YH2.53

BỘ Y TẾ

GIẢI PHẪU BỆNH HỌC

(DÙNG CHO ĐÀO TẠO BÁC SĨ ĐA KHOA)

CHỦ BIÊN : PGS. BSCK II TRẦN PHƯƠNG HẠNH
GS. TS. BSCK II NGUYỄN SÀO TRUNG

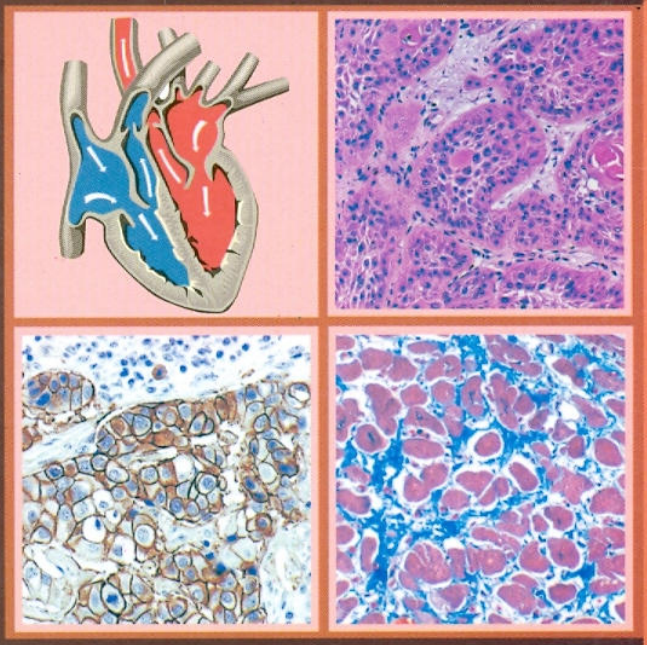

THƯ VIỆN HUBT
TÀI LIỆU PHỤC VỤ THAM KHẢO NỘI BỘ

NHÀ XUẤT BẢN GIÁO DỤC VIỆT NAM

BỘ Y TẾ

GIẢI PHẪU BỆNH HỌC

(DÙNG CHO ĐÀO TẠO BÁC SĨ ĐA KHOA)

MÃ SỐ: Đ01Y09

(Tái bản lần thứ ba)

NHÀ XUẤT BẢN GIÁO DỤC VIỆT NAM

THƯ VIỆN HUBT
TÀI LIỆU PHỤC VỤ THAM KHẢO NỘI BỘ

Chỉ đạo biên soạn:

VỤ KHOA HỌC VÀ ĐÀO TẠO – BỘ Y TẾ

Chủ biên:

PGS. BSCK II TRẦN PHƯƠNG HẠNH

GS.TS. BSCK II NGUYỄN SÀO TRUNG

Những người biên soạn:

TS. ÂU NGUYỆT DIỆU

ThS. ĐOÀN THỊ PHƯƠNG THẢO

ThS. HỨA CHÍ MINH

PGS.TS.BSCK II. HỨA THỊ NGỌC HÀ

PGS.TS.BSCK II. LÊ CHÍ DŨNG

ThS. LÊ MINH HUY

ThS. NGÔ QUỐC ĐẠT

PGS. TS. NGUYỄN VĂN THẮNG

ThS.BSCK I. TRẦN MẬU KIM

BSCK II. TRẦN THỊ VÂN ANH

Tham gia tổ chức bản thảo:

ThS. PHÍ VĂN THÂM

TS. NGUYỄN MẠNH PHA

THƯ VIỆN HUBT

TÀI LIỆU PHỤC VỤ THAM KHẢO NỘI BỘ

LỜI GIỚI THIỆU

Thực hiện một số điều của Luật Giáo dục, Bộ Giáo dục & Đào tạo và Bộ Y tế đã ban hành chương trình khung đào tạo bác sĩ đa khoa. Bộ Y tế tổ chức biên soạn tài liệu dạy – học các môn cơ sở và chuyên môn theo chương trình trên nhằm từng bước xây dựng bộ sách đạt chuẩn chuyên môn trong công tác đào tạo nhân lực y tế.

Sách GIẢI PHẪU BỆNH HỌC được biên soạn dựa vào chương trình giáo dục của Đại học Y–Dược TP. Hồ Chí Minh trên cơ sở chương trình khung đã được phê duyệt. Sách được các giáo sư, tiến sĩ, các nhà giáo có kinh nghiệm của Bộ môn Giải phẫu bệnh biên soạn theo phương châm: kiến thức cơ bản, hệ thống; nội dung chính xác, khoa học; cập nhật các tiến bộ khoa học, kỹ thuật hiện đại và thực tiễn Việt Nam.

Sách GIẢI PHẪU BỆNH HỌC đã được Hội đồng chuyên môn thẩm định sách và tài liệu dạy – học chuyên ngành bác sĩ đa khoa của Bộ Y tế thẩm định năm 2008. Bộ Y tế quyết định ban hành là tài liệu dạy – học đạt chuẩn chuyên môn của ngành trong giai đoạn hiện nay. Trong thời gian từ 3 đến 5 năm, sách phải được chỉnh lý, bổ sung và cập nhật.

Bộ Y tế chân thành cảm ơn các tác giả và Hội đồng chuyên môn thẩm định đã giúp hoàn thành cuốn sách; cảm ơn GS.TS. Nguyễn Vượng, PGS.TS. Nguyễn Thế Dân đã đọc và phản biện để cuốn sách sớm hoàn thành, kịp thời phục vụ cho công tác đào tạo nhân lực y tế.

Lần đầu xuất bản, chúng tôi mong nhận được ý kiến đóng góp của đồng nghiệp, các bạn sinh viên và các độc giả để lần xuất bản sau sách được hoàn thiện hơn.

VỤ KHOA HỌC VÀ ĐÀO TẠO – BỘ Y TẾ

THƯ VIỆN HUBT
TÀI LIỆU PHỤC VỤ THAM KHẢO NỘI BỘ

LỜI NÓI ĐẦU

Một thuộc tính đặc thù của giáo dục đại học là chuyển đổi (sớm và tốt) công việc ĐÀO TẠO (của thầy) trở thành TỰ ĐÀO TẠO (của trò), đồng thời thực hiện việc LƯỢNG GIÁ (của thầy) trở thành TỰ LƯỢNG GIÁ (của trò) nhằm bảo đảm cho việc DẠY và HỌC luôn được định hướng đúng và sát hợp với các MỤC TIÊU GIÁO DỤC (về kiến thức, kỹ năng và thái độ) đã đặt ra.

Công việc trên chỉ được thực hiện đầy đủ khi người sinh viên có một cuốn SÁCH TỰ HỌC. Nhằm đáp ứng nhu cầu này, nhằm đảm bảo cho việc dạy và học luôn được định hướng đúng và sát hợp với mục tiêu giáo dục của Đại học Y–Dược TP Hồ Chí Minh, chúng tôi đã biên soạn cuốn GIẢI PHẪU BỆNH HỌC này.

Để giúp sinh viên, sau khi nghe giảng, có thể tự học và tự lượng giá, mỗi bài học đều có mục tiêu cụ thể, có các câu hỏi chọn trả lời, và đáp án cuối sách có liên quan với câu hỏi. Ngoài ra, ở cuối sách còn có "Bảng tra cứu từ" nhằm giúp sinh viên có thể dễ dàng tìm thấy những trang sách có ghi các vấn đề muốn hiểu rõ thêm.

Chúng tôi hy vọng rằng cuốn sách này sẽ góp phần giúp các bạn sinh viên dễ dàng tự học, tự đào tạo để có thêm nhiều kiến thức về bệnh học.

Chúng tôi chân thành cảm ơn các thầy cô, các đồng nghiệp, các bạn sinh viên đã đóng góp nhiều ý kiến rất quý cho cuốn sách.

Cuốn sách chắc chắn cũng không tránh khỏi những thiếu sót. Rất mong nhận được những ý kiến góp ý của đồng nghiệp và độc giả để giúp cuốn sách hoàn chỉnh hơn trong lần xuất bản sau.

Trân trọng cảm ơn.

CÁC TÁC GIẢ

THƯ VIỆN HUBT
TÀI LIỆU PHỤC VỤ THAM KHẢO NỘI BỘ

HƯỚNG DẪN SỬ DỤNG SÁCH

1. Có 25 bài: mỗi bài đều có kèm:

– Mục tiêu bài học

– Nội dung chính

– 10 – 20 câu hỏi để học viên tự lượng giá.

2. Có 4 dạng câu hỏi – trả lời

2.1. Câu hỏi chọn trả lời đúng hoặc sai: học viên chọn câu trả lời đúng hoặc sai cho mỗi câu hỏi.

2.2. Câu hỏi chọn 1 câu trả lời đúng: mỗi câu hỏi có 5 câu trả lời khác nhau. Học viên chỉ được chọn 1 câu trả lời đúng nhất.

2.3. Câu hỏi–trả lời tương ứng chéo:

– Các câu hỏi được đặt trong phần I.

– Các câu trả lời được đặt trong phần II

– Với mỗi câu hỏi ở phần I, học viên chỉ được chọn 1 câu trả lời tương ứng trong phần II.

– Cần lưu ý là mỗi câu trả lời trong phần II có thể chỉ được dùng 1 lần, hoặc nhiều lần, hoặc không sử dụng.

2.4. Câu hỏi chọn trả lời nhân quả:

Mỗi câu gồm 2 phần: phần (1) và phần (2) nối với nhau bằng từ BỞI VÌ, mỗi phần là một câu có nghĩa.

Học viên sẽ lựa chọn 1 câu trả lời theo hướng dẫn sau:

A. Nếu (1) đúng, (2) đúng. Hai phần có liên hệ nhân quả.

B. Nếu (1) đúng, (2) đúng. Hai phần không có liên hệ nhân quả.

C. Nếu (1) đúng, (2) sai.

D. Nếu (1) sai, (2) đúng.

E. Nếu (1) sai, (2) sai.

3. Đáp án

Của tất cả các câu hỏi được in ở phần cuối sách.

4. Bảng tra cứu từ

Nhằm giúp sinh viên có thể dễ dàng tìm thấy những trang sách có ghi các vấn đề muốn hiểu rõ thêm. Thí dụ: hoại tử, trang...

5. Kết quả học tập

Học viên cần tự lượng giá kết quả học tập bằng cách trả lời 100 câu hỏi (thuộc các bài khác nhau). Nếu trả lời đúng 70–75 câu là đạt mức tối thiểu cho việc lượng giá.

THƯ VIỆN HUBT
TÀI LIỆU PHỤC VỤ THAM KHẢO NỘI BỘ

MỤC LỤC

Lời giới thiệu 3
Lời nói đầu 5
Hướng dẫn sử dụng sách 6

PHẦN THỨ NHẤT. GIẢI PHẪU BỆNH ĐẠI CƯƠNG

Bài 1. Giới thiệu môn giải phẫu bệnh 9
Trần Phương Hạnh

Bài 2. Tổn thương cơ bản của tế bào và mô 17
Trần Phương Hạnh

Bài 3. Tổn thương do rối loạn tuần hoàn máu 40
Trần Phương Hạnh

Bài 4. Viêm 72
Trần Phương Hạnh

Bài 5. Viêm đặc hiệu 106
Trần Phương Hạnh

Bài 6. U 133
Trần Phương Hạnh

Bài 7. U lành 141
Trần Phương Hạnh

Bài 8. Ung thư 145
Trần Phương Hạnh

PHẦN THỨ HAI. GIẢI PHẪU BỆNH TẠNG VÀ HỆ THỐNG

Bài 9. Bệnh tuyến nước bọt 202
Hứa Chí Minh, Âu Nguyệt Diệu

Bài 10. Bệnh hốc miệng và xương hàm 217
Nguyễn Sào Trung, Ngô Quốc Đạt

Bài 11. Bệnh phổi 226
Nguyễn Sào Trung, Nguyễn Văn Thắng, Hứa Chí Minh

Bài 12. Bệnh tim và mạch máu 249
Trần Thị Vân Anh, Hứa Chí Minh, Đoàn Thị Phương Thảo

Bài 13. Bệnh tuyến giáp 270
Hứa Thị Ngọc Hà, Âu Nguyệt Diệu

Bài 14. Bệnh thực quản 288
Hứa Thị Ngọc Hà, Lê Minh Huy

THƯ VIỆN HUBT
TÀI LIỆU PHỤC VỤ THAM KHẢO NỘI BỘ

Bài 15. Bệnh dạ dày 296
Trần Mậu Kim, Nguyễn Sào Trung, Lê Minh Huy
Bài 16. Bệnh ruột non 315
Trần Mậu Kim, Nguyễn Sào Trung
Bài 17. Bệnh đại tràng 328
Trần Mậu Kim, Nguyễn Sào Trung, Lê Minh Huy
Bài 18. Bệnh gan và đường mật 354
Trần Mậu Kim, Nguyễn Sào Trung, Lê Minh Huy
Bài 19. Bệnh hạch lymphô 384
Hứa Thị Ngọc Hà
Bài 20. Bệnh tuyến vú 405
Nguyễn Sào Trung,Hứa Thị Ngọc Hà, Đoàn Thị Phương Thảo
Bài 21. Bệnh cổ tử cung 431
Trần Thị Vân Anh, Đoàn Thị Phương Thảo
Bài 22. Bệnh thân tử cung 447
Trần Thị Vân Anh, Đoàn Thị Phương Thảo, Âu Nguyệt Diệu
Bài 23. Bệnh buồng trứng 475
Trần Thị Vân Anh, Âu Nguyệt Diệu
Bài 24. Bệnh sinh dục nam 499
Trần Thị Vân Anh, Nguyễn Sào Trung, Ngô Quốc Đạt
Bài 25. Bệnh xương 520
Lê Chí Dũng, Ngô Quốc Đạt, Nguyễn Văn Thắng
Đáp án 553
Bảng tra cứu từ 558

THƯ VIỆN HUBT
TÀI LIỆU PHỤC VỤ THAM KHẢO NỘI BỘ

PHẦN THỨ NHẤT

GIẢI PHẪU BỆNH ĐẠI CƯƠNG

Bài 1

GIỚI THIỆU MÔN GIẢI PHẪU BỆNH

MỤC TIÊU

1. Nêu rõ bốn giai đoạn phát triển của giải phẫu bệnh.

2. Nêu rõ và phân tích nội dung của giải phẫu bệnh.

3. Kể đủ ba vật liệu nghiên cứu của giải phẫu bệnh.

4. Kể đủ ba phương pháp nghiên cứu của giải phẫu bệnh.

(*) Lược sử giải phẫu bệnh: Thời Nguyên thuỷ và Cổ đại. Thời Trung đại. Thời Cận đại. Thời Hiện đại. Khoa học nghiên cứu các tổn thương. Sinh thiết. Tử thiết. Vật liệu thực nghiệm. Quan sát (đại thể, vi thể, siêu vi). Đối chiếu so sánh (tổn thương với biểu hiện lâm sàng).

1. LƯỢC SỬ GIẢI PHẪU BỆNH

Giải phẫu bệnh là một ngành của y học và cũng như y học, giải phẫu bệnh có lịch sử tồn tại và phát triển từ thời xa xưa. Chỉ trên cơ sở hiểu biết tường tận quá khứ phát triển của môn giải phẫu bệnh (hoặc bất kỳ môn khoa học nào khác) chúng ta mới hiểu được hiện tại và dự đoán trong tương lai của môn khoa học đó.

Cũng như y học, giải phẫu bệnh đã trải qua nhiều giai đoạn phát triển. Những giai đoạn này thường gắn liền với những sự kiện và những danh nhân y học.

1.1. Giai đoạn 1

Thời Nguyên thuỷ và Cổ đại. Trong suốt thời gian dài hàng triệu năm, kể từ khi con người hình thành trên trái đất đến khi quần thể loài người được tổ chức thành xã hội chiếm hữu nô lệ (vào khoảng đầu thế kỷ V), những hiểu biết của con người về bệnh tật và y học còn rất hạn chế và sơ lược. Trong các tài liệu cổ đại của những vùng Lưỡng Hà, Ai Cập, Hy Lạp, La Mã, Ấn Độ, Trung Quốc, cũng thấy bàn đến

(*) Là các thuật ngữ học viên phải giải thích được đầy đủ nội dung, sau khi học bài.

THƯ VIỆN HUBT
TÀI LIỆU PHỤC VỤ THAM KHẢO NỘI BỘ

nhiều vấn đề y học và bệnh tật nhưng thường không có cơ sở khoa học. Thí dụ: ở Ai Cập cổ đại, người ta tin là có 4 nguyên tố căn bản là khí, hỏa, thuỷ, thổ (không khí, lửa, nước và đất) đã tạo nên cơ thể con người và những biến động của 4 nguyên tố đó đã tạo nên sức khỏe hoặc bệnh tật. Người ta cũng tin rằng trong không khí, có một chất "hơi" (pneuma) vô hình, vô lượng, sẽ nhập vào phổi rồi lưu thông trong ống mạch đến khắp mọi vùng cơ thể. Trong bộ kinh Vệ Đà của Ấn Độ được soạn thảo vào thế kỷ IX–III trước Công nguyên cũng nói đến sức khỏe con người là do 3 nguyên tố ("hơi", dịch nhầy và mật) cấu tạo nên cơ thể quyết định.

Mãi cho đến thế kỷ V – IV trước Công nguyên, y học mới thoát khỏi ảnh hưởng mê tín, dị đoan. Đó là nhờ công lao của HIPPOCRATE, một thầy thuốc Hy Lạp sống vào những năm 460 – 377 trước Công nguyên. Mặc dù vẫn chấp nhận luận thuyết 4 thể dịch (máu, dịch nhầy, mật vàng và mật đen) quyết định sức khỏe con người. Hippocrate đã đặt một nền tảng duy vật cho việc tìm hiểu y học. Ông nhấn mạnh đến môi trường sống và những điều kiện sinh hoạt có ảnh hưởng đến sức khỏe của con người. Ông khẳng định việc chữa bệnh phải dựa trên quá trình quan sát kỹ các triệu chứng ở người bệnh chứ không dựa vào những khái niệm mơ hồ duy tâm.

Sau HIPPOCRATE có GALEN (131 – 210), một thầy thuốc La Mã nổi tiếng, đã đóng góp công sức xây dựng một nền y học khoa học. Trong thời đại mà việc phẫu tích xác người bị quyền lực tôn giáo nghiêm cấm và những định kiến sai lầm cản trở, Galen vẫn cố gắng mổ xác động vật (như khỉ, chó, mèo v.v...) và đôi lúc cả xác người tử tù để nghiên cứu cấu trúc cơ thể sinh vật. Ông đã làm nhiều thử nghiệm trên khỉ, heo để nhận xét về các hoạt động sinh lý của động vật. Ông đã hệ thống hoá các kiến thức khác nhau liên quan đến nhiều ngành y học (sinh lý học, điều trị học, dược lý học v.v...). Rất tiếc là do chịu ảnh hưởng của những quan điểm duy tâm thời đó Galen đã có nhiều kết luận sai và quyền lực tôn giáo đã dựa vào đó gây tác hại cho sự phát triển của y học trong hơn mười thế kỷ sau.

Tóm lại, trong hàng triệu năm dài, y học tuy đã nảy sinh và tồn tại nhưng đã chìm đắm trong bóng đêm của thời Nguyên thuỷ và Cổ đại.

1.2. Giai đoạn 2

Thời Trung đại kéo dài khoảng 1200 năm, từ thế kỷ V đến giữa thế kỷ XVII.

Trong hơn 10 thế kỷ đầu tiên của thời Trung đại, y học vẫn chưa ra khỏi bóng đêm của những hiểu biết mơ hồ, duy tâm. Và buổi bình minh của y học chỉ bắt đầu vào thế kỷ XVI, khi VESALE (1514 – 1564) một thầy thuốc người Bỉ, năm 1543, cho ra đời cuốn sách giải phẫu học đầu tiên, hoàn chỉnh, có nhan đề "Về cấu tạo cơ thể người" với trên 300 bức họa hình tuyệt đẹp. Với cuốn sách này (kết quả của hơn 5 năm nghiên cứu) Vésale đã cho con người hiểu rõ cấu trúc của bản thân mình để trên cơ sở khoa học đó nhận hiểu được các tổn thương bệnh tật.

THƯ VIỆN HUBT
TÀI LIỆU PHỤC VỤ THAM KHẢO NỘI BỘ

Gần một thế kỷ sau khi cuốn sách giải phẫu học của Vésale ra đời; năm 1628, WILLIAM HARVEY (1578 – 1657), một thầy thuốc người Anh, xuất bản tác phẩm "Hoạt động của tim và máu ở động vật" và đóng góp thêm những hiểu biết quan trọng về hoạt động của cơ thể người: đó là tuần hoàn máu.

Nhờ công lao của nhiều nhà y học khác như AMBROISE PARÉ (1510 – 1590), người thầy thuốc phẫu thuật đầu tiên (đúng với danh đó); GIROLAMO FRACASTORO (1478 – 1558) một thầy thuốc người Italia, đã làm sáng tỏ các bệnh truyền nhiễm v.v... Y học đã có một nền tảng khoa học để tiến thêm những bước đi vững chắc sau này.

1.3. Giai đoạn 3

Thời Cận đại, bắt đầu từ giữa thế kỷ XVII đến thập kỷ đầu của thế kỷ XX. Đây là thời đại rực sáng của y học và giải phẫu bệnh. Ở cuối giai đoạn trước, những hiểu biết thực sự khoa học về cấu trúc và hoạt động sinh lý của cơ thể người đã đặt nền tảng vững chắc cho việc tìm hiểu các tổn thương và rối loạn do bệnh tật gây nên. Nhưng phải chờ tới GIOVANI BATTISTA MORGAGNI (1682 – 1771), một nhà giải phẫu bệnh nổi tiếng người Italia, năm 1761 (khi đó ông 79 tuổi) cho xuất bản cuốn sách tổng kết 50 năm hoạt động y học của ông, với nhan đề "Về nguyên nhân bệnh tật" thì môn giải phẫu bệnh mới thực sự ra đời với đầy đủ nội dung khoa học. Morgagni đã mô tả tỉ mỉ các tổn thương của nhiều loại bệnh như viêm phổi, teo gan vàng cấp tính, ung thư dạ dày, sỏi ống túi mật v.v... đây chỉ là những tổn thương nhận thấy bằng mắt thường, nghĩa là mang nội dung giải phẫu bệnh đại thể.

Nếu không có những chiếc kính hiển vi của ANTONI VAN LEEUWENHOEK (1632 – 1723), một người Hà Lan tự học rồi trở thành viện sĩ viện Hoàng gia Anh, con người chắc vẫn nhìn thế giới xung quanh bằng đôi mắt bình thường của mình. Và tầm nhìn chắc còn nhiều giới hạn nếu không có sự đóng góp của những nhà khoa học như:

a) LEEUWENHOEK, khi ông phát hiện ra những sinh vật cực nhỏ trong cơ thể người và nhiều động vật khác.

b) ROBERT HOOKE (1635 – 1703), một nhà khoa học người Anh, vào cuối thế kỷ XVIII đã xác định tế bào là đơn vị cấu tạo cơ thể sinh vật.

Còn biết bao nhà y học khác nữa, tất cả đã giúp cho con người nhìn nhận được một thế giới mới, hoàn toàn khác hẳn với những điều trông thấy, đó là thế giới vi mô. Cách nhìn này ảnh hưởng rõ rệt đến việc tìm hiểu bệnh tật. Vào cuối thế kỷ XIX, năm 1856, RUDOLPH VIRCHOW (1821 – 1902) một nhà giải phẫu bệnh người Đức đã khẳng định: bệnh tật là do những tổn thương, rối loạn của tế bào và như vậy đã mở đường cho môn giải phẫu bệnh vi thể.

Chỉ trong khoảng thời gian ngắn chưa đầy 3 thế kỷ của thời Cận đại, con người

THƯ VIỆN HUBT
TÀI LIỆU PHỤC VỤ THAM KHẢO NỘI BỘ

đã hiểu rằng bệnh tật không chỉ là những tổn thương rối loạn ở các tạng (gan, dạ dày v.v...) mà còn ở mức độ mô và tế bào. Như thế, y học và giải phẫu bệnh đã tiến được những bước khổng lồ.

1.4. Giai đoạn 4

Thời hiện đại. Từ đầu thế kỷ XX cho tới nay, với những tiến bộ lớn của khoa học, kỹ thuật (như sự ra đời của kính hiển vi điện tử, các phương pháp miễn nhiễm, hoá học tế bào v.v...) con người bắt đầu đi sâu vào bản chất bệnh tật. Các nhà y học chú ý đến những rối loạn của các thành phần cấu tạo vi thể và những biến đổi cực nhỏ bên trong tế bào. Đây là thời kỳ mở đầu cho y học phân tử và giải phẫu bệnh siêu vi.

Như vậy, trong suốt quá trình phát triển dài hàng triệu năm, từ thời nguyên thuỷ đến thời hiện đại, y học và giải phẫu bệnh đã trải qua nhiều giai đoạn, giai đoạn sau thường ngắn hơn giai đoạn trước nhưng lại có nhiều sự kiện khoa học phong phú gấp bội, giúp con người hiểu rõ thêm bệnh tật để có thể phòng chống bệnh hữu hiệu hơn và tạo nên sức khỏe cho bản thân mình.

2. NỘI DUNG CỦA GIẢI PHẪU BỆNH

Giải phẫu bệnh là gì? Đó là KHOA HỌC NGHIÊN CỨU CÁC TỔN THƯƠNG.

Các tổn thương có thể ở những mức độ khác nhau:

a) Ở các hệ (như hệ lymphô, hệ tạo huyết...) ở các tạng (như dạ dày, gan, phổi v.v...). những biến đổi bệnh lý ở các hệ, các tạng như vậy gọi là các tổn thương đại thể.

b) Ở các mô và tế bào, như ở mô thần kinh, mô da, ở những tế bào cấu tạo nên các khối u v.v... Những biến đổi bệnh lý ở các mô và tế bào như vậy được gọi là các tổn thương vi thể.

c) Ở những thành phần cấu trúc của tế bào, như ở hệ Golgi, bào vật, thể tiêu, lưới nội bào v.v... Những biến đổi bệnh lý của các thành phần đó được gọi là những tổn thương siêu vi và thuộc phạm vi nghiên cứu của hiển vi học điện tử.

d) Ở những biến đổi trong nhiễm sắc thể, là những tổn thương ở mức độ phân tử.

Nghiên cứu các tổn thương có nghĩa là mô tả đầy đủ mọi chi tiết của tổn thương đó (về mặt đại thể, vi thể và cả siêu vi, nếu được đủ điều kiện) rồi kết luận tổn thương thuộc nhóm bệnh gì (viêm, u, ung thư, rối loạn chuyển hoá v.v...). Nhưng giải phẫu bệnh không chỉ mô tả tổn thương mà còn là công việc so sánh đối chiếu các tổn thương đó với những biểu hiện lâm sàng trên người bệnh, nghĩa là tìm hiểu mối liên quan mật thiết giữa những biến đổi hình thái và các rối loạn chức năng, trên cơ sở đó xác định việc chẩn đoán, điều trị và tiên lượng bệnh. Như vậy, giải phẫu bệnh thực chất là một khoa học nghiên cứu các bệnh tật, vì vậy, tất cả các nhà y học ở mọi nước trên thế giới, đều gọi môn học đó là

THƯ VIỆN HUBT
TÀI LIỆU PHỤC VỤ THAM KHẢO NỘI BỘ

Giải phẫu bệnh, với đầy đủ nội dung của nó. Như thế Giải phẫu bệnh có phạm vi hoạt động rộng lớn, phong phú. Nếu chỉ giới hạn ở một phần nhỏ bé của nội dung đó (như chỉ nghiên cứu các tổn thương đại thể ở phòng mổ xác hoặc chỉ chú ý đến những biến đổi vi thể ở các mẫu mô trên kính hiển vi, trong phòng xét nghiệm, hoặc chỉ tìm kiếm những tổn thương mà không hề biết đến người bệnh v.v...) nếu chỉ làm như vậy, thì đó hoàn toàn là do ý muốn chủ quan của nhà giải phẫu bệnh (do trình độ hạn chế, do ngại việc v.v...) hoặc do nơi làm việc thiếu điều kiện nghiên cứu (thiếu phòng, thiếu kỹ thuật viên v.v...).

Giải phẫu bệnh bao gồm một nội dung hoàn chỉnh (như trên đã trình bày), vì vậy nếu chỉ thực hiện một phần nội dung đó, thì chắc chắn đã trái nghịch với tinh thần của Giải phẫu bệnh và tư duy khoa học. Thực tiễn lâm sàng đã chứng minh rõ điều đó.

Giải phẫu bệnh bao gồm nhiều phần như:

(1) Giải phẫu bệnh đại cương (còn gọi là giải phẫu bệnh tổng quát) đề cập đến những tổn thương phổ cập liên quan đến mọi vùng cơ thể. Thí dụ: viêm, viêm lao, u, ung thư v.v...

(2) Giải phẫu bệnh chuyên biệt (còn gọi là giải phẫu bệnh các tạng và hệ thống) đề cập đến những tổn thương riêng của một vùng cơ thể. Thí dụ: bệnh của phổi, bệnh của hệ sinh dục nữ v.v...

3. ĐỐI TƯỢNG VÀ VẬT LIỆU NGHIÊN CỨU CỦA GIẢI PHẪU BỆNH

Cũng như mọi ngành khác của y học, Giải phẫu bệnh có đối tượng nghiên cứu là người bệnh. Nghiên cứu để phục vụ, vì vậy người bệnh là đối tượng nghiên cứu đồng thời cũng là đối tượng để phục vụ. Nói cách khác, giải phẫu bệnh nghiên cứu bệnh tật và các tổn thương nhằm mục đích góp phần chẩn đoán bệnh và điều trị người bệnh được tốt hơn. Trong quá trình nghiên cứu và phục vụ đó, giải phẫu bệnh sử dụng nhiều loại vật liệu khác nhau như:

3.1. Sinh thiết

Là vật liệu lấy được từ bệnh nhân sống, đang điều trị (thí dụ: một mẫu hạch được cắt ở vùng cổ để xác định bệnh; toàn bộ dạ dày đã được phẫu thuật để chẩn đoán bệnh ung thư v.v...). Ngày nay, nhờ phương pháp nội soi, đã có thể lấy mẫu mô sinh thiết ở nhiều vùng cơ thể (phế quản, thực quản, ruột, các tạng trong ổ bụng như gan v.v...). Sinh thiết có ý nghĩa rất quan trọng trong lĩnh vực ung thư học.

Thí dụ: một bệnh nhân nam có khối u to ở vùng cổ bên, cắt rộng vùng cổ lấy u, kết quả sinh thiết xác định có carcinôm đã di căn đến hạch lymphô, mãi về sau trên lâm sàng mới phát hiện người bệnh có ung thư vòm họng. Những trường hợp như vậy thường gặp ở các bệnh viện.

THƯ VIỆN HUBT
TÀI LIỆU PHỤC VỤ THAM KHẢO NỘI BỘ

3.2. Tử thiết

Là vật liệu lấy được từ bệnh nhân đã chết, sau khi điều trị không kết quả, nhằm xác định bệnh và nguyên nhân gây tử vong. Nghiên cứu các mẫu tạng và mô tử thiết cho phép đánh giá toàn bộ quá trình điều trị, từ đó rút ra được nhiều kinh nghiệm chữa trị bệnh và những hiểu biết mới cho y học. Thí dụ: một sản phụ đang chuyển dạ bình thường, đột nhiên có cơn choáng nặng, gây ngừng thở và chết đột ngột. Nghiên cứu kỹ các mô tử thiết ở phổi cho thấy trong các vi mạch phổi chứa đầy những tế bào nước ối, nhiều tế bào thượng bì da của phôi thai, đó là tình trạng huyết tắc do nước ối, rất hiếm gặp, nhưng có thể gây tử vong cho sản phụ (giống như tác động của một protein ngoại lai xâm nhập vào cơ thể).

3.3. Vật liệu thực nghiệm

Là mẫu mô lấy được từ các động vật thử nghiệm nhằm xác định tính chất loại bệnh thực nghiệm. Thí dụ: sau khi tiêm một loại vi khuẩn vào chuột, thỏ, nghiên cứu mẫu mô của động vật thực nghiệm cho thấy có những tổn thương bã đậu, hoại tử kèm nhiều phản ứng mô và tế bào tạo thành nang. Kết quả đó cho phép kết luận là đã gây được bệnh lao thực nghiệm và vi khuẩn gây bệnh chính là trực khuẩn Koch.

(*) **CÂU HỎI GỢI NHỚ : NỘI DUNG CỦA GIẢI PHẪU BỆNH LÀ GÌ?**

4. PHƯƠNG PHÁP NGHIÊN CỨU CỦA GIẢI PHẪU BỆNH

Nội dung của giải phẫu bệnh quyết định phương pháp nghiên cứu, phương pháp này bao gồm:

4.1. Quan sát đại thể

Là công việc nghiên cứu bằng mắt thường những đặc điểm về hình thái, kích thước, màu sắc v.v...) của tổn thương. Thí dụ: khi quan sát đại thể thật kỹ một vùng tuyến vú bị ung thư, có thể thấy vùng tổn thương có lớp da không bình thường, không trơn nhẵn, mà sần sùi như vỏ trái cam, khó di động và dính mô dưới da, màu đỏ ửng và nóng hơn vùng mô bình thường.

4.2. Quan sát vi thể

Là công việc nghiên cứu qua kính hiển vi (quang học hoặc điện tử v.v...) để xác định các tổn thương ở mô (mô liên kết hoặc biểu mô), ở tế bào (những thay đổi ở nhân, hoặc bào tương), ở những thành phần trong tế bào (như lưới nội bào, thể tiêu v.v...). Quan sát vi thể cho phép kết luận tính chất các vùng tổn thương là viêm hoặc u hoặc ung thư v.v...

(*) Là những câu học viên phải trả lời được, sau khi học bài. Học viên cần đặt thêm nhiều câu hỏi khác tương tự để nhớ kỹ hơn.

THƯ VIỆN HUBT
TÀI LIỆU PHỤC VỤ THAM KHẢO NỘI BỘ

4.3. So sánh đối chiếu các kết quả quan sát được với những biểu hiện lâm sàng trên người bệnh

Đây là một công việc rất cần thiết (có thể nói là bắt buộc phải làm) để có được một chẩn đoán đúng cho người bệnh. Nếu chỉ đơn giản dựa vào những hình thái tổn thương thâu nhận được qua quan sát mà không hề biết đến các dữ kiện khác (như tuổi, giới, thời gian mắc bệnh, tình trạng bệnh, vị trí tổn thương...) có liên quan đến người bệnh thì thường có những kết luận sai lầm bởi vì những hình thái tổn thương của vài thể bệnh có thể giống nhau và gây nhầm lẫn trong chẩn đoán (nếu không có đủ dữ kiện về người bệnh). Cũng như các thầy thuốc lâm sàng thường được chuyên khoa hóa, các nhà giải phẫu bệnh cũng phải được chuyên biệt sâu trong phạm vi nghiên cứu của giải phẫu bệnh. Cần phải có những nhà giải phẫu bệnh chuyên về bệnh hệ thần kinh, bệnh hệ sinh dục, bệnh cơ xương khớp... Một nhà giải phẫu bệnh tài năng phải đồng thời là một nhà lâm sàng học giỏi, chỉ có như vậy, việc nghiên cứu và phục vụ người bệnh mới đạt kết quả tốt.

5. NHIỆM VỤ CỦA GIẢI PHẪU BỆNH

5.1. Phục vụ người bệnh

Cũng như mọi ngành khác của y học, giải phẫu bệnh với nội dung và phương pháp nghiên cứu đặc thù riêng biệt, luôn đóng góp vào việc chẩn đoán, điều trị và tiên lượng bệnh. Hiện nay, ở những nước đã phát triển trên thế giới, một bệnh viện lớn cần phải có cơ sở giải phẫu bệnh và chỉ như vậy, mới được coi là đủ tiêu chuẩn để phục vụ bệnh nhân và nghiên cứu khoa học tốt.

5.2. Đào tạo và huấn luyện đội ngũ cán bộ y tế có chất lượng cao

Giải phẫu bệnh với nội dung và phương pháp nghiên cứu đặc thù riêng biệt sẽ giúp các thầy thuốc có được những kiến thức cụ thể về các bệnh tật, có được cách suy luận duy vật, khách quan trong quá trình tìm hiểu các tổn thương thực thể và những rối loạn chức năng, trên cơ sở đó, việc đề phòng và chữa bệnh sẽ tốt hơn.

5.3. Nghiên cứu y học

Giải phẫu bệnh cần tham gia vào công cuộc nghiên cứu y học nhằm nâng cao tính khách quan và khoa học của đề tài nghiên cứu.

Thí dụ: một công trình nghiên cứu gây bệnh xơ gan thực nghiệm sẽ giảm mất nhiều tính chân thực nếu không có các xét nghiệm giải phẫu bệnh xác định những kết quả đã đạt được (mô gan viêm mạn và hoá xơ).

THƯ VIỆN HUBT
TÀI LIỆU PHỤC VỤ THAM KHẢO NỘI BỘ

5.4. Xây dựng một nền y học dân tộc và khoa học

Cùng với nhiều ngành khác, giải phẫu bệnh tham gia vào việc xác định những đặc điểm riêng của y học Việt Nam (xuất độ bệnh ở các vùng địa phương khác nhau, ở các lứa tuổi v.v...), những đặc điểm đó cần được khẳng định qua những nghiên cứu cụ thể và khách quan, nghĩa là mang đầy đủ tính chất khoa học.

TỰ LƯỢNG GIÁ

Phân biệt đúng, sai các câu sau bằng cách đánh dấu (√) vào cột A cho câu đúng, cột B cho câu sai

Câu	Nội dung	A	B
1	Hippocrate là một thầy thuốc người La Mã.		
2	Cuốn sách "Về nguyên nhân bệnh tật" của Morgagni đặt nền tảng cho những hiểu biết về giải phẫu bệnh vi thể.		
3	Nhà giải phẫu bệnh người Đức, Virchow đã xác định rõ nội dung của giải phẫu bệnh đại thể.		
4	Nội dung của giải phẫu bệnh là nghiên cứu các rối loạn chức năng của cơ thể.		
5	Hiển vi học điện tử xác định các tổn thương vi thể của tế bào và mô.		
6	Trên cơ sở xác định đúng tổn thương, giải phẫu bệnh góp phần chẩn đoán chính xác bệnh tật.		
7	Sinh thiết bao gồm các dịch lấy từ bệnh nhân như máu, nước tiểu v.v... để xét nghiệm xác định bệnh.		
8	Quan sát hình thái đại thể vùng bệnh cho phép kết luận tính chất ung thư của mô tổn thương.		
9	Việc so sánh đối chiếu các tổn thương với các biểu hiện lâm sàng là cần thiết cho việc chẩn đoán đúng bệnh.		
10	Những hiểu biết đầy đủ về các tổn thương là cần thiết để giúp người thầy thuốc điều trị người bệnh có hiệu quả.		

THƯ VIỆN HUBT
TÀI LIỆU PHỤC VỤ THAM KHẢO NỘI BỘ

Bài 2

TỔN THƯƠNG CƠ BẢN CỦA TẾ BÀO VÀ MÔ

MỤC TIÊU

1. *Mô tả và phân tích ba dạng tổn thương do rối loạn sinh tồn (xảy ra ở màng tế bào, ty thể và thể tiêu).*
2. *Mô tả và phân tích năm dạng tổn thương do rối loạn chuyển hoá (phì đại, teo đét, thoái hóa, thấm nhập và chết tế bào).*
3. *Mô tả và phân tích năm dạng tổn thương do rối loạn thích nghi (biệt hóa, chuyển dạng, chuyển sản, nghịch sản và thoái sản).*
4. *Mô tả và phân tích ba dạng tổn thương do rối loạn sinh sản tế bào (tăng sản, thiểu sản và bất sản).*

Nhập bào. Xuất bào. Hô hấp tế bào. Thuỷ phân. Tiêu hoá ngoài tế bào. Tiêu hoá trong tế bào. Dị thực. Tự thực. Phì đại. Teo đét. Thoái hóa. Thấm nhập. Chết tế bào. Hoại sinh học. Hoại tử. Biệt hóa. Giảm biệt hóa. Chuyển dạng. Chuyển sản. Nghịch sản. Nghịch dưỡng. Thoái sản. Tế bào ổn định. Tế bào chuyển đổi. Tế bào vĩnh cửu. Tăng sản. Thiểu sản. Bất sản. Vô tạo.

Con người là một thể hoàn chỉnh, thống nhất bao gồm những tạng (như tim, phổi v.v...). Một số tạng liên quan với nhau tạo thành hệ, như hệ tim mạch, hệ sinh dục. Các tạng đều do nhiều tế bào, mô cấu tạo nên. Như vậy, việc nghiên cứu bệnh tật của cơ thể sẽ được thực hiện như sau:

a) Tìm hiểu bệnh của cả hệ thống (như hệ tim mạch, hệ tạo huyết...).

b) Xem xét bệnh của một tạng (như bệnh của phổi, của gan v.v...).

c) Nghiên cứu bệnh của tế bào và mô.

Bài này chỉ đề cập đến một số (chứ không phải tất cả) tổn thương cơ bản của tế bào và mô.

Tế bào là đơn vị sinh học của cơ thể người, gồm nhiều thành phần cấu trúc phức tạp với những chức năng khác nhau để tạo nên các hoạt động phong phú của đơn vị. Bài này giới hạn trong bốn hoạt động chính, bao gồm:

(1) Hoạt động sinh tồn: được bảo đảm nhờ sự hoàn chỉnh của các thành phần cấu trúc (như màng tế bào, các bào vật, nhân v.v...)

(2) Hoạt động chuyển hóa: tế bào luôn có những trao đổi chất với môi trường bên ngoài để thâu nhận và sử dụng các chất cần thiết cho sự tồn tại và phát triển của tế bào.

THƯ VIỆN HUBT
TÀI LIỆU PHỤC VỤ THAM KHẢO NỘI BỘ

(3) Hoạt động thích nghi: khi môi trường có nhiều biến đổi thì tế bào cũng có khả năng thay đổi về hình thái và cấu trúc.

(4) Hoạt động sinh sản: tế bào luôn phân chia để tạo ra các tế bào mới nhằm phát triển cơ thể và thay thế các tế bào cũ bị huỷ hoại.

Do tác động của nhiều yếu tố gây bệnh, các hoạt động của tế bào sẽ bị rối loạn và gây ra những tổn thương của tế bào và mô.

1. TỔN THƯƠNG DO RỐI LOẠN SINH TỒN

Hoạt động sinh tồn của tế bào được bảo đảm nhờ các thành phần cấu trúc phức tạp, như màng tế bào, các bào vật (gồm ty thể, lưới nội bào, hệ Golgi, lysosom, các ribosom hiện diện riêng lẽ hoặc kết thành chuỗi gọi là polysom v.v...) nhân tế bào v.v...

Mỗi cấu trúc đều có những chức năng nhất định như:

(i) Màng tế bào bảo đảm vai trò tiếp nhận các chất nuôi dưỡng cần thiết cho sự sống tế bào, những thông tin để duy trì hoạt động hữu hiệu, đồng thời thực hiện việc chế tiết và thải bỏ.

(ii) Các ty thể có vai trò sản sinh năng lượng.

(iii) Các lysosom chứa nhiều enzym tham gia hoạt động thuỷ phân để thoái giáng nhiều chất trong cơ thể.

1.1. Màng tế bào

Là giới hạn giữa bào tương với vùng kế cận, luôn có những trao đổi năng động các chất (nước và nhiều thể hòa tan), với môi trường xung quanh. Như vậy, nhờ màng bào tương, một tế bào sống không bao giờ ở trạng thái cân bằng vĩnh cửu với môi trường xung quanh. Nói cách khác, một tế bào cân bằng ổn định thật sự là tế bào đã chết.

Màng tế bào, cũng như các màng bao các bào vật, nhờ cấu trúc lipoprotein, đều có đặc tính thấm nhận chọn lọc, nghĩa là thấm với nước nhiều hơn với các chất khác và nhận có chọn lọc những thể có trọng lượng thấp (như các ion, acid amin, acid béo v.v...), sự lưu thông các chất qua màng tế bào là một quá trình vận chuyển tích cực (còn gọi là lưu thông nhờ chuyển hóa). Hiện tượng thấm nhận đó được tăng cường (ở một số tế bào có chức năng đặc biệt) nhờ các cấu trúc siêu vi riêng biệt, thí dụ: mỗi tế bào ruột có tới 1500 vi mao, cấu trúc này làm tăng khả năng thấm nhận lên 10.000 lần, hoặc tế bào ống thận có nhiều vi mao cao tạo dáng bờ bàn chải. Hiện tượng thấm nhận cũng mạnh hơn nhờ các khoang nối kẽ (giúp cho nhiều chất từ tế bào này có thể chuyển qua một tế bào khác kế cận), thí dụ: ở tế bào biểu mô, khoang nối kẽ đó chỉ là 2 nanomét thay vì 15 – 20 nanomét ở các tế bào khác.

Màng tế bào còn mang những cấu trúc protein (đặc biệt là glycoprotein) đóng

THƯ VIỆN HUBT
TÀI LIỆU PHỤC VỤ THAM KHẢO NỘI BỘ

vai trò thể thụ để kết hợp với nhiều chất ngoại tạo (từ vật lạ, hormon v. v...) dính trên bề mặt màng nhằm thực hiện quá trình tiếp thụ thông tin.

Sự sinh tồn của tế bào được bảo đảm nhờ nhiều hoạt động của màng bào tương, đặc biệt là xuất bào và nhập bào.

1.1.1. Nhập bào

Là hiện tượng màng tế bào có những biến đổi để đưa những chất từ môi trường bên ngoài vào bên trong tế bào: các chất đó có thể ở dạng đặc (hiện tượng này gọi là thực tượng) hoặc ở dạng lỏng (ẩm tượng).

Nhờ nhập bào, tế bào thực hiện được nhiều chức năng như: a) nuôi dưỡng tế bào; b) dự trữ các chất cần thiết: noãn bào chứa protein, tế bào túi tuyến giáp hấp thụ thyreoglobulin để chuyển hoá thành hormon giáp, tế bào gan hấp thụ glucose để dự trữ dưới dạng glycogen, tế bào mỡ hấp thụ acid béo và glycerol để dự trữ ở dạng triglycerid v.v... c) tái thu các mảnh vụn tế bào, những chất chuyển tải thần kinh (cực trục tế bào thần kinh tái thu noradrenalin đã được chế tiết ở nơi xináp); d) bảo vệ cơ thể (khả năng ăn vật lạ của các tế bào hệ một nhân – thực bào).

1.1.2. Xuất bào

Là hiện tượng (i) túi bào tương (chứa chất cần thải bỏ) kết dính với màng tế bào (như ở tế bào thần kinh) hoặc (ii) túi bào tương được đẩy ra ngoài cùng với một phần bào tương (như ở tế bào tuyến vú).

Nhờ xuất bào, tế bào thực hiện được nhiều chức năng như:

(1) Thải bỏ các cặn bã (chứa trong đại thực bào).

(2) Giải phóng các emzym của lysosom.

(3) Chế tiết các sản phẩm nội bào (hormon từ tế bào tuyến nội tiết, chất nhầy từ tế bào ngoại tiết, những chất tropocollagen, tropoelastin, proteoglycans từ nguyên sợi bào, chất encephalin từ tế bào thần kinh chế tiết, các chất heparin, histamin từ dưỡng bào, các kháng thể (globulin) từ tương bào, các protein huyết tương từ tế bào gan v.v...).

(4) Truyền dẫn thông tin thần kinh (các tín hiệu từ nút xináp nơron đến màng nơron kế cận).

(5) Vận chuyển xuyên tế bào (ở tế bào ruột, những acid béo và glycerol được hấp thụ nơi cực đỉnh sẽ được kết hợp thành triglycerid tại lưới nội bào rồi được đẩy vào khoang gian bào).

1.1.3. Màng tế bào có thể bị tác hại

Do nhiều yếu tố như chất hoá học, vật lý, các độc tố vi khuẩn (như loại yếm khí *Clostridium perfringens* sản sinh ra phospholipase tấn công cấu trúc phospholipid của màng bào tương), virus, các thành phần bổ thể tan huỷ, sản phẩm lymphô bào (perforin), tình trạng thiếu oxy và ngưng máu. Các tác hại đó cũng như những

THƯ VIỆN HUBT
TÀI LIỆU PHỤC VỤ THAM KHẢO NỘI BỘ

biến đổi cấu trúc màng tế bào đều dẫn đến những rối loạn chức năng và thương tổn tế bào. Thí dụ như:

(1) Thay đổi tính thấm nhận: tính thấm màng tế bào tăng sẽ kích hoạt nhiều enzym như: (a) phospholipase làm tổn hại màng bào tương (b) protease gây đứt vỡ những protein cấu trúc nội bào (c) ATPase làm suy yếu ATP, đây là dạng năng lượng cần thiết cho các hoạt động tổng hợp và thoái giáng ở bên trong tế bào, vì vậy có thể gây thoái hoá và chết tế bào (d) endonuclease gây đứt vỡ hạt nhiễm sắc.

(2) Rối loạn hấp thu. Thí dụ: (a) màng tế bào ruột không có vi mao sẽ gây hội chứng hấp thu sai lệch, (b) thực bào mất khả năng ăn vật lạ sẽ làm cơ thể dễ bị nhiễm khuẩn (c) độc tố vi khuẩn tả tác động lên tế bào ruột gây giảm hấp thu Na+ làm cho nước thoát ra ngoài tế bào (cơ thể thiếu nước) vào trong lòng ruột (gây tiêu chảy) (d) tế bào không hấp thu cholesterol (do thiếu thể thụ nhậy cảm với chất đó) nên ứ đọng nhiều trong máu.

1.2. Ty thể

Là thành phần cấu trúc quan trọng bảo đảm sự sinh tồn của tế bào, vì nơi đó thực hiện quá trình hô hấp của tế bào và sản sinh năng lượng cần thiết cho mọi hoạt động tế bào. Ty thể là một bào vật, có đường kính khoảng 1 micromét và dài 7 micromét, có dạng hạt tròn hoặc que (hình thái này thay đổi tùy thuộc trạng thái sinh lý tế bào), có thể dính liền với nhau rồi lại tách rời riêng biệt. Số lượng ty thể cũng khác nhau tùy loại tế bào (khoảng 400 ở nguyên sợi bào và 2000 ở tế bào gan) và chiếm tới 40% khối lượng bào tương. Ty thể hiện diện ở vùng bào tương có sử dụng nhiều năng lượng, thí dụ: ở cực đáy của tế bào tuyến tụy, ở dọc tơ cơ của cơ vân để bảo đảm co bóp. Thành phần cấu tạo của ty thể gồm 70% là protein (chủ yếu là những enzym), 25% lipid và 1% ARN. Màng ty thể có 2 lớp (lớp ngoài nhẵn, lớp trong có nhiều mào nhú) và cũng có tính thấm nhận chọn lọc như màng tế bào. Chất nền ty thể chứa nhiều hạt mang bản chất phosphat, carbonat calci, magnesium và nhiều ribosom. (Ribosom được gọi tên như vậy vì chứa nhiều ribonucleoprotein và là nơi tổng hợp protein tế bào. Nhiều ribosom kết hợp tạo thành polyribosom, còn gọi là polysom).

Quá trình hô hấp tế bào được thực hiện nhờ sự thấm nhận oxygen và những chất cần oxy hoá (như glucid, acid béo, acid amin v.v...) từ bên ngoài vào bên trong ty thể rồi thải bỏ ra ngoài carbon dioxid và nước, đồng thời tạo ra năng lượng dưới dạng ATP, hoạt động như chất vận chuyển năng lượng. Quá trình đó xảy ra ở lớp màng trong của ty thể, nhờ sự hiện diện của ATPase (vốn là thành phần cấu tạo chính của các hạt nền). Sau đó ATP thoát ra khỏi ty thể để giải phóng năng lượng ở nhiều điểm khác nhau của tế bào và tạo ra ADP và acid phosphoric. Về sau, hai chất này lại kết hợp để tạo ra ATP. Đó là hoạt động của phosphoryl oxy hoá và sản sinh năng lượng tế bào của ty thể (chỉ có 5% năng lượng được hình thành ngoài ty thể).

THƯ VIỆN HUBT
TÀI LIỆU PHỤC VỤ THAM KHẢO NỘI BỘ

Nhiều tác hại có thể gây những biến đổi về hình thái, số lượng và sự sinh tồn của ty thể, từ đó gây nên các tổn thương tế bào.

1.2.1. Biến đổi hình thái

Nhiều yếu tố (như đói ăn, thiếu oxy, nhiễm virus, nhiễm độc, bệnh cơ bắp v.v...) có thể gây biến đổi ty thể: phồng to, mào nhú bị đứt đoạn, hạt nền tan biến rồi lắng đọng phosphat calci ở lớp trong làm cho ty thể hoá calci. Khoang ty thể đôi khi chứa những thể vùi, dạng tinh thể hoặc lá mỏng, những chất cặn phosphat calci, sắt, magnesium, acid nucleic, protein bất thường v.v... Những biến đổi đó làm giảm thiểu ATP nội bào, kích thích hoạt động của phosphorylase, phosphofructokinase, từ đó gây tăng lượng glycogen yếm khí, ứ đọng nhiều acid lactic, phosphat vô cơ.

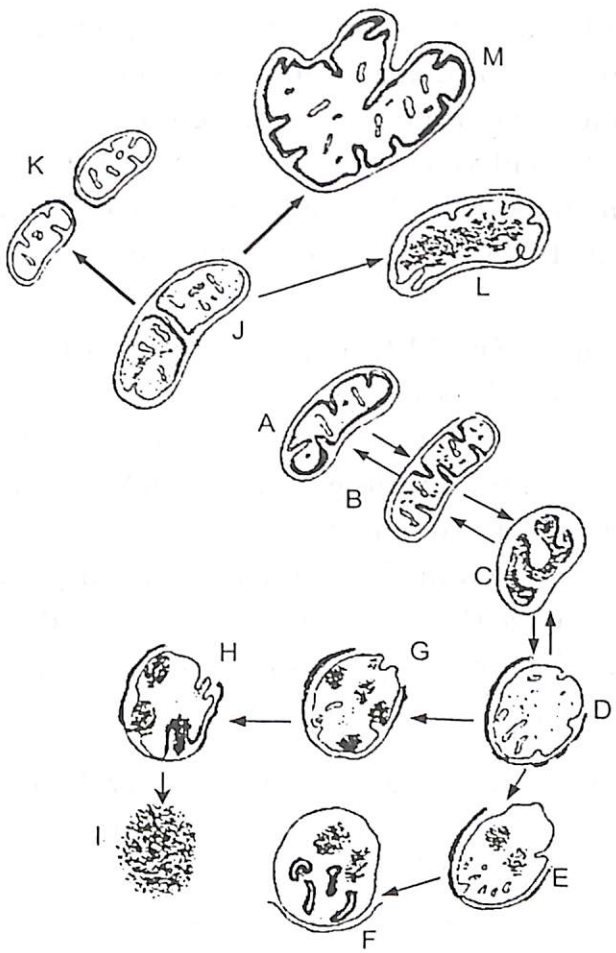

Hình 2.1. Những tổn thương của ty thể

A: Ty thể bình thường; B, C: Ty thể teo nhỏ và thoái hoá hạt; D: Ty thể phồng to và rách vỡ màng bao ngoài; E, F: Ty thể đông đặc và hình thành ống từ màng bao trong; G,H: lắng đọng tinh thể sát màng bao trong; I: Ty thể hoá calci; J, K: Ty thể phân chia đôi; L: Lắng đọng tinh thể; M: Đại ty thể.

Sự giảm thiểu ATP là nguyên nhân của phù tế bào cấp, giãn lưới nội bào, tăng nồng độ nước, natrium, giảm nồng độ potassium trong tế bào, từ đó tác hại đến sự hoàn chỉnh màng tế bào và có thể gây chết tế bào.

THƯ VIỆN HUBT
TÀI LIỆU PHỤC VỤ THAM KHẢO NỘI BỘ

1.2.2 Biến đổi về số lượng

(i) *Giảm số lượng* (ở gan chuột nhắt trong thực nghiệm gây bệnh tiểu đường hoặc nhịn ăn) (ở cơ thể và mô teo đét) (ii) *tăng số lượng*: làm cho bào tương có dạng thoái hoá hạt, xảy ra trong một số bệnh tuyến giáp, cận giáp, tuyến nước bọt và trong tình trạng mô phì đại.

1.2.3. Biến đổi làm ty thể thay đổi và phân chia

Tạo thành khối khổng lồ, dạng cầu, lớn hơn cả nhân tế bào, được gọi tên là đại ty thể. Có thể thấy ở tế bào gan người bệnh nghiện rượu, bệnh xơ gan, ở tế bào biểu mô ống thận trong hội chứng hư thận.

1.3. Thể tiêu

Là bào vật hình túi nhỏ, đa dạng có màng bao lipoprotein, chứa khoảng 40 loại enzym hydrolase (thí dụ như: protease, peptidase, nuclease, nucleotidase, lipase, esterase, phosphatase acid, glycuronidase, hyaluronidase v.v...). các enzym này chỉ hoạt động ở môi trường pH acid và được bảo tồn hoặc giải phóng tùy thuộc sự hoàn chỉnh của màng bao (vốn có bản chất không thấm đối với nhiều chất, kể cả enzym). Thể tiêu được hình thành từ hệ Golgi và cùng với hệ này giữ vai trò quan trọng trong sinh tồn tế bào.

Thể tiêu thực hiện công việc dị hóa (chứ không đồng hóa) trong tế bào nhờ có enzym thuỷ phân (hydrolase). Đây là quá trình một hợp chất được tách rời thành mảnh nhỏ do kết hợp với nước. Nhờ thuỷ phân, các chất dinh dưỡng (như protein, carbohydrat) chuyển dạng thành những mảnh vụn có kích thước đủ nhỏ để lọt qua màng tế bào và hiện diện trong chuyển động nội bào. Cũng nhờ thuỷ phân các chất dinh dưỡng lại được dự trữ dưới dạng không hòa tan (như glycogen ở gan và cơ, mỡ ở mô mỡ và protein ở cơ) đồng thời lại dễ dàng được huy động khi cần thiết. Thể tiêu thực hiện hoạt động tiêu hoá (thuỷ phân) ở cả bên ngoài và bên trong tế bào.

1.3.1. Tiêu hoá ngoài tế bào

Khi có những yếu tố tác hại tế bào (như viêm, vật lý, hoá học, v.v...), thể tiêu sẽ giải phóng (nhờ xuất bào) các enzym vào môi trường ngoài tế bào. Hoạt động này xảy ra trong nhiều hiện tượng như (a) các hydrolase huỷ hoại nhiều cấu trúc ngoại bào (màng tế bào kế cận, chất gắn liên bào v.v...) (b) huỷ cốt bào giải phóng enzym lysosom tiêu huỷ chất nền hữu cơ của xương nhằm tạo hình các kiểu xương (c) lymphô bào T, bản chất là tế bào diệt, khi nhận biết một tế bào lạ đối với cơ thể (tế bào ung thư, mảnh ghép mô v.v...) sẽ giải phóng hydrolase để làm thoái giáng màng tế bào đích và huỷ hoại tế bào này (d) phần đầu tinh trùng có thể coi như một thể tiêu sẽ giải phóng các enzym lysosom nhằm huỷ hoại vòng bao quanh noãn để giúp tinh trùng lọt vào noãn bào.

1.3.2. Tiêu hoá trong tế bào

Hình thái đơn giản nhất của thể tiêu xuất nguồn từ hệ Golgi hoặc lưới nội bào

THƯ VIỆN HUBT
TÀI LIỆU PHỤC VỤ THAM KHẢO NỘI BỘ

được gọi là thể tiêu nguyên phát (hoặc nguyên thể tiêu). Khi kết dính với khoang bào (chứa vật lạ cần tiêu hóa) sẽ hình thành nên thể tiêu thứ phát (còn gọi là thể thực tiêu, thể ẩm tiêu, thể bào tiêu). Khi vật lạ được đưa từ bên ngoài vào bên trong tế bào, quá trình tiêu hoá được gọi là dị thực (vai trò của các bạch cầu, đại thực bào). Khi vật lạ có nguồn gốc nội tạo (như mảnh vụn bào vật v.v...) quá trình tiêu hoá được gọi là tự thực. Nếu công việc tiêu hoá không hoàn chỉnh sẽ hình thành nhiều thể cặn được đẩy ra ngoài (nhờ xuất bào) hoặc thải bỏ cùng với một phần bào tương thoái hoá hoặc tồn tại dưới dạng hạt sắc tố nội bào (như lipofuscin, liposederin, hemosiderin v.v...).

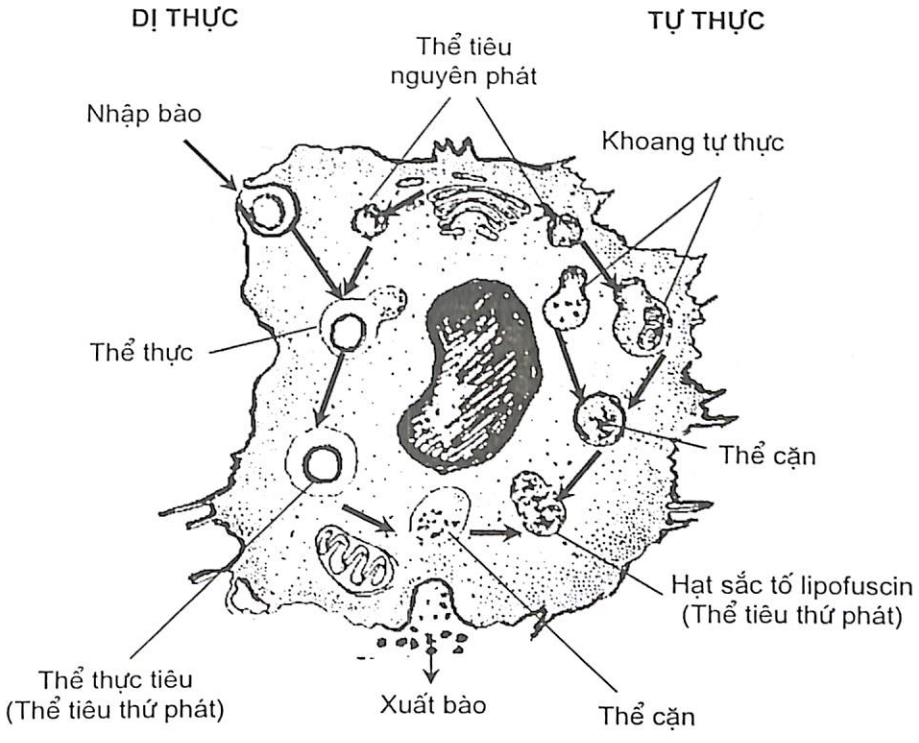

Hình 2.2. Hai dạng thực tượng

Đây là những mảnh thể tiêu kết hợp với lipoid và được gọi là thể tiêu hậu phát (hoặc thể tiêu tam phát). Chính nhờ lysosom có khả năng tiêu hoá theo hai đường (dị thực và tự thực) nên tế bào bảo đảm được các hoạt động chức năng. Thí dụ:

(i) *Đường dị thực*: nhờ khả năng này các thực bào làm thoái giáng vật lạ xâm nhập cơ thể, giải phóng nhiều chất thông tin miễn nhiễm đến lymphô bào để kích thích sản sinh kháng thể. Khả năng đó cũng giúp hình thành nên hormon tuyến giáp: các túi tuyến tổng hợp thyreoglobulin rồi đổ protein này (nhờ xuất bào) vào chất keo giáp. Sau đó, tế bào tái thu (nhờ ẩm tượng và nhập bào) thyreoglobulin và các lysosom cắt mảnh protein thành những phân tử nhỏ hơn để tạo nên hormon giáp thực thụ.

(ii) *Đường tự thực:* nhờ khả năng này, tế bào luôn khôi phục được trạng thái bình thường ổn định (sau khi tiêu huỷ các bào vật thoái hóa...) đồng thời có những

THƯ VIỆN HUBT
TÀI LIỆU PHỤC VỤ THAM KHẢO NỘI BỘ

biến đổi thích hợp để phát triển (như tự huỷ nhân tế bào để hồng cầu trưởng thành, thượng bì dễ dàng hoá sừng...) (trong phôi kỳ: nhiều phần niệu dục biến dần như ống Wolff ở phôi nữ và ống Muller ở phôi nam v.v...)

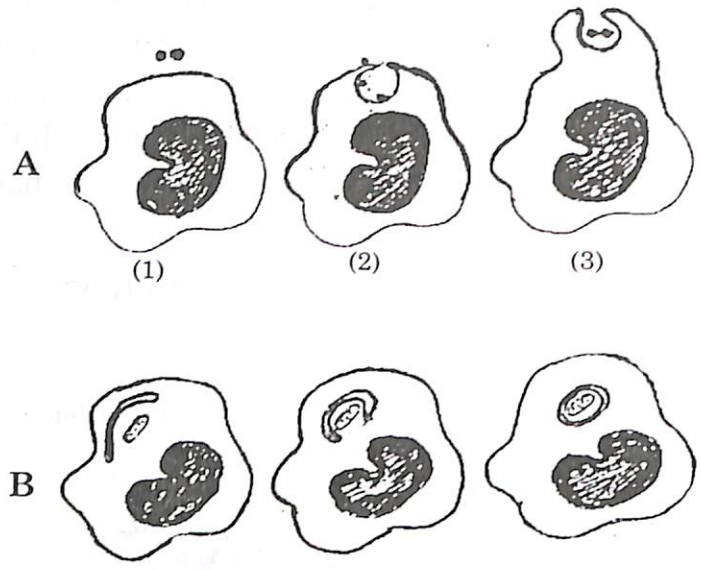

Hình 2.3. Hoạt động thực bào

A. Hoạt động dị thực; (1): đại thực bào tiếp cận vật lạ; (2): ẩm tượng (3): thực tượng.
B. Hoạt động tự thực: một phần lưới nội bào quây quanh ty thể rồi tạo thành túi tiêu hóa.

1.3.3. Rối loạn sinh tồn của thể tiêu

Có thể gây nên những tổn thương, thí dụ như:

a) Màng bao thể tiêu sẽ bị đứt gãy do tác hại (sốc, vô oxy, thiếu vitamin, độc tố vi khuẩn, thừa vitamin A, nhiễm CCl_4 v.v...), vì vậy những enzym hydrolase tràn ngập bào tương và gây tự thực huỷ hoại tế bào. Ngược lại, một màng bao thể tiêu quá vững bền (do tác động của cholesterol, corticoid, vitamin E, chất kháng histamin v.v...) có thể ảnh hưởng đến khả năng đề kháng của tế bào.

Thể tiêu có vai trò làm ngưng những tác hại như viêm, ngộ độc, bệnh miễn nhiễm v.v...) nhưng khi quá mức chịu đựng, thể tiêu không còn khả năng giữ cân bằng nội môi và sẽ thoái hóa, giãn rộng bất thường.

b) Thiếu hụt enzym trong thể tiêu (xảy ra trong nhiều bệnh bẩm sinh di truyền theo kiểu thể nhiễm sắc thân lặn) sẽ gây các nghịch chuyển hoá bẩm sinh. Rối loạn đó hiện diện trong khoảng 30 loại bệnh về chuyển hoá glycogen, mucopolysaccharid và lipoid. Tình trạng thiếu hụt enzym có thể làm cho nhiều chất (thay vì bị thoái giáng thuỷ phân) bị ứ đọng trong cơ thể, như glycogen ứ trệ ở gan (bệnh Von Gierke), ferritin ứ đọng trong bệnh sắt, chất đồng ứ đọng trong bệnh Wilson.

2. TỔN THƯƠNG DO RỐI LOẠN CHUYỂN HOÁ

Một tế bào sống luôn có hoạt động trao đổi chất với môi trường xung quanh: tế bào thâu nhận các chất nuôi dưỡng cần thiết, hấp thụ và sử dụng các chất đó rồi

THƯ VIỆN HUBT
TÀI LIỆU PHỤC VỤ THAM KHẢO NỘI BỘ

chế tiết sản phẩm và đào thải các chất cặn bã ra ngoài tế bào. Đó là hoạt động chuyển hóa của tế bào. Khi có rối loạn chuyển hóa, tế bào và mô sẽ có những tổn thương biểu hiện dưới nhiều hình thái khác nhau.

2.1. Phì đại tế bào

Là hiện tượng tăng khối lượng, kích thước của tế bào do sinh chất (thường ở bào tương, hiếm ở nhân) tăng nhiều quá mức bình thường. Các bào vật (như ty thể, ribosom...) cũng có kích thước lớn và số lượng nhiều hơn. Phì đại là hậu quả của quá trình tăng chuyển hóa, tăng trao đổi chất giữa tế bào và môi trường. Phì đại có thể (hoặc không thể) hồi phục; đôi khi có kèm những hiện tượng bệnh khác (như thoái hóa, tăng sản v.v...). Phì đại tế bào có thể dẫn đến phì đại cả vùng mô hoặc cơ quan, thí dụ:

a) Tế bào cơ tử cung, trong thai kỳ, thường phì đại và có chiều dài tới 208 micrômét (so với lúc bình thường là 20 micrômét), làm cho toàn bộ tử cung to hơn.

b) Cơ tâm thất có thể phì đại do lỗ van hai lá bị hẹp làm lượng máu ứ đọng quá nhiều ở thất trái.

Có nhiều nguyên nhân gây phì đại như:

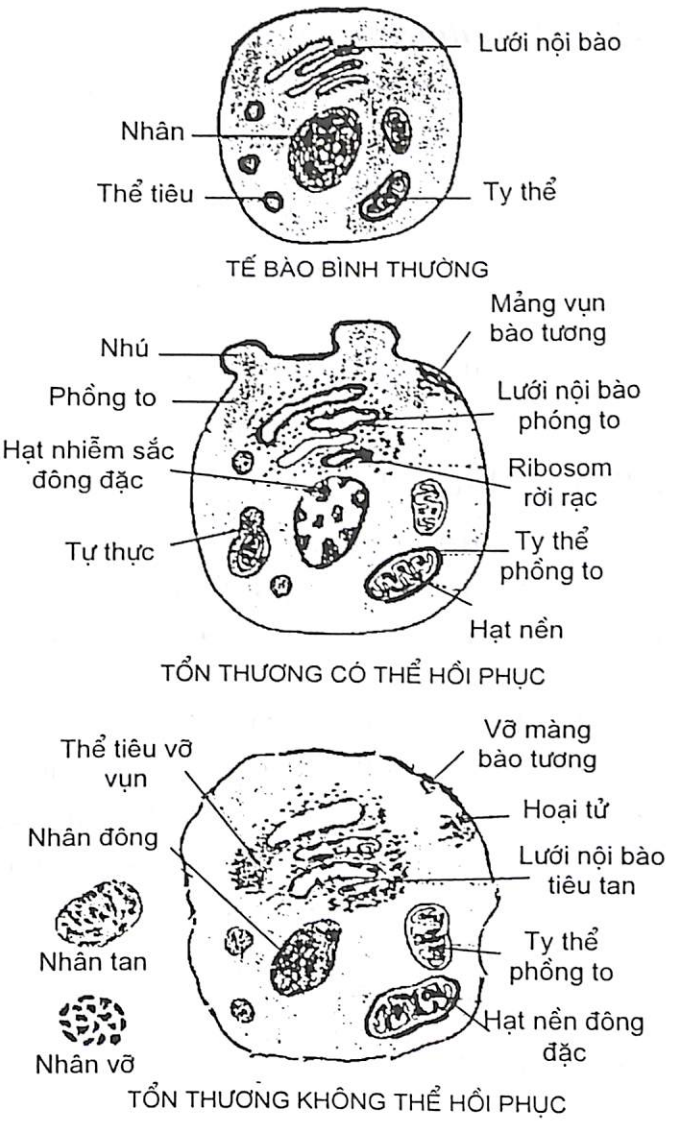

Hình 2.4. Các dạng tổn thương tế bào

2.1.1. Sinh lý

Phì đại cơ bắp cánh tay lực sĩ cử tạ, cơ bắp chân các vận động viên xe đạp, ở tuyến vú phụ nữ có thai v.v...

2.1.2. Thích nghi

Tâm thất trái phì đại trong bệnh cao huyết áp, bệnh van hai lá, bệnh tim bẩm sinh. Vách dạ dày phì đại do hẹp thắt môn vị.

2.1.3. Bù trừ

Phì đại có thể xảy ra ở một tạng có hoạt động chức năng quá mức để bù trừ cho bộ phận thiếu hụt (như ở người bệnh có thiếu hụt bẩm sinh một thận nên thận duy

THƯ VIỆN HUBT
TÀI LIỆU PHỤC VỤ THAM KHẢO NỘI BỘ

nhất sẽ phì đại do hoạt động quá mức, các cầu thận phì đại, các ống thận phình rộng, đường kính ống lượn có thể tăng gấp 4 lần và chiều dài tăng gấp 8 lần so với bình thường) (như ở người bệnh bị phẫu thuật cắt bỏ một phần gan, phần mô gan còn lại sẽ tăng sản, phì đại do hoạt động bù trừ).

2.1.4. Hoạt động nội tiết

a) U vỏ bào buồng trứng làm chế tiết nhiều estrogen, có thể gây tăng sản và phì đại niêm mạc tử cung.

b) Điều trị ung thư tinh hoàn bằng estrogen có thể làm tăng sản, phì đại tuyến vú gây bệnh nữ nhũ.

Cần phân biệt phì đại với tăng sản tế bào.

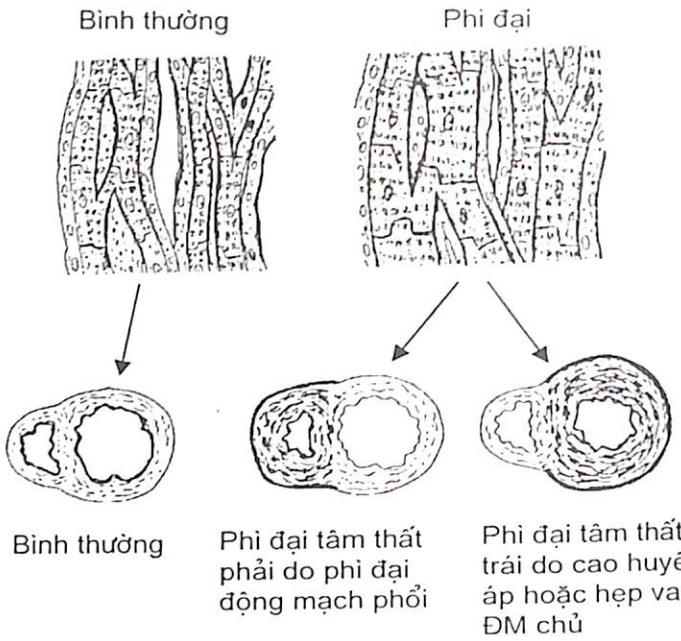

Hình 2.5. Tổn thương phì đại

2.2. Teo đét tế bào

Là hiện tượng giảm thiểu khối lượng, kích thước tế bào do sinh chất ít dưới mức bình thường. Teo đét là hậu quả của quá trình giảm chuyển hóa, giảm trao đổi chất giữa tế bào và môi trường. Teo đét gây ra những thay đổi không đều nhau ở tế bào: bào tương bị giảm thiểu rõ rệt còn nhân lại tương đối bình thường. Các bào vật cũng bình thường nhưng giảm số lượng, lưới nội bào bị đứt đoạn, ty thể phồng to, số lượng lysosom nhiều hơn. Teo đét tế bào có thể làm cho cả một vùng mô hoặc một tạng cũng bị teo nhỏ. Teo đét thường có kèm thoái hoá tế bào.

Có nhiều nguyên nhân gây teo đét như:

2.2.1. Sinh lý

Teo đét trong quá trình thoái triển của nhiều mô, tạng vào lúc tuổi già: teo đét cơ, mỡ dưới da gây những vết răn ở mặt, thân người; teo đét tuyến ức khi trưởng thành.

2.2.2. Thiếu dinh dưỡng, đói ăn

Mô não, mô xương chịu ảnh hưởng chậm hơn mô mỡ, cơ.

2.2.3. Thiếu hoạt động

Người làm việc tại bàn giấy thường có cơ bắp teo đét hơn người lao động chân tay.

2.2.4. Tổn thương thần kinh

Ở người bệnh bại liệt, các cơ chi teo đét rõ rệt.

THƯ VIỆN HUBT
TÀI LIỆU PHỤC VỤ THAM KHẢO NỘI BỘ

2.2.5. Thiếu oxy

Giảm lưu lượng máu nuôi dưỡng cũng gây teo đét (teo đét thận trong trường hợp xơ động mạch).

2.2.6. Rối loạn nội tiết

Dùng các chất corticoid trong điều trị kéo dài có thể gây teo đét vỏ thượng thận kèm suy giảm chức năng. Một số hormon có hoạt động chức năng đối kháng với nhiều cơ quan sinh dục tiếp nhận:

a) Oestrogen thường ngăn cản quá trình tạo tinh trùng và gây teo đét ống sinh tinh.

b) Ở phôi thai, oestrogen một mặt có tác động kích thích phát triển ống Muller và các phần phụ, mặt khác lại gây teo đét ống Wolff.

c) Còn androgen, ngược lại làm phát triển ống Wolff và gây teo đét ống Muller.

Cần phân biệt teo đét với các tổn thương do rối loạn sinh sản tế bào (như: thiểu sản, bất sản, vô tạo...).

2.3. Thoái hoá tế bào

Là những tổn thương ở bào tương và các bào vật, hiếm ở nhân. Kích thước, khối lượng tế bào thoái hoá có thể bình thường hoặc phì đại hoặc teo đét. Thoái hoá là một tổn thương có thể hồi phục (nghĩa là có thể hồi phục trở lại bình thường khi không còn nguyên nhân gây bệnh), nhưng nếu quá nặng và kéo dài, có thể dẫn đến hoại tử tế bào.

Có nhiều dạng thoái hoá tế bào như sau:

2.3.1. Thoái hoá đục

Tế bào phồng to, bào tương vẩn đục như mây mù, các ty thể phồng to, lưới nội bào giãn rộng.

2.3.2. Thoái hoá hạt

Có những hạt nhỏ li ti ở bào tương, thường thấy ở tế bào gan trong bệnh viêm gan virus. Nguyên nhân là do rối loạn chuyển hoá protein.

2.3.3. Thoái hoá khoang bào

Là hiện tượng hình thành những khoang, hốc nhỏ ở trong bào tương tế bào. Những khoang đó có thể trống rỗng hoặc chứa glycogen, mỡ v.v... thường thấy ở các tế bào malpighi, tế bào đáy ở lớp thượng bì của người bệnh da. Thoái hoá khoang bào có thể do:

a) Tổn thương các bào vật, đặc biệt là lưới nội bào và ty thể.

b) Ẩm tượng quá mạnh.

c) Các khoang nội bào chứa dịch lỏng hoặc lipid hoặc glycogen.

THƯ VIỆN HUBT
TÀI LIỆU PHỤC VỤ THAM KHẢO NỘI BỘ

2.3.4. Thoái hoá nước

Là hiện tượng ngấm nước lan toả làm tế bào sáng trong, bề mặt tế bào bị biến đổi, lưới nội bào giãn rộng, ty thể phồng to tạo thành nhiều túi nội bào.

2.3.5. Thoái hoá mỡ

Là sự xuất hiện những hạt mỡ bất thường ở bào tương, trong ty thể. Thường thấy ở gan tế bào các trẻ nhỏ mắc bệnh suy dinh dưỡng, ở người mắc bệnh tim (có gan tim), ở bệnh xơ gan.

2.3.6. Thoái hoá glycogen

Bào tương chứa những hạt glycogen kèm giáng hoá các protein cấu trúc.

2.3.7. Thoái hoá trong

Tế bào và mô có những biến đổi tạo thành một đám thuần nhất, vô dạng, có màu hồng nhạt (khi nhuộm màu éosin). Lưới nội bào hạt co rúm, lớp màng ngoài ứ đầy chất lạ. Trong bào tương có lắng đọng nhiều sợi nhỏ khoảng 8 – 10 nanomét. Thoái hoá trong có thể hiện diện ở:

a) Bào tương: dưới dạng thể Russell ở tương bào.

b) Mô: dưới dạng những cục tròn, thuần nhất (còn gọi là hình ảnh dấu xi) ở cầu thận trong viêm thận mạn.

2.4. Thấm nhập tế bào

Là hiện tượng bào tương chứa những chất có số lượng nhiều hơn bình thường. Việc thu nhận các chất đó được thực hiện qua nhập bào (ẩm tượng đối với dịch lỏng và thực tượng đối với thể đặc) rồi kết hợp với các lysosom nội bào để tạo nên những thể thực và được tiêu hoá nhờ các enzym thuỷ phân.

Các chất thấm nhập thường có 2 nguồn gốc:

(i) Ngoại tạo: như bụi than, bụi khoáng, mảnh vụn oxyd sắt, chì v.v..., các sắc tố dùng để xăm da.

(ii) Nội tạo: như glycogen thấm nhập vào biểu mô ống lượn xa, đoạn xuống của quai Henlé ở thận, vào tế bào gan, tế bào bêta của tụy trong tiểu đường. Hoặc như các chất hình thành trong cơ thể (melanin, hemoglobin, hemosiderin, lipofuscin v.v...).

2.5. Chết tế bào

Là tình trạng tế bào hoàn toàn không còn hoạt động chức năng. Trước đó, quá trình chuyển hoá ái khí của tế bào bị giảm thiểu hoặc ngưng hẳn gây tình trạng ứ đọng nhiều acid lactic, tạo điều kiện cho các lysosom bào tương giải phóng các enzym thuỷ phân (được hoạt tác mạnh do nồng độ pH acid tăng rõ rệt). Các enzym làm thoái giáng các bào vật và cả màng tế bào. Đây là quá trình tự thực.

Chết tế bào thường biểu hiện dưới hai dạng:

THƯ VIỆN HUBT
TÀI LIỆU PHỤC VỤ THAM KHẢO NỘI BỘ

(i) Sinh lý, xảy ra thường xuyên ở mọi tế bào của cơ thể và được gọi là hoại sinh học

(ii) Bệnh lý, xảy ra khi có những tác nhân nguy hại cho cơ thể và được gọi là hoại tử. Cả hai dạng đều chỉ hiện diện ở cơ thể sống. Như vậy để phân biệt với các biến đổi làm tan rã tế bào và mô ở cơ thể chết: đây là hiện tượng tự tiêu.

2.5.1. Hoại sinh học

Có thể được coi như một quá trình chết tế bào đã được "chương trình hóa". Nó giúp cho sự tạo phôi, tạo tạng và phát triển cơ thể. Quá trình đó được biểu hiện dưới nhiều hình thái:

– Niêm mạc tử cung thoái hoá để chuẩn bị cho trứng (noãn bào đã thụ tinh) làm tổ, nội mạc tử cung bong rời trong chu kỳ kinh nguyệt, nang noãn teo đét khi mãn kinh, v.v...

– Tế bào biểu mô ruột, thượng bì da dễ dàng bong rời.

– Lymphô bào tự huỷ khi cạn kiệt cytokin, hồng cầu, bạch cầu tự huỷ sau một thời gian hoạt động.

Hoại sinh học là cần thiết để điều hòa mật độ, số lượng tế bào bình thường, để thải bỏ những tế bào không cần thiết. Luôn có một quan hệ tương hỗ và trái ngược giữa hoại sinh học và tăng sản tế bào, chính sự mất cân bằng trong quan hệ đó cũng là một nguy cơ để ung thư phát triển.

2.5.2. Hoại tử

Là quá trình chết tế bào do nhiều nguyên nhân tác hại khác nhau, thí dụ như:

– Rối loạn tuần hoàn máu: ngưng máu (dòng huyết lưu bị cản trở do xơ mỡ vách mạch, huyết khối, huyết tắc...), vô huyết (giảm số lượng hồng cầu, khả năng chuyển oxy của máu bị giảm thiểu do ngộ độc carbon dioxid đã hình thành nên chất độc carbonmonoxyhemoglobin có hại cho hồng cầu).

– Vật lý: chấn thương cơ học, các biến đổi về nhiệt độ (cháy nắng, băng giá...) về áp suất khí quyển v.v...

– Hoá học: các chất độc nội tạo (enzym tiêu protein của các loại tế bào) và ngoại tạo (thuỷ ngân làm chết tế bào ống thận, chloroform tác hại đến tế bào gan, thành phần cấu tạo trực khuẩn lao làm hoại tử mô v.v... các chất ô nhiễm môi trường như thuốc diệt côn trùng, khí thải công nghiệp, ngộ độc rượu, ma túy v.v...).

– Độc tố sinh vật (vi khuẩn, virus, nấm, ký sinh trùng...)

– Các bệnh viêm, miễn nhiễm và tự miễn.

– Những biến đổi gen có thể tạo nên bệnh bẩm sinh, dị tật, thiếu nhiều enzym gây tác hại cho chuyển hoá tế bào.

* Cơ chế hoại tử là do tác động của các enzym thể tiêu. Thí dụ ở cơ tim: khoảng 30 phút sau ngưng máu, các lysosom phồng to, các ty thể và màng bao trong đều trở thành những khoang bào, chất nền ty thể đông đặc thành hạt to, vô dạng.

THƯ VIỆN HUBT
TÀI LIỆU PHỤC VỤ THAM KHẢO NỘI BỘ

Màng tế bào có tính thấm tăng mạnh để lọt thoát ra ngoài nhiều protein, enzym, ARN, đồng thời có nhập bào nhiều calci. Những rối loạn này ảnh hưởng đến sự tạo thành ATP, nguồn năng lượng tế bào và rồi gây chết tế bào. Các phospholipid ở mô hoại tử sẽ bị thực bào và thoái giáng thành acid béo để rồi sẽ hoá thành calci. Tình trạng giải phóng các enzym thể tiêu qua màng tế bào (lúc này có tính thấm tăng rất cao) vào huyết thanh sẽ là các dấu chứng lâm sàng để xác định chết tế bào. Cơ tim chứa nhiều glutamic oxaloacetic transaminase (GOT), pyruvic transaminase, lactic dehydrogenase (LDH) và creatinin kinase (CK). Như vậy, mức độ các enzym đó tăng cao trong huyết thanh sẽ là dấu chứng của nhồi máu cơ tim (nghĩa là của hoại tử tế bào).

* Dấu hiệu hoại tử tế bào bao gồm:

a) Nhân thu nhỏ, tăng sắc, màng nhân răn rúm không đều, đó là hiện tượng nhân đông.

b) Màng nhân có thể rách vỡ, nhân vụn rời thành những mảnh nhỏ, đó là hiện tượng nhân vỡ.

c) Dần dần nhân có thể biến mất, đó là hiện tượng nhân tan. Trong hoại tử tế bào, ngoài những tổn thương ở nhân, còn thấy những biến đổi ở các bào vật (như ở lysosom, ty thể v.v...). Trong hoại tử tế bào, các tổn thương xảy ra ở cả nhân và bào tương. Vì vậy, tổn thương rất nặng và không thể hồi phục.

* Các dạng hoại tử tế bào

(1) Hoại tử nước: thường xảy ra ở mô não sau tình trạng ngưng máu do lấp tắc một động mạch hoặc sau một chấn thương não. Vùng tổn thương (gọi là nhũn não) có màu xám trắng, thoạt đầu quánh đặc rồi hoá lỏng (do enzym nội bào huỷ hoại mô), gồm nhiều đại thực bào xuất nguồn từ tế bào thần kinh đệm, ăn các mảnh vụn hoại tử.

(2) Hoại tử đông: thường xảy ra ở tim, thận, lách do ngừng máu đột ngột hoặc do độc tố vi khuẩn, do chất hoá học (thuỷ ngân, phenol v.v...). Vùng tổn thương có màu trắng xám, mật độ khô rắn với nhiều bóng mờ cấu trúc cũ.

(3) Hoại tử mỡ là dạng hoại tử nước của mô mỡ. Lipase huỷ hoại chất mỡ trung tính của tế bào mỡ và giải phóng các acid béo, những acid này lắng đọng thành đám dưới dạng những que nhỏ hình tia hoặc được xà phòng hoá nhờ liên kết với những muối kiềm, đặc biệt là muối calcium. Các chất xà phòng có dạng ưa kiềm nhẹ, vì vậy vùng hoại tử thường có màu vàng trắng và mềm nhão.

(4) Hoại tử bã đậu là do chất lipoid với trọng lượng phân tử lớn hiện diện ở vỏ bao trực khuẩn Koch, tác động gây độc mạnh tới tế bào và mô. Vùng tổn thương có màu trắng vàng, thường tồn tại khá lâu do các thành phần hoá học của vi khuẩn lao ức chế hoạt động của enzym thuỷ phân nội bào.

(5) Hoại tử chảy máu là sự kết hợp hoại tử nước hoặc hoại tử đông với hiện tượng tràn ngập máu lan rộng ở mô. Thoạt đầu, đường máu trở về bị lấp tắc làm

THƯ VIỆN HUBT
TÀI LIỆU PHỤC VỤ THAM KHẢO NỘI BỘ

cho vách mạch cùng với nhiều cấu trúc mô bị huỷ hoại, gây tràn ngập máu khắp nơi, vùng kế cận sưng phồng và đỏ rực. Thí dụ: hoại tử thiếu máu và chảy máu ở phổi. Một hiện tượng trái ngược có thể xảy ra: khi chảy máu lớn tràn ngập mô sẽ gây thiếu máu và hoại tử ở vùng chảy máu và mô kế cận. Thí dụ: chảy máu lớn ở khối u tinh hoàn.

(6) Hoại tử tơ huyết thường xảy ra trên vách động mạch nhỏ của người bệnh huyết áp cao, ở mô liên kết người bệnh viêm nút quanh động mạch. Vùng tổn thương có dạng những sợi hạt không thuần nhất, nhuộm màu hồng eosin. Nguyên nhân do rối loạn miễn nhiễm.

(7) Hoại tử calci hóa là một dạng hoại tử muộn, vì quá trình hoá calci thường xảy ra chậm, do thấm vôi dưới dạng những đám, những khối đặc, ưa kiềm, có hình thái và kích thước rất khác nhau, đôi khi rắn như đá. Hoại tử calci hoá thường xảy ra ở các ổ hoại tử đông, hoại tử mỡ và hoại tử bã đậu. Quá trình lắng đọng calci có lẽ liên quan đến sự giảm thiểu áp lực CO_2 ở mô viêm, tính chất kiềm của mô hoại tử và sự hiện diện của phosphatase kiềm.

(8) Hoại tử hoại thư (gangrene: grainen: ăn). Là sự kết hợp của hoại tử thiếu máu với tình trạng nhiễm khuẩn thường là yếm khí. Hoại tử thiếu máu hoại thư có bản chất là một hoại tử đông, xảy ra trong những trường hợp rối loạn tuần hoàn (như xơ mỡ động mạch, bệnh viêm động mạch v.v...) chấn thương tại chỗ gây tổn thương mạch, viêm mạch và huyết khối mạch do vi khuẩn (vi khuẩn và bạch cầu thường có khả năng tiêu mô rất mạnh). Vì vậy, thường kết hợp với hoại tử nước, do đó còn gọi là "hoại tử ướt". Thí dụ hoại tử hoại thư vùng chi ở các bệnh nhân tiểu đường, hoại tử hoại thư túi mật do sỏi chèn ép động mạch túi mật.

Có thể phân biệt với "hoại tử khô": đây là tổn thương hoại tử đông, không nhiễm khuẩn, có dạng khô như hoá "mômi" (xác ướp) có lẽ do tiếp xúc với không khí. Thường thấy ở bàn tay, đuôi tai, đỉnh mũi dưới dạng mảng xanh rồi vàng nâu, cuối cùng là sẫm đen, chắc đặc. Hoại tử khô thường do thiếu máu, vì co thắt mạch, lấp tắc động mạch lớn, tiểu động mạch, xơ mỡ động mạch. Ở giai đoạn cuối có thể kèm biến chứng nhiễm khuẩn.

CÂU HỎI GỢI NHỚ: HOẠI TỬ KHÁC VỚI THOÁI HOÁ DO NHỮNG ĐẶC ĐIỂM GÌ?

3. TỔN THƯƠNG DO RỐI LOẠN THÍCH NGHI

Cơ thể sinh vật được cấu tạo bởi nhiều loại tế bào rất khác nhau, sự phong phú về cấu trúc đó biểu hiện tính thích nghi của sinh chất đối với điều kiện sống ở môi trường xung quanh. Đó là kết quả của mối quan hệ qua lại trong suốt hàng triệu năm giữa tế bào và môi trường. Biệt hoá tế bào chính là quá trình thích nghi chậm chạp, kín đáo của sinh chất kế tiếp nhau qua bao thế hệ để tạo nên những hình thái thích ứng nhất định.

THƯ VIỆN HUBT
TÀI LIỆU PHỤC VỤ THAM KHẢO NỘI BỘ

Khi môi trường bên ngoài thay đổi sẽ tác động đến tính thích nghi của tế bào, gây ra những biến đổi về hình thái và (đôi khi) cả về cấu trúc tế bào. Những biến đổi đó bao gồm:

3.1. Biệt hoá và rối loạn biệt hóa

Ở những vùng mô sinh sản (thí dụ lớp đáy của thượng bì da, vùng cổ các tuyến dạ dày và ruột v.v...) mỗi phân bào đều cho hai tế bào "con", một để thay thế tế bào "mẹ" và một để biệt hoá theo phương thức bình thường của vùng mô đó. Quá trình biệt hoá đó có thể không xảy ra hoặc ngưng lại nửa chừng làm cho tế bào không đạt đến mức độ trưởng thành. Chính vì vậy nên mỗi dòng tế bào (của một loại mô) có thể ở những mức độ biệt hoá khác nhau (biệt hoá rõ, biệt hoá vừa, biệt hoá kém hoặc không biệt hóa). Cũng cần phân biệt "biệt hóa" và "sự trưởng thành tế bào". Thí dụ: thượng bì có lớp đáy gồm những tế bào chưa biệt hóa, và dần dần sẽ biệt hóa, để trở thành tế bào Malpighi. Các tế bào Malpighi sẽ trưởng thành về mặt hoá sinh và hình thái để trở thành lớp sừng. Như vậy, biệt hoá xảy ra sớm hơn sự trưởng thành tế bào, và hiện tượng cận sừng là một dị tật của sự trưởng thành chứ không phải của biệt hoá thượng bì. Hình thái của tế bào chưa biệt hoá thường là tế bào tròn, không có những hình nhô ngoại bào tương, với tỷ lệ nhân/bào tương lớn, nhân to, thường có phân bào, hạt nhân lớn, bào tương ưa kiềm rõ rệt vì rất giàu polysom tự do chứa nhiều ARN, có ít (hoặc không có) bào vật.

Những rối loạn của biệt hoá và của sự trưởng thành tế bào thường xảy ra ở mọi mức độ, mọi loại tế bào và mô, ở phôi thai, trẻ nhỏ hoặc người lớn. Và do nhiều nguyên nhân như: viêm, rối loạn thích nghi, dị tật bẩm sinh, rối loạn chuyển hóa, đặc biệt rõ rệt là do ung thư. Cơ chế bệnh sinh có lẽ do:

3.1.1. Tác động của những chất cảm ứng vốn vẫn cần thiết cho sự biệt hoá và trưởng thành của tế bào này bị thiếu hụt hoặc bị ngăn chặn.

3.1.2. Tác động của nhiều yếu tố (virus, tác nhân vật lý, hoá học) gây ra phân bào trước hoặc trong quá trình biệt hoá tế bào.

3.2. Chuyển dạng

Là sự thay đổi về hình thái tế bào, mang tính chất sinh lý bình thường hoặc bệnh lý. Chuyển dạng có thể ở:

3.2.1. Mức độ nhẹ

Chỉ có những biến đổi về hình thái ngoài của tế bào mà không ảnh hưởng đến cấu tạo bên trong. Thí dụ: trong bệnh phình giáp, chất keo giáp ứ đọng nhiều trong các túi tuyến làm cho tế bào biểu mô túi tuyến chuyển dạng, trở thành dẹt mỏng giống như tế bào nội mô mạch máu. Khi điều trị bệnh khỏi, tế bào biểu mô túi tuyến có thể trở lại hình thái như cũ, hình trụ hoặc khối vuông.

THƯ VIỆN HUBT
TÀI LIỆU PHỤC VỤ THAM KHẢO NỘI BỘ

3.2.2. Mức độ nặng

Chuyển dạng làm thay đổi hình thái ngoài và cấu trúc, chức năng của tế bào. Thí dụ: tế bào mô thần kinh đệm (glia) chuyển dạng thành đại thực bào, hai loại tế bào này có hình thái và chức năng hoàn toàn khác nhau.

3.3. Chuyển sản

Là hiện tượng thay đổi về hình thái và chức năng của một loại tế bào hoặc mô (đã biệt hoá hoặc trưởng thành) sang một loại tế bào hoặc mô khác (cũng biệt hoá và trưởng thành). Như vậy, sự thay đổi đó tạo nên một mô mới, vẫn bình thường về hình thái nhưng bất thường về vị trí. Chuyển sản là hiện tượng có thể hồi phục.

3.3.1. Chuyển sản biểu mô

Có thể xảy ra ở nhiều nơi trong cơ thể với nhiều dạng khác nhau. Thí dụ như:

– Chuyển sản malpighi: từ lớp biểu mô trụ của phế quản (ở người bệnh viêm giãn phế quản mạn, nghiện hút thuốc lá) của cổ tử cung, ống tuyến nước bọt, tuyến tiền lập, tuyến giáp, tuyến thượng tinh hoàn v.v...

– Chuyển sản trụ: từ biểu mô bàng quang khi có viêm mạn.

– Chuyển sản nhầy: từ tế bào hốc phổi của người bệnh xơ phổi.

– Chuyển sản ruột: từ niêm mạc dạ dày vùng kế cận ổ loét.

Còn nhận thấy chuyển sản biểu mô trong các loại carcinôm tuyến (của phế quản, vú, tử cung, túi mật, tuyến nước bọt, ruột, tụy, v.v...)

3.3.2. Chuyển sản liên kết

Trong trường hợp bệnh, một số mô liên kết có thể chuyển sản thành nhiều loại mô khác nhau như sụn, xương. Thí dụ:

– Trong bệnh viêm cơ, mô cơ có thể chuyển sản thành xương, sụn.

– Mô liên kết, vách động mạch có thể chuyển sản xương.

– Trong u tuyến đa dạng tuyến mang tai, mô đệm sợi có thể chuyển sản thành sụn, xương.

3.3.3. Các nguyên nhân gây chuyển sản có thể là

– Viêm mạn ở đường hô hấp (phế quản), đường tiết niệu (bàng quang), ống tiêu hoá (sỏi túi mật...)

– Rối loạn nội tiết: trong thai kỳ, nang trứng vỡ rồi chuyển sản dạng niêm mạc tử cung, mô đệm nội mạc tử cung có dạng màng rụng. Lượng oestrogen quá nhiều gây chuyển sản Malpighi ở biểu mô, tuyến tiền lập.

– Rối loạn dinh dưỡng: tình trạng thiếu vitamin A có thể gây chuyển sản Malpighi ở niêm mạc mắt, tuyến nước bọt v.v...

– Yếu tố hoá học: vùng mô kế cận ổ loét dạ dày thường có chuyển sản ruột.

THƯ VIỆN HUBT
TÀI LIỆU PHỤC VỤ THAM KHẢO NỘI BỘ

Cần phân biệt chuyển sản với hiện tượng lạc chỗ. Lạc chỗ là tình trạng mô có vị trí không đúng nơi bình thường, do dị tật trong quá trình phát triển. Thí dụ ở túi thừa Meckel có thể thấy niêm mạc dạ dày lạc chỗ bẩm sinh.

3.4. Nghịch sản

Là hiện tượng tế bào và mô có những biến đổi về hình thái và cấu trúc. Nghịch sản đồng nghĩa với rối loạn phát triển. Nghịch sản có thể ở mức độ: nhẹ, vừa, hoặc nặng. Nghịch sản nặng kéo dài có thể (tuy không nhất thiết) dẫn đến ung thư. Thí dụ: trong nghịch sản cổ tử cung, thường thấy lớp tế bào biểu mô tăng sản, thứ tự cấu trúc các tế bào bị đảo ngược; ở lớp bề mặt biểu mô cũng thấy nhiều tế bào non, chưa biệt hoá đôi khi có hiện tượng nghịch sừng, có nhiều tế bào không điển hình, nhiều phân bào.

3.4.1. Nguyên nhân

Có nhiều nguyên nhân gây nghịch sản như

– Rối loạn dinh dưỡng (còn được gọi là bệnh nghịch dưỡng).

– Rối loạn nội tiết

– Rối loạn vận mạch

– Viêm mạn

– Ung thư tại chỗ.

3.4.2. Thí dụ về nghịch dưỡng (hoặc nghịch sản)

– Nghịch dưỡng trong bệnh Paget xương làm thay đổi cấu trúc bộ xương, kết hợp xen kẽ những vùng tạo xương và huỷ xương.

– Bệnh nghịch dưỡng nang sợi của tuyến vú làm các ống tuyến vú có tăng sản biểu mô tạo thành những nang ống sữa nhỏ, chuyển sản mô liên kết kèm teo đét mô mỡ.

3.5. Thoái sản

Là hiện tượng tế bào thoái triển trở thành không điển hình, đôi khi có hình thái, tính chất của tế bào chưa biệt hóa, phôi thai. Vì vậy, thoái sản thường đồng nghĩa với giảm biệt hóa. Tế bào thoái sản thường có hình thái không điển hình, có khi là những tế bào nhỏ, có khi là những tế bào lớn, đôi khi nhiều nhân. Hiện tượng thoái sản thường thấy trong một số ung thư, những loại u ác này được gọi là carcinôm thoái sản (như carcinôm thoái sản của phổi) có thể gồm những tế bào lớn hoặc tế bào nhỏ (dạng hạt lúa), carcinôm thoái sản thường có tính ác cao.

4. TỔN THƯƠNG DO RỐI LOẠN SINH SẢN TẾ BÀO

Sinh sản tế bào là một hoạt động cơ bản của cơ thể, nhờ đó con người mới hình thành, tồn tại và phát triển.

THƯ VIỆN HUBT
TÀI LIỆU PHỤC VỤ THAM KHẢO NỘI BỘ

Thời gian sống của tế bào được gọi là một chu kỳ tăng trưởng tế bào (hoặc chu kỳ phân bào) và bao gồm 4 giai đoạn:

(1) *Giai đoạn* G_1 (còn gọi là giai đoạn tiền tổng hợp) (G: gap = khoảng cách). Đây là thời kỳ tế bào đang tổng hợp protein, chuẩn bị cho các hoạt động chức năng, thường rất ngắn (ở các tế bào phôi) và khoảng 48 giờ (ở tế bào đáy).

(2) *Giai đoạn S*: (còn gọi là giai đoạn tổng hợp) (S: synthetic). Thời kỳ này tế bào đang tái tạo ADN và trở thành tứ bội, thường khá dài, tới 7 – 10 giờ.

(3) *Giai đoạn* G_2: (còn gọi là giai đoạn hậu tổng hợp): tế bào tiếp tục chuẩn bị vật liệu (protein...) cần thiết cho kỳ phân bào sau, thường dài 4 – 5 giờ

(4) *Giai đoạn M* (còn gọi là giai đoạn nguyên phân) (M: mitosis): lúc này tế bào phân chia thành hai tế bào con, lưỡng bội.

Ở điểm G_0, tế bào không còn khả năng phân chia.

Dựa trên những đặc tính tăng sản và vị trí của mỗi tế bào trong chu kỳ tăng trưởng, có thể phân chia các tế bào cơ thể thành ba loại:

(i) Tế bào chuyển đổi: luôn ở trong chu kỳ phân bào và được sản sinh suốt đời người, nhằm thường xuyên thay thế những tế bào bị thải bỏ. Loại tế bào này chỉ hiện diện ở biểu mô phủ bề mặt cơ thể (da, niêm mạc...), phủ các khoang, ống, hốc (miệng, đường tiêu hóa, v.v...), ở mô tạo huyết (tủy xương...).

Quá trình tạo sinh tế bào chuyển đổi xuất nguồn từ tế bào gốc (có tiềm năng sản sinh vô hạn) để hình thành nên nhiều dòng tế bào có khả năng biệt hoá khác nhau.

(ii) Tế bào ổn định: thường ở mức độ tạo sinh thấp nhưng cũng có khả năng phân chia nhanh, khi nhận được kích thích tác động đến mô nguyên ủy. Loại tế bào này (lúc bình thường) ở vị trí G_0 nhưng có thể chuyển tới vị trí G_1 (khi cần thiết) và hiện diện ở nhiều vùng mô cơ thể (như gan, thận, tế bào trung mô, cơ nhẵn, sợi bào, tế bào nội mạc v.v...). Khả năng tạo sinh của loại tế bào này biểu hiện rõ rệt ở gan: thực nghiệm cắt bỏ 75% khối lượng gan sẽ kích thích tế bào gan phân chia tối đa vào khoảng sau 25 – 30 giờ rồi giảm sau 44 giờ và đạt tới đỉnh tăng sản tái tạo mạnh sau 56 giờ để rồi lại giảm nhiều sau 65 giờ. Quá trình tổng hợp ADN bắt đầu khoảng 12 giờ sau cắt gan và đạt mức tối đa lúc 27 giờ để tái tạo lại khối lượng gan vào ngày thứ 12 cùng với chức năng hoạt động. Khả năng tạo sinh của loại tế bào ổn định còn phụ thuộc vào sự hoàn chỉnh của mô nền và màng đáy. Các thành phần cấu trúc này càng bị huỷ hoại nhiều thì quá trình tái tạo càng khó khăn và vùng tổn thương càng dễ bị thay thế bởi mô sợi (tạo sẹo).

(iii) Tế bào vĩnh cửu: loại tế bào đã ra khỏi chu kỳ tăng trưởng nên không còn khả năng phân chia, bao gồm: tế bào cơ tim, cơ vân, nơron. Như vậy, khi bị huỷ hoại, cơ tim sẽ không được tái tạo mà bị thay thế bởi mô sợi (tạo sẹo); cũng như vậy, nơron sẽ được thay bằng mô thần kinh đệm (glia).

THƯ VIỆN HUBT
TÀI LIỆU PHỤC VỤ THAM KHẢO NỘI BỘ

Tình trạng cân bằng của chu kỳ tăng trưởng tế bào chịu ảnh hưởng của hai nhóm yếu tố (ức chế và kích thích tăng trưởng).

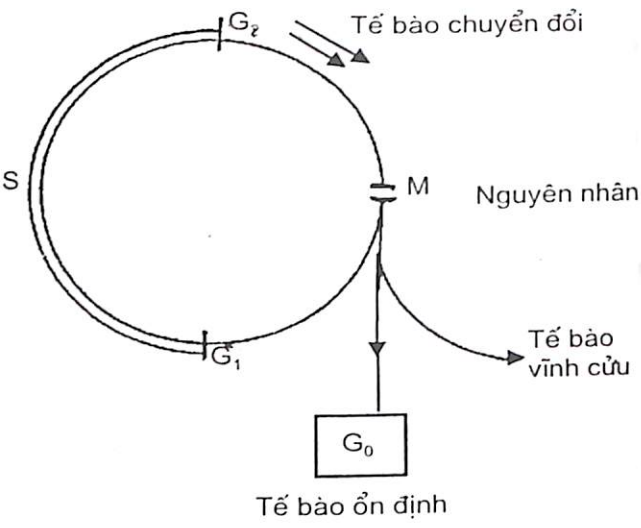

Hình 2.6. Chu kỳ tăng trưởng tế bào

* Nhóm yếu tố ức chế có bản chất là những polypeptid, gồm: yếu tố chuyển dạng tăng trưởng bêta (TGF–β), yếu tố hoại tử tế bào (TNF), chất cytokin, interferon bêta. Ngoài ra, còn có các thụ thể bề mặt tế bào (có vai trò ức chế tiếp cận), các chất thông tin bào tương và những chất điều hòa chuyển mã. Những phân tử không hòa tan của chất nền ngoại bào (ECM) cũng có khả năng ngăn cản đáp ứng tế bào đối với các tác nhân gây phân bào sẵn có ở mô kế cận địa phương.

* Nhóm yếu tố tăng trưởng, bao gồm:

(1) Yếu tố tăng trưởng thượng bì (EGF), có vai trò tạo phân bào, đối với tế bào biểu mô, nguyên sợi bào (in vitro) và tế bào gan (in vivo). Yếu tố chuyển dạng tăng trưởng alpha (TGF–α) có khả năng kích thích các tế bào bình thường trở thành ác tính.

(2) Yếu tố tăng trưởng từ tiểu cầu (PDGF) là một loại protein cation được dự trữ trong những hạt alpha bào tương và được giải phóng khi tiểu cầu bị hoạt tác. Yếu tố đó cũng được sản sinh từ đại thực bào, tế bào nội mạc, cơ trơn và nhiều loại tế bào u. Có khả năng gây di chuyển và tăng sản của nhiều loại tế bào (như nguyên sợi bào, cơ trơn, tế bào nhân đơn)

(3) Yếu tố tăng trưởng nguyên sợi bào (FGF) thuộc nhóm polypeptid, gồm hai dạng: (a) bazơ được sản sinh từ đại thực bào để giúp quá trình tạo mạch (b) acid: hiện diện ở mô thần kinh.

(4) Yếu tố tăng trưởng dạng insulin (IGF)

(5) Yếu tố thấm mạch (VGF) như yếu tố tăng trưởng từ tế bào nội mô (ECGF)

(6) Yếu tố tăng trưởng gan

(7) Erythropoietin

(8) Các cytokin (như interleukin, interferon, TNF)

(9) Yếu tố tăng trưởng thần kinh

(10) Yếu tố kích thích đại thực bào (M–SCF)

Một số các yếu tố tăng trưởng có tác động trên nhiều loại tế bào, một số khác lại chỉ hướng tới vài loại tế bào đích đặc hiệu. Các yếu tố đó cũng ảnh hưởng đến chức năng của tế bào (như co giãn, di chuyển và biệt hóa) đồng thời hoạt động theo

THƯ VIỆN HUBT
TÀI LIỆU PHỤC VỤ THAM KHẢO NỘI BỘ

nhiều kiểu khác nhau: (i) nội tiết, (ii) cận tiết, thường thấy ở mô liên kết trong quá trình sửa chữa hàn gắn tổn thương (yếu tố tăng trưởng từ đại thực bào có tác động tới nguyên sợi bào) (iii) tự tiết: yếu tố tăng trưởng nội tạo kích thích các thụ thể của bản thân tế bào (như trong quá trình tăng sản tái tạo gan).

Nhiều yếu tố có thể làm rối loạn quá trình sinh sản tế bào, tạo nên những thay đổi về lượng hoặc về chất của tế bào và mô. Các yếu tố đó thường từ 2 nguồn gốc (a) nội tạo như tình trạng tăng lưu lượng máu, tăng oxy mô, các chất kích thích từ dịch phôi, cytopoietin, các trephon của bạch cầu, các hormon (như FSH có tác động riêng biệt đối với dòng tinh bào, oestrogen tác động đến nội mạc tử cung, tuyến vú...) (b) ngoại tạo, như virus, ký sinh trùng, các tia xạ, ion hoá (làm tăng phân bào gây rối loạn về lượng tế bào), các chất hoá học (arsenic, phẩm nhuộm).

4.1. Thay đổi về lượng

Xảy ra khi quá trình sinh sản tế bào, phân bào tăng hoặc giảm so với mức bình thường.

4.1.1. Tăng sản

Là hiện tượng sinh sản tế bào nhiều và nhanh hơn bình thường làm cho số lượng tế bào tăng lên ở một vùng mô nhất định. Tăng sản thường thấy trong viêm nhưng rõ rệt nhất ở trong các khối u. Thí dụ:

– Trong bệnh thương hàn, mô lymphô vùng hồi tràng tăng sản mạnh làm cho các mảng Peyer sưng to.

– Trong u sợi – cơ tử cung, các tế bào cơ tử cung tăng sản mạnh làm tử cung to hơn bình thường, tạo nên những cục u lành tính.

4.1.2. Thiểu sản

Là hiện tượng sinh sản tế bào ít hơn bình thường làm cho vùng mô tương ứng không được phát triển và có khối lượng nhỏ. Thí dụ: thiểu sản của động mạch chủ trong bệnh tim bẩm sinh. Thiểu sản thường mang tính chất bẩm sinh và tạo nên những dị tật ở trẻ em.

Cần phân biệt thiểu sản với teo đét.

4.1.3 Bất sản

Là hiện tượng tế bào không sinh sản từ lúc khởi thuỷ làm cho vùng mô hoàn toàn thiếu hụt loại tế bào đó. Thí dụ: trong bệnh bất sản tủy xương, hoàn toàn không thấy (hoặc thấy rất ít) tế bào máu non ở tủy xương, thay vào đó là mô mỡ hoặc mô sợi tăng sản.

Bất sản tế bào có thể gây hiện tượng vô tạo của một tạng, hiếm gặp nhưng có thể xảy ra trong thời kỳ phôi thai. Thí dụ: vô tạo của một tinh hoàn, của tuyến yên.

THƯ VIỆN HUBT
TÀI LIỆU PHỤC VỤ THAM KHẢO NỘI BỘ

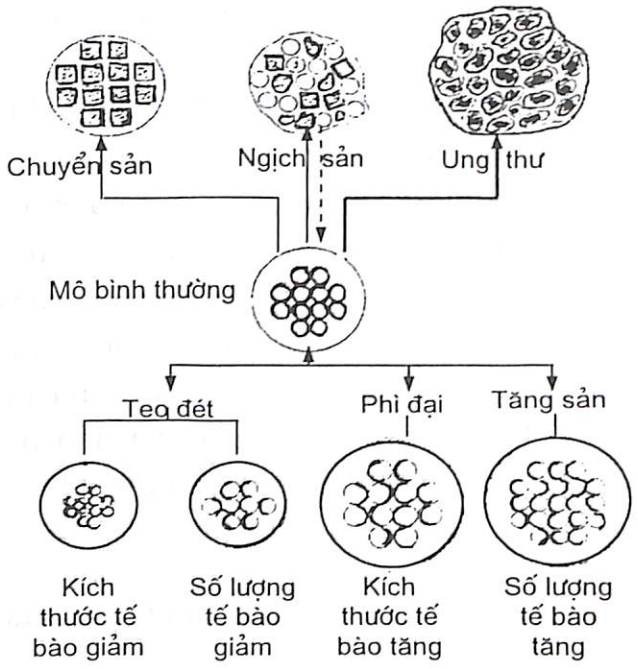

Hình 2.7. Các biến đổi về hình thái và số lượng tế bào.

4.2. Thay đổi về chất

Xảy ra khi có rối loạn trong quá trình phân chia tế bào như:

4.2.1. Tế bào phân chia không đối xứng tạo ra hai nhân không đều nhau

4.2.2. Tế bào phân chia thành nhiều cực

4.2.3. Sự phân chia tế bào có thể gián đoạn làm phân tán hoặc tiêu tan các thể nhiễm sắc.

Những thay đổi về chất trong quá trình sinh sản tế bào thường xảy ra ở các khối u ác tính.

TỰ LƯỢNG GIÁ

Chọn câu trả lời tương ứng trong các câu từ 1 đến 10

Các biến đổi của tế bào, mô	**Các biến đổi đó có nguyên nhân do:**
Câu 1. Phì đại.	A. Rối loạn thích nghi.
Câu 2. Teo đét.	B. Rối loạn sinh tồn.
Câu 3. Biệt hóa.	C. Rối loạn sinh sản.
Câu 4. Chuyển dạng.	D. Rối loạn chuyển hóa.
Câu 5. Bất sản.	E. Rối loạn hô hấp tế bào.

THƯ VIỆN HUBT
TÀI LIỆU PHỤC VỤ THAM KHẢO NỘI BỘ

Các biến đổi của tế bào, mô

Câu 6. Chuyển sản.

Câu 7. Thoái hóa.

Câu 8. Thoái sản.

Câu 9. Tăng sản.

Câu 10. Hoại tử.

Khi xảy ra những biến đổi đó, tế bào, mô sẽ có:

A. Số lượng nhiều hơn mức bình thường.

B. Những thay đổi ở bào tương.

C. Những thay đổi về hình thái và chức năng.

D. Những thay đổi làm tế bào, mô mang tính chất phôi thai.

E. Những thay đổi rõ rệt và không thể hồi phục.

THƯ VIỆN HUBT
TÀI LIỆU PHỤC VỤ THAM KHẢO NỘI BỘ

Bài 3

TỔN THƯƠNG DO RỐI LOẠN TUẦN HOÀN MÁU

MỤC TIÊU

1. *Mô tả mười tổn thương do rối loạn tuần hoàn máu: phù, thiếu nước, sung huyết, lấp mạch, chảy máu, huyết khối, huyết tắc, hoại tử máu, đông máu nội mạch lan tỏa, sốc.*
2. *Giải thích cơ chế sinh bệnh của mười dạng tổn thương do rối loạn tuần hoàn máu kể trên.*

Phù. Thiếu nước. Sung huyết động. Sung huyết tĩnh (gan tim, phổi tim). Lấp động mạch. Lấp tĩnh mạch. Chảy máu nội. Chảy máu ngoại. Huyết khối. Huyết tắc nội tạo. Huyết tắc ngoại tạo. Huyết tắc (do huyết khối). Huyết tắc xơ vữa. Huyết tắc khí hơi. Huyết tắc mỡ. Huyết tắc nước ối. Nhồi máu. Ngập máu. Đông máu nội mạch lan tỏa. Sốc.

Trong những quá trình sinh học cơ bản như viêm, miễn nhiễm, ung thư v.v.. các rối loạn tuần hoàn máu có vai trò quan trọng, bởi vì khi có rối loạn, việc cung cấp oxy cho các tế bào và mô bị ngưng hẳn (gọi là tình trạng thiếu oxy) hoặc bị giảm sút (gọi là tình trạng thiểu oxy).

Các rối loạn đó bao gồm:

(1) Thiếu máu (đây là tình trạng bệnh do lượng máu cung cấp bị ngưng hoặc giảm).

(2) Vô huyết (tình trạng bệnh do giảm sút tổng lượng hemoglobin lưu thông, chất này có vai trò vận chuyển oxy, cũng có quan niệm không đầy đủ là tình trạng này do giảm lượng hồng cầu lưu thông trong máu).

(3) Những biến đổi do giảm thiểu trao đổi oxy ở mô và tế bào.

1. PHÙ

Các thành phần dịch của cơ thể chiếm 70% trọng lượng người trưởng thành, bao gồm những dịch ở trong tế bào (45%) và ngoài tế bào (25%) (tại mô đệm kẽ và trong lòng mạch). Phù là sự ứ đọng bất thường các dịch đó trong mô đệm kẽ, còn ứ đọng dịch ở trong tế bào là hiện tượng thũng đồng thẩm thấu. Hình thái đại thể và vi thể của phù thường khác biệt tùy thuộc vị trí và cấu trúc của tạng bị thương tổn.

1.1. Đại thể

Các tạng phù thường sưng to hơn bình thường (oidêma = kích thước lớn), màu nhạt, mềm và có trọng lượng lớn. Diện cắt có chảy dịch màu vàng nhạt. Phù có thể hiện diện ở:

THƯ VIỆN HUBT
TÀI LIỆU PHỤC VỤ THAM KHẢO NỘI BỘ

(1) Mô dưới da, với dấu hiệu "ấn lõm", ranh giới không rõ và còn thể hiện dấu vết lâu dài.

(2) Bao tim, do chứa dịch qua gọi là tràn dịch màng tim.

(3) Khoang màng bụng, gọi là cổ trướng hay báng bụng.

(4) Khoang màng phổi, gọi là tràn dịch màng phổi.

(5) Hốc phổi, trong trường hợp phổi tim gây phù phổi.

(6) Trong bao tinh hoàn, gọi là tràn dịch màng tinh hoàn.

1.2. Vi thể

Dịch phù có dạng thuần nhất, rất ưa toan nếu chứa nhiều protein, có thể hiện diện ở:

(1) Mô đệm, làm các sợi bào bị tách biệt nhau.

(2) Lòng hốc phổi, gây phù phổi.

(3) Não, ứ dịch bao quanh vi mạch và ở mô thần kinh đệm gây phù não.

(4) Mô dưới thượng bì, tạo nên một bọng nước dưới da.

1.3. Tạo bệnh

Phù hình thành do rối loạn những cơ chế điều hòa các quá trình trao đổi chất giữa dịch mô đệm kẽ và dịch trong mạch. Những áp lực luôn có xu hướng đẩy dịch ra ngoài gồm:

(1) Áp lực thuỷ tĩnh của huyết tương.

(2) Áp lực thẩm thấu của mô kẽ.

Còn những áp lực có xu hướng hút dịch vào trong mạch gồm:

(3) Áp lực thẩm thấu của huyết tương.

(4) Áp lực thuỷ tĩnh của mô đệm kẽ.

Tham gia vào các yếu tố đó còn có tình trạng hoàn chỉnh vách nội mạc vi mạch máu, mạch lymphô, bởi vì khi có tăng tính thấm vi mạch cũng như khi dòng lymphô lưu thông chậm sẽ tạo điều kiện thuận lợi gây phù.

Ở đầu tận động mạch (của vi mạch), áp lực thuỷ tĩnh là 35 milimet thuỷ ngân (mmHg), còn ở đầu tận tĩnh mạch thì áp lực đó chỉ còn 12–15 mmHg.

Áp lực thẩm thấu (protein) của huyết tương (ở đầu tận động mạch) là 20–25 mmHg và tăng nhẹ ở nơi đầu tận tĩnh mạch, do dịch từ lòng mạch đã thoát ra ngoài. Như vậy, ở đầu tận động mạch, dịch thoát ra ngoài để rồi lại được hút trở vào lòng vi mạch, ở nơi đầu tận tĩnh mạch. Tuy nhiên, không phải tất cả các dịch mô kẽ đều trở vào lòng vi mạch vì một lượng dịch nào đó để nhập vào dòng mạch lymphô để rồi gián tiếp trở lại vào dòng huyết lưu.

THƯ VIỆN HUBT
TÀI LIỆU PHỤC VỤ THAM KHẢO NỘI BỘ

1.4. Đặc điểm hoá sinh

Có thể phân biệt hai dạng dịch phù:

(1) Dịch xuất, rất giàu protein và những chất dạng keo có tỷ trọng lớn hơn 1020, được hình thành do tăng tính thấm vách vi mạch trong quá trình viêm.

(2) Dịch qua, nghèo protein và những chất dạng keo có tỷ trọng nhỏ dưới 1015 – 1020. Được hình thành không do viêm mà thường do tăng áp lực tuần hoàn hoặc giảm áp lực thẩm thấu của huyết tương.

Dịch qua được hình thành trong bốn trường hợp sau:

a) Tăng áp lực thuỷ tĩnh trong mạch do nhiều nguyên nhân như (i) biến đổi dòng huyết lưu tại chỗ (sau những huyết khối lấp tắc, thường ở chi dưới, gây phù nề) (ii) tăng áp lực tĩnh mạch (thường gặp trong các bệnh suy tim làm ảnh hưởng đến chức năng hoạt động tâm thất phải). Còn gọi là phù do tim (phù mô dưới da chi dưới).

b) Giảm áp lực thẩm thấu (protein) của huyết tương do thất thoát albumin (xảy ra chủ yếu trong hội chứng thận hư, do tổn thương màng đáy cầu thận để thoát lọt mất nhiều protein) hoặc do thiểu năng tổng hợp albumin huyết thanh (xảy ra trong các bệnh viêm gan, xơ gan, suy dinh dưỡng...) còn gọi là phù do thận (phù quanh hốc mắt, mi mắt).

(c) Những biến đổi của dòng mạch lymphô do nhiều nguyên nhân như (i) viêm nhiễm giun chỉ *Filariosis* gây thoái hóa, xơ hoá các hạch, mạch lymphô vùng bẹn, tạo tình trạng phù nề ở chi dưới (chân voi) và bộ phận sinh dục (ii) mạch lymphô có dị tật bẩm sinh, vô tạo, hoặc bị lấp tắc, chèn ép. (iii) sau điều trị ung thư vú kèm nạo hạch nách, gây phù nề toàn bộ chi trên, còn gọi là phù do mạch lymphô.

(d) Ứ trữ nước và sodium (xảy ra trong trường hợp suy giảm cấp tính chức năng thận do viêm cầu thận *Streptococcus* hoặc do suy thận cấp) gây tăng áp lực thuỷ tĩnh và phù. Còn gọi là phù do ứ trệ.

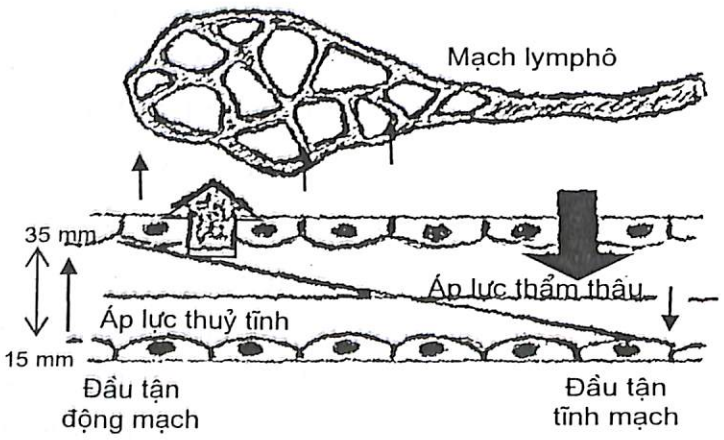

Hình 3.1. Các yếu tố tác động đến tính thấm vách mạch.

THƯ VIỆN HUBT
TÀI LIỆU PHỤC VỤ THAM KHẢO NỘI BỘ

1.5. Tiến triển

Có loại phù hình thành và thoái triển nhanh chóng (như phù dị ứng kiểu Quincke), cũng có loại tồn tại lâu dài và gây hoá sợi (ở mô bì và hạ bì ở da). Phù có thể gây nhiều hậu quả như:

(1) Thiếu oxy và rối loạn trao đổi chất giữa các tế bào và máu.

(2) Rối loạn trao đổi oxy máu (trong phù phổi).

(3) Ngạt thở (trong phù thanh môn).

(4) Tăng huyết áp nội sọ (phù não).

(5) Nhiễm khuẩn do rối loạn trao đổi chất ở mô.

2. THIẾU NƯỚC

Là tình trạng giảm thiểu bệnh lý các chất dịch của cơ thể, do những rối loạn cân bằng điện tích, ảnh hưởng đến các dịch thể của mạch máu và của mô đệm kẽ (vùng gian bào). Thiếu hụt nước sẽ gây tăng natrium máu, làm tăng trương lực của dịch ngoài tế bào, kèm theo thiếu nước trong tế bào. Ngược lại, thiếu hụt natrium hoặc hạ natrium sẽ cản trở việc chế tiết hormon chống lợi niệu làm nước thoát ra ngoài kèm nước nhập vào trong tế bào. Hiếm khi gặp tình trạng thiếu hụt các ion khác, như kalium (gây giảm kalium máu).

Thiếu nước biểu hiện dưới dạng khô các niêm mạc và thanh mạc, da nhăn nheo có nhiều nếp gấp. Các tế bào biểu mô bị teo đét, thoái hóa, tế bào tuyến không còn hoạt động chức năng, mô liên kết đông đặc. Thiếu nước cũng làm máu đặc hơn và có nồng độ cao.

Thiếu nước có thể do nhiều nguyên nhân như:

(1) Không đủ lượng nước đưa vào cơ thể (do nhịn uống tự nguyện ở các tù nhân đấu tranh phản kháng) (do khát nước bắt buộc ở người lạc đường trên sa mạc cát) (do bệnh tật ở bệnh nhân tâm thần không chịu uống nước).

(2) Nôn ói, tiêu chảy, ra mồ hôi quá mức ở bệnh nhân tiểu đường nhiễm acid nặng, dùng thuốc lợi niệu quá mức.

(3) Rối loạn chuyển hoá các chất điện giải kèm giảm natrium máu, thường gặp trong suy vỏ thượng thận.

3. SUNG HUYẾT

Là tình trạng ứ máu quá mức trong các mạch máu, đây là tổn thương có thể hồi phục. Có hai dạng sung huyết:

3.1. Sung huyết động

Là hiện tượng ứ máu trong các động mạch lớn, nhỏ và vi mạch, đôi khi lan đến cả hệ tĩnh mạch (nếu có những nối động-tĩnh mạch), vùng mô sung huyết động có

THƯ VIỆN HUBT
TÀI LIỆU PHỤC VỤ THAM KHẢO NỘI BỘ

màu đỏ rực, sưng to (do phù), kèm nhiệt độ tăng cao. Các mạch máu giãn rộng, tế bào nội mạc phồng to, đôi khi kèm chảy máu do thoát hồng cầu và phù quanh mạch. Có thể thấy sung huyết động ở tử cung, tuyến vú (trước kỳ kinh nguyệt) hoặc ở da dưới dạng những chấm máu (trong bệnh nhiễm khuẩn). Sung huyết động không gây ảnh hưởng vĩnh viễn đến cấu trúc, nghĩa là tổn thương mang tính có thể hồi phục, nhưng việc tưới máu quá mức có thể làm tăng chuyển hoá tế bào, gây tăng sản và ảnh hưởng đến mô như hiện tượng mất calci ở xương.

Sung huyết động là do những cơ chế thần kinh giao cảm và đối giao cảm, có tác động điều hòa lưu thông lượng máu và trương lực động mạch. Những cơ chế đó chịu tác động (ức chế hoặc kích thích) của nhiều yếu tố khác nhau như: tác nhân vật lý (nóng, lạnh...), hoá học, độc tố vi khuẩn, chất nội tiết, dược phẩm, chất trung gian hoá học (do viêm), tác nhân tâm lý (sung huyết gây đỏ mặt ở thiếu nữ...), động tác phẫu thuật (như cắt dây thần kinh giao cảm thắt lưng có thể gây giãn mạch ở phía dưới nơi cắt và tạo điều kiện thuận lợi cho việc hoá sẹo vết thương).

3.2. Sung huyết tĩnh

Là hiện tượng ứ máu trong các tĩnh mạch lớn, nhỏ và vi mạch. Vùng tổn thương có màu tím sẫm, nhiệt độ giảm, diện cắt có chảy dịch đen sẫm, sánh đặc. Hiện tượng giãn tĩnh mạch thường dễ nhận thấy qua kính hiển vi (do bị ảnh hưởng qua sinh thiết): có phù nề và chảy máu ở mô kẽ. Sung huyết tĩnh dẫn đến tăng áp lực thuỷ tĩnh trong lòng mạch kèm vô oxy, ảnh hưởng đến việc nuôi dưỡng mô, tế bào. Thí dụ: tình trạng tăng áp lực tĩnh mạch cửa (trong bệnh xơ gan) dễ gây giãn tĩnh mạch ở thực quản, hệ tĩnh mạch nhánh bên của thành bụng. Tăng áp lực tĩnh mạch do ứ đọng máu kèm vô oxy sẽ tác động đến mô tế bào, gây teo đét, thoái hoá hoại tử và hoá sợi. Sung huyết tĩnh cũng tạo điều kiện thuận lợi cho huyết khối tĩnh mạch.

Có nhiều nguyên nhân gây sung huyết tĩnh:

(1) Chèn ép tĩnh mạch kéo dài (do khối u hoặc các yếu tố bệnh khác...).

(2) Huyết khối làm lấp tắc lòng tĩnh mạch.

(3) Dị tật vách mạch do bẩm sinh hoặc mắc phải.

(4) Suy giảm trương lực của vách mạch và các van tĩnh mạch.

(5) Suy tim...

3.2.1. Gan tim là một biểu hiện điển hình của sung huyết tĩnh

Dòng huyết lưu tĩnh mạch bị cản trở do suy tim phải hoặc suy tim toàn diện, đôi khi do viêm ngoại tâm mạc co thắt. Tình trạng ứ máu xảy ra ở hệ tĩnh mạch trên gan, gây rối loạn chuyển hoá ở mô gan theo hướng từ trung tâm ra ngoại vi. Tổn thương hiện diện thoạt tiên ở trung tâm tiểu thùy, bao gồm giãn rộng các xoang, chảy máu, thoái hoá mỡ rồi hoại tử tế bào gan. Cuối cùng, chỉ riêng vùng

THƯ VIỆN HUBT
TÀI LIỆU PHỤC VỤ THAM KHẢO NỘI BỘ

mô gan quanh khoảng cửa còn tương đối lành, làm cho khoảng cửa mang dáng vẻ của vùng trung tâm tiểu thùy, đó là hình ảnh "gan đảo ngược".

Diện cắt gan tim có những vạch đỏ sẫm (sung huyết) xen kẽ với những vạch vàng óng (thoái hoá mỡ) tạo hình ảnh "gan hạt cau". Do sung huyết tĩnh nên gan to và đau, tình trạng bệnh này tăng hoặc giảm tùy thuộc giai đoạn suy tim, đó là dạng "gan đàn phong cầm". Nếu suy tim kéo dài, vùng trung tâm của tiểu thùy gan (do thiếu oxy mạn) sẽ hoá xơ, đó là "xơ gan tim" (cần phân biệt với bệnh "xơ gan" thực sự, trong thể bệnh này, có viêm kèm nhiều tiểu thùy gan tân tạo). Trong suy tim, tình trạng sung huyết tĩnh không chỉ thể hiện ở gan tim mà còn biểu hiện dưới dạng tràn dịch (ở khoang tim, phổi) (ở da, chi dưới, hoặc vùng thắt lưng mông ở bệnh nhân nằm liệt giường).

3.2.2. Phổi tim

Có màu đỏ sẫm, mật độ chắc, gần giống mô gan. Nguyên nhân do suy tim trái, bệnh van hai lá (hẹp, hở), hoặc suy tim toàn bộ. Ở giai đoạn cấp (phù phổi cấp), các khoang hốc phổi chứa đầy dịch thanh huyết, màu hồng nhạt (xuất nguồn từ các vi mạch giãn rộng quá mức), với biểu hiện lâm sàng nhiều đờm dãi có bọt hồng. Ở giai đoạn mạn, các vi mạch vách hốc phổi giãn rộng gây hồng cầu thoát mạch. Lòng hốc phổi chứa đầy dịch thanh tơ huyết kèm nhiều đại thực bào ăn hemosiderin (hồng cầu thoái hóa) gọi là "tế bào tim". Dần dần, vách hốc phổi hoá xơ, teo đét, dẫn đến giãn hốc phổi. Lớp cơ áo giữa của vách động mạch nhỏ và vi mạch có thể phì đại gây tăng huyết áp động mạch phổi.

4. LẤP MẠCH

Một vật cản lớn trong dòng huyết lưu có thể lấp toàn bộ lòng mạch và gây hiện tượng lấp kín, nhưng một vật cản nhỏ sẽ chỉ làm giảm thiểu lòng mạch và gây hiện tượng lấp hẹp. Khi có vật cản trở, thường kèm cơn co mạch kéo dài, vì vậy, lấp hẹp có thể trở thành lấp kín khi cơn co mạch kéo dài, và lúc này sẽ tạo hậu quả như một lấp kín. Vật cản dòng huyết lưu của động mạch hoặc tĩnh mạch đều gây những hậu quả tùy thuộc nhiều vào yếu tố giải phẫu học và sinh lý bệnh học.

4.1. Lấp động mạch *Ngưng máu (ischemia: ischein = ngưng và aima = máu).*

Đây là tình trạng ngưng hoàn toàn việc cấp máu từ một động mạch. Có nhiều nguyên nhân gây ngưng máu:

– Tổn thương vách mạch do xơ vữa hoặc viêm động mạch.

– Huyết khối hoặc huyết tắc.

– Chèn ép từ ngoại vi.

Đôi khi có nguyên nhân do chuyển hướng dòng huyết lưu: máu chảy trực tiếp từ động mạch vào tĩnh mạch mà không qua mạng lưới vi mạch tương ứng do có nhánh nối bên động – tĩnh mạch hoặc do phồng – tĩnh mạch (bẩm sinh hoặc sau chấn thương).

THƯ VIỆN HUBT
TÀI LIỆU PHỤC VỤ THAM KHẢO NỘI BỘ

4.2. Lấp tĩnh mạch

Dù lấp kín hoặc lấp hẹp, tổn thương này luôn cản trở dòng máu về tim. Nguyên nhân do (a) huyết khối (b) chèn ép từ khối u (c) viêm tĩnh mạch gây phì đại vách (d) dị tật bẩm sinh.

Lấp tắc tĩnh mạch gây những biến đổi ở mô, nhất là khi xảy ra ở tĩnh mạch lớn (như tĩnh mạch chủ trên) hoặc ở tĩnh mạch không có nhánh nối bên (như tĩnh mạch trung tâm võng mạc, tĩnh mạch thận, xoang tĩnh mạch...). Khi dòng huyết lưu tĩnh mạch vẫn tồn tại nhưng lấp tắc ở vùng ngoại vi (như ở tĩnh mạch đùi), có thể gây phù nhẹ do tăng áp lực thuỷ tĩnh ở đầu tận tĩnh mạch của vi mạch.

Khi huyết lưu của nhánh bên không đầy đủ, vùng mô tương ứng sẽ bị sung huyết kèm phù (ở mặt, trong trường hợp lấp tắc tĩnh mạch chủ trên). Khi có sung huyết cấp rõ rệt ở tĩnh mạch, áp lực thuỷ tĩnh có thể tăng cao đến mức làm vi mạch rách vỡ, chảy máu (như sung huyết và chảy máu ở hốc mắt khi có lấp tắc xoang tĩnh mạch). Trường hợp nặng có thể gây nhồi máu tĩnh mạch.

4.3. Hậu quả của lấp mạch

Sẽ ảnh hưởng đến cung cấp oxy (lấp động mạch) hoặc đến việc thải bỏ những chất cặn bã (lấp tĩnh mạch) và như vậy luôn có kèm hiện tượng vô oxy hoặc thiểu oxy. Hậu quả của lấp mạch còn tùy thuộc vị trí giải phẫu học của mạng lưới mạch máu, tình trạng chuyển hoá của các tế bào khu vực và những điều kiện hình thành lấp mạch.

Ba tình huống có thể xảy ra:

(1) Nếu vật cản hiện diện ở một mạng lưới có nhiều nhánh nối bên và vẫn thông suốt, thí dụ như ở ống tiêu hóa, máu có thể lưu thông theo đường vòng và sẽ không có chút rối loạn nào (kể cả hiện tượng thiếu oxy)

(2) Ngược lại, nếu vật cản hiện diện ở hệ mạch máu tận cùng, nghĩa là ở nơi động mạch không có nhánh nối bên (thí dụ như ở đại não, vùng chất trắng hay ở thận, ở động mạch trung tâm võng mạc, ở động mạch não giữa), dòng huyết lưu sẽ bị ngăn cản, máu không có đường vòng và sẽ xảy ra ngưng máu tức thì và vĩnh viễn

(3) Lấp mạch hình thành dần dần, tại một số mô (như cơ tim, chi) các nhánh mạch nối bên (vốn có sẵn) nhỏ bé và lúc bình thường không sử dụng, nay giãn rộng để tạo nên một hệ thống mạch chức năng hoặc các nhánh mạch nối mới hình thành và phát triển mạnh tạo nên hệ thống tuần hoàn phụ trợ và như vậy, quá trình bệnh sẽ tiến triển theo hai giai đoạn:

– Giai đoạn tạm thời vô oxy, có thể gây những biến đổi mô ít nhiều rõ rệt.

– Giai đoạn thích nghi, khi lượng huyết lưu phục hồi tương đối đầy đủ.

4.4. Quá trình chuyển hoá ở các vùng mô liên quan

Nhu cầu nhận oxy hoàn toàn khác biệt từ mô này đến mô khác và ngay trên một loại mô, nhu cầu đó cũng thay đổi tùy thuộc vào tình trạng nghỉ ngơi hoặc

THƯ VIỆN HUBT
TÀI LIỆU PHỤC VỤ THAM KHẢO NỘI BỘ

hoạt động. Như vậy, khả năng và thời gian chịu đựng tình trạng vô oxy cũng rất khác nhau tùy loại mô.

Thời gian chịu đựng tình trạng vô oxy	
Loại mô	**Thời gian (trung bình)**
Hệ thần kinh trung ương Người lớn Trẻ nhỏ	 3 phút 5 phút
Cơ tim, gan	20 phút
Thận	30 – 50 phút: tổn thương có thể hồi phục ở ống gần 90 phút tổn thương không thể hồi phục
Niêm mạc dạ dày ruột	6 giờ
Cơ vân, da	6 đến 12 giờ

Thời gian này đặc biệt ngắn đối với tế bào não: ngay tức thì, hoại tử mô xảy ra và không thể hồi phục vì mô não không tái tạo được. Chính vì vậy, vô oxy luôn là một vấn đề nan giải trong hồi sức cấp cứu. Còn các tạng khác đều có thể chịu được vô oxy trong thời gian dài hơn. Rõ ràng lấp mạch gây những hậu quả khác nhau tùy thuộc nhiều yếu tố: lấp kín toàn bộ hoặc một phần lòng mạch, lấp động mạch hoặc tĩnh mạch, lấp đột ngột hoặc tiệm tiến.

4.5. Lấp mạch không gây thiếu oxy và không kèm tổn thương

Nếu hiện tượng lấp xảy ra ở mạch máu có hệ nhánh nối bên đang hoạt động hoặc có đủ thời gian hình thành, quá trình lấp mạch có thể không gây tổn thương và không có biểu hiện lâm sàng rõ rệt. Hiện tượng đó thường xảy ra ở thận, phổi, da.

4.6. Lấp mạch gây thiếu oxy kèm tổn thương

4.6.1. Lấp động mạch

Không hoàn toàn hoặc không được hỗ trợ bởi hệ nhánh nối bên sẽ gây ngưng máu tương đối. Hậu quả là những ổ hoại tử nhỏ rải rác ở mô, tế bào vốn nhạy cảm với tình trạng thiếu oxy (thí dụ ở thận). Ngưng máu tương đối và kéo dài cũng có thể gây những tổn thương thoái hoá kèm rối loạn nuôi dưỡng, thí dụ: teo co cơ phần trước cẳng tay (còn gọi là hội chứng Volkman) thường xảy ra sau: (a) chấn thương gây dập động mạch cánh tay vùng nếp gấp khuỷu tay (b) bó bột quá chặt chèn ép động mạch đó.

4.6.2. Lấp tĩnh mạch

Dù nhiều ổ hoặc toàn bộ vẫn không gây hậu quả nghiêm trọng bởi vì các nhánh nối bên của hệ tĩnh mạch thường rất phong phú. Tuy nhiên, lấp mạch sẽ gây ứ trệ máu, phù kèm thiếu oxy và tổn thương nội mạc các mạch nhỏ, có thể gây chảy máu. Tình trạng này dễ xảy ra ở chi dưới sau lấp tắc tĩnh mạch do viêm tĩnh mạch.

THƯ VIỆN HUBT
TÀI LIỆU PHỤC VỤ THAM KHẢO NỘI BỘ

(1) Bầm máu (ecchymose) là hiện tượng thấm nhập máu nông và lan tỏa, hiện diện ở mô da, niêm mạc hoặc thanh mạc, thường xảy ra sau chấn thương, thí dụ: bầm máu mi mắt dưới do đánh nhau.

(2) Tụ máu là hiện tượng máu ứ đọng khu trú tại một vùng mô hoặc dọc theo thớ giải phẫu. Thí dụ: tụ máu trong não hoặc tụ máu ngoài màng cứng ở vùng thái dương bên của hộp sọ (còn gọi là vùng Gerard – Marchand).

(3) Chảy máu trong các khoang thanh mạc (bao tim, màng phổi, phúc mạc, bao khớp, bao tinh hoàn...)

(4) Ban xuất huyết là những chấm chảy máu màu đỏ nâu (purpurea; đỏ nâu), nhiều ổ rải rác, khi ấn tay, những chấm máu không biến mất, điều này giúp phân biệt với những dát (macula) do sung huyết động hoặc tĩnh (thường biến mất khi ấn tay), bởi vì trong ban xuất huyết, hồng cầu đã thoát mạch vẫn còn tồn tại ở vùng tổn thương (khi ấn tay)... Những ban xuất huyết nhỏ li ti (như nốt rệp đốt) được gọi là chấm máu (petechia), nếu lan rộng sẽ tạo thành bầm máu. Chấm máu thường hiện diện ở da nhưng cũng có thể thấy ở mô liên kết, ở trung mạc, niêm mạc. Thí dụ: chấm máu tại màng phổi, màng tim ở trẻ sơ sinh vô oxy.

5.4. Tổn thương vách mạch

Vách mạch bình thường với lớp tế bào nội mạc nguyên vẹn luôn có hai hoạt động đối kháng nhau:

(1) Hoạt động chống huyết khối.

(2) Hoạt động tạo đông máu. Những hoạt động trên thường được kích động bởi các sản phẩm nhiễm khuẩn, các yếu tố huyết động học và các thành phần huyết tương (như lipid) nhưng đặc biệt chịu ảnh hưởng của các cytokin.

– Hoạt động chống huyết khối dựa trên ba đặc tính:

+ Đặc tính chống tiểu cầu: tùy thuộc lớp màng huyết tương nội mạc và sự toàn vẹn của nội mạc. Lúc bình thường, tiểu cầu được cách ly với lớp mô dưới nội mạc (đặc biệt là chất collagen, vốn sẵn có vai trò tạo đông máu) và chảy theo dòng huyết lưu để không dính vào nội mạc (hơn nữa tế bào nội mạc) có khả năng tổng hợp nhiều chất (như protacyclin PgI_2, nitro oxid NO v.v...) có vai trò ngăn cản kết dính tiểu cầu. Các chất này cũng chịu tác động của ADP, thrombin, cytokin và các yếu tố khác được hình thành trong quá trình đông máu.

+ Đặc tính chống đông máu nhờ (i) các phân tử màng (nội mạc) dạng heparin có tác động gián tiếp qua việc xúc tác chất protein chống đông máu antithrombin III (ii) chất thụ thể đặc hiệu gọi là thrombomodulin. Một khi đã gắn với thụ thể này, chất thrombin có vai trò hoạt hoá protein C để tạo ra khả năng chống đông máu rất mạnh.

+ Đặc tính tiêu fibrin: tế bào nội mạc có hoạt động tổng hợp những yếu tố hoạt tác mô kiểu plasminogen (t PA), có vai trò tiêu fibrin và dọn sạch những chất lắng đọng trên bề mặt nội mạc.

THƯ VIỆN HUBT
TÀI LIỆU PHỤC VỤ THAM KHẢO NỘI BỘ

– Hoạt động tạo đông máu:

Tổn thương nội mạc tạo điều kiện cho việc cầm máu: tế bào nội mạc tổng hợp và chế tiết yếu tố von Willebrand (vWF). Yếu tố này giúp tiểu cầu kết dính vào mô collagen và bề mặt nội mạc.

Khi bị hoạt tác bởi các cytokin (như interleukin 1, yếu tố hoại tử mô TNF), những độc tố vi khuẩn, tế bào nội mô sẽ hoạt động để hình thành cục cầm máu.

Như vậy, hoạt động của tế bào nội mạc gồm hai mặt đối kháng (vừa chống huyết khối vừa tạo huyết khối) nhằm cân bằng sự lưu thông của dòng máu.

5.4.1. Vỡ vách mạch

Thường do chấn thương (cắt, rách, dập) gây những biến đổi ở mô kế cận. Rất hiếm thấy một mạch máu bị vỡ tự nhiên mà thường do cơn cao huyết áp đột ngột quá mạnh (thí dụ: chảy máu kết mạc trong cơn ho gà ở trẻ nhỏ). Dù xảy ra tự phát hoặc sau chấn thương, vỡ mạch thường hiện diện ở trên những tổn thương sẵn có ở vách mạch, nhất là ở mô chun, như: mảng xơ vữa, phồng mạch, xâm nhập ung thư, giãn tĩnh mạch, viêm hoại tử trong các bệnh nhiễm khuẩn mủ huyết, loét dạ dày, viêm lao, nhồi máu cơ tim (gây vỡ tim). Đặc biệt, trong bệnh phồng mạch bóc tách, vỡ mạch chỉ xảy ra tại một phần vách mạch làm cho máu thấm nhập vào giữa các lớp áo mạch và bóc tách rời ra. Nguyên nhân có thể do bẩm sinh, nghịch dưỡng, xơ vữa hoặc viêm.

5.4.2. Hồng cầu thoát mạch

Các hồng cầu có thể thoát qua vách mạch (không vỡ) do những biến đổi tính thấm nội mạc (do sung huyết tĩnh, thiếu oxy, thiếu vitamin C và PP, do những chất độc dược phẩm hoặc công nghiệp, do những độc tố của tụ cầu, liên cầu, do những rối loạn miễn nhiễm). Hồng cầu thoát mạch có thể xảy ra: (i) đột ngột, một lần trên một vùng mạch lan rộng (ii) tiệm tiến ở nhiều điểm khác nhau của cơ thể. Hậu quả là ban xuất huyết.

5.5. Ổ chảy máu

5.5.1. Ổ chảy máu có hình thái, kích thước khác nhau tùy thuộc vị trí nhưng ranh giới thường không rõ. Ở giai đoạn đầu, máu ra khỏi mạch sẽ chảy theo bao mạch, thần kinh, các khoang giải phẫu, vào mô liên kết theo chiều dốc xuống, như vậy, máu chảy từ mặt sau khuỷu tay sẽ tràn xuống mu bàn tay. Ổ chảy máu thay đổi màu sắc từng ngày theo nhịp độ thoái triển của hemoglobin, lúc đầu đỏ nâu rồi tím, sau đó lục nhạt rồi vàng xám và biến hết không còn dấu vết. Có một ngoại lệ: chảy máu kết mạc mắt vẫn giữ màu đỏ tươi từ đầu đến cuối bệnh.

5.5.2. Ổ chảy máu nội bao gồm những đám lớn hồng cầu thấm nhập mô kẽ kèm mạng lưới sợi tơ huyết. Các hồng cầu tan huỷ rất sớm: phồng to, mất màu rồi bị

THƯ VIỆN HUBT
TÀI LIỆU PHỤC VỤ THAM KHẢO NỘI BỘ

thực bào ăn trong vòng 3–5 ngày, khi đó huyết cầu tố (hemoglobin) được giải phóng rồi thoái biến và tạo nên những hạt hemosiderin. Tại mô, ứ đọng hemosiderin ở trong và ngoài tế bào tạo nên một màu vàng nâu, giống như màu kim loại gỉ. Dịch não tủy có máu cũng có màu vàng nâu tương tự. Khoảng ngày thứ 15 – 20, những hạt sắc tố sắt thấm vào các kẽ mô liên kết và tồn tại khá lâu. Rồi các đại thực bào ăn những hạt đó và hình thành nên những thực bào sắt hoặc thực bào máu. Ổ chảy máu thường tan biến dần không để lại dấu vết nhưng cũng có thể tồn tại dưới dạng u hạt viêm kèm hoá sợi với những sắc tố hemosiderin và đôi khi hoá calci.

5.5.3. Đôi khi ổ chảy máu có những tiến triển đặc biệt, tùy thuộc vị trí khu trú hoặc lan rộng. Tụ máu dạng nang là vùng chảy máu lớn, có giới hạn, kèm huỷ hoại mô, máu chưa được tái hấp thụ hết nhưng u hạt viêm tại chỗ đã hoá xơ, có bao vỏ sợi trắng nhạt. Chất chứa vẫn có thể là dịch lỏng, màu nâu đen hoặc vàng rồi dần dần vô sắc và trong suốt. Tụ máu dạng nang còn được gọi là nang giả chảy máu.

5.5.4. Tụ máu nhiễm khuẩn sẽ tạo nên một ổ áp xe có mủ đỏ nhạt rồi tự tiêu biến hoặc lành sau phẫu thuật dẫn lưu hoặc tạo thành nang lạnh.

5.5.5. Hạt sắt calci là ổ chảy máu nhỏ tiến triển đặc biệt. Sắc tố sắt kết hợp với calci sẽ có thấm nhập những sợi tạo keo và sợi võng tạo nên hình ảnh những dạng dây nấm, kèm mô hoá sợi lẫn những hạt sắc tố nâu. Tất cả tạo nên một hạt nhỏ bằng đầu kim, vài milimet đường kính, vàng nhạt, thường thấy ở lách sung huyết hoặc tuyến giáp.

5.6. Tác động của chảy máu

5.6.1. Thiếu máu

Chảy máu gây hậu quả nặng hoặc nhẹ tùy thuộc lượng máu bị mất, tốc độ chảy máu và số lần chảy máu. Có thể xảy ra hai trường hợp:

(1) Chảy máu cấp nặng, có thể gây chết đột ngột, hoặc gây sốc. Nếu người bệnh qua được giai đoạn cấp tính, sẽ có nhiều cơ chế điều hòa hình thành: áp lực động mạch hạ thấp để giảm tốc độ mất máu, nhịp tim đập nhanh để bảo đảm lưu lượng máu vừa đủ, điều chỉnh trương lực mạch và cân bằng nước, tăng độ đông máu... Thiếu máu cấp do chảy máu là nguyên nhân gây thiếu oxy trên toàn cơ thể, nhất là ở những vùng do động mạch (bị tổn thương) nuôi dưỡng. Đây là tình trạng thiếu máu do mất khối lượng hồng cầu và được gọi là thiếu máu bình sắc, tình trạng này sẽ được phục hồi do tăng sản tủy xương tạo huyết và tăng sản võng bào. Thường dễ chẩn đoán một chảy máu cấp (ngoại) nhưng khó chẩn đoán hơn nếu là chảy máu cấp (nội) (kể cả trường hợp chảy máu lớn trong khoang bụng như có thai ngoài tử cung).

(2) Chảy máu mạn tính, nhỏ, với tình trạng rỉ máu liên tiếp kéo dài, thường

THƯ VIỆN HUBT
TÀI LIỆU PHỤC VỤ THAM KHẢO NỘI BỘ

tạo nguy cơ trực tiếp nhưng có nhiều hậu quả về sau. Tăng sản vùng tủy tạo huyết sẽ thay thế một phần những tế bào đã bị mất và những trao đổi dịch cũng giúp bình ổn lượng máu lưu thông. Ngược lại, dự trữ sắt bị giảm thiểu nhanh chóng (nhất là ở phụ nữ) và chế độ ăn uống cũng không có khả năng bù trừ đủ. Vì vậy, thiếu máu do chảy máu thường có thiếu sắt, do giảm thiểu quá trình tổng hợp hemoglobin. Đó là bệnh thiếu máu nhược sắc và thiếu sắt. Thường có khó khăn trong chẩn đoán chảy máu mạn, nhất là khi kín ẩn, điều này dễ thấy trong các thể bệnh như: ung thư (hoặc u cơ sợi) tử cung, loét dạ dày tá tràng, ung thư đường tiêu hóa, nhiễm ký sinh trùng đường ruột, điều trị thuốc chống đông máu...

5.6.2. Chèn ép

Chảy máu, dù lớn hoặc nhỏ, đều gây chèn ép các tạng kế cận, vì vậy, tụ máu trong não hoặc chảy máu màng não thường gây hậu quả tai hại, tụ máu ở bao mạch của chi cũng ảnh hưởng đến dòng huyết lưu, chảy máu bao tim (do vỡ tim) có thể gây tử vong đột ngột.

5.7. Những bệnh đặc biệt gây chảy máu

Có nhiều loại bệnh gây chảy máu tự phát hoặc chảy máu sau những va chạm rất nhỏ như:

– Bệnh do rối loạn đông máu;

– Bệnh do dị tật tiểu cầu;

– Bệnh do tổn thương vách mạch, đặc biệt là vi mạch.

6. HUYẾT KHỐI

Là sự hình thành cục máu trong lòng mạch, gọi là cục huyết khối.

Lúc bình thường, máu lưu thông trong hệ mạch, dưới dạng dịch lỏng. Tính chất đông máu sẽ giúp ngưng chảy máu (khi xảy ra). Nhưng khi quá trình đông máu bị cản trở, sẽ có điều kiện thuận lợi cho việc chảy máu, ngược lại, khi đặc tính đông máu ở mức quá cao, sẽ gây đông máu bất thường (cả chảy máu và đông máu bất thường) đều nguy hại cho tính mạng người bệnh.

Huyết khối có thể hình thành ở khoang tim, trong động mạch, tĩnh mạch và cả vi mạch.

6.1. Các dạng huyết khối

Có hai dạng:

(1) Cục huyết khối lấp, khi bít kín cả một tâm nhĩ hoặc toàn bộ lòng mạch. Thường xảy ra ở các động mạch (theo xuất độ giảm dần) như: động mạch vành, não, đùi, ở nơi vách mạch có tổn thương hoặc trên mảng xơ vữa.

(2) Cục huyết khối vách, tạo nên một mảng khối dính vách, thường xảy ra ở

THƯ VIỆN HUBT
TÀI LIỆU PHỤC VỤ THAM KHẢO NỘI BỘ

buồng tim (nơi ổ nhồi máu cơ tim), ở động mạch chủ (nơi phồng mạch, mảng xơ vữa), hoặc trên van tim (ở các bệnh nhân viêm nội tâm mạc, loạn nhịp tim, ở giai đoạn cuối của ung thư...).

Huyết khối tĩnh mạch thường xảy ra ở chi dưới (90% các trường hợp) ở những vị trí sau (theo xuất độ giảm dần): phần sâu cẳng chân, đùi, khoeo. Cũng có thể thấy huyết khối ở tĩnh mạch chậu, tĩnh mạch buồng trứng và quanh tử cung hoặc ở tĩnh mạch cửa, xoang màng cứng.

6.2. Cấu tạo của huyết khối

Huyết khối mới thường có cấu tạo gồm những sợi tơ huyết kèm tế bào máu. Dựa vào kiểu dáng và thành phần tế bào cấu tạo, có thể phân biệt:

(1) Huyết khối đỏ, hiếm gặp, là cục máu đông lớn, gồm mạng lưới tơ huyết chứa hồng cầu, bạch cầu và tiểu cầu. Có màu đỏ tím, giống như cục máu hình thành do đông máu đột ngột in vitro (trong ống nghiệm). Loại này thường gặp trong bệnh trĩ (sau khi tiêm thuốc hoá xơ để điều trị tĩnh mạch giãn), trong các huyết khối tĩnh mạch do nhiều nguyên nhân khác nhau.

(2) Huyết khối trắng, thường gặp hơn, có kích thước nhỏ, nhầy và trong suốt, rất dính, gồm tập hợp những tiểu cầu với những sợi tơ huyết và ít bạch cầu. Các tiểu cầu tự hoại rất nhanh để hình thành nên một khối ưa toan, giống như một nút tiểu cầu cầm máu.

(3) Huyết khối hỗn hợp, rất thường gặp, có mật độ chắc nhưng dễ mủn, gồm ba phần: (i) phần đầu, gồm tiểu cầu dính chặt vào vách mạch (ii) phần thân, cắm thẳng góc với vách mạch (nếu là huyết khối lấp) hoặc song song với vách mạch (nếu là huyết khối vách), gồm mảng tiểu cầu trắng (gọi là vạch Zahn) màu trắng, xen kẽ với vạch đỏ (sợi tơ huyết đông đặc) (iii) phần đuôi là cục máu đông, màu đỏ thuần nhất, mỏng mảnh, không dính vách, bơi lội trong lòng mạch và rất dễ bong rời theo chuyển động dòng huyết lưu.

(4) Cục máu khi hấp hối: trước lúc tử vong, vách động mạch chun giãn đẩy hết máu vào khoang tim và lòng tĩnh mạch. Vì vậy, hiện tượng tự tiêu các tế bào máu và tiểu cầu đã giải phóng các yếu tố đông máu tạo nên cục máu khi hấp hối, màu đỏ lẫn chút trắng, nhưng không có vạch Zahn, hơi giống cục máu đông.

(5) Cục máu sau tử vong, đôi khi giống cục máu khi hấp hối, có hai lớp: lớp đỏ gồm những hồng cầu (ở phía dưới) và lớp vàng trắng như mỡ gà (ở phần trên nông) gồm huyết tương đông đặc. Hình dạng hai màu này (khá rõ trong các động mạch lớn và khoang tim) là do hồng cầu đã lắng đọng sau khi ngưng dòng tuần hoàn và trước khi huyết tương đông đặc (sau tử vong). Điều khác biệt với huyết khối luôn hình thành in vivo (ở người sống) (dính vách và mềm nhũn) là các cục máu khi hấp hối và cục máu sau tử vong thường không dính vách có kích thước nhỏ hơn mạch máu.

THƯ VIỆN HUBT
TÀI LIỆU PHỤC VỤ THAM KHẢO NỘI BỘ

6.3. Tiến triển của huyết khối

Huyết khối thường tiến triển theo nhiều hướng sau:

6.3.1. Chuyển thành mô

Cục huyết khối thường hoá sợi giống tiến triển của một ổ viêm. Thoạt đầu, từ nơi dính vào nội mạc, các mô bào, sợi bào của vách mạch xâm nhập vào cục huyết khối, nhiều dại thực bào ăn hemosiderin (của máu tự tiêu) rồi những sợi võng xuất hiện song song với trục mạch, các tế bào liên kết với vách mạch tăng sản để tạo nên những vi mạch mới. Lúc này cục huyết khối dính chắc vào vách mạch và chuyển dạng thành một khối mô liên kết – huyết quản. Nếu là huyết khối vách, tất cả sẽ được phủ lớp nội mô tân tạo, một vách mạch mới được hình thành và dòng huyết lưu lại tiếp tục. Nếu là huyết khối lấp, cả khối sẽ bít kín lòng mạch. Tuy nhiên, đôi khi tác động của chất protein tiểu cầu (gọi là thrombosthenin) sẽ làm cục huyết khối co nhỏ và chuyển dạng thành huyết khối vách. Các vi mạch tân tạo của cục huyết khối (đã chuyển thành mô) có thể hình thành nhiều nhánh nối thông với nhau và dòng huyết lưu vẫn có thể chảy qua cục huyết khối lấp. Nhờ những ống nhỏ vi mạch giữa lòng huyết khối, hiện tượng tái lưu thông máu này giúp hồi phục một phần chức năng của dòng huyết lưu. Cục huyết khối đã chuyển dạng thành mô cũng có thể ngấm calci rồi hoá xương. Tình trạng này xảy ra ở các tĩnh mạch có huyết khối và gây hiện tượng viêm tĩnh mạch hoá đá (phlébolithe) xảy ra trong bệnh giãn tĩnh mạch và bệnh trĩ.

6.3.2. Mềm nhũn dạng mủ vô khuẩn

Hiện tượng này xảy ra đối với cục huyết khối lớn chứa nhiều bạch cầu (thường ở trong khoang tim). Quá trình chuyển thành mô xảy ra chậm; bạch cầu tự huỷ và giải phóng những enzym làm loãng tơ huyết, bắt đầu ở vùng trung tâm huyết khối. Lúc này cục huyết khối trở nên mềm nhũn rất dễ vỡ và tách rời cả khối hoặc thành những mảng nhỏ trôi theo dòng huyết lưu.

6.3.3. Mềm nhũn có mủ nhiễm khuẩn

Tình trạng này thường đến sau khi cục huyết khối bị nhiễm khuẩn ngay tức thì trong bệnh cảnh toàn thân hoặc do lan dần từ một ổ nhiễm khuẩn. Các mầm bệnh làm cho cục huyết khối hoá mủ và có thể bong rời làm vi khuẩn lan rộng gây tình trạng máu bị nhiễm khuẩn mủ.

6.3.4. Di chuyển

Cục huyết khối có thể bong rời một phần hoặc toàn bộ từ khoang tim, lòng tĩnh mạch hoặc động mạch và di chuyển theo đường máu đến một vùng khác trong cơ thể tạo nên cục huyết tắc. Cục huyết khối dễ di chuyển có đặc điểm: ít dính vào vách mạch, thời gian tồn tại ngắn, mật độ mềm nhũn dạng mủ hoặc có mủ... Thường do nguyên nhân cơ học: lực đẩy của dòng huyết lưu, tăng áp lực tĩnh mạch đột ngột (sau cơn ho mạnh) hoạt động nhanh của chi...

THƯ VIỆN HUBT
TÀI LIỆU PHỤC VỤ THAM KHẢO NỘI BỘ

(1) *kết dính và biến dạng*. Thoạt tiên, tiểu cầu có nhiều chân giả bám vào nơi tổn thương nội mạc và dính kết tại đó, nhờ tác động của một yếu tố huyết tương gọi là yếu tố von Willebrand (vWF) (tình trạng thiếu yếu tố này gọi là bệnh Willebrand, do thiếu hụt thể nhiễm sắc tự thân, kiểu di truyền trội, gây hội chứng chảy máu ở niêm mạc). Yếu tố vWF có vai trò như một cầu nối phân tử giữa tiểu cầu và collagen, qua trung gian các thụ thể glycoprotein.

Sau khi bám vách, các tiểu cầu dính nhau nhờ thêm chất ADP (do bản thân chúng và tế bào nội mô tổn thương chế tiết). Lúc này, sự kết dính có thể hồi phục tạo nên một cục tiểu cầu có nhiều kẽ hở giúp máu vẫn lưu thông qua được. Đây là cục cầm máu nguyên thuỷ.

(2) *Chế tiết các hạt alpha và bêta*

(3) *Hoạt tác*, làm các tiểu cầu tập hợp nhiều hơn nhờ ba kích tố là ADP, thromboxan A2 (T_xA_2) và thrombin. Chất thrombin thúc đẩy tiểu cầu tan huỷ nhanh hơn. Những sợi fibrin gồ ghề kết dính (không thể hồi phục) các tiểu cầu chặt chẽ với nhau. Sau đó các tiểu cầu co lại (nhờ chất actomyosin của bào tương) chất thrombin thúc đẩy tiểu cầu tan huỷ nhanh hơn đồng thời chuyển fibrinogen thành fibrin để kết dính chặt chẽ các tiểu cầu với nhau. Đây là sự kết dính không thể hồi phục tạo thêm tập hợp nhiều hồng cầu, bạch cầu và hình thành cục cầm máu thứ phát. Cứ như vậy, tiếp tục nhiều hơn để tạo nên cục máu hỗn hợp.

6.4.5. Các bệnh gây huyết khối bao gồm

(1) Các thời kỳ hậu phẫu hoặc hậu sản thường dễ gây huyết khối do các động tác phẫu thuật, chấn thương, chảy máu do thiếu máu tăng tiểu cầu, tăng đông máu, sốc, bất động quá lâu, ứ máu...

(2) Xơ vữa động mạch thường gây tổn thương nội mạc làm hẹp lòng mạch (do các mảng vữa dày cứng) và tạo nên những biến đổi dòng huyết lưu. Xơ vữa và huyết khối đều là nguyên nhân gây lấp động mạch và dẫn đến nhiều hậu quả tai hại (như nhồi máu cơ tim, nhũn não, hoại tử khô các chi...)

(3) Các bệnh tim: (a) ở những bệnh nhân suy tim, do tư thế bất động kéo dài làm chậm dòng huyết lưu giảm lượng máu từ tâm thất, ứ máu tĩnh mạch, giảm thiểu huyết áp, độ đặc máu cao, đa hồng cầu thứ phát, nên dễ gây huyết khối tĩnh mạch (b) trong các bệnh van tim, cũng dễ gây huyết khối ở tiểu nhĩ, tâm nhĩ. Huyết khối ở tâm nhĩ trái (nơi thượng lưu của hẹp van hai lá) thường dễ xảy ra (trong 8/10 trường hợp có loạn nhịp tim hoàn toàn). Huyết khối này có cuống, giống hệt một u nhầy của tim. (c) trong các bệnh viêm nội tâm mạc, huyết khối thường hình thành trên các van tổn thương, tạo nên những mảng sùi, rất dễ bong rời và gây huyết tắc. (d) trong bệnh nhồi máu cơ tim sát nội tâm mạc, thường có huyết khối vách trong buồng tim, nhất là ở tâm thất trái.

(4) Trong bệnh ung thư cũng thường thấy huyết khối tĩnh mạch, đặc biệt khi ung thư xảy ra ở hệ tiêu hóa, tụy,... Huyết khối có thể biểu hiện đầu tiên như một

THƯ VIỆN HUBT
TÀI LIỆU PHỤC VỤ THAM KHẢO NỘI BỘ

hội chứng cận ung thư và liên quan đến các quá trình giải phóng những chất thoái biến của mô ung thư, tình trạng bất động và thiếu máu của người bệnh.

(5) Các giãn tĩnh mạch chi dưới, do máu ứ đọng, cũng dễ gây huyết khối, nhất là khi bất động, sinh đẻ hoặc phẫu thuật.

7. HUYẾT TẮC

Là kết quả của quá trình di chuyển một vật lạ trong dòng huyết lưu, rồi ngưng chuyển để gây lấp kín lòng mạch (embolein: đẩy vào) tạo nên cục huyết tắc.

7.1. Bản chất cục huyết tắc

Có thể hình thành từ bất kỳ vật lạ nào không hòa tan trong máu (như khí hơi, dịch lỏng, hỗn dịch, vật rắn...). Các cục huyết tắc thường có hình dạng, kích thước khác nhau, đơn độc hoặc nhiều ổ, xảy ra đồng thời hoặc kế tiếp nhau. Có thể là (a) nội tạo, hình thành ngay trong cơ thể người bệnh. Đa số (9/10 trường hợp) là những mảnh huyết khối bong rời khỏi vách mạch, hiếm hơn là những cục xơ vữa, bóng hơi, giọt mỡ (b) ngoại tạo, hiếm gặp, như: vi khuẩn, nấm, rách tĩnh mạch làm không khí lọt vào dòng máu, tai biến khi truyền dịch hoặc khi đưa ống thông vào cơ thể, những mảnh nhỏ tơ sợi do chọc kim qua quần áo ở những người nghiện ma túy (c) những tế bào bình thường hoặc bệnh lý lang thang trong cơ thể rồi định vị trong các vi mạch (nhất là phổi, gan) sau đó tự tiêu hoặc tồn tại và phát triển nhân lên quá nhiều. Thí dụ như ở phụ nữ mang thai rồi chết do tai biến, có thể tìm thấy những nguyên bào nuôi cố định trong vi mạch phổi hoặc như các tế bào nội mạc tử cung di chuyển trong máu rồi gây lạc nội mạc tử cung.

7.2. Huyết tắc có thể di chuyển theo ba cách

(1) Trực tiếp: cục huyết khối đi theo tĩnh mạch chủ dưới, qua tâm nhĩ phải, tâm thất phải rồi vào động mạch phổi để cố định tại đây hoặc tại một nhánh nhỏ. Hoặc cục huyết tắc hình thành từ một mảng sùi của van hai lá hoặc từ mảng xơ vữa đến cố định tại một động mạch ngoại vi hoặc tại động mạch nhỏ của tạng hoặc chi. Tóm lại, cục huyết tắc của hệ tĩnh mạch tuần hoàn lớn sẽ lấp động mạch của tuần hoàn nhỏ hoặc cục huyết tắc từ hệ tim – động mạch của hệ tuần hoàn lớn sẽ ngưng tại đó và lấp động mạch của hệ tuần hoàn lớn.

(2) Huyết tắc ngược dòng: huyết tắc rời khỏi một tĩnh mạch của hệ tuần hoàn lớn để lấp kín một tĩnh mạch của hệ tuần hoàn lớn. Trường hợp hiếm như vậy chỉ xảy ra khi hệ động mạch phổi bị "chập mạch" do dị tật tim (thông liên nhĩ hoặc liên thất) hoặc do lỗ rò tĩnh – động mạch.

(3) Huyết tắc thụt lùi: rất hiếm gặp. Dòng máu chảy của hệ tuần hoàn lớn có thể bị ngược lùi do cơn ho mạnh, táo bón, v.v... khi đó một huyết tắc ở vùng chậu có thể bị đẩy ngược lên tĩnh mạch chủ dưới rồi nhập vào tĩnh mạch thận.

THƯ VIỆN HUBT
TÀI LIỆU PHỤC VỤ THAM KHẢO NỘI BỘ

7.3. Huyết tắc có thể gây nhiều hậu quả

(1) Cơ học: lấp kín động mạch hoặc tĩnh mạch có thể dẫn đến hoại tử thiếu máu cả vùng rộng lớn.

(2) Sinh lý bệnh: huyết tắc đột ngột có thể làm co mạch gây tâm trạng lo âu hồi hộp hoặc chết đột ngột.

(3) Tạo huyết khối ở vùng lấp tắc

(4) Huyết tắc nhiễm khuẩn thường hình thành từ một huyết khối cục đã sẵn chứa vi khuẩn gây bệnh, xuất nguồn từ mảng sùi viêm nội tâm mạc hoặc từ vùng viêm tĩnh mạch. Khi ngưng chuyển, các vi khuẩn này phát triển để tạo nên những ổ mủ thứ phát (ổ áp xe di căn) thường gặp trong các bệnh nhiễm khuẩn mủ huyết. Những ổ tổn thương này có thể làm tách bong lớp áo chun của các động mạch vừa hoặc nhỏ và (dưới tác động của dòng máu) sẽ tạo nên những phồng mạch nhiễm khuẩn hoặc nhiễm nấm.

7.4. Các dạng huyết tắc

Phần lớn các huyết tắc đều là biến chứng của huyết khối, một số ít các trường hợp là do xơ vữa, khí hơi, mỡ...

7.4.1. Huyết tắc do huyết khối

Các huyết tắc động mạch thường xuất nguồn từ huyết khối của buồng tim (60% các trường hợp từ tâm thất trái, thứ phát sau nhồi máu cơ tim và 10% từ tâm nhĩ do thấp tim). Cũng có thể xuất nguồn từ các cục huyết khối của những mảng loét xơ vữa, ổ phồng động mạch, viêm nội tâm mạc vi khuẩn, các van tim nhân tạo.

Huyết tắc phổi thường do huyết khối từ các tĩnh mạch lớn sâu của chi dưới (như vùng đùi, chậu, khoeo chân) hiếm hơn là do huyết khối từ tĩnh mạch nông (kèm giãn tĩnh mạch) ở vùng cơ bắp chân hoặc tĩnh mạch vùng chậu (quanh buồng trứng, tử cung v.v...), tùy kích thước một huyết tắc có thể lấp một động mạch phổi lớn hoặc hiện diện ở các nhánh nhỏ động mạch phổi. Khoảng 60–80% các huyết tắc phổi (do kích thước quá nhỏ) đều không gây triệu chứng lâm sàng rõ rệt. Tuy nhiên, đôi khi có thể gây tử vong đột ngột, suy tim (phải hoặc toàn bộ) hoặc gây tăng huyết áp phổi. Huyết tắc mạch máu thường gây nhồi máu ở chi dưới (70% các trường hợp), não (10% ở mạc treo ruột, thận, lách), chi trên (8%).

7.4.2. Huyết tắc xơ vữa

Hình thành từ mảng xơ vữa, huyết khối tiểu cầu và huyết khối hỗn hợp đều có thể di chuyển và tạo nên huyết tắc động mạch. Đôi khi từ mảng xơ vữa có loét động mạch chủ, cục xơ vữa (gồm những tinh thể cholesterol, ưa acid, giàu đại bào và muối calci) có thể bong ra để lấp tắc động mạch ngoại vi (đặc biệt khi lòng mạch ở đây đã bị hẹp do xơ vữa) như mạch não, thận, tụy, chi dưới... Nếu nhỏ và ít, các cục huyết tắc xơ vữa này có thể không biểu hiện lâm sàng nhưng cũng có thể gây

THƯ VIỆN HUBT
TÀI LIỆU PHỤC VỤ THAM KHẢO NỘI BỘ

suy tuần hoàn và tạo ra hoại tử thiếu máu nặng. Tình trạng này xảy ra trong 50% các trường hợp tắc động mạch não sau và các nhánh của động mạch này.

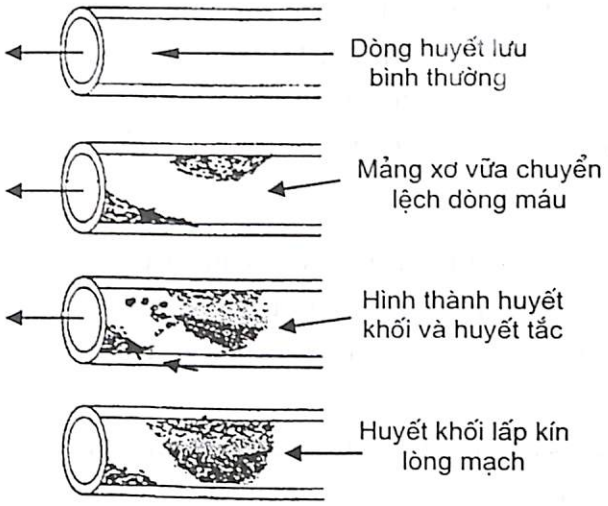

Hình 3.3. Hình thành huyết khối huyết tắc

7.4.3. Huyết tắc khí hơi

Là tình trạng không khí hoặc khí hơi xâm nhập vào mạch máu, thường khó phát hiện vì đó là một khoảng chân không trong lòng mạch và chỉ được chẩn đoán khi đã gây hậu quả (như hoại tử thiếu máu nhiều ổ, tại mô não, xương v.v...). tuy nhiên những cục huyết tắc khí hơi nhỏ có thể nhận thấy ở mạch máu võng mạc (khi khám đáy mắt). Hoặc những bóng khí hơi có thể lắng đọng trong các khoang tim, nhất là ở tim phải, làm máu có dạng bọt và được chẩn đoán khi tử thiết (phát hiện khi cắt mở bao tim dưới nước). Huyết tắc khí hơi có thể do:

(1) *Huyết tắc không khí* có thể xảy ra khi (i) sinh đẻ hoặc sẩy thai: không khí tràn ngập vào các xoang tĩnh mạch bị rách vỡ do cơn co tử cung (ii) truyền máu: không khí tràn vào tâm thất phải và tạo nên hỗn hợp dịch, lấp tắc tuần hoàn và động mạch phổi. (iii) phẫu thuật lồng ngực: áp lực âm tính trong lồng ngực sẽ đẩy không khí vào tĩnh mạch cảnh, hiện tượng này không xảy ra ở các hệ tĩnh mạch khác vì các mạch này (nhờ các van tĩnh mạch) được ngăn cách với áp lực âm tính đó.

Những trường hợp huyết tắc không khí đều có thể gây sốc hoặc tử vong đột ngột do suy tim không bù trừ lúc khí tràn ngập buồng tim (huyết tắc tĩnh mạch) hoặc thiếu máu hệ thần kinh trung ương (huyết tắc động mạch).

(2) *Huyết tắc khí nitrogen*. Đây là bệnh giảm áp suất, có thể xảy ra ở những người thợ lặn sâu dưới nước hoặc ở những công nhân làm việc trong các giếng chìm khí ép (ketxông). Khi cơ thể hít không khí dưới áp lực cao (ở độ sâu hoặc độ cao), một lượng lớn khí chủ yếu là oxygen và nitrogen được hòa tan trong máu và luôn cân bằng với mô. Nếu việc giảm thiểu áp lực đó quá đột ngột, những khí hơi đã cân bằng này sẽ thoát ra ngoài: oxy nhanh chóng được máu hấp thụ còn nitrogen lại

THƯ VIỆN HUBT
TÀI LIỆU PHỤC VỤ THAM KHẢO NỘI BỘ

không được hấp thụ nên dễ dàng tạo ra các cục bóng hơi gây nên nhiều huyết tắc trong mạch và mô.

Tình trạng bệnh là do tiểu cầu kết dính vào cục bóng hơi gây nhiều hậu quả tai hại (như huyết khối đông máu nội mạch lan tỏa, thiếu máu vi mạch, hoại tử mô não, phổi, cơ v.v...). Bệnh giảm áp suất cũng có thể xảy ra ở những vận động viên leo núi cao, hành khách máy bay (khi có biến đổi áp suất đột ngột).

7.4.4. Huyết tắc mỡ

Bao gồm các tế bào mỡ, những mảnh tủy xương tạo huyết, các giọt mỡ tự do trôi theo các nhánh động mạch phổi ở các bệnh nhân bị chấn thương (đặc biệt có gãy nhiều xương), những giọt mỡ trong hệ tuần hoàn lớn (ở não, thận, nhãn cầu, da...). Có thể gặp hai hiện tượng:

(1) Huyết tắc mỡ tiềm ẩn, tự do hoặc trong tế bào, không gây biến đổi tuần hoàn chức năng hoặc thực thể.

(2) Hội chứng huyết tắc mỡ: ngoài những cục huyết tắc tự do hoặc trong tế bào, còn thấy những tổn thương mô lan tỏa, những rối loạn sinh học và những biến đổi phức tạp trong chuyển hoá lipid.

* *Tổn thương vi thể:* có thể nhận thấy trong lòng mạch những tế bào mỡ hoặc mô tủy xương tạo huyết kèm mảnh vụn xương. Trên các mẫu mô thông thường, các cục huyết tắc mỡ tự do thường không đặc thù mà chỉ biểu hiện dưới dạng những khoang nhỏ rỗng, dài hoặc tròn, trong lòng các vi mạch hoặc động mạch nhỏ, tạo nên khối lắng đọng nhiều hồng cầu ở nội mô. Chỉ chẩn đoán dương tính khi nhuộm đặc biệt chất mỡ (với phẩm soudan III, acid osmic). Ở bệnh nhân có hội chứng huyết tắc mỡ, có thể phát hiện huyết tắc qua chọc sinh thiết thận hoặc sinh thiết da: các tế bào nội mạc thường bị thoái hoá do kế cận hoặc tiếp cận với cục huyết tắc. Cũng ở những bệnh nhân đó, tại nơi gần hoặc xa cục huyết tắc, thấy có xuất dịch, phù, chảy máu do thoát mạch hoặc rách mạch, nhiều khối tơ huyết vi thể kèm thấm nhập mô bào. Tùy theo vị trí, những tổn thương đó có thể gồm viêm hốc phổi xuất dịch và chảy máu từng ổ nhỏ hoặc đám lớn ở phổi, huyết tắc ở vi mạch cầu thận kèm thoái hoá và thấm nhập lipid tại lớp biểu mô ống lượn (có thể gây lipid – niệu rõ rệt). Cũng có thể thấy nhiều ổ mất myelin (do huyết tắc mỡ) ở hệ thần kinh trung ương và võng mạc.

* *Tổn thương đại thể*: hình ảnh đại thể của huyết tắc mỡ không có tính đặc hiệu: các tạng và mô bị tổn thương có nhiều vùng chảy máu dưới dạng những chấm nhỏ hoặc đám lớn. Có hai vị trí chảy máu đặc biệt: những chấm huyết (petechia) dưới kết mạc (dấu hiệu xấu) thường kèm những xuất huyết và xuất dịch trắng ở đáy mắt (do thoái hoá myelin của võng mạc), ban xuất huyết (purpura) ở phần trước trên vùng ngực cổ, thường xuất hiện muộn so với những triệu chứng chức năng.

* *Biểu hiện lâm sàng:* thường có khoảng cách tự do trong vài giờ đến 2–3 ngày,

THƯ VIỆN HUBT
TÀI LIỆU PHỤC VỤ THAM KHẢO NỘI BỘ

kể từ lúc bệnh đột phát đến khi có hội chứng huyết tắc mỡ (bao gồm sốt đột ngột, suy hô hấp, trụy tim mạch, ban xuất huyết kèm những dấu hiệu thần kinh tâm lý như nhức đầu, kích động, sợ hãi, ám ảnh). Trong khoảng 80% trường hợp, nguyên nhân thường là chấn thương, gãy xương (một ổ hoặc nhiều ổ), gãy thân xương dài (như xương đùi), hoặc gãy xương sườn (sau đợt xoa bóp tim ngoài lồng ngực quá mạnh) hoặc do dập rách mô liên kết – mỡ hoặc do phẫu thuật chỉnh hình, thay khớp vùng gối (xương bánh chè). Những trường hợp khác đều không do chấn thương: tiêm tĩnh mạch chất dầu, (do tai biến hoặc do thuốc) hoặc do thủ thuật lấy thai, do chụp mạch lymphô, do tiêm hỗn dịch có lipid, bỏng sâu rộng, do nhiễm khuẩn mô mỡ, do thoái hoá mỡ kèm hoại tử (nghiện rượu hoặc nhiễm độc phospho, tetracylin v.v...) do sốc phản vệ, do bệnh tiểu đường không bù trù.

* *Sinh lý bệnh học của huyết tắc mỡ:* những cục huyết tắc lipid tràn vào hệ động mạch phổi sẽ theo dòng tuần hoàn lớn gây những tổn thương rải rác ở các tạng và mô. Tuy nhiên, ngoài những tác động cơ học, còn có tình trạng đảo lộn đột ngột và sâu sắc trong chuyển hoá lipid. Nhiều hiện tượng kế tiếp nhau xảy ra: huyết tắc mỡ (tự do hoặc trong tế bào) trong các động mạch phổi, tăng lipid máu sau chấn thương làm tăng lắng đọng mỡ ở phổi, các cục lắng đọng này và những cục huyết tắc sẽ bị men lipase (của phổi) làm thoái giáng (trong khoảng thời gian tự do), sự hiện diện của những acid béo hòa tan không no hoặc no và của những lysophosphatid sẽ gây tác hại tới nội mạc huyết quản và hồng cầu. Như vậy, sau khoảng cách tự do, sẽ có những biểu hiện lâm sàng đặc thù của các tổn thương mạch máu, xuất dịch, chảy máu, thoái hoá myelin, thiếu máu tan huyết kèm những biến đổi sinh học của máu (tăng lipase huyết thanh, giảm cholesterol máu, hoặc giảm phospholipid máu, mất cân bằng hoá lý, về các lipoprotein huyết tương). Tất cả tác động làm các lipid huyết kết tủa và tập hợp trong khắp cơ thể dưới dạng những hạt lipid tự do gây lấp tắc các vi mạch của hệ tuần hoàn lớn, như vậy, những hạt đó không phải là huyết tắc vượt qua vòng tuần hoàn phổi mà thực sự là những kết tủa lipid tại chỗ.

Một quá trình tương tự cũng xảy ra trong hội chứng huyết tắc mỡ không do chấn thương.

7.4.5. Huyết tắc nước ối

Có thể xảy ra cho 1/50 nghìn trường hợp đẻ thường hoặc có thai sau đặt vòng. Nguyên nhân do tử cung co bóp quá mạnh (hoặc lấp tắc đường âm đạo) làm rách vỡ màng nhau thai và dịch nước ối tràn ngập hệ tuần hoàn máu mẹ. Trong các vi mạch máu, đôi khi ở cả hốc phổi, có nhiều mảnh vụn màng nhau, tế bào Manpighi bong rời, lông tơ của phôi thai, kèm chất thromboplastin có tác động kích thích đông máu nội mạch lan tỏa. Cũng có nhiều yếu tố dịch thể (như prostaglandin) tràn ngập vào dịch nước ối gây co thắt tuần hoàn tim phổi dẫn đến suy giảm chức năng tim phổi. Bệnh gây tỷ lệ tử vong cao (85% các trường hợp) sau những đợt khó thở, tím tái, co giật, phù phổi rồi hôn mê.

THƯ VIỆN HUBT
TÀI LIỆU PHỤC VỤ THAM KHẢO NỘI BỘ

7.4.6. Huyết tắc ung thư

Các tế bào ác tính có thể xâm nhập dòng huyết lưu và gây huyết tắc (như ở tĩnh mạch chủ dưới do carcinom thận, ở tĩnh mạch gan do carcinôm gan) hoặc gây ổ ung thư thứ phát.

CÂU HỎI GỢI NHỚ: HUYẾT TẮC CÓ THỂ DO NHỮNG YẾU TỐ NÀO?

8. HOẠI TỬ MÁU

Có ba dạng:

(1) Nhồi máu động mạch: là vùng mô bị hoại tử thiếu máu, do lấp tắc động mạch. Có hai loại (a) nhồi máu trắng với vùng mô thiếu máu và (b) nhồi máu đỏ với vùng mô chảy máu tràn ngập hồng cầu.

(2) Nhồi máu tĩnh mạch là vùng mô bị hoại tử chảy máu do lấp tắc tĩnh mạch, trong khi động mạch tương ứng không bị tắc nghẽn.

(3) Ngập máu là tình trạng rối loạn đột ngột tuần hoàn máu ở một tạng, nhiều tạng hoặc quanh tạng gây chảy máu do hồng cầu thoát mạch kèm hoại tử huyết nhưng không có lấp tắc mạch.

8.1. Nhồi máu động mạch

8.1.1. Nhồi máu trắng

Vị trí thường gặp ở thận, lách, não, cơ tim, nghĩa là những tạng được nuôi dưỡng bởi một hệ thống mạch tận. Lấp tắc động mạch thường xảy ra ở trục mạch chính hoặc xảy ra liên tiếp ở một hoặc nhiều nhánh nhỏ, vì vậy một tạng có thể mang nhiều ổ nhồi máu. Dòng tĩnh mạch về (ở phía dưới ổ nhồi máu) thường vẫn thông chảy. Ổ nhồi máu trắng bao gồm: (i) vùng trung tâm hoại tử đông, màu trắng vàng, mật độ rắn hoặc mềm, có hình thái và ranh giới khá rõ, tương ứng với đoạn động mạch bị lấp tắc: hình tam giác, đỉnh hướng về rốn (thận), hoặc hình đa vòng hoặc vuông. Cấu trúc mô còn nhận rõ, các tế bào có bào tương thuần nhất và nhân đông (ii) vùng ngoại vi, màu xám nhạt, với lớp mô không bị hoại tử nhưng có phù sung huyết kèm thấm nhập nhiều loại tế bào: bạch cầu đa nhân, đại thực bào, mô bào (iii) vùng cực ngoài, màu đỏ tím do sung huyết, giãn mạch, tiếp cận với mô lành.

Hình thái và cấu trúc ở nhồi máu trắng thường khác nhau tùy thuộc các giai đoạn tiến triển: (a) lúc khởi thuỷ, khi bắt đầu thiếu máu trong khoảng thời gian vài giờ đồng hồ (4 – 12 giờ, đối với nhồi máu cơ tim), thật khó nhận rõ các biến đổi hình thái (đại thể, vi thể). Vì vậy trên tử thiết một bệnh nhân chết đột ngột do nhồi máu cơ tim, có thể không phát hiện được tổn thương đặc thù nào của ổ nhồi máu. Tuy nhiên, quan sát qua kính hiển vi điện tư, cho thấy nhiều biến đổi tế bào ở giai đoạn đầu của hoại tử thiếu máu (các ty thể phồng to, chất nền bị đông đặc, lưới nội bào giãn rộng, các tế bào phồng to...) kèm những thay đổi hoá mô (tiêu

THƯ VIỆN HUBT
TÀI LIỆU PHỤC VỤ THAM KHẢO NỘI BỘ

glucose và nhiều loại enzym giảm hoạt động). (b) tiến triển của ổ nhồi máu cũng giống như một ổ viêm: có dịch phù tràn ngập, nhiều bạch cầu đa nhân, mô bào, các mạch máu giãn rộng. Bạch cầu chế tiết các men tiêu đạm và tham gia thực tượng để huỷ hoại và dọn sạch mô hoại tử, dần dần xuất hiện mô liên kết để thay thế. (c) ổ nhồi máu cũ thường có dạng xơ nhăn rúm, hoá sẹo, màu trắng nhạt, khô cứng. Cũng nên chú ý những dạng đặc biệt: nhồi máu do thiếu máu ở mô não thường có kèm hoại tử nước, vì vậy còn gọi là nhũn não, dần dần thoái triển và có thể tạo nên khoang nang tồn dư với vỏ bao mô sợi. Ổ nhồi máu cũng có thể bị nhiễm khuẩn phụ gọi là ổ nhồi máu hoá mủ.

8.1.2. Nhồi máu đỏ

Vị trí phổ biến là các tạng rỗng và mô mềm như phổi, ruột. Lấp tắc có thể xảy ra ở các mạch máu có kích thước khác nhau kèm những rối loạn tuần hoàn (chức năng hoặc thực thể) trong vùng lưới tĩnh mạch tương ứng. Ổ nhồi máu có dạng mô ứ đầy máu đen, rắn cứng, ranh giới rõ, hình vuông hoặc tam giác, có đáy hướng về màng phổi, và đỉnh về phía rốn phổi nơi có động mạch bị lấp tắc. Vùng bờ ngoại vi thường bị che mờ bởi vùng chảy máu và lẫn vào vùng mô tổn thương.

Ổ nhồi máu đỏ (thí dụ ở phổi) (cũng như ổ nhồi máu trắng) gồm ba vùng: (i) vùng trung tâm hoại tử chảy máu còn lờ mờ hình ảnh các hốc phổi. (ii) vùng ngoại vi với các hốc phổi chứa đầy dịch phù, nhiều bạch cầu đa nhân và mô bào (dạng viêm hốc phổi phù và bạch cầu tơ huyết). (iii) vùng cực ngoài sung huyết mạnh.

Khởi đầu, trong một thời gian ngắn, mô bị hoàn toàn thiếu máu, màu nhạt và khô. Rồi đột ngột sung huyết mạnh và tràn ngập máu kèm hoại tử. Sau đó là phản ứng viêm ở vùng ngoại vi, bong mô hoại tử rồi hoá sẹo (cũng giống như tiến trình của ổ nhồi máu trắng). Tại mô sẹo hoá sợi, có thể nhận thấy những hạt sắc tố hemosiderin màu nâu (do hồng cầu thoái hóa).

Hiện nay cũng chưa rõ cơ chế tràn ngập máu trong vùng ổ hoại tử thiếu máu (động mạch); có lẽ do nhiều yếu tố cùng hoạt động gây nên.

Quá trình tiến triển của những ổ nhồi máu: ổ nhồi máu thường phức tạp: có thể trải qua một giai đoạn rất ngắn bị thiếu máu rồi trở nên đỏ rực (như ở phổi) hoặc có thể đỏ rực từ lúc khởi đầu khi hoại tử chảy máu xảy ra tức thì (như ở phổi các bệnh nhân có tim ứ trệ máu) hoặc có màu trắng kèm những vạch hoặc đám chảy máu đỏ tạo nên những vân ngang dọc (như ở cơ tim) hoặc một ổ nhồi máu đỏ bất chợt xảy ra trên một tạng vốn thường có nhồi máu trắng.

Nhồi máu đỏ của phổi là kết quả của dòng tuần hoàn động mạch kép kèm những rối loạn huyết động học. Tuy nhiên, các nhánh nối tiểu động mạch – động mạch và động – tĩnh mạch (vốn đóng kín ở tình trạng bình thường) nay đều giãn nở (do phản xạ) và các nhánh nối giữa động mạch phế quản và tĩnh mạch phổi đều tham gia hiện tượng chảy máu đặc biệt do tăng áp lực đẩy máu vào một vùng vi mạch đã ứ đầy máu.

THƯ VIỆN HUBT
TÀI LIỆU PHỤC VỤ THAM KHẢO NỘI BỘ

8.2. Nhồi máu tĩnh mạch

Do huyết khối tĩnh mạch (ở bệnh nhân tim) thường xảy ra ở phổi, thận, lách, ở ruột non, (hiếm gặp) (do huyết khối tĩnh mạch mạc treo), ở thượng thận (do huyết khối tĩnh mạch trung tâm thượng thận). Những đặc điểm đại thể, vi thể và quá trình tiến triển đều giống ổ nhồi máu đỏ: nhiều vùng phù, chảy máu, sung huyết tĩnh mạch màu tím sẫm, chứng tỏ có lấp tắc tĩnh mạch (thường khó xác định), vì vậy, nhiều tác giả đã loại bỏ quan niệm nhồi máu tĩnh mạch và gọi chung là nhồi máu đỏ, bao gồm mọi hoại tử thiếu máu kèm tràn ngập máu dù nguyên nhân là lấp tắc động mạch hoặc tĩnh mạch.

8.3. Ngập máu

Là tình trạng hồng cầu thoát mạch kèm hoại tử mô nhưng không có lấp tắc mạch máu. Thường xảy ra ở các tạng của hệ tiêu hoá và hệ sinh dục, hiếm ở não và tuyến nội tiết. Quá trình ngập máu có thể gây hậu quả tai hại, thường xảy ra trong những hoạt động sinh lý mạnh: hoạt động tiêu hóa, (ở tụy và ruột), chế tiết hormon (hệ sinh dục) v.v... Tổn thương bao gồm những đám chảy máu lan rộng, xuất dịch phù, hoại tử không rõ ranh giới. Đôi khi các vùng tổn thương được khu trú nhưng thường lan rộng ở một hoặc nhiều tạng, tới cả mạc treo, dây chằng, thanh mạc. Như vậy ngập máu chiếm cả một vùng giải phẫu định khu, khá rộng lớn, màu đỏ sẫm, mềm ướt, và có thể chảy dịch máu. Ngập máu có thể xảy ra dưới dạng viêm tụy cấp hoại tử chảy máu, ngập máu nhau thai – tử cung, ngập máu ống trứng – buồng trứng, ngập máu tinh hoàn v.v... Tiến triển giống như các ổ hoại tử chảy máu khác nhưng các ổ nhỏ thường có xu hướng dễ tạo thành nang (ở tụy hoặc tuyến giáp). Ngập máu có lẽ do biến đổi bất thường trong hoạt động vận mạch: một kích thích mạnh tác động đến mạch máu sẽ làm co mạch gây thiếu máu ở vùng hạ lưu mạch và một kích thích mạnh hơn sẽ gây tê liệt đồng thời cả hai hoạt động co mạch và giãn mạch, tạo nên tình trạng ứ trệ, vô oxy, hoại tử và chảy máu do thoát mạch. Như vậy, ngập máu được hình thành mà không có lấp tắc mạch, bởi vì chính những yếu tố tác hại khác nhau, ở địa phương hoặc toàn cơ thể mang bản chất nhiễm độc hoặc nhiễm khuẩn đã tác động trực tiếp trên các đám rối thần kinh (cuả vách mạch) hoặc gián tiếp qua hạch thần kinh giao cảm. Tất cả sẽ hình thành cơ chế phản xạ trục thần kinh hoặc phản xạ phức tạp hơn qua hạch thần kinh ngoại vi. Vì vậy thực nghiệm tác động trên hạch thần kinh tạng (nhờ kích thích cơ học hoặc nhờ độc tố vi khuẩn) có thể gây ngập máu ruột – mạc treo và chảy máu ở ruột.

8.4. Biểu hiện lâm sàng

Có hai dạng:

(1) *Biểu hiện toàn thân*. Những ổ nhồi máu nhỏ thường khó nhận biết, phần lớn các ổ nhồi máu thường gây đau đột ngột, có (hoặc không) lan tỏa, có (hoặc không)

THƯ VIỆN HUBT
TÀI LIỆU PHỤC VỤ THAM KHẢO NỘI BỘ

kèm sốc. Cũng có thể gây tử vong tức thì, do sốc không thể hồi phục, do suy chức năng cấp, (nhồi máu cơ tim) hoặc gây suy giảm chức năng thận (nhồi máu thận), gây hậu quả xấu lâu dài. Các biểu hiện lâm sàng và những nguy cơ tai biến tùy thuộc vị trí giải phẫu định khu và mức độ lan rộng của vùng hoại tử: khó thở và ho máu (trong nhồi máu phổi), biến đổi bất thường của điện tâm đồ, giảm huyết áp và rối loạn nhịp tim (trong nhồi máu cơ tim), dấu hiệu tổn thương thần kinh (nhũn não...). Tiến triển của ổ hoại tử có thể biểu hiện lâu dài bằng sốt cao, tăng bạch cầu máu, tăng lượng một số enzym huyết thanh (như serum glutamo oxaloacetic – transaminase: SGOT).

(2) *Biểu hiện tại chỗ.* Tùy thuộc vị trí giải phẫu, mức độ lan rộng, có (hoặc không) tái phát nhiều lần, vùng hoại tử thiếu máu có thể làm vùng mô tổn thương biến dạng, teo đét hoặc huỷ hoại (một phần hoặc toàn bộ tạng), thí dụ như: lách có những ổ sẹo lõm trắng, tâm thất sưng phù do giãn phồng mạch vách, cơ tim có sẹo nhồi máu thường giãn nở do áp lực máu, thận teo nhỏ hoá xơ, có mỡ, buồng trứng, ống trứng bị cứng, ngập máu, chảy máu, giống như có thai ngoài tử cung.

Hoại tử thiếu máu cũng có thể gây rách vỡ tạng: vỡ tim kèm tràn máu bao tim, gây tử vong tức thì, vỡ lách gây tràn máu ổ bụng, thủng ruột gây viêm phúc mạc nhiễm khuẩn v.v...

9. ĐÔNG MÁU NỘI MẠCH LAN TOẢ

Là tình trạng rối loạn huyết động học, xảy ra thứ phát (chứ không phải nguyên phát) sau nhiều tác động khác nhau, như:

(1) Dòng huyết lưu có xâm nhập những chất sản sinh và kết dính tiểu cầu (thí dụ: các hạt bào tương của tiền tủy bào trong bệnh bạch huyết tiền tủy bào, cục huyết tắc nước ối chứa nhiều thromboplastin, các yếu tố từ bạch cầu nhân đơn như interleukin 1, TNF alpha, nọc độc rắn vipe v.v...).

(2) Nhiễm khuẩn gây tổn thương lan tỏa nội mạc mạch máu (do virus, vi khuẩn Gram âm, *Rickettsia*, *Aspergillosis*, *Histoplasmosis*, ký sinh trùng sốt rét v.v...).

(3) Huỷ hoại nhiều tế bào, mô (do chấn thương, phỏng nặng, các loại carcinôm của tụy, dạ dày, phổi, tuyến tiền liệt v.v...).

Các tình trạng bệnh đó gây ra những rối loạn huyết động học, cấp tính, bán cấp hoặc mạn tính với các hậu quả như: (i) lắng đọng fibrin và hình thành nhiều huyết khối nhỏ ở hệ tuần hoàn kèm thiếu máu, thiếu oxy ở các mô, tạng, tiêu huyết (do hồng cầu vỡ vụn khi chảy qua các vi mạch bị lấp tắc) và (ii) chảy máu và nhồi máu (do huyết khối – huyết tắc) ở nhiều nơi (não, tim, phổi, thận, lách...).

10. SỐC

Là tình trạng suy giảm tuần hoàn cấp làm lưu lượng máu ở mô thiếu hụt, dẫn đến vô oxy tại tế bào. Sốc là một biến chứng tuần hoàn máu có nhiều biểu hiện đa

THƯ VIỆN HUBT
TÀI LIỆU PHỤC VỤ THAM KHẢO NỘI BỘ

dạng gây những rối loạn mô khác nhau. Thực chất, đó là những rối loạn có nhiều ý nghĩa sinh lý bệnh hơn là giải phẫu bệnh.

10.1. Những rối loạn huyết động học

Những rối loạn huyết động học và chuyển hoá phức tạp tác động gây sốc có thể dẫn đến những biến đổi không thể hồi phục và gây tử vong. Nhiều tình trạng bệnh là nguyên nhân (riêng lẻ hoặc kết hợp) của sốc như: sốc chảy máu (do mất nhanh và quá nhiều máu), sốc chấn thương, sốc tim (liên quan đến nhồi máu cơ tim) (hoặc huyết tắc trầm trọng), sốc nhiễm khuẩn (do tác động trực tiếp của vi khuẩn trên nội mạc mạch, do những chất hình thành từ vùng viêm hoặc từ độc tố vi khuẩn), sốc do mất quá nhiều dịch kẽ mô (ở người bị phỏng nặng, sau nôn ói, sau tiêu chảy quá nhiều), sốc do độc hại, sốc nội tiết do suy giảm thượng thận cấp v.v...

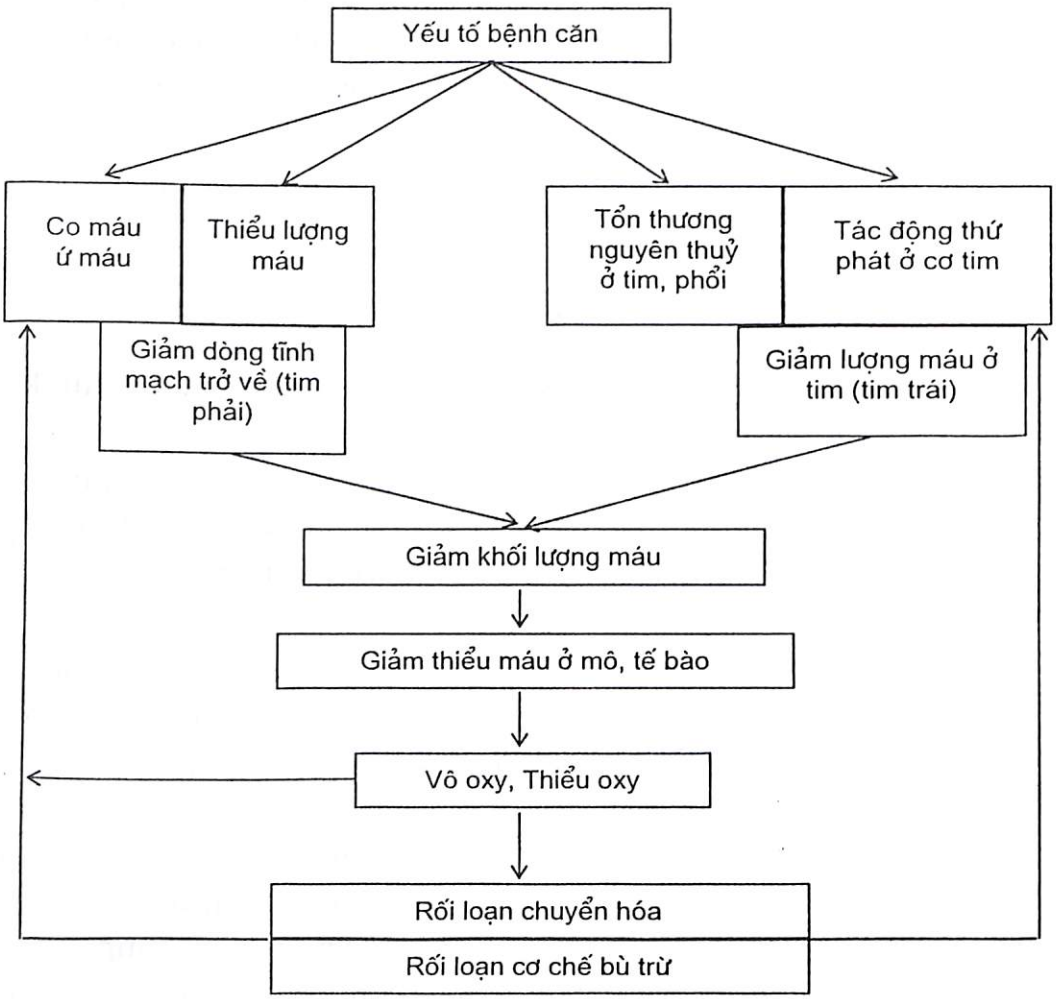

SƠ ĐỒ SỐC (vòng quẩn)

10.2. Giảm khối lượng máu

Tất cả những yếu tố bệnh căn (nói trên) dù khác nhau về mức độ phức tạp, về phương thức tác động, đều dẫn đến một hậu quả chung là giảm thiểu đột ngột

THƯ VIỆN HUBT
TÀI LIỆU PHỤC VỤ THAM KHẢO NỘI BỘ

lượng máu lưu thông. Vì vậy gây giảm sút dòng máu trở về tim phải, hoặc giảm thiểu lưu lượng máu tĩnh mạch trái hoặc cả hai.

10.2.1. Giảm thiểu dòng máu tĩnh mạch trở về tim phải

Hình thành do hai cơ chế: (i) do giảm tuyệt đối thực sự khối lượng máu (sau chảy máu hoặc mất dịch), đó là sốc thiểu lượng (ii) hoặc giảm tương đối khối lượng máu (sau rối loạn tuần hoàn ngoại biên làm máu tồn trữ ở các vi động mạch – tĩnh mạch, đặc biệt rõ rệt ở da, thận và lách, sau tình trạng giãn mạch rõ rệt kèm ứ máu. Hiện tượng ứ máu có thể nguyên phát và gây sốc (do vi khuẩn tác động trực tiếp lên vi mạch) hoặc thứ phát (sau co mạch tạm thời do những cơ chế thần kinh – dịch thể điều hòa tuần hoàn gây ra bởi những yếu tố bệnh căn của sốc, kèm giải phóng chất catecholamin.

10.2.2. Giảm lưu lượng tuần hoàn trái

Cũng có thể nguyên phát (như "sốc từ tim" do tổn thương nhồi máu cơ tim hoặc tràn máu bao tim làm ảnh hưởng đến chức năng tim) hoặc thứ phát (tình trạng bệnh này là tất yếu do giảm thiểu rõ rệt dòng tĩnh mạch trở về tim phải và do những biến đổi chuyển hóa, điện di hoặc do nhiễm độc sốc tác động đến cơ tim).

10.3. Vô oxy và những vòng quẩn của sốc

Tất cả những hiện tượng huyết quản – huyết đó cản trở dòng lưu thông máu bình thường tại mô, gây vô oxy hoặc thiếu oxy và dẫn đến sốc. Tình trạng vô oxy tạo nên những biến đổi chuyển hoá phức tạp sản sinh ra nhiều chất độc, ứ đọng tại chỗ rồi thấm vào dòng huyết lưu, như vậy, từ hiện tượng oxy hoá bình thường sẽ chuyển thành tiêu glucose yếm khí kèm ứ đọng những acid lactic và pyruvic, tăng quá trình dị hoá (không hoàn chỉnh) và thoái giáng (không hoàn chỉnh) các chất chuyển hoá trung gian từ mỡ, tình trạng acid hoá các chất chuyển hóa.

Bản thân tình trạng vô oxy có thể gây phản xạ làm hiện tượng co mạch đầu tiên ở các vi động mạch chuyển thành giãn mạch kèm ứ trệ, như vậy càng làm ứ máu ngoại vi tăng lên rõ rệt và cản trở dòng máu tĩnh mạch trở về tim phải. Tiếp đó, các sản phẩm bất thường từ những rối loạn hoá sinh do vô oxy sẽ gây thêm rối loạn và thoái hoá ở mô, tế bào, đặc biệt ở lớp nội mạc vi mạch, làm biến đổi tính thấm vách mạch, huyết thanh thoát mạch, mất cân bằng dịch và điện di, rối loạn trao đổi chất giữa máu, mô kẽ và tế bào. Những sản phẩm bất thường cũng tác động đến các tạng (như thận, não và đặc biệt cơ tim), và đến tình trạng suy tim trái.

Như vậy, tình trạng vô oxy, hậu quả của việc giảm thiểu lượng máu lưu thông (do giảm dòng máu tĩnh mạch trở về hoặc do giảm lưu lượng tim) lại có tác động trực tiếp hoặc gián tiếp tới cả hai tình trạng giảm thiểu đó. Điều đó tạo nên vòng quẩn của sốc, sau khi những cơ chế bù trừ về mặt thần kinh – thể dịch, nội tiết đã bị rối loạn. Một hội chứng đông máu nội mạch lan tỏa có thể làm sốc nặng thêm.

THƯ VIỆN HUBT
TÀI LIỆU PHỤC VỤ THAM KHẢO NỘI BỘ

10.4. Các biến đổi hình thái

Trong các sốc lâm sàng hoặc thử nghiệm, đều thấy mô có tổn thương vi thể và siêu vi, như phù lan tỏa, chảy máu, huyết khối vi thể (gồm những đám hồng cầu lấp dầy các vi mạch và tĩnh mạch giãn rộng). Cũng thấy có:

(1) Nhiều vùng hoại tử (ở gan sốc) tai vùng trung tâm tiểu thùy,

(2) Hoại tử ở dưới nội tâm mạc (tim sốc),

(3) Nhiều huyết khối vi thể kèm viêm hốc phổi phù và chảy máu (phổi sốc),

(4) Có những mảng đỏ ranh giới rõ (do hồng cầu thoát mạch ở niêm mạc) (ở dạ dày và ruột sốc),

(5) Vỏ thận màu nhạt, phì đại (do phù), vùng tháp thận đỏ nâu (do ứ đọng sắc tố) (thận sốc).

Có hoại tử cấp các ống thận, rách vỡ màng đáy, phù mô kẽ, các tế bào biểu mô phồng to, nứt vỡ các ty thể, lưới nội bào bị phồng to, biểu mô ống thận chứa nhiều trụ hạt, có sắc tố nâu ưa toan, (chứa hemoglobin và cặn tế bào) các tổn thương này thường rải rác ở ống thận, các cầu thận nguyên vẹn, trừ trường hợp nặng, có thể hoại tử. Tổn thương ống thận cấp tính có thể gây suy thận nhanh kèm giảm niệu hoặc vô niệu, nhưng có thể điều trị khỏi (các tế bào ống thận sẽ tái tạo sau vài tuần lễ). Những tổn thương thận sốc không đặc hiệu vì có thể gặp trong những tai nạn tiêu huyết cấp (sau truyền máu không phù hợp).

10.5. Đối chiếu giải phẫu bệnh – lâm sàng

Các biểu hiện lâm sàng của sốc luôn thay đổi tùy theo nguyên nhân và giai đoạn bệnh, nhưng thường có những triệu chứng lâm sàng như: da lạnh và tím tái (co mạch ngoại vi), ra mồ hôi nhiều (kích thích hệ thần kinh giao cảm), mạch nhanh nhỏ, giảm huyết áp, tăng lưu lượng hô hấp, đôi khi bất tỉnh. Cũng có tác giả phân biệt:

10.5.1. Sốc nguyên thuỷ

Bệnh nhân ngất xỉu hoặc bất tỉnh, trụy tim mạch, do giảm đột ngột dòng máu tĩnh mạch trở về tim phải, sau giãn mạch phản xạ và ứ trệ máu ở tuần hoàn ngoại vi (rõ rệt ở lách) không kèm giảm thiểu lượng máu thực sự, cũng không có suy tim trái. Tình trạng bệnh xảy ra khi có xúc động mạnh (vui sướng, sợ hãi, giận dữ, khi châm kim vào đầu ngón tay, chấn thương rất nhỏ v.v...). Nói chung, bệnh xảy ra đột ngột, nhẹ tạm thời, không gây tổn thương tế bào rõ rệt. Cũng có thể gây những biến đổi tuần hoàn nặng hơn, những tổn thương dẫn đến tử vong hoặc dẫn ngay đến "sốc thứ phát" (chảy máu não, nhồi máu cơ tim).

10.5.2. Sốc thứ phát

Còn gọi là sốc thực sự hoặc sốc muộn, sau thời gian co mạch tạm thời sốc có thể hồi phục, do các cơ chế điều hòa cân bằng nội môi bù trừ được những rối loạn huyết

THƯ VIỆN HUBT
TÀI LIỆU PHỤC VỤ THAM KHẢO NỘI BỘ

động học, chuyển hóa, sau tình trạng vô oxy. Thời gian đó chỉ kéo dài vài giờ, việc điều trị lúc này thật đơn giản và có hiệu quả. Tại nơi có ứ trệ tuần hoàn, những vùng phù, chảy máu và vi huyết khối đều có thể thoái triển.

10.5.3. Sốc không bù trừ, kéo dài

Xảy ra sau tình trạng trên, khi vòng quẩn của vô oxy luôn khép kín và những sản phẩm bất thường (từ các rối loạn chuyển hóa) đã tác động đến sự ứ trệ tuần hoàn, suy giảm cơ tim, rối loạn điện di và hoá acid, hiện tượng máu cô đặc tại chỗ v.v..., tất cả làm bệnh nặng thêm.

Việc điều trị trở nên khó khăn và khả năng sống thêm của bệnh nhân bị giới hạn. Tình trạng ứ máu, phù nề, chảy máu, những vi huyết khối sẽ phát triển và lan rộng khắp cơ thể. Vào khoảng ngày thứ 3 của sốc, có tình trạng giảm thiểu hoặc vô niệu, do hoại tử cấp ống thận, nhưng nếu qua khỏi được, bệnh sẽ không để lại di chứng.

TỰ LƯỢNG GIÁ

Chọn câu trả lời tương ứng chéo

Các biến dổi của tế bào, mô	Nguyên nhân gây các rối loạn tuần hoàn
Câu 1. Huyết khối	A. Do ứ trệ máu khi dòng huyết lưu bị cản trở
Câu 2. Dịch xuất	B. Do các mạch máu giãn rộng dưới tác động của chất hoạt mạch.
Câu 3. Dịch qua	C. Do vật lạ di chuyển trong dòng máu
Câu 4. Sung huyết động	D. Do viêm làm tăng tính thấm vi mạch
Câu 5. Huyết tắc	E. Do tổn thương nội mạc vách mạch
Các dạng chảy máu	**Vị trí chảy máu**
Câu 6. Ho máu	A. Trong khoang cơ thể
Câu 7. Nôn máu	B. Trong mô liên kết
Câu 8. Bầm máu	C. Chảy máu ngoại
Câu 9. Tràn máu bao tim	D. Trong vách mạch
Câu 10. Chấm máu	

THƯ VIỆN HUBT
TÀI LIỆU PHỤC VỤ THAM KHẢO NỘI BỘ

Bài 4

VIÊM

MỤC TIÊU

1. *Nêu rõ và phân tích định nghĩa của viêm.*
2. *Mô tả và giải thích những hiện tượng xảy ra trong bốn giai đoạn của quá trình viêm.*
3. *Mô tả và phân tích vai trò của năm loại tế bào trong viêm: bạch cầu (đa nhân và nhân đơn), dưỡng bào, đại thực bào, lympho bào.*
4. *Kể tên, phân tích và cho thí dụ tám loại viêm (dựa theo đặc điểm mô và tế bào).*
5. *Kể tên, phân tích và cho thí dụ ba loại viêm (dựa theo thời gian tiến triển).*

Giai đoạn khởi đầu: hoá acid nguyên phát, hoá acid thứ phát, các chất trung gian hoạt mạch. Giai đoạn phản ứng huyết quản – huyết: sung huyết, phù viêm, bạch cầu thoát mạch, hoá hướng động, thực tượng, ẩm tượng. Giai đoạn phản ứng mô: hệ tế bào nhân đơn thực bào, hệ lymphô bào. Giai đoạn hàn gắn hoặc huỷ hoại. Viêm cấp, viêm bán cấp, viêm mạn.

1. ĐẠI CƯƠNG

Viêm (từ nguyên la tinh inflammare có nghĩa là lửa cháy và từ nguyên Hán (炎) có nghĩa là nóng, nhiệt) là một hiện tượng đã được nói đến từ thời cổ đại (thiên niên kỷ IV trước công nguyên – thế kỷ V sau công nguyên). Các sách giấy cói (papyrus) cổ Ai cập (khoảng năm 3000 trước công nguyên) đã mô tả viêm. Một thầy thuốc La mã, Cornelius Celsus (30 trước công nguyên – 38 sau công nguyên) đã ghi nhận 4 triệu chứng kinh điển của viêm: sưng, nóng, đỏ, đau. Rồi Galen (131 – 201) và sau đó, Virchow (1821 – 1902) lại xác nhận thêm một dấu hiệu thứ năm của viêm là: mất chức năng. Tuy nhiên, trong suốt thời gian dài nhiều thế kỷ, các nhà y học vẫn coi viêm như một hiện tượng có hại đối với cơ thể. Cho tới khi một thầy thuốc người Anh, J. Hunter (1728 – 1793), khẳng định rằng viêm là một phản ứng không mang tính chất đặc hiệu và hoàn toàn có lợi cho cơ thể, các nhà khoa học mới chú ý nhiều tới hiện tượng đó. Nhiều nghiên cứu về hiển vi học, hoá sinh, miễn nhiễm học v.v... đã làm sáng tỏ thêm nhiều vấn dề liên quan tới viêm.

Nhờ đó, người ta hiểu rằng: sưng (tumor) là do ứ đọng dịch xuất, phù viêm; nóng (calor) và đỏ (rubor) là do sung huyết động, các mạch ứ đầy máu; còn dau (dolor) và mất chức năng (functio laesa) là do dịch phù với nhiều tác nhân viêm chèn ép mô và kích thích các đầu tận của thần kinh cảm giác cũng như do tác động trực tiếp của những kinin.

THƯ VIỆN HUBT
TÀI LIỆU PHỤC VỤ THAM KHẢO NỘI BỘ

Thế còn sốt, một dấu hiệu không hiếm gặp trong viêm? Đó là do ảnh hưởng của nhiều chất nội tạo (như prốstaglandin, interleukin1 v.v... được giải phóng từ bạch cầu trung tính và đại thực bào) tác động tới trung tâm điều hòa nhiệt của vùng hạ não. Tăng bạch cầu là do những yếu tố hoạt tác sản sinh từ đại thực bào.

Cũng cần chú ý phân biệt nhiễm khuẩn và viêm:

(1) *Nhiễm khuẩn* là một hiện tượng hình thành do các tác nhân gây bệnh (virus, vi khuẩn, ký sinh trùng...). Ngược lại (2) Viêm là một quá trình *điều chỉnh cân bằng nội môi*: thường là vô khuẩn, như sau một vết mổ ngoại khoa, hoặc một phản ứng do những protein lạ ngoại tạo hoặc nội tạo. Như vậy, nhiễm khuẩn luôn kèm quá trình viêm, nhưng ngược lại, viêm không phải bao giờ cũng là hiện tượng nhiễm khuẩn.

Ngày nay người ta quan niệm rằng: viêm là một quá trình sinh học gồm nhiều phản ứng của cơ thể, ở mô và tế bào, ở mạch máu và các dịch thể, mang tính chất địa phương và toàn diện, nhằm bảo vệ cơ thể chống lại mọi tác nhân gây bệnh tái tạo hoặc sửa chữa vùng tổn thương để tái lập tình trạng cân bằng nội môi. Quá trình phản ứng đó bao gồm nhiều giai đoạn với nhiều hiện tượng khác nhau.

2. CÁC YẾU TỐ GÂY VIÊM

Những yếu tố đó có thể ngoại tạo (từ môi trường bên ngoài xâm nhập vào cơ thể) hoặc nội tạo (hình thành ngay trong cơ thể).

2.1. Yếu tố vật lý

Vết dao cắt, côn trùng chích, súc vật cắn, chấn thương, bỏng cháy, điện, tia xạ...

2.2. Yếu tố hoá học

Các chất acid, bazơ, chất hữu cơ, dược phẩm, chất độc, histamin...

2.3. Các sinh khuẩn

Virus, vi khuẩn, ký sinh trùng...

2.4. Các rối loạn mô và tế bào

Gây thoái hóa, hoại tử...

Ngoài ra cũng còn nhiều yếu tố phức tạp hơn gây viêm (như các đáp ứng miễn nhiễm, tự miễn v.v...).

3. CÁC GIAI ĐOẠN CỦA VIÊM

Viêm thường trải qua bốn giai đoạn với những hiện tượng bệnh khác nhau:

3.1. Giai đoạn khởi đầu

Giai đoạn này xảy ra rất sớm, trong khoảng hàng chục giờ đầu tiên, khó nhận

THƯ VIỆN HUBT
TÀI LIỆU PHỤC VỤ THAM KHẢO NỘI BỘ

biết trên lâm sàng, gồm nhiều phản ứng hoá sinh, vì vậy còn được gọi là giai đoạn phản ứng hoá sinh. Có thể phân biệt ba hiện tượng sau:

3.1.1. Hoá acid nguyên phát

Hiện tượng này xảy ra sớm và có liên quan đến việc sử dụng glycogen của mô và tế bào.

Lúc bình thường glucose được chuyển hoá theo hai đường:

a) *Ái khí*, biểu hiện bằng sự oxy hoá glucose

$$C_6H_{12}O_6 + 6O_2 \longrightarrow 6CO_2 + 6H_2O + \text{năng lượng}$$

b) *Yếm khí*, glucose được chuyển hoá thành nhiều acid lactic và ít acid pyruvic, từ đó vào chu kỳ Krebs.

$$C_6H_{12}O_6 \longrightarrow 2\ C_3H_6O_3 \text{ (acid lactic)}$$

Lúc có viêm các vi mạch máu bị ảnh hưởng, xảy ra tình trạng thiếu oxy, glucose được chuyển hoá chủ yếu theo đường yếm khí, dẫn đến sự hình thành acid lactic (có tác dụng làm tăng tính thấm vách mạch) và nhiều chất chuyển hoá có đặc tính acid. Do đó pH vùng viêm sẽ giảm tới 6,8 – 6. Tiếp theo sẽ xảy ra hiện tượng hoá acid thứ phát.

3.1.2. Hoá acid thứ phát

Do tác động của viêm kéo dài, pH môi trường tiếp tục giảm thấp tới 5,3 làm các tế bào giải phóng lysosom (thể tiêu) chứa nhiều enzym thuỷ phân như amino–peptidase, ribonuclease... Các men đó không còn bị ức chế như khi còn ở trong bào tương nên có tác động mạnh, phân huỷ các thành phần protein, lipid, glucid của mô và sinh ra nhiều peptid, nhiều acid hữu cơ. Môi trường acid như vậy tác động mạnh tới nhiều loại vi khuẩn, virus và ký sinh trùng vốn dễ nhạy cảm với môi trường acid.

Tình trạng hoá acid của vùng viêm tạo điều kiện giải phóng các chất trung gian hoá học.

Thomas Lewis khi quan sát phản ứng viêm ở da, đã ghi nhận rằng có những chất như histamin được hình thành ở nơi viêm nhằm biến đổi tình trạng các mạch máu. Nhận xét đó là cơ sở đầu tiên để các nhà khoa học tìm hiểu thêm về những chất trung gian hoá học.

3.1.3. Giải phóng các chất trung gian hoá học

Các chất này tạo nên những phản ứng của cơ thể chống viêm, đồng thời gây triệu chứng sưng, nóng, đau, sốt. Chúng bao gồm sáu nhóm:

(1) Các chất amin hoạt mạch

(2) Các yếu tố huyết tương

(3) Các chất chuyển hoá của acid arachidonic

(4) Các chất bạch cầu

THƯ VIỆN HUBT
TÀI LIỆU PHỤC VỤ THAM KHẢO NỘI BỘ

(5) Chất phản ứng phản vệ chậm

(6) Các lymphôkin

*** Các chất amin hoạt mạch**

– **Histamin:** hiện diện (với số lượng ít) trong các hạt trung tính (của bạch cầu), hạt toan tính và (với số lượng rất nhiều) trong các hạt bào tương của dưỡng bào, trong tiểu cầu, trong các hạt kiềm tính. Trong viêm, histamin được giải phóng ra ngoài tế bào, khi có những dạng kích thích sau: (a) vật lý (nóng, lạnh, chấn thương) (b) các phản ứng miễn nhiễm tạo điều kiện kết dính các kháng thể với dưỡng bào (c) các mảnh bổ thể (còn gọi là độc tố phản vệ): C_{3a} và C_{5a} (d) những protein sản sinh từ bạch cầu dưới tác động của histamin (e) các neuropeptid (thí dụ như chất P) (f) các cytokin (interleukin–1 và interleukin–8).

Tác động của histamin:

(1) Làm giảm trương lực các tiểu động mạch và các cơ thắt tiền vi mạch, đồng thời làm tăng trương lực các tiểu tĩnh mạch, vì vậy ứ đọng máu vi mạch rõ rệt.

(2) Làm tế bào nội mô phồng to, tách rời nhau, vì vậy các kẽ hở liên bào rộng hơn bình thường.

(3) Kích thích sự chuyển vận lưu thông qua vách mạch và phù quanh mạch.

(4) Làm co cơ nhẵn (phế quản, ruột).

(5) Làm tăng chế tiết dịch niêm mạc mũi, các tuyến phế quản, tuyến nước bọt, dịch acid dạ dày.

(6) Thu hút bạch cầu tới vùng viêm.

(7) Gây ngứa.

Tác động của histamin chỉ kéo dài trong khoảng thời gian ngắn (vài phút) và sau đó bị thoái giáng bởi bạch cầu đa nhân toan tính.

– **Serotonin** (5 hydroxytryptamin) là dẫn xuất của tryptophan và hiện diện ở các hạt bào tương của dưỡng bào và ở trong tiểu cầu. Các tế bào này chỉ có nhiệm vụ vận chuyển vì serotonin được tổng hợp tại các tế bào ưa crôm của niêm mạc ruột non (entero – chromaffin). Serotonin được giải phóng từ những tiểu cầu kết dính nhau sau khi có tiếp cận với collagen, thrombin, adenosin diphosphat (ADP) và các phức hợp kháng nguyên – kháng thể. Hiện tượng tiểu cầu kết dính và giải phóng serotonin cũng chịu tác động của yếu tố hoạt tác tiểu cầu (PAF). Thực ra ngoài vai trò gây đau (ở nồng độ hòa tan 10^{-8} g/ml = một phần trăm triệu), serotonin chỉ có hoạt động thứ yếu trong quá trình viêm qua việc tăng cường hiệu quả của histamin.

*** Các yếu tố huyết tương bao gồm hệ kinin và hệ bổ thể**

– **Hệ kinin** gồm ba loại chính (bradykinin, lysil– bradykinin, methionil–lysil–bradykinin) có tác động sinh học giống nhau. Dưới ảnh hưởng của những enzym đặc hiệu (là kallikrein), từ một tiền chất (vốn là một loại alpha 2 globin, còn gọi là

THƯ VIỆN HUBT
TÀI LIỆU PHỤC VỤ THAM KHẢO NỘI BỘ

kininogen, luôn hiện diện ở huyết tương và dịch mô kẽ) sẽ hình thành các kinin hoạt động. Các kallikrein thường hiện diện ở mô (tuyến nước bọt, tuyến mồ hôi, tuyến lệ, tụy, thận, niêm mạc ruột...) và huyết tương. Khi có viêm, hoại tử, các kallikrein mô (có trọng lượng phân tử 35.000) được giải phóng dưới dạng hoạt động, còn các kallikrein huyết tương (được sản sinh ở gan, có trọng lượng phân tử lớn 97.000) thường lưu thông dưới dạng không hoạt động (gọi là kallikreinogen) và có thể được hoạt tác do yếu tố XII (còn gọi là yếu tố Hageman), do chất plasmin và nhiều chất hoạt tác khác chứa đựng trong thể tiêu của thực bào.

Có nhiều yếu tố ảnh hưởng đến hoạt động của kinin như: tổn thương nội mạc mạch máu, bạch cầu đa nhân (bào tương chứa nhiều enzym kích thích các tiền chất của kinin), dưỡng bào bị thoái giáng, huyết khối và tiêu tơ huyết, bổ thể, sức nóng (ở người, tỷ lệ bradykinin của tĩnh mạch vùng bàn tay tăng thêm tới 50% khi bàn tay nhúng vào trong nước nóng 45°, nhưng tỷ lệ đó không thay đổi trong máu động mạch), serotonin (làm tăng hiệu quả của kinin).

Kinin là những chất trung gian hoạt mạch rất mạnh (15 lần mạnh hơn histamin) và có nhiều tác động:

(1) Gây giãn các tiểu động mạch, làm giảm huyết áp động mạch và giảm sức bền mạch máu ngoại vi.

(2) Gây co tiểu tĩnh mạch.

(3) Làm tăng tính thấm vách mạch và biến dạng các tế bào nội mô, vì vậy tạo điều kiện cho những chất có trọng lượng phân tử lớn (như protein) của huyết tương thoát vào mô đệm kẽ.

(4) Gây đau tại vùng viêm ở nồng độ 10^{-6} g/ml.

(5) Làm bạch cầu đa nhân tụ vách nhiều hơn.

Các kinin có đời sống rất ngắn (vài giây đồng hồ) và nhanh chóng bị thoái giáng bởi chất carboxypeptidase huyết tương và những kininase (hiện diện trong huyết tương, nước bọt, nước tiểu, bạch cầu hạt, thực bào, mô phổi, thận...) sau đó kinin trở thành những peptid không hoạt động.

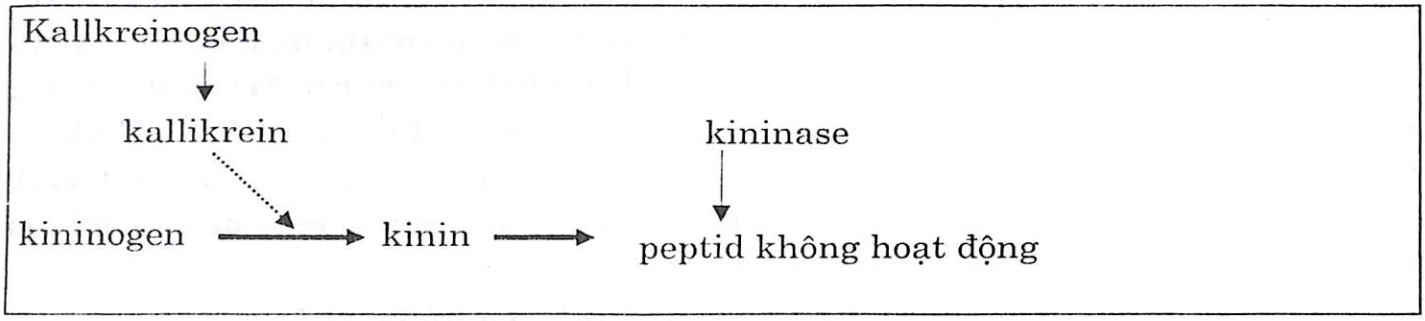

– **Hệ bổ thể:** gồm 20 protein hiện diện trong huyết tương, có vai trò bảo vệ cơ thể trong miễn nhiễm (chống các vi khuẩn), huỷ hoại vi khuẩn nhờ phức hợp tấn công màng. Nhiều thành phần bổ thể tạo điều kiện làm tăng tính thấm vách

THƯ VIỆN HUBT
TÀI LIỆU PHỤC VỤ THAM KHẢO NỘI BỘ

mạch, hoá hướng động và opsonin hóa. Chúng hiện diện dưới dạng không hoạt tác trong huyết tương và được đánh số từ C_1 đến C_9. Điều quan trọng nhất để tạo ra các chức năng sinh học của hệ bổ thể là quá trình hoạt tác của thành phần bổ thể C_3 để tạo ra C_{3a}. Sự tách chia này có thể được thực hiện theo hai đường: (i) đường cổ điển: những phức hợp kháng nguyên – kháng thể lưu động kích thích hệ bổ thể để tạo ra C_{3a} và C_{5a} (ii) đường không cổ điển: những kích thích không miễn nhiễm (như các độc tố vi khuẩn) cũng tạo điều kiện cho việc tách chia C_3. Cả hai chất C_{3a} và C_{5a} đều tạo điều kiện cho hoá hướng động của bạch cầu trung tính và làm tăng tính thấm vách mạch. Trong số các thành phần bổ thể, C_3 và C_5 là hai chất trung gian hoá học quan trọng nhất.

Các yếu tố xuất nguồn từ hệ bổ thể tạo điều kiện cho những hiện tượng sau:

(i) Các biến đổi ở mạch máu: C_{3a}, C_{5a} và cả C_{4a} (độc tố phản vệ) đều có tác động làm tăng tính thấm vách mạch, gây giãn mạch, tác động đến dưỡng bào để giải phóng histamin. C_{5a} còn hoạt tác quá trình chuyển hoá của acid arachidonic (nhờ lipoxygenase) ở bạch cầu trung tính và bạch cầu nhân đơn để giải phóng các chất trung gian hoá học khác.

(ii) Tác động đến bạch cầu gây tụ vách mạch và hoá hướng động. C_{5a} là một yếu tố giúp hoá hướng động mạnh đối với bạch cầu nhân đơn và bạch cầu đa nhân (trung tính, kiềm tính và toan tính), đồng thời làm tăng số lượng bạch cầu dính vách mạch.

(iii) Thực tượng: C_{3b} và C_{3b1} (khi cố định trên màng vi khuẩn) sẽ hoạt động như một opsonin để giúp đại thực bào và bạch cầu trung tính dễ dàng ăn vật lạ. Cả hai đều bị hoạt tác bởi nhiều loại enzym tiêu protein hiện diện trong dịch xuất (như chất plasmin enzym thể tiêu của bạch cầu trung tính).

– **Yếu tố XII** (yếu tố Hageman). Là một enzym hiện diện dưới dạng chưa hoạt động trong diều kiện bình thường. Enzym đó sẽ được hoạt tác khi có tổn thương nội mô tế bào mạch máu, khi có tiêu huỷ protein và giải phóng những sợi tạo keo, khi có những phức hợp miễn nhiễm kháng nguyên – kháng thể, khi hiện diện những chất không hòa tan (tinh thể urate sodium, silice, amiăng...).

*** Các chất chuyển hoá của acid arachidonic (AA)**

Có thể coi chúng như là những hormon được hình thành nhanh, có nhiều tác động tại chỗ và sớm bị các enzym phá huỷ. AA là một acid béo không no (gồm 20 carbon) xuất nguồn từ thức ăn hoặc từ acid linoleic chuyển đổi. AA không hiện diện tự do trong tế bào mà ở dưới dạng ester hoá trong các phospholipid màng (lúc bình thường) rồi được giải phóng từ phospholipid nhờ hoạt tác của những phospholipase tế bào khi có các kích thích khác nhau hoặc khi có tác động của những chất trung gian hoá học.

Quá trình chuyển hoá AA được thực hiện theo hai đường nhờ hai men khác nhau:

(i) Nhờ men cyclooxygenase, từ đây tạo ra các Prostaglandin (Pg), bao gồm

THƯ VIỆN HUBT
TÀI LIỆU PHỤC VỤ THAM KHẢO NỘI BỘ

nhiều loại như PgE_2, PgD_2, $FgF_{2\alpha}$, PgI_2 (prostacyclin) và thromboxan (TxA_2) Nhiều chất chống viêm không steroid (như aspirin) có tác động ức chế cyclooxygenase nên cũng ngăn cản hình thành Pg. Mỗi loại được hình thành nhờ một enzym đặc hiệu, thường chỉ hiện diện ở những mô nhất định

(ii) Nhờ men lipoxygenase. Sản phẩm chính của đường chuyển hoá này là leukotrien.

– **Prostaglandin** (Pg) là những acid béo vòng, không no, luôn hiện diện trong dưỡng bào, bạch cầu kiềm tính, thực bào, tiểu cầu và được giải phóng từ mô, sau bỏng và trong những phản ứng phản vệ (anaphylaxie). Có thể nhận biết hai dạng tác động của Pg:

(1) Các PgE và PgI, có vai trò

a) Gây giãn mạch (như PgE_2 và PgI_2) và phù kèm hoạt tác chất histamin.

b) Gây sốt (PgE_2) khi tác động tới trung tâm điều hòa nhiệt độ (ở vùng hạ não)

c) Gây đau, do làm giảm thiểu mức ngưỡng của các điểm cảm nhận.

d) Phá vỡ các hoạt động của bạch cầu đa nhân (như hoá hướng động, thực tượng...) nhưng vì các bạch cầu đa nhân hoạt tác lại có thể tổng hợp PgE nên tác động này luôn được tự điều chỉnh

e) Ức chế sự kết tủa tiểu cầu như PgI_2

g) Làm giảm thiểu các hoạt động của lymphô bào T (như chế tiết lymphôkin, độc tố giết tế bào)

(2) Các Pg dễ biến đổi, thường có tác động thuần nhất hơn, bao gồm

a) Các chất endoperoxyd. Pg luôn hoạt tác bạch cầu đa nhân

b) Chất thromboxan hoạt tác các tiểu cầu kèm hiện tượng giải phóng serotonin và tổng hợp PAF.

Như vậy, trong viêm, hoạt động của các Pg khá phức tạp và trái nghịch nhau: có loại tạo viêm đồng thời có loại chống viêm, do đó, "phức hợp prostaglandin" luôn đóng vai như một hệ thống điều chỉnh trong phản ứng viêm.

– **Leukotrien** (LT) Là những phân tử lipid phức tạp được hình thành (dưới tác động của enzym), từ những phospholipid của màng tế bào bị phá huỷ. Trước đây có quan niệm rằng LT chỉ được sản sinh từ bạch cầu (do vậy có tên gọi như thế) nhưng ngày nay các nhà khoa học biết rõ LT có thể xuất nguồn từ nhiều loại tế bào (đại thực bào, dưỡng bào, mô liên kết...)

Có nhiều dạng LT (như B_4, C_4, D_4, E_4) với những vai trò khác nhau:

(i) Gây hiện tượng tụ vách các tế bào máu

(ii) Gây hoá hướng động rõ rệt rồi kích thích các bạch cầu chế tiết nhiều enzym thể tiêu

(iii) Làm tăng tính thấm vách mạch (gấp nghìn lần hơn histamin) đồng thời gây co thắt phế quản.

THƯ VIỆN HUBT
TÀI LIỆU PHỤC VỤ THAM KHẢO NỘI BỘ

* Các chất bạch cầu

Như protease, những enzym thuỷ phân, các protein cation đều là các chất hoạt tác tạo viêm.

* Chất phản ứng phản vệ chậm

(SRS–A) là một loại lipid acid, hiện diện trong dưỡng bào và bạch cầu đa nhân (nhiều nhất ở loại trung tính) được giải phóng khi có tác động của các phức hợp miễn nhiễm (với kháng thể là IgE hoặc IgG, trường hợp IgG thì nhất thiết phải có bổ thể). Chất phản ứng phản vệ chậm có tác động sinh học gần giống histamin nhưng chủ yếu trên các tiểu tĩnh mạch và hiệu quả kéo dài hơn (tăng tính thấm vách mạch và phù).

* Các lymphôkin

Được sản sinh và giải phóng từ lymphô bào T trong những phản ứng miễn nhiễm, đặc biệt các phản ứng qua trung gian tế bào và các đáp ứng kháng thể. Các chất đó bao gồm:

a) Các yếu tố hoá hướng động (CF) có vai trò thu hút các bạch cầu (đủ loại: kiềm, toan và trung tính).

b) Yếu tố ức chế di chuyển (MIF) sẽ làm đại thực bào ngưng chuyển động và giữ tại ổ viêm để tác động.

c) Yếu tố hoạt tác đại thực bào (MAF) có vai trò gây tăng trưởng đại thực bào (tăng về kích thước đồng thời tăng các ty thể, lysosom và enzym thuỷ phân) nhờ vậy tăng khả năng đại thực bào để huỷ diệt vi khuẩn và tế bào u.

d) Interleukin 2 (IL–2) được sản sinh từ lymphô bào T (đã được kháng nguyên kích thích với sự hiện diện của interleukin–1 xuất nguồn từ đại thực bào) và có vai trò kích thích tế bào T tăng trưởng, đồng thời mở rộng quá trình sản sinh các dạng lymphô bào T (như tế bào trợ giúp, độc tính tế bào v.v...)

e) Interferon là những glucoprotein có nhiều tác động khác nhau chống virus và chống tế bào u.

3.2. Giai đoạn phản ứng huyết quản – huyết

Vào giữa thế kỷ XIX, nhà bệnh học người Đức, Julius Conheim (1839 – 1884) lần đầu tiên dùng kính hiển vi để quan sát những mạch máu ở vùng viêm (như ở mạc treo ruột, lưỡi ếch). Ông đã mô tả các biến đổi ở mạch máu rồi hiện tượng phù do tăng tính thấm thành mạch và các bạch cầu thoát mạch.

Giai đoạn phản ứng huyết quản huyết thường trải qua hai thời kỳ (i) thời kỳ sớm, dài vài phút, do tác động của histamin, xuất nguồn từ tế bào nội mô co ngắn tạo nên nhiều kẽ hở làm tăng trao đổi dịch qua vách mạch (ii) thời kỳ muộn, do tác động của kinin, kéo dài và đạt mức tối đa trong vòng 3 – 4 giờ sau. Trong giai đoạn này có sự tham gia của các vi mạch và các thành phần tế bào máu.

THƯ VIỆN HUBT
TÀI LIỆU PHỤC VỤ THAM KHẢO NỘI BỘ

Thoạt đầu xảy ra co mạch thoáng qua tại các mạch máu nhỏ, kéo dài vài giây phút, sau đó là giãn mạch do sung huyết động.

3.2.1. Sung huyết động

Xảy ra rõ rệt nhất ở các vi mạch, thường tập hợp thành đơn vị mạch cơ bản gồm một ống trục với những đoạn tiếp liền nhau theo hướng:

tiểu động mạch → hậu tiểu động mạch → ống mạch thuận → tiểu tĩnh mạch.

Ở phần đầu (vùng thượng lưu) của ống trục có một đoạn nối tiếp tiểu động mạch với tiểu tĩnh mạch và ở phần cuối (vùng hạ lưu) là cả một mạng lưới vi mạch phong phú. Nhiều vi mạch xuất nguồn từ hậu tiểu động mạch dưới dạng tiền vi mạch và đổ thẳng vào ống mạch thuận. Ở nơi xuất nguồn tiền vi mạch thường có những thớ cơ thắt luôn hoạt động, tại đây cấu trúc siêu vi cho thấy không có lớp chun trong, như vậy, tế bào nội mô tiếp cận sát liền với tế bào cơ nhẵn rất giàu các nhánh thần kinh tận cùng. Lúc bình thường, các cơ luôn đóng kín làm cho máu không lọt được vào hệ thống vi mạch. Trong điều kiện bất thường hoặc bệnh lý dưới ảnh hưởng của những yếu tố phản xạ, các cơ thắt mở rộng, máu tràn ngập vào toàn bộ hệ thống vi mạch. Ở vi mạch, tế bào nội mô có chiều dày khoảng 3 micrômet (vùng có nhân) và 0,2 micrômet (vùng ngoại vi), giữa hai tế bào là khoảng kẽ 100 – 200 Å, các tế bào nối dính nhau nhờ một chất "xi măng" (chất này bị tan vỡ khi có viêm, làm ảnh hưởng đến tính thấm vách mạch) dựa trên một màng đáy. Màng này là thành phần riêng biệt của mô nền liên kết, có cấu trúc gồm những glycoprotein kết dính (fibronectin, laminin, entactin, tenascin v.v...), các protein cấu tạo (như collagen, elastin) và các proteoglycans.

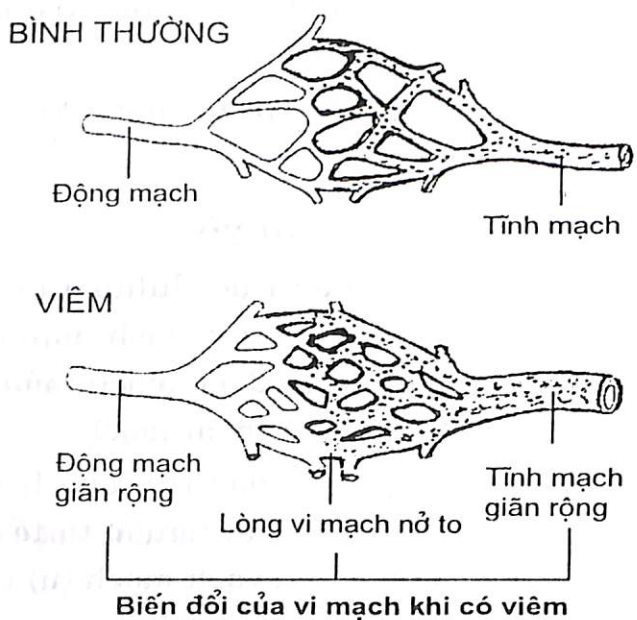

Hình 4.1. Vi mạch máu (lúc bình thường và khi viêm).

THƯ VIỆN HUBT
TÀI LIỆU PHỤC VỤ THAM KHẢO NỘI BỘ

Trong các tế bào nội mô thường có những hốc nội bào có vai trò chế tiết mucopolysaccharid và vận chuyển các chất xuyên qua vách mạch, nhiều hốc có thể thông với nhau tạo nên nhiều túi có đường kính khoảng 500 – 700 Å. Ở nhiều vùng mô đặc biệt (như cầu thận, tụy, ruột, tuyến giáp, tuyến yên), tế bào nội mô lại chứa những "lỗ" có đường kính 40Å, với mật độ khoảng 1 tỷ lỗ trên 1 cm^2 bề mặt nội mô, như vậy các lỗ nhỏ chiếm một tổng diện tích khoảng 0,2% bề mặt vi mạch.

Nước và các phân tử lipid không hòa tan đều có thể thoát qua những lỗ nhỏ đó. Tính thấm của vách vi mạch trong cơ thể hoàn toàn không giống nhau (ở cầu thận, tính thấm đó mạnh gấp 100 lần hơn ở cơ).

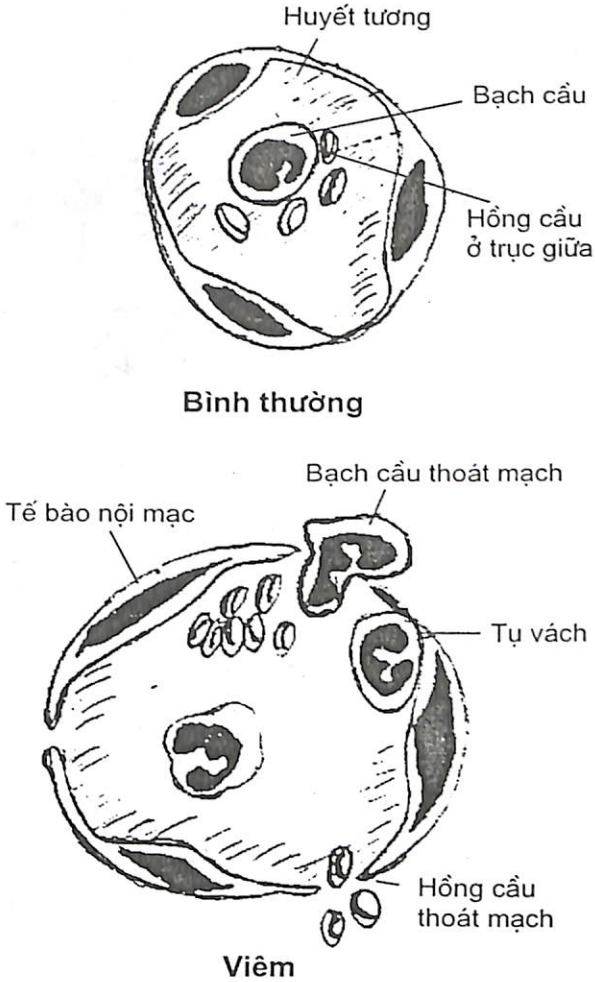

Hình 4.2. Vi mạch máu (lúc bình thường và khi viêm).

Sung huyết động gồm những hiện tượng: dòng huyết lưu chảy nhanh, trong thời gian ngắn đầu tiên, tăng kích thước các tiểu động mạch, các tiểu tĩnh mạch, toàn bộ mạng lưới vi mạch mở rộng và ứ đầy máu, dòng huyết lưu chảy chậm gần như bất động. Các hiện tượng đó làm tăng lưu lượng máu đến vùng viêm. Sụng huyết động xảy ra trong vòng 10 phút sau khi có tác động viêm và đạt mức tối đa trong vòng 15 – 60 phút nhưng cũng có thể kéo dài từ vài giờ đến vài ngày. Sung huyết động được hoạt tác nhờ những cơ chế dịch qua hệ thống các kinin, histamin, serotonin, prostaglandin, những thành phần của bổ thể, nhờ cơ chế thần kinh, tiếp sau những kích thích dây thần kinh vận mạch (phản ứng trục thần kinh).

3.2.2. Phù viêm

Là hiện tượng ứ đọng dịch ở mô kẽ tế bào, xung quanh mạch máu. Lúc bình thường, áp lực thuỷ tĩnh là (i) khoảng 32 ml thuỷ ngân ở đầu tận động mạch của vi mạch và (ii) khoảng 12 ml ở đầu tận tĩnh mạch. Áp lực trung bình của vi mạch thì đúng bằng áp lực thẩm thấu keo trong điều kiện bình thường, luôn có một lượng nhất định dịch huyết tương thoát qua vách mạch để tạo nên dịch lymphô. Ở mô đệm kẽ, dịch được hút vào mạch lymphô rồi qua ống ngực để trở vào dòng máu. Như vậy luôn có tình trạng lưu thông vận chuyển: máu – mô – máu, chất dịch

THƯ VIỆN HUBT
TÀI LIỆU PHỤC VỤ THAM KHẢO NỘI BỘ

thoát khỏi mạch không hoàn toàn giống huyết tương vì chứa ít huyết tương, do tính thấm chọn lọc của vách nội mô.

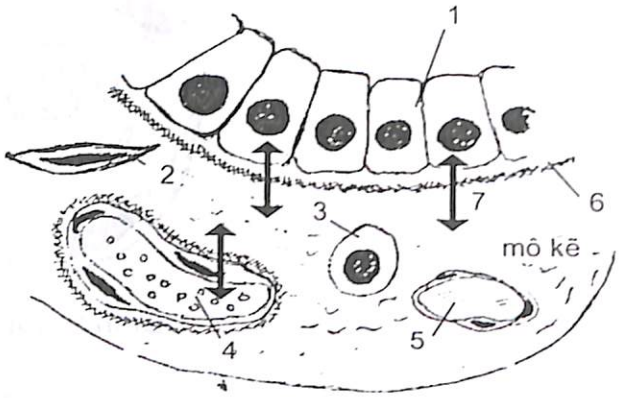

Hình 4.3. Trao đổi chất → (nước, điện di) ở mô kẽ với mạch máu, mạch lymphô và biểu mô.

(1) Tế bào biểu mô; (2) Nguyên bào sợi; (3) Đại thực bào; (4) Mạch máu và hồng cầu; (5) Mạch Lymphô; (6) Màng đáy; (7) Trao đổi chất

Những lực có xu hướng hút dịch vào trong mạch gồm: áp lực thẩm thấu của (protein) huyết tương và áp lực thuỷ tĩnh của mô đệm kẽ tế bào. Ngược lại, những lực có xu hướng đẩy dịch thoát khỏi mạch gồm: áp lực thuỷ tĩnh của huyết tương và áp lực thẩm thấu của mô đệm kẽ tế bào quanh mạch.

Khi có viêm, tính thấm vách mạch tăng, tế bào nội mô để hở nhiều khe nhỏ làm cho protein máu thoát ra ngoài, tất cả tạo nên một tình trạng mất cân bằng áp lực và đẩy dịch từ trong mạch máu thoát ra ngoài, lượng dịch thoát mạch này lớn gấp 8 lần hơn lúc bình thường.

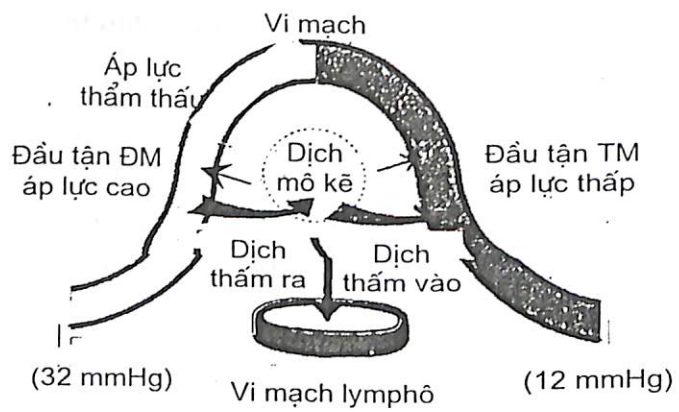

Hình 4.4. Trao đổi dịch (ở mạch máu, mạch lymphô và mô kẽ).

Dịch phù viêm rất giàu protein (khoảng 1 – 6g/100ml dịch) và có phản ứng Rivalta dương tính (trọng lượng phân tử lớn hơn 1020) nên có tên gọi là dịch xuất. Cần phân biệt với dịch qua (dịch thấm), thường có độ protein thấp (khoảng dưới 1g/100ml dịch) và có phản ứng Rivalta âm tính (trọng lượng phân tử nhỏ hơn 1020) thường gặp trong các trường hợp không viêm.

Phù viêm có tác động: (a) tốt: làm loãng các yếu tố độc, mang đến nhiều globulin

THƯ VIỆN HUBT
TÀI LIỆU PHỤC VỤ THAM KHẢO NỘI BỘ

miễn nhiễm, leukotaxin, opsonin, properdin (chống một số virus, tiêu diệt nhiều vi khuẩn Gram âm, làm lan tỏa nhiều chất thuận lợi cho hoá hướng động, cho thực tượng, đưa ra ngoài mạch tơ huyết tạo thành hàng rào bảo vệ vùng mô lành (b) xấu: gây nhiều biến đổi đột ngột, khi lượng phù viêm quá nhiều và nhanh (như phù phổi cấp do nhiễm khuẩn, phù thanh quản cấp...).

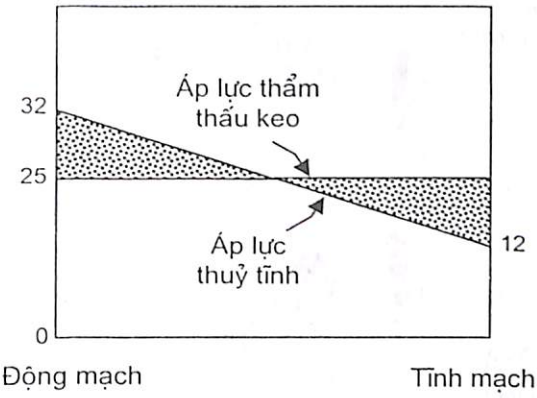

Áp lực thuỷ tĩnh là 32 mmHg (đầu tận động mạch) và 12 mm (đầu tận tĩnh mạch). Áp lực trung bình của vi mạch là áp lực thẩm thấu (đường thẳng ngang)

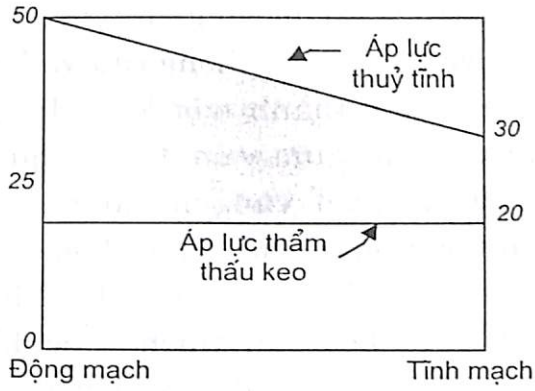

Khi viêm, áp lực trung bình vì mạch tăng do giãn mạch, còn áp lực thẩm thấu giảm do tính thấm vách mạch tăng làm thoát nhiều protein vào dịch mô kẽ, gây phù viêm

Hình 4.5. Những thay đổi của áp lực thẩm thấu và áp lực thuỷ tĩnh.

Phù viêm có thể gây những hậu quả như:

a) Tràn dịch ở các khoang cơ thể: khoang màng tim, màng phổi, màng bụng (cổ trướng) và gây viêm dính các màng.

b) Dịch xuất trên bề mặt các niêm mạc, thanh mạc (tạo nên màng giả ở họng trong bệnh bạch hầu, viêm long ở đường hô hấp trên)

c) Dịch xuất tràn ngập mô kẽ tế bào da (như ở kẽ các tế bào malpighi, gây hiện tượng nở to tế bào (xốp bào) và bọng nước trong một số bệnh da.

d) Dịch xuất tràn ngập mô kẽ liên kết gây phù viêm ở mô mềm, kèm thoái hoá tế bào.

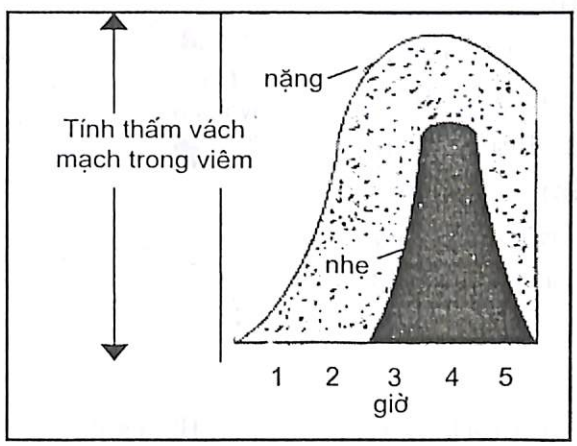

Hình 4.6. Thay đổi của tính thấm vách mạch sau viêm (1 – 5 giờ).

CÂU HỎI GỢI NHỚ: NGUYÊN NHÂN NÀO GÂY PHÙ VIÊM?

THƯ VIỆN HUBT
TÀI LIỆU PHỤC VỤ THAM KHẢO NỘI BỘ

3.2.3. Bạch cầu thoát mạch

Hiện tượng bạch cầu thoát mạch đã được Conheim, một thầy thuốc người Đức (1839 – 1914) phát hiện vào năm 1889. Ở giai đoạn đầu của viêm, trong các mạch giãn rộng, dòng máu vẫn chảy đều, hồng cầu và bạch cầu tập hợp thành một khối đi theo đường trục giữa của huyết quản, huyết tương ở vùng ngoại vi. Dần dần dòng máu chảy chậm hơn, bạch cầu bám vách mạch (tụ vách). Nhiều nhà khoa học giải thích rằng hiện tượng tụ vách là do có biến đổi về điện tích. Lúc bình thường, vách nội mô có điện tích âm, các hồng cầu, bạch cầu và tiểu cầu cũng có điện tích âm, vì vậy đều bị đẩy xa. Khi có viêm, vách nội mô trở thành màng tích điện dương, do đó các bạch cầu bị thu hút đầu tiên và bám sát vách. Tụ vách bạch cầu cũng chịu ảnh hưởng của những cation hoá trị 2 (đặc biệt là Ca^{+2}). Hiện tượng tụ vách kéo dài khoảng 20–30 phút. Những biến đổi nội mô tạo điều kiện cho bạch cầu thoát mạch gồm bốn yếu tố:

(1) Tế bào nội mô co ngắn tạo nên những kẽ hở nội mạc (dưới tác dụng của histamin, bradykinin, leukotrien và nhiều chất trung gian hoá học khác v.v...). Hiện tượng này xảy ra sớm và kéo dài chừng 15 – 30 phút ở các tĩnh mạch nhỏ có đường kính 20 – 60 micromet

(2) Các chất cytokin (như interleukin 1 (Il–1), yếu tố hoại tử u (TNF), interferon gamma (IFN gamma) cũng như các thể thụ (thuộc 3 nhóm selectin,

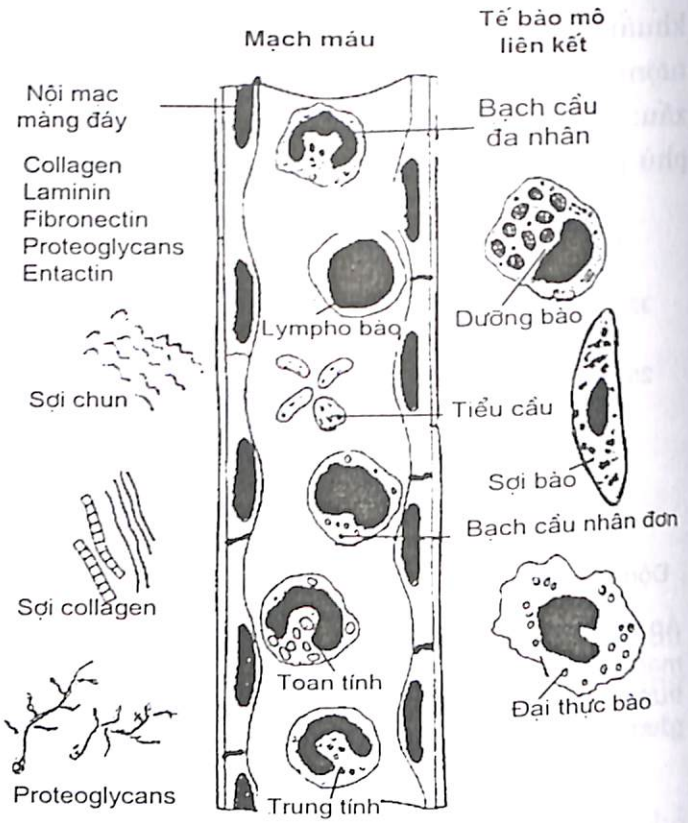

Hình 4.7. Các thành phần cấu trúc tham gia viêm.

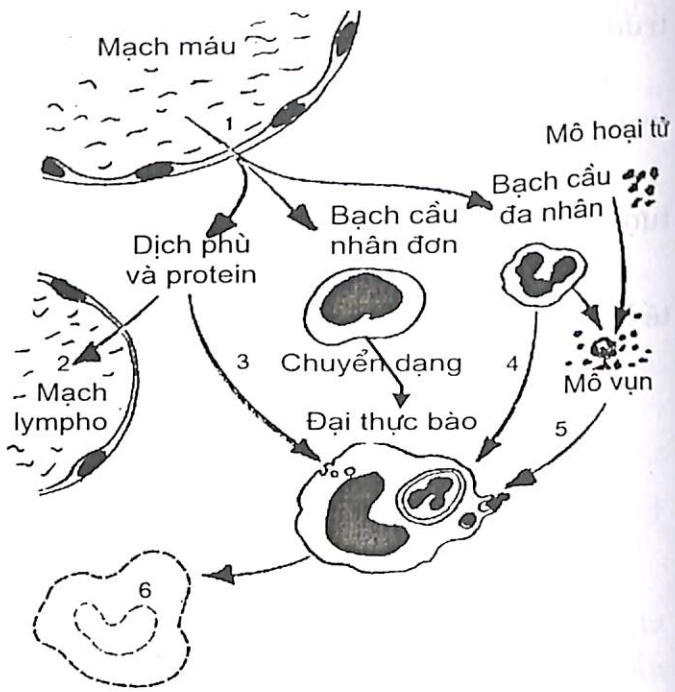

Hình 4.8. Các hiện tượng viêm.
(1) Tăng tính thấm vách mạch; (2) Dịch mô kẽ thấm mạch lympho; (3) ẩm tượng; (4) Đại thực bào ăn bạch cầu; (5) Thực tượng (6) Tế bào thoái hóa

THƯ VIỆN HUBT
TÀI LIỆU PHỤC VỤ THAM KHẢO NỘI BỘ

integrin và Ig) kết dính nhau đều tác động thay đổi cấu trúc nội mạc vách mạch tạo kẽ hở. Hiện tượng này thường muộn (sau 4–6 giờ) và kéo dài (24 giờ hoặc lâu hơn).

(3) Các tác nhân gây viêm (như yếu tố vật lý, hoá học, nhiễm khuẩn...) cũng như các enzym thể tiêu của bạch cầu đều huỷ hoại vách mạch (gây thoái giáng polyme tạm thời).

Hiện tượng này có thể kéo dài vài giờ và ảnh hưởng đến nhiều vùng vi tuần hoàn (tiểu tĩnh mạch, vi mạch và tiểu động mạch) (4) khi bị viêm huỷ hoại, các tế bào nội mô luôn tái tạo để hình thành các nụ vi mạch mới nhưng vách vi mạch vẫn còn nhiều kẽ hở cho đến khi các tế bào nội mô hoàn chỉnh để biệt hoá và tiếp liền nhau. Thoát mạch sớm nhất là bạch cầu trung tính, rồi đến loại toan tính. Hiện tượng bạch cầu thoát mạch kéo dài khoảng 5 – 12 phút. Sau khi ra khỏi mạch máu, bạch cầu trung tính di động với tốc độ trung bình 20 – 25 micromet/phút. Sau khi bạch cầu đã thoát mạch, phần kẽ hở giữa các tế bào nội mô thường khép kín, tuy nhiên khi có viêm nặng, kẽ hở có thể tồn tại lâu dài và hồng cầu cũng có thể thoát mạch: đó là hiện tượng chảy máu do thoát mạch.

Do hiện tượng thoát mạch, vùng viêm có thấm nhập nhiều bạch cầu, sau đó được thay thế bằng tế bào nhân đơn và lymphô bào. Trên thực nghiệm, thấy bạch cầu đa nhân trung tính thoát mạch vào vùng viêm trong suốt nhiều tuần lễ (đôi khi tới 10 tuần), tỷ lệ bạch cầu thoát mạch, ở ngày đầu của viêm, là 10^6 tế bào/ngày. Khi viêm trở thành mạn tính, tỷ lệ so sánh giữa bạch cầu trung tính và tế bào nhân đơn, ở ổ viêm là 5/1 rồi sẽ giảm tới 0,4/1 ở giai đoạn cuối của viêm.

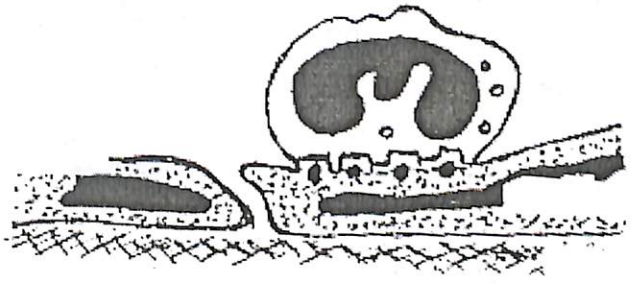

Hình 4.9. Bạch cầu tụ vách.

Bạch cầu có đời sống ngắn và hiện diện ở mô không quá 4–5 ngày. Bạch cầu có khả năng ăn các dị vật nhỏ (nên được gọi là tiểu thực bào và có hoạt động chủ yếu chống tụ cầu) và có lẽ không có hoạt động ẩm tượng. Có thể phân biệt ba loại bạch cầu:

– ***Bạch cầu trung tính:*** chiếm 65% tổng số bạch cầu trong máu đường kính 10 – 15 micromet, nhân có 2 – 5 múi, không có hạt nhân, bào tương luôn biến dạng vì có nhiều chân giả, và chứa 50 – 500 hạt trung tính gồm hai loại: (a) các hạt trung tính tương ứng với các lysosom, có khả năng tiêu hoá vật lạ (b) các hạt đặc hiệu có vai trò chống khuẩn, thường được giải phóng rất sớm (sớm hơn các hạt trung tính)

THƯ VIỆN HUBT
TÀI LIỆU PHỤC VỤ THAM KHẢO NỘI BỘ

đổ vào các khoang bào để tham gia thực tượng. Các hạt đó thực chất là những tiểu thể, có hình thái, kích thước khác nhau nên có thể phân biệt bốn loại:

(1) Hạt nhỏ dài, hình quả chuông, có lẽ chứa nhiều phosphatase kiềm và acid.

(2) Hạt vừa, hình tròn, có lẽ chứa nhiều lysozym và lacto–ferin. Lysozym là một amino–polysaccharidase có khả năng huỷ hoại màng tế bào và tiêu tan nhiều loại vi khuẩn. Lacto–ferin có vai trò kích thích hoạt động của lysozym.

(3) Hạt lớn hình bầu dục, chứa nhiều yếu tố diệt khuẩn (như lysozym, defensin) acid hydrolase, nhiều protease trung tính (như elastase, collagenase không đặc hiệu và proteinase 3). Các protease acid chỉ có thể làm thoái giáng protein, vi khuẩn và các mảnh vụn ở bên trong tế bào (trong thể thực tiêu) khi có nồng độ pH acid. Còn các protease trung tính có thể làm thoái giáng nhiều thành phần mô ở bên ngoài tế bào (như mô tạo keo, màng đáy, fibrin, elastin, sụn...), do vậy gây huỷ hoại mô và tạo mủ. Các protease trung tính còn tác động để giải phóng anaphylatoxin và một chất peptid giống kinin từ kininogen.

Các chất protease lại chịu nhiều phản tác động từ các antiprotease (chứa trong huyết thanh và dịch mô) như chất alpha–1–antitripsin (vốn là một chất ức chế elatase của bạch cầu trung tính) hoặc như chất alpha–2–macroglobulin (chứa trong nhiều dịch chế tiết).

(4) Hạt đại có kích thước rất lớn, hình bầu dục có lẽ chứa nhiều peroxydase. Chất này có lẽ đóng vai trò quan trọng nhất: khi kết hợp với peroxyd hydrogen (H_2O_2) và với một yếu tố hỗ trợ như loại halid (iodur hiện diện nhiều trong huyết thanh, bromur, clorur hiện diện nhiều trong dịch mô kẽ v.v...). chất đó có hoạt động mạnh chống cả virus lẫn vi khuẩn. Nếu có rối loạn enzym làm cản trở sự hình thành peroxyd hydrogen trong bạch cầu trung tính thì loại bạch cầu này không còn khả năng huỷ diệt nhiều loại vi khuẩn nữa, trừ trường hợp những vi khuẩn mà bản thân có thể chế tiết nhiều chất đó và như vậy tạo điều kiện thuận lợi cho việc tự huỷ diệt chính bản thân vi khuẩn.

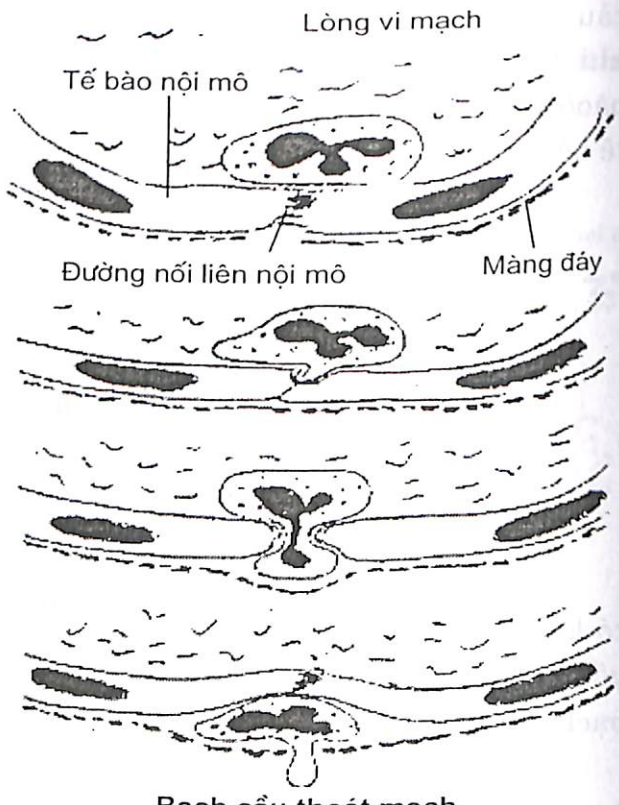

Hình 4.10. Bạch cầu thoát mạch.

Có một loại bệnh hiếm gặp, di truyền theo kiểu gen lặn, chỉ xảy ra ở bé trai, gọi là bệnh u hạt viêm mạn gia đình, trong đó bạch cầu không còn khả năng diệt khuẩn, vì vậy các đại thực bào sau khi ăn vi khuẩn cũng không có khả năng hấp

THƯ VIỆN HUBT
TÀI LIỆU PHỤC VỤ THAM KHẢO NỘI BỘ

thụ những màng lipid của vi khuẩn, do đó tạo nhiều kháng nguyên gây phản ứng hoại tử tại chỗ (kiểu hiện tượng Arthus).

Bạch cầu trung tính còn chế tiết nhiều chất có tác động đến phản ứng viêm như: (a) yếu tố tiêu dưỡng bào, có vai trò kích thích hoạt tác dưỡng bào (b) những protease trung tính có vai trò hoạt tác bổ thể và tạo nên plasmokinin (c) các chất PAF, leucotriène và prostaglandin (d) yếu tố cố định bạch cầu trung tính (NIF).

– **Bạch cầu toan tính**: có kích thước xấp xỉ (hoặc lớn hơn) loại trung tính, nhân có 2–3 múi, chiếm tỷ lệ 2–5% tổng số bạch cầu trong máu, có hoạt động chọn lọc, chủ yếu trong viêm dị ứng. Sau khi có tác nhân gây viêm (kháng nguyên) xâm nhập cơ thể, số lượng bạch cầu toan tính tăng nhanh. Đặc điểm của loại toan tính, là bào tương chứa những hạt đặc hiệu, gồm hai phần: (a) phần ngoại vi, giống như một lysosom và có hoạt động enzym (b) phần trung tâm, không có hoạt động enzym, gồm những mảnh nhỏ xếp đan chéo nhau hoặc có dạng tinh thể. Những mảnh đó là các phân tử protein không hòa tan và tạo nên tinh thể Charcot – Leyden. Khi bạch cầu tiêu tan, các tinh thể này có hình tháp 6 cạnh, kề nhau ở đáy, dài 20–40 micromet, vô sắc, có cấu trúc là một polypeptid. Các tinh thể đó hiện diện trong đờm các bệnh nhân hen suyễn, hoặc có bệnh ký sinh trùng, trong phân của bệnh nhân lỵ amip, viêm đại trực tràng loét chảy máu, trong tổn thương viêm các tạng do bệnh giun sán. Những nghiên cứu thực nghiệm và dữ kiện lâm sàng cho thấy bạch cầu toan tính chứa nhiều peroxydase (hơn loại trung tính), có vai trò trung hòa chất histamin và tham gia vào việc tạo huyết khối (nhờ có yếu tố chống heparin và yếu tố hoạt tác plasminogen).

Bạch cầu toan tính là loại tế bào đặc thù cho (i) các phản ứng miễn nhiễm qua trung gian IgE và (ii) nhiễm ký sinh trùng. Cũng như loại trung tính, bạch cầu toan tính sử dụng các phân tử dính và các yếu tố hoá hướng động (xuất nguồn từ dưỡng bào, lymphô bào và đại thực bào) để thoát mạch. Những hạt nội bào tương của bạch cầu toan tính chứa nhiều enzym thuỷ phân (như histaminase có vai trò ức chế histamin, arylsulfatase B có vai trò ức chế phản ứng phản vệ chậm: SRS–A) đồng thời cũng chứa chất protein chính cơ bản (MBP) (đây là loại protein cation có độc tính cao đối với ký sinh trùng và cũng làm tan huỷ tế bào biểu mô loài động vật có vú). Nhờ vậy, bạch cầu toan tính có khả năng chống nhiễm ký sinh trùng nhưng cũng gây huỷ hoại mô trong các phản ứng miễn nhiễm.

Khi cơ thể có quá nhiều cortison, lượng bạch cầu toan tính có thể giảm rõ rệt vì không được giải phóng ra khỏi tủy xương.

– **Bạch cầu kiềm tính:** có kích thước 10 –12 micromet (nhỏ hơn loại trung tính), nhân xù xì vì phân chia múi không đều, chiếm tỷ lệ 1% tổng số bạch cầu trong máu, có vai trò trong những phản ứng tăng cảm:

(i) Kiểu I (trực tiếp, qua trung gian IgE): Khi một kháng nguyên đặc hiệu xâm

THƯ VIỆN HUBT
TÀI LIỆU PHỤC VỤ THAM KHẢO NỘI BỘ

nhập cơ thể, các bạch cầu kiềm tính sẽ giải phóng các chất hoạt mạch để gây các đáp ứng phản vệ ở cơ thể nhạy cảm.

(ii) Kiểu IV (tăng cảm muộn) như các dạng viêm da do tiếp xúc.

* **Dưỡng bào:** một thầy thuốc người Đức, Paul Ehrlich (1854 – 1915) đã phát hiện loại tế bào này. Dưỡng bào có hình đa diện hoặc hình sao, nhân nhỏ, bầu dục, hiện diện khắp nơi trong cơ thể, nhưng nhiều nhất ở quanh các vi mạch máu. Bào tương chứa nhiều hạt ưa bazơ và nhuộm màu chuyển sắc (nghĩa là nhuộm màu đỏ tím với phẩm xanh toluidin). Các hạt đó chứa histamin, heparin, serotonin và enzym tiêu đạm. Lúc bình thường, dưỡng bào có vai trò trong việc nuôi dưỡng và cấu tạo mô liên kết, vận chuyển nhiều chất và tác động tới quá trình dị hoá tạo sợi keo, kết hợp với heparin để gây hiện tượng polyme hoá mô tạo keo. Các hạt trong dưỡng bào được giải phóng (i) khi tế bào bị huỷ hoại (do tác động của tia xạ, chấn thương, bỏng, nội độc tố của vi khuẩn Gram âm) (ii) khi có những kích thích của các yếu tố tiêu dưỡng bào (MCF) xuất nguồn từ bạch cầu đa nhân, của các protein thể tiêu (lysosom), xuất nguồn từ mọi tế bào bị huỷ hoại, của các độc tố phản vệ hình thành từ chất bổ thể được hoạt hóa, của IgE ái bào (cố định trên bề mặt dưỡng bào) kết hợp với kháng nguyên tương ứng (trong tình trạng tăng cảm kiểu I). Các bạch cầu kiềm tính cũng có hoạt động tương tự như dưỡng bào, đặc biệt khi đã được hoạt tác bởi IgE ái bào.

Vai trò hoạt động của dưỡng bào là nhờ bào tương có chứa nhiều chất như:

(1) Các enzym tiêu protein, glycosamino–acid (như heparin, dermatan sulfat, kératan sulfat, acid hyaluronic...), histamin, serotonin.

(2) Chất tác động quá mẫn.

(3) Prostaglandin, leucotrien, có tác động (i) gây co mạch và co phế quản (ii) làm tăng tính thấm vách mạch (iii) kích thích bạch cầu đa nhân hoạt động.

(4) Yếu tố hoá hướng động bạch cầu toan tính (ECF).

(5) Yếu tố hoạt tác tiểu cầu (PAF).

3.2.4. Hoá hướng động

Là hiện tượng bạch cầu di chuyển theo một hướng nhất định do ảnh hưởng các yếu tố hoá học (vi khuẩn, mô hoại tử, tơ huyết, kallikrein, chất bổ thể hoạt tác...), các yếu tố hoạt tác bạch cầu (LPF, do Menkin phát hiện).

Nhờ đặc tính hoá hướng động mà bạch cầu không di chuyển tùy tiện, ngẫu nhiên mà theo một hướng cụ thể: hoá hướng động dương tính (khi bạch cầu bị thu hút về phía ổ viêm) và âm tính (khi di chuyển rời xa ổ viêm). Năm 1888, Leber đã phát hiện ra đặc tính đó của bạch cầu nhưng sau đó một nhà vi khuẩn học người Đức, Pfeiffer (1858–1945) mới mô tả rõ hiện tượng hoá hướng động.

Các chất hoá học đóng vai trò gây hoá hướng động thường có hai nguồn gốc:

(i) Ngoại tạo (như các sản phẩm của vi khuẩn) với bản chất là peptid, lipid.

THƯ VIỆN HUBT
TÀI LIỆU PHỤC VỤ THAM KHẢO NỘI BỘ

(ii) Nội tạo (như các thành phần của hệ bổ thể, đặc biệt là C_{5a}, các cytokin, đặc biệt là nhóm interleukin interleukin–8, chất leukotrien LTB_4 v.v...).

3.2.5. Hoạt động của bạch cầu tại ổ viêm

Bạch cầu đa nhân giải phóng những enzym chứa sẵn trong thể tiêu (lysosom) đặc biệt rất nhiều hydrolase (enzym thuỷ phân). Có thể thấy những kết quả sau:

(1) Tác nhân gây viêm huỷ diệt bạch cầu và tạo nên mủ, như vậy, mủ thực chất là những bạch cầu thoái hóa, hoại tử (bào tương chứa mỡ, các mảnh vụn tế bào, dị vật...) lẫn với các yếu tố gây bệnh (vi khuẩn, dị vật, chất dầu thơm terebenthin xưa kia thường dùng để kích thích phản ứng bảo vệ cơ thể và gây áp xe)

(2) Bạch cầu đa nhân tự huỷ, sau khi màng nội bào của lysosom tan vỡ.

(3) Các thể tiêu chế tiết những chất chứa vào khoang bào trong bào tương rồi giải phóng enzym vào môi trường quanh tế bào. Các enzym, sau khi được giải phóng, sẽ tiêu huỷ yếu tố gây bệnh đồng thời huỷ hoại luôn mô kế cận và tạo nên nguồn kích thích hoạt động chống viêm

(4) Do tiếp cận với những globulin miễn nhiễm G và A trên bề mặt nên màng tế bào lõm vào phía trong nhờ đó hấp thụ thêm nhiều phức hợp kháng nguyên – kháng thể.

3.2.6. Thực tượng

Năm 1891, nhà động vật học người Nga, Metchnikoff (1845–1946), đã phát hiện ra thực tượng khi nghiên cứu các động vật biển (nhờ đó đã được tặng giải Nobel Y học năm 1908).

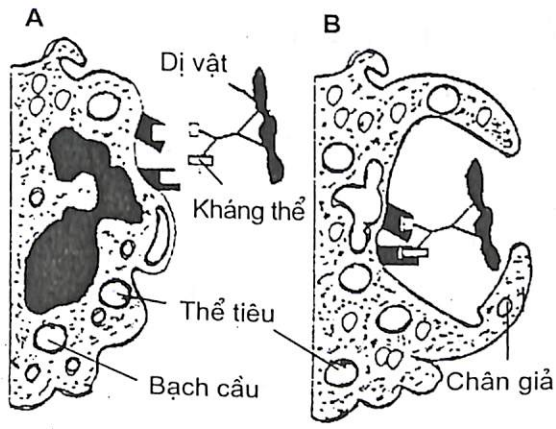

Hình 4.11. Opsonin hoá và thực tượng.

(A): Các kháng thể (Ig huyết tương) gắn với kháng nguyên (dị vật) (B): rồi kết dính vào bạch cầu, đại thực bào với những chân giả để vây bắt vật lạ (sẽ được tiêu hoá nhờ các tiêu thể).

Thực tượng là quá trình một tế bào có khả năng thâu nhận và tiêu hoá các vật thể sống (vi khuẩn..) hoặc không sống (dị vật...). Quá trình này gồm ba hiện tượng:

(1) *Nhận biết và kết dính dị vật*: nhờ các thể thụ thể hiện diện trên mặt tế bào kết

THƯ VIỆN HUBT
TÀI LIỆU PHỤC VỤ THAM KHẢO NỘI BỘ

dính với opsonin nằng quanh dị vật. Bạch cầu trung tính và đại thực bào đều có những thụ thể bề mặt đối với IgG và với C_{3b} (cả hai chất này đều hoạt động như các opsonin trong thực tượng)

(2) *Thu bắt*: khi màng bào tương tạo nên nhiều nhú vây quanh dị vật thì thể thực tiêu được hình thành, bao gồm một khoang bào tiếp cận với lysosom để chứa đựng các peroxid, enzym thuỷ phân và nhiều hydrolase: Chất Ca^{2+} và Mg^{2+} đều cần thiết cho việc thu bắt dị vật.

(3) *Tiêu hoá* nhờ hai cơ chế thoái giáng:

Ngoài hai cơ chế trên các ion hydrogen được giải phóng vào thể tiêu sẽ tạo nên nồng độ pH acid để ngăn chặn vi khuẩn phát triển.

Thực tượng được tăng cường và thuận lợi khi có những điều kiện sau:

(1) *Sự hiện diện của opsonin,* bao gồm những kháng thể, nghĩa là các Ig huyết thanh (như IgG, IgM...) sản sinh từ tương bào, có khả năng kết dính vào các cấu trúc kháng nguyên, gồm những yếu tố kích thích thực tượng (PPF) mà bản chất là những alpha và bêta globulin sẵn sàng dính vào bề mặt vật lạ, gồm chất bổ thể, các thành phần huyết thanh kết hợp không đặc hiệu (như chất fibronectin của huyết tương, chất protein C hoạt tác do tế bào gan chế tiết khi có viêm).

(2) *Nhiệt độ thấp*: 37 – 39°C, có phóng xạ nhẹ.

(3) *Sự có mặt của các chất* ACTH, corticoid, ion Ca.

(4) *Môi trường có pH trung tính* hoặc 6,6.

(5) *Môi trường dung dịch đẳng trương* hoặc nhược trương (khoảng 0,5% NaCl).

Ngược lại, thực tượng bị giảm thiểu rõ rệt trong các điều kiện sau:

(1) Nhiệt độ cao trên 40°C, có phóng xạ mạnh.

(2) Yếu tố bao quanh vi khuẩn.

(3) Môi trường dung dịch ưu trương, điều đáng chú ý là mủ cũng mang đặc tính ưu trương, nghĩa là ức chế thực tượng.

(4) Môi trường có pH dưới 6,6.

Các tế bào tham gia thực tượng gọi là thực bào. Nhưng có loại tiểu thực bào (như bạch cầu đa nhân trung tính) chỉ có khả năng tiêu hoá yếu và có loại đại thực bào (như tế bào nhân đơn...) lại có khả năng tiêu hoá rất mạnh.

Hoạt động của thực bào (bạch cầu nhân đơn, bạch cầu đa nhân trung tính và toan tính) là nhờ những chất chứa đựng trong các thể tiêu, bao gồm:

(1) *Các enzym có khả năng tiêu protein* và tác động tới các thành phần mô liên kết như màng đáy vách mạch (cathepsin, mucoprotease), chất cơ bản (mucopolysaccharid, lysozym, hyaluronidase) và nhiều loại enzym khác (như ribo và desoxy–ribonuclease, phosphatase acid và kiềm),

(2) *Những chất có tác động giãn mạch* (histamin) hoặc hoạt tác các kinin

THƯ VIỆN HUBT
TÀI LIỆU PHỤC VỤ THAM KHẢO NỘI BỘ

(kininogenase) hoặc tác động tới dưỡng bào để giải phóng histamin (yếu tố giải phóng hạt dưỡng bào),

(3) *Các chất hoạt tác quá trình đông máu* (yếu tố chống heparin, yếu tố kết tủa các phức hợp hòa tan của tơ huyết),

(4) *Các chất gây tiêu tơ huyết* (nhờ hoạt chất plasminogen).

(5) *Những sản phẩm gây hoá hướng động* dương tính trên thực bào.

(6) *Chất tác động gây quá mẫn chậm* SRS–A) ảnh hưởng tới cơ nhẵn,

(7) *Lactoferrin* huỷ diệt vi khuẩn.

3.2.7. Ẩm tượng

Là quá trình một tế bào có khả năng thâu nhận dịch lỏng từ bên ngoài vào bên trong tế bào. Ẩm tượng được kích thích tăng cường nhờ những chất anion (đặc biệt là ARN, ADN và một số polysaccharid) được giải phóng ở vùng viêm, ngược lại sẽ bị giảm thiểu do các chất ức chế quá trình tiêu glucose (quá trình phosphoryl–oxy hóa) hoặc ức chế năng lượng hô hấp tế bào.

3.2.8. Hoạt động của tiểu cầu

Cũng cần nói tới hoạt động của tiểu cầu (ngoài vai trò tạo huyết khối) trong quá trình viêm. Các tiểu cầu được hoạt tác (i) do tiếp cận với chất tạo keo của vách mạch, sau khi tế bào nội mô bị huỷ hoại hoặc co lại. (ii) do yếu tố hoạt tác tiểu cầu (PAF).

Như vậy, giai đoạn phản ứng huyết quản – huyết bao gồm hiện tượng xuất dịch và bạch cầu thoát mạch (với hoạt động của các enzym tiêu đạm chứa trong bào tương) nhằm trung hòa và huỷ hoại các yếu tố gây bệnh. Giai đoạn này có thể kèm huyết khối mạch máu, chảy máu, hoại tử mô và tạo mủ. Các biến đổi ở mạch máu và tế bào máu đã tạo điều kiện hình thành những dấu hiệu kinh điển của viêm: sung huyết động (gây đỏ và nóng), phù viêm (gây sưng), các đầu tận dây thần kinh đã được nhạy cảm với prostaglandin rồi lại bị các áp lực mô kẽ chèn ép (gây đau).

3.3. Giai đoạn phản ứng mô

Trong phản ứng này có thể nhận thấy ba hiện tượng:

a) Động viên: khi cơ thể có viêm, mọi loại mô và tế bào đều được huy động để tham gia vào quá trình chống viêm.

b) Chuyển dạng: là các quá trình thay đổi hình thái để thích nghi với điều kiện môi trường mới (có viêm) và trở nên di động hơn. Thí dụ: mô bào từ dạng tế bào nhiều cạnh chuyển thành tế bào tròn, bào tương rộng.

c) Sinh sản tế bào: quá trình này thật cần thiết để bổ sung lượng tế bào và mô bị thoái hóa, hoại tử do viêm và hàn gắn sửa chữa các vùng tổn thương mất chất.

Phản ứng mô có liên quan đến mọi tế bào của cơ thể, rõ rệt nhất ở các hệ mô sau:

THƯ VIỆN HUBT
TÀI LIỆU PHỤC VỤ THAM KHẢO NỘI BỘ

3.3.1. Hệ biểu mô

Bao gồm lớp biểu mô phủ bề mặt da và ống các tạng (ống tiêu hóa, ống hô hấp...).

Trong điều kiện bình thường, lớp biểu mô có vai trò như một "hàng rào bảo vệ" tạo nên ranh giới giữa môi trường bên ngoài và cơ thể.

Da: nhờ cấu trúc lát tầng kèm hoá sừng nên da có thể ngăn cản hầu hết các vi khuẩn, virus và chỉ để các tác nhân gây bệnh thấm nhập khi da bị rách đứt. Tuy vậy, một số chất hòa tan trong mỡ có thể lọt qua da nhờ thấm qua chất sừng để rồi lan tỏa trong mô bì.

Niêm mạc: trong cơ thể có nhiều loại niêm mạc như: (i) niêm mạc malpighi (ở vùng miệng, họng, thực quản, hậu môn, cổ tử cung, âm đạo...) (ii) niêm mạc cận malpighi (đường tiết niệu, bàng quang...). Hai loại niêm mạc này có vai trò gần giống da nhờ cấu trúc tế bào lát tầng. (iii) niêm mạc trụ chế nhầy (hốc mũi, khí quản, phế quản, dạ dày, ruột,...). Chất nhầy do các niêm mạc chế tiết chứa nhiều ion (acid chlohydric và bicarbonat của niêm mạc dạ dày), nhiều enzym tiêu protein, nhiều thực bào, thể tiêu và những globulin miễn nhiễm. Chất nhầy hoạt động như một màng che chở bề mặt niêm mạc. Trong đường hô hấp, chất nhầy di chuyển nhờ nhịp đập đều đặn của các nhú lông trên bề mặt biểu mô, nhờ đó các mầm bệnh, chất bẩn sẽ bị loại bỏ (ho hoặc nuốt...). Khi có viêm, việc chế tiết dịch nhầy tăng rõ rệt: dịch mũi (khi nhiễm lạnh, nhiễm virus...), tăng dịch phế quản (trong các trường hợp nghiện hút thuốc lá, nhiễm khuẩn, ngộ độc...), tăng dịch dạ dày (khi uống rượu...).

Chất nhầy có thể chứa: (a) những thành phần không đặc hiệu (chế tiết từ tế bào tuyến hoặc từ bạch cầu đa nhân...) như lysosom (là một yếu tố diệt khuẩn hiện diện trong nước bọt, nước mắt, ở những hạt của thực bào, ở tế bào Paneth thuộc tuyến tiêu hóa), như lactoferrin (ở bào tương bạch cầu đa nhân, là một loại protein có hoạt động diệt khuẩn, vì vậy tình trạng giảm thiểu lượng bạch cầu đa nhân thường gây viêm hoại tử niêm mạc) (b) chất đặc hiệu như các globulin miễn nhiễm: các IgA được chế tiết sẽ cố định trên những kháng nguyên tương ứng (của vi khuẩn và virus) nhằm ngăn cản chúng thấm nhập vào cơ thể.

Khi có viêm mất chất, đồng thời với phần mô hạt viêm tăng sản để lấp đầy ổ thương tổn, lớp biểu mô cũng tăng sản ở hai bờ ổ viêm rồi lan dần đến vùng trung tâm để hàn gắn vết thương. Hiện tượng tái tạo hoàn chỉnh lớp biểu mô sẽ làm cho ổ viêm được sửa chữa hàn gắn hoàn toàn và không để lại dấu vết. Ngược lại, khi lớp biểu mô không tăng sản đầy đủ, sẽ để lại một ổ mô liên kết dẫn đến hậu quả thành sẹo.

3.3.2. Hệ mô liên kết

Phản ứng của hệ này nhằm tạo nên nhiều tế bào mới (nguyên sợi bào, sợi bào, tế bào nội mô) và hình thành nhiều vi mạch tân tạo với những nhánh nhỏ tỏa rộng hình nan quạt, kèm nhiều tế bào viêm đủ loại. Các thành phần đó tạo nên mô hạt

THƯ VIỆN HUBT
TÀI LIỆU PHỤC VỤ THAM KHẢO NỘI BỘ

viêm, có dạng đại thể giống một nụ thịt (chồi), nhô cao, gồm những hạt nhỏ li ti, màu đỏ sẫm, rất dễ chảy máu (do nhiều vi mạch tân tạo). Mô hạt viêm thường thấy ở những ổ mất chất (loét viêm). Phản ứng ở mô liên kết tạo nên những vùng hoá sợi, hoá xơ, cuối cùng thành sẹo và (khi phản ứng quá mức) có thể thành sẹo lồi rắn cứng (gồm nhiều mô tạo keo, sợi bào và có xuất độ cao ở người da đen).

3.3.3. Hệ tế bào nhân đơn thực bào

Đây là hệ mô hiện diện ở nhiều nơi trong cơ thể, bao gồm nhiều loại tế bào khác nhau như: mô bào của mô liên kết, bạch cầu nhân đơn, tế bào hốc phổi, tế bào trung mạc, tế bào thần kinh đệm (glia), huỷ cốt bào, những tế bào lót ở các xoang mạch (xoang lách, xoang lymphô, tế bào Kupffer ở gan, tế bào Langerhans ở da v.v...). Hệ nhân đơn thực bào có hai đặc điểm:

(1) Một nhân, bào tương rộng, nên dễ hình thành nhú có khả năng cố định Ig hoặc chất bổ thể ở trên màng tế bào (tham gia ẩm tượng).

(2) Khả năng thực bào rất mạnh: sau khi dính, có thể tiêu hoá trong khoảng 60 – 90 phút (đặc biệt rõ rệt khi có kèm opsonin hoặc Ig).

Như vậy, hệ mô này có hai nhiệm vụ:

a) Tiêu hoá vật lạ để làm sạch nội môi: ăn dị vật ngoại tạo (vi khuẩn, virus, ký sinh trùng, chất độc...), ăn dị vật nội tạo (các mảnh vụn tế bào), chất cặn bã chuyển hóa...

b) Thông tin miễn nhiễm đến hệ lymphô bào để gây các phản ứng miễn nhiễm qua trung gian tế bào và thể dịch.

Bạch cầu nhân đơn: có kích thước lớn, đường kính khoảng 15 micrômét, chiếm tỷ lệ 3 – 8% tổng số bạch cầu. Bạch cầu nhân đơn xuất nguồn từ nguyên bào tủy (ở tủy xương), lưu thông trong máu (khoảng vài ngày), thường xuyên thoát mạch để vào mô liên kết (mặc dù không có viêm), được hoạt hoá tại đây và tồn tại (dưới dạng mô bào) trong vài tuần – vài tháng để sinh sản phân chia.

Bạch cầu nhân đơn được hoạt hoá để trở thành đại thực bào nhờ ba loại lymphôkin:

(i) Yếu tố hoạt hoá đại thực bào (MAF)

(ii) Yếu tố hoạt hoá đặc hiệu (specific MAF).

(iii) Chất interferon có vai trò tăng cường hoạt động của các ống nhỏ nội bào tương và thực tượng. Khi đã được hoạt hoá (được "vũ trang") đại thực bào có nhiều biến đổi hình thái (nhân và bào tương đều phì đại, các ty thể, thể Golgi, lưới nội bào đều tăng trưởng), kèm nhiều thay đổi chức năng (các hoạt động thực tượng, ẩm tượng, chế tiết, di chuyển đều tăng mạnh) (vì vậy đã có tên gọi là "đại thực bào nổi giận").

Bạch cầu nhân đơn cũng có khả năng chế tiết vào mô kẽ nhiều chất có hoạt động:

THƯ VIỆN HUBT
TÀI LIỆU PHỤC VỤ THAM KHẢO NỘI BỘ

(1) Tạo điều kiện cho sự tái tạo mô liên kết mới qua việc kích thích tăng sản nguyên bào sợi, tổng hợp chất tạo keo và tái tạo mạch máu.

(2) Tạo điều kiện cho phản ứng miễn nhiễm vì kích thích các lymphô bào T và B tăng sản để hoạt động mạnh hơn.

Đại thực bào: có kích thước lớn, đường kính 20 – 40 μ, bào tương ưa kiềm, chứa nhiều không bào, nhiều lysosom, thời gian sống khoảng 15 – 20 ngày (đôi khi tới vài tháng). Như vậy, đại thực bào không phải là một loại tế bào riêng biệt mà chỉ là một dạng tế bào với những đặc điểm rõ rệt và nhiều chức năng khác nhau.

Ở mô, đại thực bào được hoạt tác, nghĩa là có kích thước lớn, tăng nhiều enzym lysosom để chuyển hoá mạnh hơn và tham gia thực tượng nhiều hơn.

Quá trình tăng sản, di chuyển và hoạt tác của đại thực bào chịu ảnh hưởng của nhiều yếu tố như:

(1) Các cytokin chế tiết từ lymphô bào T đã nhạy cảm.

(2) Những tác nhân gây bệnh, như nội độc tố của nhiều loại vi khuẩn, thành phần lipid cấu tạo của trực khuẩn lao (khi vi khuẩn bị huỷ hoại).

(3) Nhiều chất nội tiết như estrogen...

(4) Các chất trung gian hoá học và một số protein (như fibronectin).

Vai trò của đại thực bào rất quan trọng nhằm loại bỏ các chất tác hại đối với cơ thể (vi khuẩn, mô hoại tử v.v..), chống lại các tế bào u đồng thời tham gia các đáp ứng miễn nhiễm (phân tích kháng nguyên để thông tin miễn nhiễm tới các lymphô bào).

Hoạt động của đại thực bào rất đa dạng, với nhiều hiện tượng như:

(1) Nhập bào (dưới dạng thực bào và ẩm bào).

(2) Tiêu hoá các vật lạ nội bào, nhờ các lysosom bào tương (như proteinase acid, lysozym, myeloperoxydase v.v...). trên màng đại thực bào có nhiều thụ thể nhạy cảm với phân tử Ig G, nhờ vậy dễ dàng opsonin hoá các dị vật (nghĩa là bao nang với Ig G...) để tiêu hoá chúng.

(3) Chế tiết nhiều chất đặc hiệu như: các enzym từ các hạt bào tương (gồm lysozym, myeloperoxydase), những protease trung tính (gồm những collagenase, elastase...), những lipid có hoạt tác sinh học (gồm prostaglandin, leucotrien, yếu tố hoạt tác tiểu cầu: PAF), các protein cầu nối (gồm transferrin, ferritin, fibronectin v.v...), các yếu tố hoạt tác (gồm Interleukin – 1, yếu tố tăng sản mạch máu, kết hợp nguyên sợi bào để sửa chữa hàn gắn tổn thương v.v...), nhiều yếu tố ức chế (như alpha interferon (IFN–α), có vai trò kìm hãm virus phát triển, yếu tố hoại tử u (TNF) v.v...).

(4) Chuyển dạng trở thành đại bào nhiều nhân hoặc thoái bào.

CÂU HỎI GỢI NHỚ: ĐẠI THỰC BÀO CÓ NHỮNG HOẠT ĐỘNG GÌ ?

THƯ VIỆN HUBT
TÀI LIỆU PHỤC VỤ THAM KHẢO NỘI BỘ

Đại bào: có kích thước lớn và chứa tới hàng chục nhân, được hình thành do nhiều đại thực bào kết dính với nhau hoặc do đại thực bào có nhân chia nhưng bào tương không phân chia. Có thể phân biệt hai dạng đại bào:

(i) Đại bào Müller, nhân xếp không đều, thường ở vùng trung tâm, luôn hiện diện ở các u hạt dị vật (do khâu phẫu thuật, vật liệu thẩm mỹ tồn dư, bụi than phổi, vết xâm mình, chất baryte sau ký xạ dạ dày...), có thể tạo nên u giả trong cơ thể (như talcome, paraffinome, vaselinome...).

(ii) Đại bào Langerhans, nhiều nhân ở vùng ngoại vi, hình móng ngựa, thường gặp trong nang lao. Đại bào chứa nhiều thể tiêu, hệ Golgi phát triển, nhiều ribosom tự do và những khe lưới nội bào, nhưng không chứa thể thực và không còn khả năng di chuyển (như thực bào) mà chỉ còn hoạt động chế tiết.

Thoái bào: là loại đại thực bào có bào tương rộng, ưa toan, hình bầu dục dài, thường xếp hàng song song hoặc giống biểu mô (nên được gọi là tế bào dạng biểu mô). Thoái bào chứa nhiều nhú lồi (qua kính hiển vi điện tử), không có thể thực nhưng lại có hệ thống chế tiết phát triển rất mạnh (hệ Golgi gồm nhiều túi nhỏ). Đó là loại đại thực bào đã chuyển dạng, mất cả khả năng di chuyển lẫn hoạt động thực bào, nhưng lại có chức năng chế tiết mạnh. Đó là một tế bào thoái triển (vì vậy có tên gọi là thoái bào). Quá trình chuyển dạng từ đại thực bào sang thoái bào là do (i) tác động của những lipid phức hợp (phosphatid và chất xi) (ii) có quá nhiều MIF và MAF (chế tiết từ lymphô bào T đã hoạt tác).

3.3.4. Hệ lymphô bào

Có thể nhận biết các loại lymphô bào sau:

3.3.4.1. Lymphô bào T tác động (Te)

Có khả năng nhận biết kháng nguyên nhờ một thụ thể kháng nguyên đặc hiệu gọi là thụ thể tế bào T (TCR), đồng thời có thể chế tiết nhiều lymphôkin lan tỏa trong môi trường.

3.3.4.2. Lymphô bào T độc hại tế bào (Tc)

Có khả năng huỷ diệt kháng nguyên, giữ vai trò quan trọng ở các phản ứng quá mẫn muộn, loại bỏ tạng ghép, miễn nhiễm đối với nhiều loại vi khuẩn, virus và có lẽ cả với các loại u.

3.3.4.3. Lymphô bào T điều hòa gồm hai nhóm

(i) Lymphô bào T trợ giúp (Th) có vai trò giúp các lymphô bào T độc hại (Tc) tăng sản đồng thời kích động các lymphô bào B tăng sản và chuyển dạng tương bào.

(ii) Lymphô bào T ức chế độc hại tế bào (Ts) có vai trò tác động huỷ bỏ việc sản xuất kháng thể từ tế bào T, do vậy sẽ kiểm soát đáp ứng miễn nhiễm của các tế bào T và B.

THƯ VIỆN HUBT
TÀI LIỆU PHỤC VỤ THAM KHẢO NỘI BỘ

3.3.4.4. Lymphô bào T trí nhớ (Tm)

Có đời sống dài và luôn được tái tạo lưu thông trong máu, ở mô và hạch lymphô, có vai trò gây một đáp ứng miễn nhiễm thứ phát khi lại có tiếp cận mới với kháng nguyên.

3.3.4.5. Lymphô bào B

Được gọi tên theo vị trí phát hiện ở bursa Fabricius của gà con và nhiều loại chim khác (chưa rõ vị trí tương ứng với bursa ở loài người). Được sản sinh ở tủy xương, có đời sống ngắn, ít di chuyển (chiếm 15% tổng số lymphô bào của dòng huyết lưu) thường khu trú ở vùng vỏ hạch, ở trung tâm mầm sáng của nang lymphô, ở lách (vùng nang), ở niêm mạc ống tiêu hoá và hô hấp. Lymphô bào B chế tiết những Ig bao gồm IgA, IgM, IgD (có 4 nhóm), IgE và IgG. Các lymphô bào B có khả năng miễn nhiễm thường được hoạt tác (i) dưới tác động của đại thực bào đã ăn kháng nguyên (ii) dưới ảnh hưởng của lymphô bào T.

3.3.4.6. Lymphô bào vô định

Có tên gọi như thế vì không mang các thụ thể bề mặt đặc thù của cả hai loại T và B (còn gọi là lymphô bào không T, không B), bao gồm các loại sau:

(1) Tế bào diệt tự nhiên (NKC)

(2) Tế bào diệt (KC) mang các thụ thể màng và có thể tiêu huỷ các tế bào đích (đã được nhạy cảm với kháng thể đặc hiệu).

(3) Tế bào diệt lymphô bào đã hoạt tác.

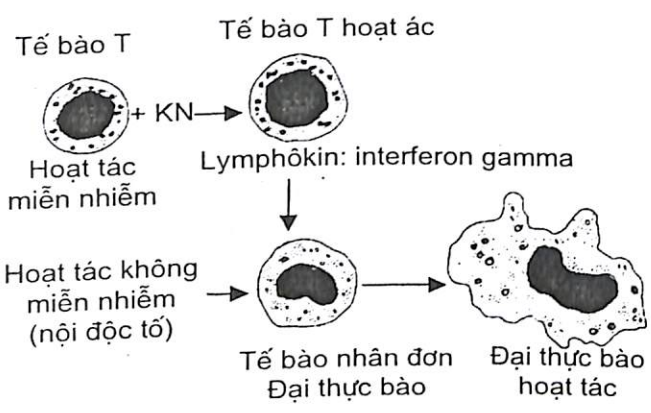

Hình 4.12. Quá trình hoạt tác đại thực bào.

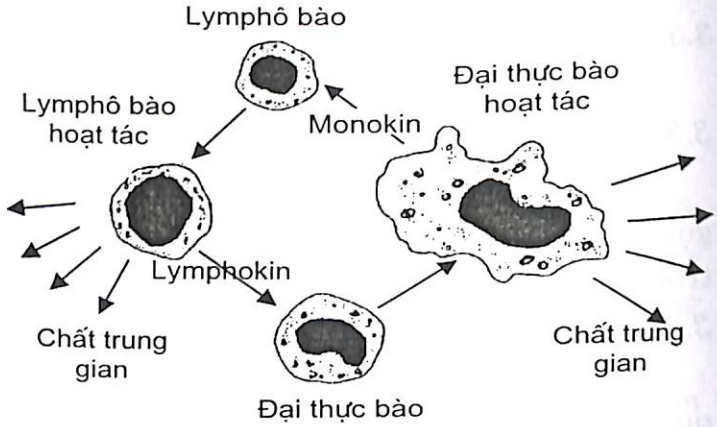

Hình 4.13. Giải phóng các chất trung gian.

* **Tương bào:** có bào tương nhuộm màu kiềm đều, nhân tròn nằm lệch về một phía, trong nhân có nhiều khối nhiễm sắc lớn, xếp quây vòng hình bánh xe. Qua kính hiển vi điện tử, tương bào có lưới nội nguyên sinh phong phú, giàu hạt RNA, chứng tỏ có hoạt động tổng hợp protein mạnh và tham gia vào việc sản sinh kháng thể. Tương bào có liên quan với những quá trình dị ứng, miễn nhiễm, vì vậy kèm hiện tượng tăng sản tương bào thường thấy có tăng globulin máu. Tương bào cũng tăng sản nhiều ở mô trong các bệnh nhiễm khuẩn mạn kèm phản ứng miễn nhiễm rõ rệt như trong các bệnh giang mai, viêm thấp, u tủy xương...

THƯ VIỆN HUBT
TÀI LIỆU PHỤC VỤ THAM KHẢO NỘI BỘ

3.4. Giai đoạn dọn sạch và hàn gắn

3.4.1. Dọn sạch

Là quá trình loại bỏ những mảnh vụn mô, những chất hoại tử, dị vật và cả dịch phù viêm. Quá trình đó có thể xảy ra:

(i) trong cơ thể: đại thực bào (đã ăn và tiêu huỷ những sản phẩm viêm) cũng như dịch phù đều được vận chuyển theo tĩnh mạch, mạch lymphô.

(ii) ngoài cơ thể: những sản phẩm viêm khi có quá nhiều, sẽ được thải bỏ ra ngoài cơ thể (qua da, theo đường ống tự nhiên hoặc theo lỗ rò mới hình thành)

(iii) theo kiểu nhân tạo: phẫu thuật rạch rộng ổ viêm có thể thúc đẩy nhanh quá trình dọn sạch.

Dọn sạch không tốt có thể dẫn đến viêm mạn, ngược lại, việc hoàn chỉnh quá trình đó sẽ giúp hàn gắn ổ viêm được nhanh và tốt hơn.

3.4.2. Hàn gắn

Là quá trình thay thế các mô và tế bào bị huỷ hoại bằng mô tế bào mới, bao gồm hai hiện tượng: (a) tái tạo, thường dẫn đến sự phục hồi hoàn toàn của mô nguyên thuỷ và (b) sửa chữa, thường dẫn đến kết quả hoá sợi, hoá sẹo.

* **Tái tạo mô:** dựa trên những khả năng tái tạo khác nhau của các loại mô, có thể nhận biết ba dạng tái tạo sau:

(1) Tái tạo loại mô, tế bào không vững bền. Trong điều kiện bình thường, loại này luôn có phân chia tế bào suốt cả đời người để liên tục thay thế. Còn được gọi là loại tế bào chuyển đổi, bao gồm: những tế bào của thượng bì, biểu mô ruột, mô tạo huyết, hạch lymphô, niêm mạc khí phế quản v.v..

Khi có viêm, quá trình tái tạo lớp biểu mô khí quản bao gồm bốn giai đoạn; (a) huyết khối (b) tái tạo lớp biểu mô phủ (c) tăng sản tế bào (d) lớp biểu mô mới được hình thành dần dần được biệt hóa. Hãy quan sát kỹ mỗi giai đoạn:

a) *Huyết khối*: bề mặt tổn thương nhanh chóng được phủ một cục tơ huyết lẫn với nhiều tế bào máu, lớp mô kế cận phía dưới có phản ứng viêm cấp tính. Hiện tượng này rõ rệt nhất trong vòng 24 – 36 giờ và kéo dài vài ngày. Trong thời gian này các bạch cầu trung tính xuất hiện ở bờ thương tổn để di chuyển đến cục huyết khối.

b) *Tái tạo lớp biểu mô phủ*: khí quản gồm lớp biểu mô giả tầng có lông chuyển, kèm những tế bào hình đài và những tế bào mầm thuộc lớp đáy. Trong điều kiện sinh lý bình thường, lớp tế bào đáy tăng sản rồi trưởng thành và di chuyển lên bề mặt. Khi có viêm, vùng tổn thương được tái tạo nhờ những tế bào ở bờ ổ viêm. Các tế bào này mất lông chuyển di cư thành lớp mỏng để phủ kín nơi thương tổn. Một số tế bào còn giữ được lông chuyển trong giai đoạn đầu, nhưng rồi cũng mất dần. Hiện tượng di cư này xảy ra rất sớm, khoảng một giờ sau khi có tổn thương và được hoàn chỉnh trong vòng 6 giờ. Trong khoảng 8 giờ đầu tiên, các tế bào di cư đi được một đoạn dài 200 micromet và trong 24 giờ sẽ đi được khoảng 400 – 1200

THƯ VIỆN HUBT
TÀI LIỆU PHỤC VỤ THAM KHẢO NỘI BỘ

micromet. Như vậy trong vòng 48 giờ, các tế bào di cư xuất phát từ hai bờ tổn thương có thể phủ kín một đoạn dài 2 milimet. Các tế bào tuyến hạ niêm mạc ít tham gia vào lớp tế bào di cư..

Sau 24 giờ, các tế bào niêm mạc nguyên thuỷ quanh ổ viêm bắt đầu có hoạt động phân chia mạnh: cả hai loại tế bào trụ có lông chuyển và tế bào đáy đều tăng sản nhằm đáp ứng quá trình di cư tế bào đến ổ viêm.

c) *Tăng sản tế bào*: hiện tượng này luôn tiếp diễn dù vùng tổn thương đã có một lớp biểu mô "cấp cứu" bao phủ kín. Lớp niêm mạc mới tái tạo bắt đầu phân chia và kéo dài suốt 24 – 48 giờ để dần dần có tình trạng lát tầng.

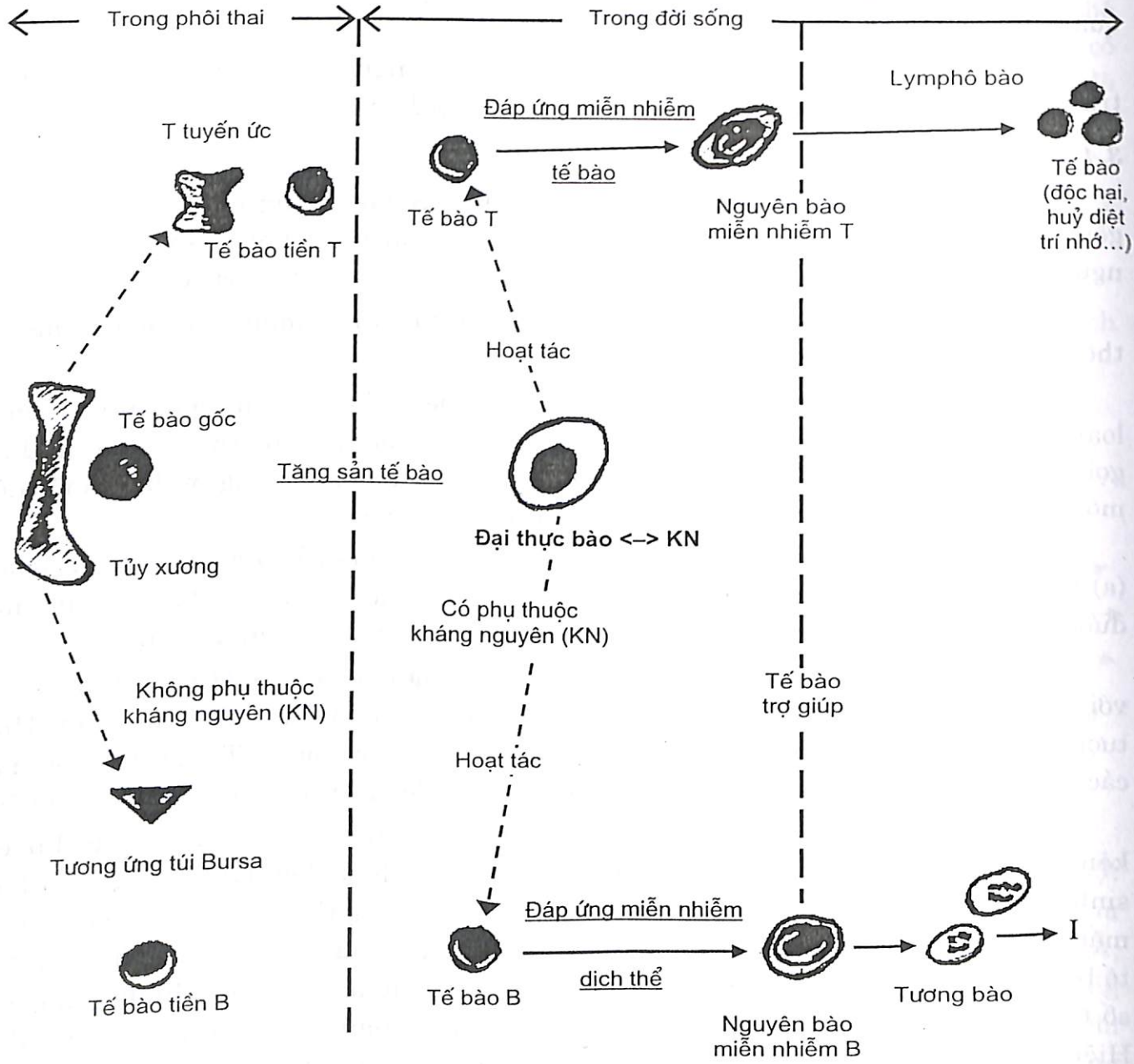

Hình 4.14. Hình thành đáp ứng miễn nhiễm (nhờ hệ lymphô bào, đại thực bào) khi hiện diện kháng nguyên (KN).

THƯ VIỆN HUBT
TÀI LIỆU PHỤC VỤ THAM KHẢO NỘI BỘ

Vào khoảng ngày thứ 3, bạch cầu trung tính được thay thế bằng đại thực bào. Phần mô hạt lấn dần vùng tổn thương, các sợi tạo keo (collagen) tăng sản nhiều để xếp hàng thẳng góc với bề mặt vùng viêm.

(d) Biệt hóa: khi hàn gắn tổn thương được 4 ngày, lớp biểu mô mới hình thành sẽ bắt đầu biệt hóa. Ở ngày thứ 5, các vi mạch tân tạo sẽ tăng sản tới mức tối đa, để các sợi tạo keo tạo nên các cầu nối ngang qua vùng mất chất. Sau 5 – 7 ngày, các tế bào khối dã trở thành tế bào trụ, một số chứa nhầy. Sau 12–14 ngày, có hiện tượng biệt hoá thành tế bào hình đài. Trong tuần lễ 2 – 3, các tế bào biệt hoá có lông chuyển được hình thành. Quá trình tái tạo chấm dứt sau 6 tuần và lớp biểu mô trở lại bình thường như cũ.

Quá trình tái tạo, hàn gắn hoàn toàn như vậy được gọi là hàn gắn nguyên phát. Ngược lại, khi vùng mất chất quá rộng, gây huỷ hoại nhiều mô (ví dụ: ổ nhồi máu lớn, viêm loét áp xe lớn...) việc hàn gắn thường phức tạp khó khăn vì phải tái tạo sửa chữa khối mô lớn, quá trình này được gọi là hàn gắn thứ phát.

Loại này có ba đặc điểm khác biệt với loại nguyên phát: (i) giai đoạn đầu có nhiều tơ huyết, mô vụn, hoại tử, nhiều dịch xuất, do vậy phản ứng viêm cũng mạnh hơn nhiều (ii) mô hạt viêm thường rộng lớn hơn (rõ rệt nhất ở các tạng sâu, vì mô hoại tử không có lối thoát ra ngoài) (iii) vùng tổn thương dễ bị co kéo (thường do tăng sản nhiều nguyên cơ sợi bào, vốn là những nguyên sợi bào bị biến đổi và chuyển dạng giống các tế bào cơ nhẵn).

Quá trình tái tạo lớp tế bào trụ ở các tạng khác và lớp biểu mô gai ở lớp thượng bì và giác mạc cũng tương tự như vậy. Ở da, không có hiện tượng tái tạo các cấu trúc chuyên biệt như tuyến bã, tuyến mồ hôi, bao lông... trừ trường hợp các thành phần phụ đó còn sót lại ở mô bì.

(2) Tái tạo các tế bào ổn định: khả năng tái tạo các tế bào này giảm thiểu hoặc mất hẳn khi cơ thể trưởng thành, tuy nhiên một số tế bào nào đó có thể tăng sản, trong những điều kiện nhất định, ví dụ như các tế bào của gan, tụy, thượng thận, tuyến giáp, tế bào mạch máu.

Sau những phẫu thuật cắt bỏ hoặc sử dụng các chất độc gây hoại tử tế bào, gan vẫn còn khả năng tái tạo mạnh. Trên thực nghiệm ở thỏ, chó, chuột, khi cắt bỏ tới 90% gan, tế bào còn sót lại vẫn tăng sản và tái tạo.

(3) Tái tạo tế bào vĩnh cửu: đây là những tế bào đã vĩnh viễn mất khả năng tái tạo, ngay sau khi cơ thể ra đời, ví dụ như các nơron của hệ thần kinh trung ương. Tuy nhiên các dây thần kinh ngoại vi có thể được tái tạo (giới hạn ở trục thần kinh). Khi một dây thần kinh bị cắt đứt, hai đầu tận có thể được tiếp nối nhau nhờ cac tế bào Schwann và nguyên sợi bào tăng sản, mặc dù lớp bao myêlin và trục thần kinh bị thoái hóa. Ở trục thần kinh còn sống, dần dần xuất hiện những nụ chồi gồm 30 – 50 tơ sợi, sau đó sẽ phát triển trở thành trục thần kinh, với

THƯ VIỆN HUBT
TÀI LIỆU PHỤC VỤ THAM KHẢO NỘI BỘ

tốc độ khoảng 2 milimet/ngày và chức năng sẽ được phục hồi sau 20 – 40 ngày. Tất nhiên mức độ tái tạo tùy thuộc vào nhiều yếu tố: (i) chiều rộng của đoạn cắt, (ii) việc khâu dính hai đầu cắt, (iii) mô sẹo.

* **Sửa chữa:** quá trình hàn gắn này hoàn toàn khác biệt với "tái tạo" vì ở đây vùng tổn thương được thay thế bằng mô liên kết, thường xảy ra ở vết thương lớn.

Quá trình hoá sợi rồi tạo sẹo thường gồm bốn hiện tượng: (1) Huyết khối. (2) Tái tạo biểu mô phủ từ hai bờ tổn thương. (3) Hình thành các mạch máu mới; bắt đầu sớm, khoảng 24 giờ sau tác động gây viêm. (4) Các nguyên sợi bào và tế bào tăng sản để hình thành mô hạt (kéo dài 3 – 5 ngày). Mô hạt được gọi tên như vậy vì có dạng đại thể màu hồng, mềm với nhiều hạt nhỏ li ti trên bề mặt vùng mất chất, có bản chất là những vi mạch tân tạo, nguyên sợi bào và tế bào viêm. Các vi mạch mới xuất nguồn từ các nụ mầm sẵn có: đó là hiện tượng tạo mạch.

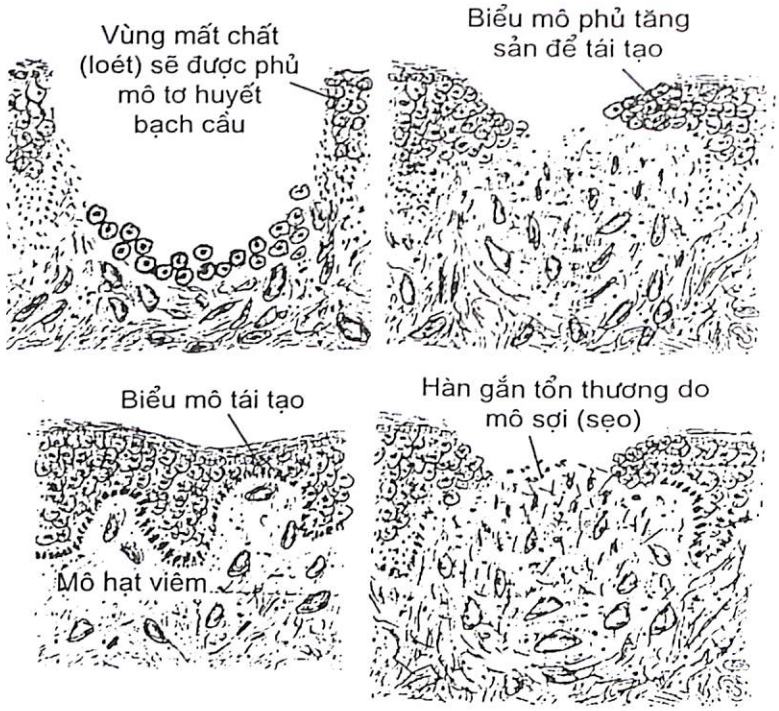

Hình 4.15. Hàn gắn tổn thương: tái tạo và sửa chữa.

Sự phát triển mạch máu mới thường qua ba giai đoạn: (i) màng đáy của mạch sẵn có bị tiêu đạm thoái giáng để tạo điều kiện cho nụ mầm mới (ii) các tế bào nội mô di chuyển về phía có tác nhân kích thích để tạo mạch (iii) dần dần hình thành các ống vi mạch mới, có vách mỏng yếu nên những hồng cầu, protein dễ dàng thoát mạch ra ngoài, tạo nên dịch phù.

Có nhiều yếu tố ảnh hưởng đến quá trình tạo mạch như: các yếu tố làm tăng trưởng nguyên sợi bào (như cytokin, yếu tố làm chuyển dạng tăng trưởng bêta: TGF–β, được chế tiết từ tiểu cầu, đại thực bào v.v.. và tạo điều kiện cho tổng hợp collagen, fibronectin v.v...) tăng trưởng nội mô mạch, gây hoá hướng động cho nhiều loại tế bào.

THƯ VIỆN HUBT
TÀI LIỆU PHỤC VỤ THAM KHẢO NỘI BỘ

Cả hai hiện tượng tái tạo và sửa chữa đều nhằm một hiệu quả chung là hàn gắn tổn thương.

3.5. Những yếu tố ảnh hưởng đến quá trình hàn gắn tổn thương

Bao gồm:

(1) Tuổi người bệnh: việc hàn gắn thường rất nhanh ở người trẻ, chậm hơn ở người trưởng thành và rất chậm ở người già yếu.

(2) Vị trí: một vết thương ở da đầu thường hàn gắn nhanh hơn vết thương ở vùng lưng, một vết thương ở mặt trước bàn tay thường hàn gắn nhanh hơn một vết thương ở mặt sau (cũng bàn tay đó).

(3) Chế độ dinh dưỡng; việc hàn gắn thường chậm hơn ở người thiếu ăn (thiếu protein, vitamin C).

(4) Tình trạng bệnh: bệnh tiểu đường (hàn gắn chậm vì vách mạch đã chịu nhiều tác động xấu), các bệnh ung thư, bạch huyết (gây cản trở cho việc huy động bạch cầu), bệnh lao, AIDS v.v...

(5) Sử dụng quá nhiều thuốc chống viêm, chống ung thư (có thể gây giảm thiểu bạch cầu, ảnh hưởng đến việc bảo vệ cơ thể).

3.6. Những hậu quả và biến chứng của viêm có thể xảy ra

(1) Viêm mủ hoại tử mô gây loét thủng như: viêm ruột thừa (gây viêm phúc mạc), viêm tử cung–ống trứng, loét dạ dày.

(2) Các lỗ rò tại ống tự nhiên trong cơ thể (phế quản – màng phổi, khí quản – thực quản, quanh hậu môn v.v...)

(3) Viêm mạn gồm tăng sản sợi quá mức có thể gây sẹo lồi.

4. LỢI VÀ HẠI DO VIÊM

4.1. Quá trình viêm thường tạo điều kiện thuận lợi cho cơ thể như: (i) khu trú và tách biệt vùng tổn thương, nhờ vậy bảo vệ các mô lành kế cận (ii) hình thành nhiều yếu tố dịch thể, enzym v.v... để trung hòa huỷ diệt các tác nhân gây bệnh chống lại tình trạng nhiễm khuẩn (iii) chuẩn bị môi trường để tái tạo, sửa chữa, hàn gắn tổn thương.

4.2. Quá trình viêm cũng có thể gây nhiều nguy hại cho cơ thể như: (i) tạo ra nhiều triệu chứng (như sưng, nóng, đỏ, đau v.v..) (ii) huỷ hoại mô, có thể làm rách vỡ tạng (viêm mủ hoại tử ruột thừa, áp xe gan v.v..), gây lỗ rò... để lại nhiều di chứng (viêm khớp, viêm não). (iii) tạo hậu quả xấu do sửa chữa hoá xơ quá mức (sẹo lồi, cứng khớp, dính màng tim, màng phổi...).

THƯ VIỆN HUBT
TÀI LIỆU PHỤC VỤ THAM KHẢO NỘI BỘ

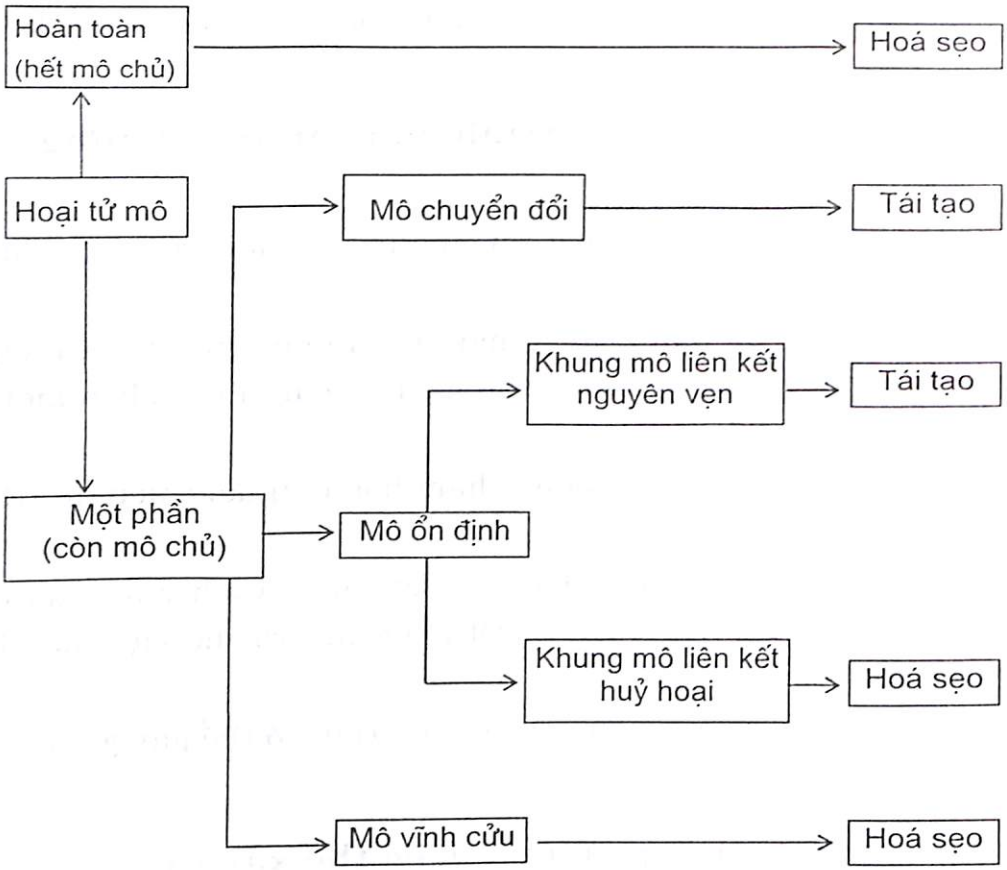

Hình 4.16. Quá trình hàn gắn tổn thương (mô hoại tử).

5. PHÂN LOẠI VIÊM (theo đặc điểm mô tế bào)

Dựa vào những đặc điểm mô và tế bào của các giai đoạn viêm, có thể phân loại viêm như sau:

5.1. Viêm xuất dịch

Do hiện tượng xuất dịch (phù viêm) tại (i) mô liên kết: phù thanh quản cấp, phù Quincke. (ii) khoang thanh mạc: tràn dịch màng phổi, tràn dịch màng tim, tràn dịch bao khớp. (iii) niêm mạc: thường kèm tăng chế tiết nhầy của các tuyến niêm mạc (viêm long đường hô hấp trên, họng mũi, viêm long ruột non, ruột già...).

5.2. Viêm sung huyết

Do giãn mạch tạm thời (động và tĩnh mạch), có thể biểu hiện dưới dạng hồng ban do nắng, ngoại ban (exanthema), tổn thương do nhiễm khuẩn.

5.3. Viêm chảy máu

Do hồng cầu thoát mạch và tràn ngập mô liên kết. Nguyên nhân do (i) độc tố vi khuẩn, virus, rối loạn thần kinh thực vật gây tổn thương nội mô. Thí dụ: chảy máu ở da, niêm mạc, tạng, viêm cầu thận chảy máu, viêm hốc phổi chảy máu (trong bệnh cúm), viêm chảy máu (trong bệnh sởi, đậu mùa, thuỷ đậu), purpura (do

THƯ VIỆN HUBT
TÀI LIỆU PHỤC VỤ THAM KHẢO NỘI BỘ

nhiễm khuẩn, do dị ứng), viêm ruột thừa cấp. (ii) huyết ứ tĩnh mạch, đặc biệt khi có kèm huyết khối, có thể gây nhồi huyết. Thí dụ: chảy máu niêm mạc trong viêm túi mật cấp.

5.4. Viêm tơ huyết

Gồm dịch xuất, huyết tương và tơ huyết. Ví dụ: (a) màng giả (trong bệnh bạch hầu) rất dai, dính ở niêm mạc họng thanh quản, khó bóc tách, gồm tơ huyết kèm hoại tử niêm mạc. (b) giai đoạn "gan hoá đỏ" (trong viêm phổi thùy cấp): các hốc phổi chứa đầy hồng cầu và tơ huyết, tạo nên hình thái đại thể đỏ sẫm, rắn cứng và có vùng mờ dục trên phim X quang. (c) viêm tơ huyết trên các thanh mạc (viêm màng phổi, màng tim, tạo hình ảnh lưỡi mèo...), viêm tơ huyết bạch cầu (trong viêm phúc mạc khu trú quanh ruột thừa).

5.5. Viêm huyết khối

Do viêm vách mạch, viêm nội tâm mạc. Ví dụ: (i) viêm động mạch huyết khối do nhiễm khuẩn cấp (trong bệnh thương hàn). (ii) huyết khối tắc tĩnh mạch do nhiễm khuẩn máu (trong viêm tụy cấp, gây tắc tĩnh mạch, viêm xương chũm gây huyết khối tắc tĩnh mạch xoang bên) (iii) viêm nội tâm mạc loét sùi.

5.6. Viêm mủ

Do ứ đọng bạch cầu đa nhân hoại tử và giải phóng nhiều enzym huỷ hoại tế bào và mô liên kết vùng viêm. Ví dụ: viêm mủ màng phổi, viêm mủ ruột thừa...

5.7. Viêm loét

Tổn thương mất chất do mô hoại tử bong rời có thể tạo nên vết loét, thường xảy ra ở niêm mạc miệng, dạ dày, ruột, đường sinh dục, tiết niệu hoặc ở da chi dưới của những người bệnh có rối loạn vận mạch. Hình thái vi thể bao gồm biểu mô bề mặt bị mất chất kèm thấm nhập bạch cầu đa nhân, giãn mạch rồi sau đó là tăng sản nguyên sợi bào, với nhiều lymphô bào, đại thực bào, tương bào và mô sợi hoá sẹo.

5.8. Viêm hoại thư

Có hoại tử mô nhưng ít thấm nhập bạch cầu đa nhân. Ví dụ: (a) viêm hoại thư do vi khuẩn yếm khí, do tụ cầu vàng (mụn mủ hoại tử bao lông), viêm ruột hoại tử do tụ cầu, vi khuẩn *Perfingens*. (b) bệnh thương hàn có hoại tử mảng Peyer vùng hồi tràng gây loét chảy máu và có thể thủng ruột. (c) viêm hoại tử niêm mạc (trong bệnh bạch huyết cấp và bệnh vô bạch cầu).

6. PHÂN LOẠI VIÊM (theo tiến triển lâm sàng)

6.1. Viêm cấp

Quá trình viêm kéo dài vài ngày, ít tuần, gồm nhiều phản ứng huyết quản –

THƯ VIỆN HUBT
TÀI LIỆU PHỤC VỤ THAM KHẢO NỘI BỘ

huyết chiếm ưu thế kèm thấm nhập nhiều bạch cầu đa nhân. Ví dụ: viêm ruột thừa cấp, viêm phổi thùy. Viêm cấp có thể tiến triển theo bốn hướng sau:

a) Hồi phục hoàn toàn, khi tác nhân gây viêm bị loại bỏ, vùng tổn thương được tái tạo bình thường như trước.

b) Sửa chữa nhờ mô liên kết thay thế vùng thương tổn, khi có huỷ hoại nhiều mô chủ, không thể tái tạo mô hoàn chỉnh, vì vậy mô liên kết phát triển, dần dần trở thành mô và tạo sẹo.

c) Hình thành ổ áp xe, khi có nhiễm khuẩn tạo mủ, thí dụ: nhiễm khuẩn ở phổi có thể bắt đầu bằng một viêm cấp (phế viêm) rồi do nhiều yếu tố tác động, sẽ dẫn đến huỷ hoại mô lan rộng, tạo thành ổ mủ (áp xe) ở phổi

d) Chuyển thành viêm mạn, khi tác nhân gây bệnh hiện diện lâu dài, gây trở ngại khó khăn cho việc hàn gắn sửa chữa.

6.2. Viêm bán cấp

Quá trình viêm kéo dài nhiều tuần, vài tháng, gồm phản ứng mô kèm sự hiện diện mô hạt viêm. Thí dụ: viêm loét da.

6.3. Viêm mạn

Quá trình viêm kéo dài nhiều tháng, nhiều năm, gồm phản ứng hàn gắn sửa chữa (không tái tạo mô) kèm tăng sản hoá sợi, hoá xơ. Thí dụ:

a) Nhiễm khuẩn lâu năm: do trực khuẩn Koch (gây lao phổi xơ), vi khuẩn *Treponema pallidum* (gây gôm giang mai), nấm v.v.. các tác nhân đó có độc tính thấp, thường tạo phản ứng quá mẫn chậm, gây tổn thương dạng nang (vài tác giả gọi tên không đúng là dạng hạt).

b) Nhiễm chất độc (nội tạo hoặc ngoại tạo), Thí dụ như: (i) bệnh silicosis phổi do hít thở nhiễm silica gây viêm mạn (ii) tăng cao thành phần lipid huyết tương nhiều năm tháng có thể gây xơ vữa động mạch (iii) xơ gan do nghiện rượu.

c) Các phản ứng miễn nhiễm chống lại mô của chủ thể tạo nên những bệnh tự miễn (các tự kháng nguyên gây ra nhiều phản ứng liên tiếp) như: viêm khớp dạng thấp, lupus hồng ban (iii) huỷ hoại mô đòi hỏi sửa chữa nhờ mô liên kết để tạo mô sợi và hoá sẹo (như xơ gan sau viêm gan virus mạn).

TỰ LƯỢNG GIÁ

Chọn câu trả lời Nhân – Quả trong các câu sau

Câu 1: (1) Histamin hoạt động như một chất trung gian hoạt mạch. **BỞI VÌ** (2) Sau khi được giải phóng vào ổ viêm, histamin kích thích sự chuyển vận lưu thông qua vách mạch và làm tăng tính thấm vách mạch.

Câu 2: (1) Kinin là một chất trung gian hoạt mạch rất mạnh (hơn cả histamin).

THƯ VIỆN HUBT
TÀI LIỆU PHỤC VỤ THAM KHẢO NỘI BỘ

BỞI VÌ (2) Kinin làm tăng tính thấm vách mạch rõ rệt, tạo điều kiện cho nhiều phân tử lớn (protein) của huyết tương thoát mạch nhanh vào mô đệm kẽ.

Câu 3: (1) Vách vi mạch có tính thấm rất cao qua nội mạc. **BỞI VÌ** (2) Vách vi mạch rất mỏng và lại chứa nhiều "lỗ nhỏ" tạo điều kiện cho dịch lỏng và nhiều chất không hòa tan dễ dàng thoát qua vách.

Câu 4: (1) Các loại mô đều có khả năng tái tạo như nhau. **BỞI VÌ** (2) Các loại tế bào của mô có thể phân chia liên tục suốt đời người.

Câu 5: (1) Phù viêm có tác động tốt đối với ổ viêm. **BỞI VÌ** (2) Dịch phù viêm làm loãng các yếu tố độc hại, mang đến nhiều globulin miễn nhiễm, tạo điều kiện cho hoá hướng động và thực tượng.

Câu 6: (1) Bạch cầu nhân múi có đời sống hoạt động dài và hiện diện lâu tại ổ viêm. **BỞI VÌ** (2) Bạch cầu nhân múi có khả năng thực bào rất mạnh và được gọi là đại thực bào.

Câu 7: (1) Dưỡng bào có vai trò làm tăng tính thấm vách mạch tại ổ viêm. **BỞI VÌ** (2) Bào tương của dưỡng bào có những hạt chuyển sắc chứa nhiều histamin, heparin v.v... có tác động gây giãn mạch (khi được giải phóng ra ngoài bào tương).

Câu 8: (1) Bạch cầu trung tính có khả năng huỷ diệt nhiều loại vi khuẩn. **BỞI VÌ** (2) Bạch cầu trung tính chịu tác động của các yếu tố hoạt hoá đặc hiệu do các lymphô bào chế tiết.

Câu 9: (1) Tại ổ viêm, bạch cầu nhân đơn được hoạt hoá để nhanh chóng trở thành đại thực bào. **BỞI VÌ** (2) Bạch cầu nhân đơn chịu tác động của các yếu tố hoạt hoá đặc hiệu do các lymphô bào chế tiết.

Câu 10: (1) Bạch cầu di chuyển dễ dàng tới ổ viêm. **BỞI VÌ** (2) Bào tương của bạch cầu có cấu tạo gồm nhiều sợi chun giãn và chất cơ bản của mô đệm đã bị hoá lỏng do phù viêm.

THƯ VIỆN HUBT
TÀI LIỆU PHỤC VỤ THAM KHẢO NỘI BỘ

Bài 5

VIÊM ĐẶC HIỆU

MỤC TIÊU

1. Mô tả và phân tích bốn hình thái tổn thương đại thể của viêm lao.
2. Kể rõ và phân tích quá trình hình thành nang lao.
3. Kể đủ và phân tích ba dạng viêm lao.
4. Mô tả và phân tích bốn hình thái tổn thương đại thể của viêm phong: phong u, phong củ, phong bất định và phong giáp biên.
5. Mô tả và phân tích các tổn thương ngoài da của viêm phong.
6. Mô tả và phân tích các thương tổn của ba thời kỳ viêm giang mai: giang mai I, II và III.
7. Mô tả và phân tích các tổn thương của viêm giang mai bẩm sinh.

Hạt lao, củ lao; củ kê, củ sống, củ hoá nang. Nang lao: chất bã đậu, thoái bào, đại bào Langerhans, tế bào sợi. Lao nhiễm. Phức hợp nguyên thuỷ. Lao bệnh. Hang lao. U lao. Phong u. Tế bào phong. Phong củ. Nang phong. Phong bất định. Phong giáp biên. Viêm dây thần kinh (do phong). Mụn nhiễm giang mai. Hồng đào. Mảng viêm giang mai. Nang giang mai. Viêm hạch giang mai. Gôm giang mai. Viêm động mạch (do giang mai). Viêm hệ thần kinh (do giang mai).

Viêm đặc hiệu khác với những viêm thông thường vì có những đặc điểm riêng biệt:

1. Tổn thương đại thể hoàn toàn rõ rệt.

2. Tổn thương vi thể có hình ảnh nang, đặc thù riêng cho mỗi loại viêm đặc hiệu.

3. Những tổn thương đó giúp ta nghĩ đến những tác nhân gây bệnh (trực khuẩn Koch, trực khuẩn Hansen, xoắn khuẩn v.v...) nhờ đó có thể dễ dàng chẩn đoán xác định bệnh.

Phần này đề cập đến ba loại viêm đặc hiệu: lao, phong và giang mai.

1. VIÊM LAO

1.1. Lược sử viêm lao

Từ thời xa xưa, con người đã biết đến viêm lao: có lẽ trường hợp đầu tiên về lao cột sống được ghi nhận vào thời đại đồ đá mới, khoảng thiên niên kỷ V trước công nguyên (CN). Bệnh lao cũng được phát hiện ở các xác ướp (môми) trong các ngôi mộ cổ Ai Cập, khoảng 2000 năm trước CN. Trong bộ kinh Vệ Đà của Ấn Độ,

THƯ VIỆN HUBT
TÀI LIỆU PHỤC VỤ THAM KHẢO NỘI BỘ

khoảng 150 năm trước CN, đã có nói đến bệnh lao phổi. Trong các tài liệu của các thầy thuốc thời cổ đại, như Hippocrate (khoảng thế kỷ IV trước CN), Galen (130 – 200), cũng có đề cập đến bệnh lao.

Thuật ngữ "phtisis"(theo từ nguyên Hy Lạp) có nghĩa là "huỷ hoại". Fracastoro (1478 –1553) là người thầy thuốc đầu tiên nói đến tính chất lan truyền của bệnh là do những động vật vô cùng nhỏ bé gây ra. Nhiều nhà nghiên cứu y học đã đóng góp công lao tìm hiểu bệnh lao như: Morgagni (1682 – 1771), một trong số những người sáng lập ra ngành giải phẫu bệnh học, Auenbrugger (1774 – 1809) và Corvisart (1755 – 1821), cả hai ông đều phát hiện ra phương pháp gõ lồng ngực để chẩn đoán các bệnh phổi. Nhưng phải tới đầu thế kỷ XIX, những hiểu biết về bệnh lao mới bắt đầu có cơ sở khoa học. Năm 1810, Bayle (1774 –1816) – một thầy thuốc người Pháp – trong cuốn sách của ông nghiên cứu về bệnh phổi, đã nói đến lao kê và các dạng lao khác. Rồi Laennec (1781 – 1826), một thầy thuốc người Pháp, đã sáng chế ra chiếc ống nghe tim phổi để nghiên cứu kỹ bệnh lao. Cuốn sách của ông nhan đề "Phương pháp nghe gián tiếp" xuất bản năm 1819, trình bày hàng trăm trường hợp bệnh lao được so sánh đối chiếu giải phẫu bệnh – lâm sàng, trên cơ sở đó đặt nền tảng vững chắc cho việc nghiên cứu các bệnh của lồng ngực. Chính Laennec đã xác định tổn thương đại thể cơ bản của viêm lao là "củ lao" (tubercule, nhờ vậy đã hình thành thuật ngữ "tuberculosis", có nghĩa là bệnh "củ lao"). Trước đó, tổn thương đặc biệt ấy cũng đã được Sylvius (tức Francois de la Boe, 1588 – 1672), một thầy thuốc người Pháp, mô tả nhưng không đầy đủ. Bỏ ngoài tai những lời phản đối mạnh mẽ của nhiều nhà khoa học đương thời, trong đó có cả Virchow, "vị Hoàng tử của nền Y học Đức", Laennec vẫn khẳng định một đặc điểm quan trọng của viêm lao: tất cả những dạng khác nhau của viêm lao đều có cùng một nguyên nhân gây bệnh.

Năm 1865, Villemin (1872 – 1892), một thầy thuốc ngoại khoa người Pháp, gây được bệnh lao thực nghiệm ở chuột lang và thỏ, ông cũng xác nhận tính lây truyền của bệnh lao từ người bệnh sang người lành và xóa bỏ nhiều hiểu biết sai lầm trước đó (như: lao là bệnh di truyền, bẩm sinh v.v...). Năm 1882, Robert Koch (1843 – 1910), một thầy thuốc người Đức, phát hiện ra vi khuẩn gây bệnh lao (sau này được gọi là trực khuẩn Koch). Đây là một đóng góp lớn trong việc tìm hiểu bệnh căn và bệnh sinh của viêm lao. Năm 1895, Roentgen (1845 – 1932), một nhà vật lý học người Đức, phát hiện ra tia X, tạo điều kiện thuận lợi cho việc chẩn đoán bệnh lao. Năm 1945, Waksman (1888 – 1973) tìm ra chất Streptomycin có tác dụng điều trị bệnh lao rất hiệu quả.

1.2. Dịch tễ học bệnh lao

Vào các thế kỷ XVIII – XIX, tại nhiều nước châu Âu (Anh, Pháp, Đức...) xảy ra nhiều vụ dịch lao lan tràn làm chết hàng chục vạn người. Thời đó, tại các bệnh viện châu Âu, 20 – 40% các trường hợp tử vong do bệnh lao. Vào những năm giữa

THƯ VIỆN HUBT
TÀI LIỆU PHỤC VỤ THAM KHẢO NỘI BỘ

thế kỷ XIX, tỷ tệ chết vì bệnh lao trong 100.000 dân là 350 (Paris), 467 (Moscou), 607 (Petersburg) và 700 (London).

Vào đầu thế kỷ XX, viêm lao vẫn còn là căn bệnh gây lo âu sợ hãi cho mọi người, đó vẫn là một trong tứ chứng nan y (phong, lao, cổ, lại). Nhiều danh nhân tài năng đã chết vì căn bệnh hiểm nghèo đó, như hai chị em nữ văn sĩ Bronte, nhà văn R. L. Stevenson, các nhà thơ Schiller và Alfred de Musset, nhà soạn nhạc Paganini, nhạc sĩ Chopin, nhà văn Vũ Trọng Phụng... Vào những năm của thập kỷ 50; trên thế giới có khoảng 50 triệu người mắc bệnh lao. Hằng năm có chừng 5 triệu người chết vì bệnh lao. Cũng trong thời gian đó, tỷ lệ chết vì bệnh lao trong 100.000 dân là 260 – 360 (châu Á) 240 – 300 (châu Phi), 170 – 220 (châu Mỹ La tinh) và 40 (Bắc Mỹ). Tới những năm của thập kỷ 70, tỷ lệ mắc bệnh lao trong 100.000 dân là 199 (Nhật), 81 (CHLBĐức), 71 (Pháp), còn tỷ lệ chết là 82 (Philipin), 15 (Nhật), 8 (Pháp).

Bệnh lao thường phát triển ở vùng cư dân có nhiều yếu tố thuận lợi cho việc lây bệnh (như môi trường sống ô nhiễm, điều kiện kinh tế kém, chế độ dinh dưỡng thấp, nhiều trường hợp nhiễm vi khuẩn hoặc virus).

1.3. Đặc điểm của vi khuẩn lao

Trực khuẩn Koch (còn gọi là *Mycobacterium tuberculosis*) có kích thước dài 1 – 4μ, đường kính 0,3μ, xếp hình dây, có khả năng phân chia nhanh trong vòng 20 giờ. Là loại vi khuẩn ái khí nhưng vẫn có thể phát triển chậm ở vùng mô có nồng độ oxy thấp, như ở trung tâm hoại tử bã đậu, ở vùng xẹp phổi. Chỉ cần một vi khuẩn cũng có thể gây bệnh nhưng phải tới một triệu vi khuẩn trong 1 ml hỗn dịch thì xét nghiệm mới phát hiện được vi khuẩn trên vi trường vật kính dầu. Vì vậy, khi xét nghiệm có kết quả âm tính, điều đó có nghĩa là (a) không có vi khuẩn hoặc (b) có quá ít vi khuẩn trong hỗn dịch nên chưa phát hiện được. Thường dễ dàng phát hiện trực khuẩn lao trong giai đoạn viêm xuất dịch, qua phương pháp nhuộm đặc biệt Ziehl–Nelsen (vì trực khuẩn có đặc điểm kháng cồn, kháng acid và hiện diện trong bào tương của tế bào).

Trực khuẩn lao không có ngoại độc tố hoặc nội độc tố nhưng thành phần hoá học cấu tạo vi khuẩn đã tác động gây bệnh trên cơ thể người. Các thành phần đó bao gồm:

(1) Các chất lipid, chiếm 30 – 50% trọng lượng, như acid mycolic, acid phtioic (gây tổn thương nang và hoại tử, kích thích các bạch cầu nhân đơn, mô bào, phế bào... chuyển dạng trở thành đại thực bào, đại bào, thoái bào...) nhiều phosphatid, yếu tố dây (ester của acid mycolic) (gây tổn thương chảy máu và nhiễm độc).

(2) Chất protêin (cấu tạo nên tuberculo–protêin) có vai trò gây nhạy cảm ở người bệnh và cũng kích thích mô để tạo nên đại bào Langerhans, thoái bào.

(3) Chất carbohydrat dưới dạng polysaccharid gây phản ứng tăng bạch cầu trung tính ở tủy xương và vùng viêm.

THƯ VIỆN HUBT
TÀI LIỆU PHỤC VỤ THAM KHẢO NỘI BỘ

Có hai loại trực khuẩn lao có thể gây bệnh cho người là:

(1) *Mycobacterium hominis* (của người) do Koch phát hiện năm 1882.

(2) *Mycobacterium bovis* (của bò) (Smith, 1898). Cũng còn thấy vi khuẩn lao ở nhiều loại động vật khác. Bệnh lao không chỉ xảy ra ở người mà còn ở 55 loài động vật có vú (nuôi trong gia đình và hoang dại): như ở đàn gia súc có sừng, lợn, gà (rất dễ mắc bệnh), dê, chó, ngỗng, vịt (hiếm mắc bệnh), ngựa, cừu, mèo (rất hiếm). Bệnh lao cũng xảy ra ở 25 loài chim.

1.4. Dùng tuberculin để phát hiện bệnh lao

Tuberculin là những protêin chiết xuất từ (hoặc kết hợp với) vi khuẩn lao, trước kia có dùng trong điều trị nay chỉ dùng để phát hiện lao nhiễm hoặc lao bệnh qua cách thử nghiệm tuberculin. Có hai loại tuberculin:

(1) Tuberculin cổ (O.T: old tuberculin) do Koch chế nghiệm vào năm 1890 qua nuôi cấy trực khuẩn lao, loại này thường không thuần khiết.

(2) Dẫn xuất tuberculin thuần khiết (PPD: purified protein derivative), do Florence – Seibert chế nghiệm năm 1934 nay vẫn được sử dụng.

Thử nghiệm tuberculin dùng để xác định tình trạng nhạy cảm muộn biểu hiện trong các phản ứng da như:

(1) Phản ứng Mantoux (Charles Mantoux, 1877 – 1929), thực hiện năm 1908, bằng cách tiêm trong da 0,1ml tuberculin.

(2) Phản ứng bì Von Pirquet (Clemens Von Pirquet, 1877 – 1929), thực hiện năm 1907, bằng cách đặt tuberculin trên vùng da rạch khía.

(3) Phản ứng Vollmer, thường dùng băng gạc có tẩm tuberculin thử nghiệm được coi là dương tính: trong khoảng thời gian 48 – 72 giờ xuất hiện tại vùng mô tiêm chủng một vùng đỏ phù nề, đường kính lớn hơn 5mm, đôi khi có kèm loét nhỏ và sốt nhẹ. Điều đó chứng tỏ cơ thể đã được tiêm phòng lao hoặc có lao nhiễm hoặc có lao bệnh (tùy thuộc kích thước ổ phản ứng viêm).

1.5. Đường vào và lây truyền của vi khuẩn lao

1.5.1. Đường hô hấp

Vi khuẩn hiện diện trong các hạt bụi, những giọt nước nhỏ do người bệnh hắt hơi bắn ra, trong không khí nơi ô nhiễm. Đây là đường lây truyền nguy hiểm và phổ biến nhất. Phổi cũng là mô nhạy cảm nhất với bệnh lao vì nơi đó có nồng độ oxy cao, thuận lợi cho sự phát triển của trực khuẩn.

1.5.2. Đường tiêu hóa

Trực khuẩn theo thức ăn, nước uống bẩn gây tổn thương ở ruột non. Xưa kia (trong vụ Lubeck) hơn 300 trẻ em đã bị nhiễm lao đường tiêu hoá sau khi uống thuốc BCG vẫn còn chứa vi khuẩn độc.

THƯ VIỆN HUBT
TÀI LIỆU PHỤC VỤ THAM KHẢO NỘI BỘ

1.5.3. Đường niêm mạc và da

Khi người lành tiếp cận với vết thương lao, với những mảnh thịt bò có bệnh lao. Trực khuẩn có thể xâm nhập qua kết mạc mắt.

1.5.4. Đường máu

Trực khuẩn lao có thể lây truyền qua nhau thai, theo máu tới gan của nhau thai và gây tổn thương phức hợp nguyên thuỷ ở gan và hạch lymphô.

Quá trình hình thành tổn thương lao đã được xác định rõ trong thực nghiệm của Robert Koch. Khi đó, năm 1891, Koch tiêm trực khuẩn lao vào đùi phải của chuột lang. Vài ngày sau, ở nơi tiêm chủng có hình thành cục viêm. Hai tuần sau, ổ viêm bị loét rồi lan rộng, kéo dài nhiều tháng và chuột lang chết. Khám nghiệm vùng viêm, thấy có nhiều củ lao và nang lao. Tổn thương lan rộng theo đường lymphô đến nhiều chùm hạch địa phương và theo cả đường máu gây nhiễm khuẩn lao toàn thể. Koch làm lại thử nghiệm như trên ở một chuột khỏe mạnh khác. Lần này, sau 1 tháng gây bệnh, Koch tiêm tiếp trực khuẩn lao (lần thứ hai) vào bắp đùi trái. Vài ngày sau, ở đó xuất hiện một cục rắn cứng, đỏ và loét trong vài ngày nhưng rồi dần dần lành khỏi. Khám nghiệm vùng viêm thấy tổn thương bị khu trú, viêm mạch lymphô giảm rõ rệt, không có nhiễm khuẩn theo đường máu. Như vậy chứng tỏ trong vòng một tháng sau khi nhiễm lao, chuột lang đã tiếp thụ một cơ chế phản ứng tốt (nghĩa là đã có miễn nhiễm) đối với sự xâm nhập vi khuẩn lần thứ hai, do vậy, chuột vẫn khỏe bình thường.

1.6. Dùng BCG phòng bệnh lao

Trong quá trình nghiên cứu trực khuẩn lao, Calmette (1863–1933) và Guérin nhận thấy khi nuôi cấy trực khuẩn lao độc của bò trong môi trường khoai tây và mật bò, vi khuẩn vẫn giữ nguyên tính chất gây bệnh và các đặc điểm khác. Suốt thời gian 13 năm (từ 1908–1921) hai nhà y học Pháp đã thực hiện tất cả 230 lần nuôi cấy và thu được một chủng không còn độc hại. Sau đó, thử nghiệm trên súc vật thấy có hiệu quả trong việc phòng bệnh lao. Năm 1921, lần đầu tiên áp dụng cho người. Từ năm 1924, BCG (bacille Calmete – Guérin) được sử dụng trên toàn thế giới và thu được kết quả tốt trong việc phòng chống bệnh lao. Vắcxin BCG ở dạng lỏng có chứa nhiều vi khuẩn sống (chủng BCG) nhưng không lưu giữ được lâu quá vài tuần lễ. Nếu làm đông khô có thể dùng lâu năm.

1.7. Hình thái tổn thương lao – tổn thương đại thể

Có thể biểu hiện dưới hai dạng:

a) Dạng lan tỏa, chiếm cả một thùy phổi hoặc một vùng màng não – não, với hình thái xâm nhập bã đậu, thoái hoá nhầy. Dạng lan tỏa hiếm gặp.

b) Dạng khu trú: thường gặp và bao gồm những hình thái sau:

THƯ VIỆN HUBT
TÀI LIỆU PHỤC VỤ THAM KHẢO NỘI BỘ

1.7.1. Hạt lao

Còn gọi là hạt kê, là tổn thương lao nhỏ nhất có thể nhìn thấy bằng mắt thường, đường kính khoảng 1–5 milimet, hình tròn, màu trắng, hơi đục, thường thấy hạt lao trong các bệnh viêm màng não lao (dọc theo các mạch máu), lao kê ở phổi gan, lách, thận, hoặc hạt lao ở đáy mắt.

1.7.2. Củ kê

Gồm nhiều hạt kê, còn rõ ranh giới, kích thước khoảng vài mm – 3 cm đường kính, màu trắng, có trung tâm vàng (do hoại tử bã đậu), họp thành đám vây quanh một phế quản nhỏ (dạng hoa hồng). Chính những củ này đã hình thành nên tổn thương cơ bản của bệnh củ (tuberculosis) còn gọi là bệnh lao.

1.7.3. Củ sống

Gồm nhiều củ kê, không rõ ranh giới, tập hợp tạo thành, vùng trung tâm có thể bị hoại tử bã đậu.

1.7.4. Củ hoá nang

Gồm nhiều củ kê hoặc củ sống, có bao sợi vây quanh, đôi nơi có hoá calci.

1.8. Tổn thương vi thể

Bao gồm các hiện tượng sau:

1.8.1. Xuất dịch

Là phản ứng viêm xảy ra sớm nhất ở cơ thể người lành có nhiễm khuẩn lao. Phản ứng này cũng giống như xuất dịch trong viêm thông thường, gồm sung huyết, phù viêm và bạch cầu thoát mạch. Trong vòng 24 giờ đầu tiên, bạch cầu đa nhân có vai trò chủ yếu trong thực tượng: bạch cầu ăn trực khuẩn lao và các mô vụn, hoại tử. Trực khuẩn bị huỷ hoại sẽ giải phóng nhiều phân tử hoá học phức tạp như tuberculo–protein, phosphatid, phtiocol, acid phtioic v.v... Những chất này tạo nên một môi trường nhạy cảm với trực khuẩn và kích thích mô, tạo điều kiện thuận lợi cho những phản ứng tăng sản tế bào hình thành nang lao.

1.8.2. Hình thành nang lao

Sau khi thực khuẩn, bạch cầu thường thoái hoá và được thay thế bởi những tế bào khác như bạch cầu nhân đơn, mô bào, phế bào, tất cả dưới tác động của acid phtioic, đều chuyển dạng để trở thành đại thực bào, đại bào Langerhans. Một số đại thực bào, sau khi thực khuẩn, (có chứa trực khuẩn lao ở bào tương) có thể chuyển dạng, hình thành nên những tế bào dạng biểu mô, thực chất đó là những tế bào đang thoái triển (nên còn được gọi là thoái bào), có hình thoi dài, bào tương ưa toan, có thể chứa trực khuẩn. Đại bào Langerhans có nhiều nhân xếp thành vòng tròn đồng tâm quanh ổ viêm, tạo nên hình ảnh vi thể gọi là nang lao.

Ở vùng trung tâm ổ viêm, hình thành đám hoại tử bã đậu do nhiều nguyên nhân như:

THƯ VIỆN HUBT
TÀI LIỆU PHỤC VỤ THAM KHẢO NỘI BỘ

(1) Thiếu máu địa phương,

(2) Tác động của acid phtioic,

(3) Chất phosphatid,

(4) Tình trạng quá nhạy cảm của người bệnh.

Hình dáng đại thể của bã đậu có màu xám trắng hoặc vàng nhạt, đặc quánh như "phó mát" hoặc mềm như "đậu hũ, chao". Hình dạng vi thể thuần nhất, không cấu trúc rõ rệt, ưa acid, nhuộm màu hồng (với phẩm éosine – hématoxylin), giàu lipid và ít chứa vi khuẩn lao. Chất hoại tử thường không thể tự tiêu biến nhưng có thể tiến triển theo nhiều hướng:

(1) Hoá sợi, mô sợi xơ được hình thành từ những nguyên bào sợi, sợi bào, thoái bào và cuối cùng tạo nên sợi xơ.

(2) Hoá lỏng, ở vùng viêm, rối loạn tuần hoàn gây xuất dịch, có nhiều oxy nên kích thích sự phát triển của trực khuẩn lao. Chất bã đậu mềm nhũn, hoá lỏng, tạo nên những ổ áp xe lạnh (các ổ này thường thấy ở viêm hạch lao vùng cổ bên hoặc áp xe cạnh cột sống trong bệnh Pott và lan rộng theo cơ thắt lưng tràn tới vùng bụng – đùi tạo lỗ rò da) rồi chất bã đậu có thể được thải ra ngoài qua đường phế quản, đường tiết niệu (lao thận), qua lỗ rò loét ở da (lao da)

(3) Hoá hang: là vùng hoại tử đã bị loại bỏ ra ngoài.

(4) Hoá nang: là hang lao với nhiều mô sợi bao quanh.

Trong bệnh lao thực nghiệm, chất bã đậu thường rõ rệt vào khoảng hai tuần lễ sau khi tiêm những lượng lớn trực khuẩn lao vào động vật.

Nang lao với chất bã đậu được coi là tổn thương vi thể điển hình và đặc hiệu của viêm lao. Hoại tử bã đậu cũng như nang lao chỉ hình thành ở vùng mô đã nhạy cảm với trực khuẩn lao.

1.8.3. Hàn gắn tổn thương

Trong trường hợp viêm lao tiến triển tốt (do điều trị đúng và người bệnh có sức đề kháng cao), mô sợi xơ tăng sản xâm nhập vùng tổn thương để tạo thành sẹo, vỏ bao xơ có thể ngăn cản viêm lao phát triển lan rộng. Calci từ huyết thanh đến lắng đọng ở vùng tổn thương: sau hai tháng thấy hiện tượng calci hoá ở ổ lao nguyên phát (lao sơ nhiễm), đối với ổ lao thứ phát thời gian để vùng viêm được hoá calci là trên 6 tháng, nhưng chỉ có thể nhận thấy rõ hoá calci trên phim xạ ký (chụp X quang) khi viêm lao mạn tính kéo dài nhiều năm.

CÂU HỎI GỢI NHỚ: VÌ SAO TRONG VIÊM LAO CÓ CHẤT HOẠI TỬ BÃ ĐẬU ?

1.9. Các hình thái viêm lao

Viêm lao thường biểu hiện dưới những hình thái sau:

THƯ VIỆN HUBT
TÀI LIỆU PHỤC VỤ THAM KHẢO NỘI BỘ

1.9.1. Lao nhiễm

Còn gọi là lao nguyên phát hoặc lao sơ nhiễm, là dạng viêm lao xảy ra khi trực khuẩn Koch xâm nhập, lần đầu tiên, vào cơ thể, vì vậy thường thấy ở trẻ nhỏ, hiếm ở người trưởng thành.

Tổn thương biểu hiện dưới dạng phức hợp nguyên thuỷ gồm ba thành phần:

(1) Mụn nhiễm lao, còn gọi là mụn nhiễm Ghon (Anton Ghon: 1866–1938) có thể hiện diện ở mọi vị trí của phổi, thường thấy ở sát màng phổi, thùy dưới, hiếm ở các thùy đỉnh và giữa. Mụn nhiễm hình tròn đường kính vài mm đến vài cm, vùng trung tâm có thể bị hoại tử bã đậu

(2) Viêm lao hạch lymphô ở vùng rốn phổi hoặc quanh khí quản, hạch có thể bị hoại tử bã đậu hoặc hoá calci. Tổn thương hạch thường tồn tại lâu dài ngay cả sau khi mụn nhiễm lao được điều trị khỏi. Viêm lao hạch là ổ nguy cơ gây bệnh lao thứ phát.

(3) Đường mạch lymphô bị viêm, nối liền mụn nhiễm và lao hạch vùng rốn phổi. Như vậy, phức hợp nguyên thuỷ gồm ba thành phần tổn thương tạo nên hình ảnh một quả tạ có hai cực đầu to. Lao sơ nhiễm (cũng như các nhiễm khuẩn liên cầu) có thể kèm hồng ban nút: đây là những cục tổn thương ở vùng sâu của bì, rắn chắc, ấn đau, không loét, không hoá áp xe, tiến triển trong khoảng 2 – 6 tuần lễ, gồm thấm nhập nhiều bạch cầu đa nhân (ở giai đoạn đầu và dần dần đa dạng hơn (ở giai đoạn sau).

Lao sơ nhiễm có thể tiến triển theo nhiều hướng như:

(1) Khỏi hoàn toàn, không để lại dấu vết, đây là hướng tiến triển thường xảy ra ở trẻ khỏe mạnh và được điều trị đúng.

(2) Viêm lan rộng ở phổi (phế quản phế viêm).

(3) Trở thành bệnh lao kê, lan theo đường máu đến nhiều tạng và biểu hiện dưới dạng hạt kê ở phổi, màng não, gan, lách, thận... thường dẫn đến tử vong.

1.9.2. Lao bệnh (còn gọi là lao thứ phát)

Lao bệnh có thể:

a) Nội tạo: trực khuẩn lao sẵn có trong cơ thể người bệnh rồi phát triển lan rộng tạo nên những tổn thương lao ở nhiều vùng khác nhau trong cơ thể (như lao kê ở phổi, gan, thận...)

b) Ngoại tạo: trực khuẩn lao từ môi trường bên ngoài (không khí ô nhiễm, đồ dùng bẩn) xâm nhập vào cơ thể và gây tổn thương nhờ những điều kiện thuận lợi (như: mức sống kinh tế – xã hội thấp kém, nghiện rượu, bệnh đái tháo đường, xơ gan, bệnh silicat phổi, bệnh tim bẩm sinh, điều trị quá nhiều corticoid hoặc dùng những chất giảm thiểu miễn nhiễm...).

Dạng lao bệnh thường gặp là lao phổi (ở ngoại vi thùy dưới phổi), tổn thương bã đậu có thể hoá lỏng và được xuất thải ra ngoài theo đường phế quản, để lại một

THƯ VIỆN HUBT
TÀI LIỆU PHỤC VỤ THAM KHẢO NỘI BỘ

hang lao ở phổi, đường kính từ vài mm đến vài cm, bờ không đều, dần dần có vỏ xơ bao bọc. Viêm lao ở vùng mô kế cận các nhánh nhỏ của động mạch phổi (sát gần vách hang lao) có thể gây phồng mạch Rasmussen, đường kính 1 – 2cm, rồi rách vỡ mạch làm tràn máu vào phế quản gây ho máu sét đánh và tử vong tức thì. Lao bệnh cũng có thể hiện diện ở các vị trí khác như: lao thận (ở mô đệm kẽ), lao xương khớp, lao da, lao màng não (thường gặp trong lao kê), lao đường tiêu hoá (vị trí phổ biến là vùng hồi manh tràng), lao đường sinh dục nữ (vị trí thường gặp là từ ống dẫn trứng lan tới nội mạc tử cung và thường xảy ra ở lứa tuổi hoạt động sinh dục). Lao phổi có thể phát triển nhanh dưới tác động của mảnh nhỏ bụi silicat.

1.9.3. U lao

Là dạng viêm lao khu trú, biểu hiện thành khối hoại tử bã đậu, kích thước vài cm, có hoặc không vỏ xơ bao quanh (do vậy thường ngăn cản tác động của thuốc và đòi hỏi phải điều trị ngoại khoa). Có thể thấy u lao ở phổi, ruột (vùng hồi manh tràng), não, màng não. U lao là tổn thương hình thành sau nhiều đợt viêm tiến triển rồi trở thành mạn tính, nhưng vẫn có thể hoạt phát để gây viêm lao lan rộng.

1.10. Các tổn thương dạng lao

Do nhiều tác nhân gây bệnh khác nhau (có thể không phải là vi khuẩn) tạo nên những hình thái gần giống với viêm lao.

1.10.1. Bệnh Brucellosis

Có những tổn thương ở gan, lách, hạch và tủy xương, gồm những cục viêm dạng lao nhưng không hoại tử bã đậu, đặc biệt rõ rệt trong thể bệnh do Brucella abortus.

1.10.2. Bệnh Besnier–Boeck–Schaumann (còn gọi là bệnh Sarcoidosis)

Bệnh căn không rõ, vị trí tổn thương có thể ở da (lupus pernio), đường hô hấp, xương, gan (sinh thiết có thể giúp xác định chẩn đoán). Gồm tổn thương dạng nang, bao quanh là mô sợi, không bao giờ có hoại tử bã đậu, nhưng đôi khi thấy hoại tử dạng tơ huyết, kèm theo những đại bào Langerhans chứa trong bào tương nhiều hạt, nhiều thể hình sao, nhiều thể Schaumann, dạng bầu dục có cấu trúc lá với phosphat calci. Trái ngược với bệnh lao, trong bệnh sarcoidosis có hiện tượng vô ứng (anergy) với tuberculin, biểu thị một tình trạng thiếu hụt miễn nhiễm mô, có lẽ do hoạt động chức năng bất thường của lymphô bào T, kèm tăng hoạt tác của những đại thực bào. Tính riêng biệt đặc thù của bệnh được biểu hiện qua thử nghiệm Kveim: dùng chất chiết xuất lấy từ một ổ thương tổn và tiêm chủng trong bì sẽ gây (sau 6 tuần lễ) hình ảnh một nang điển hình của bệnh sarcoidosis. Cơ chế của phản ứng này chưa rõ vì không xác định được một kháng nguyên đặc biệt nào ở trong chiết xuất.

1.10.3. Bệnh Crohn (viêm ruột từng vùng)

Bệnh căn không rõ. Tổn thương trên từng đoạn ruột, điển hình ở đoạn cuối hồi

THƯ VIỆN HUBT
TÀI LIỆU PHỤC VỤ THAM KHẢO NỘI BỘ

tràng, nhưng cũng có thể hiện diện ở đại tràng, trực tràng, hậu môn (gây lỗ rò), có dạng loét hình khe nứt sâu, xơ hoá ở các lớp áo vách ruột. Gồm những nang chứa nhiều đại bào, thoái bào, rõ rệt ở ruột gan và hạch lymphô kế cận.

Sơ đồ hình thành tổn thương lao

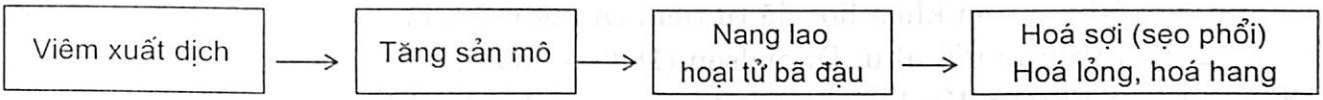

2. VIÊM PHONG (CÙI, HỦI)

2.1. Lược sử viêm phong

Nhiều tài liệu cổ xưa đã đề cập đến viêm phong, như trong bộ sách Ấn Độ Sushruta Samhita (khoảng 600 năm trước CN) (viêm phong được gọi là Kushta) hoặc trong bộ sách Y học Trung Quốc Su Ven (viêm phong được gọi là laifon). Hippocrate và Aristote cũng nói đến những thể bệnh giống như phong. Một thầy thuốc người Anh thuộc thời Trung đại, đã nói đến tính chất truyền nhiễm và 4 dạng bệnh (dạng mặt sư tử, dạng rụng tóc hói đầu, dạng chân voi và dạng huỷ hoại mô cụt chi). Vào những năm 544 – 583 tại nhiều thành phố châu Âu, đã có những sắc lệnh cách ly người bệnh phong và cấm họ đi lại tự do. Năm 1346 thành phố London quy định cấm bệnh nhân phong vào các đường phố. Tới năm 1388, Paris cũng có quyết định tương tự. Năm 1546, Fracastoro (1483 –1553), một thầy thuốc người Italia (thường được coi là người sáng lập môn truyền nhiễm học) đã nhấn mạnh rằng bệnh phong lan truyền do những "động vật cực kỳ nhỏ bé" xuất nguồn từ người ốm.

Những nghiên cứu khoa học về bệnh phong bắt đầu từ Danielsen (1847) Hansen (1873), Virchow, Klingsmuler, Jadassohn và Jeanselme. Năm 1916 Mitsuda phát hiện phản ứng miễn nhiễm học. Năm 1941 Faget sử dụng sulfone điều trị bệnh có kết quả tốt và làm thay đổi tiên lượng.

2.2. Dịch tễ học viêm phong

Vào thế kỷ XIV, ở châu Âu có khoảng 2–3 vạn bệnh nhân viêm phong. Vào những năm đầu thập kỷ 80, thuộc thế kỷ XX, trên thế giới có khoảng 11,5 triệu người mắc bệnh phong ở các vùng địa dư sau: 4,5 triệu (Đông Nam châu Á), 4 triệu (châu Phi), 2,5 triệu (Ấn Độ và Madagascar) số còn lại rải rác ở những vùng khác như: 400.000 người bệnh (châu Mỹ) 50.000 (châu Âu), và 30.000 (châu Đại Dương). Tại Việt Nam có khoảng 15 vạn người bệnh phong.

Chỉ số phong trên 1.000 dân là: 20 châu Phi (nghĩa là 1/50 người dân mắc bệnh phong), 2,5 (Thái Lan), 1,5 (Việt Nam), 1,3 (Braxin) và 1,2 (Ấn Độ). Chỉ số phong u (tỷ lệ số lượng phong u trên số lượng người bệnh phong) tại một số nước là: 60% (Mêhicô), 35% (Miến Điện), 30% (Thái Lan) và 10% (châu Phi đen và Ấn Độ).

THƯ VIỆN HUBT
TÀI LIỆU PHỤC VỤ THAM KHẢO NỘI BỘ

2.3. Bệnh phong thực nghiệm

Năm 1873 Gerhard Armauer Hansen (1841 – 1913), thầy thuốc người Na Uy, đã phát hiện ra vi khuẩn gây bệnh phong nhưng phải tới Neisser (1855 – 1916) mới khẳng định được tính chất sinh học qua việc nhuộm vi khuẩn theo phương pháp Koch. Nhiều nhà khoa học đã tự tiêm chủng vi khuẩn phong để thử gây bệnh thực nghiệm trên người như: Danielsen (1833 – 1858), ở Na Uy và Profeta (1828 – 1875) ở Italia nhưng đều không có kết quả. Năm 1884 tại Hawaii, Nouritz đã tiêm chủng vào 15 người dân bản xứ và Arning tiêm cho một người tử tù là Keanu. Tất cả các trường hợp đó đều cho kết quả âm tính trừ một trường hợp dương tính ở Keanu. Tuy nhiên đã không thể kết luận được vì trong gia đình kẻ tử tù đã có người bị bệnh phong, như vậy rất có thể Keanu đã mang bệnh từ lâu trước khi thử nghiệm. Một số tác giả cũng nêu nhiều trường hợp mắc bệnh phong do tai nạn và cũng có thể coi như mang bệnh thực nghiệm:

(1) Marchoux thông báo một sinh viên nội trú ở Paris bị thương ở tay trong khi làm sinh thiết một bệnh nhân phong u, 8 năm sau đó anh thanh niên mang bệnh phong (được chẩn đoán xác định qua giải phẫu bệnh và vi khuẩn học).

(2) Porrit và Olsen thông báo trường hợp hai lính thuỷ Hoa Kỳ mắc tổn thương phong ở cẳng tay, do trước đó hai năm đã có làm xăm hình trên da.

(3) Mirauda thông báo trường hợp một trẻ em được tiêm bắp 5 ml máu mẹ, hai tháng sau mới phát hiện người mẹ có tổn thương phong u và hai năm sau đứa bé cũng có tổn thương phong ở nơi tiêm.

Việc gây bệnh phong thực nghiệm ở súc vật cũng được chú ý. Năm 1960 Shepard đã tiêm truyền gây bệnh trên gan bàn chân chuột T 900R (đã được cắt bỏ tuyến ức và được chiếu tia xạ với liều 900 đơn vị R). Năm 1971 Storrs và Kicheumer gây được tình trạng nhiễm khuẩn toàn thân (tương tự như viêm phong u) khi tiêm trực khuẩn Hansen vào chuột *Tatu armadillo* và nhận thấy 40% các chuột có nhiễm phong lan tỏa. Một nhà khoa học người Nhật là Ico cũng gây được nhiễm phong lan tỏa ở hai loài chuột đã cắt bỏ tuyến ức (gọi là chuột tràn và chuột trụi lông). Gần đây nhất việc gây bệnh phong thực nghiệm đã được thực hiện có kết quả ở loài *Tatu armadillo* thuộc Nam Mỹ.

2.4. Đặc điểm của vi khuẩn lao

Vi khuẩn Hansen có tên gọi là *Mycobacterium leprae*, hình que thẳng hoặc hơi cong, hai đầu tròn, dài 5 – 8 micromét, rộng 0,2 – 0,5 micromét, giống trực khuẩn lao vì cũng kháng cồn, kháng acid và nhuộm màu đỏ, thường tập họp thành đám tròn (globi) hoặc thành bó que song song với nhau hiện diện ở bên trong và bên ngoài tế bào. Đây là loại vi khuẩn ký sinh trong tế bào, phát triển nhân lên chậm chạp, có khoảng cách giữa hai lần phân chia là 12 ngày (đôi khi tới 25 ngày) (so sánh với khoảng cách phân chia của trực khuẩn lao là 20 giờ, của xoắn khuẩn

THƯ VIỆN HUBT
TÀI LIỆU PHỤC VỤ THAM KHẢO NỘI BỘ

giang mai là 30 giờ và *Escherichia coli* là 20 phút), vì vậy cần một thời gian rất dài mới phân chia đủ số lượng vi khuẩn cần thiết để gây bệnh. Thời kỳ ủ bệnh thường âm thầm, có thể ngắn (vài ba tháng) nhưng thường rất dài (mười năm) và trung bình là vài năm (3 – 5 năm). Trực khuẩn có thể sống bên ngoài cơ thể, từ 1 – 2 ngày, có khi tới cả tuần lễ, ở nhiệt độ 20 độ trong bóng râm mát, với độ ẩm 35 – 45%. Cần chú ý là hình thái trực khuẩn có thể thay đổi tùy thuộc: (a) tiến triển lâm sàng của bệnh, (b) sức đề kháng của người bệnh, (c) sự đáp ứng điều trị.

Việc nuôi cấy vi khuẩn trên môi trường vẫn còn khó khăn: năm 1963, Deville thực hiện cho vi khuẩn nhân lên ở bên trong các tế bào riêng lẻ của loại sarcôm Kaposi, năm 1967 Jadin cho vi khuẩn nhân lên ở các tế bào phong u lấy từ hạch và nuôi cấy ở môi trường Hans Parker 37.

2.5. Đường lây truyền của trực khuẩn phong

Trực khuẩn lây truyền theo đường trực tiếp qua da, niêm mạc (ở những tổn thương do sước rách, tiêm chủng, xăm mình...). Ở người bệnh, niêm dịch mũi là nơi chứa nhiều trực khuẩn: bệnh nhân phong u (thể L) và phong giáp biên (thể B) có niêm dịch chế tiết trong 24 giờ chứa khoảng một triệu đến 1 tỷ trực khuẩn. Còn có thể thấy vi khuẩn ở niêm dịch họng, miệng, thanh quản, sữa, tinh dịch, nước tiểu, phân, nhưng ít có khả năng lây truyền bệnh. Khi người bệnh ho, khạc nhổ hoặc nói chuyện trong 10 phút, có thể làm bắn ra những giọt nước chứa tới 200.000 trực khuẩn, tới một khoảng cách xa 1,2 mét. Tuy nhiên, việc lây truyền theo đường hô hấp rất khó: trong thử nghiệm trên các súc vật thở hít không khí có ô nhiễm trực khuẩn phong, chỉ có 30% tổng số mắc bệnh.

Viêm phong không phải là một bệnh di truyền, tuy sự hiện diện của trực khuẩn trong nhau thai và dây rốn có thể làm thai nhi bị nhiễm khuẩn.

Nguy cơ mắc bệnh phong tùy thuộc vào nhiều yếu tố:

(1) Thể bệnh: đối với người không tiếp xúc với bệnh phong, nếu nguy cơ mắc bệnh là một, thì nguy cơ đó sẽ trở thành hai nếu tiếp xúc thể bệnh T và là 8 –10 nếu tiếp xúc với thể bệnh L.

(2) Tiếp cận thân mật trực tiếp: tỷ lệ lây truyền giữa vợ chồng (có một người mang bệnh) là 3 – 6%.

(3) Tuổi: trẻ em bệnh dưới 15 tuổi dễ lây bệnh hơn người lớn.

(4) Giới: nam mắc bệnh nhiều hơn nữ, với tỷ số 2/1. Chỉ số phong u (số lượng phong u trong 100.000 dân) là 5,1 ở giới nam và 2,4 ở giới nữ.

(5) Bệnh dễ lây truyền ở những vùng nhiệt đới ẩm, nhiều mưa.

(6) Mật độ dân cư: bệnh dễ lan rộng và có tỷ lệ cao ở những nơi tập trung đông dân.

(7) Tình trạng vệ sinh thấp kém là điều kiện thuận lợi cho bệnh lan truyền.

THƯ VIỆN HUBT
TÀI LIỆU PHỤC VỤ THAM KHẢO NỘI BỘ

2.6. Phản ứng Mitsuda

Phản ứng được dùng để xác định phân biệt các thể bệnh phong. Năm 1919, một thầy thuốc người Nhật, Mitsuda, tìm ra nghiệm pháp để phân loại các thể viêm phong. Ông dùng 1/10ml lepromin (chất chiết xuất từ u phong và đã được khử trùng) tiêm trong bì trên da người bệnh phong. Sau 3 – 4 tuần lễ, ở nơi tiêm chủng, thấy nổi cục quầng đỏ, rộng 5 – 10mm, tồn tại khá lâu, đó là phản ứng Mitsuda dương tính, biểu hiện cơ thể người bệnh có miễn nhiễm cao đối với bệnh phong.

2.7. Các hình thái tổn thương phong

Tổn thương phong có những hình thái khác nhau tùy thuộc các thể bệnh. Có thể phân biệt bốn thể phong như sau:

2.7.1. Phong u (ký hiệu LL)

Là thể phong nặng, chứa nhiều vi khuẩn, rất lây, thường gặp ở 20 – 30% tổng số bệnh nhân phong. Biểu hiện dưới dạng những dát (macula) với số lượng nhiều, nhỏ bằng hạt kê, hạt đậu, nhô cao, bờ không rõ, màu đồng hoặc hồng ban, lan tỏa khắp người hoặc đối xứng ở mặt, má, bờ tai, khe cánh mũi, gáy, cằm, ngực, lưng, chi, đùi, mông, cẳng chân. Các dát có thể dính nhau tạo thành cục, mảng, u phong, rõ nhất ở mặt làm mặt sưng phù, hồng đỏ, có vẻ khỏe mạnh, (gọi là thể phong tốt đẹp: lepra bonita) hoặc làm rụng lông mày. Các dây thần kinh ngoại vi (dây trụ, dây quay, dây hông to), có thể bị viêm sưng to, gây rối loạn cảm giác, vận động và dinh dưỡng mô (teo cơ, loét da...).

Ở thể phong u, trực khuẩn Hansen rất nhiều, có thể tràn ngập vào máu, dịch lymphô và lan tỏa khắp cơ thể, gây tổn thương ở nhiều tạng khác nhau (hạch, tinh hoàn, gan, thận, thượng thận, phổi, hệ thần kinh trung ương...).

Tổn thương vi thể của phong u gồm:

(1) Lớp thượng bì teo đét rõ rệt, không còn thấy các mào thượng bì, hàng tế bào đáy giống như một đường thẳng. Ngay dưới thượng bì, có một khoảng trống vắng, không có tế bào viêm, được gọi là viền sáng Unna.

(2) Ở mô liên kết, có thấm nhập nhiều tế bào viêm mạn và tế bao phong lan tỏa. Tế bào phong xuất nguồn từ mô bào và có nhiều dạng như: (i) tế bào Virchow, là đại thực bào chứa trực khuẩn Hansen (ii) bọt bào, là đại thực bào chứa trực khuẩn Hansen và bào tương đã thoái hóa, tạo nên những khoang bào (iii) thoái bào, là mô bào và đại thực bào đã thoái triển. Khi nhuộm theo phương pháp Ziehl–Neilsen thấy nhiều trực khuẩn phong tập hợp thành glôbi (là những đám tròn, đường kính 5 – 100 micrômet, hiện diện ở bên trong hoặc bên ngoài tế bào).

Bệnh nhân phong u có phản ứng Mitsuda âm tính, chứng tỏ cơ thể không có miễn nhiễm, không còn sức đề kháng đối với vi khuẩn.

THƯ VIỆN HUBT
TÀI LIỆU PHỤC VỤ THAM KHẢO NỘI BỘ

2.7.2. Phong củ (ký hiệu TT)

Là thể phong nhẹ, chứa ít vi khuẩn, ít lây, chiếm tỷ lệ 50 – 60% tổng số người bệnh phong. Bệnh biểu hiện dưới dạng những mảng viêm phong (leprid), những dát lớn hoặc nhỏ, không đối xứng, thiểu sắc hoặc màu hồng, thiểu cảm hoặc vô cảm (với nóng, đau, xúc giác), có vị trí ở mặt, chi, thân.

Tổn thương vi thể của phong củ gồm:

(1) Lớp thượng bì teo đét nhẹ hoặc không teo đét.

(2) Ở mô liên kết bì, thấy có nhiều nang phong, hiện diện gần các phần phụ của da (bao lông, tuyến mồ hôi...) gồm nhiều đại bào, thoái bào, lymphô bào, sợi bào.

Nang phong giống nang lao nhưng không bao giờ có chất bã đậu.

Tổn thương dây thần kinh rất rõ rệt, xảy ra ở mô liên kết của nội mạc thần kinh, ảnh hưởng đến ngoại mạc thần kinh và kèm tổn thương ở sợi trục thần kinh và vỏ bao thần kinh.

Ở bệnh nhân phong củ, phản ứng Mitsuda dương tính rõ rệt, chứng tỏ cơ thể có miễn nhiễm cao, sức đề kháng mạnh đối với vi khuẩn.

2.7.3. Phong bất định (ký hiệu I)

Là thể bệnh không có những đặc điểm rõ rệt về nhiều mặt (lâm sàng, miễn nhiễm học và giải phẫu bệnh...), nghĩa là có thể: (i) chỉ là một dạng viêm bì không đặc hiệu hoặc (ii) là dạng lâm sàng thoáng qua và khởi đầu của viêm phong để sẽ chuyển thành thể phong củ hoặc phong u. Phong bất định biểu hiện dưới dạng những vết dát, thiểu sắc, tăng sắc, vô sắc màu hồng ban hoặc màu đồng, vô cảm hoặc thiểu cảm. Tổn thương vi thể ở da giống như một viêm bì không đặc hiệu gồm nhiều lymphô bào, mô bào thấm nhập lan tỏa hoặc vây quanh các phần phụ da.

Ở thể phong bất định, trực khuẩn thường âm tính hoặc có ít, rời rạc. Phản ứng Mitsuda thường không rõ rệt hoặc âm tính (khi bệnh chuyển sang thể phong u, phong giáp biên) hoặc dương tính (khi bệnh chuyển sang thể phong củ).

2.7.4. Phong giáp biên (ký hiệu BB)

Là thể phong đang chuyển dạng và trung gian giữa thể phong u và thể phong củ. Biểu hiện dưới dạng những dát, sẩn, kích thước khá lớn, kèm những tổn thương vệ tinh, nhỏ ở vùng kế cận. Làm sinh thiết da, thấy có tổn thương nhị dạng, bao gồm các vùng thấm nhập viêm phong lan tỏa (giống như phong u) xen kẽ với những nang phong (giống như phong củ). Tùy thuộc kết quả điều trị, sức đề kháng của người bệnh, phong giáp biên có thể chuyển thành phong u (dạng phong cận u BL) hoặc thành phong củ (qua dạng phong cận củ BT). Trong phong giáp biên, thường thấy có trực khuẩn họp thành đám nhỏ, ít thành glôbi. Phản ứng Mitsuda thay đổi tùy thuộc hướng tiến triển của bệnh.

Ngoài bốn thể phong (kể trên) còn có loại viêm phong đã điều trị với những tổn

THƯ VIỆN HUBT
TÀI LIỆU PHỤC VỤ THAM KHẢO NỘI BỘ

thương không đặc hiệu dưới dạng dải, gồm nhiều tế bào viêm và thoái bào hiện diện rải rác trong mô bì.

Có thể tóm tắt các thể bệnh phong trong sơ đồ dưới đây:

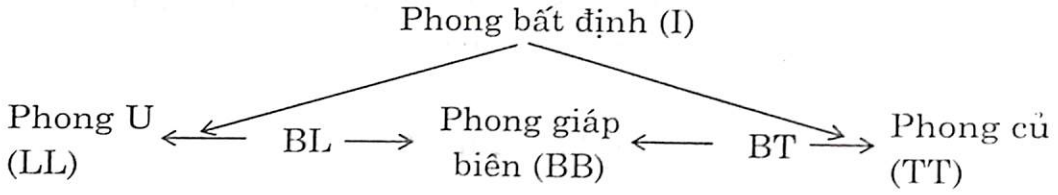

CÂU HỎI GỢI NHỚ:

PHONG U KHÁC BIỆT VỚI PHONG CỦ Ở NHỮNG ĐẶC ĐIỂM GÌ ?

2.8. Những tổn thương khác (ngoài da) của viêm phong

2.8.1. Viêm dây thần kinh

Trực khuẩn Hansen có ái tính cao với các sợi thần kinh, đặc biệt có thể tồn tại lâu dài trong tế bào Schwann nhờ bản chất lipid của tế bào này che chở bảo vệ. Tế bào Schwann có đời sống dài hàng năm, còn mô bào chỉ có thể tồn tại vài ngày.

Trong bệnh phong, tổn thương thần kinh có thể xảy ra ở (i) sợi thần kinh bì da, gây những rối loạn chức năng (khi 30% tổng số các sợi cảm giác bị ảnh hưởng (ii) thân thần kinh ở vùng đầu cổ (dây thần kinh mặt, dây thần kinh trên hố mắt), ở chi trên (dây thần kinh trụ, dây thần kinh giữa vùng cổ tay, cẳng tay, dây thần kinh quay ở vùng hõm thuốc lào) ở chi dưới (dây thần kinh hông khoeo ngoài, dây thần kinh chầy sau).

Viêm dây thần kinh gây hậu quả sau:

(1) Vô cảm (do thoái hoá toàn bộ các sợi thần kinh).

(2) Đau (do chèn ép vì dây thần kinh bị sưng to, phì đại), liên tục hoặc từng đợt cấp tính.

(3) Rối loạn vận động (làm liệt nửa mặt, mắt không nhắm kín, giống như mắt thỏ) tạo nên bàn tay kiểu móng vuốt, ngón chân co quắp, liệt dây thần kinh mặt làm giác mạc trở nên vô cảm, dễ bị viêm rồi mù mắt.

(4) Rối loạn dinh dưỡng ở da (gây loét da, phù nề chi dưới kiểu chân voi, loét lỗ đáo lòng bàn chân...).

2.8.2. Tổn thương xương

Trực khuẩn Hansen xâm nhập vào xương xốp, vùng đầu xương các xương nhỏ của chi (đặc biệt rõ rệt ở xương tay) gây nhiều ổ tiêu xương, huỷ xương, có thể lan rộng đến khớp, dẫn đến biến dạng và cụt đầu chi.

2.8.3. Tổn thương hạch lymphô

Trực khuẩn Hansen lan rộng theo mạch lymphô đến các hạch, gây viêm hạch sưng to, (vài mm đến vài cm), không đau, không kèm viêm quanh hạch (điểm khác

THƯ VIỆN HUBT
TÀI LIỆU PHỤC VỤ THAM KHẢO NỘI BỘ

biệt với lao hạch). Tổn thương rõ nhất ở hạch bẹn (90% các trường hợp viêm hạch quanh ròng rọc, 20% có dính vào dây thần kinh trụ), hạch cổ (15%), hạch nách (10%). Trong thể phong u, mô hạch có tăng sản trung tâm mầm, giàu lymphô bào B, nhiều tương bào, tế bào phong chứa nhiều glôbi. Ở các mạch lymphô, có thể thấy trực khuẩn ở lớp nội mạc, lớp áo giữa và áo ngoài của mạch.

2.8.4. Tổn thương nhãn cầu

Thấy trong 30–70% tổng số bệnh nhân phong, biểu hiện dưới dạng viêm giác mạc, viêm củng mạc, viêm thể mi–mống mắt. Tổn thương có thể do vi khuẩn xâm nhập trực tiếp vào nhãn cầu (giống như ở da) hoặc do biến chứng của liệt dây thần kinh mặt, dây tam thoa hoặc do rối loạn dinh dưỡng.

2.8.5. Tổn thương niêm mạc đường hô hấp trên

Xảy ra ở 75–80% các thể phong u. Niêm mạc bị viêm phù, xuất dịch, viêm mủ, chảy máu, có thể gây loét thủng hoặc teo dét xơ hóa, khứu giác bị giảm thiểu hoặc mất hẳn.

Vị trí và mức độ tổn thương:

	Thể LL	Thể TT
Viêm niêm mạc mũi	85%	25%
Viêm thanh quản	75%	5%
Viêm họng	15%	1%

2.8.6. Tổn thương tạng

Trực khuẩn Hansen có thể lan tỏa khắp cơ thể và gây tổn thương ở nhiều tạng như:

(1) Ở gan: thấy trong 90% ở các thể phong u và 15% các thể phong củ. Gan to, trực khuẩn có thể hiện diện ở trong các xoang mạch, các tế bào Kupffer, nhưng rất hiếm (hoặc không bao giờ) ở tế bào gan. Khoảng cửa có thấm nhập tế bào viêm mạn và tăng sản sợi, hoá xơ.

(2) Ở phổi: cơ viêm phế quản và quanh phế quản với triệu chứng khó thở, ho, khạc đờm chứa nhiều trực khuẩn.

(3) Ở hệ tiêu hoá (thực quản, dạ dày, ruột).

(4) Ở hệ sinh dục: tổn thương hiện diện ở tinh hoàn (các bệnh nhân phong u), hiếm ở buồng trứng gồm những cục viêm và viêm mạch lymphô, có thể dẫn đến bệnh nữ nhũ (trong 5 – 20% các bệnh nhân phong u).

(5) Ở hệ tim mạch: trực khuẩn Hansen có thể xâm nhập vào tế bào nội mô làm chuyển dạng thành tế bào phong, có thể gây huyết tắc ở các vi mạch, ở mạch vành, ở mạch kẽ cơ tim.

(6) Ở thận: gây viêm cầu thận, viêm mô đệm kẽ thận, viêm bể thận.

(7) Ở các tuyến nội tiết.

(8) Ở hệ thần kinh trung ương (viêm màng não, viêm sừng trước tủy sống).

THƯ VIỆN HUBT
TÀI LIỆU PHỤC VỤ THAM KHẢO NỘI BỘ

2.8.7. Tổn thương lỗ đáo

Là loại tổn thương xảy ra ở 15% tổng số bệnh nhân phong, ở 90% các bệnh nhân phong củ và 5% các bệnh nhân phong u. Tổn thương hiếm gặp ở người bệnh dưới 20 tuổi và gặp nhiều ở giới nam so với nữ (tỷ lệ là 60% và 35%). Lúc đầu vùng tổn thương phù, sưng tấy, gây cảm giác nóng cháy rồi có bọng nước sau đó vỡ, chảy dịch, máu mủ, loét rộng rồi hoại tử mô lan đến khớp xương. Tổn thương ở 1/3 trước lòng bàn chân, khó chữa lành và có thể huỷ hoại cụt đứt một phần bàn chân.

Tổn thương lỗ đáo là do (i) viêm dây thần kinh (gây vô cảm bề mặt da bàn chân, dễ bị chấn thương liên tục, làm teo đét cơ bàn chân, không còn cảm giác, thiếu máu tại chỗ) (ii) rối loạn vận mạch và thần kinh giao cảm (gây co thắt các vi mạch, đôi khi tạo nên những nhánh mạch nối tiếp giữa động – tĩnh mạch hoặc tạo nên những huyết khối tĩnh mạch) (iii) nhiễm khuẩn, hoại thư cả vùng mô tổn thương.

3. BỆNH GIANG MAI

3.1. Lược sử bệnh giang mai

Vào những năm 2698 – 2599 trước CN, nhiều tài liệu Y học Trung Quốc đã đề cập đến bệnh giang mai, như trong bộ sách của Hoàng Đế, một thầy thuốc nổi tiếng thời đó. Nhiều nghiên cứu khảo cổ học trên những xương người thuộc khoảng thiên niên thứ hai trước CN, ở miền trung nước Nga cũng cho thấy có dấu hiệu tổn thương giang mai (theo Rohlin). Vào thế kỷ XIII, nhiều thầy thuốc Trung Quốc đã mô tả bệnh giang mai. Vào cuối thế kỷ XV, giang mai xuất hiện thành dịch bệnh lan tràn ở nhiều nước châu Âu, sau chuyến đi phát hiện ra châu Mỹ của Cristobal Colom vào năm 1493. Đầu thế kỷ XVI, một thầy thuốc Italia, Nicolas Leonniceno 1438–1524 cũng có đề cập đến bệnh giang mai. Tuy nhiên, thuật ngữ "syphilis" (giang mai) xuất hiện đầu tiên trên một tập thơ in năm 1530 của tác giả Girolamo Fracastoro (1478 –1553) người thầy thuốc Italia, thường được coi là người sáng lập ra ngành Truyền nhiễm học. Trong tập thơ đó, Syphilis là tên một nhân vật đã mang một căn bệnh quái ác reo rắc khắp nơi. Cũng có nhà nghiên cứu cho rằng: theo từ nguyên học, syphilis gồm hai gốc "syn" có nghĩa là cùng nhau và "philein" có nghĩa là "yêu". Giữa thế kỷ XVI, Jean Fernal (1497 – 1558) xác nhận việc lây truyền bệnh do quan hệ tình dục. Năm 1834, lần đầu tiên chất potassium iode được sử dụng để điều trị bệnh giang mai. Năm 1901, hai nhà khoa học Jules Bordet và Octave Gengou tìm ra hiện tượng cố định bổ thể. Năm 1903, Metchnikoff và Emile Roux gây được bệnh thực nghiệm trên súc vật. Năm 1904, Fritz Richard Schaudinn và Erich Hoffmann phát hiện ra xoắn khuẩn gây bệnh giang mai. Năm 1906 các nhà y học Wassermann, Neisser và Bruck đã áp dụng hiện tượng cố định bổ thể trong phản ứng Wassermann để chẩn đoán bệnh giang mai. Năm 1909 chất Salvarsan (606) được phát hiện trong điều trị có hiệu quả bệnh giang mai, chấm dứt việc sử dụng thuỷ ngân thường dùng từ xưa.

THƯ VIỆN HUBT
TÀI LIỆU PHỤC VỤ THAM KHẢO NỘI BỘ

3.2. Đặc điểm và đường lây truyền của vi khuẩn giang mai

Vi khuẩn gây bệnh là *Treponema pallidum* (Spirocheta) có dạng và cấu trúc hình xoắn (vì vậy gọi là xoắn khuẩn) di chuyển theo kiểu xoắn ốc. Vi khuẩn có kích thước 8 – 15μ, có vỏ bao chứa nhiều thành phần cấu tạo mang tính đặc hiệu miễn nhiễm. Xoắn khuẩn phân chia rất nhanh, trong vòng 30 giờ đã tạo thành hai phần sống động. Sự hiện diện của xoắn khuẩn tại mô bệnh là một dấu chứng chẩn đoán xác định nhất (xoắn khuẩn chỉ hiện diện ở giang mai I và II).

Xoắn khuẩn chưa hề được nuôi cấy trong môi trường nhân tạo và rất yếu, dễ bị huỷ hoại do hoá chất (xà phòng), hoặc do sức nóng, khô hanh, nhưng chịu được lạnh. Xoắn khuẩn ưa môi trường ẩm ướt và có thể sống trong mô suốt đời người bệnh, nếu không được điều trị kịp thời đầy đủ.

Xoắn khuẩn lây truyền chủ yếu theo đường trực tiếp, qua những vết rách, sướt ở da, niêm mạc (trong quan hệ tình dục) vì vậy, tổn thương luôn hiện diện ở các vùng sinh dục (dương vật, âm môn, môi lớn, môi nhỏ, âm đạo, cổ tử cung)... đôi khi ở hậu môn, hiếm ở môi, lưỡi, amiđan, vú, ngón tay... Có những đường lây truyền bệnh hiếm gặp: trẻ sơ sinh có bệnh giang mai, khi bú vú, có thể truyền bệnh cho người lớn, hoặc nhân viên y tế có thể nhiễm bệnh khi vết sướt da tay chạm xoắn khuẩn trong phòng thí nghiệm. Cũng có những trường hợp bệnh lây truyền qua côn trùng chích đốt, qua dung dịch ô nhiễm.

Xoắn khuẩn thường bao giờ cũng hiện diện ở tổn thương da và niêm mạc trong thời kỳ giang mai I và II (ở mụn nhiễm và hạch tương ứng) nhưng hầu như không thấy ở thời kỳ giang mai III.

Về dịch tễ học, tỷ lệ số trường hợp mắc bệnh giang mai sớm cho 100.000 dân trên một số nước là:

	Năm 1950	Năm 1960
Hoa Kỳ	30	14
Ôxtralia	12	10
Thụy Điển	35	7
Pháp	8	7
Nhật	100	4
Canada	11	4

Vào những năm của thập kỷ 50 thuộc thế kỷ 20, trên thế giới có khoảng 20 triệu người mắc bệnh giang mai. Tới thập kỷ 60, đã có tới 60 triệu người mắc bệnh trên toàn cầu.

Quá trình nhiễm xoắn khuẩn tạo nên những tổn thương khác nhau tùy thuộc các thời kỳ của bệnh giang mai.

THƯ VIỆN HUBT
TÀI LIỆU PHỤC VỤ THAM KHẢO NỘI BỘ

3.3. Các tổn thương viêm giang mai

3.3.1. Giang mai I

Vài giờ sau khi nhiễm bệnh, xoắn khuẩn đã xâm nhập ngay vào máu, rồi phát triển nhanh chóng lan rộng trong 24 giờ vào các mạch lymphô, đến hạch. Từ ngày thứ 7 đến ngày thứ 14 sau khi nhiễm bệnh, đã có thể phát hiện xoắn khuẩn trong máu hoặc ở nơi tổn thương, nhưng dù kết quả âm tính, vẫn không thể kết luận là không mắc bệnh. Luôn có thời kỳ ủ bệnh thầm lặng, kéo dài trung bình 3 – 4 tuần lễ (đôi khi 10 ngày – 10 tuần lễ) rồi xuất hiện mụn nhiễm giang mai (còn gọi là mụn nhiễm Hunter) ở nơi xâm nhập xoắn khuẩn. Thời gian hình thành mụn nhiễm khoảng 1 tuần lễ. Đó là một vết loét tròn, rộng 0,5 – 2cm đường kính, (đôi khi rất nhỏ và không được chú ý), màu đỏ sẫm, đáy rắn cứng, không đau, ở đường sinh dục nữ, khoảng 90% các mụn nhiễm (đôi khi nhiều ổ) thường không được phát hiện sớm, vì vậy, mọi tổn thương loét ở vùng đó cần phải được nghi ngờ là tổn thương giang mai, đặc biệt là ở cổ tử cung, âm đạo, môi lớn, nhỏ... Tỷ số mắc bệnh so sánh ở giới nam và nữ là 3/1. Vài ngày sau nữa, xuất hiện viêm bán cấp của hạch lymphô vùng kế cận (có thể một hoặc nhiều hạch, không đau), có thể chứa xoắn khuẩn.

Mụn nhiễm thường xuất hiện, chứa xoắn khuẩn rồi đóng vảy khô và tự khỏi sau 3 – 4 tuần lễ (có khi 8 tuần).

Hình thái vi thể của mụn nhiễm giang mai là một vùng loét, mất chất biểu mô, có xuất dịch tơ huyết, để lộ rõ vùng mô hạt viêm ở lớp bì, rất giàu tế bào (lymphô bào, mô bào, nhiều nhất là tương bào).

Các tế bào viêm dày đặc có thể tạo thành một áo vỏ bao quanh vi mạch. Các vi mạch máu tăng sản nhiều, có viêm nội mô, tế bào nội mô sưng to, có nơi lấp kín lòng vi mạch gây huyết khối nhỏ, tạo nên những ổ viêm thoái hóa, hoại tử ở mô quanh hạch. Nhuộm bằng phương pháp tẩm bạc Levaditi, có thể thấy xoắn khuẩn hiện diện ở vách mạch hoặc mô quanh mạch.

Thời kỳ giang mai I thường kéo dài 1 – 2 tháng, trong thời gian này, những cấu tạo kháng nguyên của xoắn khuẩn tác động tới mô viêm (tương bào) để sản sinh ra nhiều kháng thể làm cho các phản ứng huyết tan, phản ứng lên bông đều dương tính, cho phép chẩn đoán huyết thanh bệnh giang mai.

3.3.2. Giang mai II

Đây là thời kỳ xoắn khuẩn lan rộng trong máu, bắt đầu vào khoảng tuần lễ thứ 9 – 14 sau khi nhiễm khuẩn hoặc khoảng 45 ngày sau khi có mụn nhiễm. Trong 1/3 các trường hợp bệnh, mụn nhiễm chưa lành sẹo, đã bắt đầu thời kỳ giang mai II. Bệnh nhân thấy nhức đầu, mệt mỏi, đau khớp, viêm họng. Rồi xuất hiện trên da những hồng đào: đó là những vết tròn, dát hình bầu dục, màu hồng nhạt, không ngứa, đôi khi nhô cao, nhiều rải rác trên ngực, trên người, hiếm thấy

THƯ VIỆN HUBT
TÀI LIỆU PHỤC VỤ THAM KHẢO NỘI BỘ

ở mặt. Cũng thấy hồng ban sẩn (papule), màu đỏ sẫm, không ngứa, trên da lòng bàn tay, bàn chân, có khi tự biến mất sau vài tháng hoặc để lại những dát sắc tố. Khoảng tháng thứ 4 – 12 sau mụn nhiễm, xuất hiện những mảng viêm giang mai (syphilide) đôi khi rất đa dạng và khó chẩn đoán xác định, nhưng thường có kích thước 3 – 6 mm, màu đỏ sẫm, bóng loáng, đôi khi có vảy, tạo thành dạng vảy nến, có vị trí ở thân người, chi, lòng bàn tay, bàn chân, quanh mũi, miệng, ở da chân tóc, bìu, dương vật, âm hộ, môi lớn nhỏ, vùng hậu môn. Cũng có thể thấy những tổn thương sước ở niêm mạc miệng, lưỡi, amidan, thanh quản, lúc đầu trắng đục rồi loét đỏ, gây viêm, khó nuốt, giọng khàn. Tổn thương giang mai có thể làm rụng tóc gây hói đầu, rụng lông mày, râu. Cũng có thể thấy tổn thương ở mắt (viêm mống mắt), ở màng ngoài xương, thận, gan, màng não.

Các mảng viêm giang mai có thể phì đại dưới dạng Condilôm lata (còn gọi là Condilôm liễu hoặc Condilôm phẳng, để phân biệt với Condilôm acuminata thường do virus).

Tổn thương vi thể của giang mai II gồm: (i) Condilôm lata: lớp thượng bì tăng sản rõ rệt (tăng gai), đôi khi có cận sừng, các mào thượng bì dài, lấn sâu vào lớp bì. (ii) viêm bì lan tỏa, các vi mạch có viêm nội mạc, vách mạch sưng dày, bao quanh có thấm nhập đủ mọi loại tế bào viêm mạn (lymphô bào, đặc biệt rất giàu tương bào), tạo nên một lớp áo vỏ mạch máu.

Nếu được điều trị, tổn thương giang mai II có thể khỏi hết trong vòng 1 tháng, không để lại dấu vết. Nhưng nếu không điều trị tổn thương giang mai II có thể kéo dài vài tháng hoặc 2 – 3 năm (dưới dạng giang mai tiềm ẩn).

Ở cả hai thời kỳ (giang mai I và hai II) bao giờ cũng có viêm hạch sưng to.

3.3.3. Giang mai tiềm ẩn

Nếu không được điều trị, giang mai có thể tồn tại lâu dài, có khi suốt cả đời người, không có biểu hiện lâm sàng rõ rệt mà chỉ phát hiện qua huyết thanh chẩn đoán: đó là giang mai tiềm ẩn. Theo nhiều tác giả, có tới 1/3 các trường hợp giang mai ở giới nam và 1/2 các trường hợp ở giới nữ chỉ phát hiện nhờ xét nghiệm huyết thanh. Tỷ số đó ngày càng tăng vì những tổn thương ban đầu ngày càng có những dạng hoàn toàn khác với những mô tả kinh điển. Cũng có những trường hợp bệnh không mang dấu hiệu lâm sàng rõ rệt của giang mai I và II mà ngay thoạt đầu đã mang dạng tiềm ẩn và không được phát hiện.

Trong giang mai tiềm ẩn, những kháng thể đặc hiệu tạo nên những phản ứng cố định có giá trị chẩn đoán bệnh cao, và sẽ trở nên âm tính khi khỏi bệnh. Các phụ nữ mắc giang mai tiềm ẩn, dù không có khả năng lây truyền bệnh trong quan hệ sinh dục, nhưng vẫn có thể là nguồn gốc lây bệnh giang mai bẩm sinh ở con cái.

Giang mai tiềm ẩn có thể kéo dài vĩnh viễn hoặc trong vài năm rồi chuyển thành giang mai III.

THƯ VIỆN HUBT
TÀI LIỆU PHỤC VỤ THAM KHẢO NỘI BỘ

3.3.4. Giang mai III

Trên 100 bệnh nhân viêm giang mai, nếu không điều trị, có khoảng 28 trường hợp tiến triển sang giang mai III (gồm 13 trường hợp tiến triển lành và 15 tiến triển chết người).

Tổn thương cơ bản của giang mai III là gôm giang mai. Đây là vùng mô hoại tử dở dang, không thuần nhất (còn lại dấu vết viêm vi mạch). Viêm nội mạc vi mạch làm hẹp lòng mạch hoặc lấp tắc mạch gây hoại tử mô kế cận kèm thấm nhập đủ mọi loại tế bào viêm (lymphô bào, đại thực bào, đại bào, thoái bào, sợi bào, đặc biệt là rất giàu tương bào). Các thành phần đó có thể sắp xếp đồng tâm, tạo nên những nang giang mai, rất giống nang lao nhưng không bao giờ có chất bã đậu. Khi tiến triển, mô sợi tăng sản mạnh làm cho vùng viêm giang mai bị xơ hóa, rắn cứng, nhăn nhúm (như trong xơ gan giang mai).

Gôm giang mai chính là biểu hiện ái tính của xoắn khuẩn đối với hệ mạch máu. Gôm có thể hiện diện ở nhiều nơi trên cơ thể người bệnh: ở hệ thần kinh trung ương, hệ tim mạch, gan, da, khớp xương, tinh hoàn. Nhiều gôm có thể kết hợp thành u giang mai (syphiloma).

Trong giang mai III không bao giờ có viêm hạch sưng to.

3.3.4.1. Tổn thương niêm mạc, da

Khác hẳn với những tổn thương của giang mai II (thường có số lượng nhiều, lan tỏa nông và không để lại dấu vết sau khi khỏi bệnh) tổn thương giang mai III thường có số lượng ít, khu trú sâu và để lại sẹo rõ rệt. Tổn thương gồm: (i) những củ, kích thước bằng hạt kê, hạt đậu hoặc cục lớn, riêng lẻ hoặc kết dính nhau, màu đồng đỏ, hiện diện sâu trong lớp bì nên bề mặt da vẫn trơn nhẵn, nhưng đôi khi có thể loét hoại tử. Các củ giang mai có thể ở vị trí trên mặt, da đầu, lưng, chi (ii) những gôm giang mai, kích thước 0,5 – 1cm, thường đơn độc ở chi hoặc ở nơi khác trên cơ thể, rồi loét, bờ rõ nhẵn, không mủ, không đau. (iii) những mảng trắng (bạch sản) màu đục như sứ, ở niêm mạc má, môi, có thể sâu dày rồi loét và hoá ung thư.

3.3.4.2. Viêm động mạch do giang mai

Xảy ra trong khoảng 10% các bệnh nhân giang mai muộn. Đây là tổn thương nặng, không thể hồi phục, gây nhiều hậu quả xấu và biến chứng cho người bệnh. Thường xảy ra vào khoảng 15 – 20 năm sau mụn nhiễm và ở bệnh nhân nam (nhiều hơn nữ với tỷ số 2/1). Tổn thương là viêm toàn động mạch ở các động mạch lớn (quai động mạch chủ ngực, vùng xoang Valsava, van động mạch chủ xuống, hiếm thấy ở đoạn động mạch dưới cơ hoành), ở các động mạch nhỏ (lỗ động mạch vành, động mạch não ở vùng lục giác Willis).

Viêm động mạch chủ do giang mai thường bắt đầu ở lớp ngoại mạch gồm thấm nhập đủ mọi loại tế bào viêm mạn đặc biệt rất giàu tương bào. Tổn thương lan

THƯ VIỆN HUBT
TÀI LIỆU PHỤC VỤ THAM KHẢO NỘI BỘ

rộng dến lớp áo giữa rồi lớp áo trong của động mạch làm lớp nội mô sưng dày. Quá trình viêm mạn làm huỷ hoại các cấu trúc chun của vách mạch rồi mô sợi xơ thay thế, gây viêm toàn động mạch làm cho vách mạch mất tính chun giãn, trở nên xơ cứng tạo điều kiện hình thành những ổ giãn phồng mạch, rất dễ vỡ gây chảy máu sét đánh.

Viêm động mạch nhỏ do giang mai thường biểu hiện dưới dạng viêm nội mạc: các tế bào nội mô cũng như các chu bào đều tăng sản, làm vách mạch dày, có thể dẫn đến làm hẹp lòng mạch. Cũng thấy thấm nhập nhiều tế bào viêm mạn ở xung quanh động mạch.

3.3.4.3. Viêm thần kinh trung ương do giang mai

Có thể phát hiện qua dịch não tủy. Thường gặp trong 7 – 10% các trường hợp giang mai muộn. Gồm: (i) tổn thương xơ hoá các vùng sau của tủy sống, nơi dẫn truyền của những cảm nhận sâu, gây triệu chứng Tabès, với những biểu hiện lâm sàng như đau quanh thắt lưng, đau chi dưới, đau khớp cổ tay, cổ chân, mất các phản xạ gân, trương lực bị giảm thiểu (tê tay tê chân), bệnh nhân không đứng thẳng người khi nhắm mắt (dấu hiệu Romberg) (ii) tổn thương dây thần kinh sọ, teo dây thần kinh thị giác (gây mắt mờ, viêm giác mạc, điếc) (iii) viêm màng não – não lan rộng, có thể kèm nhồi máu não, gây liệt toàn thể hoặc tê chi, gây những biến đổi tâm thần (thay đổi hành vi xử thế, mất khả năng suy nghĩ tập trung, phán đoán, mất trí nhớ và lú lẫn, lẩm cẩm, không thể lao động trí óc).

3.3.4.4. Tổn thương ở nhiều nơi trong cơ thể

– Ở gan, có nhiều ổ gôm giang mai, nhiều vùng xơ cứng tạo hình ảnh xơ gan giang mai.

– Ở bao khớp (khuỷ tay, khớp gối cổ tay, cổ chân) có những cục viêm, thường không đau xơ cứng.

– Ở đường hô hấp trên: gây thủng vòm khẩu cái.

– Ở xương: gây huỷ hoại vách ngăn xương mũi, làm biến dạng xương chi dưới thành hình vòng cung.

– Ở thận, tinh hoàn.

CÂU HỎI GỢI NHỚ: GÔM GIANG MAI LÀ GÌ ?

3.3.5. Giang mai ở thai kỳ

Có thể gặp hai tình huống:

3.3.5.1. Người mẹ mắc bệnh trước khi thụ thai

Nếu người mẹ không có những triệu chứng lâm sàng, vẫn có thể phát hiện bệnh khi làm xét nghiệm huyết thanh vào tháng thứ 3 của thai kỳ, (các sản phụ

THƯ VIỆN HUBT
TÀI LIỆU PHỤC VỤ THAM KHẢO NỘI BỘ

bắt buộc phải làm xét nghiệm này). Nếu được điều trị đúng và đầy đủ, mẹ và con đều có thể khỏi hoàn toàn. Lý do là vì xoắn khuẩn chỉ có thể vượt qua hàng rào nhau thai từ tháng thứ 5 của thai kỳ. Nếu không điều trị đầy đủ, bệnh cứ tiếp diễn và gây sẩy thai, thai chết lưu, ứ nước màng ối, đẻ non thiếu tháng và chết, hoặc thai nhi ra đời (20% các trường hợp sản phụ giang mai) và mang bệnh giang mai bẩm sinh.

3.3.5.2. Mẹ mắc bệnh trong thai kỳ

Có thể không được phát hiện vì nhiễm khuẩn xảy ra sau khi làm xét nghiệm huyết thanh bắt buộc ở tháng thứ 3 của thai kỳ. Thai nhi sẽ ra đời và mang bệnh giang mai bẩm sinh.

3.3.6. Giang mai bẩm sinh

Bệnh đã được Ambroise Paré (1510 – 1590) một thầy thuốc người Pháp, mô tả khá đủ trong cuốn sách của ông xuất bản năm 1564. Không thể gọi là giang mai di truyền vì:

(i) Gen, nhiễm sắc thể không bao giờ bị tổn thương do xoắn khuẩn.

(ii) Cả noãn bào và tinh trùng đều không bao giờ chứa xoắn khuẩn. Phải gọi là giang mai bẩm sinh vì xoắn khuẩn được truyền từ người mẹ có bệnh sang thai nhi, trong khoảng từ tháng thứ 5 đến hết thai kỳ.

Có thể phân biệt hai dạng giang mai bẩm sinh:

3.3.6.1. Giang mai bẩm sinh sớm

Trẻ sơ sinh gầy yếu dáng "cụ non", cân nặng khoảng 2 kg, nhau thai phì đại có thể nặng tới hơn 1/6 trọng lượng trẻ sơ sinh. Thấy có những tổn thương như nhiều bọng nước lớn, khu trú ở lòng bàn tay, lòng bàn chân, nhiều khe nứt ở miệng, hậu môn, chứng sổ mũi (coryza) mủ và máu do loét các xương sụn ở mũi, loét họng làm tiếng trẻ khóc khàn trầm lạ tai, có nhiều hồng đào và sần giang mai da. Còn thấy nhiều tổn thương khác như: xương khớp (gặp trong 80% các tổn thương giang mai bẩm sinh) (viêm xương sụn vào tháng thứ 2 – 3 sau sinh), gan to rắn cứng và xơ hóa, lách to, viêm thận, viêm tinh hoàn, viêm màng não, viêm dây thần kinh thị giác, thiếu máu. Một điều cần lưu ý là giang mai bẩm sinh tiềm tàng chỉ được xác định dựa trên xét nghiệm chẩn đoán huyết thanh dương tính ở người mẹ chứ không dựa vào xét nghiệm chẩn đoán ở trẻ sơ sinh, bởi vì một thai nhi sinh từ mẹ có bệnh (dù đã được điều trị) vẫn có thể mang những kháng thể tồn dư từ người mẹ suốt thời gian vài ba tháng. Do đó trẻ sơ sinh vẫn phải được theo dõi và điều trị.

3.3.6.2. Giang mai bẩm sinh muộn

Thường do không phát hiện được bệnh ở trẻ sơ sinh. Những dấu hiệu lâm sàng

THƯ VIỆN HUBT
TÀI LIỆU PHỤC VỤ THAM KHẢO NỘI BỘ

thường xuất hiện ở trẻ 2 tuổi hoặc 5 – 10 tuổi, đôi khi muộn hơn, vào lúc trưởng thành. Hiếm thấy các tổn thương da và niêm mạc. Thường gặp các tổn thương xương khớp (xương chầy biến dạng, hình lưỡi kiếm cong, viêm xương giang mai...) và tổn thương của mắt, tai, răng như: viêm giác mạc cả hai mắt, viêm mê lộ vùng tai gây điếc, viêm răng kiểu Hutchinson, khấp khểnh, nhấp nhô...

Một điều đáng lưu ý là bệnh giang mai bẩm sinh thường rất nặng và rõ rệt ở trẻ nhỏ (ra đời kế tiếp trong các lần sinh đẻ) nhưng bệnh lại có vẻ giảm thiểu dần ở người mẹ.

Sơ đồ phân kỳ bệnh giang mai

Cũng có thể phân chia bệnh giang mai thành hai thể:

(1) Giang mai sớm: chịu tác động của thuốc và điều trị có kết quả.

(2) Giang mai muộn: tổn thương không thể hồi phục.

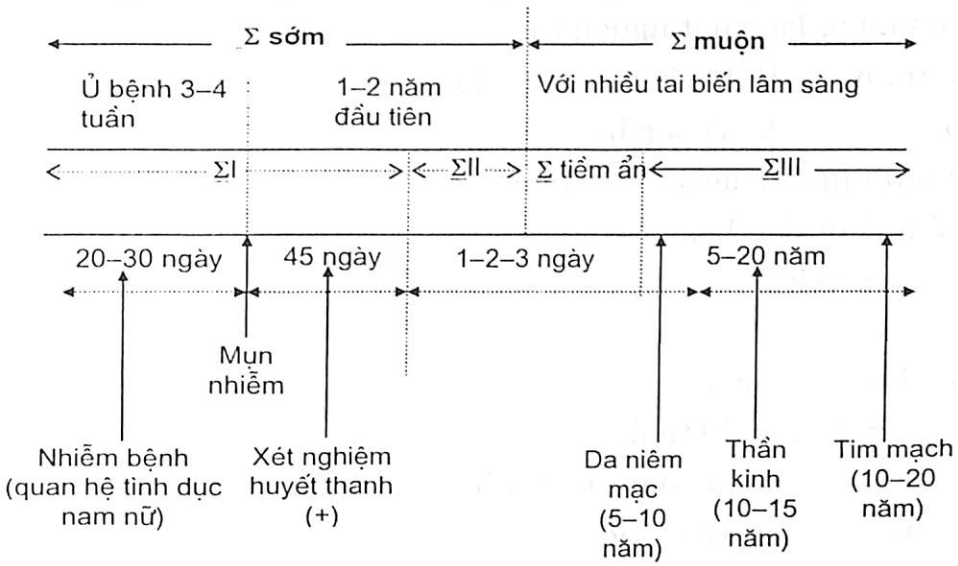

TỰ LƯỢNG GIÁ

Chọn câu trả lời đúng nhất cho các câu sau

Câu 1: Bệnh lao được gọi tên như vậy (tuberculosis) vì dựa trên tổn thương cơ bản là:

A. Hang lao. B. Nang lao. C. Củ lao.

D. Chất bã đậu. E. Đại bào.

Câu 2: Phản ứng tuberculin, hoàn toàn phụ thuộc vào thành phần cấu tạo (dưới đây) của trực khuẩn lao

A. Polysaccharid. B. Glicolipid. C. Protein.

D. Lipid. E. Chất xi vỏ bao.

THƯ VIỆN HUBT
TÀI LIỆU PHỤC VỤ THAM KHẢO NỘI BỘ

Câu 3: Bệnh sarcoidosis **không có** đặc điểm:

A. Hoá sợi.

B. Hiện diện đại bào.

C. Hiện diện nhiều lymphô bào.

D. Hiện diện hoại tử bã đậu.

E. Hiện diện nhiều thoái bào.

Câu 4: Trong viêm lao, hoại tử bã đậu **không** tiến triển theo hướng:

A. Mềm nhũn.

B. Hoá calci.

C. Xuất thải theo đường tự nhiên.

D. Hoá xơ thành nang.

E. Tự tiêu biến.

Câu 5: Thoái bào của nang lao xuất nguồn từ:

A. Bạch cầu đa nhân. B. Bạch cầu nhân đơn. C. Dưỡng bào.

D. Lymphô bào. E. Tương bào.

Câu 6: Tổn thương mụn nhiễm lao có đặc điểm:

A. Xuất độ cao ở đường tiêu hóa.

B. Không dễ dàng calci hóa.

C. Thường gặp ở giới nam.

D. Có thể ở mọi vị trí của phổi.

E. Xuất độ cao ở người trên 50 tuổi.

Câu 7: Đường xâm nhập viêm lao quan trọng nhất và thường gặp:

A. Đường niệu–dục. B. Kết mạc. C. Da.

D. Đường hô hấp. E. Đường tiêu hóa.

Câu 8: Vị trí viêm lao đường tiêu hoá thường gặp nhất:

A. Thực quản. B. Dạ dày. C. Hỗng tràng.

D. Hồi manh tràng. E. Đại tràng sigma.

Câu 9: Viêm lao đường sinh dục nữ có vị trí thường gặp nhất tại:

A. Buồng trứng.

B. Cổ tử cung (cổ ngoài).

C. Đáy tử cung.

D. Nội mạc tử cung và ống dẫn trứng.

E. Cổ tử cung (cổ trong).

Câu 10: Trong lao thận, tổn thương hiện diện rõ rệt ở:

A. Ống thận. B. Ống góp. C. Cầu thận.

D. Mô đệm liên kết. E. Mạch máu.

THƯ VIỆN HUBT
TÀI LIỆU PHỤC VỤ THAM KHẢO NỘI BỘ

Phân biệt đúng, sai các câu sau bằng đánh dấu (√) vào cột A cho câu đúng, cột B cho câu sai

Câu	Nội dung	A	B
11	Trực khuẩn phong nhân lên rất nhanh.		
12	Phản ứng Mitsuda dùng để xác định người đã mắc bệnh phong.		
13	Thời kỳ ủ bệnh của viêm phong có thể rất lâu dài (5 – 10 năm)		
14	Tỷ lệ lây truyền giữa vợ chồng (chỉ một người mang bệnh phong) là thấp (khoảng 3 – 6% các trường hợp)		
15	Phần lớn (70%) bệnh nhân phong đều thuộc thể phong u.		
16	Tổn thương niêm mạc vùng hô hấp trên xảy ra ở 80% các trường hợp phong u.		
17	Nang phong có hình thái vi thể giống như nang lao.		
18	Phản ứng Mitsuda cho kết quả âm tính ở bệnh nhân phong củ.		
19	Trực khuẩn Hansen có thể gây tổn thương ở các tạng (như ở gan: 90% các trường hợp bệnh phong u).		
20	Phần lớn (80% các trường hợp tổn thương lỗ đáo có vị trí ở 1/3 trước của lòng bàn chân).		

Chọn câu trả lời Nhân – Quả trong các câu từ 21 đến 30

Mỗi câu gồm hai thành phần: (1) phần nhận định và (2) phần lý luận, mối liên quan nguyên NHÂN – hậu QUẢ được xác định nhờ hai từ BỞI VÌ.

Cách trả lời:

A nếu (1) đúng (2) đúng **có** liên quan nhân quả.

B nếu (1) đúng (2) đúng, **không** liên quan nhân quả.

C nếu (1) đúng (2) sai.

D nếu (1) sai (2) đúng

E nếu (1) sai (2) sai.

Câu 21: (1) Trong giang mai I và II, hạch kế cận mụn nhiễm luôn bị viêm sưng to. **BỞI VÌ** (2) Xoắn khuẩn thường hiện diện ở mụn nhiễm và mô hạch viêm.

Câu 22: (1) Trong giang mai I, ở mụn nhiễm thường có viêm quanh mạch rõ rệt, giàu tương bào. **BỞI VÌ** (2) Xoắn khuẩn xâm nhập máu rất nhanh sau khi vào cơ thể.

Câu 23: (1) Tổn thương mụn nhiễm giang mai ở vùng sinh dục nữ thường rất dễ phát hiện. **BỞI VÌ** (2) Vùng sinh dục nữ là vị trí xâm nhập thường gặp nhất của xoắn khuẩn.

THƯ VIỆN HUBT
TÀI LIỆU PHỤC VỤ THAM KHẢO NỘI BỘ

Câu 24: (1) Giang mai tiềm ẩn thường chỉ được phát hiện qua chẩn đoán huyết thanh và cần phải được điều trị. **BỞI VÌ** (2) Giang mai tiềm ẩn có thể là nguồn gốc gây giang mai bẩm sinh ở con cái.

Câu 25: (1) Tổn thương giang mai III thường không thể hồi phục và gây nhiều hậu quả xấu. **BỞI VÌ** (2) Tổn thương giang mai III luôn hiện diện ở các tạng sâu như hệ tim mạch, hệ thần kinh.

Câu 26: (1) Đa số những người mắc bệnh giang mai, nếu không được điều trị đầy đủ, đều chuyển sang thời kỳ giang mai III. **BỞI VÌ** (2) Xoắn khuẩn đã sớm lan rộng theo đường máu đi khắp cơ thể.

Câu 27: (1) Một phụ nữ mới mắc bệnh giang mai có thai và được điều trị khỏi ngay trong 3 tháng đầu của thai kỳ, đứa trẻ ra đời vẫn bị giang mai bẩm sinh. **BỞI VÌ** (2) Xoắn khuẩn đã xâm nhập qua nhau tới phôi thai trong tháng đầu tiên của thai kỳ.

Câu 28: (1) Tổn thương giang mai ở trẻ sơ sinh có thể được coi là giang mai di truyền. **BỞI VÌ** (2) Xoắn khuẩn có thể lan tràn từ người mẹ mang bệnh qua nhau tới thai nhi.

Câu 29: (1) Rạch rộng mụn nhiễm giang mai I có thể ngăn chặn sự phát triển của giang mai II và III. **BỞI VÌ** (2) Xoắn khuẩn thường khu trú tại mụn nhiễm rồi mới lan xa theo đường mạch lymphô.

Câu 30: (1) Giang mai ở phụ nữ có thai không phải là một nguyên nhân quan trọng gây sẩy thai trong ba tháng đầu tiên của thai kỳ. **BỞI VÌ** (2) Xoắn khuẩn chỉ xâm nhập thai nhi (qua nhau) từ tháng thứ 5 của thai kỳ.

THƯ VIỆN HUBT
TÀI LIỆU PHỤC VỤ THAM KHẢO NỘI BỘ

Bài 6

U

MỤC TIÊU

1. *Nêu rõ và phân tích định nghĩa của u.*
2. *Kể rõ và phân tích ba cơ sở khoa học dùng để phân loại và xác định danh pháp các khối u. Cho thí dụ.*
3. *Kể rõ và phân tích các đặc điểm đại thể của u.*
4. *Kể rõ và phân tích các đặc điểm vi thể của u.*
5. *Kể rõ và phân tích định nghĩa của u giả.*

Carcinôm. Sarcôm. Giáp biên ác. U lành. U ác (ung thư). U giả. Mô chủ. Mô đệm.

1. ĐẠI CƯƠNG

Các khối u có lẽ cũng có một lịch sử tồn tại cổ xưa như lịch sử phát triển của con người. Thật vậy, những nghiên cứu khảo cổ học về loài người – vượn pitêcantrốp, phát hiện năm 1891 ở Java, cho thấy ở đoạn trên xương đùi có một u xương thật sự. Như thế, từ hàng triệu năm trước đây, u xương đã hình thành ở động vật. Trên các xác ướp khô (momi) đặt trong kim tự tháp (Ai Cập) cũng thấy có sarcôm xương hiện hình rõ ở các phim xạ ký (X quang).

Người cổ đại cũng đã hiểu biết về các khối u: trên các cuộn giấy cói (papirút) Ebers (vào khoảng 1500 năm trước công nguyên) cũng như trên các tài liệu papirút Edwin Smith (khoảng 1600 năm trước công nguyên) đều có những ghi nhận và mô tả một số khối u. Trong bộ kinh Vệ Đà (Ấn Độ) viết vào năm 1500 trước CN cũng trình bày nhiều khối u kèm xác nhận phải cắt bỏ u mới khỏi bệnh. Các tài liệu cổ đại của Trung Quốc (vào khoảng 3000 – 2000 năm trước công nguyên) cũng bàn đến các khối u. Tại Ấn Độ, vào khoảng năm 2000 trước CN, đã biết dùng thuốc mỡ arsenic để điều trị những u ác. Hippocrate (470–380 trước CN), người cha của nền y học phương Tây đã chú ý quan sát và chữa trị u: ông khuyên nên đốt u bằng sắt nung đỏ nhưng (tất nhiên) đã không hiểu rõ bản chất các khối u. Hippocrate quan niệm u và ung thư được hình thành là do mất cân bằng của bốn loại thể dịch (máu, chất nhầy, mật đen và mật vàng) cấu tạo nên cơ thể người. Ông cũng đã biết phân biệt "u hiền lành" và "u nguy hiểm" có thể làm chết người bệnh.

THƯ VIỆN HUBT
TÀI LIỆU PHỤC VỤ THAM KHẢO NỘI BỘ

U không phải là một bệnh riêng biệt của người mà còn hiện diện ở nhiều loài động vật khác (như ếch, cá, chim, gà, mèo...) và cả ở thực vật (như ở cây cà rốt, cây hướng dương, cây củ cải...).

U là gì? Đó là khối mô tân tạo, được hình thành do sự tăng sản bất thường của các tế bào, thường tồn tại lâu dài (hoặc vĩnh viễn) trên sinh vật, ít phụ thuộc vào quy luật cân bằng nội môi (quy luật đồng tồn) của cơ thể, có thể tiến triển lành tính (u lành) hoặc ác tính (ung thư).

Khoa học nghiên cứu các khối u được gọi là U học. Ung thư học là một lĩnh vực quan trọng của U học.

2. DANH PHÁP VÀ PHÂN LOẠI U

2.1. Cấu trúc tế bào

Khối u thường được gọi tên và xếp loại theo hình thái, cấu trúc của tế bào u: u mỡ bao gồm nhiều tế bào mỡ, u cơ sợi tử cung bao gồm nhiều tế bào cơ nhẵn và tế bào sợi...

2.2. Quá trình tạo phôi, tạo mô

Một số u phức tạp chỉ có thể được gọi tên và phân loại dựa trên những hiểu biết đầy đủ về quá trình tạo phôi và tạo mô của các u đó. Thí dụ:

(1) Nhiều u buồng trứng được hình thành từ mầm bào, có cấu trúc gồm một hoặc cả ba lá phôi (ngoại bì phôi, trung bì phôi và nội bì phôi) rất giống một phôi thai giả, vì vậy được đặt tên là u nghịch phôi (thường quen gọi là u quái buồng trứng).

(2) Loại u được hình thành từ dây sống của thời kỳ phôi thai được gọi tên là u dây sống.

2.3. Tiến triển lâm sàng

Việc đặt tên và phân loại các khối u tùy thuộc quá trình diễn biến bệnh, như vậy có thể phân biệt ba loại u:

2.3.1. U lành

Đây là loại u có những đặc điểm hình thái, cấu trúc giống mô bình thường, tiến triển chậm, không làm chết người. Thí dụ: u mỡ, nêvi sắc tố, u sợi cơ tử cung.

2.3.2. U ác (ung thư)

Đây là loại u có những đặc điểm riêng biệt, tiến triển nhanh và thường làm chết người (nếu không điều trị đúng, kịp thời). Thí dụ: ung thư phổi, ung thư dạ dày.

THƯ VIỆN HUBT
TÀI LIỆU PHỤC VỤ THAM KHẢO NỘI BỘ

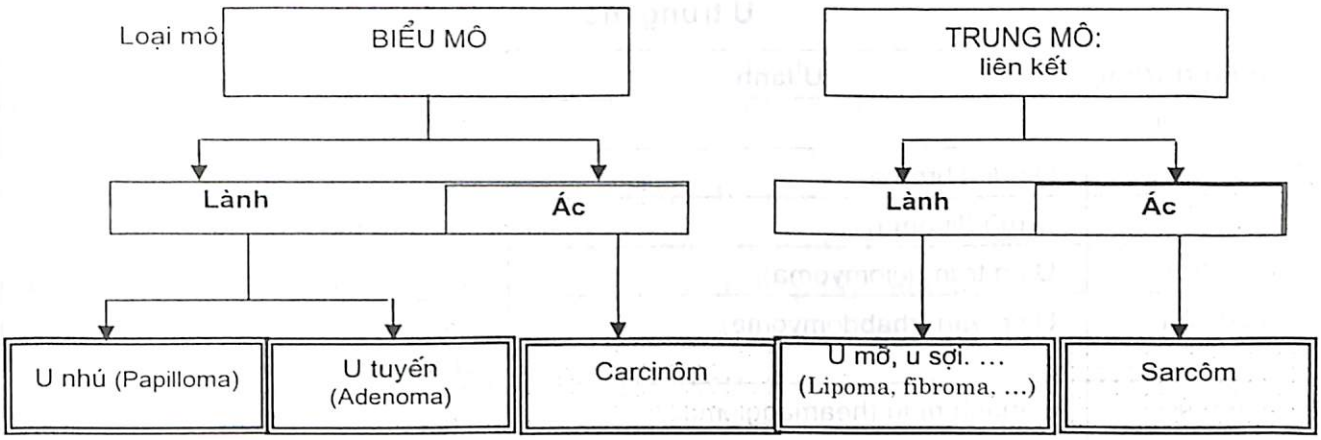

Hình 6.1. Danh pháp u.

Ngoài hai loại u đó thường dễ xác định, còn có loại u mang nhiều đặc điểm không rõ rệt (tiến triển tự phát chậm, di căn không hằng định và rất muộn), được gọi tên là:

2.3.3. U giáp biên ác (hoặc có độ ác thấp)

Thí dụ: u đại bào xương (có thể giáp biên ác hoặc ác rất rõ rệt), u sợi bó.

Trong danh pháp quốc tế, khối u được đặt tên (u lành) bằng cách ghép tên tiền tố (biểu thị cấu trúc tế bào và mô u) với tiếp tố "OMA". Thí dụ:

FIBRE (tiền tố: mô sợi) + OMA: FIBROMA (u sợi)

CHONDRO (sụn) + OMA: CHONDROMA (u sụn)

OSTEO (xương) + OMA: OSTEOMA (u xương)

Đối với u ác, danh pháp quốc tế quy định:

(i) CARCINOMA (tiếng Việt: Carcinôm) là tên gọi các ung thư xuất nguồn từ biểu mô (bề mặt da, niêm mạc...)

(ii) SARCOMA (tiếng Việt: Sarcôm) là tên gọi các ung thư xuất nguồn từ mô liên kết (xương, sụn, cơ...). Sarcôm có xuất độ thấp hơn carcinôm và có thể hiện diện ở mọi vùng cơ thể.

3. MỘT SỐ U THƯỜNG GẶP

Dựa trên cách phân loại và danh pháp trên, có thể thấy một số u sau đây:

U biểu mô

Mô bình thường	U lành	U ác
Biểu mô		Carcinôm
Biểu mô manpighi	U nhú (papilloma)	Carcinôm tế bào gai
Biểu mô tuyến	U tuyến (adenoma)	Carcinôm tuyến (adenocarcinoma)
Nguyên bào nuôi	Nhau nước (Hydatiform mole)	Carcinôm đệm nuôi (Choriocarcinoma)

THƯ VIỆN HUBT
TÀI LIỆU PHỤC VỤ THAM KHẢO NỘI BỘ

U trung mô

Mô bình thường	U lành	U ác
Mô liên kết		Sarcôm
Mô sợi	U sợi (fibroma)	Sarcôm sợi (fibrosarcoma)
Mô mỡ	U mỡ (lipoma)	Sarcôm mỡ (liposarcoma)
Mô cơ trơn	U cơ trơn (leiomyoma)	Sarcôm cơ trơn (leiomyosarcoma)
Mô cơ vân	U cơ vân (rhabdomyoma)	Sarcôm cơ vân (rhabdomyosarcoma)
Mạch máu	U mạch máu (heamangioma)	Sarcôm mạch máu (hemangiosarcoma)
Mô xương	U xương (osteoma)	Sarcôm xương (osteosarcoma)
Mô sụn	U sụn (chondroma)	Sarcôm sụn (chondrosarcoma)
Trung mạc	U trung mạc lành (benign mesothelioma)	U trung mạc ác (malignant mesothelioma)
Trung mô	U trung mô lành (benign– mesenchymom)	U trung mô ác (malignant–mesenchymoma)
Mô tạo huyết		Bệnh bạch huyết (leukemia)

U thần kinh ngoại bì phôi

Mô bình thường	U lành	U ác
Mô thần kinh đệm	U thần kinh đệm (glioma)	U nguyên bào thần kinh đệm (glioblastoma)
Dây thần kinh ngoại vi	U dây thần kinh (neurinoma)	U dây thần kinh ác (malignant neurinoma)
Hạch thần kinh	U hạch thần kinh (ganglioneuroma)	U nguyên bào hạch giao cảm (sympathoblastoma)
Bao Schwann	U bao Schwann (schwannoma)	U bao Schwann ác (malignant schwannoma)
Mô sắc tố	Nêvi sắc tố (pigmented nevus)	Mêlanôm ác (u hắc tố ác) (malignant melanoma)

Loại u xuất nguồn từ mô thần kinh đệm (glia) có xuất độ cao hơn các loại u xuất nguồn từ nơron.

U phôi

Mô bình thường	U lành	U ác
Lá phôi	U nghịch phôi lành (u quái)	U nghịch phôi ác (u quái ác)
Nguyên mô (blastema)	U nguyên mô (hiếm) (blastocytoma)	U nguyên mô thận (U Wilms) (nephroblastoma)
Nguyên bào (blastocyte)		U nguyên mô gan (hepatoblastoma)

THƯ VIỆN HUBT
TÀI LIỆU PHỤC VỤ THAM KHẢO NỘI BỘ

U có cấu trúc phức tạp

Đây là những mô có cấu trúc bình thường hình thành do tồn dư hoặc do lạc chỗ hoặc do các dị tật phôi thai phát triển, vì vậy còn được gọi tên là u nghịch tạo. Thí dụ: (i) Hamartôm: u bao gồm các thành phần mô giống hệt mô bình thường nhưng có tăng sản rõ rệt. Như vậy, hamartôm là một u nghịch tạo đúng chỗ (như hamartôm gan, bao gồm nhiều ống mật và mạch máu tăng sản hoặc như nêvi sắc tố da). (ii) Côristôm: u bao gồm những thành phần mô giống hệt bình thường nhưng ở vị trí bất thường. Như vậy, côristôm là một u nghịch tạo lạc chỗ. Thí dụ: u lách ở bìu, cục u vỏ thượng thận của tinh hoàn, u nang phế quản ở trung thất.

4. ĐẶC ĐIỂM HÌNH THÁI ĐẠI THỂ

Các đặc điểm đại thể thường khác nhau, tùy thuộc tính chất u (lành hoặc ác). Cần chú ý những điểm sau:

4.1. Hình dạng

U tròn hoặc bầu dục, có nhiều (hoặc ít) thùy.

4.2. Kích thước

U có đường kính 2 cm hoặc kích thước 3 × 5 cm, không nên nhận xét: u to bằng trái chanh, hột vịt...

4.3. Vỏ bao

U có (hoặc không) vỏ bao, dính (hoặc không) mô kế cận.

4.4. Màu sắc

U màu vàng (có thể là u mỡ), màu đỏ rực (có thể là u máu), u nhiều màu sắc (có thể là u ác).

4.5. Mật độ

U mềm (u mỡ), hoặc u chắc đặc (u cơ sợi tử cung).

4.6. Chất chứa

U có dạng nang chứa dịch loãng, trong suốt, hoặc chứa chất nhầy (như các loại u buồng trứng) hoặc chứa mô hoại tử (u nang dạng thượng bì ở da).

5. ĐẶC ĐIỂM HÌNH THÁI VI THỂ

Cũng như đặc điểm đại thể, những tính chất vi thể của u luôn tùy thuộc từng loại u (lành hoặc ác), từng loại mô. Những đặc điểm vi thể của u bao gồm:

5.1. Tăng sản tế bào

Là đặc điểm nổi bật nhất và không bao giờ thiếu của khối u, đồng thời để phân biệt u thật và u giả, u và viêm. Thí dụ: u cơ sợi tử cung (hình thành do tăng sản

THƯ VIỆN HUBT
TÀI LIỆU PHỤC VỤ THAM KHẢO NỘI BỘ

quá nhiều tế bào cơ và sợi bào) là một u thật, u hạt viêm (do thấm nhập nhiều tế bào viêm) là u giả.

5.2. Biệt hoá tế bào và mô

Là đặc tính của tế bào và mô đã phát triển đến mức trưởng thành và có chức năng rõ rệt. Trong quá trình phát triển của u, sự biệt hoá có thể dừng ở những mức độ khác nhau (biệt hoá rõ, vừa, kém và không biệt hóa). U lành thường bao gồm những tế bào và mô biệt hoá rõ rệt. Trái lại u ác có thể ở những mức độ biệt hoá khác nhau.

5.3. Chuyển sản

Là một đặc tính ít thấy ở u lành nhưng gặp nhiều hơn ở u ác. Thí dụ:

a) Ở u tuyến đa dạng (của tuyến nước bọt), mô liên kết có thể chuyển sản và tạo nên nhiều vùng sụn, xương, thoái hoá nhầy.

b) Trong ung thư phổi, các tế bào ung thư (từ dạng biểu mô trụ, lúc bình thường) có thể chuyển sản thành dạng thượng bì để hình thành loại carcinôm dạng thượng bì của phế quản.

c) Trong ung thư ống tiêu hoá (ruột già, tụy...) hiện tượng chuyển sản manpighi có thể xảy ra ở các ống tuyến ung thư và tạo nên loại carcinôm tuyến gai.

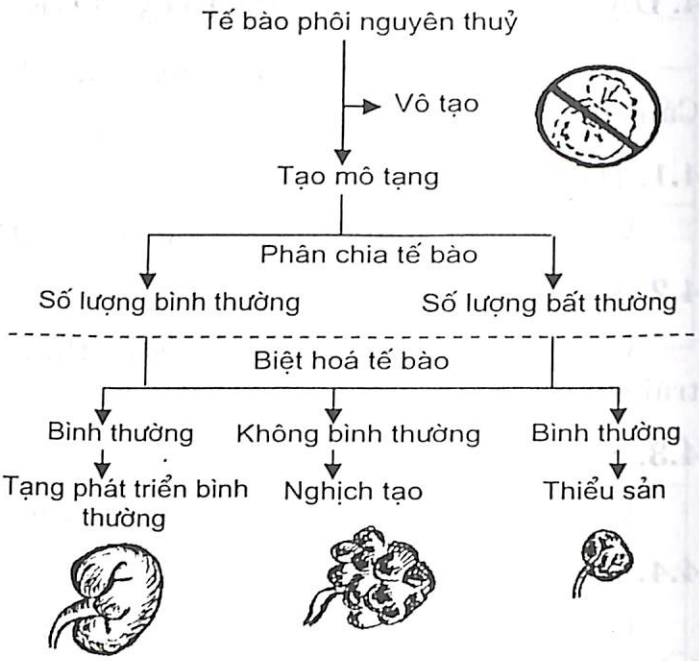

Hình 6.2. Sinh sản, biệt hoá và tạo mô.

5.4. Nghịch sản

Là đặc điểm thường thấy khi u phát triển không bình thường. Thí dụ: ở một số u hình thành do tăng sản tế bào manpighi của lớp thượng bì, có thể thấy nghịch sản sừng (gọi tắt là nghịch sừng).

5.5. Những biến đổi ở nhân và bào tương

Các biến đổi này thường rõ rệt nhiều hoặc ít tùy thuộc vào tính chất u (lành hoặc ác). Những biến đổi có thể xảy ra tại:

a) Nhân tế bào: ít thay đổi ở u lành, nhưng có những biến đổi rõ rệt ở u ác (hình ảnh nhân quái, nhân chia, nhân tăng sắc...)

b) Bào tương: có thể chứa những chất bình thường hoặc bất thường.

THƯ VIỆN HUBT
TÀI LIỆU PHỤC VỤ THAM KHẢO NỘI BỘ

5.6. Cấu trúc mô u

Dù là u lành hoặc u ác, mô u bao giờ cũng gồm hai thành phần cấu tạo:

(i) Mô chủ, bao gồm những tế bào tăng sản để tạo nên u. Thí dụ: trong ung thư gan, mô chủ gồm các tế bào gan ung thư, có nhân quái.

(ii) Mô đệm, bao gồm mô liên kết, mạch máu, thần kinh, có vai trò nâng đỡ, nuôi dưỡng mô chủ.

Việc phân biệt như vậy thường dễ nhận thấy ở loại carcinôm nhưng khó xác định ở loại sarcôm, bởi vì cả hai thành phần (mô chủ và mô đệm) đều xuất nguồn từ mô liên kết.

CÂU HỎI GỢI NHỚ: ĐẶC ĐIỂM VI THỂ RÕ RỆT NHẤT CỦA U LÀ GÌ?

6. U GIẢ

Ngoài các loại u thật với những đặc điểm kể trên, còn có nhiều loại u giả, hình thành do nguyên nhân khác nhau. Thí dụ:

6.1. U viêm

Hình thành do phản ứng viêm làm thấm nhập nhiều tế bào viêm, kèm tăng sản mô sợi. Như u hạt viêm (còn là chồi thịt, nụ thịt) thường thấy ở vùng viêm họng, cổ tử cung loét viêm mạn. Như sẹo lồi (gồm sợi bào và mô chun...)

6.2. U chuyển hóa

Hình thành do rối loạn chuyển hóa, gây phản ứng tăng sản mô bào và chuyển dạng thành đại thực bào ăn các chất lạ (như mỡ, hemosiderin, melanin, lipofuchsin...), kèm nhiều mô sợi và vi mạch.

6.3. U nội tiết

Hình thành do rối loạn nội tiết, gây phì đại tuyến hoặc ứ đọng nhiều chất chế tiết trong lòng tuyến. Thí dụ: (i) ứ đọng nhiều chất keo trong túi tuyến tạo nên bệnh phình giáp (còn được gọi sai là bướu cổ) (ii) ứ đọng nhiều chất hoại tử và chất sừng ở trong da tạo nên u nang dạng thượng bì...

6.4. U nghịch dưỡng

Những rối loạn dinh dưỡng, thay đổi nội tiết có thể làm phì đại một số tuyến. Thí dụ: bệnh u nang sợi vú, giãn ống sữa, bệnh nữ nhũ ở giới nam.

6.5. U bẩm sinh, gia đình

Hình thành do rối loạn gen, tạo nên nhiều cục mô trong cơ thể. Thí dụ: bệnh đa pôlíp ống tiêu hoá gồm nhiều cục ở niêm mạc đại tràng, trực tràng, ruột sigma. Bệnh di truyền theo thể nhiễm sắc thường, kiểu trội.

THƯ VIỆN HUBT
TÀI LIỆU PHỤC VỤ THAM KHẢO NỘI BỘ

TỰ LƯỢNG GIÁ

Phân biệt đúng, sai trong các câu sau bằng đánh dấu (√) vào cột A cho câu đúng, vào cột B cho câu sai

Câu	Nội dung	A	B
1	U không hiện diện ở các loài động vật cấp thấp (như gà, cá, mèo).		
2	U hình thành do tăng sản quá mức của tế bào và mô.		
3	U được gọi tên theo thành phần cấu trúc của tế bào và mô.		
4	Có loại u được hình thành từ cả 3 lá phôi của cơ thể.		
5	U lành thường có cấu trúc mô và tế bào khác biệt với mô bình thường.		
6	Carcinôm là tên gọi các ung thư xuất nguồn từ mô liên kết.		
7	Mô chủ là thành phần cấu trúc gồm các tế bào tăng sản để tạo nên u.		
9	U giả cũng có tăng sản tế bào, thí dụ: u hạt viêm.		
9	Tế bào và mô của u ác có nhiều biến đổi ở nhân và bào tương.		
10	Việc phân biệt mô chủ và mô đệm rất rõ rệt ở loại sarcôm.		

THƯ VIỆN HUBT
TÀI LIỆU PHỤC VỤ THAM KHẢO NỘI BỘ

Bài 7

U LÀNH

MỤC TIÊU

1. Mô tả và phân tích các đặc điểm đại thể của u lành.

2. Mô tả và phân tích các đặc điểm vi thể của u lành.

3. Kể rõ và phân tích tác động của u lành đối với cơ thể.

1. ĐẠI CƯƠNG

U lành hình thành do tế bào và mô tăng sản quá mức bình thường, thường tiến triển chậm và ít khi làm chết người. Đây là loại u khá phổ biến: trong một tập thể học sinh, cũng có thể phát hiện thấy u lành (như nêvi sắc tố, thường quen gọi là nốt ruồi, như u mỡ v.v...)

2. ĐẶC ĐIỂM ĐẠI THỂ

2.1. Hình dạng

U lành thường có hình thái rõ rệt, bề mặt nhẵn, láng, có thể nhô cao trên bề mặt da hoặc có cuống nhỏ dính niêm mạc (gọi là pôlíp) hoặc dạng cục tròn, dễ sờ nắn (như u tuyến sợi của vú).

2.2. Kích thước

U lành có kích thước nhỏ, vài cm. Thí dụ: u tuyến sợi vú thường nhỏ dưới 2 cm (ở phụ nữ trẻ dưới 30 tuổi), hoặc u tuyến đa dạng (tuyến mang tai) thường có kích thước 2 – 4 cm. Tuy nhiên, cũng có những u lành đạt kích thước lớn tới 15 – 20 cm, như u tuyến nang (dịch trong hoặc dịch nhầy) của buồng trứng.

2.3. Vỏ bao

U lành thường có vỏ bao sợi xơ khá rõ, vì vậy dễ dàng cắt bỏ toàn bộ khối u.

2.4. Màu sắc

Khi cắt đôi u lành, diện cắt thường thuần nhất, đơn dạng: u mỡ có màu vàng nhạt, u cơ sợi màu hồng đỏ...

2.5. Thời gian phát triển

U lành thường phát triển chậm, ít khi làm chết người (trừ trường hợp ở vị trí đặc biệt: não, tim...)

THƯ VIỆN HUBT
TÀI LIỆU PHỤC VỤ THAM KHẢO NỘI BỘ

3. THÍ DỤ VỀ U LÀNH

– U nhú da: hình thành do tăng sản lớp biểu mô manpighi, tạo nên nhiều mào thượng bì xen kẽ với các nhú bì (dưới dạng trục liên kết – mạch máu).

– U tuyến (của tuyến nước bọt, tụy, thận, vú) do tăng sản các túi tuyến, đôi khi lớp biểu mô phủ tạo nên nhiều nhú nhô vào lòng ống tuyến.

– U bì sợi do tăng sản mô liên kết ở trong bì, tạo nên một cục u rắn dưới da.

4. ĐẶC ĐIỂM VI THỂ

Cấu trúc mô thường đơn dạng, thuần nhất, bao gồm những tế bào tăng sản nhưng vẫn giống bình thường. Trong u tuyến gan lành, các tế bào gan vẫn xếp thành bè, dây hoặc đám lớn. Trong u tuyến giáp, các túi tuyến tăng sản nhưng vẫn có hình thái bình thường.

Ở u lành, nhân và bào tương thường ít biến đổi.

5. ĐẶC ĐIỂM CHỨC NĂNG

Các tế bào u lành có thể vẫn hoạt động chức năng giống như bình thường. Vì vậy tế bào của u nhú gai có thể hoá sừng rõ rệt, tạo nên những mảng sần, tế bào của u tuyến vẫn có thể chế nhầy. Một số tế bào u tuyến nội tiết có thể chế tiết hormon và tác động đến cơ thể. Thí dụ: (a) u tuyến cận giáp tăng chế tiết sẽ gây những rối loạn chuyển hoá calci, phospho, tạo nên bệnh xương sợi nang (b) u sắc bào của thượng thận tủy có thể gây những cơn tăng huyết áp đột cấp (c) u tiểu đảo tụy (tế bào bêta), thường có vị trí ở thân và đuôi tụy, tăng chế tiết insulin, có thể gây giảm đường huyết hoặc những hội chứng tiêu hoá phức tạp, những rối loạn điện giải.

6. TIẾN TRIỂN

(1) U lành thường phát triển chậm nên ít làm người bệnh lưu ý. Một số u lành do kích thước quá lớn, có thể gây chèn ép các mô và tạng kế cận. Thí dụ: (a) u cơ – sợi tử cung quá to có thể chèn ép các tạng vùng hố chậu (như niệu quản)... (b) u màng não lành có thể chèn lấn mô vỏ đại não hoặc (khi u giàu mạch máu) có thể rách vỡ gây biến chứng chảy máu màng não.

(2) U sừng gai: là một u lành, có thể tự thoái triển trong vòng vài tháng, khi cắt bỏ cần làm xét nghiệm mô học để chẩn đoán phân biệt với các u lành hoặc u ác của da.

(3) U lành có thể gây rối loạn tuần hoàn ở vùng mô kế cận (phù nề, chảy máu, ứ đọng hemosiderin, sắc tố v.v...) hoặc chảy máu lớn trong ổ bụng (trường hợp u máu gan vỡ rách).

THƯ VIỆN HUBT
TÀI LIỆU PHỤC VỤ THAM KHẢO NỘI BỘ

(4) U lành có thể gây phản ứng viêm ở vùng ngoại vi làm vỏ bao u dày dính hoặc gây thoái hoá mô liên kết kế cận (thường thấy trong u đa dạng tuyến nước bọt) hoặc gây hoá sợi, hoá xơ.

(5) U lành có thể mang dạng nang (thượng bì hoặc tuyến), thường thấy ở đường âm đạo. Một số tổn thương của ống sữa (giãn ống sữa, bệnh u sợi nang tuyến vú...) cũng mang dạng u, có thể gây chảy dịch (đôi khi kèm máu) ở núm vú. U nang tuyến vú (hiếm ở phụ nữ trẻ dưới 25 tuổi) (khi chụp xạ ký) thường có bóng mờ thuần nhất, bờ rõ rệt, đôi khi hoá calci, và u xẹp hết khi chọc dò (những đặc điểm đó giúp chẩn đoán phân biệt với những bệnh khác của tuyến vú).

(6) U lành thường không tái phát sau khi được cắt bỏ phẫu thuật. Tuy nhiên, một số u lành (do có vỏ bao không hoàn chỉnh hoặc do có nhiều cục vệ tinh...) có thể tái hiện ngay ở vị trí cũ. Thí dụ: (a) khoảng 5% các u tuyến đa dạng, tuyến mang tai thường tái hiện sau mổ. (b) u bó sợi cũng có thể tái hiện sau điều trị.

(7) U cơ – sợi tử cung là loại u khá phổ biến và dễ gây biến chứng (đặc biệt loại u trong buồng tử cung, cần thiết phải phẫu thuật). Có nhiều yếu tố thuận lợi cho việc phát triển loại u đó như: bệnh béo phệ, thiểu năng thể vàng, mãn kinh muộn, màu da (người da đen có xuất độ u cao gấp 3 – 4 lần hơn những sắc da khác).

(8) U lành thường tiến triển chậm và hiếm hoá ác. U nang buồng trứng có khả năng hoá ác cao nhất là loại u nang tuyến dịch trong. Các dấu hiệu lâm sàng của loại u đó thường gặp là: sờ thấy u, ra huyết bất thường, đau vùng chậu, táo bón.

U lành có thể kèm ung thư phát triển: ở phụ nữ tuổi mãn kinh có rong huyết kéo dài và pôlíp cổ tử cung (u lành) thường có kèm ung thư nội mạc tử cung, vì vậy nên chụp xạ ký buồng tử cung và nạo sinh thiết để chẩn đoán xác định.

U tuyến đại tràng là u lành, nhưng dạng đa pôlíp có thể là điều kiện thuận lợi cho việc hoá ung thư.

Nêvi sắc tố là loại u lành thường hiện diện từ lúc sơ sinh nhưng cũng có thể xuất hiện ở mọi lứa tuổi, có xuất độ ngang nhau ở giới nam và giới nữ (cao hơn ở người da đen), có vị trí ở chi (30% các trường hợp), ở lòng bàn tay, lòng bàn chân (5 – 20%), có thể ở tạng nội (đặc biệt khi có tổn thương ở niêm mạc), bao gồm tăng sản nêvi bào, kèm ít hắc bào, khu trú ở nội bì (vì vậy còn gọi là nêvi trong bì). Khoảng 10 – 30% các mêlanôm ác xuất nguồn từ một nêvi sắc tố, đặc biệt loại nêvi bẩm sinh có kích thước lớn (trên 2 cm), bờ mép không đều, lớn nhanh, đổi màu, có loét và chảy máu (đây là những dấu hiệu nghi ngờ hoá ác).

CÂU HỎI GỢI NHỚ: U LÀNH KHÁC BIỆT VỚI U ÁC DO NHỮNG ĐẶC ĐIỂM GÌ ?

THƯ VIỆN HUBT
TÀI LIỆU PHỤC VỤ THAM KHẢO NỘI BỘ

7. SO SÁNH ĐẶC ĐIỂM KHÁC BIỆT CỦA U LÀNH VÀ U ÁC

Đặc điểm chính	U lành	U ác
Tiến triển tại chỗ		
Phát triển	Chậm	Nhanh
Lan rộng	Không phá huỷ	Xâm nhập phá huỷ mô kế cận
Giới hạn	Rõ, có vỏ bao	Không rõ,không vỏ bao
Tiến triển chung		
Lan xa	Không	Đến nhiều nơi (di căn)
Tác hại	Ít, hiếm gây tử vong	Rõ rệt, làm chết người (nếu không điều trị)
Cấu trúc mô	Giống mô bình thường	Khác biệt mô bình thường

TỰ LƯỢNG GIÁ

Phân biệt đúng, sai trong các câu sau bằng đánh dấu (√) vào cột A cho câu đúng, vào cột B cho câu sai

Câu	Nội dung	A	B
1	Trong bệnh học người, u lành có xuất độ cao hơn u ác.		
2	Đa số các u lành có kích thước nhỏ khoảng vài cm đường kính.		
3	U lành có thời gian phát triển chậm, kéo dài vài năm.		
4	Đa số u lành đều không tái phát sau khi được phẫu thuật cắt bỏ u.		
5	U lành thường lan rộng và xâm nhập mô kế cận.		
6	Phình giáp (dân gian quen gọi là bướu cổ) là một u lành.		
7	Loại u lành có xuất độ cao ở vùng bắp đùi là sarcôm cơ vân.		
8	Đa số các u lành đều có vỏ bao.		
9	Nêvi sắc tố (dân gian quen gọi là mụn ruồi) được hình thành do tăng sản nêvi bào kèm hắc bào ở lớp mô bì.		
10	Đa số các u lành đều không hoá ác.		

THƯ VIỆN HUBT
TÀI LIỆU PHỤC VỤ THAM KHẢO NỘI BỘ

Bài 8

UNG THƯ

MỤC TIÊU

1. Nêu rõ và phân tích định nghĩa của ung thư.

2. Mô tả và phân tích bảy đặc điểm đại thể của ung thư.

3. Mô tả và phân tích bốn đặc điểm vi thể của ung thư.

4. Kể rõ và phân tích năm hoạt động chức năng của mô ung thư (tăng sản, chuyển hóa, chuyển sản, biệt hóa, chế tiết).

5. Mô tả quá trình tiến triển của ung thư: tiền ung thư, ung thư tại chỗ, ung thư xâm nhập, thời tiền lâm sàng.

6. Kể rõ và phân tích hệ thống ký hiệu TNM.

7. Mô tả và phân tích các tác động của ung thư đối với cơ thể: (xâm nhập, di căn, tái phát).

Ung thư sùi. Ung thư loét. Ung thư xâm nhập. Tế bào không điển hình. Nhân tăng sắc. Nhân quái. Nhân chia. Ung thư biệt hoá rõ. Ung thư không biệt hóa. Ung thư thoái sản. Tiền ung thư. Ung thư nguyên phát. Ung thư thứ phát. Di căn. Tái phát.

1. ĐẠI CƯƠNG

1.1. Lược sử ung thư

Cũng như u lành, ung thư có lịch sử tồn tại hằng triệu năm. Tại một vùng Bắc Mỹ, đã phát hiện một ung thư xương ở đoạn đuôi con thằn lằn khổng lồ đã hoá thạch, sống cách đây hằng triệu năm. Trên các xác ướp khô (mômi) đặt trong những ngôi mộ cổ Ai Cập (Kim tự tháp) vào khoảng thế kỷ 29 – 27 trước CN (nghĩa là cách đây 5000 năm) cũng phát hiện được nhiều sarcôm xương cẳng tay, xương đùi. Các tài liệu y học cổ đại cũng đã bàn đến ung thư: trong bộ kinh Vệ đà của Ấn Độ, viết vào khoảng năm 1500 trước CN đã mô tả ung thư và ghi rõ cách điều trị bằng cắt bỏ hoặc bôi thuốc mỡ arsenic. Hippocrate, người thầy thuốc Hy Lạp (460 – 375 trước CN) cũng xác nhận ung thư có thể làm chết người. Có lẽ ông đặt ra từ ngữ karkinoma (từ nguyên Hy Lạp có nghĩa là con cua: karkinos) để biểu hiện tính chất lan rộng của ung thư. Thuật ngữ "cancer" cũng có từ nguyên cancrum, nghĩa là con cua. Galen, một thầy thuốc Hy Lạp (131–210) có lẽ đặt ra thuật ngữ sarcoma, mang từ nguyên tiếng Hy Lạp "sarkos", có nghĩa là thịt.

THƯ VIỆN HUBT
TÀI LIỆU PHỤC VỤ THAM KHẢO NỘI BỘ

1.2. Ung thư không phải là một bệnh riêng của con người

Mà còn thấy ở nhiều động vật khác, từ thời nguyên thuỷ cho đến nay. Các nhà khoa học nhận thấy: khoảng 2% các con ếch báo loại rana papiens bị ung thư thận, khoảng 16% những con cá sống trong suối nước vùng Chicago (Hoa Kỳ) cũng bị ung thư. Người ta cũng nhận thấy có ung thư ở loài rùa, sa giông, chim, gà, vịt, ngỗng. Một nhóm khoa học người Anh đã nghiên cứu thấy có ung thư ở 1/40.000 lợn (u có xuất độ cao là u tuyến sợi vú, carcinôm tuyến vú, u tinh hoàn) (theo Hotchin). Trâu, bò, ngựa cũng thường có ung thư màng tiếp hợp.

1.3. Ung thư là một loại bệnh phổ biến trên thế giới

Là nguyên nhân tử vong xếp hạng thứ hai sau tim mạch. Tỷ lệ người mắc bệnh ung thư hàng năm đều tăng. Năm 1966, xuất độ ung thư trong 100.000 dân là: 312,5 (nam), và 310 (nữ) ở Hoa Kỳ, 315,9 (nam) và 282 (nữ) ở Thụy Điển. Tại nước Nga, năm 1970, số người bệnh ung thư được điều trị trong bệnh viện là 305 (nam) và 142 (nữ)/100.000 dân.

Trong những năm của thập kỷ 80 (thế kỷ XX) mỗi năm trên thế giới có thêm khoảng 6,4 triệu trường hợp ung thư (3,3 triệu ở giới nam và 3,1 triệu ở giới nữ). Mỗi năm trên thế giới, có khoảng 5 triệu tử vong vì ung thư với tỷ lệ 130 – 200 người/100.000 dân.

1.4. Xuất độ của ung thư cũng mang tính địa dư

– Ở châu Âu, những ung thư có xuất độ cao là: ung thư vú, ung thư cổ tử cung, ung thư phổi, ung thư tuyến tiền liệt, bệnh bạch huyết. Xuất độ ung thư vú trong 100.000 phụ nữ: có tỷ lệ cao ở phụ nữ Mỹ da trắng (82,7) ở phụ nữ Đan Mạch (63,1) và thấp ở phụ nữ Nhật (22). Ung thư vú chiếm tỷ lệ 20% tổng số tử vong về ung thư ở phụ nữ (ở Anh), 10% (ở Italia) và chỉ 3% ở Nhật. Ung thư phổi có tỷ lệ cao ở người Mỹ da đen (109/100.000) và rất thấp ở Ấn Độ (15,7). Ung thư da (đặc biệt loại melanôm) có xuất độ ở New Zealand (vùng tràn đầy ánh nắng mặt trời) 6 lần nhiều hơn ở Iceland (vùng băng đảo lạnh giá).

– Ở châu Á: những ung thư có xuất độ cao là ung thư dạ dày, ung thư vòm họng và đường hô hấp trên. Xuất độ ung thư dạ dày trong 100.000 dân: có tỷ lệ rất cao ở Nhật (79,6), thấp ở người Mỹ da trắng (10) và thấp hơn ở Ấn Độ (8,9). Ung thư dạ dày chiếm tỷ lệ 65% tổng số tử vong ung thư (ở Nhật), 50% (ở Hà Lan, Na Uy, Thụy Sĩ) và 25% (ở Anh).

– Ở Bắc Mỹ, những ung thư có xuất độ cao thường thấy ở đại trực tràng, tuyến tiền liệt.

– Ở châu Phi, ung thư gan, ung thư da là phổ biến.

THƯ VIỆN HUBT
TÀI LIỆU PHỤC VỤ THAM KHẢO NỘI BỘ

1.5. Tuổi của người bệnh ung thư

Tuổi tác chính là biểu hiện thời gian tiếp xúc kéo dài với các yếu tố tạo ung và hậu quả của quá trình tích lũy đó. Vì vậy chỉ khoảng 1–2% các ung thư xuất hiện ở lứa tuổi dưới 15 và khoảng 50% các ung thư được phát hiện ở lứa tuổi trên 65. Có những loại ung thư rất phổ biến ở trẻ nhỏ: u nguyên bào thần kinh, u nguyên bào võng mạc, u nguyên mô thận (u Wilms). Tuổi trung bình của bệnh nhân mắc các loại ung thư cũng khác nhau: tuổi trung bình của người bệnh ung thư tinh hoàn là 70. Bệnh nhân ung thư phổi hoặc ung thư cổ tử cung có tuổi trung bình trẻ hơn 6 năm so với người bệnh có ung thư khác. Bệnh nhân ung thư cổ tử cung thường có tuổi trung bình trẻ hơn 10 năm so với người bệnh ung thư nội mạc tử cung. Một số sarcôm thường được phát hiện ở người trẻ: 60% những sarcôm xương gặp ở lứa tuổi 10 – 25 tuổi. Xuất độ ung thư vú thường tăng theo tỷ lệ tuổi tác.

1.6. Giới của người bệnh ung thư

Ở châu Âu, khoảng 57% tổng số ung thư xảy ra ở giới nam, và 43% ở giới nữ. Ở giới nam, tỷ lệ tử vong vì ung thư cũng cao hơn giới nữ: 65% tổng số các tử vong vì ung thư. Tỷ lệ tử vong hàng năm là 310/100000 dân nam và 160/100000 dân nữ.

Giới nam có tỷ lệ mắc một số ung thư cao hơn so với giới nữ: ung thư đường tiêu hoá (miệng, họng, amidan, thực quản) (tỷ lệ so sánh nam/nữ = 10/1), ung thư phế quản, thanh quản (tỷ lệ 4 – 5/1), ung thư thận, bàng quang (tỷ lệ 3/1), ung thư dạ dày (tỷ lệ 2/1), ung thư gan (6/1), bệnh Hodgkin. Một số ung thư khác lại có xuất độ ở giới nữ cao hơn giới nam: ung thư tuyến giáp (tỷ lệ nữ/nam = 3/1), ung thư vỏ thượng thận. Ở cả hai giới (nam và nữ) tỷ lệ ung thư đại trực tràng xấp xỉ nhau.

1.7. Xuất độ của những ung thư phổ biến

* Tại bệnh viện Ung thư (Hà Nội), từ năm 1988 – 1990, nghiên cứu trên 1482 trường hợp ung thư, thấy xuất độ các ung thư phổ biến là:

Giới nam		Giới nữ	
Phổi	22%	Vú	20%
Dạ dày	15%	Dạ dày	12%
Gan	12%	Đại trực tràng	6%
Vòm họng	7%	Gan	6%
Đại trực tràng	5%	Cổ tử cung	6%
Máu	5%	Phổi	5%
Hạch	3%	Buồng trứng	4%
Xương	2%	Máu	4%
		Vòm họng	4%

(Theo tạp chí Y học, tập 158, năm 1991)

THƯ VIỆN HUBT
TÀI LIỆU PHỤC VỤ THAM KHẢO NỘI BỘ

* Tại Trung tâm Ung bướu Thành phố Hồ Chí Minh, 10 loại ung thư phổ biến nhất bao gồm:

Thứ tự	Giới nam		Giới nữ	
1	Phổi	18%	Cổ tử cung	34%
2	Gan	12%	Vú	13%
3	Dạ dày	7%	Phổi	6%
4	Vòm họng	6%	Buồng trứng	5%
5	Da	4%	Da	4%
6	Hodgkin	3%	Vòm họng	3%
7	Hốc miệng	3%	Dạ dày	3%
8	Trực tràng	3%	Mô lymphô	3%
9	Thanh quản	3%	Gan	3%
10	Thực quản	2%	Hodgkin	2%

* Một tài liệu Y học Pháp, năm 1987, cho thấy những ung thư phổ biến nhất là:

Giới nam		Giới nữ	
(chiếm 57% tổng số ung thư)		(chiếm 43% tổng số ung thư)	
Phế quản	17%	Vú	26%
Thanh quản	5%	Da	16%
Miệng, thực quản	16%	Tử cung	16%
Đại trực tràng	13%	Đại trực tràng	13%
Da	13%	Máu, lymphô	6%
Tuyến tiền liệt	9%	Dạ dày	4%
Bàng quang	6%	Buồng trứng	4%
Dạ dày	6%	Thận, bàng quang	4%
Máu, lymphô	6%	Gan, đường mật	3%
Thận	3%	Miệng, thực quản	2%
Gan, đường mật	3%	Phế quản, thanh quản	2%
Tinh hoàn	1%		

* Tạp chí Ung thư ghi nhận xuất độ các ung thư phổ biến nhất ở Hoa Kỳ (năm 1994) bao gồm:

Thứ tự	Giới nam		Giới nữ	
1	Tuyến tiền liệt	32%	Vú	32%
2	Phổi	16%	Đại trực tràng	13%
3	Đại trực tràng	12%	Phổi	13%
4	Tiết niệu	9%	Tử cung	8%
5	Bệnh bạch cầu	7%	Bệnh bạch cầu	7%
6	Miệng	3%	Buồng trứng	4%
7	Dạ dày	2%	Tiết niệu	4%
8	Tụy	2%	Miệng	2%
	Các loại ung thư khác	14%	Các loại ung thư khác	13%

THƯ VIỆN HUBT
TÀI LIỆU PHỤC VỤ THAM KHẢO NỘI BỘ

* Xuất độ ung thư phát hiện phổ biến cũng có khác biệt ở các nước đã phát triển, so sánh với những nước đang phát triển (Parkin, 1988):

Loại ung thư	Xếp hạng chung	Nước đã phát triển	Nước đang phát triển
Dạ dày	1	3	2
Phổi	2	1	6
Vú	3	4	5
Đại trực tràng	4	2	8
Cổ tử cung	5	10	1
Miệng họng	6	8	3
Thực quản	7	15	4
Gan	8	14	7
Mô lymphô	9	7	9
Tuyến tiền liệt	10	5	14
Bàng quang	11	6	11
Máu	12	12	10
Thân tử cung	13		16
Buồng trứng	14	13	12
Tụy	15	11	15

1.8. Ung thư là gì ?

Đó là khối mô tân tạo, với những đặc điểm riêng biệt, hình thành do tế bào tăng sản quá mức bình thường, phát triển rất nhanh, lan rộng huỷ hoại, có thể di căn khắp nơi trong cơ thể, (tạo nên những ung thư thứ phát), dễ tái phát và thường làm chết người (nếu không được điều trị đúng và kịp thời).

2. ĐẶC ĐIỂM ĐẠI THỂ

2.1. Vị trí ung thư

Bất kỳ ở tạng nào, một vị trí nào trong cơ thể cũng có thể hình thành ung thư. Tuy nhiên, có những tạng vị trí rất hiếm gặp ung thư như: khí quản, tim, lách... Và ngay trên một tạng, xuất độ ung thư cũng khác nhau tùy vùng. Thí dụ: ở thực quản, xuất độ vị trí ung thư là: ở 1/3 trên (17%), ở 1/3 giữa (31%) và 1/3 dưới (52%), ở đại tràng, xuất độ vị trí ung thư là: ở trực tràng (50%), ở đại tràng sigma (20%), ở đại tràng lên (15%), ở đại tràng ngang (8%), ở đại tràng xuống (6%) và ở hậu môn (1%). Carcinôm tuyến tiền liệt có vị trí ở thùy sau nhiều hơn ở thùy bên. Carcinôm bàng quang có xuất độ vị trí ở vùng tam giác nhiều hơn ở vùng nóc. Carcinôm tuyến vú có vị trí ở 1/4 trên ngoài nhiều hơn ở các vị trí khác. Carcinôm tế bào đáy có xuất độ vị trí ở các vùng da lộ thiên (mặt, đầu, cổ), (ở môi trên nhiều hơn môi dưới) nhiều hơn ở thân người. Mêlanôm ác có vị trí ở thân người nhiều hơn ở da đầu và ở chi dưới nhiều hơn ở chi trên.

THƯ VIỆN HUBT
TÀI LIỆU PHỤC VỤ THAM KHẢO NỘI BỘ

2.2. Hình dạng

Tùy thuộc vị trí, tạng và loại mô, khối ung thư có thể mang nhiều hình dạng khác nhau.

2.2.1. Ung thư của biểu mô phủ (da, niêm mạc, phế quản, tiêu hóa, tiết niệu v.v...)

Có thể biểu hiện dưới ba dạng:

– Dạng sùi, chồi nhô trên bề mặt, đôi khi sần sùi như bông cải, đôi khi có cuống. Dạng này thường thấy ở carcinôm của da, cổ tử cung, dạ dày, đại tràng phải (ung thư sùi trong lòng ruột).

– Dạng loét, khối ung thư có thể bị thoái hóa, hoại tử, tạo nên những ổ loét, thường rộng lớn hơn ổ viêm thông thường (loét dạ dày thường có đường kính 2 – 3 cm so với loét trong ung thư thường lớn khoảng 5cm). Dạng loét thường gặp trong ung thư dạ dày, ung thư ruột, ung thư tuyến vú...

– Dạng xâm nhập: khối ung thư có nhiều nhánh lan rộng vào mô kế cận (dạng này gợi hình ảnh con cua 8 cẳng 2 càng, vốn là biểu tượng của ung thư). Chính mô ung thư xâm nhập đã tạo nên hình ảnh da cam ở ung thư tuyến vú và làm đầu núm vú tụt lõm vào trong.

2.2.2. Ung thư của tạng đặc (gan, não, thận...)

Mô ung thư có thể biểu hiện dưới những dạng sau:

– Khối lớn, tròn hoặc bầu dục.

– Nhiều cục nhỏ, kích thước không đều (như ung thư gan xơ).

– Nang, với những khoang nhỏ, chứa dịch, mô hoại tử (như carcinôm tuyến nang buồng trứng).

– Hạt nhân: mô ung thư có kích thước nhỏ vài cm nằm gọn giữa vùng mô lành nên rất khó phát hiện (như ung thư gan hạt nhân).

2.3. Kích thước

Tùy vị trí, khối ung thư có kích thước rất khác nhau: (a) lớn, đường kính 5 – 10 cm, làm thay đổi hình dạng tạng bệnh (như ung thư gan có kích thước lớn, nhô dưới bờ sườn, tới hố chậu, trọng lượng gan tới 2000 – 3000 gram) (b) nhỏ, đường kính 2 – 5 cm, ít làm biến dạng vùng mô bệnh (như ung thư phế quản thường có dạng cục nhỏ nhô cao trên bề mặt niêm mạc hoặc xâm nhập mô phổi). (c) rất nhỏ, nhiều khi không thể phát hiện lâm sàng (như ung thư vòm họng, ung thư tuyến giáp ẩn, biểu hiện do những ổ di căn nhưng không tìm thấy ổ nguyên phát).

2.4. Vỏ bao

Khối ung thư ít có vỏ bao nên dễ dính mô kế cận, lan rộng nên khó bóc tách cắt bỏ trọn vẹn.

THƯ VIỆN HUBT
TÀI LIỆU PHỤC VỤ THAM KHẢO NỘI BỘ

2.5. Màu sắc

Khi cắt đôi khối ung thư, thường thấy có nhiều màu sắc, nhiều vùng chảy máu, hoại tử huyết, đỏ rực, xen kẽ với các đám mô thoái hoá hoại tử màu vàng, kèm nhiều nang dịch nâu đen.

2.6. Mật độ

Khối ung thư thường có nhiều mật độ khác nhau, tùy thuộc loại mô và tạng, (có thể chắc đặc như ung thư gan, hoặc có nang dịch như ung thư buồng trứng).

2.7. Ung thư nhiều ổ

2.7.1. Mô ung thư có thể biểu hiện nhiều ổ trên cùng một tạng

Đường tiết niệu, bàng quang, niệu đạo (30% các trường hợp có ung thư nhiều ổ), cổ tử cung, âm hộ (10 – 20%), khoang miệng (9%), da (6 – 10%), đường hô hấp trên và tiêu hoá (7%), đại trực tràng (5% các trường hợp ung thư nhiều ổ).

2.7.2. Mô ung thư có thể hiện diện nhiều ổ ở những tạng đôi

Buồng trứng (40% các trường hợp), vú (3 – 15%), hai bán cầu não (7 – 10%), tinh hoàn (3%), hiếm hơn ở thận, phổi (2%).

2.7.3. Mô ung thư có thể hiện diện nhiều ổ ở những tạng khác nhau

Ở vú và cổ tử cung, ở da và tinh hoàn, ở thanh quản và bàng quang, ung thư của một tạng kèm bệnh bạch huyết.

3. ĐẶC ĐIỂM VI THỂ

Mô ung thư gồm hai thành phần cấu tạo:

(1) Mô chủ với các tế bào ung thư.

(2) Mô đệm với các tế bào liên kết và mạch máu. Có thể xác định dễ dàng hai thành phần trên ở carcinôm nhưng lại khó phân biệt ở sarcôm bởi vì bản chất của sarcôm là ung thư xuất nguồn từ mô liên kết.

Ở mô chủ, có những thay đổi rõ rệt ở tế bào (đường kính lớn gấp 2 – 3 lần hơn bình thường), (kích thước có thể tới 60 micromet), ở màng tế bào, bào tương và nhân tế bào.

3.1. Màng tế bào

Các yếu tố tạo ung thư gây nhiều biến đổi ở màng tế bào.

3.1.1. Màng tế bào trở nên không thuần nhất

Màng tế bào không đều, do những thay đổi cấu trúc của các phân tử lipid, glucid và protein. Những biến đổi điện tích làm màng tế bào ung thư có điện năng âm mạnh hơn so với tế bào bình thường. Những thay đổi đó làm màng tế bào mất khả năng kết dính với nhau (các cầu nối liên bào bị huỷ hoại) vì vậy các

THƯ VIỆN HUBT
TÀI LIỆU PHỤC VỤ THAM KHẢO NỘI BỘ

tế bào ung thư rất dễ bong rời nhau (do tác động tới mô ung thư, do sờ nắn, phẫu thuật...) và rơi vào khoang trong cơ thể (theo đờm dãi, dịch cổ tử cung, âm đạo...). Điều đó tạo điều kiện thuận lợi cho việc thâu nhận tế bào để chẩn đoán ung thư.

3.1.2. Những biến đổi ở màng tế bào ung thư

Màng tế bào ung thư có những biến đổi rõ rệt nên không còn tính chất ức chế tiếp cận. Lúc bình thường, khi các tế bào tăng sản và kề sát nhau, chúng sẽ bị ức chế và ngừng phát triển. Ngược lại, tế bào ung thư không còn khả năng ức chế tiếp cận nên có hiện tượng phân bào vô hạn, các tế bào tăng sản, phát triển và lan rộng mãi trong không gian vô tận.

Những đặc điểm này đã được ghi nhận trên thực nghiệm nuôi cấy tế bào u trên thạch mềm (agar). Các biến đổi màng làm cho tế bào u không còn nhận sự điều chỉnh nội mô và dễ xâm nhập mô kế cận.

3.1.3. Những "kháng nguyên bề mặt" mới xuất hiện trên màng tế bào ung thư

Trên màng tế bào xuất hiện những "kháng nguyên bề mặt" hoàn toàn mới (thường không mang tính chất đặc hiệu của khối u và không hiện diện ở tế bào bình thường). Tuy nhiên, đôi khi các kháng nguyên mang tính đặc hiệu (TSF, do virus tác động sản sinh) và có thể tác động như những kháng nguyên ghép, tạo cho cơ thể những phản ứng loại bỏ, giống hệt những mảnh ghép ngoại lai. Quá trình loại bỏ được thực hiện nhờ các lymphô bào T đã nhạy cảm và thấm nhập vào khối u. Các nhà nghiên cứu đã nhận thấy có những kháng nguyên màng ở một số ung thư như: u nguyên bào thần kinh, u hắc tố, ung thư dạ dày, ung thư đại tràng, ung thư vú, ung thư phổi, ung thư buồng trứng, bệnh bạch huyết...

3.2. Những biến đổi ở bào tương

Bào tương tế bào ung thư cũng có nhiều biến đổi:

– *Những bào vật đều bị tổn thương*, lưới nội bào, các ty thể đều bị biến đổi, hệ Golgi phì đại, các ribosôm có thể kết dính nhau.

– *Bào tương có thể chứa nhiều chất nhầy* đến mức đẩy nhân về một phía, tạo nên hình ảnh tế bào nhẫn (như carcinôm tế bào nhẫn của dạ dày).

– *Bào tương có thể chứa nhiều glycogen* làm cho tế bào có dạng sáng trong (như loại carcinôm tế bào sáng của tế bào thận).

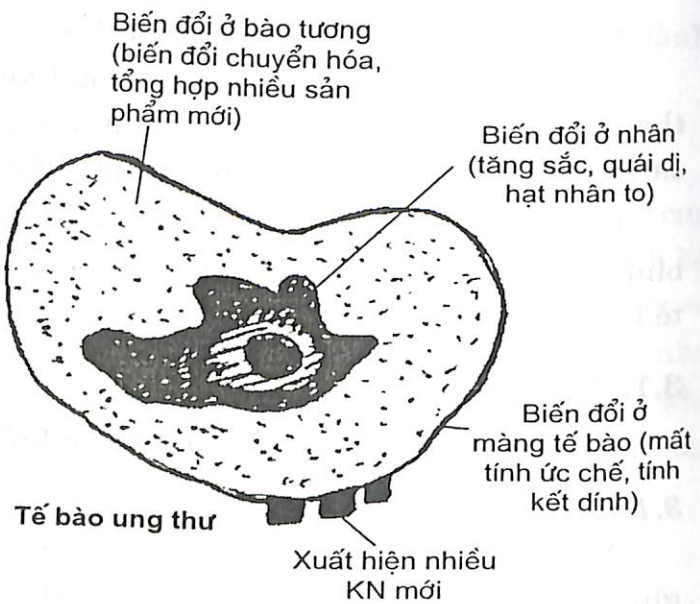

Hình 8.1. Những biến đổi của tế bào ung thư.

THƯ VIỆN HUBT
TÀI LIỆU PHỤC VỤ THAM KHẢO NỘI BỘ

– *Bào tương có thể chứa nhiều hắc tố* (như trong mêlanôm ác của da)

– *Bào tương trở nên ưa acid* rõ rệt do sản sinh nhiều chất sừng (như loại carcinôm biệt hoá rõ của thượng bì da).

3.3. Nhân tế bào ung thư cũng có nhiều biến đổi

Nhân phì đại, to gấp 2 – 3 lần bình thường, kiềm tính, tăng sắc (do rất giàu DNA, RNA và hạt nhiễm sắc), hạt nhân cũng biến đổi. Số lượng thể nhiễm sắc cũng thay đổi, hoặc tăng hoặc giảm rõ rệt (tế bào u thần kinh đệm chỉ có 12 – 15 thể nhiễm sắc), cấu trúc thể nhiễm sắc cũng không bình thường. Quá trình phân bào cũng không đều, không đối xứng, các hình thoi phân bào cũng không định hướng rõ rệt nên vô trật tự, phân bào thường có nhiều cực (3 – 12 cực), nhiều tế bào đang phân chia có thể tới 20 – 36 cực làm cho tế bào ung thư có kích thước rất lớn (tới 100 micromet) và nhân tế bào trở nên xù xì, quái lạ (nhân quái).

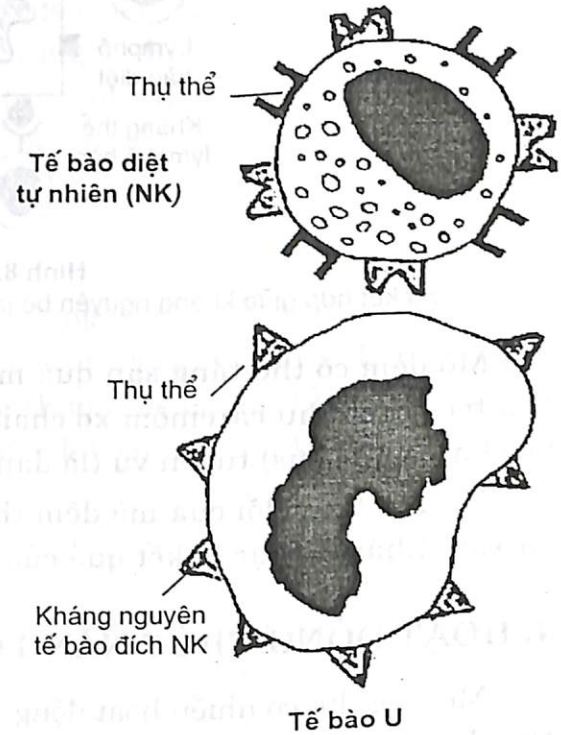

Hình 8.2. Tác động tương hỗ giữa tế bào diệt tự nhiên (NK) với tế bào u.

Ngoài nguyên phân còn có cả trực phân: nhân và bào tương bị kéo dài rồi cắt đoạn thành mảnh nhỏ. Những kiểu phân bào như vậy có thể làm cho một tế bào ung thư mẹ có thể sản sinh rất nhiều tế bào ung thư con và làm cho quá trình tăng sản ung thư trở nên rất mạnh và nhanh.

– Mô đệm có thể thấm nhập nhiều tế bào viêm (lymphô bào, bạch cầu đa nhân).

– Do yếu tố tạo mạch của mô ung thư tác động, các vi mạch đều tăng sản hoặc bị xâm nhập ung thư, gây lấp tắc mạch, vỡ mạch, tạo nhiều vùng chảy máu, nhiều ổ hoại tử huyết.

– Mô đệm có thể bị thoái hoá trong (như loại u trụ của một số tuyến) thoái hoá nhầy (như carcinôm nhầy dạ dày).

3.4. Mô đệm ung thư cũng có nhiều biến đổi

– Ở mô đệm có thể thấy lắng đọng những chất bất thường (như lắng đọng calci thành ổ không đều trong carcinôm tuyến giáp, u trung mạc, hoặc tạo thành nhiều lớp đồng tâm gọi là thể cát, có thể nhìn rõ trên phim xạ ký, như trong u màng não thể cát).

– Mô đệm liên kết có thể chuyển sản thành sụn, xương (như loại carcinôm đa dạng tuyến nước bọt).

THƯ VIỆN HUBT
TÀI LIỆU PHỤC VỤ THAM KHẢO NỘI BỘ

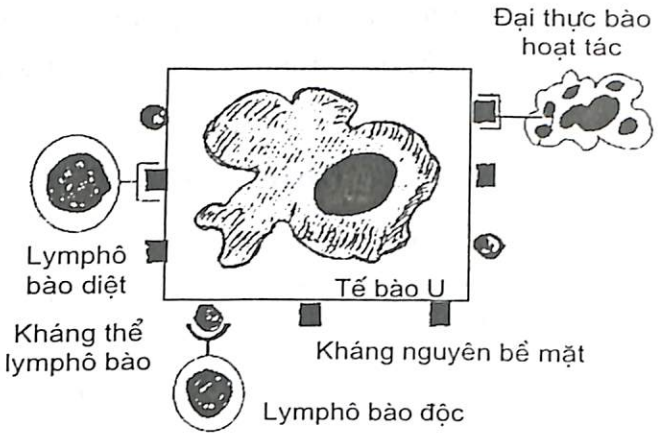

Hình 8.3. Quá trình chống u:
Sự kết hợp giữa kháng nguyên bề mặt tế bào u với kháng thể lymphô bào, đại thực bào

Mô đệm có thể tăng sản quá mức tạo thành những vùng xơ rắn, làm khối ung thư teo cứng như carcinôm xơ chai của dạ dày (linitis plastica) hoặc như carcinôm xơ chai (scirrhous) tuyến vú (là dạng có xuất độ cao trong các ung thư vú).

Những thay đổi của mô đệm thường được coi là phản ứng của cơ thể chống lại sự xâm nhập u hoặc là kết quả của tác động tương hỗ giữa mô ung thư và cơ thể.

4. HOẠT ĐỘNG CHỨC NĂNG CỦA MÔ UNG THƯ

Mô ung thư có nhiều hoạt động chức năng rất mạnh (so với mô bình thường) và có thể chế tiết những chất bình thường (với số lượng cao) hoặc những chất bất thường.

4.1. Tăng sản tế bào

Hiện tượng này rất rõ rệt, mang tính độc lập, không phụ thuộc vào những quy luật cân bằng nội mô của cơ thể. Tăng sản cũng mang tính hỗn loạn: các phân bào thường không điển hình, kèm những thể nhiễm sắc bất thường, vì vậy các tế bào ung thư có hình thái, kích thước không điển hình. Các nhà khoa học ước tính 1g khối ung thư chứa tới một tỷ tế bào, mỗi tế bào đều có khả năng phân chia mạnh và xâm nhập mô kế cận để phát triển nhanh, nhưng rồi khoảng 10 ngày sau, mức tăng sản giảm dần do sức chống đỡ bảo vệ cơ thể. Do tăng sản tế bào mạnh nên khối ung thư có thể phát triển rất nhanh và đạt những kích thước rất lớn trong thời gian ngắn (như ung thư gan có trọng lượng 3000 – 5000g trong vài tháng). Trong u lành, viêm cũng có tăng sản tế bào, nhưng thường có giới hạn và ở mức độ thấp hơn nhiều.

Mêlanôm ác hình thành do tăng sản quá mức hắc bào và có thể hiện diện ở hệ thần kinh trung ương vì hắc bào cũng có hiện diện ở màng não mềm. Loại u ác đó có đặc điểm: chiếm tỷ lệ 5% các ung thư da, liên quan mật thiết với tia nắng mặt trời, có xuất độ cao ở giới nữ, thuộc lứa tuổi 40 – 50, khoảng 50 – 80% các mêlanôm là tự phát, không liên quan với nêvi sắc tố.

THƯ VIỆN HUBT
TÀI LIỆU PHỤC VỤ THAM KHẢO NỘI BỘ

4.2. Chuyển hoá tế bào

Đối với tế bào ung thư nhu cầu năng lượng rất lớn nên hoạt động chuyển hoá cũng rất mạnh, quá trình tổng hợp DNA và RNA cũng tăng. Quá trình sử dụng glycogen ở tế bào ung thư theo đường yếm khí cũng tăng, làm ứ đọng nhiều acid lactic. Mô ung thư không còn chứa nhiều glycogen nên không cố định được chất iod, do đó mô không đổi màu khi bôi dung dịch lugol: đó là nghiệm pháp Schiller thực hiện trên cổ tử cung nghi ngờ có ung thư (so sánh với cổ tử cung bình thường: chứa nhiều glycogen, nên sẽ cố định chất iod và chuyển đổi thành màu nâu, khi bôi dung dịch lugol).

4.3. Chuyển sản

Do rối loạn chuyển hoá nên ở mô ung thư thường có hiện tượng chuyển sản: (a) niêm mạc trụ của phế quản, niêm mạc tuyến của nội mạc tử cung đều có thể trở thành dạng thượng bì (ung thư phế quản dạng thượng bì chiếm tỷ lệ 65% các ung thư phổi và thường gặp ở người nghiện hút thuốc lá) (b) mô liên kết có thể chuyển sản thành sụn, xương (như sarcôm trung mô).

4.4. Biệt hoá tế bào

Ở mô chủ, các tế bào ung thư có thể sắp xếp thành dây, ống, tuyến...với những mức độ biệt hoá khác nhau: biệt hoá (rõ, vừa), không biệt hoá hoặc thoái sản.

4.4.1. Ung thư biệt hoá rõ

Là loại u có hình thái, cấu trúc mô giống mô nguyên ủy (từ mô nguyên ủy này đã hình thành nên khối u). Thí dụ: (a) loại carcinôm tuyến của dạ dày, với lòng ống rõ rệt, loại carcinôm tuyến Lieberkhn của đại – trực tràng (chiếm tỷ lệ 85% các ung thư ruột già), loại carcinôm tuyến phế quản (chiếm 15% các ung thư phổi), loại carcinôm tuyến của thận (chiếm 80 – 90% các ung thư thận và có xuất độ cao nhất ở lứa tuổi 60 – 70) (b) loại carcinôm tế bào gai của da, của dương vật, với những cầu sừng rõ rệt, loại carcinôm tế bào gai của cổ tử cung (thường phát triển ở vùng cổ ngoài – tử cung).

4.4.2. Ung thư không biệt hóa

Là loại ung thư có hình thái, cấu trúc mô hoàn toàn không giống mô nguyên ủy, tuy vẫn còn đủ rõ để nhận biết đó là cấu trúc biểu mô, nghĩa là phân biệt một carcinôm với sarcôm. Thí dụ: carcinôm không biệt hoá của dạ dày gồm những tế bào tròn nhỏ, chứa nhầy (dạng tế bào nhẫn), không xếp thành tuyến mà rải rác xâm nhập vách cơ và gây phản ứng hoá sợi, giàu mô đệm – tạo nên dạng carcinôm xơ chai (linitis plastica) (dạng ung thư này chiếm tỷ lệ 5% các u ác của dạ dày, vách cứng, niêm mạc có nhiều nếp gấp phì đại, đôi khi kèm loét, có tiên lượng xấu: rất ít bệnh nhân sống thêm 5 năm).

THƯ VIỆN HUBT
TÀI LIỆU PHỤC VỤ THAM KHẢO NỘI BỘ

4.4.3. Ung thư thoái sản

Là loại ung thư có hình thái, cấu trúc mô hoàn toàn không giống mô nguyên ủy, đôi khi cũng khó xác định đó là cấu trúc biểu mô và càng khó phân biệt với sarcôm. Thí dụ: carcinôm thoái sản của vòm họng thường gồm các tế bào hình thoi, ngắn, rời rạc, xâm lấn. Hoặc carcinôm thoái sản của phổi gồm những tế bào nhỏ, dài, giống hình hạt lúa, chiếm tỷ lệ khoảng 7% các ung thư phế quản, di căn sớm và tiên lượng xấu.

Trong thực tế chẩn đoán mô ung thư, nhiều tác giả quan niệm carcinôm không biệt hoá và carcinôm thoái sản là đồng nghĩa và rất khó xác định riêng biệt. Cũng có nhiều tác giả phân biệt hai loại: ung thư điển hình (loại biệt hoá rõ) và ung thư không điển hình (loại không biệt hoá hoặc thoái sản).

4.5. Hoạt động chế tiết

Mô ung thư có thể chế tiết nhiều phân tử sinh học, dễ phát hiện trong máu, nước tiểu hoặc ở ngay mô u. Tuy nhiên những chất đó không mang giá trị chẩn đoán quyết định vì nhiều lý do: (a) không đặc hiệu cho một thể bệnh nhất định: viêm gan, xơ gan, ung thư gan... (b) không có tính đặc hiệu cho một loại ung thư riêng biệt: chất kháng nguyên carcinôm phôi (CEA) có thể tăng trong các ung thư của vú, phế quản, đại trực tràng, (c) thường chỉ được phát hiện ở giai đoạn muộn của bệnh, vì vậy không thể sử dụng trong chẩn đoán sớm: nồng độ phosphatase acid chỉ tăng rõ rệt khi ung thư tuyến tiền liệt đã gây di căn nhiều nơi. (d) tuy nhiên, các chất chế tiết có giá trị tiên lượng bệnh: thường có tỷ lệ tương ứng với kích thước ung thư, sẽ giảm thiểu rõ rệt hoặc biến mất hết khi u được điều trị triệt gốc và tái hiện khi ung thư tái phát hoặc thêm ổ di căn.

Mô ung thư có thể chế tiết những chất sau:

4.5.1. Chất alpha–foeto–protein (AFP)

Là một glycoprotein phôi, bình thường được chế tiết bởi các nguyên bào trung mô, thể vàng, tế bào của phôi thai và có hoạt động cố định chất estrogen, nhờ đó bảo vệ phôi thai chống tình trạng quá nhiều estrogen của người mẹ. Chất đó giảm nhiều sau khi ra đời và có thể phát hiện trong máu hoặc trên tiêu bản mô học (nhờ kỹ thuật miễn nhiễm hoá mô học). Năm 1964–1973, nhiều nhà khoa học (Tatarinov, Silver) đã phát hiện chất AFP trong máu những người bệnh ung thư như ung thư gan (AFP trên 500mg/dl) ung thư tinh hoàn (loại carcinôm phôi, carcinôm đệm nuôi...), u nghịch phôi ác (buồng trứng, tinh hoàn), u quái ác tính (vùng trung thất, xương cùng cụt...). Chất AFP cũng có thể tăng nhẹ: (1) trong những ung thư của dạ dày, tụy, phế quản... (2) trong nhiều thể bệnh (viêm gan virus, xơ gan...) (3) ở phụ nữ có thai (rõ rệt khi thai nhi mắc những bệnh vô não, hội chứng Turner, gai đôi đốt sống...) (4) khi có tái tạo mô gan (sau phẫu thuật cắt gan...).

THƯ VIỆN HUBT
TÀI LIỆU PHỤC VỤ THAM KHẢO NỘI BỘ

4.5.2. Chất kháng nguyên carcinôm phôi (CEA)

Là một glycoprotein phôi, chỉ hiện diện trong điều kiện bình thường ở phôi, thai và không được chế tiết sau khi trẻ ra đời. Năm 1965, chất CEA được phát hiện ở bệnh nhân ung thư đại tràng (Gold Friedman). Sau khi phẫu thuật cắt bỏ u, lượng CEA giảm hết rồi lại tăng cao khi có ung thư tái phát hoặc di căn, lượng càng cao thì tiên lượng càng xấu. Về sau nhiều tác giả còn phát hiện chất CEA ở nhiều loại ung thư khác như: u sao bào độ 4, carcinôm của những tạng khác nhau (phế quản, thực quản, tụy, tuyến vú, tử cung, buồng trứng...). Tuy vậy, chất KNCP cũng không có tính đặc hiệu của mô ung thư bởi vì còn hiện diện trong nhiều thể bệnh khác như: viêm đại trực tràng chảy máu, viêm gan mạn, viêm tụy mạn, những người nghiện rượu, thuốc lá...

4.5.3. Chất human chorionic gonadotropin (hCG)

Là một glycoprotein được chế tiết bình thường trong thai kỳ, có thể phát hiện trong máu và trên tiêu bản mô học. Chất đó tăng rõ rệt trong nhiều trường hợp u phôi (hCG tăng kéo dài trong nhiều tháng sau một nhau nước có thể gợi ý nghĩ đến carcinôm đệm nuôi), trong những ung thư tinh hoàn (loại trừ u tinh bào). Chất hCG tăng nhẹ trong những ung thư không xuất nguồn từ nguyên bào nuôi (như các ung thư của vú, tụy, dạ dày, gan...) hoặc trong các bệnh xơ gan, viêm đường tiêu hóa.

4.5.4. Chất catecholamin

Bao gồm dopamin (DA), adrenalin (A) và noradrenalin (NA) đều được tổng hợp từ thượng thận tủy. Các sản phẩm dị hoá của chúng bao gồm metanephrin (MN), normetanephrin (NMN), acid vanylmandelic (VMA) và acid homovanilic (HVA). Trước khi xét nghiệm tìm những catecholamin (trong máu và nước tiểu), người bệnh cần theo một chế độ ăn đặc biệt (trong nhiều ngày không được ăn vani, cam, chuối, quít và một số dược phẩm). Những catecholamin tăng rõ rệt thường là dấu hiệu của các u xuất nguồn từ mào thần kinh như u nguyên bào thần kinh (là loại u ác của trẻ nhỏ, không gây cao huyết áp, được chẩn đoán xác định nhờ xét nghiệm VMA, HVA và DA trong nước tiểu) hoặc như u sắc bào (là loại u thường lành tính của người lớn, có gây cao huyết áp, được chẩn đoán xác định nhờ xét nghiệm MN, NA và A trong nước tiểu hoặc tìm NA và A trong huyết thanh) hoặc như u hắc tố ác (là loại u xuất nguồn từ mào thần kinh) hoặc như các u thuộc hệ nội tiết lan tỏa APUD (amine content and/or amine precursor uptake and decarboxylation).

4.5.5. Serotonin và các sản phẩm dị hoá

Serotonin (5 HT) thường có ở nhiều loại mô (có thể phát hiện trong máu) và sản phẩm dị hoá của serotonin là acid 5 hydroxy–indol–acetic (5HIAA) đều có thể

THƯ VIỆN HUBT
TÀI LIỆU PHỤC VỤ THAM KHẢO NỘI BỘ

tìm thấy trong nước tiểu (trước khi xét nghiệm người bệnh cần ăn kiêng, không dùng chuối và một số dược phẩm). Các chất serotonin và sản phẩm dị hoá thường tăng cao trong những u carcinoid (của dạ dày, ruột non, phế quản...) và hiếm hơn trong những ung thư buồng trứng, ung thư phế quản loại tế bào nhỏ.

4.5.6. Các chất enzym chế tiết bao gồm

– *Phosphatase kiềm:* thường tăng trong các ung thư xương nguyên phát và thứ phát hoặc trong ung thư gan nguyên phát và thứ phát hoặc trong ung thư phổi loại tế bào nhỏ.

– *Phosphatase acid:* thường tăng trong ung thư tuyến tiền liệt (30% trong các trường hợp ở giai đoạn tiến triển) nhưng cũng có thể hiện diện khi có tăng sản tuyến tiền liệt hoặc có thương tổn đường tiêu hóa.

– *Gamma glutamin transferase* (γ–GT) tăng trong các ung thư gan (nguyên phát và thứ phát), ung thư tủy hoặc trong các bệnh viêm (viêm gan, xơ gan, nghiện rượu).

– *Lactic dehydrogenase* (LDH) trong điều kiện bình thường, 5 loại coenzym của LDH hiện diện trong huyết thanh người ở nồng độ thấp và có thể tăng cao trong các bệnh bạch huyết, u lymphô ác, ung thư đường tiêu hóa.

– *Những enzym tiêu đạm* như hyaluronidase, protease, amin peptidase, làm các mô kế cận bị tách rời và tế bào ung thư dễ dàng xâm nhập lan rộng.

4.5.7. Mô ung thư cũng có thể chế tiết nhiều chất khác như

(1) Gamma foetoprotein (từ ung thư phế quản, ung thư đường tiêu hóa, ung thư vú.

(2) Chất calcitonin tăng trong máu người bệnh kèm triệu chứng tiêu chảy có thể là dấu hiệu của ung thư đa bào tuyến giáp dạng thoái hoá bột.

4.5.8. Kháng nguyên của u

Gần đây nhiều nhà Y học sử dụng những kháng thể đơn dòng (monoclonal) đặc biệt đã phát hiện một số kháng nguyên (KN) xuất nguồn từ nhiều khối u, thí dụ: KN CA 125 (của ung thư buồng trứng), KN CA 153 (của ung thư vú), KN CA 199 (của ung thư tụy), KN đặc hiệu của tuyến tiền liệt (PSA: prostatic spececific antigen).

4.5.9. Hội chứng cận ung

Mô ung thư thực chất không phải là một tuyến nội tiết có hình thái giải phẫu xác định mà thường chỉ có liên quan đến hệ nội tiết lan tỏa ở nhiều tạng, nơi đã hình thành ung thư (thí dụ: ung thư phế quản thoái sản tế bào nhỏ, carcinôm của tụy, của tuyến tiền liệt). Mô ung thư có thể chế tiết những chất không thích hợp, bao gồm các đa peptid mang đặc tính hormon. Những chất chế tiết đó thuộc dạng ACTH, FSH, LH và có cấu trúc không hoàn toàn giống các hormon tương ứng. Đó

THƯ VIỆN HUBT
TÀI LIỆU PHỤC VỤ THAM KHẢO NỘI BỘ

là những "hormon dị thường", kiểu hormon, thường không chịu sự điều hòa tương hỗ bình thường của hệ thống hạ não – tuyến yên. Các chất đó gây những biểu hiện lâm sàng và sinh học (ở những vùng cách xa khối u) được gọi tên là hội chứng cận ung (không có tính đặc hiệu và có thể xuất hiện đồng thời hoặc đôi khi trước bệnh ung thư).

Cũng có thể thấy các hội chứng thần kinh (do thiếu vitamin B_6 và B_{12}), các hội chứng cơ (do thiếu vitamin E), tất cả đều do các khối u đã sử dụng quá nhiều vitamin hoặc do các chất chuyển hoá của khối u (theo cơ chế giao thoa) đã ức chế quá trình biến đổi các vitamin.

Cũng có thể do vai trò của:

– Những "độc tố" hình thành từ việc thoái giáng khối u.

– Một loại "kháng nguyên" tác động tới vùng mô không ung thư. Những hội chứng đó có thể thoái triển khi cắt bỏ u và tái hiện khi u tái phát hoặc di căn. Cũng không có mối liên quan tương ứng giữa mức độ nặng nhẹ của hội chứng với quá trình tiến triển của ung thư.

Một số hội chứng cận ung

Hội chứng cận ung	Hormon chế tiết lạc chỗ	Vị trí ung thư nguyên phát
Hội chứng Cushing	ACTH (corticotrope) CRF (cortico–tropin realeasing factor)	Ung thư: tụy, tuyến ức. Ung thư phế quản tế bào nhỏ. Ung thư tuyến giáp.
Hội chứng Schwartz Bartter	HAD (hormone antidirurétique)	Ung thư phế quản tế bào nhỏ.
Tăng calci máu cận ung	PTH (parathormon) Prostaglandine	Ung thư phế quản dạng thượng bì. Ung thư thận.
Cường tuyến giáp cận ung	TSH (hormon hướng tuyến giáp)	Carcinôm đệm nuôi. Ung thư ống tiêu hóa. Ung thư đường sinh dục. Ung thư phế quản.
Giảm glucose máu cận ung	Insulin	Ung thư gan. Ung thư thượng thận vỏ.
Bệnh nữ nhũ cận ung	Gonadotrophin	Ung thư phế quản tế bào nhỏ. Carcinôm đệm nuôi tinh hoàn. Ung thư: vú, thận, gan.
Chảy sữa	LH (prolactin)	Ung thư: vú, thận, phổi.
Đa hồng cầu	Erythropoietin	U sắc bào. Ung thư: gan, thượng thận, thận.
Bệnh to cực	STH (hormon tăng trưởng)	Ung thư phế quản.

THƯ VIỆN HUBT
TÀI LIỆU PHỤC VỤ THAM KHẢO NỘI BỘ

Các chất chế tiết của mô ung thư

Vị trí ung thư	Cấu trúc mô	Chất chế tiết
Phế quản	Carcinôm dạng thượng bì và Carcinôm dạng tuyến. Carcinôm tế bào nhỏ	CEA (Kháng nguyên carcinôm phôi) KNCP, HCG, ACTH, thyrocalcitonin.
Carcinôm đệm nuôi (nhau thai)		HCG
Đại trực tràng		KNCP
Gan	Ung thư gan nguyên phát	AFP
	Ung thư gan thứ phát	Phosphatase kiềm.
U tủy xương		Globulin miễn dịch đơn dòng.
U nguyên bào thần kinh		VMA, HVA và DA trong nước tiểu.
Thực quản	Carcinôm dạng thượng bì và carcinôm tuyến	CEA
Xương	Ung thư nguyên phát hoặc thứ phát	Phosphatase kiềm.
Buồng trứng	Carcinôm tuyến	CEA
Tụy	Ngoại tiết	CEA
	Nội tiết	insulin, glucagon, gastrin, VIP.
Tuyến tiền liệt	Carcinôm tuyến	Phosphatase kiềm.
Vú	Carcinôm tuyến	CEA, KN CA 153
Tuyến giáp	Carcinôm tuyến	Thyroglobulin.
	Carcinôm đa bào	Thyrocalcitonin và CEA.
Tử cung	Cổ và thân	CEA

4.6. Những đặc điểm sinh học của mô ung thư

Các nghiên cứu thử nghiệm đã cho thấy:

(1) Mô ung thư có những kháng nguyên mới của màng tế bào, mang tính đặc hiệu với loại virus tạo ung (tương ứng với các mảnh vỏ virus) nhưng không đặc hiệu với hình thái vi thể của khối u (gây thực nghiệm do virus). Ngược lại các kháng nguyên đó lại mang tính đặc hiệu với khối u (gây thực nghiệm do hoá chất) chứ không đặc hiệu với hoá chất tạo ung.

Các nhà nghiên cứu cũng phát hiện nhiều kháng nguyên bề mặt do tế bào chế tiết trong quá trình hoá ác và cả những kháng nguyên bào tương hoặc kháng nguyên nhân.

Trong thực tế lâm sàng, cũng xác nhận được một số nhóm kháng nguyên liên quan tới nhiều loại ung thư. Thí dụ: kháng nguyên liên quan với loại virus Epstein Barr (gây bệnh u lymphô Burkitt, ung thư vòm), kháng nguyên của loại u nguyên bào thần kinh, của những bệnh bạch huyết cấp, của u hắc tố ác...

(2) Có sự hình thành những tế bào có thẩm quyền miễn nhiễm, biểu hiện ở

THƯ VIỆN HUBT
TÀI LIỆU PHỤC VỤ THAM KHẢO NỘI BỘ

tình trạng thấm nhập nhiều lymphô bào ở mô đệm kẽ quanh ổ ung thư (nguyên phát hoặc di căn), điều đó chứng tỏ phản ứng miễn nhiễm tại chỗ của người bệnh. Phản ứng này còn biểu hiện khi mô bào chuyển dạng thành đại thực bào, thoái bào tạo nên nhiều vùng dạng nang, dưới tác động của các lipoid hình thành do hoại tử u.

Vì vậy nhiều tác giả quan niệm sự hiện diện lymphô bào là một dấu hiệu phản ứng tốt của cơ thể

(3) Có thể xác định được nhiều kháng thể đặc hiệu, tuy nhiên việc phát hiện kháng thể đặc hiệu đối với một virus trên bệnh nhân ung thư cũng không cho phép khẳng định virus đó là nguyên nhân duy nhất tạo ra ung thư mà chỉ chứng minh được rằng virus đó có vai trò trong quá trình tạo ung.

(4) Nhằm loại bỏ các tế bào u mang những kháng nguyên mới trên màng, các phản ứng miễn nhiễm đã giải phóng nhiều loại tế bào (như (a) Lymphô bào T đặc hiệu, lymphô bào T độc hại, thường có vai trò bảo vệ đặc biệt chống các loại u do virus do EBV, do HPV, (b) Các tế bào diệt tự nhiên (NKc) có khả năng huỷ diệt tế bào u mà không cần được nhạy cảm trước. Sau khi được IP–2 hoạt tác, tế bào NK có thể làm tan huỷ nhiều loại tế bào u, nhờ vậy đó là hàng rào đầu tiên để bảo vệ cơ thể chống u (c) Đại thực bào (in vitro) đã hoạt tác sẽ có khả năng chống tế bào u: lymphô bào T và đại thực bào có thể kết hợp để chống u bởi vì loại interferon gamma (IFN– γ, một cytokin xuất nguồn từ tế bào T) là một yếu tố hoạt tác mạnh đối với đại thực bào. Các tế bào đó có thể huỷ diệt u theo kiểu huỷ hoại vi khuẩn (nghĩa là sản sinh các chất chuyển hoá oxygen hoạt động) hoặc theo kiểu chế tiết yếu tố hoại tử u alpha (TNF–α). (d) Các chất bổ thể cũng được hoạt tác nhờ tế bào NK để tham gia cơ chế dịch thể chống u.

Tuy nhiên, đôi khi ở người bệnh có hiện tượng dung nạp hoặc tạo điều kiện cho ung thư phát triển, (như trường hợp các bệnh suy giảm miễn nhiễm: bệnh nhân ghép thận, dùng huyết thanh chống lymphô bào...)

5. TIẾN TRIỂN CỦA UNG THƯ

Mô ung thư thường có một quá trình tiến triển phức tạp với những biểu hiện rất khác nhau.

5.1. Tiền ung thư

Là tình trạng tổn thương mô, khi tiến triển kéo dài, có thể (nhưng không chắc chắn) hình thành ung thư. Quá trình chuyển thành ung thư như vậy mang một số đặc điểm sau: (a) Thường rất chậm, kéo dài nhiều năm (b) Không nhất thiết luôn luôn dẫn đến ung thư, bởi vì trạng thái bình thường là có thể hồi phục (tự nhiên hoặc khi đã loại bỏ các yếu tố tạo ung) (c) Thường qua một giai đoạn trung gian: ung thư tại chỗ, đây cũng là giai đoạn cuối của tình trạng tiền ung thư. Việc phát

THƯ VIỆN HUBT
TÀI LIỆU PHỤC VỤ THAM KHẢO NỘI BỘ

hiện tình trạng này có ý nghĩa lớn vì tạo điều kiện để điều trị ung thư ở giai đoạn sớm nhất, nhờ đó có thể giảm xuất độ ung thư xâm nhập và tỷ lệ tử vong.

Có thể thấy một số tình trạng tiền ung thư sau:

5.1.1. Tiền ung thư cổ tử cung

Thường biểu hiện dưới dạng nghịch sản, do nhiều nguyên nhân khác nhau (viêm mạn, quan hệ tình dục phức tạp...), bao gồm những thay đổi của lớp biểu mô manpighi với các mức độ khác nhau: (a) Nghịch sản nhẹ: chỉ ảnh hưởng tới 1/3 sâu của lớp biểu mô (b) Nghịch sản vừa: ảnh hưởng tới 2/3 sâu của lớp biểu mô. Hai mức độ tổn thương này có thể thoái triển, có thể hồi phục để trở lại tình trạng bình thường. (c) Nghịch sản nặng, thường xảy ra sau nhiều năm có nghịch sản kéo dài và dẫn đến ung thư tại chỗ (ung thư trong biểu mô).

5.1.2. Tiền ung thư tuyến vú

Biểu hiện dưới dạng nghịch sản, tăng sản rõ rệt biểu mô ống tuyến sữa, bệnh u nhú ống tuyến, tổn thương nhiều ổ, ở cả hai bên vú, thường thấy ở phụ nữ sau mãn kinh. Bệnh cảnh lâm sàng có thể không rõ rệt hoặc vú có khối viêm, kèm chảy dịch núm vú. Tổn thương kéo dài có thể chuyển thành bệnh Paget núm vú. Chụp xạ ký có thể thấy nhiều vùng mờ đục, ranh giới không rõ với những điểm hoá calci.

5.1.3. Tiền ung thư da

Có nhiều biểu hiện đa dạng:

– Viêm da mạn tính, do tia xạ, do sẹo bỏng cũ, viêm loét chi dưới.

– Bệnh tăng sừng, do ánh nắng, do nhiễm độc nghề nghiệp bởi arsenic, bởi những hydrocarbon vòng (ở thợ mỏ than, thợ gudron...).

– Bệnh bì khô sắc tố: là bệnh di truyền theo gen trội, (ở trẻ nhỏ).

– Bệnh hắc tố Dubreuilh, ở người nhiều tuổi, gồm những vết sẫm màu trên da mặt, có khi tự khỏi hoặc, sau nhiều năm, chuyển thành u hắc tố ác.

5.1.4. Tiền ung thư dạ dày

Biểu hiện dưới dạng viêm loét mạn, u tuyến nhiều ổ, viêm mỏm cụt sau cắt đoạn dạ dày, viêm dạ dày Biermer (teo đét niêm mạc kèm viêm mạn).

5.1.5. Tiền ung thư niêm mạc

Với nhiều biểu hiện:

– Viêm mạn và chuyển sản manpighi của niêm mạc phế quản (ở những người nghiện hút thuốc).

– Bạch sản: tăng gai, tăng sừng với nhiều tế bào không điển hình, ở vùng sàn miệng (khoảng 5% sẽ ung thư hóa).

5.2. Ung thư tại chỗ

Là dạng ung thư ở giai đoạn sớm (giai đoạn O) với những tổn thương còn giới hạn trong lớp biểu mô phủ, chưa phá vỡ màng đáy (bề mặt da hoặc niêm mạc các

THƯ VIỆN HUBT
TÀI LIỆU PHỤC VỤ THAM KHẢO NỘI BỘ

tạng rỗng) vì vậy, còn được gọi là ung thư trong biểu mô. Thí dụ: bệnh Bowen ở da (tổn thương kéo dài 10 – 15 năm rồi xâm nhập mô bì và di căn xa), bệnh Paget núm vú (tổn thương eczema ở núm vú, biểu hiện một ung thư trong biểu mô) v.v...

CÂU HỎI GỢI NHỚ: UNG THƯ TẠI CHỖ LÀ GÌ ?

5.3. Ung thư xâm nhập

Các cấu trúc mô cơ thể người được tách biệt nhau nhờ hai thành phần của chất nền ngoại mô gồm màng đáy và mô liên kết xen kẽ. Mỗi thành phần này đều chứa collagen, glycoprotein và proteoglycans. Trong quá trình phát triển để xâm nhập, khối ung thư thoạt đầu phá vỡ màng đáy để vượt qua phần mô liên kết xen kẽ rồi cả màng đáy quanh mạch: đây là quá trình nhập mạch. Sau đó, tế bào ung thư lưu thông theo dòng máu (có thể đi rất xa) để rồi lại thực hiện con đường ngược chiều (từ mạch máu vào mô): đây là quá trình xuất mạch. Lúc bình thường, các tế bào dính nhau nhờ phần ngoại bào chứa những phân tử glucoprotein màng có bản chất là cadherin. Như vậy, các tế bào biểu mô đều mang cadherin biểu mô, nhờ vậy chúng dính gắn với nhau. Trong trường hợp ung thư tuyến (biểu mô) của đại tràng, tuyến vú, v.v..., đã có những biến đổi của E–cadherin (E: epithelial), do vậy các tế bào bong rời và dễ di chuyển lan rộng. Các tế bào biểu mô bình thường đều mang những thụ thể có ái tính cao với chất laminin của màng đáy. Còn các tế bào ung thư (thí dụ carcinôm của đại tràng, tuyến vú...) lại mang nhiều thụ thể hơn trên màng tế bào, như vậy tạo nên sự tương ứng giữa khả năng xâm nhập và đậm độ thụ thể laminin. Ngoài những thụ thể đặc hiệu với laminin, tế bào ung thư còn chứa integrin cũng hoạt động như các thụ thể đối với các thành phần cấu tạo màng đáy (như fibronectin, laminin, collagen và vitronectin).

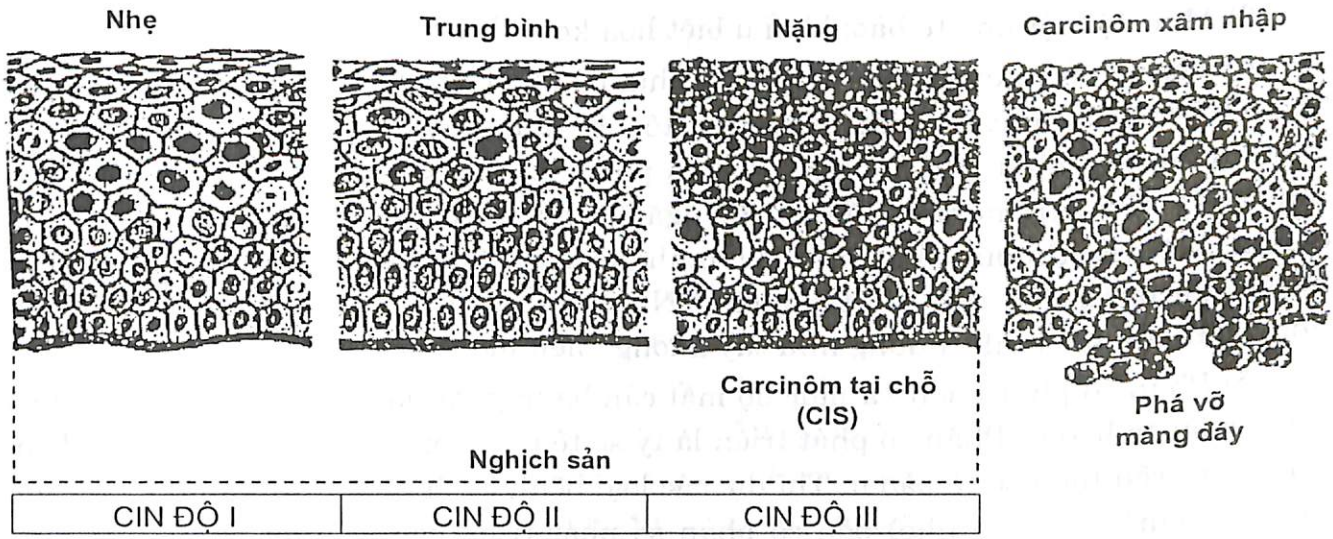

Tổn thương trong biểu mô cổ tử cung (CIN: cervical intraepithelial neoplasia)

Hình 8.4. Biểu mô gai cổ tử cung: những biến đổi hình thái tế bào ở các mức độ [nhẹ, nặng...] khác nhau. Ung thư tại chỗ: chưa phá vỡ màng đáy.

THƯ VIỆN HUBT
TÀI LIỆU PHỤC VỤ THAM KHẢO NỘI BỘ

Khi đã kết dính vào màng tế bào hoặc mô liên kết kẽ, tế bào u chế tiết nhiều enzym tiêu đạm (như cathepsin D, từ mô ung thư tuyến vú) hoặc kích thích các tế bào (như đại thực bào, nguyên sợi bào v.v...) sản sinh nhiều loại protease (như secretin, cystein và metallo – proteinase) tất cả các chất này đều làm thoái giáng màng đáy và mô liên kết.

Trong dòng huyết lưu, các tế bào u có xu hướng kết dính với nhau và đặc biệt với tiểu cầu để tạo nên những huyết tắc ung thư.

Như vậy, ung thư xâm nhập là dạng ung thư đã vượt qua lớp biểu mô phủ và hiện diện trong khoảng 5 – 10 milimet dưới màng đáy trong mô đệm. Ở giai đoạn sớm này, nhiều tác giả còn gọi là ung thư vi xâm nhập.

5.4. Thời nhân đôi (TNĐ)

Là thời gian trung bình cần thiết để khối u tăng gấp đôi đường kính trung bình nghĩa là tăng gấp 8 lần thể tích u. Có mối liên quan giữa TNĐ và sự phát triển của u. (a) TNĐ ngắn, u phát triển nhanh. (b) TNĐ dài, u phát triển chậm. (c) Không có TNĐ, u ngưng phát triển. Các nhà y học nhận xét rằng trong phần lớn thời gian phát triển khối u. TNĐ luôn hằng định và sẽ càng dài hơn khi u đã phát triển lớn. Sự phát triển của khối u phụ thuộc vào nhiều yếu tố:

(1) Vị trí tế bào u: mức độ tăng trưởng của u giảm từ vùng ngoại vi tới vùng trung tâm u, do ảnh hưởng của môi trường kế cận, đặc biệt là tuần hoàn máu.

(2) Cấu trúc mô của u: u phôi có tốc độ tăng trưởng nhanh nhất (TNĐ: 27 ngày) và carcinôm tuyến có tốc độ tăng trưởng chậm nhất (TNĐ: 83 ngày). Tốc độ tăng trưởng của một số u khác là: sarcôm tạo huyết (TNĐ: 29 ngày), sarcôm (TNĐ: 41 ngày), carcinôm tế bào gai (TNĐ: 58 ngày).

(3) Mức độ biệt hoá tế bào: khối u biệt hoá kém thường có TNĐ ngắn nhất.

(4) Tính chất nguyên phát hoặc thứ phát của u: TNĐ của ổ di căn thường ngắn hơn TNĐ của ổ nguyên phát. Như vậy, tốc độ tăng trưởng của ổ di căn luôn cao hơn ở ổ nguyên phát (thí dụ: TNĐ di căn phổi của ung thư trực tràng là 49 ngày, còn TNĐ của carcinôm tuyến là 83 ngày). Di căn của carcinôm manpighi và carcinôm tuyến thường phát triển 2 lần nhanh hơn khối ung thư nguyên phát. Tuy nhiên, dù ngắn đến mức tối thiểu thì TNĐ của mô ung thư cũng hiếm khi ngắn hơn TNĐ của mô bình thường như tủy xương, biểu mô ruột.

(5) Phân số phát triển và mức độ mất cân bằng giữa hai quá trình: sản sinh và thất thoát tế bào u. Phân số phát triển là tỷ số tế bào trong khối u đang ở giai đoạn tăng sản trên tổng số tế bào u. Thí dụ: các loại bệnh bạch huyết, u lymphô, ung thư phổi (carcinôm tế bào nhỏ) đều có phân số phát triển cao và tiến triển lâm sàng thường nhanh. Còn những loại ung thư khác (như ung thư của đại tràng, vú...) thường có phân số phát triển thấp, tốc độ sản sinh tế bào chỉ vượt trội hơn sự thất thoát tế bào khoảng 10%, vì vậy các loại u này thường tiến triển lâm sàng chậm hơn.

THƯ VIỆN HUBT
TÀI LIỆU PHỤC VỤ THAM KHẢO NỘI BỘ

Phân số phát triển luôn có ảnh hưởng đến tính nhạy cảm với hoá trị liệu, bởi vì phần lớn các chất chống u đều tác động đến những tế bào đang có hoạt động tổng hợp mạnh ADN, như vậy một khối u chứa 5% tổng số các tế bào đang ở giai đoạn tăng trưởng sẽ phát triển chậm nhưng lại có khả năng đề kháng đối với những dược phẩm huỷ diệt tế bào. Ngược lại, những u xâm nhập mạnh (như u lymphô) chứa nhiều tế bào đang phân chia sẽ bị tan huỷ nhanh với hoá trị liệu và có thể được điều trị khỏi.

5.5. Thời kỳ tiền lâm sàng của ung thư

Ung thư là kết quả của quá trình tăng sản bất thường và vô hạn của tế bào bệnh. Khoảng cách từ lúc một tế bào phát triển rối loạn đến khi hình thành ung thư được coi là thời kỳ tiền lâm sàng (trước lâm sàng) hoặc còn gọi là thời kỳ tiềm ẩn hoặc thời sinh học của ung thư. Các nhà khoa học ước tính thời kỳ tiềm ẩn đó tương ứng với khoảng 30 TNĐ (so với 40 TNĐ là toàn bộ thời gian sống của tế bào u).

Đối với ung thư vú, u chỉ được phát hiện lâm sàng khi đạt tới kích thước 1 cm đường kính (nghĩa là chứa một khối lượng 10^9 = một tỷ tế bào). Các nhà khoa học ước tính TNĐ trung bình của ung thư vú là 3 tháng, như vậy có thể nói rằng thời kỳ tiền lâm sàng của ung thư vú là 10 – 15 năm. Ở người, một khối u xuất hiện luôn là kết quả của những kích thích tạo ung và đồng tạo ung tác động kéo dài trong 10 – 20 năm hoặc vài chục năm trước đó.

Như vậy tế bào ung thư cần một thời gian rất dài để phát triển và đạt tới một kích thước tối thiểu cần thiết cho việc phát hiện lâm sàng. Nói cách khác, chẩn đoán ung thư sớm là một vấn đề sinh học hơn là lâm sàng.

5.6. Ký hiệu TNM

Các nhà y học có thể đánh giá khối u dựa trên ba yếu tố:

(1) Kích thước khối u, biểu thị bằng ký hiệu T (tumor).

(2) Mức độ tổn thương của hạch lymphô đã (hoặc chưa) bị di căn ung thư với ký hiệu N (node).

(3) Mức độ lan xa của khối u, nghĩa là đã (hoặc chưa) hiện diện ở các tạng khác trong cơ thể, được ký hiệu là M (metastasis).

Hệ TNM dùng để đánh giá khối u, đã được Pierre Denoix, một thầy thuốc người Pháp, xác định trong thời gian 1943 – 1952. Hệ TNM có thể được ghi nhận dựa trên các dữ kiện lâm sàng (trước khi phẫu thuật, đó là hệ TNM) hoặc dựa trên các dữ kiện giải phẫu bệnh (sau khi phẫu thuật, đó là hệ pTNM).

Những ghi nhận của hệ TNM bao gồm:

– T: T is: ung thư tại chỗ

T1: u có kích thước nhỏ, đường kính dưới 2 cm.

THƯ VIỆN HUBT
TÀI LIỆU PHỤC VỤ THAM KHẢO NỘI BỘ

T2: u có kích thước trên 2 cm, nhưng vẫn giới hạn ở tạng bệnh.

T3: u có kích thước trên 10 cm và lan đến mô kế cận.

T4: u có kích thước lớn hơn và dính chặt mô kế cận.

T0: u được phát hiện vì có di căn tới hạch hoặc tới những vùng khác nhưng chưa xác định rõ ổ nguyên phát.

Tx: không đủ dữ kiện để đánh giá u (thí dụ u đã được cắt bỏ).

– N: N 0: không có tổn thương hạch.

N1: hạch di động, sờ được, ở một bên và không rõ tính chất ung thư.

N2: hạch sưng to, rắn, có tính chất ung thư.

N3: hạch dính mô kế cận, ở một hay hai bên.

N4: có tổn thương hạch ở ngoài vùng bệnh.

Nx: không đủ dữ kiện để đánh giá hạch.

Cũng có tác giả xác định tổn thương hạch như sau:

N a: lâm sàng không thấy di căn hạch.

N b: lâm sàng thấy di căn hạch.

– M: M o: không thấy dấu hiệu di căn ung thư.

M 1: thấy di căn ung thư.

M x: không đủ dữ kiện để đánh giá di căn.

5.7. Những dữ kiện khác để đánh giá ung thư

Có thể sử dụng nhiều dữ kiện khác để đánh giá ung thư:

5.7.1. Cấu trúc mô

Tính chất biệt hoá của mô ung thư có lẽ không chỉ là đặc điểm riêng biệt của mô ung thư mà còn biểu hiện mức độ phản ứng của cơ thể đối với những dòng tế bào ung thư.

Thí dụ: (a) Carcinôm tế bào đáy (chiếm tỷ lệ 55 –75% các ung thư da), thường tiến triển tại chỗ, ít di căn xa, nghĩa là có tính ác thấp hơn ung thư tế bào gai (chiếm tỷ lệ 10 –15% các ung thư da). (b) Loại u tinh bào (sau phẫu thuật cắt bỏ tinh hoàn kèm xạ trị liệu) thường có tiên lượng tốt hơn loại u nghịch phôi tinh hoàn (c) Các loại u nguyên mô (thận, gan...) thường có tính ác cao.

Cấu trúc mô đệm cũng có ý nghĩa để đánh giá tiến triển: hiện tượng thâm nhập lymphô bào quanh mô u cũng như sự tăng sản võng mô bào ở hạch lymphô quanh vùng u có thể là dấu hiệu tiên lượng tốt.

5.7.2. Mức độ xâm nhập

Những ung thư đã xâm nhập mạch máu hoặc mạch lymphô thường có tiên lượng xấu. Mức độ xâm nhập vào vách tạng (dạ dày, ruột, tử cung, bàng quang...)

THƯ VIỆN HUBT
TÀI LIỆU PHỤC VỤ THAM KHẢO NỘI BỘ

cũng mang nhiều ý nghĩa trong việc đánh giá tiến triển của ung thư và tỷ lệ bệnh nhân sống thêm (5 năm). Theo quy định quốc tế, mức độ xâm nhập mang ký hiệu P, bao gồm:

P1: xâm nhập nông ở niêm mạc.

P2: xâm nhập vào lớp dưới niêm mạc.

P3: xâm nhập vào cơ.

P4: xâm nhập thanh mạc và mô kế cận.

Các nhà y học đã xác nhận được mức độ xâm nhập vách của ung thư dạ dày có liên quan đến giai đoạn ung thư và tỷ lệ sống thêm như sau:

– Giai đoạn 0:	ung thư tại chỗ	95 – 99% sống thêm
– Giai đoạn 1:	ung thư trong niêm mạc P1	85 – 95%
– Giai đoạn 2:	ung thư dưới niêm mạc P2	75 – 85%

Cả 3 giai đoạn này còn gọi là ung thư bề mặt.

Giai đoạn 3:	ung thư xâm nhập cơ P3	70 – 80% sống thêm.
Giai đoạn 4:	ung thư xâm nhập thanh mạc P4	30 – 50%

Khi ung thư vượt quá thanh mạc, tỷ lệ bệnh nhân sống thêm (5 năm) là 10 – 20%, khi có di căn xa, người bệnh không sống thêm được 5 năm.

Đối với melanôm ác, mức độ xâm nhập cũng có ý nghĩa: tới 90% tổng số bệnh nhân sống thêm trên 5 năm khi mô ung thư xâm nhập sâu dưới 0,75 mm, còn tiên lượng rất xấu khi mức độ xâm nhập trên 3 mm.

5.7.3. Độ mô học của ung thư (grade)

Dùng để biểu thị mức độ ác của khối u, tính ác càng cao thì khối u càng có khả năng di căn xa, tiến triển nhanh và tiên lượng xấu. Như vậy, xếp loại mức độ mô học của ung thư giúp cho việc chỉ định điều trị và tiên lượng bệnh.

Độ mô học dựa trên hai yếu tố:

(1) Mức độ biệt hoá (rõ, vừa, không biệt hóa, thoái sản).

(2) Tốc độ phát triển của khối u, ước tính theo số lượng phân bào và tình trạng tăng nhiều chất nhiễm sắc trong nhân tế bào. Có tác giả xếp loại độ mô học của u như sau:

G1: ác tính thấp.

G2: ác tính vừa.

G3: ác tính cao.

Broders lại xếp loại độ mô học của ung thư đại tràng như sau:

Độ 1: trên 75% tổng số tế bào ung thư biệt hoá rõ.

Độ 2: 50 – 75% tế bào ung thư biệt hoá rõ.

THƯ VIỆN HUBT
TÀI LIỆU PHỤC VỤ THAM KHẢO NỘI BỘ

Độ 3: 25 – 50% tế bào ung thư biệt hoá rõ.

Độ 4: dưới 25% tế bào ung thư biệt hoá rõ.

Đôi khi khối ung thư có độ ác thấp có thể chuyển thành dạng có độ ác cao hơn, trở nên xâm nhập và di căn xa. Thí dụ: carcinôm nhú tuyến giáp là loại ung thư có độ ác thấp và tiến triển chậm nhưng đôi khi có thể chuyển thành dạng carcinôm tế bào khổng lồ có độ ác tính cao hơn.

5.7.4. Các giai đoạn (stage) của ung thư

Xếp giai đoạn ung thư là để xác định mức độ lan rộng của khối u, dựa trên ba yếu tố TNM, vào thời điểm bệnh được phát hiện trên lâm sàng. Xếp giai đoạn thường mang tính chất quy ước chủ quan.

Các giai đoạn ung thư được quy ước như sau

* Giai đoạn 0: ung thư tại chỗ.

* Giai đoạn I: (T1 N0 M0) Khám lâm sàng thấy u khu trú ở nơi nguyên phát, không hạch vùng, không di căn. Tiên lượng sau điều trị: 70 – 90% các bệnh nhân có thời gian sống thêm lâu dài.

* Giai đoạn II: (T2 N1 M0) Khám lâm sàng thấy khối u lan rộng tới mô kế cận, hạch có di căn nhưng còn di động, phẫu thuật khó được kết quả tốt. Tiên lượng: tỷ lệ sống thêm: 50%.

* Giai đoạn III: (T3 N2 M0) Khám lâm sàng thấy u lan rộng đến mô kế cận, có thể tới xương, hạch, dính chặt mô kế cận, không còn khả năng phẫu thuật trọn vẹn. Tiên lượng: tỷ lệ sống thêm: 30 – 50%.

* Giai đoạn IV: (T4 N3 M1) Khám lâm sàng thấy di căn xa. Tiên lượng xấu: tỷ lệ sống thêm: khoảng 5%.

Tuy nhiên việc xếp giai đoạn ung thư còn tùy thuộc từng loại ung thư. Thí dụ: đối với ung thư cổ tử cung, thường xếp giai đoạn như sau:

* Giai đoạn 0: ung thư tại chỗ. Tiên lượng tốt: 90% – 100% các bệnh nhân (được điều trị) đều khỏi bệnh.

* Giai đoạn I: ung thư khu trú cổ tử cung. Tiên lượng: tỷ lệ bệnh nhân sống thêm (trên 5 năm) 80 – 90%.

* Giai đoạn II: ung thư lan rộng quá cổ tử cung tới phần trên âm đạo (không tới 1/3 dưới âm đạo). Tỷ lệ sống thêm: 70 – 80%.

* Giai đoạn III: ung thư xâm nhập quanh tử cung và 1/3 dưới âm đạo và/hoặc tới vách hố chậu. Tỷ lệ sống thêm: 25%.

* Giai đoạn IV: ung thư xâm nhập các tạng kế cận (bàng quang, trực tràng...) và có thể kèm di căn xa. Tỷ lệ sống thêm: 3%.

5.8. Mã hoá các khối u

Hiện nay tại nhiều trung tâm nghiên cứu ung thư trên thế giới, các nhà y học

THƯ VIỆN HUBT
TÀI LIỆU PHỤC VỤ THAM KHẢO NỘI BỘ

đã thực hiện việc mã hoá các khối u. Thí dụ: u sợi lành được mã hoá M 8810/0 và sarcôm sợi: M8810/3.

Như vậy, ký hiệu về mức độ tiến triển (lành, ác...) của u (đặt sau số mã hoá u) bao gồm:

0: u lành tính.

1: u giáp biên ác.

2: ung thư tại chỗ.

3: ung thư nguyên phát.

6: ung thư thứ phát (di căn).

9: ung thư không xác định rõ tính nguyên phát hoặc thứ phát.

Thí dụ: u đại bào xương được mã hóa: M9250/1 và M 9251/3.

5.9. Tác động của khối ung thư

Mô ung thư có thể gây nhiều tác động đối với cơ thể:

5.9.1. Gây chảy máu

Do tổn thương mất chất, loét rộng ở vùng ung thư (như trong ung thư loét cổ tử cung, ung thư loét dạ dày...), do xâm nhập huỷ hoại mô kế cận.

5.9.2. Gây thiếu máu

Kèm tăng hồng cầu, tiểu cầu và bạch cầu.

5.9.3. Gây tiêu fibrin và đông máu nội mạch lan tỏa

Có thể thấy trong những ung thư của tuyến tiền liệt, tử cung, tụy, dạ dày hoặc phổi.

5.9.4. Gây huyết khối tĩnh mạch

Khối ung thư có thể gây huyết khối tĩnh mạch trong những ung thư của dạ dày, tụy, phế quản, tử cung...) riêng lẻ ở các tĩnh mạch sâu hoặc nông của chi (tạo nên những đoạn viêm dưới da, cứng và đau) hoặc ở thân người (để tạo ra huyết tắc).

5.9.5. Gây huyết tắc ở nhiều vùng cơ thể

– Ung thư đuôi tụy dễ gây huyết khối tĩnh mạch.

– Ung thư gan gây huyết khối ở tĩnh mạch chủ trên.

5.9.6. Chèn ép mô, tạng kế cận

Gây nhiều rối loạn phức tạp, như:

(1) Ung thư trung thất có thể gây hội chứng chèn ép tĩnh mạch chủ trên.

(2) Ung thư vùng chậu có thể gây phù và giãn tĩnh mạch chi dưới.

(3) Ung thư đầu tụy có thể chèn ép ống mật chủ gây ứ mật vàng da.

(4) Ung thư cổ tử cung lan rộng có thể chèn ép niệu quản, niệu đạo vùng chậu gây thận ứ nước, viêm teo thận.

THƯ VIỆN HUBT
TÀI LIỆU PHỤC VỤ THAM KHẢO NỘI BỘ

(5) Ung thư xương đốt sống có thể chèn ép rễ thần kinh và tủy sống.

(6) Ung thư thanh môn gây rối loạn phát âm nhưng không gây rối loạn nuốt (triệu chứng này thường gặp trong ung thư đáy lưỡi dạng thượng bì, làm vùng đáy lưỡi kém di động).

(7) Ung thư vòm họng có thể gây đau tai, liệt vận động mắt, chảy máu mũi và xâm nhập nhanh mạch lymphô vùng cổ bên.

5.9.7. Gây hẹp lấp tắc các đường tự nhiên

(1) Ung thư phế quản có thể gây rối loạn thông khí.

(2) Ung thư ống tiêu hoá (thực quản, dạ dày, đại tràng...) dễ gây thắt hẹp, tắc nghẽn (lấp tắc thường xảy ra muộn ở carcinôm đại tràng lên vì lòng ruột khá rộng và ở đó chất thải luôn lỏng hoặc nửa lỏng).

– Gây nhiễm khuẩn ở khối u và toàn thân, do những vết loét, hoại tử ung thư kéo dài, do cơ thể suy mòn (người bệnh gầy đét, da vàng rơm, giảm protein máu...) làm giảm sức đề kháng.

– Có thể gây những rối loạn tâm thần (lo âu, sợ hãi và tự tử).

5.10. Ung thư lan rộng

Một yếu tố có vai trò quan trọng làm biến đổi mức độ phát triển khối u là lượng máu nuôi dưỡng. Thực nghiệm nuôi cấy tế bào cho thấy khi thiếu vắng mạch máu, khối ung thư chỉ phát triển đến đường kính khoảng 1 – 2 milimet. Nhưng khi nuôi cấy vào mô có đủ mạch máu thì khối u đó lại phát triển nhanh hơn. Điều này cũng xảy ra trên bệnh nhân: những vùng mô hoại tử ở giữa u thường có đường viền rộng 1 – 2 cm cách xa mạch máu vùng mô sống. Đường viền này chính là khoảng cách tối đa cần thiết để oxy và các chất nuôi dưỡng từ máu có thể thấm nhập mô. Ngoài vấn đề nuôi dưỡng tế bào u, tạo mạch còn là điều kiện để u lan rộng và di căn (đặc biệt rõ với các ung thư vú, phổi, mêlanôm...).

Nhiều nghiên cứu cho thấy các khối u (cũng như đại thực bào) có thể chế tiết những yếu tố tạo mạch, như yếu tố gắn heparin tăng trưởng nguyên sợi bào (FGFs) thường có vai trò hoá hướng động, tạo phân bào (đối với tế bào nội mô) và kích thích sản sinh những enzym tiêu đạm giúp cho các nụ mạch tân tạo lan rộng vào mô đệm. Tế bào u còn chế tiết nhiều yếu tố tạo mạch khác như yếu tố chuyển dạng tăng trưởng (TGF) alpha và bêta (nhằm thu hút đại thực bào), yếu tố tăng trưởng thượng bì (EGF), yếu tố tăng trưởng xuất nguồn từ tiểu cầu (PDGF) và yếu tố tăng trưởng nội mạch (VEGF).

Khi xâm nhập mô kế cận, ung thư thường lan rộng tại chỗ, tạo nên khối u có kích thước khác nhau và có thể làm chết người do biến chứng tại chỗ. Thí dụ:

(1) 25% các trường hợp ung thư tế bào đáy vùng trán thường lan rộng, huỷ hoại xương sọ, màng não.

(2) Ung thư tuyến thân tử cung xâm nhập lan rộng địa phương (cổ tử cung, bàng

THƯ VIỆN HUBT
TÀI LIỆU PHỤC VỤ THAM KHẢO NỘI BỘ

quang, trực tràng...) hiếm di căn xa (phổi, gan, xương), sarcôm tử cung có thể xâm nhập gây tràn dịch ổ bụng.

(3) Carcinôm tuyến tiền liệt xâm nhập sớm vỏ bao, lan rộng tới túi tinh (nhiều hơn tới bàng quang) gây dính mô kế cận nên phẫu thuật thường khó khăn.

5.11. Ung thư di căn

Là hiện tượng khối u đầu tiên (ổ nguyên phát) lan xa đến các tạng, hạch và những vùng khác của cơ thể, tạo nên những ổ ung thư mới (ổ thứ phát). Ổ ung thư nguyên phát có thể rất nhỏ bé, đôi khi không phát hiện được trên lâm sàng, nhưng lại tạo nhiều ổ ung thư thứ phát rất lớn và có biểu hiện lâm sàng đầu tiên. Trong quá trình di căn số lượng các mảnh mô, tế bào ung thư đóng vai trò quan trọng: ở người khối lượng một nghìn tế bào ung thư di căn thường không bao giờ phát triển được. Còn khối lượng một triệu tế bào ung thư di căn cũng chỉ có thể phát triển trong 50% các trường hợp. Đó là do các phản ứng miễn nhiễm của cơ thể chống lại sự "ghép ung thư". Như vậy không phải mọi tế bào ung thư lan rộng đều thành nguồn gốc di căn. Số lượng tế bào ung thư lan rộng càng lớn thì càng có nhiều nguy cơ di căn.

5.11.1. Ung thư có thể di căn theo đường máu

Tế bào ung thư xâm nhập, phá vỡ các vi mạch rồi theo đường máu (xuất độ di căn theo tĩnh mạch thường lớn hơn theo động mạch vì vách động mạch dày hơn) đi khắp nơi trong cơ thể. Thí dụ: carcinôm đệm nuôi từ tử cung theo đường máu di căn đến phổi, não, tạo nên những ổ ung thư thứ phát kèm chảy máu nhiều và hoại tử huyết.

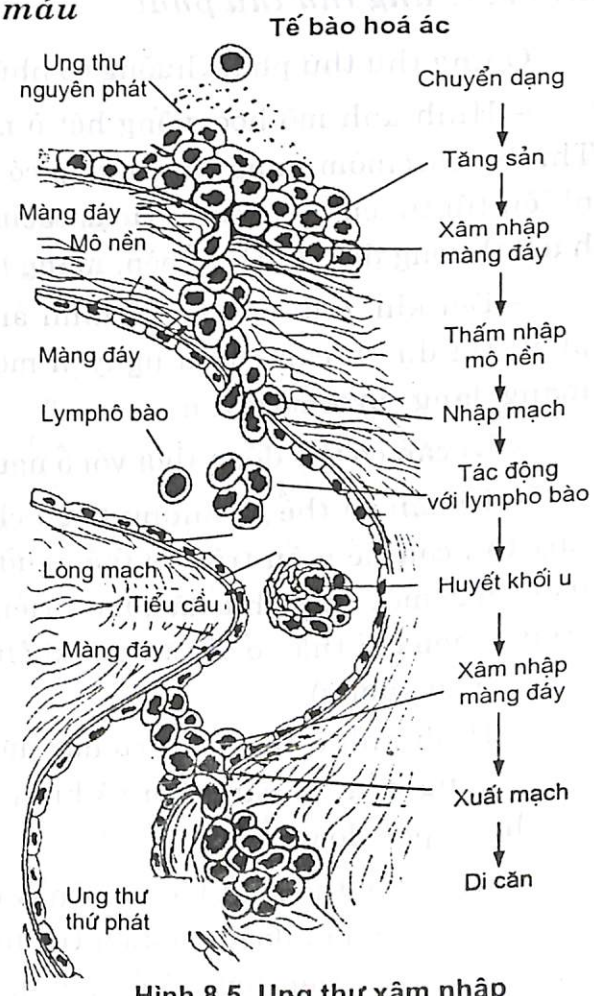

Hình 8.5. Ung thư xâm nhập và di căn theo đường máu

5.11.2. Ung thư có thể di căn theo đường mạch lymphô

Các tế bào ung thư xâm nhập phá vỡ các vi mạch lymphô (có thể gây viêm mạch lymphô) rồi theo mạch lymphô đến các hạch. Thí dụ: carcinôm tuyến vú thường di căn đến hạch nách, vì vậy khi phẫu thuật ung thư vú, cần nạo khoét cả chùm hạch nách. Một vùng hạch thường có ung thư (phổi, dạ dày) di căn sớm là hạch thượng đòn trái (còn gọi là hạch Troisier hoặc hạch Virchow).

THƯ VIỆN HUBT
TÀI LIỆU PHỤC VỤ THAM KHẢO NỘI BỘ

Hai đường di căn trên (mạch máu và mạch lymphô) thường có liên quan mật thiết với nhau, qua các nhánh trung gian (như ống ngực, tĩnh mạch dưới đòn trái, những nhánh nối tĩnh mạch – mạch lymphô ở ngoại vi v.v...). Nhiều tác giả xác nhận rằng carcinôm thường xâm nhập mạch lymphô trước rồi về sau mới vào mạch máu, còn loại sarcôm thì ngược lại, thường xâm nhập mạch máu trước rồi sau đó mới vào mạch lymphô.

5.11.3. Di căn theo đường tự nhiên

Các tế bào ung thư có thể di căn theo đường tự nhiên sẵn có trong cơ thể như: ống tiêu hóa, đường hô hấp, đường tiết niệu, âm đạo, ống dịch não tủy, các lớp trung mạc tạo nên các khoang như khoang màng phổi, khoang màng bụng (ung thư buồng trứng...).

5.11.4. Ung thư lan rộng

Ngoài ba đường di căn trên, ung thư có thể lan rộng (có thể gọi là "di căn" hoặc "ghép") do các tai biến điều trị (như khi phẫu thuật, làm sinh thiết, nội soi...).

5.11.5. Ổ ung thư thứ phát

Ổ ung thư thứ phát thường có những đặc điểm sau:

– Hình ảnh mô học giống hệt ổ nguyên phát, đôi khi còn biệt hoá rõ rệt hơn. Thí dụ: carcinôm nang tuyến giáp có những ổ di căn xương, hạch, mang hình ảnh nhiều túi tuyến điển hình. Hoặc cacinôm dạng thượng bì của phế quản có ổ di căn hạch thượng đòn, hạch cổ bên, mang hình ảnh những cầu sừng rõ rệt.

– Đôi khi, ổ di căn lại có hình ảnh mô học hoàn toàn khác hẳn với ổ nguyên phát, thí dụ: di căn của u nguyên mô thận hoặc sarcôm của thận ở trẻ em có thể mang dạng sarcôm cơ vân.

– Di căn có thể đồng thời với ổ nguyên phát.

– Di căn có thể là những triệu chứng đến trước, báo hiệu sự hình thành một ung thư còn tiềm ẩn trên cơ thể người bệnh. Thí dụ: một gãy xương bệnh lý có thể báo hiệu một ung thư đã phát triển và di căn đến xương. Tuy nhiên có nhiều trường hợp chỉ thấy ổ di căn mà không phát hiện được ổ nguyên phát (40% trường hợp di căn xương).

– Hình ảnh ổ thứ phát có đặc điểm riêng: di căn gan thường nhiều ổ, bề mặt lõm không đều, di căn phổi có hình bóng bay hoặc cục đơn độc, hoặc dạng viêm mạch lymphô do ung thư.

– Di căn có thể xuất hiện muộn (vài tháng, vài năm) và đôi khi rất muộn (10 – 15 năm sau khi chẩn đoán và điều trị) như ung thư vú, ung thư tế bào sáng của thận, ung thư tuyến tiền liệt... Về mặt sinh học, có thể đó là "những di căn vi thể" đã hình thành từ lâu nhưng chưa có biểu hiện lâm sàng.

THƯ VIỆN HUBT
TÀI LIỆU PHỤC VỤ THAM KHẢO NỘI BỘ

5.11.6. Vị trí ung thư thứ phát

Ung thư thứ phát thường rất hiếm thấy ở lách, cơ vân, cơ tim, tuyến vú, tử cung, tuyến giáp, thượng thận.

Nơi di căn	Ung thư nguyên phát
Não	Carcinôm đệm nuôi (của nhau thai, tinh hoàn). Ung thư vú. Melanôm ác. 4% các ung thư phế quản tế bào nhỏ (thoái sản).
Màng não mềm	Carcinôm tế bào nhỏ (phổi).
Tủy sống	Ung thư (tuyến tiền liệt, thận).
Phổi	Sarcôm xương. Ung thư gan (theo đường tĩnh mạch chủ dưới). Carcinôm đệm nuôi (của nhau thai) và nhiều loại ung thư khác.
Hạch kế cận mô ung thư	20% các ung thư cổ tử cung. Carcinôm nhú tuyến giáp. Ung thư ống tiêu hóa.
Hạch cổ bên	70 – 90% các ung thư vòm họng. 30 – 10% có di căn cả hai bên.
Gan (theo đường tĩnh mạch cửa)	Ung thư ống tiêu hoá (thực quản, dạ dày, đại tràng). Ung thư phổi (dạng thượng bì). Ung thư vú. Ung thư tử cung. Ung thư thận. Melanôm ác.
Hạch thượng đòn trái (Troisier)	Ung thư dạ dày Ung thư phổi (2%)
Hạch nách (cùng bên)	50% các ung thư vú (T1 ở 1/4 trên ngoài).
Buồng trứng (U Krukenberg)	Ung thư dạ dày (loại biệt hoá kém)
Da	Melanôm ác.
Xương	Ung thư vú (35% các di căn xương). Ung thư tuyến tiền liệt (15%). Ung thư thận (8%). Ung thư phổi (7%). Ung thư tuyến giáp (4%).
Tủy xương	Có thể phát hiện di căn nhờ xét nghiệm tủy đồ, chọc sinh thiết tủy xương (khi thấy những thay đổi bất thường trong công thức máu).

5.11.7. Các yếu tố sinh học của ổ di căn

Sự hình thành các ổ di căn đòi hỏi nhiều yếu tố như việc giải phóng các tế bào ra khỏi ổ nguyên phát, di chuyển rồi dừng trong một ống mạch lymphô, mạch máu hoặc hạch để rồi phát triển và xâm nhập.

Cũng còn nhiều yếu tố khác như:

(1) Chất prostaglandin (Pg) D^2 (vốn là một chất chống đông máu) bị ngưng hãm trong quá trình tổng hợp nên tạo điều kiện cho tế bào u lan rộng, chất Pg E^1 và I^2 cũng ức chế (in vitro) sự kết dính các tế bào u với nhau. Chất prostacyclin (vốn có vai trò ức chế tập hợp tiểu cầu) cũng ngăn cản các melanôm thực nghiệm trên chuột nhắt.

THƯ VIỆN HUBT
TÀI LIỆU PHỤC VỤ THAM KHẢO NỘI BỘ

(2) Vị trí ổ di căn cũng chịu tác động của các yếu tố hoá sinh: trên màng tế bào di chuyển và màng tế bào tiếp nhận di căn đều hiện diện các phân tử protein và polysaccharid tương ứng với nhau để giúp những tế bào đó "nhận diện" nhau như chìa khoá với ổ khóa.

(3) Các tế bào của ổ nguyên phát thường không hoàn toàn giống nhau. Có những tế bào chứa các enzym tiêu đạm trên màng tạo điều kiện để chúng lan rộng, nhưng có nhiều tế bào khác lại không mang enzym nên ít khả năng di căn.

(4) Thể tích khối di căn: nếu khối đó (trên người bệnh) chứa 10^3 tế bào ung thư (một nghìn) thì không bao giờ có di căn phát triển, nhưng nếu chứa (một triệu) 10^6 tế bào thì khả năng di căn là 1/2 trường hợp, như vậy có nghĩa là lượng tế bào lan rộng càng nhiều thì nguy cơ di căn càng mạnh.

(5) Khi xuất mạch, các tế bào u mang những phân tử dính ưa thích các tế bào nội mạc của tạng đích (tạng có ổ di căn).

(6) Vài tạng đích có thể chế tiết các yếu tố hoá học thu hút tế bào ung thư.

(7) Vài tạng đích lại có thể ngăn cản sự xâm nhập ung thư (thí dụ: những chất ức chế protease có thể ngăn cản ung thư xâm nhập).

Ngoài ra cũng phải kể đến các yếu tố miễn nhiễm toàn thân và địa phương đều tham gia vào quá trình di căn ung thư.

CÂU HỎI GỢI NHỚ: UNG THƯ CÓ THỂ DI CĂN THEO NHỮNG ĐƯỜNG NÀO?

5.12. Tái phát

Là hiện tượng ung thư lại xuất hiện (sau khi đã được điều trị) ở nơi vết mổ, ở vùng xạ trị hoặc ở một tạng xa nơi nguyên phát. Có thể tái phát một hoặc nhiều lần. Trên thực tế lâm sàng, đôi khi cũng khó phân biệt rõ rệt tái phát và di căn.

5.13. Ung thư tự khỏi

Nhiều tác giả xác nhận có khoảng 1/100.000 trường hợp ung thư thoái triển tự nhiên và khỏi hẳn. Thông báo của Everson và Cole nêu một số ung thư tự khỏi gồm 10 u nguyên bào thần kinh, 8 ung thư bàng quang, 5 melanôm ác của da và nhiều loại khác. Cũng có nhiều ghi nhận về những trường hợp di căn phổi của carcinôm đệm nuôi và di căn màng bụng của ung thư buồng trứng đều thoái triển và tự khỏi (sau khi điều trị cắt bỏ ổ nguyên phát). Tuy nhiên, thực tế cho thấy trường hợp ung thư tự khỏi là một vấn đề hiếm gặp và còn đang bàn cãi nhiều.

5.14. Ung thư chuyển dạng biệt hoá

Có nhiều trường hợp ung thư không biệt hoá lại chuyển dạng (sau điều trị) thành một loại ung thư khác, biệt hoá và trưởng thành. Đó là hiện tượng "tiến triển trưởng thành" của ung thư, như u nguyên bào thần kinh ở trẻ em, u nghịch phôi của tuyến sinh dục.

THƯ VIỆN HUBT
TÀI LIỆU PHỤC VỤ THAM KHẢO NỘI BỘ

5.15. Tiên lượng ung thư

Thời gian sống thêm.

Việc tiên lượng ung thư tùy thuộc vào những dữ kiện được ghi nhận trong quá trình đánh giá ung thư và tiến triển của khối u. Tỷ lệ phần trăm (%) tổng số bệnh nhân có thời gian sống thêm trên 5 năm (sau điều trị) cũng tùy thuộc các dữ kiện đó cùng với những yếu tố ảnh hưởng đến tiến triển ung thư. Tuy nhiên, có thể khái quát tiên lượng các loại ung thư sau:

Loại ung thư	Tiên lượng và tỷ lệ (%) có thời gian sống thêm (trên 5 năm)
Ung thư tế bào đáy. Carcinôm tế bào gai ở môi	90 % Tiên lượng tốt
Carcinôm tế bào gai	70%
Carcinôm nhú tuyến giáp	60% (tốt hơn loại túi tuyến và loại không biệt hóa)
Ung thư (vú, đại tràng)	40 – 60%
Ung thư tuyến tiền liệt	50%
Ung thư cổ tử cung (dạng thượng bì)	40%
Ung thư phế quản	10 – 20%
Sarcôm cơ nhẵn tử cung (chiếm 60 – 80% các sarcôm tử cung)	10 – 15%
Ung thư (túi mật, đầu tụy), sarcôm tạo xương, sarcôm vú, đa u tủy	Tiên lượng xấu.

5.16. Những yếu tố ảnh hưởng đến tiến triển ung thư

5.16.1. Giới

Nói chung, ở giới nam ung thư tiến triển nhanh hơn so với giới nữ.

5.16.2. Tuổi

Ít có ảnh hưởng rõ rệt. Tuy nhiên, ở người nhiều tuổi, melanôm ác thường tiến triển nhanh và xấu hơn ở người trẻ.

5.16.3. Cấu trúc mô u

Ít có giá trị. Sarcôm thường tiến triển xấu. Carcinôm thoái sản có tiên lượng xấu hơn carcinôm tuyến biệt hoá và carcinôm biệt hóa.

5.16.4. Phương pháp điều trị

Thích hợp và đúng thời gian.

5.16.5. Thời gian tiến triển (t)

Từ khi u có biểu hiện lâm sàng đến lúc được chẩn đoán và điều trị. So sánh với kích thước khối u (k), ta có tỷ lệ (k/t). Tỷ lệ (k/t) này là dữ kiện có ý nghĩa để đánh giá sự phát triển và tiên lượng u. Có thể gặp ba tình huống:

THƯ VIỆN HUBT
TÀI LIỆU PHỤC VỤ THAM KHẢO NỘI BỘ

(1) (k) lớn / (t) ngắn: bệnh nặng, tiên lượng xấu.

(2) (k) nhỏ/ (t) ngắn: tiên lượng khó xác định.

(3) (k) nhỏ hoặc lớn / (t) dài: tiên lượng tốt và đặc biệt rất tốt nếu (k) nhỏ.

– Điều kiện sinh lý của người bệnh: thai nghén có thể làm ung thư tiến triển xấu hơn. Những chấn thương, nhiễm khuẩn cũng có ảnh hưởng xấu.

Tình trạng tâm lý người bệnh: những cơn choáng tâm thần, bi kịch gia đình, các mâu thuẫn xã hội đều có tác động xấu đối với tiến triển của ung thư.

5.17. Những nguyên nhân tử vong do ung thư

(1) Nhiễm khuẩn toàn thân (gây sốt cao, suy kiệt, thiếu máu) hoặc tại chỗ (viêm phổi, viêm đường tiết niệu sau các ung thư vùng hố chậu, tử cung) chiếm tỷ lệ 50% các trường hợp.

(2) Rối loạn huyết động học (do ung thư hoặc do điều trị) như: huyết khối, huyết tắc ở nhiều mạch máu. Chiếm tỷ lệ 20%.

(3) Suy kiệt cơ thể: do chán ăn, biến đổi trong chuyển hoá các chất, do yếu tố hoại tử u (TNF) alpha (xuất nguồn từ tế bào u và đại thực bào...), các loại cytocin (như interleukin–1, IFN gamma...) chiếm 15%.

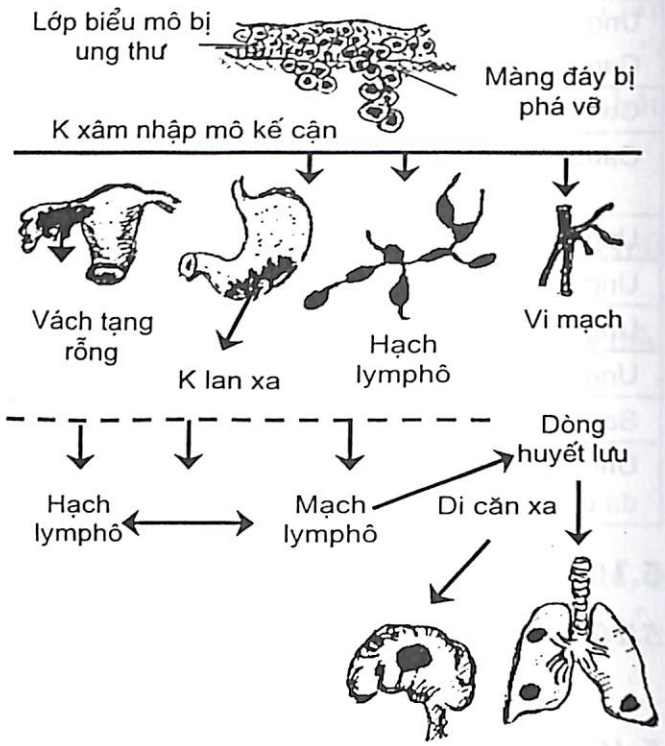

Hình 8.6. Quá trình tiến triển ung thư

(4) Tác động của ung thư trên toàn thân hoặc tại chỗ, do mô ung thư xâm nhập gây chảy máu (tiêu máu sau ung thư ống tiêu hóa, đái máu sau ung thư tiết niệu...), huỷ hoại mô (lỗ rò niệu quản – âm đạo, bàng quang – âm đạo...), tắc ruột (ung thư đại tràng, ung thư buồng trứng...), gây thủng các tạng rỗng (ung thư dạ dày, ung thư ruột...), gây thiểu năng tạng (gan, thận, tủy xương...) chiếm tỷ lệ 10%.

(5) Tai biến do điều trị như chảy máu đột ngột do sai sót kỹ thuật, suy tủy (sau xạ trị liệu), chiếm tỷ lệ 5%.

6. CÁC YẾU TỐ TẠO UNG THƯ

6.1. Yếu tố hoá học

Những dữ kiện lâm sàng cũng như các kết quả thử nghiệm trên súc vật đều xác nhận có rất nhiều chất hoá học mang khả năng tạo ung thư.

THƯ VIỆN HUBT
TÀI LIỆU PHỤC VỤ THAM KHẢO NỘI BỘ

6.1.1. Những hydrocarbon thơm đa vòng (dẫn xuất từ anthracen hoặc phenanthren)

Năm 1775, Percival Pott nhận xét thấy những người thợ nạo ống khói (thuộc vùng Edimburg, nước Anh) có xuất độ ung thư da bìu rất cao. Năm 1875, Volkmann mô tả những trường hợp ung thư da do parafin. Năm 1915, hai nhà khoa học người Nhật là Yamagiwa và Ichikawa thử nghiệm bôi liên tục chất gudrôn (hắc ín) trên tai thỏ và gây được ung thư da. Năm 1930, Ernest Kennaway xác nhận chất 3 – 4 benzopyren có thể gây ung thư da. Nhiều chất hoá học khác như dimethyl – benzanthracen, methyl – cholanthren v.v... được dùng thử nghiệm trên chuột cũng gây ung thư (sarcôm mô mềm, ung thư buồng trứng...) các chất hoá học nói trên thường hiện diện nhiều trong các khí thải công nghiệp và khói (nhà máy, lò sưởi, bếp gia đình, động cơ máy nổ...) đều có khả năng tạo ung thư. Vì vậy, ô nhiễm môi sinh là một nguy cơ đe dọa sức khỏe con người.

6.1.2. Khói thuốc lá cũng chứa nhiều chất tạo ung

Chất gudrôn thu nhận từ một nghìn điếu thuốc lá chứa tới 2mg chất 3 – 4 benzopyren, đủ gây ung thư ở chuột và thỏ. Nguy cơ mắc ung thư phổi tăng 10 – 15 lần ở những người nghiện hút (so với người bình thường). Nguy cơ đó tăng tới 20 lần và làm giảm tuổi thọ từ 5 – 10 năm nếu hút 1 – 2 bao thuốc / ngày. Đặc biệt là loại thuốc lá đen (thường dùng ở vùng Địa Trung Hải và châu Mỹ La tinh) còn làm nguy cơ mắc ung thư tăng cao hơn nữa (so với loại thuốc lá vàng). Cần lưu ý là những người thường xuyên tiếp xúc với khói thuốc lá (vợ người nghiện hút, v.v...) cũng có nguy cơ mắc bệnh. Khói thuốc lá cũng là yếu tố tạo ung thư ở vùng môi, lưỡi, khoang miệng, họng, thực quản, bàng quang. Nghiện hút thuốc lá kèm nghiện rượu là điều kiện thuận lợi cho khói gudrôn dễ dàng thấm nhập vào mô. Sử dụng vitamin A liều lượng cao có thể bảo vệ cơ thể và làm giảm bớt các nguy cơ đó.

6.1.3. Các dẫn xuất từ anilin và thuốc nhuộm màu

Năm 1877, nhiều nhà khoa học nhận xét thấy các công nhân xí nghiệp phẩm nhuộm anilin thường mắc bệnh đái máu. Năm 1895, Rehn, một thầy thuốc người Đức, mô tả ung thư bàng quang ở những công nhân làm việc với hoá chất anilin.

Sau đó, các nhà y học xác nhận những người thường xuyên tiếp xúc với hoá chất anilin đều có nguy cơ mắc ung thư bàng quang 30 – 40 lần cao hơn người dân thường. Những sản phẩm trong công nghiệp anilin (như benzidin, 2–bêta–naphtylamin và 4 amino – diphenyl v.v...) đều có khả năng tạo ung thư.

Chính những dẫn xuất từ anilin (chứ không phải bản thân anilin) đã gây ung thư bàng quang. Các chất azoic tổng hợp nhuộm màu như dimethyl – amino – benzen v.v... đều có thể gây ung thư gan ở chuột.

6.1.4. Những dẫn xuất từ mốc và các amin thơm

(1) Phần lớn trong số 250.000 loại mốc đều không độc, nhưng một số ít mốc có

THƯ VIỆN HUBT
TÀI LIỆU PHỤC VỤ THAM KHẢO NỘI BỘ

thể chế tiết những chất tạo ung thư như alfatoxin là một chất độc do mốc *Aspergillus flavus* sản sinh và đôi khi hình thành trong nhiều thức ăn lên men, vỏ lạc, ngô bắp, đậu nành, gạo mốc v.v... Chất đó có khả năng tạo ung thư (ung thư gan ở châu Phi, ung thư gan thử nghiệm trên chuột). Hoặc chất griseofulvin chiết xuất từ mốc *Penicillum flavum* cũng có khả năng tương tự.

(2) Một số chất amin (như hydrazin, nitrosamin v.v...) có thể hiện diện trong những thức ăn lên men (cà muối, dưa muối...), trong ngũ cốc lâu ngày mốc meo. Những loại thức ăn trên, giàu nitrate và dễ bị chuyển thành nitrit rồi thành nitrosamin, đều có thể gây những ung thư đường tiêu hóa. Việc bảo quản tốt thức ăn (trong buồng lạnh) có thể làm giảm bớt những tác hại kể trên.

6.1.5. Nhiều chất hoá học có khả năng tạo ung thư như

– Arsenic gây ung thư da, ung thư phổi.
– Crôm và nickel – carbonyl gây ung thư đường hô hấp trên.
– Cadmium gây ung thư tuyến tiền liệt.
– Monochlorur vinyl gây sarcôm mạch máu gan.
– Amiăng có vai trò trong ung thư phế quản.
– Bụi gỗ gây ung thư xương sàng.
– Chất cellophan gây sarcôm mô mềm.
– Các dầu khoáng, dầu nhờn có thể gây ung thư da.

6.1.6. Một số kim loại có thể tạo ung thư như

Nicken, beryllium, chì, crôm, sắt, đồng, kẽm, cobalt. Năm 1879 các nhà khoa học nhận thấy những công nhân làm việc tại mỏ Schneeberg (Saxe) và mỏ Jachymoy (Sec và Slovakia) có tỷ lệ mắc ung thư phổi cao hơn ở những vùng khác.

6.1.7. Về cơ chế tạo ung thư của các chất hoá học

Các nhà khoa học chú ý đến hai giai đoạn: khởi phát và tăng hoạt. Những thử nghiệm ung thư trên da chuột nhắt cho phép phân biệt hai giai đoạn đó như sau:

(1) Giai đoạn khởi phát là lúc tế bào chịu tác động của một liều lượng thích hợp các yếu tố tạo ung (giữ vai trò khởi phát), (thí dụ chất hydrocarbon thơm đa vòng). Lúc đó, ADN tế bào đã bị biến đổi (biến dị không thể hồi phục) và có tiềm năng hoá ác. Nhưng chỉ có yếu tố khởi phát riêng biệt lại không đủ để tạo ung thư.

(2) Giai đoạn tăng hoạt: khối u sẽ hình thành khi có tác động của yếu tố tạo ung, (giữ vai trò tăng hoạt thí dụ: dầu croton dùng trong thử nghiệm), có thể chậm vài tháng sau yếu tố khởi phát. Một số yếu tố tăng hoạt của chất tạo ung gồm: saccharin và cyclamat (có thể gây ung thư bàng quang thực nghiệm ở chuột), estrogen (có thể gây ung thư gan ở động vật), diethyl – stilbestiol (sử dụng quá nhiều có thể gây ung thư nội mạc tử cung) chất mỡ dư thừa trong chế độ ăn gây ung thư đại tràng.

THƯ VIỆN HUBT
TÀI LIỆU PHỤC VỤ THAM KHẢO NỘI BỘ

Yếu tố tăng hoạt có thể gây u ở các tế bào đã được khởi phát, mặc dù bản chất chúng không phải là tạo ung. Bởi vì nếu yếu tố tăng hoạt được thử nghiệm đầu tiên thì không tạo ra u; điều này chứng tỏ yếu tố tăng hoạt không tác động trực tiếp tới ADN và do vậy các biến đổi tế bào còn mang tính có thể hồi phục.

Các giai đoạn trên không chỉ biểu hiện trong thử nghiệm gây ung thư da mà còn trong nhiều loại ung thư khác (như ở gan, đại tràng, vú, bàng quang v.v...).

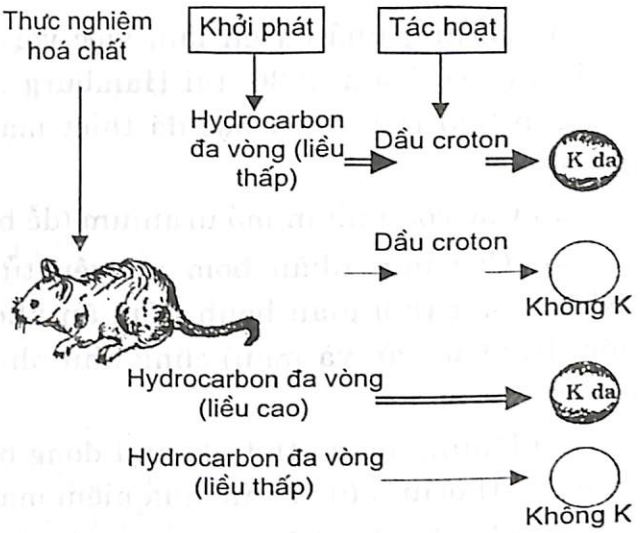

Hình 8.7. Vai trò các yếu tố khởi phát và tác hoạt trong thực nghiệm gây ung thư.

Có những chất hoá học gọi là "yếu tố tạo ung hoàn toàn" vì mang luôn cả hai khả năng khởi phát và tăng hoạt, còn nhiều chất khác lại chỉ là "yếu tố tạo ung không hoàn toàn" vì chỉ có một khả năng khởi phát.

Các chất hoá học có khả năng khởi phát tạo ung bao gồm hai dạng: tự nhiên và tổng hợp (đều có những cấu trúc phức tạp). Các chất đó thuộc hai nhóm:

(1) Những phức hợp tác động trực tiếp, nghĩa là có khả năng tạo ung, không cần qua các biến đổi hoá học. Đây thường là các chất tạo ung yếu và một số thường dùng như thuốc hoá trị liệu chống ung thư (như cyclophosphamid, chlorambucil, melphalan...).

(2) Những phức hợp tác động gián tiếp (còn gọi là chất tiền tạo ung) nghĩa là cần có các biến đổi chuyển hoá để tạo ra các yếu tố hậu duệ mang khả năng tạo ung thực sự. Thí dụ như chất hydrocarbon thơm đa vòng (hình thành khi hút thuốc lá, hiện diện ở thịt, cá sấy khô v.v...).

Tuy nhiên cả hai nhóm trên đều có một đặc tính chung là chứa những chất phản ứng có ái tính electron rất mạnh (đây là những phân tử thiếu hụt electron). Những chất đó có thể phản ứng với các điểm có ái tính hạt nhân (giàu electron) của tế bào. Như vậy, những phản ứng có ái tính electron sẽ tấn công nhiều điểm giàu electron (như ADN, ARN và protein) hiện diện bên trong tế bào để gây những biến đổi rõ rệt.

6.2. Yếu tố vật lý

Khoảng 10 năm sau khi Roentgen phát hiện ra tia X (1895), đã thấy ung thư xuất hiện ở những người làm việc với tia X. Từ đó, yếu tố vật lý được coi như một tác nhân gây ung thư.

Các nhà y học nhận thấy nguy cơ mắc ung thư thường cao ở:

THƯ VIỆN HUBT
TÀI LIỆU PHỤC VỤ THAM KHẢO NỘI BỘ

(1) Những nhân viên làm việc với chất phóng xạ (dễ mắc ung thư da, bệnh bạch huyết). Năm 1936, tại Hamburg (CHLB Đức), đã dựng một tượng đài khắc tên gần 200 nhà khoa học đã thiệt mạng vì nhiễm phóng xạ trong khi làm việc nghiên cứu.

(2) Các công nhân mỏ uranium (dễ bị ung thư phổi).

(3) Các nạn nhân bom nguyên tử (năm 1945) tại Nagasaki và Hiroshima (Nhật) (sau thời gian bệnh tiềm ẩn khoảng 5 – 7 năm) đã mắc bệnh bạch huyết (loại tủy bào cấp và mạn) cũng như nhiều loại ung thư của tuyến giáp, đại tràng, tuyến vú v.v...

(4) Những người thợ sơn mặt đồng hồ có thói quen mút đầu bút viết chấm chất radium, thorium (dễ ngấm qua niêm mạc miệng để gây ung thư xương hàm dưới).

(5) Các bệnh nhân được xạ trị liệu (dễ mắc bệnh ung thư tuyến giáp, bệnh bạch huyết v.v...)

* Những tia bức xạ thiên nhiên, tia cực tím (ánh sáng mặt trời) tác động kéo dài đều có khả năng gây ung thư (carcinôm tế bào gai, tế bào đáy và melanôm...). Hiện tượng này thấy rõ ở một số bệnh da nghề nghiệp của thuỷ thủ, ngư dân, nông dân (có nguy cơ mắc ung thư da 5 lần cao hơn người bình thường), ở nhiều cư dân vùng nhiệt đới đầy ánh nắng (như tại Australia v.v...).

* Tia cực tím gây nhiều tác hại trên tế bào (như làm giảm hoạt động của enzym, gây biến dị, tạo nên nhiều sai lệch trong chuyển mã thông tin DNA) tạo điều kiện phát triển ung thư.

6.3. Yếu tố gen

Có nhiều thông báo xác nhận những biến đổi ở thể nhiễm sắc là điều kiện thuận lợi cho ung thư phát triển. Năm 1889 Klebs, một thầy thuốc người Đức, nhận xét: các tế bào ung thư có chứa một số lượng không bình thường (quá nhiều hoặc quá ít) các thể nhiễm sắc. Vài năm sau, Von Hansenmann nêu giả thiết rằng những thay đổi ác tính của mô là do phân chia bất thường của một số tế bào. Năm 1912 De Boveri, một nhà khoa học người Đức, cũng nhận xét rằng những tế bào mang số lượng thể nhiễm sắc bất thường do phân bào không điển hình đều tạo nên u ác. Năm 1927, nhà khoa học Hoa Kỳ, Hormann Muler, giải Nobel y học 1946, xác nhận việc dùng tia X để tạo ra những biến đổi tế bào sẽ dẫn đến ung thư.

Ở động vật, có những chủng loại hầu như không bao giờ bị ung thư tự phát hoặc có sức đề kháng cao đối với nhiều virus tạo ung thư. Ngược lại, có nhiều chủng loại với dòng gen thuần chủng lại mang những u tự phát với tỷ lệ khá cao. Ở người, yếu tố gen trong ung thư cũng được nhận xét tuy không thật rõ rệt hoàn toàn.

6.3.1. Những u mang tính di truyền

Hiếm gặp và thường truyền tiếp theo kiểu thể nhiễm sắc thường và trội. Thí dụ: (1) U nguyên bào võng mạc, thường thấy ở trẻ nhỏ 2 – 3 tuổi, mang những

THƯ VIỆN HUBT
TÀI LIỆU PHỤC VỤ THAM KHẢO NỘI BỘ

khuyết đoạn một phần ở thể nhiễm sắc nhóm D. (2) Bệnh đa u tuyến nội tiết gia đình, ở người lớn 30 – 40 tuổi, biểu hiện dưới dạng hội chứng lâm sàng (hội chứng Sipple...).

6.3.2. Những bệnh di truyền

Biểu hiện dưới dạng các tổn thương lành tính, dần dần tiến triển hoá ác hoặc kèm ung thư. Thí dụ:

(1) Bệnh pôlíp đại trực tràng, có tính chất gia đình, di truyền theo kiểu thể nhiễm sắc thường và trội, khoảng 10% các trường hợp có thể hoá ác muộn (sau chục năm) trở thành carcinôm tuyến. Richards có nêu một bệnh án điển hình: một đàn ông mắc bệnh đa u tuyến đại trực tràng, lấy vợ 4 lần, có 16 con (trong số đó có 6 con mắc bệnh ung thư), 30% những người thuộc các thế hệ sau đều có ung thư ruột.

(2) Bệnh bì khô sắc tố, mang tính chất bẩm sinh và gia đình (nhiều trẻ em trong cùng một gia đình cùng mắc bệnh) di truyền theo kiểu gen trội. Bệnh biểu hiện sớm ở trẻ nhỏ, do quá nhạy cảm với ánh nắng, rồi trở thành carcinôm hoặc u hắc tố ác vào tuổi trưởng thành.

(3) Bệnh u thần kinh sợi thuộc nhóm bệnh mô tồn dư (phakomatosis), có tính chất bẩm sinh và di truyền theo kiểu gen trội. Có ba dạng biểu hiện lâm sàng: dạng ngoại vi (gồm u bao thần kinh và những biến đổi sắc tố ở da), dạng trung ương (gồm các u nội sọ và u tủy sống) và dạng tạng (gồm u sắc bào, u hạch thần kinh). Ở những người mắc bệnh u thần kinh – sợi, xuất độ ung thư thường cao hơn người bình thường.

(4) Bệnh tăng sừng lòng bàn tay, lòng bàn chân, có tính chất gia đình, truyền tiếp theo kiểu thể nhiễm sắc thường và trội, 10% các trường hợp có kèm ung thư thực quản.

6.3.3. Những tổn thương bẩm sinh có (hoặc không) di truyền

Gồm các dị tật (về lượng hoặc về chất) trong cấu tạo thể nhiễm sắc, thường có kèm ung thư. Thí dụ:

(1) Các trẻ em có thừa thể nhiễm sắc đều có nguy cơ mắc bệnh bạch huyết lymphô bào 20 lần cao hơn so với trẻ bình thường.

(2) Có những loại bệnh di truyền do các thể nhiễm sắc thường và lặn kèm những thể nhiễm sắc gãy mảnh. Thí dụ: hội chứng Bloom (nhạy cảm ánh nắng giãn mạch) và bệnh Fanconi (thiểu sản tủy xương, giảm thiểu toàn bộ các dòng tế bào máu, có dị tật ở khung xương và ở thận, chậm phát triển tâm thần). Ở các trẻ này thấy có ung thư hoặc bệnh bạch huyết cấp tủy bào.

6.3.4. Yếu tố gia đình

Nhiều nhà khoa học đã nêu những trường hợp gia đình nổi tiếng vì có nhiều

THƯ VIỆN HUBT
TÀI LIỆU PHỤC VỤ THAM KHẢO NỘI BỘ

thành viên đều mắc bệnh ung thư (như gia đình Napoleon và Broca). Thường gặp là: bệnh bạch huyết, ung thư dạ dày, ung thư vú, ung thư đại tràng, u nguyên bào thần kinh đệm, melanôm ác. Có tài liệu ghi nhận bản thân Napoleon Bonaparte và người cha, có lẽ thêm cả ba chị và 1 em đều mắc ung thư dạ dày. Vào những năm 1866 – 1896, Piere Broca, một thầy thuốc người Pháp (1825 – 1880) đã nêu trường hợp một gia đình có người mẹ, 4 con gái và 8 cháu đều mắc ung thư. Năm 1895, William – một thầy thuốc người Anh – thông báo trường hợp một phụ nữ có ung thư tử cung, rồi cũng phát hiện người bà, người mẹ và 2 cô con gái của bệnh nhân cũng có ung thư tử cung. Cũng năm 1895 bệnh án của Lynch nêu một gia đình có cụ tổ chết vì ung thư, rồi 6 (trong số 10) người cháu cũng chết vì ung thư. Dòng họ đó có 95 gia đình (trong tổng số 650 gia đình) đều có người mắc ung thư (ống tiêu hóa, đường sinh dục...). Graham nêu trường hợp một gia đình có 6 người mắc ung thư đại trực tràng (mẹ, con trai và 4 con gái). Một thầy thuốc Hoa Kỳ, Heinzelman thông báo trong 5 thế hệ của một bệnh nhân có 13 người mắc bệnh ung thư (phần lớn là ung thư đại trực tràng).

Tiền sử gia đình có người ung thư vú (mẹ, chị em...) làm tăng nguy cơ mắc bệnh này 5 – 10 lần cao hơn (so với người bình thường). Nguy cơ mắc ung thư đại trực tràng cũng tăng cao nếu có:

(1) Tiền sử gia đình có ung thư trực tràng.

(2) Tiền sử cá nhân có bệnh đa pôlíp ruột.

(3) Viêm đại tràng loét mạn tính nhiều năm.

6.3.5. Ung thư ở trẻ sinh đôi

Nhiều tác giả nhận xét: bệnh bạch huyết và nhiều loại ung thư có xuất độ cao ở trẻ sinh đồng hợp tử (15%) hơn là ở trẻ dị hợp tử (3%).

6.4. Yếu tố virus

Những yếu tố virus tạo ung thư đã được xác nhận qua những thực nghiệm trên động vật. Sau Borrel (1902), Bang và Ellerman (1908) đã phát hiện virus ở những gà mái mắc bệnh bạch huyết nhưng chưa rõ mối liên quan giữa các hiện tượng bệnh đó. Năm 1910 Peyton Rous làm thực nghiệm: nghiền nát mô sarcôm của gà mái rồi lọc để được dung dịch thuần khiết chứa virus. Lấy dịch lọc này tiêm vào gà mái lành, hai tuần lễ sau, một gà mái đầu tiên chết và cuối tháng tất cả gà mái thực nghiệm đều có khối u, đó là sarcôm Rous. Năm mươi năm sau Peyton Rous nhận giải Nobel y học vì công lao xác định vai trò virus gây ung thư ở gà. Năm 1936, Bittner phát hiện "yếu tố sữa", một chất không tế bào, hiện diện trong sữa chuột nhắt, có tác động truyền tiếp ung thư (từ chuột mẹ có ung thư vú) sang những chuột con (khi bú sữa mẹ). "Yếu tố sữa" thực chất là một virus ARN rất mạnh, chỉ cần 1/10 mililit sữa chuột mẹ (có ung thư) đã đủ gây bệnh cho chuột sơ sinh bú mẹ. Khi cho giao phối những chuột nhắt thuộc những dòng khác nhau, đã

THƯ VIỆN HUBT
TÀI LIỆU PHỤC VỤ THAM KHẢO NỘI BỘ

thu được những "dòng chuột dễ bị ung thư" (có thể tới 60 – 80% các chuột cái đều mắc ung thư vú). "Yếu tố sữa" liệu có hiện diện ở người ? Nhiều nghiên cứu đã kết luận: không. Phân viện nghiên cứu ung thư thuộc Viện Hàn lâm khoa học ở Xi bia (nước Nga) đã nghiên cứu 6.000 trường hợp ung thư vú ở phụ nữ, làm đầy đủ hồ sơ phả hệ gia đình bệnh nhân và kết luận: 9% các con gái bú mẹ (có mắc ung thư vú) đã có ung thư vú, so sánh với tỷ lệ 6,5% mắc ung thư ở những người có mẹ lẫnh mạnh. Như vậy, chỉ có sự khác biệt quá nhỏ, không đủ để khẳng định tính lan truyền của ung thư vú qua sữa.

Năm 1951, Shope phát hiện virus gây u nhú ở thỏ. Cũng năm 1951 Ludwig Gross xác nhận một loại virus gây bệnh bạch huyết ở chuột nhắt và có thể truyền tiếp từ bố mẹ sang con. Năm 1957, hai nhà khoa học Hoa Kỳ Stewart và Eddy đã gây được 23 loại u khác nhau ở chuột, chuột nhắt, chuột lang, hamster, thỏ khi sử dụng virus polyoma lấy từ tuyến mang tai của chuột nhắt. Các nhà khoa học Nga Zilbert và Moldavski đã gây được ung thư ở động vật từ loài virus Rous.

Theo các nhà khoa học, có tới khoảng 150 loại virus tạo ung thư:

* Virus có công thức ADN với chuỗi kép, thường làm tan những tế bào nhiễm bệnh (loại "virus mạnh") hoặc làm chuyển dạng tế bào (loại "virus yếu") hoặc làm ngưng hoạt động tế bào. Hình thái siêu vi của những virus đó thường khác nhau, tùy thuộc các đặc tính lý hoá của chúng. Có thể kể: virus polyoma có khả năng gây u ở nhiều loài động vật, virus SV 40.

* Virus có công thức ARN với chuỗi đơn, không làm tiêu tan các tế bào bị nhiễm virus, có thể (hoặc không thể) làm chuyển dạng tế bào và vẫn tiếp tục quá trình tái tạo của virus hoặc liên tục tạo ra những virion có khả năng gây bệnh hoặc sau một thời kỳ ngưng nghỉ (gọi là trạng thái thiếu khuyết), trong đó các tế bào bệnh sẽ truyền thông tin của virus đến các thế hệ kế tiếp sau dưới dạng provirus, khi việc tổng hợp virion hoàn chỉnh không được thực hiện ở các tế bào đó. Có thể kể một số virus có ARN: virus sarcôm Rous ở gà, virus bệnh bạch huyết ở gà, virus u vú của chuột nhắt.

* Ở người, những khối u do virus thường lành tính như: cục mềm lây, sần phẳng ở thanh niên, sần thường, u nhú thanh quản. Tuy nhiên, gần đây, đã phát hiện một số virus có vai trò tạo ung thư như:

(1) Virus bệnh bạch huyết lymphô bào T ở người (HTLV: human T cell leukemia virus), biểu hiện dưới dạng bệnh dịch địa phương ở nhiều đảo miền Nam Nhật Bản, lây truyền từ mẹ sang con, xuất hiện chậm (20–30 năm sau khi nhiễm virus)

(2) Virus viêm gan B: (HBV: hepatitis B virus) có thể lây truyền từ bố mẹ sang con (trẻ sơ sinh có thể bị nhiễm bệnh mạn tính suốt đời) có xu hướng gây viêm gan, xơ gan, ung thư gan nguyên phát (xuất độ cao ở miền Tây châu Phi, Trung Quốc, Đông Nam châu Á) (trên thế giới mỗi năm phát hiện thêm khoảng 50 vạn đến một triệu ung thư gan).

THƯ VIỆN HUBT
TÀI LIỆU PHỤC VỤ THAM KHẢO NỘI BỘ

(3) Virus Epstein – Barr (EBV). Năm 1957, Burkitt, một thầy thuốc người Anh, làm việc tại Uganda đã phát hiện một u lymphô bào B, chiếm tỷ lệ 50 – 70% các u của trẻ em 3 – 7 tuổi ở châu Phi. Từ loại u đó, đã xác định được nguyên nhân gây bệnh là virus (EBV). Loại virus này có lẽ cũng gây nhiều loại ung thư khác (của vòm họng, tuyến nước bọt, xương hàm...). Tuy nhiên đây có thể là một "virus kèm theo" chứ không hẳn là nguyên nhân chính.

(4) Virus herpes (HSV: *Herpes simplex* virus) típ 2, (thường gây những tổn thương herpes ở da, niêm mạc) đã được xác nhận thấy (qua phản ứng kháng nguyên – kháng thể) ở 80% các bệnh nhân ung thư cổ tử cung, tuy vậy vai trò tạo ung thư vẫn còn được bàn cãi vì loại virus này cũng hiện diện ở nhiều loại bệnh khác của phụ nữ.

(5) Virus u nhú ở người (HPV: Human papilloma virus) (khoảng 65 loại). Một số loại (như 1,2,4 và 7) là nguyên nhân gây u nhú gai lành tính. Một số gây carcinôm tế bào gai cổ tử cung, ung thư dương vật, ung thư vùng hậu môn – sinh dục. Nhiều nghiên cứu dịch tễ học xác nhận ung thư cổ tử cung là do một loại HPV lây truyền qua đường tình dục. Trong 85% các ung thư cổ tử cung, đã phát hiện các thành phần ADN của những loại HPV 16, 18 và (hiếm hơn) của các loại 31, 33, 35, 51.

(6) Virus HIV (gây bệnh AIDS), trong quá trình nhiễm bệnh thường xuất hiện loại sarcôm Kaposi.

Yếu tố virus đã tham gia quá trình tạo ung thư như thế nào? Theo Zilbert, virus sau khi xâm nhập tế bào, đã làm thay đổi những đặc tính di truyền của tế bào, gây rối loạn phân bào. Do đó, tế bào tăng sản hỗn loạn và mang những đặc tính di truyền mới. Ở bên trong tế bào, virus đã mất hết hình thái bình thường nên không được phát hiện nữa. Chất mầm của acid nucleic của virus đã hòa nhập kết hợp với chất mầm của tế bào: một ADN được hình thành, mang tính chất của tế bào ung thư. Rồi tế bào bệnh cứ tiếp tục nhân lên và không cần sự hiện diện của virus nữa.

Cũng cần lưu ý rằng khi bị nhiễm virus, tế bào có khả năng sản sinh một chất kháng virus gọi là interferon. Đây là đặc tính của những tế bào (của nhiều động vật có xương sống) để tự bảo vệ cơ thể chống lại những acid nucleic ngoại lai (như acid nucleic của virus) có thể làm biến đổi cấu trúc gen của tế bào.

6.5. Yếu tố viêm và chấn thương

Các nhà y học đều xác nhận viêm mạn là yếu tố quan trọng của quá trình tạo ung thư. Theo kết quả của Viện nghiên cứu ung thư Petrov (Nga), xuất độ viêm mạn trong ung thư là: 97% ung thư da (đã có viêm mạn), 91% ung thư môi dưới, 83% các ung thư hốc miệng, vùng mũi họng, 73% các ung thư đại trực tràng (nhất là viêm loét đại trực tràng lâu trên 10 năm), 70% các ung thư dạ dày (những bệnh nhân viêm dạ dày mạn có nguy cơ mắc ung thư dạ dày 5 lần cao hơn người bình

THƯ VIỆN HUBT
TÀI LIỆU PHỤC VỤ THAM KHẢO NỘI BỘ

thường), 42% các ung thư cổ tử cung, 40% các ung thư dương vật (có viêm mạn và hẹp bao quy đầu), 30% các ung thư vú (đã có viêm hoặc u nang sợi: nguy cơ tăng 3 – 5 lần). Đặc biệt đối với ung thư cổ tử cung, nguy cơ mắc ung thư thường rất cao ở các phụ nữ lập gia đình sớm, sinh đẻ nhiều, có quan hệ tình dục với nhiều người và ở phụ nữ có chồng chơi bời tạp giao.

Yếu tố viêm mạn có vai trò tạo ung thư trong các trường hợp bệnh viêm sỏi đường mật, viêm loét da mạn, các lỗ rò viêm tủy xương, sẹo bỏng, viêm loét hẹp thực quản.

Cũng có mối liên quan giữa một số ung thư với viêm mạn do ký sinh trùng: ung thư bàng quang (với nhiễm *Schistosoma hematobium*, thường gặp ở Ai Cập, Irắc, Sudan), ung thư gan và đường mật (với nhiễm sán lá *Clonorchiasis* và *Opistorchiasis*, thường gặp ở miền nam Trung Quốc, Thái Lan).

Vai trò của chấn thương trong việc tạo ung thư cũng được chú ý. Năm 1948, có thông báo trường hợp một bệnh nhân có ung thư phát triển ở vùng ngực, đúng vị trí trước đó 4 tháng đã có chấn thương mạnh. Năm 1964, có thông báo trường hợp một trẻ em gái bị ung thư phát triển đúng nơi đã có một quả bóng tenis đập vào. Zuckermann cũng nêu trường hợp một bệnh nhân được châm cứu nhiều lần ở thái dương, hai năm sau, ung thư phát triển ở chính nơi đó.

6.6. Yếu tố nội tiết

Một số nội tiết tố có thể gây tăng sản nhiều loại mô (tuyến vú, niêm mạc tử cung, buồng trứng, tinh hoàn...) và như vậy có thể đóng vai trò tạo ung thư. Năm 1932, Lacassagne đã gây được ung thư vú ở chuột khi tiêm những liều lượng cao estrogen. Sau đó, nhiều nhà khoa học khác cũng sử dụng estrogen để gây ung thư nội mạc tử cung, tinh hoàn, buồng trứng ở động vật. Việc thử nghiệm cắt bỏ buồng trứng chuột cái cho thấy xuất độ ung thư vú giảm nhiều khi chuột trưởng thành.

Chất diethyl – stilboestrol (DES) (mà trước kia nhiều người mẹ dùng trong 3 tháng đầu của thai kỳ để giảm nôn và phòng chống sẩy thai) đã được xác nhận là có khả năng gây ung thư âm đạo (ở con gái) và ung thư tinh hoàn (ở con trai).

Các nhà y học cũng nêu vai trò của nội tiết tố khi ghi nhận rằng ung thư vú có xuất độ cao ở những phụ nữ độc thân, sinh đẻ ít.

6.7. Yếu tố thần kinh – tâm lý

Năm 1893, Snow nhận xét trên 250 bệnh nhân ung thư vú có 156 trường hợp có những chấn thương tâm thần trước khi phát hiện bệnh. Năm 1916, Velia'nnov, một thầy thuốc người Nga xác nhận tầm quan trọng của các yếu tố thần kinh–tâm lý trong quá trình tạo ung thư. Năm 1925, Molotkov làm thử nghiệm gây ung thư da bằng hoá chất trên hai nhóm động vật: (i) một số động vật có dây thần kinh bị cắt đứt (ii) nhóm thứ hai có dây thần kinh nguyên vẹn. Kết quả cho thấy ung thư chỉ phát triển ở nhóm thứ hai.

THƯ VIỆN HUBT
TÀI LIỆU PHỤC VỤ THAM KHẢO NỘI BỘ

7. PHƯƠNG THỨC TÁC ĐỘNG CỦA CÁC YẾU TỐ TẠO UNG THƯ

7.1. Thời gian tác động

Thời gian tác động kể từ khi yếu tố tạo ung thư hoạt động tới khi xuất hiện u thường rất khác nhau:

(1) Có thể rất dài, như đối với yếu tố hoá học, vật lý. Ở thợ nạo ống khói, ung thư da xuất hiện sau 20 – 30 năm chịu tác động của gudron. Ở các nạn nhân bom nguyên tử, sau 8 –10 năm mới thấy dấu hiệu của bệnh bạch huyết.

(2) Có thể rất ngắn, như thử nghiệm tiêm dưới da gà mái lành loại sarcôm nguyên bào sợi của gia cầm, khoảng 48 giờ sau đã xuất hiện những tế bào ác tính ở nơi tiêm. Hoặc một carcinôm thượng bì có thể xuất hiện vài tháng sau khi da bị cháy bỏng do chất gudrôn lỏng.

7.2. Phương thức tác động

Cũng tùy thuộc nhiều yếu tố khác nữa:

(1) Yếu tố di truyền: cho tạp giao chuột nhắt thuộc dòng có ung thư với các chuột nhắt dòng không ung thư, vẫn thấy có ung thư xuất hiện.

(2) Yếu tố dinh dưỡng: ở chuột dòng ung thư, áp dụng chế độ ăn hoàn toàn bằng lúa yến mạch, thấy tỷ lệ những ung thư là 50% các chuột thử nghiệm, nếu cho chế độ ăn cân bằng thì có tỷ lệ 70%.

(3) Yếu tố kết hợp (yếu tố đồng tạo ung thư): có những chất bản thân không gây ung thư, nhưng khi kết hợp với nhau lại có thể tạo điều kiện thuận lợi cho ung thư phát triển. Thí dụ: bôi dầu cây khổ sâm (bản thân không tạo ung thư) trên vùng da chuột đã chịu tác động sẵn của một loại hydrocarbur thơm đa vòng (bản thân cũng không tạo ung thư) sẽ thấy ung thư da xuất hiện. Hoặc u nhú Shope (do virus) ở thỏ thường lành tính, nhưng sẽ hoá ung thư sau khi bôi dầu cây khổ sâm. Hoặc ở dòng chuột không có sarcôm, nếu tiêm dưới da chất dầu vừng và cho chuột ăn nhiều chất chứa methyl–cholanthren, sẽ thấy sarcôm xuất hiện.

Những tác động kết hợp tạo ung thư như vậy chưa được giải thích rõ.

7.3. Cơ chế tạo ung thư

Quá trình phát triển tự nhiên của ung thư thường qua ba giai đoạn:

(1) Khởi phát: khi có tiếp cận với yếu tố tạo ung, các tế bào bình thường sẽ chuyển thành những tế bào mang tiềm năng ác tính. Quá trình này tuy tiềm ẩn nhưng nhất thiết phải xảy ra vì có liên quan tới hiện tượng đột biến hoặc sự chuyển sai chỗ của ADN tế bào.

(2) Tăng hoạt: dưới ảnh hưởng của các yếu tố tạo ung thư hoặc đồng tạo ung thư, các tế bào có khả năng nhân lên (qua phân bào) và trở thành những clôn (dòng tế bào)

(3) Tiến triển: các thành phần DNA tế bào cũng như sự tổng hợp DNA và phân

THƯ VIỆN HUBT
TÀI LIỆU PHỤC VỤ THAM KHẢO NỘI BỘ

bào đều bị tác động, tất cả làm biến đổi sự biệt hoá tế bào và gây rối loạn thông tin di truyền của tế bào.

Như vậy, cơ chế tạo ung thư là một quá trình bệnh thuộc lĩnh vực sinh học phân tử, do những rối loạn cấu trúc của các phân tử ADN của nhân tế bào, vốn là nơi mang những mật mã di truyền tế bào. Quá trình bệnh đó gây những biến đổi của khối gen (genôme) và được truyền tiếp cho các dòng tế bào con cháu, đồng thời cũng quyết định tính chất ác của dòng tế bào mới hình thành. Vai trò của các yếu tố tạo ung (hoá học, vật lý, bức xạ ion hóa...) là làm thay đổi thông tin, gây những đột biến thân (soma) của tế bào, còn các virus tạo ung thư lại chuyển mật mã di truyền của ADN virus thay thế cho ADN tế bào để tạo nên những dòng tế bào mới hoàn toàn khác trước.

Ở người bình thường, mỗi ngày cứ khoảng 10^9 (một tỷ) phân bào, lại thấy xuất hiện đột biến soma ở tế bào, nhưng phần lớn các đột biến này đều bị huỷ hoại, do cơ chế bảo vệ miễn nhiễm và tiến triển cân bằng nội môi. Đôi khi các đột biến đó tồn tại (dưới ảnh hưởng của các yếu tố tạo ung) và sản sinh những dòng tế bào mới để hình thành khối u.

8. CÁC YẾU TỐ TẠO UNG VÀ NHỮNG NGUY CƠ MẮC MỘT SỐ UNG THƯ PHỔ BIẾN

** Ung thư da*

Có xuất độ cao ở những người có tiếp xúc với các yếu tố tạo ung sau:

– Chất hoá học: arsenic, thuốc trừ sâu (có arsenic), dầu mỡ, gudrôn.

– Viêm mạn: sẹo bỏng cũ, bệnh bì khô sắc tố.

– Tia bức xạ ion hóa, tia X, ánh nắng mặt trời (tia cực tím) (vì vậy các ung thư da thường xuất hiện ở vùng da lộ thiên: mặt, cổ, tay...).

** Ung thư các xoang mặt*

Ung thư xoang sàng (do nhiễm bụi gỗ hàng chục năm), ung thư hốc mũi (bụi dạ, nickel...).

** Ung thư phế quản*

Do ô nhiễm môi trường (sống ở những vùng công nghiệp amian, sắt, arsenic, crôm, nhôm, uranium, mỏ than, làm đường nhựa, luyện sắt thép, đốt lò sưởi).

– Do nghiện hút thuốc lá. (90%)

– Vitamin A (dưới dạng bêta caroten) có thể giúp chống nguy cơ mắc ung thư phổi.

** Ung thư thực quản*

Giới nam, nghiện hút thuốc lá kèm nghiện rượu, **chế độ ăn ít dinh dưỡng,** nhiều chất nitrát và nitrit, vệ sinh răng miệng kém, **tiền sử có ung thư vùng tai,** mũi, họng (10–20%).

** Ung thư dạ dày*

– Yếu tố gia đình, di truyền (có mối liên quan giữa nhóm máu A với loại ung thư không biệt hóa).

THƯ VIỆN HUBT
TÀI LIỆU PHỤC VỤ THAM KHẢO NỘI BỘ

– Chế độ ăn có nhiều muối, tăng pH dịch vị.

– Môi trường sống ô nhiễm (vùng nhiều núi lửa và vùng giàu than bùn).

– Tổn thương tiền ung thư: viêm loét, teo đét niêm mạc, pôlíp tuyến.

** Ung thư đại trực tràng:*

– Tiền sử gia đình có ung thư (đại tràng, buồng trứng).

– Viêm loét chảy máu kéo dài đường tiêu hóa.

– Chế độ ăn ít chất xơ, quá nhiều chất dinh dưỡng.

** Ung thư vú*

– Phụ nữ trên 40 – 45 tuổi.

– Tiền sử gia đình có người ung thư vú (mẹ, chị em gái...) (nguy cơ càng lớn nếu xảy ra ở tuổi trước mãn kinh).

– Kinh nguyệt sớm, mãn kinh muộn (trên 55 tuổi).

– Có thai lần đầu muộn (trên 30 tuổi), đẻ ít con hoặc không có con, độc thân, không cho con bú.

– Tiền sử cá nhân có bệnh tuyến vú (bệnh u nang sợi làm tăng nguy cơ 3 – 5 lần).

– Chế độ ăn giàu calo, thể tạng béo mập, mức sống cao.

– Có dùng estrogen sau mãn kinh.

** Ung thư cổ tử cung*

– Viêm mạn (nhiễm khuẩn, nhiễm Human Papilloma Virus, Herpes Simplex Virus), có quan hệ tình dục sớm và với nhiều người, có chồng chơi bời, tạp giao.

– Lấy chồng sớm, sinh đẻ sớm và có nhiều con (rất hiếm ở trinh nữ).

– Mãn kinh sớm.

– Mức sống kinh tế xã hội thấp.

– Sinh đẻ 1 con: 18%

2 ": 26%

3 ": 26%

> 4 ": 32%

Ung thư cổ tử cung

Tuổi lập gia đình	Tỷ lệ K	Tuổi đẻ lần đầu	Tỷ lệ K
15 – 16	25%	15 – 16	27%
17 – 18	7%	17 – 18	8%
19 – 20	5%	19 – 20	4%
21 – 22	2%	21 – 22	3%
23 – 24	0,5%	23 – 24	3%
25 – 26	0,4%	25 – 26	1%
trên 27	1,4%	trên 27	3%

THƯ VIỆN HUBT
TÀI LIỆU PHỤC VỤ THAM KHẢO NỘI BỘ

** Ung thư nội mạc tử cung*

– Tiền sử gia đình có ung thư nội mạc tử cung, u buồng trứng.

– Tình trạng cường estrogen do thuốc điều trị (sử dụng estrogen kéo dài sau mãn kinh), do thiểu năng tuyến vàng (vô sinh, đẻ ít con, kinh nguyệt sớm, mãn kinh muộn).

– Có bệnh cao huyết áp không rõ nguyên nhân, đái tháo đường, tiền sử có xạ trị liệu vùng hố chậu.

– Thể tạng béo mập (nguy cơ tăng 3 – 10 lần khi quá mập)

** Ung thư buồng trứng*

Những nguy cơ mắc bệnh là: không sinh đẻ, tiền sử gia đình có ung thư buồng trứng, cá nhân có lạc nội mạc tử cung buồng trứng, có mức sống kinh tế xã hội cao.

** Ung thư bàng quang*

Có tiếp xúc với thuốc nhuộm màu, chất anilin và dẫn xuất, chất cao su, nhôm, viêm mạn đường tiết niệu (nhiễm khuẩn, ký sinh trùng...) tiền sử cá nhân có nghiện hút thuốc lá, gia đình có ung thư bàng quang.

9. CHẨN ĐOÁN UNG THƯ

9.1. Khám lâm sàng

Là công việc đầu tiên trong quá trình chẩn đoán ung thư nhằm phát hiện những dấu hiệu nghi ngờ ác tính. Các dấu hiệu đó có thể do những rối loạn chức năng (ho kéo dài, khó thở, khó nói, khó nuốt, ho máu, nôn máu, chảy máu trực tràng, chảy máu đường sinh dục, đường tiết niệu...), do những biến đổi toàn thân (mỏi mệt, chán ăn, gầy ốm, sút cân, sốt kéo dài không rõ nguyên nhân, ngứa, mồ hôi nhiều...) các dấu hiệu thực thể (xuất hiện khối u to dần, không đều, không đau, rắn) (hoặc hạch sưng to, di động hoặc cố định...) những dấu hiệu gợi nghĩ đến di căn (tràn dịch màng phổi, cổ trướng, gan to, gãy xương bệnh lý...) những rối loạn sinh học (thiếu máu, thay đổi hằng số sinh lý...).

Đối với một số loại ung thư, có thể lưu ý tìm những dấu hiệu tương ứng đặc thù.

** Ung thư phổi*

Có thể biểu hiện khó nói, khó nuốt (do ung thư xâm nhập lan rộng, gặp trong 80% các ung thư dạng thượng bì), nhiều đờm lẫn máu tươi, tràn dịch màng phổi, di căn hạch thượng đòn, hạch cổ bên, di căn cột sống... Dấu hiệu ngón tay dùi trống có thể thấy ở u trung mạc màng phổi và nhiều bệnh khác như: bệnh tim bẩm sinh, thấp tim, xơ phổi kẽ lan tỏa.

** Ung thư đường tiêu hóa*

Có thể biểu hiện: nuốt khó (ung thư đáy lưỡi, ung thư thực quản...), nôn máu, phân máu, khoảng 80% các chảy máu đường tiêu hoá đều xuất nguồn từ phần trên

THƯ VIỆN HUBT
TÀI LIỆU PHỤC VỤ THAM KHẢO NỘI BỘ

của ống tiêu hóa. Nội soi đã xác định tỷ lệ gặp tổn thương như sau: giãn tĩnh mạch thực quản: 24%, loét niêm mạc tá tràng: 18%, loét dạ dày: 15%, ung thư dạ dày: 2%.

** Ung thư dạ dày*

Có thể biểu hiện: gầy ốm sút cân: 80% các trường hợp, đau vùng thượng vị: 65%, chảy máu: 2%.

** Ung thư đại trực tràng*

Chảy máu tươi, tiêu chảy, táo bón, u hố chậu phải.

** Ung thư vú*

Có thể biểu hiện đa dạng: sờ nắn thấy rõ cục u (đây là phương pháp tốt nhất để người bệnh tự phát hiện sớm), núm vú bị co kéo, chảy dịch (máu hoặc thanh dịch) ở núm vú (cần phân biệt với viêm vì chỉ 10% có kết hợp ung thư), loét da vú. Bệnh nhân nhiều tuổi: > 50t.

** Ung thư cổ tử cung*

Rong huyết kéo dài, liên tiếp, đái dắt (do nhiễm khuẩn lan rộng đến đường tiết niệu), đau quặn bụng (do ung thư lan rộng đến trực tràng – hậu môn) dịch âm đạo trắng, hôi (do nhiễm khuẩn phụ), chảy máu khi thăm khám, cần xác định mức độ ung thư lan rộng đến phần phụ (qua thăm khám hậu môn).

** Ung thư nội mạc tử cung*

Rong huyết sau mãn kinh.

** Ung thư khoang bụng*

U buồng trứng (khối u tăng nhanh rõ rệt), u Krukenberg, u trung mạc màng bụng đều có thể gây cổ trướng (khoảng 10% các cổ trướng có kèm tràn dịch màng phổi). Dịch cổ trướng có thể màu vàng chanh (thường gặp), đục trắng kèm mủ (nhiễm khuẩn, lao...) hoặc đỏ máu (ung thư).

Xét nghiệm tế bào học dịch cổ trướng cho thấy:

– Bạch cầu: bình thường < 250 tế bào/mm^3, trong đó < 75 bạch cầu trung tính/mm^3. Nếu có trên 75: dịch cổ trướng nhiễm khuẩn. Nếu có trên 1.000 tế bào/mm^3, trong đó > 70% là lymphô bào, có thể do lao phúc mạc.

– Hồng cầu: > 1.000 hồng cầu/mm^3: có thể do ung thư.

– Xét nghiệm sinh hóa: protid < 25 g/l (dịch qua), protid > 25 g/l (dịch xuất do lao, ung thư...).

9.2. Phát hiện tế bào ung thư trong máu

Trong thời gian 1863 – 1869 các nhà y học lần đầu tiên phát hiện thấy những tế bào ác tính trong dòng huyết lưu. Năm 1954, khi nghiên cứu một nhóm bệnh nhân ung thư, Pool và Dantop phát hiện có 17/40 người bệnh mang tế bào trong máu. Từ năm 1965 phương pháp phát hiện tế bào ung thư trong máu trở thành phổ biến. Tuy nhiên, một trở ngại cho việc chẩn đoán sớm là giai đoạn khởi đầu

THƯ VIỆN HUBT
TÀI LIỆU PHỤC VỤ THAM KHẢO NỘI BỘ

ung thư, các tế bào ác tính thường tăng sản tại chỗ và chưa xâm nhập vào mạch máu hoặc mạch lymphô. Đặc biệt, trong và sau phẫu thuật, các tế bào ung thư tăng nhiều trong máu rồi giảm hẳn và biến mất sau 12 – 15 ngày.

9.3. Phương pháp xạ ký

Dùng tia X (do Whilhem Conrad Roentgen phát hiện năm 1895 và nhận giải Nobel Y học năm 1901) để nhận biết và chụp khối u trong cơ thể. Xạ ký tuyến vú (trong 20 – 30% các trường hợp ung thư vú), có thể phát hiện những hạt hoá calci ở vùng ung thư hoại tử (carcinôm bã khô). Xạ ký kèm chất cản quang cho phép xác định ung thư đường tiết niệu (nguyên phát hoặc do ung thư cổ tử cung xâm nhập), ung thư đại trực tràng. Hiện nay, xạ ký cắt lớp vi tính (CT: computed tomography) giúp xác định các khối u não, trung thất, sau phúc mạc. Phương pháp chụp ảnh cộng hưởng từ trường hạt nhân (MRI: magnetic resonnance imaging) (đã thay thế CT để xác định khối u não) là kỹ thuật hiện hình mới nhất, không gây tổn hại cho người bệnh. MRI phụ thuộc vào từ trường của nhân tế bào, nhất là những vùng tập trung ion hydro.

9.4. Nội soi

Trong thập kỷ 60, thường dùng ống nội soi cứng đưa vào các ống, hốc tự nhiên của cơ thể để quan sát khối u. Hiện nay, đã dùng ống nội soi mềm kèm ánh sáng lạnh cao thế để giúp nhận rõ hình ảnh tổn thương rồi truyền ra máy quay video để thu hình, đồng thời lấy mẫu mô để xét nghiệm giải phẫu bệnh. Có thể thực hiện nội soi vùng trung thất (u lymphô), soi ổ bụng (u gan, buồng trứng...).

9.5. Dùng các chất đồng vị phóng xạ

Cố định dễ dàng ở một số các tạng, nhờ đó có thể chẩn đoán phát hiện khối u qua nhấp nháy ký (scintillography). Thí dụ: chất I^{131} lắng đọng nhanh ở tuyến giáp, chất hồng bengale và chất vàng keo phóng xạ thường cố định ở mô võng, biểu mô, chất gallium 67 được dùng để phát hiện di căn xương. Hiện nay trong chẩn đoán u, đã dùng các chất đồng vị phóng xạ của natrium, phospho, calcium iode, vàng, crôm.

Có thể thực hiện nhấp nháy ký qua phóng xạ miễn nhiễm, đây là kỹ thuật sử dụng kháng thể được gây tạo nhờ kỹ thuật u lai ghép (hybridoma technique) (rồi gắn nhân phóng xạ radionuclide), có khả năng chống lại một kháng nguyên nhất định của mô thích hợp, vì vậy khi tiêm vào cơ thể, sẽ biểu hiện qua chụp hình, nhờ đó xác định được ung thư. Kháng nguyên lý tưởng là kháng nguyên đặc hiệu của một khối u dễ kết hợp với kháng thể lưu thông và tồn tại mãi trên tế bào u. Hiện nay thường dùng những kháng nguyên như alpha foeto protein (AFP), kháng nguyên carcinôm phôi (CEA), bêta HCG (human chorionic gonadotrophin), kháng nguyên bề mặt niêm mạc (các ung thư của đại trực tràng, buồng trứng, vú...).

THƯ VIỆN HUBT
TÀI LIỆU PHỤC VỤ THAM KHẢO NỘI BỘ

9.6. Nhiệt ký

Được sử dụng trong vài thập kỷ gần đây, dựa trên đặc điểm của vùng mô ung thư thường có trao đổi chất và chuyển hoá mạnh nên nhiệt độ tăng cao hơn mức bình thường của cơ thể. Phương pháp nhiệt ký áp dụng trong nhũ ký giúp chẩn đoán tới 90% các khối u vú.

9.7. Xét nghiệm

Phát hiện những chất chế tiết bất thường (từ mô ung thư): (1) phát hiện chất alpha foeto protein (AFP) trong huyết thanh bệnh nhân ung thư gan (2) chất kháng nguyên carcinôm phôi (CEA) ở người bệnh ung thư ruột và nhiều chất khác nữa...

9.8. Siêu âm

Phương pháp này nhằm tạo điều kiện thuận lợi cho việc chẩn đoán phân biệt các u dịch với u đặc (của tuyến giáp, tuyến vú, gan, tụy, buồng trứng...) và không gây tác hại hoặc hậu quả xấu đối với cơ thể người bệnh.

9.9. Chẩn đoán tế bào học

Phương pháp này được thực hiện đầu tiên, năm 1860, khi Beale nhận thấy có những tế bào ung thư trong đờm dãi của một bệnh nhân ung thư họng. Năm 1863, Sanders cũng phát hiện những tế bào ung thư trong nước tiểu của người bệnh ung thư bàng quang. Năm 1875, phát hiện thấy nhiều tế bào ung thư trong dịch màng phổi và dịch màng bụng của bệnh nhân ung thư. Năm 1927 tại hội nghị phụ khoa ở Bucarest (Rumani), Daniel và Bebes xác nhận khả năng chẩn đoán ung thư cổ tử cung qua xét nghiệm phiến đồ tế bào âm đạo, bằng phương pháp nhuộm Giemsa. Năm 1928 Papanicolau đặt cơ sở khoa học cho việc chẩn đoán ung thư qua tế bào học và cũng chính tác giả này, năm 1942, đưa ra kỹ thuật nhuộm Pap. Theo phân loại của Papanicolau và Traut, kết quả xét nghiệm tế bào học để chẩn đoán ung thư được xếp thành năm nhóm như sau:

P1: chỉ hiện diện các tế bào bình thường.

P2: hiện diện những tế bào viêm, những tế bào không điển hình nhưng các biến đổi hình thái chưa đủ để coi là ác tính.

Cả hai nhóm P1 và P2 đều là kết quả âm tính.

P3: hiện diện nhiều tế bào bất thường, khả nghi nhưng chưa đủ đặc tính của ung thư, tương ứng (về mô học) với nghịch sản vừa. Kết luận chẩn đoán: khả nghi ung thư (ở phụ nữ nhiều tuổi, mang nhiều yếu tố nguy cơ ung thư cổ tử cung, cần điều trị chống viêm, sau đó soi cổ tử cung và làm nhiều lần xét nghiệm tế bào học để xác định chẩn đoán).

P4: hiện diện những tế bào ung thư (số lượng ít), tương ứng (về mô học) với nghịch sản nặng hoặc ung thư tại chỗ.

THƯ VIỆN HUBT
TÀI LIỆU PHỤC VỤ THAM KHẢO NỘI BỘ

P5: hiện diện rất nhiều tế bào ung thư, tương ứng với carcinôm xâm nhập cổ tử cung.

Cả hai nhóm P4 và P5 đều là kết quả dương tính và phải làm thêm xét nghiệm giải phẫu bệnh học.

Các thầy thuốc khuyên nên làm phiến đồ tế bào âm đạo – cổ tử cung trong những trường hợp:

– Kết hợp bắt đầu uống ngừa thai.

– Ở phụ nữ mãn kinh, mỗi năm một lần.

– Ở phụ nữ nhiều tuổi có rong huyết. Chẩn đoán tế bào học có thể phát hiện tới 50% các trường hợp ung thư cổ tử cung. Phương pháp chẩn đoán tế bào học còn dùng để phát hiện các ung thư cổ tử cung, đường tiêu hóa, hô hấp, tiết niệu...

Gần đây, một số nhà Y học (Barron và Richard...) đưa ra cách xếp loại ung thư cổ tử cung (tế bào học) theo quy ước "Tân sản trong biểu mô tử cung" (CIN: cervical intra–epithelial neoplasia):

CIN I: tương ứng với nghịch sản nhẹ.

CIN II: tương ứng với nghịch sản vừa.

CIN III: tương ứng với nghịch sản nặng và ung thư tại chỗ.

9.10. Chẩn đoán giải phẫu bệnh học

Là phương pháp có giá trị nhất để xác định và xếp loại ung thư, được thực hiện qua sinh thiết, theo nhiều cách:

– Sinh thiết cắt: giải phẫu lấy toàn bộ khối u hoặc khối hạch cổ bên để chẩn đoán bệnh.

– Sinh thiết bấm: dùng kìm bấm lấy một mảnh nhỏ khối u (ở cổ tử cung, phế quản, thanh quản...).

– Sinh thiết mảnh: lấy một phần khối u.

– Sinh thiết chọc hút kim nhỏ (gắn vào ống tiêm để chọc vào u và hút mô), thường dùng trong chẩn đoán nhanh các bệnh của hạch lymphô, tuyến giáp, tuyến nước bọt...

– Sinh thiết khoan: dùng kim Silvermann để khoan lấy một mảnh mô (màng phổi, gan,...)

– Sinh thiết tức thì: dùng phương pháp đông lạnh một mảnh mô tươi (không cố định) và cắt mảnh ngay để chẩn đoán nhanh (cho kết quả giải phẫu bệnh trong lúc bệnh nhân còn trên bàn mổ).

Trong kỹ thuật chẩn đoán giải phẫu bệnh (các mô sinh thiết được cắt nhuộm thông thường (hematoxyline – eosine) hoặc nhuộm đặc biệt (hoá mô, miễn nhiễm hoá mô v.v...) để nghiên cứu qua kính hiển vi. Đặc biệt hiện nay nhờ vào các thiết bị kỹ thuật mới kèm sử dụng các "chất ghi dấu" việc chẩn đoán xác định được

THƯ VIỆN HUBT
TÀI LIỆU PHỤC VỤ THAM KHẢO NỘI BỘ

thuận tiện dễ dàng hơn. Thường dùng là các "chất ghi dấu sinh học" đây là những sản phẩm do cơ thể người bệnh hoặc khối u chế tiết và có thể được phát hiện trên mẫu mô sinh thiết sau khi đã kết hợp với các kháng thể tương ứng nhằm xác định các tế bào, mô đích.

Trong thực tiễn lâm sàng, ở dịch thể cũng như trên mẫu mô, một chất ghi dấu thường không đặc hiệu riêng cho một loại u nhất định, vì vậy cần so sánh nhiều dạng kết quả xét nghiệm khác nhau.

Sinh thiết để chẩn đoán giải phẫu bệnh học có ý nghĩa quan trọng để điều trị và tiên lượng bệnh. Nhưng đôi khi sinh thiết có thể làm lan rộng tế bào ung thư, vì vậy các nhà y học khuyên nên lấy trọn cả khối u (vú hoặc u hắc tố) trong điều kiện vô cảm toàn thân.

Các chất ghi dấu sinh học có thể phát hiện trên mẫu mô sinh thiết (phương pháp miễn nhiễm hoá mô) bao gồm:

Chất ghi dấu	Tế bào mô đích	Loại u của
Alpha Foeto Protein (AFP)	Tế bào gan	Gan
Kháng nguyên carcinôm phôi (CEA)	Nội bì phôi	Ống tiêu hoá v.v...
Kháng nguyên đặc hiệu tuyến tiền liệt	Biểu mô tuyến tiền liệt	Tuyến tiền liệt
Calcitonin	Tế bào cận nang tuyến giáp	tuyến giáp (ung thư đa bào)
Cytokeratin	Biểu mô manpighi Trung mạc Tế bào gan	Biểu mô manpighi Trung mạc
Human chorionic Gonadotrophin (HCG)	Nguyên bào nuôi	Carcinôm đệm nuôi (nhau thai)
Phosphatase acid tuyến tiền liệt	Biểu mô tuyến tiền liệt	Tuyến tiền liệt
Thyroglobulin	Biểu mô tuyến giáp	Tuyến giáp

10. ĐIỀU TRỊ UNG THƯ

10.1. Phẫu thuật

Là phương pháp tốt nhất để lấy toàn bộ khối u ra khỏi cơ thể người bệnh. Cần chú ý:

(1) Cắt bỏ rộng khối u nguyên phát (bảo đảm lấy đủ vùng bờ an toàn gồm mô lành quanh khối u) (cắt đủ độ sâu cần thiết, nhất là đối với u hắc tố, vì độ dày của u càng lớn thì càng nhiều nguy cơ di căn hạch vùng: độ dày >1cm, 20 – 40% có nguy cơ di căn hạch, nếu độ dày >4cm, 55 – 70% có di căn hạch).

(2) Nạo vét các hạch quanh vùng ung thư.

Phẫu thuật cho kết quả rất tốt trong điều trị: ung thư vú, melanôm ác, ung

THƯ VIỆN HUBT
TÀI LIỆU PHỤC VỤ THAM KHẢO NỘI BỘ

thư dạ dày, ung thư cổ tử cung (có thể khoét chóp đối với ung thư tại chỗ ở người trẻ), ung thư da (kèm phẫu thuật thẩm mỹ sẽ cho kết quả tốt hơn), ung thư buồng trứng, u nguyên bào men răng.

10.2. Xạ trị liệu

Phương pháp này nhằm huỷ diệt các tế bào và mô ung thư nhưng không tác hại đến mô lành. Các nhà y học thường dùng tia X, những nguồn tia gamma có năng lượng lớn, xuất nguồn từ chất radium 226, cobalt 60, cesium 137, iridium. Gần đây còn sử dụng các chất meson pi (hoặc pion) hình thành từ các neutron, proton. Các pion âm có tác dụng xâm nhập chính xác để tiêu diệt tế bào ung thư và có hiệu quả 3 – 12 lần cao hơn tia gamma. Liều lượng xạ trị liệu được biểu hiện bằng Gray (Gy), đó là số năng lượng ion hoá được hấp thụ bởi một đơn vị trọng lượng, như vậy: 1 Gy = 1 joule/kg. Lượng xạ trị liệu trung bình khoảng 10 Gy/ tuần lễ. Tổng lượng sử dụng trong điều trị tùy thuộc vào mức độ nhạy cảm của loại mô ung thư. Thí dụ: 30 Gy (u tinh bào), 40 Gy (bệnh Hodgkin), 60 – 70 Gy (carcinôm dạng thượng bì), 80 Gy (sarcôm xương).

Như vậy, các loại mô ung thư có mức độ nhạy cảm rất khác nhau đối với các tia xạ:

(1) Mô rất nhạy cảm: u tinh hoàn, u hệ thần kinh trung ương, bệnh Hodgkin.

(2) Mô nhạy cảm vừa: ung thư phổi, ung thư vú, ung thư cổ tử cung, ung thư buồng trứng.

(3) Mô ít nhạy cảm: melanôm ác, sarcôm sợi, sarcôm xương (loại này được điều trị chủ yếu bằng phẫu thuật).

Xạ trị liệu có thể thực hiện theo phương thức: (a) ở ngoài: dùng nguồn tia xạ chiếu qua da vào mô bệnh. (b) ở trong: nguồn tia xạ được chứa trong các ống nhỏ đặt ở các hốc, khoang tự nhiên của cơ thể (hốc miệng, đường sinh dục...) hoặc nguồn tia xạ được đặt trong các kim nhỏ đặt cắm sâu vào mô ung thư.

Xạ trị liệu có thể sử dụng:

(1) Đơn độc, riêng biệt, để điều trị bệnh Hodgkin, u lymphô, ung thư vòm họng, ung thư thanh quản, có kết quả tốt.

(2) Kết hợp với phẫu thuật: trước khi điều trị ngoại khoa, (nhằm giảm thiểu cả kích thước lẫn khả năng lan rộng của khối u) và sau khi điều trị ngoại khoa (nhằm huỷ diệt phần u còn sót ở bờ vùng mổ cũng như các hạch kế cận).

(3) Kết hợp với hoá trị liệu: nhằm giảm thiểu nguy cơ tái phát (khi khối u quá lớn khó bị hoá trị liệu huỷ diệt hết. Thí dụ: xạ trị liệu được dùng sau hoá trị liệu bệnh Hodgkin) hoặc nhằm hoàn chỉnh tác động đối với vùng mô khó ngấm thuốc.

Xạ trị liệu có thể gây những phản ứng ở người bệnh như: đỏ da, khô da, rối loạn tiêu hóa, nôn ói, tiêu chảy, rối loạn tạo huyết (giảm bạch cầu, suy tủy xương...)

THƯ VIỆN HUBT
TÀI LIỆU PHỤC VỤ THAM KHẢO NỘI BỘ

10.3. Hoá trị liệu

Phương pháp sử dụng các hoá chất tự nhiên và tổng hợp để điều trị ung thư được chú ý từ năm 1934, khi Lits và Dustin phát hiện tính chất chống phân bào của colchicine. Năm 1940, Waksman và Woodruff phát hiện chất actinomicin có tác dụng trong điều trị ung thư.

Một đặc điểm của hoá trị liệu là việc sử dụng các hoá chất đúng theo chu kỳ tế bào phân chia sẽ tác động tối đa trên tế bào ung thư đồng thời lại chỉ ảnh hưởng tối thiểu đến cơ thể người bệnh. Tuy nhiên, u càng tăng trưởng nhiều thì hiệu quả của hoá trị liệu ngày càng giảm, bởi vì các tế bào ung thư, cùng với sự tăng sản, sẽ trở nên không thuần nhất (về mặt kiểu hình) và có nhiều dòng tế bào kháng hoá trị liệu. So sánh với các tế bào lành, các tế bào ung thư cũng không có mức độ nhạy cảm đặc biệt với hoá trị liệu, vì vậy quá trình nhiễm độc cũng tác động tới mô lành, nhất là ở những vùng mô luôn tái tạo thường xuyên (như tủy xương, biểu mô tiêu hóa, nang lông, tóc...) (gây suy tủy, rụng tóc, viêm dạ dày).

Những chất dùng trong hoá trị liệu bao gồm:

10.3.1. Chất kháng chuyển hoá (thí dụ như methotrexate, các antipurin)

Đều là những chất gần giống với các chất chuyển hoá bình thường (như acid folic, các base puric và pyrimidic, nucleosid...). Khi xâm nhập vào cơ thể, các chất kháng chuyển hoá hoạt động như một chìa khoá giả đặt trong ổ khoá thật và gây những rối loạn hoạt động chức năng. Vì vậy quá trình tổng hợp cần thiết ở mô sẽ bị ảnh hưởng, ngưng chậm và gây hoại tử mô ung thư.

10.3.2. Các chất độc dạng phóng xạ (thí dụ như moutarde azoté, ester sulfonic,...)

Đều hoạt động như các chất phóng xạ ion hóa, gây tác động huỷ hoại đối với ADN của thể nhiễm sắc trong nhân tế bào. Khi dùng chất myleran (có đánh dấu bằng đồng vị phóng xạ) các nhà khoa học thấy có tác động tới quá trình tổng hợp của tế bào và ảnh hưởng đến phân bào (thể nhiễm sắc bị đứt đoạn gây hoại tử nhân tế bào).

10.3.3. Các chất độc thoi bào (thí dụ như colchicin, các alcaloid của cây dừa cạn như vincristin, vinblastin...)

Đều có tác động ngăn cản hình thành thoi trong phân bào, vì vậy làm các thể nhiễm sắc di chuyển hỗn loạn trong thời kỳ phân bào.

10.3.4. Các chất kháng sinh có vai trò kìm hãm quá trình tổng hợp ADN tế bào

Như actinomycin D, adriamycin, bleomycin, mythramycin, procarbazin... Thường dùng phương pháp đa hoá trị liệu, nghĩa là sử dụng nhiều loại hoá chất phối hợp với nhau (tốt hơn cách đơn hoá trị liệu).

THƯ VIỆN HUBT
TÀI LIỆU PHỤC VỤ THAM KHẢO NỘI BỘ

Hoá trị liệu có hiệu quả điều trị:

(1) Tốt: đối với những thể bệnh như bệnh Hodgkin, u lymphô, bệnh bạch huyết cấp nguyên bào lymphô (khỏi tới 80% các trường hợp với thời gian sống thêm trên 5 năm), ung thư tinh hoàn, carcinôm đệm nuôi, ung thư buồng trứng, ung thư vú, u nguyên mô thận (ba loại này cần được phẫu thuật trước rồi hoá trị liệu sẽ có kết quả tốt).

(2) Ít: đối với carcinôm phế quản, sarcôm xương.

Hoá trị liệu có thể gây những biến chứng và hậu quả xấu như:

(1) Tổn thương ở hệ tạo huyết: giảm bạch cầu (nên ngưng điều trị hoá chất khi số lượng bạch cầu dưới 3000 tế bào), giảm tiểu cầu (gây dễ chảy máu, nên ngưng thuốc khi số lượng tiểu cầu xuống tới 100.000 tế bào), thiếu máu (giảm số lượng hồng cầu).

(2) Tổn thương da và các phần phụ của da: gây rụng tóc (đặc biệt phổ biến do endoxan, actinomycin, methotrexate), xơ bì (do bleomycine), các phản ứng dị ứng.

(3) Ảnh hưởng đến chức năng tiêu hóa, gây chán ăn nôn ói (do bleomycine, methotrexate, 5 fluoro – uracil, actinomycin D), tiêu chảy, táo bón.

(4) Tác hại đến nhiều tạng trong cơ thể: gây biến chứng thận (do endoxan), rối loạn tim (do adriamine), biến chứng ở hệ sinh dục có thể gây vô kinh, vô sinh, biến dị gen, tạo nên những quái tật ở thai nhi, sẩy thai, đẻ non (do methotrexate) (vì vậy thường chống chỉ định thuốc ở phụ nữ có thai).

(5) Tác hại đến hệ thần kinh (do vincristin và vinblastin...)

10.4. Hormon trị liệu

Sự phát triển bình thường của mô lành thường chịu ảnh hưởng của những nội tiết tố, thông qua vai trò của nhiều chất tiếp nhận đặc hiệu. Một số khối u cũng chứa chất tiếp nhận đó, vì vậy hormon trị liệu có mục đích giảm thiểu hoặc huỷ bỏ vai trò của các nội tiết tố vốn thường làm tăng trưởng mô u.

Phương pháp hormon trị liệu được đề cập đầu tiên khi Loester, năm1939, nhận xét việc sử dụng estrogen để điều trị những ung thư vú có kết quả tốt. Năm 1941, Higgins và Hodges cũng nhận thấy dùng estrogen điều trị ung thư tuyến tiền liệt có kết quả tốt. Năm 1966, C. Higgins, một thầy thuốc người Canada, giải Nobel sinh học, đã có nhiều nghiên cứu về hormon trị liệu cho ung thư vú và ung thư tinh hoàn.

Dựa trên tính nhạy cảm với nội tiết tố, có thể xác định:

(1) Những ung thư rất nhạy cảm với hormon trị liệu như: carcinôm tuyến của vú (dùng estrogen, androgen), carcinôm tuyến của tinh hoàn, của tuyến giáp.

(2) Những ung thư nhạy cảm trung bình: các loại ung thư của buồng trứng, carcinôm dạng thượng bì của cổ tử cung.

THƯ VIỆN HUBT
TÀI LIỆU PHỤC VỤ THAM KHẢO NỘI BỘ

(3) Những ung thư ít nhạy cảm: carcinôm tuyến nội mạc tử cung, ung thư thận.

Các nhà y học còn có thể:

(1) Dùng phẫu thuật như một phương thức hormon trị liệu (cắt bỏ buồng trứng để điều trị ung thư vú, cắt bỏ tinh hoàn để điều trị ung thư tuyến tiền liệt).

(2) Chiếu tia xạ vào vùng có những hoạt động nội tiết (tuyến tinh hoàn, buồng trứng...), phương pháp này còn gọi là hoạn xạ.

Hormon trị liệu cũng có thể gây những hậu quả xấu: (a) dùng estrogen ở giới nam, có thể gây nữ hóa, ngộ độc tim mạch, tổn thương mạch vành, mạch não. (b) dùng androgen ở giới nữ, có thể gây nam hoá với nhiều biểu hiện nhiều lông, râu tóc rậm, giọng nói trầm... (c) dùng progesteron có thể gây cao huyết áp, tạo nguy cơ có huyết khối, huyết tắc ở mạch máu.

10.5. Miễn nhiễm trị liệu

Từ đầu thế kỷ XX, bắt đầu có những thí nghiệm đầu tiên khi các nhà khoa học nhận thấy các khối ung thư ở người đều mang tính chất kháng nguyên rõ rệt, vì đã phát hiện được nhiều kháng thể lưu động ở một số u (u lymphô, u Burkitt, bệnh bạch huyết, mêlanôm ác...). Năm 1967 Bernett đưa ra luận thuyết "quản lý miễn nhiễm ung thư" khi xác nhận rằng mọi cơ thể đều có khả năng đảm bảo "tình trạng tự điều hòa", do có thể loại bỏ những tế bào mang kháng nguyên lạ, khi các tế bào này xuất hiện trong cơ thể. Như vậy, cơ thể người bệnh có thể loại bỏ các tế bào ung thư trong điều kiện sau:

(1) Các tế bào đó phải mang tính kháng nguyên.

(2) Số lượng tế bào lúc khởi đầu không vượt quá khả năng phòng vệ tự nhiên của cơ thể.

(3) Những mô bảo vệ cơ thể phải còn nguyên vẹn.

Năm 1986, qua những nghiên cứu miễn nhiễm huỳnh quang, Morton nhận thấy các sarcôm xương chứa nhiều kháng nguyên. Sau đó có nhiều nhà y học tiếp tục phát hiện những kháng nguyên ở một số ung thư: sarccôm Kaposi, ung thư cổ tử cung, bệnh Hodgkin, u nguyên mô thận, u nguyên bào thần kinh... Cũng phát hiện nhiều loại kháng nguyên kiểu alpha foeto protein mang tính chất phôi ở ung thư gan, u nghịch phôi của tinh hoàn và của buồng trứng.

Các nhà y học cho rằng có ba loại kháng nguyên liên quan đến các ung thư ở người:

(1) Kháng nguyên phôi (trong ung thư gan, bệnh bạch huyết, ung thư đường tiêu hóa).

(2) Kháng nguyên riêng biệt của từng loại u (trong mêlanôm, u nguyên mô thận).

(3) Kháng nguyên virus (trong ung thư vòm họng, u Burkitt, ung thư vú...).

* Trong miễn nhiễm trị liệu, các nhà y học đã sử dụng nhiều chất như:

THƯ VIỆN HUBT
TÀI LIỆU PHỤC VỤ THAM KHẢO NỘI BỘ

(1) Vi khuẩn (thí dụ BCG). Năm 1958 Halpern chứng minh rằng BCG có thể làm tăng tỷ lệ kháng thể lưu động. Các nhà khoa học cũng xác nhận vai trò của BCG trong việc tăng sức đề kháng của nhiều động vật mang ung thư thực nghiệm, do có phản ứng loại bỏ vật lạ (khi được tiêm BCG sống theo đường tĩnh mạch). Ở người dùng BCG thấy điều trị có hiệu quả, làm lui giảm bệnh bạch huyết cấp nguyên bào tủy và nguyên bào lymphô, cũng làm ổn định điều trị mêlanôm ác. Nhiều nhà y học lại dùng *Corynebacterium parvum* (Cp) tiêm trước hoặc tiêm đồng thời (với vi khuẩn hoặc protein kết hợp) để làm tăng khả năng sản sinh của các kháng thể chống lại sự xâm nhập của các vật lạ. Kết quả nghiên cứu cho thấy trên các động vật mang ung thư thực nghiệm, viêc sử dụng vi khuẩn Cp đã ức chế hoặc ngăn chận ung thư lan rộng và di căn. Một số nhà y học khác lại dùng *Brucella*, màng vi khuẩn hoặc chất chiết xuất từ BCG nhưng chưa có hiệu quả rõ rệt.

(2) Các chất tự nhiên như những polysaccharid chiết xuất từ thực vật. Ví dụ: chất lentinan, lavamisol, pachymaran vẫn đang được thử nghiệm.

(3) Các chất tổng hợp bao gồm những polynucleotid.

* Có ba phương pháp miễn nhiễm trị liệu được sử dụng ở người bao gồm:

(i) Chủ động: được thực hiện từ năm 1924 (Michon) bằng cách kích thích đặc hiệu hoặc không đặc hiệu những phản ứng miễn nhiễm của cơ thể chủ, qua các tế bào u đồng dẳng và ngoại lai muộn đã được chọn lựa và xử lý. Cũng có thể sử dụng các vi khuẩn như BCG, *Corynebacterium*.

(ii) Thụ động: có thể tiêm vào người bệnh loại huyết thanh của (a) một bệnh nhân mang cùng loại ung thư (nhưng đang thoái triển). (b) một người lành, tự nguyện nhận gây miễn dịch với những tế bào ung thư của người bệnh hoặc những tế bào u ngoại lai muộn.

(iii) Miễn nhiễm trị liệu nhờ (còn gọi là phương pháp thâu nhận): truyền vào người bệnh những lymphô bào của một người cho (giống như trường hợp (b) của miễn nhiễm thụ động), hoặc ghép tủy xương vào người bệnh.

Ngoài phương thức miễn nhiễm trị liệu đặc hiệu kể trên, có thể dùng trị liệu không đặc hiệu với các chất bổ trợ (như dùng chất levamisol vốn là một loại thuốc thú y, có tác dụng làm tăng sản sinh kháng thể, tăng đáp ứng của lymphô bào và đã được dùng trong điều trị ung thư phổi, ung thư vú...) (hoặc như chất thymosin của tuyến ức...).

Hiện nay, miễn nhiễm trị liệu đã đạt được nhiều kết quả tốt trong điều trị bệnh bạch huyết, melanôm ác, sarcôm xương, ung thư phổi, ung thư thận, carcinôm đệm nuôi...

10.6. Triển vọng điều trị ung thư

Trong điều trị bệnh ung thư, các nhà y học thường phối hợp nhiều phương thức điều trị khác nhau (phẫu thuật kết hợp với xạ trị liệu, với hoá trị liệu v.v...) và đạt

THƯ VIỆN HUBT
TÀI LIỆU PHỤC VỤ THAM KHẢO NỘI BỘ

nhiều kết quả tốt. Tuy nhiên, quá trình điều trị ung thư không chỉ là công việc đơn thuần chữa bệnh mà trước hết phải là chăm sóc người bệnh để đạt hiệu quả mong muốn (cần chú ý vấn đề giảm đau cho người bệnh, cách thăm khám, thông báo kết quả chẩn đoán ung thư mà không gây tác động xấu đến tâm lý người bệnh và gia đình họ).

Với những hiểu biết ngày càng khoa học về bệnh ung thư, nhờ các tiến bộ kỹ thuật để chẩn đoán và trị liệu, bệnh ung thư ngày nay không còn là nỗi lo âu kinh hoàng của mọi người. Năm 1934, chỉ 1/4 các bệnh nhân (được điều trị ung thư) có thể sống thêm 5 năm. Đến năm 1970, khoảng 1/2 tổng số người bệnh ung thư (được điều trị) đã sống thêm 5 năm và lâu hơn. Các nhà y học hy vọng rằng vào cuối thế kỷ XX, trên 70% các bệnh nhân ung thư sẽ được điều trị khỏi hẳn.

TỰ LƯỢNG GIÁ

Chọn câu trả lời đúng nhất trong các câu sau

Câu 1: Ung thư tại chỗ (in situ) có đặc điểm

A. Chưa xâm nhập hạch.
B. Có vỏ bao.
C. Chưa vượt qua màng đáy.
D. Chưa di căn.
E. Có kích thước dưới 2 cm.

Câu 2: Nguy cơ mắc ung thư da thường cao nhất ở người làm nghề:

A. Nuôi ong.
B. Thợ nhuộm.
C. Trực đêm trong nhà máy bột giấy.
D. Nuôi chim.
E. Cạo lau ống khói.

Câu 3: Loại ung thư có thể chữa khỏi bằng hoá trị liệu (sau điều trị phẫu thuật)

A. Ung thư đại tràng.
B. Ung thư phế quản.
C. Ung thư cổ tử cung.
D. Carcinôm đệm nuôi.
E. U sao bào độ 4.

Câu 4: U Krukenberg là:

A. Di căn carcinôm đường tiêu hoá ở hạch thượng đòn.
B. Di căn carcinôm buồng trứng ở dạ dày.
C. Di căn carcinôm tuyến tiền liệt ở xương.
D. Di căn carcinôm dạ dày ở buồng trứng.
E. Di căn carcinôm đại tràng ở gan.

Câu 5: Dấu hiệu giúp phát hiện ung thư buồng trứng:

A. Rong huyết.
B. Chèn ép trực tràng.
C. Vùng bụng tăng thể tích.
D. Chèn ép bàng quang.
E. Hạch thượng đòn sưng to.

THƯ VIỆN HUBT
TÀI LIỆU PHỤC VỤ THAM KHẢO NỘI BỘ

Câu 6: Vị trí carcinôm tuyến vú thường gặp nhất:

A. 1/4 trên trong.
B. 1/4 trên ngoài.
C. 1/4 dưới ngoài.
D. 1/4 dưới trong.
E. Ngay dưới núm vú.

Câu 7: Dạng vi thể ung thư vú có xuất độ cao nhất:

A. Carcinôm tại chỗ núm vú.
B. Carcinôm ống không xâm nhập.
C. Carcinôm tuyến xơ chai.
D. U diệp thể ác.
E. Carcinôm tuyến nhú.

Câu 8: Ở giới nữ, di căn ung thư tới xương thường do ung thư nguyên phát của:

A. Buồng trứng.
B. Nội mạc tử cung.
C. Tuyến vú.
D. Cổ tử cung.
E. Đại tràng.

Câu 9: Hiện nay, ở phụ nữ (châu Âu), loại ung thư có xuất độ giảm rõ rệt là:

A. Ung thư tuyến vú.
B. Ung thư phế quản tế bào nhỏ.
C. Ung thư máu.
D. Ung thư cổ tử cung tại chỗ (in situ).
E. Ung thư cổ tử cung xâm nhập.

Câu 10: Xạ trị liệu thường được chỉ định cho loại ung thư của:

A. Buồng trứng.
B. Phổi.
C. Cổ tử cung.
D. Tuyến giáp.
E. Đại tràng.

Tài liệu tham khảo chung của phần I

1. Cabanne F, Bonenfant JL.: *Anatomie pathologique*. Maloine Ed. Paris – Presses de l' Université Laval 1986, Québec.
2. Damjanov I, Linder J: *Anderson's pathology*. Vol. 1, 10th ed. Mosby 1996.
3. Cotran RS, Kumar V, Collins T: *Pathologic basis of disease*. W.B. Saunders Company, USA 1999.
4. Rosai J: *Rosai and Ackerman's Surgical Pathology*. Mosby, 9th ed. Philadelphia USA, 2004.
5. Sternberg SS: *Diagnosis Surgical Pathology*. 2nd ed. Raven Press, 1994.
6. Underwood JCE: *General and Systematic Pathology*, Churchii Livingstone, 1992

THƯ VIỆN HUBT
TÀI LIỆU PHỤC VỤ THAM KHẢO NỘI BỘ

PHẦN THỨ HAI

GIẢI PHẪU BỆNH TẠNG VÀ HỆ THỐNG

Bài 9

BỆNH TUYẾN NƯỚC BỌT

MỤC TIÊU

1. *Mô tả và phân tích sáu loại viêm tuyến nước bọt.*
2. *Kể tên bảy loại u lành tuyến nước bọt.*
3. *Mô tả và phân tích loại u tuyến đa dạng.*

Các tuyến nước bọt, tuyến chính và tuyến phụ đều là những cơ quan có cấu trúc túi tuyến và ống. Tuyến mang tai và tuyến dưới hàm có vỏ bao rõ rệt. Tuyến dưới lưỡi không có vỏ bao. Tuyến mang tai là tuyến thanh dịch. Tuyến dưới hàm là tuyến pha (thanh dịch và nhầy) với phần thanh dịch chiếm ưu thế. Tuyến dưới lưỡi là tuyến pha với phần nhầy chiếm ưu thế. Cũng có nhiều tuyến nước bọt phụ nằm rải rác ở môi, niêm mạc, miệng, khẩu cái, lưỡi. Các tuyến này có thể là tuyến thanh dịch hoặc nhầy hoặc pha.

Các tuyến nước bọt chính tiết ra khoảng 150 đến 1300 ml nước bọt mỗi ngày (trung bình 345 ml). Lượng và độ nhầy của nước bọt tùy thuộc vào nhiều yếu tố (cơ học, hoá học, tâm lý, thần kinh).

Nước bọt có nhiều nước, mucin, glycoprotein giúp làm trơn thức ăn, làm dễ nuốt. Nước bọt có tính sát khuẩn và là một chất đệm tốt. Trong nước bọt cũng có enzym amylase (ptyalin) có khả năng biến đổi tinh bột thành maltose và phân giải glycogen, và nhiều loại enzym khác.

1. RỐI LOẠN TIẾT NƯỚC BỌT

1.1. Tăng tiết nước bọt

Có nhiều nguyên nhân và thấy trong nhiều loại bệnh.

– Viêm cấp tính của miệng: bệnh herpes, bệnh aphte.

THƯ VIỆN HUBT
TÀI LIỆU PHỤC VỤ THAM KHẢO NỘI BỘ

– Một số bệnh tâm thần, thần kinh như tâm thần phân liệt.
– Ngộ độc thuỷ ngân.
– Bệnh đau đầu chi.
– Bệnh Pemphigus.
– Tình trạng mang thai.
– Bệnh dại.
– Động kinh.
– Buồn nôn.
– Bệnh răng.
– Tình trạng tăng tiết dịch vị.

1.2. Chứng khô miệng

Do giảm tiết nước bọt, có nhiều nguyên nhân:
– Bệnh bẩm sinh thiếu tuyến nước bọt.
– Viêm tuyến nước bọt do quai bị, bệnh sarcoid.
– Hội chứng Sjögren.
– Xạ trị ở vùng cổ bên làm xơ hoá và phá huỷ tuyến nước bọt.
– Thiếu máu nguyên hồng cầu khổng lồ.
– Dùng các dược phẩm (như một số thuốc chống trầm cảm) thuốc kháng histamin, thuốc hạ huyết áp, phenothiazin.
– Một số bệnh có sốt, mất nước.

2. VIÊM TUYẾN NƯỚC BỌT

2.1. Viêm cấp tính tuyến mang tai

Thường do tụ cầu khuẩn vàng. Vi khuẩn vào tuyến qua ống Stensen khi lượng nước bọt giảm vì thiếu nước do sốt, đói ăn, dùng thuốc lợi tiểu v.v... Bệnh thường xảy ra ở trẻ sơ sinh, người già, bệnh nhân hậu phẫu.

Bệnh có thể tái phát, làm xơ và viêm tuyến mang tai mạn tính.

Vi thể

Nhiều túi tuyến bị phá huỷ, thay bằng mô sợi, kèm thấm nhập lymphô bào, bạch cầu nhân múi trung tính. Các ống và các túi tuyến còn lại thường bị giãn.

2.2. Viêm cấp tính tuyến dưới hàm

Gần như luôn luôn xảy ra sau nghẹt do sỏi của ống dẫn nước bọt.

2.3. Viêm mạn tính tuyến dưới hàm

40% trường hợp do nghẹt ống dẫn (vì hẹp hoặc sỏi).

THƯ VIỆN HUBT
TÀI LIỆU PHỤC VỤ THAM KHẢO NỘI BỘ

2.4. Hội chứng Sjögren

Sjögren, năm1933, lần đầu tiên mô tả một hội chứng gồm viêm kết giác mạc khô, viêm hầu thanh quản khô, viêm mũi khô, viêm khớp dạng thấp, khô miệng, kèm hoặc không kèm với phì đại tuyến nước bọt mang tai (đôi khi dưới hàm).

Hội chứng này có thể kèm với một số tổn thương khác như viêm da cơ, viêm động mạch có cục, bệnh lupus đỏ toàn thân, viêm gan mạn tính, xơ gan do mật, tăng gamma globulin Waldenstrom, xơ bì, viêm giáp Hashimoto, hội chứng Reiter, hội chứng Behçet.

Bệnh nhân thường là phụ nữ sau mãn kinh (90%), với mắt bị nóng đỏ, sợ ánh sáng và thiếu nước mắt. Nước bọt bị quánh đặc. Niêm mạc miệng, đặc biệt là niêm mạc lưỡi, bị teo nứt và bóng. Bệnh nhân cũng bị triệu chứng khó nuốt và khó phát âm, bị sâu răng (thường ở cổ răng).

Sinh bệnh học

Tổn thương của tuyến nước bọt trong hội chứng này là tổn thương viêm mạn tính có nguồn gốc tự miễn dịch, do những kháng nguyên được phóng thích từ những túi tuyến bị huỷ hoại tiếp xúc với mô lymphô (có sẵn trong tuyến mang tai). Những kháng thể được sản xuất ra từ sự tiếp xúc trên lại tác động làm huỷ hoại thêm biểu mô túi tuyến, tạo thành một vòng quẩn.

Khi bệnh diễn tiến lâu, bệnh nhân có thể bị thêm lymphôm ác (dạng lymphôm) tế bào to, dòng B.

Vi thể: những tổn thương được gọi là bệnh Mickulicz hay tổn thương biểu mô lymphô lành tính. Lúc đầu, có thấm nhập nhiều tế bào một nhân quanh các ống, chủ yếu là lymphô bào nhỏ. Sau đó có thêm các lymphô bào to, có tăng sản ống tạo thành những đám biểu mô rải rác. Tổn thương tương tự cũng có ở các tuyến nước bọt phụ, ở tuyến lệ.

2.5. Sỏi tuyến nước bọt

Thường gặp nhất ở tuyến dưới hàm, ít gặp hơn ở tuyến mang tai. Hiếm gặp ở tuyến dưới lưỡi. Còn ở các tuyến nước bọt phụ thì hai vị trí thường gặp là ở niêm mạc miệng và môi trên.

Xuất độ bệnh ở nam giới gấp hai lần ở nữ giới. Hầu hết bệnh nhân ở tuổi trung niên.

Nguyên nhân bệnh chưa được biết rõ, một số tác giả cho rằng sỏi được tạo ra do nước bọt bị ứ lại đưa đến sự kết tủa của muối calci. Tình trạng ứ nước bọt có thể có viêm ống dẫn vì dị tật, vi khuẩn v.v...

Khi có sỏi, sỏi gây nghẹt ống dẫn, làm viêm phần tuyến nước bọt, làm giãn nở các đoạn ống ở phía trước nơi nghẹt, làm teo đét các túi, tuyến. Nếu tình trạng nghẹt kéo dài, mô tuyến bị thay bằng mô sẹo và mô mỡ.

THƯ VIỆN HUBT
TÀI LIỆU PHỤC VỤ THAM KHẢO NỘI BỘ

2.6. Bệnh do Cytomegalovirus

Bệnh lây truyền do virus. Bệnh vô hại ở trẻ em, nhưng có thể gây nguy cơ cho bào thai nếu người mẹ nhiễm bệnh lúc có thai.

Bệnh có thể biểu hiện lâm sàng toàn thân, giống như viêm gan, với vàng da vàng mắt nhẹ, gan lách to, xuất huyết dưới da. Bệnh nhân cũng có thể có kèm viêm phổi, viêm mô kẽ, bệnh Addison, viêm thận kẽ với tiểu ra máu, có thể bị chết do hoại tử ở màng não thất.

Vi thể: tổn thương đặc hiệu là các thể vùi trong mô của tuyến nước bọt, tuyến lệ, gan thận, phổi... Trong tuyến nước bọt, thể vùi hình tròn, rất chiết quang, thuần nhất bắt màu eosin, có trong bào tương hoặc nhân của tế bào ống dẫn. Các tế bào này cũng có trong dịch rửa dạ dày, dịch dưới màng cứng, cặn lắng của nước tiểu mới.

2.7. Bệnh quai bị hay viêm tuyến mang tai dịch vùng

Bệnh cấp tính, rất dễ lây truyền, do virus. Bệnh thường ảnh hưởng toàn thân, ngoài tuyến mang tai, có thể có viêm tụy tạng, viêm tinh hoàn, hoặc hiếm hơn viêm buồng trứng. Bệnh nhân bị sốt nhẹ, một hoặc cả hai tuyến mang tai sưng đau. Đôi khi cũng có sưng tuyến dưới hàm, tuyến dưới lưỡi, tuyến lệ. Trong niêm mạc miệng có thể có vòng đỏ quanh lỗ của ống Stensen.

Ở người lớn và thiếu niên, nam giới, viêm tinh hoàn (thường một bên) có trong khoảng 25% trường hợp, nhưng hiếm khi gây ra vô sinh.

Vi thể: *tuyến mang tai có tổn thương thoái hoá biểu mô ống dẫn, thấm nhập nhiều lymphô bào, đại thực bào quanh ống, và có thể teo đét các nang tuyến*

3. U CỦA TUYẾN NƯỚC BỌT

Dù hình thái bình thường giống nhau nhưng xuất độ u lành và u ác lại thay đổi tùy theo vị trí của tuyến nước bọt. Khoảng 75 – 85% u xảy ra ở tuyến mang tai, 10 –20% ở tuyến dưới hàm, 5 –15% ở các tuyến nước bọt phụ (chủ yếu ở khẩu cái).

Ngoài ra, còn có một số điểm cần lưu ý là:

– Bảng trên chỉ đề cập đến các u của biểu mô. Các loại u trung mô như u mạch máu, u mỡ... chiếm tỷ lệ 9% các u.

– Tỷ lệ u lành/ u ác thay đổi tùy theo vị trí: tuyến mang tai là 3 – 5/1, tuyến dưới hàm là 2/ 1, các tuyến ở khẩu cái 1/1.

– Các carcinôm của tuyến nước bọt đều có diễn tiến chậm, với tái phát tại chỗ, xâm nhập các cấu trúc lân cận. Vì vậy, để đánh giá đúng hiệu quả điều trị, người ta phải dựa vào thời gian sống thêm 10 đến 20 năm.

THƯ VIỆN HUBT
TÀI LIỆU PHỤC VỤ THAM KHẢO NỘI BỘ

Bảng 9. Các u biểu mô của tuyến mang tai và tuyến dưới hàm

Phân loại theo Tổ chức Y tế Thế giới (1984)

Loại u	Tuyến mang tai	Tuyến dưới hàm
U TUYẾN (LÀNH)		
– U tuyến đa dạng	53 – 76%	29 – 68%
– U tuyến đơn dạng		
– U tuyến–lymphô	5 – 15%	0 – 2%
– U tuyến tế bào ưa eosin	0,5 – 1%	0 – 0,5%
– Các loại khác (u tuyến tế bào đáy, u tuyến ống, u tuyến–lymphô tuyến bã...)		
– U nhầy bì	2 – 10%	0 – 7%
– U tế bào túi tuyến	1 – 3%	0 – 0,5%
CARCINÔM		
– Carcinôm nang dạng tuyến	2 – 3%	11 – 17%
– Carcinôm tuyến	1 – 7%	0 – 11%
– Carcinôm dạng thượng bì	0,5 – 6%	3 – 11%
– Carcinôm không biệt hóa	3,5 – 4%	7 – 9%
– Carcinôm trong u tuyến đa dạng (u hỗn hợp ác)	1,5 – 4%	2%

Dù là loại u nào, các u tuyến nước bọt đều có biểu hiện lâm sàng khá điển hình, dưới dạng khối sờ được, thường nhất là ở tuyến mang tai, đôi khi ở tuyến dưới hàm, hiếm khi ở các tuyến khác. Biểu hiện này có thể giống như biểu hiện của viêm tuyến nước bọt hoặc nghẹt ống dẫn nước bọt. Ở tuyến mang tai, u có thể ở phía trước và dưới tai, đôi khi ở xa trước tai, đôi khi ở phần thấp của tuyến gây chẩn đoán nhầm với các tổn thương khác ở cổ bên. Một số u tuyến mang tai lại nằm sâu gần thần kinh mặt khó sờ được, chỉ lộ rõ khi u đã lớn nhiều.

Khi được chẩn đoán, u thường có đường kính từ 2 đến 6cm di động. U lành thường lớn chậm. U ác thường xâm nhập thần kinh mặt gây đau tê, yếu hoặc liệt thần kinh này.

Tuổi trung bình của bệnh nhân bị u lành là 45, bị u ác thường ở tuổi già hơn một ít. Thời gian trung bình có triệu chứng u lành là 24 tháng, của u ác là 9 đến 10 tháng. Tuy nhiên, cũng có nhiều khi bệnh nhân có khối u ác từ nhiều năm (có khi hơn 10 năm) trước khi được chẩn đoán.

Cách tốt nhất để chẩn đoán chắc chắn là sinh thiết.

3.1. U lành

3.1.1. U tuyến đa dạng

Trước đây, người ta gọi u là u hỗn hợp do trong u có nhiều thành phần khác nhau và các thành phần này được coi như xuất nguồn từ biểu mô và trung mô. Tuy

THƯ VIỆN HUBT
TÀI LIỆU PHỤC VỤ THAM KHẢO NỘI BỘ

nhiên, hiện nay người ta thấy rằng các thành phần giống như trung mô cũng có nguồn gốc từ biểu mô hoặc cơ biểu mô nên tên mới của u là u tuyến đa dạng.



Hình 9.1. U tuyến đa dạng, loại u lành thường gặp nhất của tuyến nước bọt mang tai.
U có nhiều thùy, mật độ không thuần nhất, di động, không xâm nhập da và các cấu trúc kế cận dù to.
Trường hợp này u khá to nhưng không gây liệt thần kinh mặt.

Đại thể

U có nhiều thùy, đường kính từ 1 – 6 cm, có vỏ bao rõ, nằm trong mô tuyến, hoặc lồi lên trên bề mặt dưới vỏ bao. Mặt cắt màu trắng vàng, mật độ mềm như thịt, có những vùng chắc màu xanh xám bóng (chất dạng sụn) và những vùng dạng nhầy hoặc như gelatin.

Vi thể

U gồm nhiều thành phần đa dạng nằm lẫn lộn: mô nền gồm chất dạng sụn hoặc dạng nhầy hoặc dạng niêm. Có những đám mô sụn, xương, những tế bào giống tế bào gai hoặc tế bào biểu mô tuyến bã.

Các tế bào biểu mô có thể nằm rải rác trên mô nền dưới dạng các chuỗi hoặc hợp thành ống không đều thành các nang nhỏ hoặc dạng túi tuyến. Tế bào có thể có dạng lập phương hoặc dạng trụ, đôi khi có không bào chứa chất nhầy, tế bào có thể biệt hoá dạng gai có cầu liên bào hoặc có cầu sừng.

Các tế bào cơ biểu mô nhỏ và đậm màu hơn, thường đa diện, có nhân lệch một bên, có bào tương ưa eosin, vì thế cũng được gọi là tế bào giống tương bào hoặc tế bào hyalin.

Đôi khi các tế bào này có hình dạng dẹp hoặc biệt hoá gai.

Bao quanh thành phần biểu mô là mô dạng nhầy nhuộm màu kiềm có phản ứng PAS âm tính. Ngoài ra có những đám chất dạng sụn, có thể có dạng mô sụn thật nhưng bờ của những đám này nằm lẫn vào mô dạng niêm và các tế bào xung quanh. Cũng có thể có những ổ mô xương nhỏ nằm trong mô dạng niêm.

THƯ VIỆN HUBT
TÀI LIỆU PHỤC VỤ THAM KHẢO NỘI BỘ

Một số u có thành phần biểu mô chiếm ưu thế. Một số khác lại có ít thành phần biểu mô. Các u có thành phần biểu mô chiếm ưu thế thường phát triển nhanh hơn và dễ tái phát sau mổ hơn.

U tuyến đa dạng là u lành, nhưng khi điều trị u dễ tái phát vì những lý do sau:

– Khi u ở tuyến mang tai, gần dây thần kinh mặt, đôi khi rất khó mổ lấy hết mô u dù u có vỏ bao rõ.

– Vỏ bao của u đôi khi mỏng và có chỗ thiếu vỏ bao, khó xác định khi mổ.

– Ở những nơi vỏ bao u bị thiếu, có thể có mô u trồi ra ngoài (như chân giả), dễ bị bỏ sót khi mổ bóc tách u. Vì vậy, tỷ lệ tái phát sau khi mổ là 5 –10% các trường hợp u ở tuyến mang tai, và tỷ lệ này cao hơn nếu u ở các tuyến nước bọt phụ.

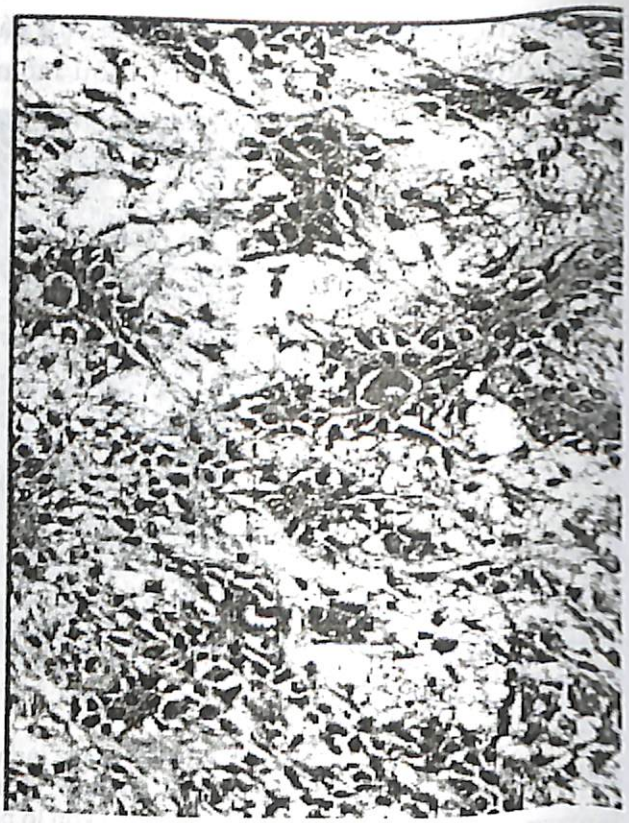

Hình 9.2. U tuyến đa dạng tuyến nước bọt gồm mô tuyến, mô nhầy và mô sụn (HE x 200).

Đôi khi, u chỉ tái phát sau 10 – 20 năm, khi tái phát u thường có nhiều ổ (do các chân giả còn sót lại sau mổ), trong khi tổn thương ban đầu gần như luôn luôn chỉ có một ổ.

Dù tái phát, u vẫn hầu như luôn luôn lành tính. Vấn đề u trở thành carcinôm sau khi tái phát hoặc sau khi tồn tại một thời gian dài vẫn còn đang được bàn cãi. Các quan điểm phổ biến cho rằng u vẫn lành tính dù tái phát.

3.1.2. U tuyến–lymphô

U còn có hai tên khác là u nang tuyến nhú có mô lymphô (papillary cystadenoma lymphomatosum), u Warthin.

U xuất nguồn từ biểu mô, thành phần lymphô trong u là thành phần phản ứng gồm cả tế bào B và tế bào T với tỷ lệ và cách sắp xếp giống như hạch lymphô bình thường hoặc hạch phản ứng.

Hầu hết u Warthin xảy ra ở phần thấp của tuyến mang tai phủ lên góc hàm. Đôi khi u có ở hai bên. U chắc, hình cầu, vỏ bao rõ, màu xám, đôi khi có những khe hoặc những nang chứa chất dịch đục, loãng hoặc dính.

Vi thể

Các nang hoặc các khe hẹp trong đó có chứa nhiều nhú, lót bởi biểu mô hai lớp

THƯ VIỆN HUBT
TÀI LIỆU PHỤC VỤ THAM KHẢO NỘI BỘ

tế bào. Lớp tế bào bề mặt hình trụ cao, ưa eosin. Lớp tế bào bên dưới đa diện hoặc hình tháp, thường khó xác định. Các tế bào có bào tương ưa eosin đôi khi giống phồng bào (oncocyte) là những tế bào có trong các ống dẫn và túi tuyến khi các tế bào bị các biến đổi lão hóa.

Biểu mô (của các nang, các khe, các nhú) được nâng đỡ bởi mô lymphô dày đặc, thường có cả trung tâm mầm. Trong các nang ít có chứa các chất dạng hạt, đôi khi có tinh thể cholesterol. Có khi các chất chứa trong nang thấm vào mô lymphô gây nên phản ứng viêm hạt. Phản ứng viêm có thể làm các tế bào biểu mô trụ chuyển sản gai.

U Warthin có xuất độ 5–15% các u của tuyến mang tai. Giới nam có xuất độ bệnh cao gấp 5 lần giới nữ. Hầu hết u lành rất hiếm (ít hơn 10%) ác tính. Điều trị bằng phẫu thuật cắt u.



Hình 9.3. U tuyến–lymphô tuyến nước bọt *(HE x 200)*.

3.1.3. U phồng bào

Còn gọi là u tuyến ưa eosin hay ưa acid. Chỉ chiếm tỷ lệ 10% các u tuyến nước bọt chính và không có ở các tuyến nước bọt phụ.

Hầu hết bệnh nhân có tuổi khoảng 55–70. Giới nữ có xuất độ cao hơn giới nam.

U có giới hạn rõ, bề mặt láng, chắc, mặt cắt sậm, thuần nhất.

Vi thể

Tế bào u đồng dạng, hình đa diện, màu hồng. Nhân tròn, ở trung tâm. Hiếm khi có hai hay nhiều nhân. Các tế bào u thường xếp thành các dãy song song, đôi khi thành dạng ống hoặc dạng túi tuyến trên mô nền sợi thưa. Không có tế bào lymphô.

Cần phân biệt u phồng bào thật với tình trạng tăng sản phồng bào. Trong tổn thương tăng sản, tế bào có tỷ lệ nhân/bào tương gần giống bình thường, hạt nhân không rõ ràng, và có sự phân cực bình thường theo trục dọc của tế bào với màng đáy. Trong u phồng bào thật, ngược lại, nhân tế bào to hơn, tỷ lệ nhân/bào tương tăng lên, hạt nhân rõ, và thường mất sự phân cực.

Rất hiếm khi u tái phát. Nếu có tái phát, thường là do không lấy hết u trong lần mổ trước.

Loại u phồng bào ác tính rất hiếm gặp. Năm 1977, Johns và cộng sự đã tổng

THƯ VIỆN HUBT
TÀI LIỆU PHỤC VỤ THAM KHẢO NỘI BỘ

kết chỉ được hai trường hợp. Về vi thể, không có sự khác biệt đáng kể so với u lành. Di căn đến hạch lymphô vùng.

3.1.4. U tuyến tế bào đáy

Các vị trí thường gặp nhất là tuyến mang tai và các tuyến nước bọt phụ ở vòm khẩu cái cứng, ở môi trên.

Bệnh nhân thường có tuổi 60 –75. Nam giới và nữ giới mắc bệnh như nhau.

U thường có dạng cục, giới hạn rõ, chắc, đôi khi có dạng nang nhầy.

Vi thể

Thường được xếp chung nhóm với u tuyến đa dạng, chỉ khác với u tuyến đa dạng ở chỗ u không có các tế bào cơ biểu mô. Hình thái vi thể có ba dạng: dạng bè ống, dạng ống nhỏ, và dạng giống tế bào đáy. Dạng ống nhỏ, là dạng thường gặp nhất và dễ gây nhầm lẫn nhất với carcinôm nang dạng tuyến, gồm những mao mạch và tiểu tĩnh mạch trong các nang nhỏ của u. Có thể đây là loại lành tính của carcinôm nang dạng tuyến.

3.1.5. U tuyến nang dạng nhú

Hiếm gặp, có ở tuyến mang tai, tuyến dưới hàm và các tuyến nước bọt phụ ở khẩu cái, niêm mạc miệng, sàn miệng.

Vi thể

U có những khoảng trống dạng tuyến chứa mucin, lót bởi tế bào biểu mô trụ cao, có bào tương ưa eosin, do tăng sản các ống dẫn. Không có mô lymphô (phân biệt với u Warthin)

3.1.6. U cơ biểu mô

Hiếm gặp. U chỉ gồm có các tế bào cơ biểu mô. Vị trí thường gặp là tuyến nước bọt phụ. Bệnh nhân trẻ.

U có thể khu trú, có giới hạn rõ hoặc xâm nhập tại chỗ.

Vi thể

U có hai loại: u cơ biểu mô loại tế bào dẹt và hình sao, u cơ biểu mô loại tế bào giống tương bào.

Cũng có tác giả mô tả loại tế bào sáng và loại ác tính.

3.1.7. U tuyến–lymphô của tuyến bã

Hiếm gặp. Cho tới năm 1976, chỉ có 12 trường hợp được ghi nhận. Bình thường, có khoảng 1/3 người lớn có mô tuyến bã trong tuyến mang tai. U gồm các tuyến bã tăng sản nằm trong mô lymphô bình thường.

3.2. Ung thư tuyến nước bọt

Bảng phân loại của Tổ chức Y tế Thế giới (xem bảng 9) chia các u của biểu mô

THƯ VIỆN HUBT
TÀI LIỆU PHỤC VỤ THAM KHẢO NỘI BỘ

tuyến nước bọt làm hai nhóm lành và ác. Giữa hai nhóm trên là u nhầy bì và u tế bào túi tuyến có tiềm năng ác tính vì diễn tiến sinh học khi lành khi ác.

3.2.1. U nhầy bì

Chiếm tỷ lệ 2–7% các u tuyến nước bọt, thường gặp nhất ở tuyến mang tai, ít gặp ở tuyến dưới hàm. Ở các tuyến nước bọt phụ, u nhầy bì là loại ung thư thường gặp thứ nhì.

Đại thể

U có giới hạn không rõ, vỏ bao không hoàn toàn. Trên mặt cắt, u có thể đặc, nang hoặc nửa nang nửa đặc. Trong nang có chứa chất nhầy trong và loãng, hoặc đục, đặc và dính.

Vi thể

Tế bào u gồm hỗn hợp tế bào gai, tế bào chế tiết nhầy và tế bào có mức biệt hoá trung gian giữa hai loại trên. Các tế bào này xếp thành chuỗi, đám, hoặc thành cấu trúc nang. Các tế bào trung gian là những tế bào mang đặc tính của tế bào gai và có không bào (nhỏ hoặc to) chứa đầy chất nhầy, có phản ứng dương tính với phương pháp nhuộm PAS hoặc mucicarmine. Tế bào u có thể biệt hoá rõ với nhân nhỏ đều, có thể biệt hoá kém hơn với nhân có kích thước khác nhau, tăng sắc và có khi có nhân chia. Thành phần gai có thể có cầu sừng, cầu liên bào. Hình thái thường gặp là những đám tế bào gồm tế bào gai ở vùng ngoài, các tế bào tiết nhầy ở trung tâm và các tế bào trung gian ở giữa hai vùng trên. Mô đệm quanh các đám tế bào biểu mô thường không rõ ràng. Biểu hiện và diễn tiến lâm sàng của u rất khó xác định. Nhiều trường hợp có sự phù hợp giữa diễn tiến lâm sàng với hình thái mô học. Nói chung, khoảng 40% trường hợp ác tính có thành phần ưu thế là các tế bào tiết nhầy và các cấu trúc nang rõ ràng. Nhưng ngay cả các u có độ biệt hoá rõ như vậy vẫn có thể cho di căn. Còn các loại biệt hoá kém thì thường đặc, cấu tạo chủ yếu bởi các tế bào dạng thượng bì và tế bào trung gian với nhân đa dạng, có phân bào. Các loại biệt hoá kém cũng thường xâm nhập vỏ bao u, mạch lymphô, quanh dây thần kinh và có tiên lượng xấu.

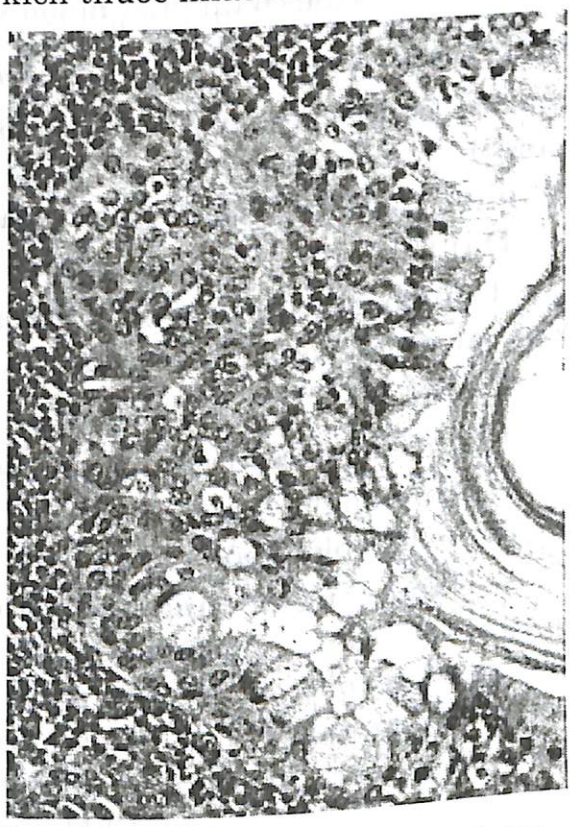

Hình 9.4. Hình ảnh vi thể của carcinôm nhầy bì. Tế bào u to, đa dạng, dị dạng xếp thàng đám giống như carcinôm tế bào gai, trong đó có những tế bào có không bào chế tiết nhầy (HE x 400).

THƯ VIỆN HUBT
TÀI LIỆU PHỤC VỤ THAM KHẢO NỘI BỘ

3.2.2. U tế bào túi tuyến

Không thường gặp, ở tuyến mang tai (nhiều nhất), tuyến dưới hàm và tuyến nước bọt phụ. Dù hình thái tế bào u giống như tế bào túi tuyến thanh dịch của tuyến mang tai, nhưng u được coi như xuất nguồn từ các tế bào ống đa năng.

Đại thể

U có hình dạng giống như u tuyến đa dạng, có vỏ bao rõ, đôi khi có những vùng xuất huyết, hay hoại tử.

Vi thể

Tế bào u họp thành tuyến đôi khi giống cấu trúc tuyến mang tai bình thường, có khi họp thành đám dày đặc hoặc những chuỗi tế bào lan tỏa. Đôi khi có những khoang nang nhỏ có nhú. Tế bào u có hình thái giống tế bào túi tuyến bình thường, đa diện hoặc tròn, nhân nhỏ đều, bào tương chứa các hạt ưa kiềm dương tính khi nhuộm PAS, có đặc tính của các hạt chế tiết. Hiếm khi có không bào (do ứ đọng chất chế tiết trong bào tương). Trong một số trường hợp ác tính hơn, có thể có hiện tượng kém biệt hóa. Trong một số u, có thấm nhập nhiều tế bào lymphô trong mô đệm.

Tiên lượng thường tốt sau khi cắt bỏ u, với 70 – 80% sống thêm sau 5 năm. Tuy nhiên, có thể có tái phát muộn và di căn sau 10 – 15 năm.

3.2.3. Carcinôm nang dạng tuyến

Còn có tên là u trụ. Vị trí thường gặp nhất là tuyến mang tai. Ở tuyến dưới hàm thì u có xuất độ cao so với các u khác (khoảng 20%). Riêng ở các tuyến nước bọt phụ, nhất là ở vùng khẩu cái, đây là loại u ác có xuất độ cao nhất.

Đại thể

U ở dạng tổn thương xâm nhập ra mô xung quanh và da, có khi làm loét da. Mặt cắt u chắc và màu trắng xám.

Vi thể

Các tế bào u xếp thành nhiều dạng: ống, sàng, đặc.

– Dạng ống có nhiều nhánh và nhiều ống nhỏ thông với nhau, thường có một lớp đôi tế bào biểu mô.

– Dạng sàng là dạng thường gặp nhất của u, gồm những chuỗi tế bào xếp thành dạng lưới giống như đăngten. Các tế bào này đôi khi lót hoàn toàn hoặc không hoàn toàn các khoang nang chứa đầy chất tiết có hạt hay kết tủa. Có khi trong những đám lớn tế bào lại có những khoang dạng ống tuyến hay dạng nang nhỏ. Trong các khoang nang nhỏ và vùng kế cận những đám dạng sàng có chứa chất hyalin hóa, ưa eosin. Chất này có liên quan về phương diện siêu cấu trúc và hoá mô với màng đáy.

– Dạng đặc là dạng ít gặp nhất, gồm những tế bào xếp thành đám hay chuỗi đặc nhỏ.

THƯ VIỆN HUBT
TÀI LIỆU PHỤC VỤ THAM KHẢO NỘI BỘ

U có thể cho di căn đến hạch vùng, đôi khi đến các tạng. Nhưng tính chất đặc biệt của u là xâm nhập, lan rộng tại chỗ ra mô xung quanh , ra quanh dây thần kinh, đặc biệt là thần kinh mặt.

Dạng ống có tiên lượng tốt nhất, thời gian sống thêm trung bình là 9 năm. Dạng đặc có tiên lượng xấu nhất, thời gian sống thêm trung bình là 5 năm. Dạng sàng có tiên lượng trung bình giữa hai dạng trên.

3.2.4. Carcinôm trong u tuyến đa dạng

Khoảng 2–10% các u tuyến đa dạng là ung thư, còn được gọi là u hỗn hợp ác tính của tuyến nước bọt.

Thường thường, thành phần u tuyến đa dạng lành tính nằm từng ở, bên trong hoặc bên cạnh tổn thương carcinôm.

Trong một số trường hợp, bệnh nhân có một khối u tuyến nước bọt từ lâu, khi được mổ, khối u này lại là ung thư. Điều này làm cho người ta nghĩ rằng u tuyến đa dạng có thể trở thành ung thư nếu để lâu không được điều trị và như vậy nếu điều trị sớm và đủ các u tuyến đa dạng thì sẽ ít có ung thư.

Cũng có người nghĩ rằng tổn thương ung thư bắt nguồn từ các ổ biến đổi tiềm ẩn nằm trong tổn thương lành tính có trước và không phụ thuộc vào thời gian mắc bệnh.

Mặt khác, các tác giả cho rằng nếu không mổ cắt hết u, u tái phát sẽ tạo điều kiện cho sự biến đổi u thành ung thư.

Nhưng quan điểm được nhiều người đồng ý hơn cả là: u tuyến đa dạng lành thì vẫn lành tính dù tái phát và không hoá ác theo thời gian.

Giải pháp cho vấn đề tranh luận trên cho đến nay vẫn chưa có, trong u hỗn hợp ác tính thì thời gian có triệu chứng ngắn và bệnh nhân có tuổi trẻ hơn. Như vậy, ít nhất là trong nhiều trường hợp u có đặc tính ác ngay từ đầu.

Tổn thương ác tính thường là carcinôm tuyến biệt hoá kém, đôi khi có hình thái giống như u trụ.

U dễ tái phát sau khi được cắt bỏ, và 1/3 bệnh nhân bị chết trong vòng 5 năm vì u ăn lan tại chỗ và lan rộng.

3.2.5. Các carcinôm khác

– Carcinôm tuyến.

– Carcinôm dạng thượng bì.

– Carcinôm không biệt hóa.

– Các carcinôm ngoài tuyến nước bọt có thể di căn đến tuyến mang tai, đặc biệt là carcinôm tế bào gai của da và mêlanôm ác ở mặt.

THƯ VIỆN HUBT
TÀI LIỆU PHỤC VỤ THAM KHẢO NỘI BỘ

TỰ LƯỢNG GIÁ

Chọn một câu trả lời đúng nhất trong các câu từ 1 đến 10

Câu 1. Sỏi tuyến nước bọt có đặc điểm:

A. Thường gặp ở tuyến dưới hàm.

B. Do hút thuốc lá.

C. Dễ gây ung thư tuyến nước bọt.

D. Thường hiện diện hai bên.

E. Gây phì đại tuyến mắc bệnh.

Câu 2. Trong viêm tuyến nước bọt do sỏi, mô tuyến thường:

A. Tăng sản biểu mô.

B. Teo đét

C. Chuyển sản gai.

D. Có đại bào nhiều nhân.

E. Thấm nhập bạch cầu ưa kiềm.

Câu 3. U tuyến mang tai thường có đặc điểm:

A. Hiện diện hai bên.

B. Gây liệt thần kinh mặt.

C. Là u tuyến đa dạng.

D. Ác tính.

E. Dạng sùi loét.

Câu 4. U tuyến đa dạng tuyến nước bọt:

A. Thường gặp nhất ở tuyến dưới hàm.

B. U có dạng nang.

C. Luôn có vỏ bao rõ rệt.

D. Mô u có nhiều dạng tế bào viêm.

E. U lành có tiềm năng ác tính.

Câu 5. U hỗn hợp ác tính tuyến nước bọt có đặc điểm:

A. Xuất độ khoảng 15% các u tuyến đa dạng.

B. Hiếm khi có thành phần lành tính còn sót lại.

C. Do u tuyến đa dạng hoá ác.

D. Thường là loại carcinôm tuyến biệt hoá kém.

E. Tiên lượng rất tốt sau khi phẫu thuật.

Câu 6. Hội chứng Sjögren có đặc điểm:

A. Thường gặp ở nam giới ở tuổi thiếu niên.

B. Ít gặp ở các tuyến nước bọt lớn như: mang tai, dưới hàm.

THƯ VIỆN HUBT
TÀI LIỆU PHỤC VỤ THAM KHẢO NỘI BỘ

C. Tổn thương ở tuyến nước bọt là tăng sản mô lymphô lành tính.

D. Bệnh nhân thường có triệu chứng viêm xuất tiết ở mũi và mắt.

E. Gây teo đét tuyến nước bọt bị bệnh.

Câu 7. Bệnh viêm tuyến mang tai dịch vùng có đặc điểm:

A. Là một bệnh diễn tiến lâu ngày.

B. Tuyến mang tai sưng to nhưng không đau.

C. Là tổn thương tiền ung.

D. Teo đét các nang tuyến.

E. Chỉ gặp ở nam giới.

Câu 8. U Warthin tuyến nước bọt có đặc điểm:

A. U xuất nguồn từ biểu mô của tuyến nước bọt và từ mô lymphô.

B. Lớp tế bào bề mặt có hình trụ cao, ưa eosin.

C. Thường gặp ở giới nữ.

D. Ít gặp ở tuyến mang tai.

E. Chiếm 30% các u tuyến nước bọt.

Câu 9. U phồng bào của tuyến nước bọt có đặc điểm:

A. Thường gặp nhất ở các tuyến dưới lưỡi.

B. Gặp ở tuổi thiếu niên.

C. Luôn có vỏ bao rõ rệt, bề mặt láng, mặt cắt thuần nhất.

D. Tăng sản nhiều lymphô bào, có khi tạo thành nang lymphô.

E. Là u lành, không bao giờ hoá ác.

Câu 10. U cơ biểu mô có đặc điểm:

A. Thường gặp ở tuyến nước bọt phụ.

B. Bệnh nhân thường trên 60 tuổi.

C. Là u ác tính.

D. Tế bào hình đa diện, có nhiều bào tương màu hồng.

E. Khó phân biệt với u phồng bào.

Chọn câu trả lời tương ứng chéo từ câu 11 đến 16

Bệnh lý	Có đặc điểm
Câu 11. U tuyến đa dạng	A. Vị trí thường gặp nhất là tuyến mang tai.
Câu 12. U tuyến–lymphô.	B. Thường gặp ở tuyến nước bọt phụ, bệnh nhân trẻ.
Câu 13. U phồng bào.	C. U có nhiều thùy, vỏ bao rõ, mặt cắt nhiều màu.
Câu 14. U tuyến tế bào đáy.	D. Còn gọi là u tuyến ưa eosin hay ưa acid.
Câu 15. U tuyến–nang dạng nhú.	E. Còn gọi là u Warthin.
Câu 16. U cơ biểu mô.	F. Do tăng sản các ống dẫn, tạo nang chứa nhầy.

THƯ VIỆN HUBT
TÀI LIỆU PHỤC VỤ THAM KHẢO NỘI BỘ

Chọn câu trả lời Nhân – Quả từ câu 17 đến 20

Câu 17. (1) U trụ của tuyến nước bọt còn được gọi là carcinôm nang dạng tuyến **BỞI VÌ** (2) Tế bào của u trụ được xếp thành nhiều dạng: ống, sàng, đặc.

Câu 18. (1) U tuyến đa dạng của tuyến nước bọt còn được gọi là u hỗn hợp **BỞI VÌ** (2) Trong u tuyến đa dạng có nhiều thành phần khác nhau xuất nguồn từ biểu mô và trung mô.

Câu 19. (1) Sỏi tuyến nước bọt thường gặp nhất ở tuyến dưới lưỡi. **BỞI VÌ** (2) Sỏi tuyến nước bọt thường xảy ra sau viêm nhiễm ở sàn miệng.

Câu 20. (1) Hội chứng Sjögren là do phản ứng của cơ thể đối với các enzym trong nước bọt **BỞI VÌ** (2) Tổn thương của tuyến nước bọt trong hội chứng Sjögren là tổn thương dạng tự miễn dịch.

THƯ VIỆN HUBT
TÀI LIỆU PHỤC VỤ THAM KHẢO NỘI BỘ

Bài 10

BỆNH HỐC MIỆNG VÀ XƯƠNG HÀM

MỤC TIÊU

1. *Mô tả bốn tổn thương dạng u của hốc miệng.*
2. *Kể tên năm u lành của hốc miệng.*
3. *Mô tả và phân tích ba ung thư của hốc miệng.*
4. *Mô tả ba dị tật do sự phát triển xương hàm.*
5. *Mô tả và phân tích ba nang của xương hàm.*
6. *Mô tả và phân tích hai loại u do răng.*

1. CÁC TỔN THƯƠNG DẠNG U Ở HỐC MIỆNG

Có bốn tổn thương dạng u trong miệng

1.1. Nang nhầy

Do tuyến nhầy của niêm mạc miệng bị căng phồng lên. Khi tuyến bị căng, thường bị vỡ. Hiếm khi vách nang được lót bởi biểu mô.

Một loại nang nhầy to ở sàn miệng, thường có một lớp biểu mô lót mặt trong, được gọi là u nang nhái vì vách u mỏng, trong suốt và có mạng mạch máu giống như da con nhái.

1.2. Nang dạng bì

Là tổn thương hiếm gặp, có thể có ở trên và dưới xương móng vì vậy nang xuất hiện như một khối dạng u ở sàn miệng hoặc một khối ở đường giữa cổ, ngay dưới bờ xương hàm. Nang là một dị tật xuất nguồn từ các tế bào đa năng tồn dư, có hình thái giống như loại cùng tên ở buồng trứng.

1.3. U hạt có mủ

Là một tổn thương thường gặp, là một phản ứng viêm có nhiều mạch máu, nên còn có tên là u hạt mạch máu. Nếu lớp biểu mô phủ bị loét và có mủ, người ta gọi là u hạt có mủ.

1.4. U hạt đại bào của nướu răng

Ít gặp, cũng do viêm. Tổn thương có đường kính 1–1,5cm, dạng khối gồ lên chỗ nướu răng.

THƯ VIỆN HUBT
TÀI LIỆU PHỤC VỤ THAM KHẢO NỘI BỘ

Về vi thể, gồm nhiều đại bào nhiều nhân nằm bên mô nền sợi–mạch máu. Do nguồn gốc viêm, tổn thương có hình thái vi thể tương tự tổn thương dại bào của tình trạng cường cận giáp và u đại bào của xương.

2. U LÀNH HỐC MIỆNG

– Rất thường gặp ở miệng, đặc biệt là u sợi và u mạch máu. Các u này thường được coi như là các hamartôm hơn là u thật.

– Kích thước các u này rất khác nhau. Có khi có một u mạch máu to chiếm cả lưỡi làm lưỡi to, với nhiều tổn thương trên bề mặt. Khi u quá to và lan rộng, người ta thường dùng từ bệnh u sợi, hay bệnh u mạch máu.

Các u lành khác là: u nhú, u mạch lymphô, u mỡ, u tuyến, u tuyến đa dạng, u sợi thần kinh, u bao Schwann, nêvi.

Một loại không thường gặp là u nguyên bào cơ có hạt ở lưỡi, có hình thái giống u cùng tên ở nơi khác, gồm những tế bào to với bào tương có hạt, được phủ bởi lớp biểu mô tăng sản. U có nguồn gốc sinh mô không chắc chắn dù thường được cho là có nguồn gốc thần kinh. Ở trẻ em, có một tổn thương có hình thái tương tự u nguyên bào cơ, ở nướu răng và được coi là một u nướu bẩm sinh.

Các u hiếm khác ở lưỡi là u sụn, u xương.

3. UNG THƯ HỐC MIỆNG

3.1. Carcinôm dạng thượng bì (carcinôm tế bào gai)

Thường gặp nhất, chiếm tỷ lệ khoảng 97% các ung thư miệng. Loại ung thư này chiếm tỷ lệ 5% tất cả các ung thư. Khi khảo sát 14.253 carcinôm ở miệng, Kroll và Hoffman nhận thấy các ung thư này phân phối như sau:

– Môi dưới 38%.

– Lưỡi 22%.

– Sàn miệng 17%.

– Nướu răng 6%.

– Vòm khẩu cái 5, 5%.

– Vùng amidan 5%.

– Môi trên 4%.

– Niêm mạc miệng 20%.

Hầu hết bệnh nhân có tuổi từ 40 – 70 tuổi (74, 5%).

Lâm sàng: tổn thương có dạng nhú, loét (hiếm hơn) hay dạng ăn cứng sâu. Chẩn đoán sớm tương đối đơn giản vì ở nơi dễ thấy, dễ sờ, dễ sinh thiết. Tuy nhiên, điều trị thường không đạt hiệu quả cao vì hầu hết không được phát hiện và điều trị sớm.

THƯ VIỆN HUBT
TÀI LIỆU PHỤC VỤ THAM KHẢO NỘI BỘ

Một số các yếu tố nguy cơ của bệnh đã được bàn đến. Hút thuốc lá nhiều là yếu tố chính và uống rượu là yếu tố thêm vào. Ở Việt Nam bệnh có xuất độ cao ở những người ăn trầu lâu năm.

Ở môi dưới, tổn thương thường có độ biệt hoá rõ. Ở lưỡi và sàn miệng, tổn thương thường thoái sản hay biệt hoá kém. Do đó ung thư lưỡi và những nơi khác như sàn miệng, có tiên lượng xấu hơn ở môi.

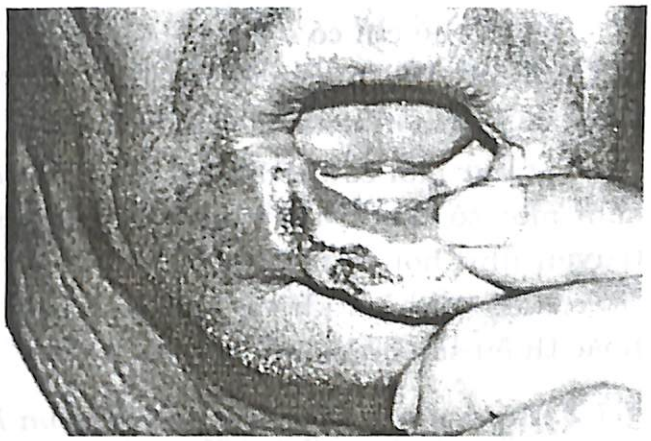

Hình 10.1. Carcinôm tế bào gai ở môi: tổn thương dạng loét, thâm nhiễm cứng

Có thể chẩn đoán bằng sinh thiết, bằng kỹ thuật tế bào phết mỏng (kỹ thuật này có thể giúp tầm soát rộng rãi ung thư miệng). Riêng kỹ thuật tế bào tróc thì không hữu dụng vì nước bọt cùng với các enzym tiêu đạm thường phá huỷ nhanh chóng các tế bào trước khi xét nghiệm.

3.2. Carcinôm tuyến

Là ung thư các tuyến nước bọt dưới niêm mạc miệng, chiếm tỷ lệ khoảng 2 – 3% các ung thư miệng. Nơi thường gặp là vòm khẩu cái. Một dạng của loại này là carcinôm nhầy – bì.

Tiên lượng giống như tiên lượng các ung thư khác trong miệng vì ung thư thường xâm nhập vào mô kế cận, di căn hạch lymphô tại vùng.

3.3. Các ung thư khác

Rất hiếm, như mêlanôm ác, chiếm tỷ lệ ít hơn 1% các ung thư miệng. Mêlanôm ác có dạng tổn thương màu đen ở niêm mạc miệng, có hình ảnh vi thể giống như mêlanôm ác ở da.

4. BỆNH CỦA XƯƠNG HÀM

Xương hàm trên và dưới có thể có những bệnh viêm, u, giống như bệnh của hệ thống xương, nhưng có thể có những tổn thương riêng biệt liên quan đến sự phát triển của mầm răng và sự phát triển của xương hàm ở thời kỳ phôi.

4.1. Các dị tật do sự phát triển của xương hàm

4.1.1. Tật sứt môi

Là dị tật nặng thường gặp nhất của xương hàm trên, với xuất độ 1/2000 trẻ sơ sinh.

THƯ VIỆN HUBT
TÀI LIỆU PHỤC VỤ THAM KHẢO NỘI BỘ

Tật có thể chỉ có ở vòm khẩu cái và ở đường giữa hoặc có thể ảnh hưởng cả phần xương hàm có mang răng, có thể một bên hoặc hai bên.

Tật sứt môi có thể là một dị tật tại chỗ, có thể đi kèm một số các dị tật khác trong một số bệnh lý di truyền như hội chứng Apert hay Down. Các bệnh di truyền do nụ hàm không khép đúng, do tật hàm nhỏ hoặc thiểu sản của xương hàm.



Hình 10.2. Ung thư sàn miệng.
Tổn thương dạng loét ăn cứng, lan đến mặt dưới lưỡi.

4.1.2. Lồi xương vòm miệng (lồi vòm khẩu cái) và lồi xương hàm dưới

Là các dị tật nhẹ, dưới dạng những cục lồi dạng u, bằng xương, ở vòm khẩu cái và ở xương hàm ngay trên chỗ mang răng.

4.1.3. Viêm xương hàm

Hiếm gặp, gồm:

– Viêm cấp tính: do viêm áp xe răng.

– Viêm mạn tính không đặc hiệu: do viêm mạn tính và bán cấp quanh chóp răng.

– Viêm đặc hiệu: do viêm lao hoặc viêm giang mai hoặc do *Actinomycète*. Có loại viêm đặc hiệu hiếm gặp, do nhiễm vi khuẩn đi theo dòng máu hoặc nhiễm trực tiếp qua nơi nhổ răng, nơi răng bị nhiễm khuẩn. Hình thái vi thể giống như viêm xương – tủy xương ở các vị trí khác.

4.2. Các nang của xương hàm

4.2.1. Nang rễ răng

U giả, dạng nang, do răng, thường gặp nhất. Bệnh thường gặp hơn ở giới nữ, tuổi từ 30 – 40.

Vị trí ở hàm trên (răng phía trước) nhiều hơn ở hàm dưới (răng phía sau), ở vùng chóp của một răng sâu nên đôi khi còn được gọi là nang chóp răng.

Nguyên nhân do viêm chân răng, tạo nên mô hạt viêm, kích thích làm tăng sản các mô tồn dư Mallassez vốn có sẵn ở dây chằng quanh răng. Lớp biểu mô tăng sản dần dần bao nang kín phần mô ở giữa làm cho mô này không được cung cấp máu nuôi nữa. Sau đó, các tế bào ở giữa bị thoái hoá thành dịch trong, nhiều protein và lipid (cholesterol). Lớp biểu mô, lúc đó, hoạt động như một màng bán thấm và sự khác biệt áp suất làm kéo thêm nước từ ngoài vào trong nang, làm nang to dần ra. Dần dần, cholesterol kết tinh trong nang và trong vách nang, tạo nên phản ứng với dị vật.

Nang có thể bị bội nhiễm bởi các vi sinh vật gây hoại tử vách nang, tạo nên mô hạt viêm hay áp xe.

THƯ VIỆN HUBT
TÀI LIỆU PHỤC VỤ THAM KHẢO NỘI BỘ

4.2.2. Các nang có nguồn gốc từ sự phát triển của răng

Có thể có ở bất cứ vùng nào của phần nang răng của xương hàm. Nơi có nang có thể không có răng chứng tỏ rằng nang xuất phát từ mầm răng và làm ngăn chặn sự phát triển bình thường của răng.

Nếu có răng ở nang, có thể là do nang xuất phát từ mầm của một răng thêm (răng khôn).

Nếu nang phát triển lúc răng bắt đầu hình thành thì răng và mão răng có thể là một phần của vách nang hoặc có thể xuyên vào tận lòng của nang. Khi đó, người ta gọi là nang thân răng.

Các nang này đều có vách bằng mô sợi dày, lót bởi một lớp biểu mô, thường là biểu mô lát tầng không sừng hoá. Hiếm khi có biểu mô lập phương hoặc trụ, hoặc biểu mô lát tầng sừng hoá (khi đó gọi là nang dạng thượng bì).

4.2.3. Các nang tại các vùng nối của xương hàm

Xuất nguồn từ các tế bào đa năng tồn dư ở các chỗ nối của xương hàm, gọi là nang ở chỗ nứt. Các nang này được gọi tên tùy theo vị trí xuất nguồn, có vách dày bằng mô sợi trưởng thành, lót bởi một lớp biểu mô thường là biểu mô lát tầng không sừng hoá như trên. Riêng nang xương hàm dưới có thể lót bởi biểu mô trụ giả tầng.

4.3. Các u do răng

4.3.1. U răng

U được coi là một loại hamartôm hơn là một u thật, do sự phát triển bất thường của mô răng. Có nhiều loại u răng.

Hầu hết các u răng cứng hoặc hoá calci đều có chứa tất cả mô răng và có thể được nhận thấy trên hình X quang dưới dạng một tổn thương có giới hạn ở xương hàm. Mô răng có thể tạo nên răng nhỏ, khi đó u có tên là u răng kết hợp. Mô răng có thể sắp xếp ngẫu nhiên, khi đó u có tên là u răng phức tạp.

Các u răng mềm thường có mô liên kết thưa ở trung mô (u sợi–nhầy do răng), hoặc có thể chứa các đám biểu mô nguyên bào men và được gọi là u sợi–nguyên bào men.

U biểu mô hoá calci do răng là loại không thường gặp, do Pindborg mô tả đầu tiên, gồm những dãy tế bào biểu mô đa dạng và mô đệm sợi, trong đó có những thể ái kiềm hình cầu bị hoá calci.

4.3.2. U nguyên bào men

U thật, thường có ở xương hàm dưới ở vùng răng hàm và cành xương hàm. U có đặc tính xâm nhập tại chỗ, phá huỷ mạnh nhưng không di căn.

U gồm những dãy hoặc đám biểu mô nguyên bào men nằm trên mô đệm liên kết dày. Các đám biểu mô nguyên bào men gồm bên ngoài là các tế bào lập phương

THƯ VIỆN HUBT
TÀI LIỆU PHỤC VỤ THAM KHẢO NỘI BỘ

hoặc trụ cao và ở giữa là mô võng với tế bào hình sao. Phần mô võng ở giữa thường bị thoái hoá thành những nang nhỏ, dần dần thành nang làm cho u có dạng đa nang.

Trong một số trường hợp, mô võng tế bào hình sao có hiện tượng sừng hoá. Khi đó, u có tên là u nguyên bào men dạng acanthôm.

Mô võng tế bào hình sao có thể biến mất làm cho u có dạng tuyến (u nguyên bào men dạng tuyến). Dạng này tương đối ít xâm nhập hơn các dạng khác.



Hình 10.3. U nguyên bào tạo men: u gồm các ổ tế bào. Bao gồm các đám biểu mô tạo men ở ngoại vi và các đám tế bào hình sao ở trung tâm.

4.4. Các u lành không do răng

Các u lành của xương hàm gồm các loại u mạch máu, u sợi, u sợi thần kinh, u đại bào thật (cần phân biệt với mô hạt viêm có đại bào do hiện tượng tu bổ). Các u này giống như các u cùng tên ở các vị trí khác trong cơ thể.

Các u lành lớn chậm, thường không có hình cầu, mà bờ u thường lan rộng vào giữa các bè xương, do đó u dễ tái phát sau mổ lấy u vì khi mổ dễ để sót mô u.

Riêng u đại bào của xương hàm cũng dễ tái phát sau mổ, giống như đặc tính của loại u này ở các xương khác. Tuy nhiên, một số u có thể xâm nhập tại chỗ làm huỷ xương và chân răng.

4.5. Các u ác không do răng

4.5.1. Ung thư nguyên phát

Hiếm gặp các ung thư nguyên phát của xương hàm, gồm: sarcôm sợi, sarcôm sinh xương, sarcôm sụn, lymphôm, sarcôm thần kinh, sarcôm mạch máu, sarcôm nguyên bào men, bệnh đa u tủy và sarcôm Ewing.

4.5.2. Ung thư thứ phát

Ung thư thứ phát của xương hàm thì lại thường gặp hơn ung thư nguyên phát. Thường nhất là carcinôm từ vú, phổi, thận, trực tràng hay đại tràng, tuyến tiền liệt, tuyến giáp, dạ dày, tuyến nước bọt và mêlanôm ác. Xương hàm dưới thường bị di căn hơn xương hàm trên (trên 85% trường hợp). Các ung thư di căn đến mô mềm của miệng rất hiếm gặp.

4.6. Các bệnh chuyển hoá của xương

Xương hàm có thể bị tổn thương trong các bệnh chuyển hoá như nghịch sản

THƯ VIỆN HUBT
TÀI LIỆU PHỤC VỤ THAM KHẢO NỘI BỘ

sợi, bệnh Paget của xương, bệnh mô bào X, tình trạng cường tuyến cận giáp và loãng xương.

Cementôm một loại tổn thương thường gặp của xương hàm ngay chóp răng cũng được coi như là dạng khu trú tại chỗ của nghịch sản sợi.

Trong nghịch sản sợi, lúc đầu xương bị thay thế bởi mô sợi liên kết. Dần dần trong mô sợi có các bè và các đám xương dày không chứa tế bào, có chỗ hoá calci. Bệnh có thể khu trú ở một vùng nhỏ hoặc to dần rồi lan rộng ra khỏi vỏ xương làm biến dạng xương hàm và mặt.

Bệnh Paget có thể gây tổn thương xương hàm cùng với các xương khác. Lúc đầu, mô sợi chiếm chỗ ở tủy xương và bè xương. Dần dần, tổn thương điển hình của bệnh xuất hiện với sự hoạt động của các cốt bào và huỷ cốt bào làm cho những bè xương bị huỷ không đều, nằm lẫn với nhau. Sau đó bệnh không diễn tiến nữa với hoạt động tạo xương và xơ hoá chiếm ưu thế. X quang xương hàm cho thấy hình ảnh loãng xương, hình ảnh cản quang ở thời kỳ không diễn tiến. Ở xương hàm trên, có tăng chất ximăng ở rễ răng với dính xương.

Bệnh Hand–Schuller–Christian và bệnh Letterrer–Siwe cũng gây tổn thương xương hàm nhưng rất hiếm gặp. Tuy nhiên bệnh u hạt ưa eosin có thể có đơn độc ở xương hàm với hình ảnh vi thể điển hình của các bạch cầu ái toan nằm trên nền các mô bào.

TỰ LƯỢNG GIÁ

Chọn câu trả lời đúng nhất trong các câu từ 1 đến 6

Câu 1. Nang nhầy ở sàn miệng có đặc điểm:

A. Do tuyến nước bọt phụ ở hốc miệng giãn to.

B. Vách nang thường lót bởi biểu mô lát tầng.

C. Còn có tên là nang nhái.

D. Có thể hoá ác.

E. Dễ tái phát sau mổ.

Câu 2. U hạt đại bào nướu răng có đặc điểm:

A. Tổn thương dạng loét nướu răng.

B. Có nhiều đại bào nhiều nhân trên nền mô sợi mạch.

C. Do cường tuyến cận giáp.

D. Thường kèm u đại bào xương.

E. Bản chất là u lành, có khả năng hoá ác.

Câu 3. Carcinôm của niêm mạc hốc miệng có đặc điểm:

A. Thường là carcinôm tế bào gai.

THƯ VIỆN HUBT
TÀI LIỆU PHỤC VỤ THAM KHẢO NỘI BỘ

B. Thường xuất nguồn từ mô tuyến nước bọt phụ.

C. Tổn thương đại thể có dạng khối nhỏ.

D. Có độ biệt hoá kém.

E. Xâm nhập tại chỗ, không di căn hạch.

Câu 4. Carcinôm dạng thượng bì ở môi dưới:

A. Thường ở người trẻ.

B. Xuất nguồn từ tuyến nhầy.

C. Thường có độ biệt hoá rõ

D. Tổn thương đại thể dạng loét.

E. Có liên quan với nhiễm *Human papilloma virus.*

Câu 5. Carcinôm tuyến trong hốc miệng:

A. Thường gặp hơn carcinôm tế bào gai.

B. Xuất nguồn từ tuyến nước bọt dưới niêm mạc.

C. Tổn thương đại thể có dạng chồi sùi và loét.

D. Hình ảnh vi thể giống như u tuyến đa dạng.

E. Có liên quan với nhiễm *Human papilloma virus.*

Câu 6. Ung thư lưỡi có đặc điểm:

A. Thường là sarcôm cơ vân.

B. Thường bắt đầu từ phần V lưỡi.

C. Xuất nguồn từ biểu mô.

D. Tổn thương thường có dạng khối tròn.

E. Hiếm cho di căn hạch.

Chọn câu trả lời tương ứng chéo trong các câu từ 7 đến 11

Các bệnh lý	Có đặc điểm
Câu 7. Lồi xương vòm miệng	A. Xâm nhập tại chỗ, phá huỷ mạnh, nhưng không di căn.
Câu 8. Viêm xương hàm mạn tính.	B. U giả dạng nang.
Câu 9. Nang rễ răng.	C. Hamartôm với hai loại: cứng và mềm.
Câu 10. U răng.	D. Gồm hai loại: đặc hiệu và không đặc hiệu.
Câu 11. U nguyên bào men.	E. Dị tật nhẹ, dạng u, ở vòm khẩu cái và xương hàm.

Chọn câu trả lời Nhân – Quả trong các câu từ 12 đến 15

Câu 12. (1) Carcinôm dạng thượng bì ở môi thường là loại biệt hoá rõ. **BỞI VÌ** (2) Lớp biểu mô phủ của môi là biểu mô lát tầng.

THƯ VIỆN HUBT
TÀI LIỆU PHỤC VỤ THAM KHẢO NỘI BỘ

Câu 13. (1) Carcinôm dạng thượng bì ở lưỡi thường là loại biệt hoá kém hay thoái sản. **BỞI VÌ** (2) Lớp biểu mô phủ của lưỡi là biểu mô lát tầng có nhiều nhú và trục liên kết–mạch máu.

Câu 14. (1) Nang rễ răng là u giả thường gặp nhất trong các nang của xương hàm. **BỞI VÌ** (2) Nang rễ răng thường do viêm chân răng tạo nên mô hạt viêm kích thích làm tăng sản các mô tại chỗ.

Câu 15. (1) Ở xương hàm, ung thư nguyên phát thường gặp hơn ung thư thứ phát. **BỞI VÌ** (2) Xương hàm dưới thường bị di căn ung thư hơn xương hàm trên.

THƯ VIỆN HUBT
TÀI LIỆU PHỤC VỤ THAM KHẢO NỘI BỘ

Bài 11
BỆNH PHỔI

MỤC TIÊU

1. *Mô tả đặc điểm đại thể và vi thể của hen phế quản.*
2. *Mô tả và phân tích bốn giai đoạn của viêm phổi thùy.*
3. *Mô tả và phân tích bệnh phế quản–phế viêm.*
4. *Mô tả đặc điểm đại thể và vi thể của bảy loại carcinôm phổi.*

Phổi gồm hệ thống cây phế quản và các phế nang. Từ phế quản gốc các nhánh phế quản tiếp tục chia đôi thành các nhánh nhỏ hơn. Tất cả có 25 lần chia đôi. Những nhánh cuối cùng và các tiểu phế quản tận cùng nằm ở ngoại vi phổi. Phế quản giữ nhiệm vụ như một ống dẫn không khí, còn phế nang có chức năng trao đổi khí.

– Phế quản: niêm mạc của phế quản gồm những tế bào giả tầng có lông chuyển xen kẽ với những tế bào đài (là tế bào chế tiết). Dưới cùng là lớp tế bào có tiềm năng biệt hoá rất đa dạng. Lớp dưới niêm mạc có tuyến dịch trong và dịch nhầy. Ngoài cùng là lớp cơ và các vòng sụn.

– Tiểu phế quản: đường kính dưới 1 mm, tế bào niêm mạc có dạng khối vuông, có những tế bào Clara chế tiết chất surfactant, không có tuyến nhầy, không có lông chuyển nên không đẩy được bụi và đàm nhớt ra ngoài, có vòng sụn thưa thớt.

– Tiểu phế quản tận cùng: nằm ở ngoại vi phổi, còn được lót bởi niêm mạc, kế tiếp là phế quản hô hấp rồi đến ống phế nang. Tận cùng của mỗi ống phế nang là 4 hay 5 túi phế nang.

– Phế nang: giữa các vách liên phế nang là một hệ thống vi mạch chằng chịt. Thành của phế nang có những tế bào phổi (phế bào) loại I và loại II.

* Phế bào loại I: là những tế bào của phế nang, thay đổi hình dạng theo sự hô hấp của phế nang.

* Phế bào loại II: nhân to, bào tương có nhiều hạt. Đây là những thực bào, có thể di chuyển vào trong lòng phế nang. Bình thường trong lòng phế nang chỉ chứa không khí, khi có vật lạ trong lòng phế nang, các phế bào loại II sẽ chuyển dạng thành những đại thực bào di chuyển vào lòng phế nang để ăn các vật lạ. Vật lạ có thể là bụi, mỡ hoặc các tế bào viêm (trong trường hợp viêm phổi) hoặc hồng cầu (trong trường hợp suy tim mạn, hồng cầu bị ứ trong lòng phế nang, các tế bào ăn hồng cầu này gọi là các tế bào tim).

THƯ VIỆN HUBT
TÀI LIỆU PHỤC VỤ THAM KHẢO NỘI BỘ

Phế bào có thể teo lại và tan biến cùng với vách phế nang như trong trường hợp áp xe phổi, hoặc chuyển sản thành tế bào trụ vuông như trong trường hợp viêm phổi hoá mô hoặc chuyển sản thành tế bào chế nhầy.

Phế nang có lớp màng đáy phân cách với các mạch máu dày khoảng 0,5 – 2,5 micrômét. Giữa các phế nang với nhau có những lỗ thông gọi là lỗ Kohn, đường kính 10 micrômét, do đó khi tiểu phế nang bị bịt kín, đây sẽ là những đường thông khí dự phòng.

Bệnh của phổi thường gặp hai nhóm chính: viêm và u. Cả hai nhóm bệnh này có liên quan mật thiết đến tình trạng ô nhiễm (bụi, khói, hoá chất, vi sinh vật,...) của nguồn không khí được hô hấp hằng ngày.

1. VIÊM PHẾ QUẢN

1.1. Viêm phế quản cấp

Do nhiều nguyên nhân khác nhau, có thể đi kèm với các bệnh của khí quản, thanh quản như: cúm, bạch hầu... hoặc với viêm phổi.

Đại thể

Niêm mạc phế quản bị dày, đỏ, xuất tiết chất nhầy, tơ huyết và mủ.

Vi thể

Lớp niêm mạc và lớp dưới niêm mạc bị sung huyết, thấm nhập nhiều bạch cầu đa nhân. Nếu viêm nặng, có thể có hoại tử và biểu mô phế quản chuyển sản lát tầng. Bệnh có thể gây giãn phế quản hoặc áp xe lan rộng.

1.2. Viêm phế quản mạn

Bệnh thường kết hợp với các tình trạng sau đây:

– Bệnh tim có sung huyết mạn ở phổi.

– Nhiễm khuẩn đường hô hấp trên như viêm xoang mạn, viêm họng...

– Giãn phế quản.

Bệnh có thể gây ra bởi hút thuốc lâu ngày hoặc do hít hơi độc, bụi.

Đại thể

Niêm mạc phế quản dày, đỏ, có phủ chất nhầy.

Vi thể

Mô phế quản bị thấm nhập nhiều tế bào viêm mạn tính (lymphô bào, tương bào) và bị xơ hoá, các tuyến bị teo nhỏ. Lớp biểu mô phủ phế quản chuyển sản thành biểu mô trụ vuông hay dẹt.

2. TẮC PHẾ QUẢN

Nếu tắc hoàn toàn sẽ làm xẹp phổi, tắc không hoàn toàn sẽ làm xẹp phế nang. Bệnh thường do:

THƯ VIỆN HUBT
TÀI LIỆU PHỤC VỤ THAM KHẢO NỘI BỘ

– Hít phải vật lạ (thường gây ra áp xe phổi).

– U.

– Phế quản bị chèn ép từ ngoài như: phì đại các hạch lymphô ở rốn phổi.

– Viêm.

– Hen phế quản.

3. HEN PHẾ QUẢN

Hen phế quản là bệnh dị ứng do nhạy cảm với các dị ứng nguyên có trong thức ăn, lông súc vật, bụi phấn hoa, thời tiết...

Đại thể

Có thể có những vùng xẹp phổi do phế quản bị nghẹt thường xuyên vì nút nhầy.

Vi thể

Vách phế quản thấm nhập nhiều bạch cầu đa nhân ái toan, lớp cơ trơn phì đại, màng đáy dày, các tuyến nhầy to và tăng tiết. Lòng tiểu phế quản chứa chất nhầy, đôi khi có hình xoắn Curschmann và tinh thể Charcot – Leyden.

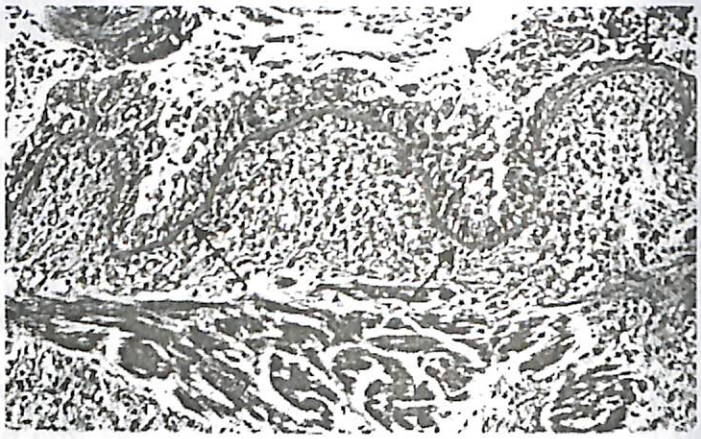

Hình 11.1. Hen phế quản.
Màng đáy phế quản bị dày. Thượng mô bị hoại tử và thoái hoá. Nhiều chất nhầy trong lòng phế quản. Thấm nhập tế bào viêm bán cấp dưới niêm mạc trong đó có nhiều bạch cầu đa nhân ái toan (HE x 100).

4. GIÃN PHẾ QUẢN



Hình 11.2. Giãn phế quản một thùy phổi.

Giãn phế quản có thể xảy ra ở từng vùng hay toàn bộ phổi, có thể giãn thành ống hay thành túi. Thùy dưới thường bị tổn thương hơn các thùy khác và phổi trái hay mắc bệnh hơn phổi phải. Bệnh thường phối hợp với viêm phế quản mạn và có thể tạo thành nhiều ổ áp xe do vi khuẩn sinh mủ. Các yếu tố thuận lợi cho việc phát sinh bệnh là:

– Nhiễm khuẩn vách phế quản: đặc biệt là ở trẻ em, nhiễm khuẩn cấp tính phế quản đưa đến phá huỷ lớp cơ trơn và mô chun của vách phế quản. Thường gặp nhất là các bệnh phế quản–phế viêm.

– Viêm phế quản do biến chứng của ho gà, sởi, cúm, lao.

THƯ VIỆN HUBT
TÀI LIỆU PHỤC VỤ THAM KHẢO NỘI BỘ

– Thương tổn do tắc nghẽn phế quản như u, hít phải vật lạ, do hạch lymphô phì đại chèn ép từ bên ngoài.

– Tăng áp lực nội phế quản như ho.

– Dị tật bẩm sinh của phế quản, đặc biệt ở mô cơ và mô chun.

Giãn phế quản thường biểu hiện rõ trên mặt cắt của phổi. Thùy dưới thường giãn thành túi khi có viêm nặng. Đặc biệt đối với vi khuẩn sinh mủ, mô phổi còn có nhiều nang áp xe.

Tổn thương chủ yếu là lớp cơ trơn và mô chun của vách phế quản bị phá huỷ.



Hình 11.3. Giãn phế quản: cơ và sợi đàn hồi bị thay thế bằng mô viêm. Biểu mô còn nguyên (HE x 100).

Ở những phế quản giãn mạn tính, lớp niêm mạc teo hoặc phì đại kèm thấm nhập nhiều lymphô bào, tương bào, biểu mô phủ chuyển sản lát tầng, vách phế quản xơ hoá. Tổn thương nặng có thể gây hoại tử xuất tiết mủ và gây áp xe, ổ áp xe này có thể tiến triển thành một nang có giới hạn giống như một phế quản bị giãn và dễ nhầm với một giãn phế quản dạng túi.

5. VIÊM PHỔI THUỲ

Tổn thương thường lan rộng ở cả một thùy phổi, đôi khi ở cả toàn bộ phổi. Bệnh thường do phế cầu khuẩn gây ra. Bệnh có thể diễn tiến qua các giai đoạn sau đây:

– Sung huyết.

– Gan hoá đỏ.

– Gan hoá xám.

– Hồi phục hoặc áp xe hoá.

5.1. Sung huyết (1 – 2 ngày)

Mô phổi bị phù và sung huyết cấp. Diện cắt đỏ xám, bóp có nước màu hồng đục có bọt chảy ra.

Dưới kính hiển vi, vách liên phế nang có nhiều mạch máu sung huyết nhưng có ít bạch cầu đa nhân trung tính. Lòng phế nang chứa đầy dịch màu hồng, và cầu khuẩn.

5.2. Gan hoá đỏ (2 – 4 ngày)

Mô phổi màu đỏ sẫm, có hạt, diện cắt khô, bở, nặng và bị chìm khi thả vào nước.

THƯ VIỆN HUBT
TÀI LIỆU PHỤC VỤ THAM KHẢO NỘI BỘ

Dưới kính hiển vi, trong lòng phế nang dịch phù bị thay thế bởi rất nhiều bạch cầu đa nhân trung tính xếp thành đám dày đặc giữa đám tơ huyết và hồng cầu. Vách phế nang bị mỏng và thấm nhập nhiều bạch cầu đa nhân trung tính.

5.3. Gan hoá xám (4–8 ngày)

Mô phổi nặng (một lá phổi có thể nặng tới 1 kg). Mặt cắt có hạt màu xám. Mật độ chắc như gan. Mặt ngoài phổi có in dấu xương sườn và khoảng liên sườn. Màng phổi có tơ huyết dính vào thành ngực. Niêm mạc phế quản đỏ.

Dưới kính hiển vi, trong lòng phế nang còn nhiều tơ huyết với bạch cầu đa nhân bị thoái hoá và giảm số lượng. Chất chứa trong lòng phế nang đặc, nhầy, được ngăn cách với vách phế nang bởi một khoảng sáng mỏng.

5.4. Hồi phục (trên 8 ngày)

Do tác dụng của enzym, chất nhầy trở nên loãng, lưu thông máu tăng nhanh. Mật độ phổi xốp dần, mặt cắt có vân, màu xám đỏ hoặc màu nâu, nhẵn và ẩm ướt, khi cắt ngang có nhiều dịch vàng, có bọt chảy ra.

Dưới kính hiển vi, lòng phế nang có nhiều đại thực bào ăn bạch cầu đa nhân trung tính và những mảnh vụn tế bào. Mạch máu trong vách phế nang sung huyết. Ở giai đoạn này ít có vi khuẩn và sự tái thông khí cần một thời gian từ 1–3 tuần.

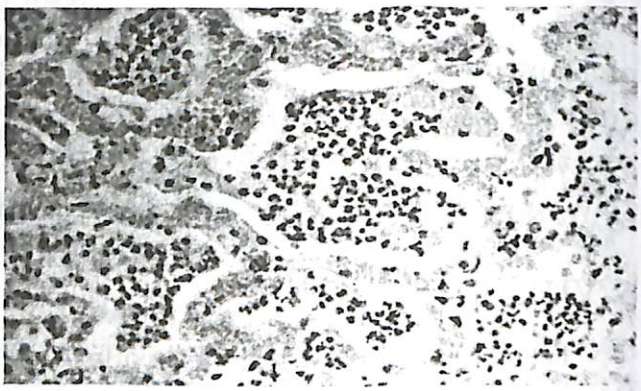

Hình 11.4. Viêm phổi do phế cầu khuẩn: Giai đoạn gan hoá xám, lòng phế nang chứa nay xác bạch cầu (HE x 100).

5.5. Biến chứng

- Viêm phổi hoá mô.
- Viêm màng phổi (chiếm 50% các trường hợp).
- Tràn mủ màng phổi.
- Áp xe phổi (ít gặp).
- Viêm trung thất.
- Viêm màng não.
- Viêm tai giữa và viêm tai xương chũm.
- Viêm khớp có mủ, chủ yếu ở trẻ em.
- Biến chứng ở tim.
- Viêm mủ màng tim.

THƯ VIỆN HUBT
TÀI LIỆU PHỤC VỤ THAM KHẢO NỘI BỘ

– Viêm nội tâm mạc cấp.

– Viêm cơ tim.

** Viêm phổi hoá mô*

Là biến chứng đặc biệt của viêm phổi thùy. Mô phổi giống như thịt, màu nâu hồng. Màng phổi dính, dai, chắc như da, có màu xám.

Mặt ngoài phổi có những chỗ giãn phế nang và giãn phế quản, phổi không còn hiện tượng thông khí.

Dưới kính hiển vi, chất tơ huyết trong lòng phế nang bị hoá mô và thành mô sợi. Vách phế nang vẫn còn nhưng các nguyên bào sợi chui qua các lỗ Kohn trên vách phế nang, nối phế nang này với phế nang kế cận.

Mô sợi trưởng thành dần dần tạo nên sẹo với các phế bào xếp xung quanh, đã chuyển sản thành tế bào trụ. Phổi không còn chức năng hô hấp.

Viêm phổi hoá mô còn hiện diện ở vùng viêm mủ mạn ở phần xa nơi tắc nghẽn phế quản, giãn phế quản, hoặc quanh vùng ung thư phổi. Biến chứng này gia tăng rõ khi điều trị bằng kháng sinh. Có lẽ do quá trình viêm bị ngưng lại và làm giảm hiện tượng tiêu tơ huyết.

6. VIÊM PHỔI DO TỤ CẦU KHUẨN

Trên 50% trường hợp viêm phổi vi khuẩn là do tụ cầu khuẩn sinh mủ. Thường xảy ra sau các bệnh cảm, bạch hầu, sởi. Hầu hết các trường hợp đều kèm viêm màng phổi tơ huyết hoặc viêm màng phổi tơ huyết mủ.

Ở trẻ nhỏ đặc biệt là trẻ suy dinh dưỡng bệnh thường tiến triển thành tràn mủ màng phổi.

Ở thiếu niên và người lớn tổn thương gồm một hay nhiều vùng, phổi bị đặc màu vàng xám, rồi trở thành những áp xe nhỏ, màu vàng không đều, áp xe có khuynh hướng liên kết với nhau giống như hình tổ ong hoặc lan rộng thành áp xe lớn. Tổn thương có thể thông với một phế quản dẫn tới tràn mủ màng phổi hoặc tràn khí màng phổi.

7. VIÊM PHỔI DO *KLEBSIELLA*

Bệnh nhân thường là đàn ông nhiều tuổi, nghiện rượu, mắc bệnh tiểu đường hoặc nhiễm khuẩn nặng ở vùng răng miệng.

Đại thể

Tổn thương thường ở thùy trên phổi phải có dạng những nốt cứng màu đỏ sẫm hoặc những ổ áp xe lan rộng.

Vi thể

Trong lòng và vách phế nang có nhiều bạch cầu đa nhân trung tính, kèm phù ở rãnh liên thùy, quanh mạch máu và phế quản. Cấu trúc phế nang sớm bị phá huỷ

THƯ VIỆN HUBT
TÀI LIỆU PHỤC VỤ THAM KHẢO NỘI BỘ

hoàn toàn tạo thành áp xe, sau đó bệnh có thể chuyển sang giai đoạn mạn tính với mô hạt viêm chuyển thành mô sợi và áp xe chuyển thành khoang rỗng, vách có nhiều lymphô bào.

8. PHẾ QUẢN – PHẾ VIÊM

Phế quản – phế viêm thường do vi khuẩn hoặc do hít phải bụi, thức ăn đặc hay lỏng.

Vi khuẩn gây bệnh thường là:

– Phế cầu khuẩn.

– Liên cầu khuẩn.

– Tụ cầu khuẩn.

– *Haemophilus influenzae*

Ngoài ra còn có loại phế quản – phế viêm đặc hiệu do lao, dịch hạch.

Đặc điểm của bệnh là: viêm không lan tỏa toàn phổi mà khu trú rải rác từng ổ. Trên cả hai lá phổi, xen giữa các ổ viêm là mô lành. Các ổ tổn thương này khác nhau về thời gian, không gian, nghĩa là tổn thương cũ hoặc mới, lớn hoặc nhỏ, nặng hoặc nhẹ xen kẽ nhau.

Đại thể

Tổn thương rải rác và không đều ở cả hai lá phổi, nhiều nhất là phần sau và phần dưới. Tổn thương có dạng cục rắn, đường kính 1 – 2 cm, diện cắt có mủ xung quanh, đỏ và ẩm ướt.

Vi thể

Quanh các tiểu phế quản chứa nhiều chất nhầy, bạch cầu đa nhân và hồng cầu. Vách phế quản sung huyết ngấm bạch cầu đa nhân. Tùy theo giai đoạn của viêm, lòng phế nang chứa hồng cầu hoặc dịch phù hoặc tơ huyết hay bạch cầu đa nhân trung tính. Có nơi tạo thành áp xe nhỏ chứa bạch cầu đa nhân xen kẽ với phế nang lành.

9. VIÊM PHỔI DO *PNEUMOCYSTIS CARINII*

Gây do ký sinh trùng đơn bào *Pneumocystis carinii*. Đây là nhiễm khuẩn cơ hội rất nguy hiểm cho những người có sức đề kháng yếu (như người bị AIDS hoặc bị bệnh bạch cầu) và hiện là một trong những nguyên nhân chính gây chết ở người bị AIDS.

10. VIÊM PHỔI KẼ

Thường xảy ra sau bệnh sởi, cúm do nhiễm Adenovirus, ho gà, thuỷ đậu và các bệnh nhiễm khuẩn khác.

THƯ VIỆN HUBT
TÀI LIỆU PHỤC VỤ THAM KHẢO NỘI BỘ

Mô kẽ của phổi dày, đặc biệt quanh các phế quản, tiểu phế quản và ở vách liên phế nang do có nhiều tế bào đơn nhân. Lòng phế nang và tiểu phế quản chứa ít bạch cầu đa nhân trung tính, tơ huyết và tế bào đơn nhân.

11. HỘI CHỨNG *LOEFFLER*

Hội chứng Loeffler gồm tổn thương tạm thời ở phổi (biến mất trong vòng 2 tuần), thường do nhiễm ký sinh trùng (giun đũa). Tổn thương giống phế quản – phế viêm gồm phế nang có nhiều bạch cầu đa nhân ái toan, phản ứng ở tiểu phế quản giống trong bệnh suyễn.

12. LAO PHỔI

Do vi khuẩn *Mycobacterium tuberculosis*.

Những yếu tố thuận lợi cho vi khuẩn gây bệnh là:

– Cơ địa suy dinh dưỡng, xì ke.

– Phối hợp với các viêm nhiễm khác ở phổi như viêm phổi thùy, viêm phế quản, phế quản – phế viêm...

– Bệnh toàn thân, bệnh AIDS, tiểu đường, sốt rét, xơ gan...

– Bệnh tâm phế mạn.

– Bệnh bụi phổi.

Đại thể

Tổn thương lao tùy mức độ có thể chỉ khu trú ở thùy đỉnh hoặc lan tràn hai lá phổi. Phổi có mật độ không đều, chỗ mềm, chỗ cứng, có những khối không đều mật độ khác nhau. Có 4 loại: hạt lao, củ kê, củ sống, củ hoá nang.

– *Hạt lao:* còn gọi là hạt kê. Đây là tổn thương lao nhỏ nhất có thể nhìn thấy bằng mắt thường, đường kính khoảng 1 – 3 mm, hình tròn, màu trắng, hơi đục, thường thấy hạt lao trong bệnh viêm màng não lao (dọc theo các mạch máu), lao kê ở phổi, gan, lách thận hoặc hạt lao ở đáy mắt.

– *Củ kê:* gồm nhiều hạt kê, còn rõ ranh giới, kích thước từ khoảng vài mm đến 3 cm đường kính, màu trắng có trung tâm vàng (do hoại tử bã đậu), hợp thành đám vây quanh một phế quản nhỏ (dạng hoa hồng). Chính những củ này đã hình thành nên tổn thương cơ bản của bệnh củ (Tuberculosis) còn gọi là bệnh lao.

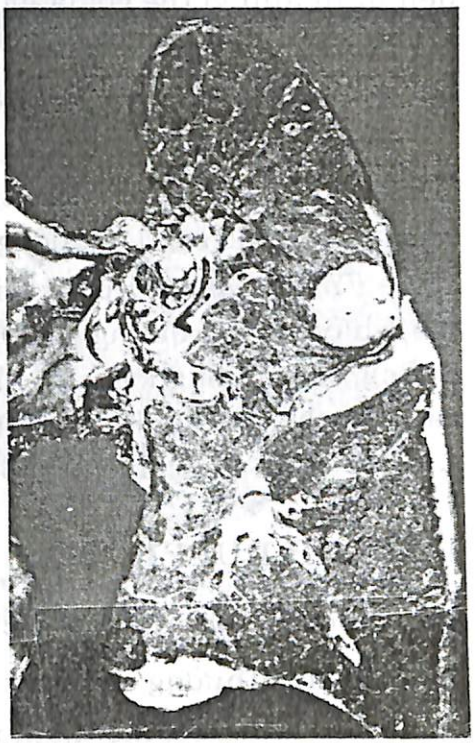

Hình 11.5. Tổn thương đại thể của lao phổi.
Phức hợp nguyên thuỷ với (1) mụn nhiễm lao và, (2) các hạch ở rốn phổi bị viêm lao.

THƯ VIỆN HUBT
TÀI LIỆU PHỤC VỤ THAM KHẢO NỘI BỘ

– *Củ sống:* gồm nhiều củ kê, không còn rõ ranh giới, tập hợp tạo thành vùng trung tâm có thể bị hoại tử bã đậu.

– *Củ hoá nang:* gồm nhiều củ kê hoặc củ sống, có bao sợi vây quanh, đôi nơi có hoá calci.

Vi thể

Tổn thương lao hiện diện trong nhu mô phổi là những nang lao. Mỗi nang lao gồm năm thành phần:

– *Hoại tử bã đậu:* là hoại tử thuần nhất bắt màu hồng nhạt.

– *Thoái bào:* những tế bào nhân hình bầu dục hay hình thoi xếp thành những vòng đồng tâm quanh chất hoại tử bã đậu, bào tương màu hồng ranh giới không rõ.

– *Đại bào nhiều nhân* (hay đại bào Langerhans) có kích thước lớn (40 micrômét). Có thể có tới hàng chục hàng trăm nhân, nhân xếp thành hình móng ngựa hay hình tròn ở gần bờ ngoài của bào tương. Bào tương bắt màu hồng đậm.

– *Lymphô bào:* là tế bào có kích thước nhỏ (khoảng 7 micrômét), nhân tròn bắt màu tím đậm, bào tương ít.

– *Mô sợi:* phản ứng tăng sản tế bào sợi, dẹt, nhân hình thoi, tập trung thành dãy bao quanh nang.

Tất cả các tế bào trên tăng sản, xếp thành vòng đồng tâm quanh ổ viêm tạo nên hình ảnh vi thể gọi là nang lao.

Ngoài những tổn thương nang lao, những vùng nhu mô phổi kế cận có các phế nang vách dày lên ngấm tế bào viêm kèm viêm phế quản.

Tiến triển

– *Tiến triển tốt:* do điều trị đúng và sức đề kháng của người bệnh cao. Nang lao có tăng sản mô sợi, lắng đọng calci. Vi khuẩn lao bị tiêu diệt.

– *Tiến triển xấu*: phát triển lan rộng ở phổi, huỷ hoại mô phổi tạo nhiều hang lao (thấy trên X.quang phổi), làm giảm sự thông khí ở phổi. Bệnh nhân suy dinh dưỡng, tổn thương lao xâm nhập vách phế quản, huyết quản phổi, có thể dẫn tới ho ra máu (ho sét đánh), tỷ lệ tử vong rất cao. Hoặc tổn thương lao có thể lan tràn sang cơ quan khác: hạch, ruột, não, màng não, xương, thận...

13. BỆNH BỤI PHỔI

13.1. Bệnh bụi phổi silic

Bụi silic thường có trong:

– Các hầm mỏ: mỏ than, mỏ vàng, mỏ kẽm,...

– Trong các lò có nhiệt độ cao: tỷ lệ silic rất cao ở trong các lò nung gạch, khuôn đúc sành sứ, thuỷ tinh, đồ gốm,...

Bệnh nhân thường có những biến chứng như:

THƯ VIỆN HUBT
TÀI LIỆU PHỤC VỤ THAM KHẢO NỘI BỘ

– Ho khó thở khi gắng sức hoặc khạc đờm, máu.

– Đau tức ngực.

– Thể trạng giảm sút.

Phổi có mật độ rắn, lơ lửng trong nước, màu xám nhạt, có những hạt nhỏ 1–6mm, riêng lẻ hay liên kết với nhau. Ở khắp hai lá phổi, vài nơi có giãn phế nang và có thể làm thành khối lớn giả u, bờ nham nhở, mặt cắt chắc.

13.2. Bệnh bụi phổi Asbestos

Bụi Asbestos (hay amiăng) có trong đất sét nung, trong kỹ nghệ dùng amiăng cao su như chất dẻo, xi măng, chất cách nhiệt, bấc đèn...

Bệnh nhân thường có những triệu chứng như:

– Khó thở

– Giới hạn cử động lồng ngực

– Giảm rì rào phế nang

– Có thể có ran nổ ở hai lá phổi (2/3 trường hợp).

Đại thể

Phổi nhỏ hơn bình thường, màu trắng chắc như cao su. Màng phổi xơ dày, có thể xơ hoá từng vùng. Vùng xơ hoá có màu xám.

Vi thể

Trong lòng phế nang và phế quản nhỏ chứa các thể asbestos và đại thực bào, đôi khi có chất tạo keo, các phế nang lân cận có vách dày.

Mô phổi có thể bị xơ hoá theo kiểu lan tỏa đồng tâm, có thể bị hoại tử hay hoá calci kèm viêm nội mô động mạch. Vùng đáy phổi thường có khí phế thủng.



Hình 11.6. Bệnh bụi phổi Asbestos: Mô phổi có những vùng xơ hoá rộng và dính màng phổi.

Bệnh có thể gây những biến chứng sau:

– Ung thư phổi (carcinôm dạng thượng bì)

– Rối loạn hệ tạo huyết

– Tâm phế mạn

– Lao phổi: bệnh bụi phổi có thể là cơ địa cho bệnh lao phát triển

– Viêm phế quản và khí phế thủng

– Giãn phế quản

– Các ung thư khác như ung thư tiêu hoá, ung thư vòi trứng.

THƯ VIỆN HUBT
TÀI LIỆU PHỤC VỤ THAM KHẢO NỘI BỘ

13.3. Bệnh bụi phổi bông

Bệnh bụi phổi bông đã được Ramazini (thế kỷ XVII) đề cập nhưng mãi tới 1818 mới được nghiên cứu. Bệnh này còn được gọi là bệnh hen của thợ dệt.

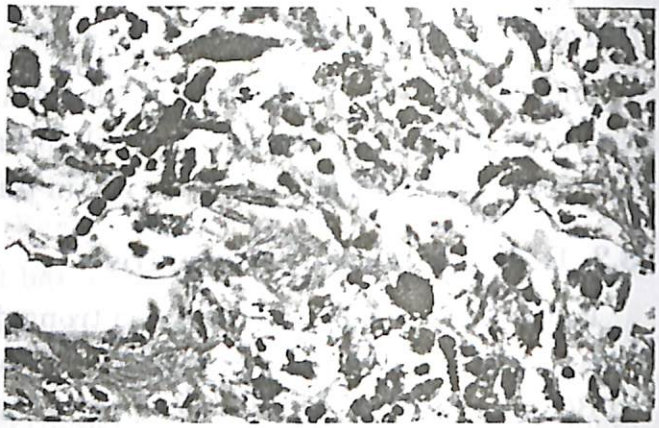

Hình 11.7. Thể Asbestos tích tụ trong phế nang (HE x 100).

Lâm sàng

– *Giai đoạn đầu*: tức ngực vào ngày đầu tuần và dần dần tồn tại trong tất cả các ngày trong tuần. Trong giai đoạn này không thể phân biệt được với bệnh viêm phế quản mạn, giãn phế nang do nguyên nhân khác.

– *Giai đoạn sau*: bệnh nhân thường xuyên bị rối loạn chức năng hô hấp.

Phổi không xơ hoá, mô phổi có nơi chứa các tế bào tròn hay bầu dục đường kính 10 micrômét, trung tâm đen, ngoại vi vàng nhạt. Các vùng khác của phổi có hình thái giống viêm phế quản mạn.

13.4. Bệnh bụi phổi sắt

Bệnh nhân thường bị khó chịu do tức ngực, ho, khạc đờm màu nâu đỏ.

Đại thể

Phổi có những chấm sẫm, đường kính khoảng 2mm. Màng phổi có màu đen.

Vi thể

Mô phổi xơ hoá và có đại thực bào ăn bụi sắt, có thể kèm viêm nội mô động mạch, các phế quản cũng có phản ứng viêm.

13.5. Bệnh bụi phổi than

Đại thể

Màng phổi dày, màu đen, mặt cắt phổi có những hạt màu đen có kích thước khác nhau từ 0,3 – 5 mm, rải rác ở hai thùy đỉnh.

Vi thể

Các hạt màu đen trên gồm chất hoại tử với xung quanh là các đại thực bào và có khi có các đại bào nhiều nhân.

13.6. Bệnh bụi phổi beryllium

Đại thể

Phổi nặng hơn bình thường, mô phổi bị xơ hoá màu trắng xám, có rải rác các hạt đường kính 2 mm.

THƯ VIỆN HUBT
TÀI LIỆU PHỤC VỤ THAM KHẢO NỘI BỘ

Vi thể

Các hạt này có vùng trung tâm xơ hoá với sự thấm nhập tế bào viêm xung quanh , gồm tương bào, lymphô bào, đôi khi có đại bào.

14. U PHỔI

Theo Nguyễn Chấn Hùng và cs., tại TP. Hồ Chí Minh, năm 1997, trong 10 loại ung thư có xuất độ cao nhất, ung thư phổi đứng hàng thứ 2 ở giới nam, hàng thứ 5 ở giới nữ.

U của phổi gồm các u lành và u ác. Hầu hết các u phổi là u ác. Theo thống kê của Robbins, trong các u phổi thì 90 – 95% là carcinôm phế quản, 5% là u carcinoid, 2 – 5% là các u của trung mô và các u khác. Người ta thường dùng từ ung thư phế quản để chỉ ung thư phổi bởi vì hầu hết ung thư phổi xuất nguồn từ niêm mạc phế quản. Chỉ có một số ít thuộc loại carcinôm tuyến ở ngoại vi phổi xuất nguồn từ tiểu phế quản.

14.1. Ung thư phế quản

Ung thư phế quản thường xảy ra ở nam giới nhiều hơn nữ giới, tuy nhiên, hiện nay tỷ lệ mắc bệnh ung thư phế quản ở nữ giới ngày càng tăng. Tuổi mắc bệnh từ 40 –70 tuổi, đỉnh cao từ 60 –70 tuổi. Chỉ có 2% trường hợp có tuổi dưới 40.

Có nhiều tác nhân gây ung thư phế quản. Một trong những tác nhân đó là thuốc lá, ở những người hút thuốc lá thì ung thư phổi xảy ra gấp 5 –10 lần những người không hút thuốc lá. Trong khói thuốc lá, người ta tìm thấy có 17 loại hoá chất gây ung thư. Chất phóng xạ cũng là một tác nhân gây ung thư, về mặt thực tế đã ghi nhận ung thư phổi ở những người hít phải những chất có nguồn phóng xạ. Với một liều lượng lớn chất phóng xạ, khoảng 10000 Rad, ở những người thợ mỏ Uranium, người ta ước tính 40–75% những người thợ mỏ này chết vì ung thư phổi. Những người công nhân tiếp xúc với chất asbestos có nguy cơ mắc ung thư phổi gấp 10 lần so với người bình thường. Nguy cơ mắc ung thư phổi cũng cao ở những người thợ sản xuất các chất chrome, nickel. Về virus thì hiện nay chưa đủ dữ kiện chắc chắn là virus gây ra ung thư phổi.

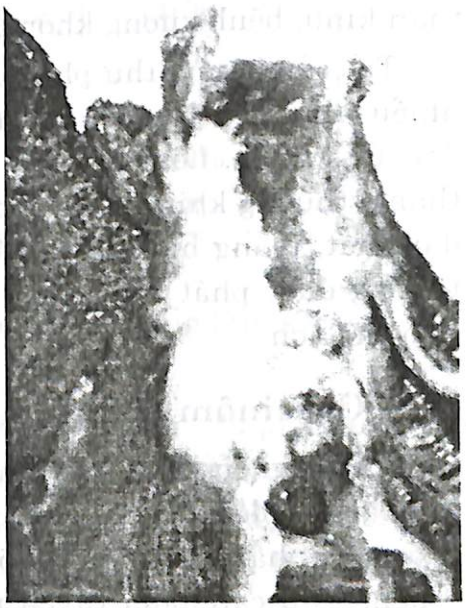

Hình 11.8. Ung thư phổi
(1) Tổn thương xuất phát từ phế quản, dạng khối đặc, có chỗ xâm nhập mô phổi kế cận, (2) phần phế quản bình thường, (3) mô phổi bình thường.

90% các ung thư phổi có các triệu chứng khiến bệnh nhân đi khám bệnh. Các

THƯ VIỆN HUBT
TÀI LIỆU PHỤC VỤ THAM KHẢO NỘI BỘ

triệu chứng này là do ung thư nguyên phát, do di căn hay là hậu quả gián tiếp của các ung thư này. Những triệu chứng ung thư phế quản nguyên phát có liên hệ đến vị trí của nó trong phổi. Nếu là một ung thư nội phế quản thì gây ra ho, gây xuất huyết (khi niêm mạc phế quản bị tróc), hay gây ra tiếng rít (khi ung thư chít hẹp lòng phế quản). Ung thư có thể làm tắc nghẽn lòng phế quản, gây xẹp phổi hay gây ra viêm phổi. Ung thư nằm ở ngoại vi phổi thì ít gây triệu chứng, chỉ khi có hoại tử rộng thì mới gây triệu chứng.

Khi ung thư xâm nhập trong lồng ngực thì có diễn tiến và triệu chứng sau:

– Xâm nhập màng phổi, gây tràn dịch màng phổi, đau nhức, khó thở.

– Xâm nhập xương và dây thần kinh liên sườn gây đau và giới hạn cử động hô hấp đặc biệt trong hội chứng Pancoast – Tobias, u làm huỷ xương sườn, xâm nhập dây thần kinh sống cổ và chùm thần kinh cánh tay gây đau nhức vai và cánh tay.

– Xâm nhập và chèn ép thực quản gây khó nuốt.

– Chèn ép dây thần kinh quặt ngược gây khàn tiếng.

– Chèn ép thần kinh phế vị gây liệt cơ hoành.

– Làm nghẽn tắc tĩnh mạch chủ trên gây hội chứng của sự nghẽn tắc này.

– Xâm nhập tim và màng tim gây tràn dịch màng tim, chèn ép tim và loạn nhịp.

Những hậu quả gián tiếp do ung thư di căn đến nhiều nơi, thường thấy như chán ăn, mệt mỏi, sụt cân. Những dấu hiệu có liên hệ gián tiếp như các hội chứng thần kinh, bệnh xương khớp do ung thư phổi, các hội chứng về nội tiết.

Tất cả các ung thư phế quản đều có thể xâm nhập và gây tổn thương ác tính ở nhiều nơi khác. Người ta thường lượng định mức độ ác tính bằng thời gian nhân đôi của khối u. Loại u tế bào nhỏ phát triển rất nhanh có thời gian nhân đôi là 1 tháng, thường khi phát hiện đã có di căn. Loại ung thư tuyến có thời gian nhân đôi dài nhất, trung bình là 6 tháng so với loại tế bào gai là 4 tháng. Ung thư tuyến thường được phát hiện cùng lúc với di căn, ung thư tế bào gai thì mức độ di căn hạn chế hơn.

14.2. Carcinôm tế bào gai

Xuất nguồn từ tế bào đáy của phế quản, phát triển qua nhiều mức độ từ ung thư tại chỗ đến ung thư xâm nhập. Thường gặp ở những phế quản lớn hay phế quản các phân thùy (75 – 95% ở phế quản lớn), số còn lại ở ngoại vi phổi là nơi thường gặp carcinôm tuyến nhiều hơn. Có ba giai đoạn: tiền ung thư, tiền lâm sàng (chưa có triệu chứng lâm sàng), và lâm sàng (có triệu chứng lâm sàng).

*** Tiền ung thư**

Thượng mô lót phế quản dày lên thành một mụn nhỏ, sau đó lớn dần rồi thành một ung thư tại chỗ đơn độc hay bắt đầu xâm nhập vào lớp dưới niêm mạc. Tuy nhiên về mặt tế bào học, không thể phân biệt rõ ràng giữa một ung thư tại chỗ và một ung thư bắt đầu xâm nhập.

THƯ VIỆN HUBT
TÀI LIỆU PHỤC VỤ THAM KHẢO NỘI BỘ

* Tiền lâm sàng

Giai đoạn từ lúc phát hiện ung thư về mặt mô học cho đến khi có triệu chứng hay có dấu hiệu trên phim X quang. Trong giai đoạn này, có thể tình cờ phát hiện qua xét nghiệm đờm khi thấy có tế bào ác tính trong đờm, thời gian từ lúc thấy tế bào ác tính trong đờm cho đến lúc thấy khối u trên X quang là 10 – 24 tháng.

Bảng 11.1. Phân loại và xuất độ ung thư phế quản

Carcinôm tế bào gai: 40%	
Biệt hoá rõ :	8%
Biệt hoá vừa :	16%
Biệt hoá kém:	16%
Carcinôm tế bào nhỏ: 20%	
Loại tế bào lúa mạch:	3%
Loại tế bào trung bình:	14%
Các loại khác:	3%
Carcinôm tuyến: 20%	
Biệt hoá rõ :	6%
Biệt hoá vừa:	5%
Biệt hoá kém:	6%
Loại tiểu phế quản–phế nang:	3%
Carcinôm tế bào lớn: 20%	
Loại không biệt hoá:	19%
Loại đại bào:	1%

* **Lâm sàng**

Khi khối u được phát hiện bằng X quang hay các triệu chứng lâm sàng.

Đại thể

Khi đã xâm nhập, u có màu trắng hay xám, rất cứng, chắc, do phản ứng sinh ra mô sợi. Những khối u lớn thì dễ bị hoại tử, tạo ra hang, có thể gây xuất huyết ồ ạt, những khối u hoại tử ở trung tâm này giống tình trạng hoá bã đậu và trên đại thể hay X quang có thể lầm lẫn với lao. U thường nằm ở phế quản hay phế quản phân thùy nên dễ dàng nhìn thấy khi nội soi phế quản.

Vi thể

Tế bào u có bào tương nhiều và có cầu liên bào. Tế bào u tạo ra chất sừng hình thành những khối giống như củ hành (cầu sừng). Nhân tế bào đa dạng, tăng sắc, có bờ không tròn trịa mà có nhiều góc cạnh. U có thể gây phản ứng viêm cấp hay mạn tính, có thể có phản ứng mô hạt ở vùng bị hoại tử.

THƯ VIỆN HUBT
TÀI LIỆU PHỤC VỤ THAM KHẢO NỘI BỘ

Điều trị

Điều trị chính là phẫu thuật. Các phương cách điều trị khác ít có hiệu quả. Tiên lượng tùy thuộc vào giai đoạn bệnh.

14.3. Carcinôm tế bào nhỏ

Rất ác tính, gồm những tế bào nhỏ đồng nhất về hình dạng, ít bào tương, nhân có mạng nhiễm sắc thưa.

Dưới kính hiển vi quang học, các tế bào u có vẻ giống nhau nhưng thật ra có nhiều loại và khác nhau về cấu trúc siêu vi, chỉ phân biệt được bằng kính hiển vi điện tử. Loại ung thư này cho di căn rất sớm.

Có hai giả thuyết về nguồn gốc mô học của tế bào u:

– Tế bào xuất phát từ mào thần kinh và di chuyển vào phổi: theo giả thuyết này thì ung thư này giống loại u carcinoid của ruột và loại u tiểu đảo của tụy tạng, là những u của hệ APUD (Amino–Precursor Uptake and Decarboxylation).

– Tế bào xuất phát từ lá phôi trong bào thai, nghĩa là cũng xuất phát từ niêm mạc phế quản: theo giả thuyết này thì có sự khác nhau giữa ung thư tế bào nhỏ và u của tế bào APUD. Ung thư tế bào nhỏ có triệu chứng giống như các loại ung thư khác của phế quản và khác hoàn toàn với loại u carcinoid của phế quản (là một loại u tế bào APUD). Ung thư tế bào nhỏ cũng không gây tình trạng đa hội chứng nội tiết do ung thư. Các nội tiết tố tìm thấy trong ung thư tế bào nhỏ cũng tìm thấy trong các ung thư khác của phế quản. Hiện nay, người ta nghiêng nhiều về giả thuyết cho rằng ung thư tế bào nhỏ xuất phát từ niêm mạc của phế quản, tức là từ lá phôi trong.

Lâm sàng

Bệnh nhân thường ở tuổi trung niên và già (40 –70 tuổi), tỷ lệ ở giới nữ thấy tăng nhanh hơn ở giới nam.

Do tiến triển nhanh nên ung thư có nhiều triệu chứng lâm sàng hơn các loại ung thư phế quản khác. Các triệu chứng này gồm: ho, ho ra máu, đau ngực.

Carcinôm tế bào nhỏ di căn sớm hơn các loại ung thư phế quản khác, thường di căn vào hạch rốn phổi dù chưa tìm thấy u nguyên phát.

U xâm nhập sớm vào màng phổi và trung thất, gây ra hội chứng sau đây:

– Hội chứng Cushing (do chế tiết nội tiết tố ACTH).

– Hội chứng ADH (do chế tiết nội tiết tố ADH).

– Hội chứng nhược cơ, còn gọi là hội chứng Eaton – Lambert, khác hoàn toàn với bệnh nhược cơ nặng.

Đại thể

U to, trắng như thịt cá, có chỗ bị thoái hoá dạng nhầy. Thường u xuất phát từ vùng giữa phổi, xâm nhập theo các phế quản lớn, hệ lymphô và mạch máu. U lớn

THƯ VIỆN HUBT
TÀI LIỆU PHỤC VỤ THAM KHẢO NỘI BỘ

có thể chèn ép phế quản, mật độ mềm, không có phản ứng tạo xơ. Di căn giống như các u phế quản khác, di căn ở xương đôi khi gây ra các phản ứng tạo xương.

Vi thể

Tế bào đồng dạng, gồm loại tế bào lúa mạch và loại tế bào trung bình:

– Tế bào lúa mạch: kích thước gấp 2 lần lymphô bào, ít có phân bào, có hoại tử và thoái hoá. Không thấy thấm nhập lymphô bào và tế bào viêm các loại ngay cả ở vùng bị hoại tử.



Hình 11.9. Carcinôm tế bào nhỏ của phế quản: Khối u xâm nhập vùng rốn phổi.

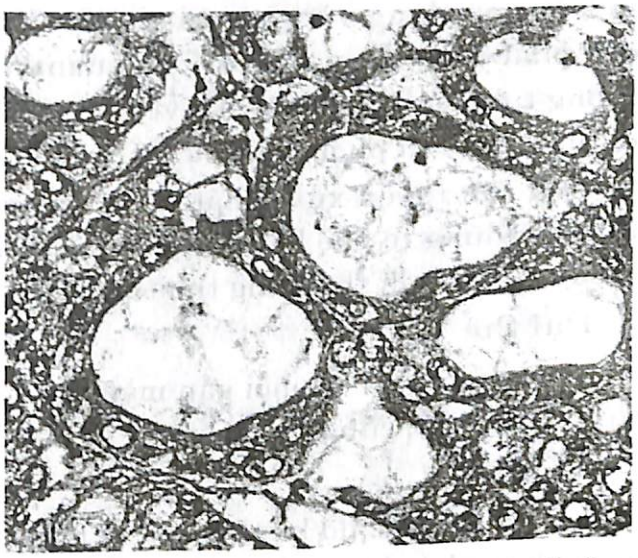

Hình 11.10. Carcinôm tuyến biệt hoá rõ.

– Tế bào trung bình: to gấp rưỡi tế bào lúa mạch (gấp 3 lần lymphô bào, nhân sáng hơn, đôi khi có hình thoi, có thể có phân bào). Tế bào có thể bị ép dẹp, biến dạng làm cho chẩn đoán khó khăn. Có nơi có dạng tuyến, giả tuyến hay carcinoid.

Xạ trị làm biến dạng tế bào (hoá trị ít gây ảnh hưởng hơn), khi đó thấy những đại bào rất quái dị. Khi di căn đến não, gan, tủy xương thì rất khó xác định nguồn gốc của các tế bào này.

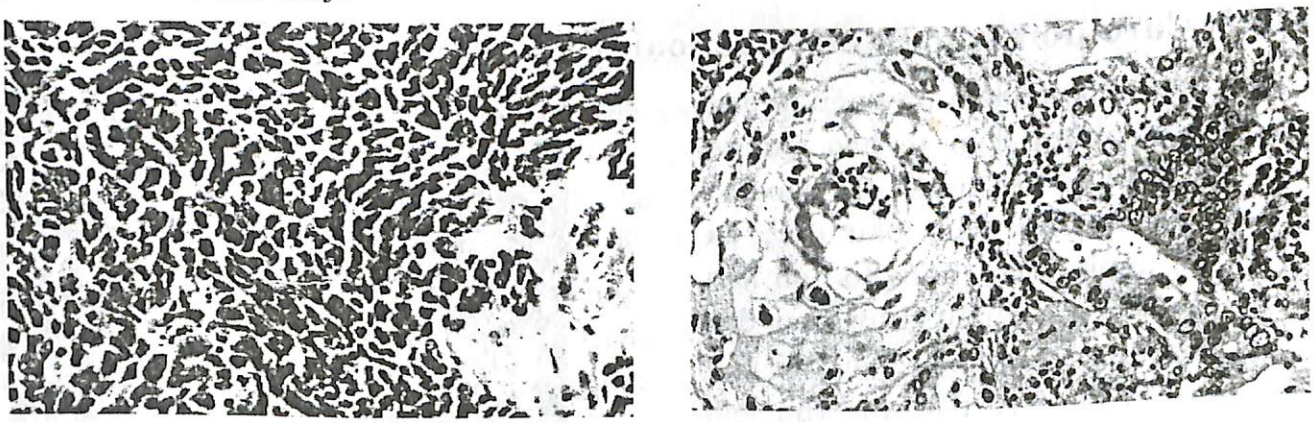

Hình 11.11. Carcinôm phế quản (HE x 200): A: Carcinôm tế bào nhỏ. B: Carcinôm tế bào gai.

THƯ VIỆN HUBT
TÀI LIỆU PHỤC VỤ THAM KHẢO NỘI BỘ

Điều trị

Xạ trị là chính kết hợp với hoá trị. Tỷ lệ đáp ứng tốt là 80%, thông thường tỷ lệ sống là 19 tháng, tuy nhiên ít khi sống quá 3 năm.

14.4. Carcinôm tuyến phế quản

U xuất phát từ vùng ngoại vi phổi, thường ở các tiểu phế quản (nhỏ hơn các phế quản xuất nguồn của carcinôm tế bào gai). Đây là loại thường gặp nhất trong các loại ung thư ở vùng ngoại vi (40 –70%). Chỉ có 5% các ung thư nội phế quản được phát hiện bằng nội soi phế quản là ung thư tuyến. Nguồn gốc của ung thư thường từ một vết sẹo ở ngoại vi phổi, tổn thương hoá sẹo này là hậu quả của bệnh bụi phổi, hoại tử phổi do thiếu máu, do lao phổi.

Ung thư tuyến xuất phát từ sự tái tạo tế bào tại chỗ nơi tiếp giáp giữa tế bào lành và những tế bào bị tổn thương. Không rõ tác nhân nào gây ra ung thư tuyến, người ta chỉ nhận thấy ung thư tuyến xảy ra ở giới nữ nhiều hơn ở giới nam.

Đại thể

U nằm ở ngoại vi phổi gần màng phổi và làm dày màng phổi. Có màu xám hay màu vàng nhạt, cứng hay mềm và có tiết chất nhầy. U lớn có thể có hoại tử.

Vi thể

Có nhiều mức độ biệt hoá khác nhau. Tế bào u thường to, nhiều bào tương, có không bào nhỏ chứa chất nhầy. Nhân tế bào lớn, có màu sáng vì ít ưa kiềm, nhân đa dạng, có hạt nhân rõ, xếp thành dãy, thành bó hay tạo thành những túi giả có khoảng trống ở giữa. Những tế bào này thường có nhân nằm ở đáy. Ở những mặt cắt rộng, trên vi thể có thể thấy những tế bào ít biệt hoá hơn, giống loại tế bào lớn không biệt hoá nhưng có chế tiết chất nhầy.

Điều trị

Phẫu thuật là chính, tỷ lệ sống trên 5 năm là 27%, tỷ lệ này cũng tùy thuộc vào giai đoạn. Ung thư tuyến di căn nhiều hơn loại ung thư tế bào gai, nhất là di căn xa.

14.5. Carcinôm không biệt hoá loại tế bào lớn và loại đại bào

Được xếp vào loại này nếu không tìm thấy những loại tế bào gai, tế bào nhỏ hay tế bào tuyến. Tế bào của loại này thường hình bầu dục, đa giác, dị dạng, kích thước to hơn loại tế bào nhỏ rất nhiều. Một loại đặc biệt của ung thư không biệt hoá này là loại đại bào. Tế bào ung thư loại này rất to, rất dị dạng, thường rất nhiều nhân.

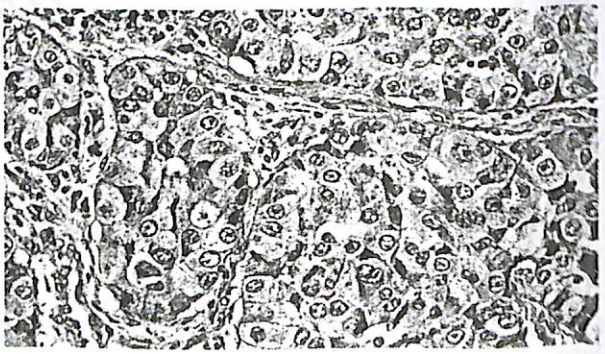

Hình 11.12. Carcinôm không biệt hoá loại đại bào (HE x 200)

THƯ VIỆN HUBT
TÀI LIỆU PHỤC VỤ THAM KHẢO NỘI BỘ

Loại ung thư này tiến triển rất nhanh, ác tính cao, di căn rất rộng, có tác giả cho loại đại bào này là một loại carcinôm tuyến kém biệt hoá. Ung thư không biệt hoá loại đại bào có tiên lượng xấu nhất trong các loại ung thư phế quản.

14.6. Carcinôm tiểu phế quản–phế nang

Như tên gọi, đây là loại ung thư của tiểu phế quản–phế nang, có xuất độ 3–9% các ung thư phổi. Luôn luôn ở phần ngoại vi của phổi, có dạng cục đơn độc hoặc nhiều cục rải rác (thường gặp hơn). Đôi khi các cục này dính lại gây ra tình trạng đặc phổi như viêm phổi. Mô u nhầy, bóng, màu xám (nếu có chế tiết) hoặc màu xám trắng đặc dễ nhầm với viêm phổi. U không ảnh hưởng các phế quản chính nên ít có khí phế thủng hoặc xẹp phổi.

Tế bào u hình trụ cao hoặc lập phương lót vách phế nang và nhô vào phế nang bởi những nhú, thường có nhiều chất nhầy. Nhiều khi, các tế bào trụ cao tróc vào lòng phế nang, chứa đầy trong lòng phế nang thành một khối. Đôi khi còn có các đại bào nhiều nhân. U có thể có nhiều mức biệt hoá, nhưng thường gặp nhất là loại biệt hoá rõ.

Về lâm sàng, u có thể gặp từ 30 tuổi cho đến già, giới nam và giới nữ có xuất độ bệnh ngang nhau. Các triệu chứng lâm sàng thường có muộn, giống carcinôm phế quản gồm ho, ho ra máu, đau nhức. Đôi khi u có hình ảnh của viêm phổi kẽ lan tỏa.

Di căn của u thường muộn, khu trú và có trong 45% các trường hợp. Tỷ lệ sống thêm 5 năm khoảng 25%.

14.7. U carcinoid của phế quản

Chiếm tỷ lệ 5% tất cả các u phổi, nhưng chiếm trên 90% các trường hợp được gọi là u tuyến phế quản. Hiện nay, người ta biết rằng u có thể xâm nhập tại chỗ và di căn. Số còn lại 10% là carcinôm nang dạng tuyến và carcinôm nhầy bì là hai loại có hình thái vi thể giống như ở tuyến nước bọt. Hầu hết các bệnh nhân bị carcinoid phế quản có tuổi dưới 40, nam giới mắc bệnh bằng nữ giới. Người ta chưa biết có mối liên hệ giữa hút thuốc lá hoặc yếu tố môi trường với sự hiện diện của u.

U xuất nguồn từ các tế bào nội tiết thần kinh ưa bạc (tế bào Kulchitsky) của niêm mạc phế quản, giống như các u carcinoid của ruột (xem bài ruột non). Tế bào u chứa nhiều hạt thần kinh chế tiết, tiết ra các polypeptid hoạt động như nội tiết tố và có khi là thành phần của u nội tiết nhiều nơi.

U có dạng pôlíp tròn nhô vào lòng phế quản và được phủ lớp niêm mạc còn nguyên. Đường kính u thường nhỏ hơn 3–4cm. Hầu hết ở phế quản to. Một số trường hợp u thay vì nhô vào lòng phế quản lại tạo thành khối trong mô quanh phế quản. U không có vỏ bao.

U gồm những đám, chuỗi và ổ tế bào phân cách bởi mô đệm sợi mảnh. Giống như các tổn thương cùng loại ở ống tiêu hoá, tế bào u rất đều, có nhân tròn, đồng

THƯ VIỆN HUBT
TÀI LIỆU PHỤC VỤ THAM KHẢO NỘI BỘ

dạng và hiếm có phân bào. Đôi khi u có tế bào dị dạng và khi đó có khuynh hướng xâm nhập.

Các triệu chứng của u là do u làm nghẽn phế quản, di căn, chế tiết các amin hoạt mạch. Bệnh nhân có thể bị ho dai dẳng, ho ra máu, giãn phế quản, khí phế thủng, xẹp phổi. Một số trường hợp, do tác dụng của các amin hoạt mạch của u, bệnh nhân lại có các cơn tiêu chảy, đỏ mặt, tím tái.

Một số u cho di căn hạch vùng làm phì đại hạch rốn phổi, cho di căn gan làm gan to.

Tuy vậy, hầu hết u không có hoạt động chế tiết, không di căn, có diễn tiến lành tính trong thời gian dài, có thể điều trị có kết quả tốt bằng cách cắt bỏ u.

14.8. Xếp giai đoạn trong ung thư phế quản

Mục đích xếp giai đoạn gồm hai phần:

– Theo vị trí giải phẫu học để xem xét khả năng cắt bỏ u (tức khả năng cắt bỏ u đến độ nào).

– Theo thể trạng của bệnh nhân, để xem bệnh nhân có khả năng chịu đựng cuộc mổ đến mức độ nào (tức khả năng mổ được hay không)

Xếp hạng theo hệ thống TNM như sau:

T : (khối u).

Tx: có tế bào ác tính trong nước rửa phế quản, không thấy u.

Tis: ung thư tại chỗ.

T1: dưới 3cm đường kính, không có xâm nhập khí quản màng phổi.

T2: trên 3cm đường kính, hoặc có xâm nhập khí quản, cách chỗ chia phế quản gốc trên 2cm.

T3: có bất kỳ kích thước nào nhưng có xâm nhập trung thất, thành ngực, màng phổi.

N: hạch.

N0: không có hạch rốn phổi cùng bên.

N1: có hạch cạnh rốn phổi hoặc quanh khí quản.

N2: có hạch trung thất (gây khàn tiếng, hẹp thanh quản).

N3: di căn hạch rốn phổi, trung thất, trên đòn.

M: (di căn).

M0: không có di căn xa.

M1: có di căn xa (não).

Đối với nhà ung thư học chỉ cần phân biệt ung thư phổi làm hai loại: loại không phải tế bào nhỏ và loại tế bào nhỏ. Vì điều này cần thiết cho chỉ định điều trị.

14.9. Các u khác

Gồm các u lành và ác của trung mô như: u sợi, sarcôm sợi, u cơ trơn, sarcôm cơ

THƯ VIỆN HUBT
TÀI LIỆU PHỤC VỤ THAM KHẢO NỘI BỘ

trơn, u mỡ, u mạch máu, u sụn. Các u này rất hiếm gặp. Các u của hệ lymphô như lymphôm không Hodgkin, bệnh Hodgkin...

Mô thừa dạng u tức hamartôm thì lại thường gặp hơn các loại vừa kể. Tổn thương này thường được phát hiện tình cờ khi chụp X quang phổi (dưới dạng tổn thương như đồng tiền đường kính khoảng 3–4cm), cấu tạo chủ yếu bởi mô sụn hyalin không trưởng thành. Đôi khi mô sụn có những nang hay khe lót bởi thượng mô hô hấp. Có khi có hỗn hợp các mô sợi, mỡ, mạch máu.

Các u trung thất, xuất nguồn từ các cấu trúc của trung thất hay do di căn của các ung thư phổi hoặc cơ quan khác. Các u này có thể chèn ép phổi.

14.10. Các u di căn đến phổi

Ung thư phổi do di căn thường gặp hơn ung thư nguyên phát của phổi. Cả carcinôm và sarcôm ở bất kỳ vị trí nào cũng có thể di căn đến phổi bằng đường lymphô và đường máu. Các ung thư thực quản, các lymphôm ở vùng trung thất có thể lan tràn trực tiếp đến phổi.

Hình thái tổn thương rất thay đổi. Thông thường là tổn thương nhiều nốt rải rác tất cả các thùy phổi (cho hình ảnh bong bóng bay trên phim X quang), thường có khuynh hướng ở vùng ngoại vi hơn là vùng gần rốn phổi (khác với carcinôm phế quản). Một số ít trường hợp tổn thương nằm quanh các tiểu phế quản, quanh các mạch máu, do ung thư di căn theo đường lymphô. Tổn thương di căn thường có màu trắng xám.

Bảng 11.2. Các tổn thương thường gặp theo vị trí ở trung thất

Trung thất trên	**Trung thất sau**
Lymphôm	Các u thần kinh (u tế bào Schwann, u sợi thần kinh)
U tuyến ức	Lymphôm
Các tổn thương tuyến giáp	Thoát vị ống tiêu hoá
Các carcinôm di căn	**Trung thất giữa**
U tuyến cận giáp	Nang phế quản
Trung thất trước	Nang ngoại tâm mạc
U tuyến ức	Lymphôm
U quái	
Lymphôm	
Các tổn thương của tuyến giáp	
Các u tuyến cận giáp	

Một số hiếm trường hợp tổn thương di căn quá nhỏ không nhìn thấy được bằng mắt thường, chỉ thấy được dưới kính hiển vi dưới dạng các ổ lan tràn, lan tỏa trong mạch lymphô qua các xoang quanh phế quản và quanh mạch máu. Các mạch

THƯ VIỆN HUBT
TÀI LIỆU PHỤC VỤ THAM KHẢO NỘI BỘ

lymphô dưới màng phổi cũng chứa tế bào u tạo nên tình trạng viêm mạch lymphô do carcinôm. Các cục huyết tắc ung thư có thể nằm trong các mạch máu nhỏ của phổi gây nên tình trạng tăng huyết áp trong phổi.

Tài liệu tham khảo

1. Battifora H: The Pleura. In Sternberg SS: Diagnostic Surgical Pathology. Vol 1, 1994, Raven Press: 1095– 1124.
2. Colby TV, Koss MN, Travis WD: (1995). Tumors of the lower respiratory tract, Atlas of tumors pathology, 3rd Series, fascicle 13; Published by the A.F.I.P. Washington D.C.
3. Creagh T, Krausz T, Keeling JW, Gibbs AR, Wagner JC, Wagenvoort CA, Mooi WJ, Gatter KC, Dunnill MS, Barker F: The Respiratory System. In McGee JO'D, Isaacson PG, Wright NA: Oxford Textbook of Pathology. Vol 2a, 1992, Oxford University Press: 941–1049.
4. Kobzik L: The Lung. In Cotran PS, Kuman V, Collins T: Pathologic Basic of Disease, 6th ed. 1999, WB Saunder Company : 697–755.
5. Shimosato Y: Pulmonary Neoplasm. In Sternberg SS: Diagnostic Surgical Pathology.Vol 1, 1994, Raven Press: 1045–1094.
6. Taxy JB, Kuhn C, West WW, Craighead JE. GIBBS AR: Upper Respiratory Tract, Lung. In Damjanov I. Linder J : Anderson' s Pathology. Vol 2. 10th ed. 1996, Mosby: 1446–1660.

TỰ LƯỢNG GIÁ

Chọn câu trả lời đúng nhất trong các câu từ 1 đến 6

Câu 1. Bạch cầu đa nhân trung tính hiện diện trong lòng phế nang nhiều nhất ở:

A. Giai đoạn sung huyết.
B. Giai đoạn gan hoá đỏ.
C. Cuối giai đoạn gan hoá đỏ.
D. Đầu giai đoạn gan hoá xám.
E. Giai đoạn gan hoá xám.

Câu 2. Những biến chứng nào sau đây **không** phải là biến chứng của bệnh bụi phổi:

A. Rối loạn hệ tạo huyết.
B. Khí phế thủng.
C. Viêm phế quản.
D. Viêm màng phổi.
E. Tâm phế mạn.

Câu 3. Loại tế bào viêm được tìm thấy nhiều nhất trong phế quản bị hen là:

A. Bạch cầu đa nhân trung tính.
B. Bạch cầu đa nhân ái kiềm.
C. Bạch cầu đa nhân ái toan.
D. Lymphô bào.
D. Tương bào.

THƯ VIỆN HUBT
TÀI LIỆU PHỤC VỤ THAM KHẢO NỘI BỘ

Câu 4. Bệnh của phế quản có hiện tượng chuyển sản biểu mô phế quản thành biểu mô trụ vuông hay dẹt:

A. Viêm mạn. B. Tắc. C. Hen. D. Giãn. E. Ung thư.

Câu 5. Bệnh hen phế quản **không** có hiện tượng:

A. Thấm nhập bạch cầu đa nhân ở vách phế quản.

B. Lớp cơ trơn phì đại.

C. Các tuyến nhầy tăng tiết.

D. Có tinh thể Charcot–Leyden.

E. Có hình xoắn Cruschmann.

Câu 6. Trong giai đoạn hồi phục của bệnh viêm phổi thường có hiện tượng:

A. Xơ hoá vách phế quản.

B. Mô kẽ có nhiều bạch cầu đa nhân.

C. Lòng phế nang có nhiều bạch cầu.

D. Vách phế nang có nhiều vi mạch tân tạo.

E. Các tiểu phế quản tăng tiết nhầy.

Chọn câu trả lời tương ứng chéo trong các câu từ 7 đến 11

Câu 7. Viêm phế quản cấp.	A. Tổn thương rải rác và không đều ở cả hai phổi.
Câu 8. Viêm phế quản mạn.	B. Tổn thương thường ở thùy trên của phổi.
Câu 9. Viêm phổi thùy.	C. Biểu mô phế quản có thể chuyển sản thành biểu mô trụ vuông hay dẹt.
Câu 10. Phế quản phế viêm.	D. Biểu mô phế quản có thể chuyển sản lát tầng.
Câu 11. Viêm phổi do *Klebsiella*.	E. Tổn thương lan rộng ở cả một thùy hoặc đôi khi cả một lá phổi.

Chọn câu trả lời Nhân – Quả trong các câu từ 12 đến 20

Câu 12. (1) Hậu quả của viêm phế quản cấp tính là biểu mô phế quản có thể chuyển sản lát tầng **BỞI VÌ** (2) Viêm phế quản cấp có thể gây giãn phế quản và áp xe lan rộng.

Câu 13. (1) Viêm lao do vi khuẩn *M. tuberculosis* **BỞI VÌ** (2) tổn thương có nang lao gồm: chất hoại tử bã đậu, tế bào Langerhans, thoái bào, lymphô bào.

Câu 14. (1) Carcinôm tế bào gai phế quản thường gặp ở phế quản lớn **BỞI VÌ** (2) Carcinôm tế bào gai phế quản thường là loại biệt hoá rõ.

THƯ VIỆN HUBT
TÀI LIỆU PHỤC VỤ THAM KHẢO NỘI BỘ

Câu 15. (1) Ung thư di căn đến phổi thường theo đường máu và đường mạch lymphô **BỞI VÌ** (2) các ổ ung thư di căn đến phổi thường gặp ở ngoại vi hơn là ở rốn phổi.

Câu 16. (1) Trong viêm phế quản cấp, niêm mạc phế quản bị dày đỏ, xuất tiết chất nhầy, tơ huyết và mủ **BỞI VÌ** (2) viêm phế quản cấp có thể đi kèm với cúm, bạch hầu, viêm phổi...

Câu 17. (1) Trong giai đoạn gan hoá xám của viêm phổi, mô phổi nặng và có mật độ chắc như gan **BỞI VÌ** (2) Các phế nang và phế quản đều bị xơ hóa.

Câu 18. (1) Trong phế quản phế viêm, có tình trạng viêm lan tỏa toàn phổi, không còn chỗ cho mô lành **BỞI VÌ** (2) Phế quản – phế viêm thường do vi khuẩn hoặc do hít phải bụi, thức ăn.

Câu 19. (1) Viêm phổi do *Klebsiella* thường có tổn thương ở thùy trên phổi phải **BỞI VÌ** (2) Bệnh nhân bị viêm phổi do *Klebsiella* thường là đàn ông nhiều tuổi, nghiện rượu, mắc bệnh tiểu đường hoặc nhiễm khuẩn răng miệng nặng.

Câu 20. (1) Bệnh bụi phổi Asbestos có thể gây ung thư dạng carcinôm tế bào nhỏ **BỞI VÌ** (2) Trong bệnh bụi phổi Asbestos, mô phổi và màng phổi bị hoại tử, xuất huyết và có chứa Asbestos (là chất sinh ung).

THƯ VIỆN HUBT
TÀI LIỆU PHỤC VỤ THAM KHẢO NỘI BỘ

Bài 12

BỆNH TIM VÀ MẠCH MÁU

MỤC TIÊU

1. Mô tả và phân tích bệnh động mạch vành.
2. Mô tả và phân tích bệnh thấp tim.
3. Mô tả và phân tích sáu loại dị tật bẩm sinh của tim.
4. Mô tả và phân tích viêm nội tâm mạc do vi khuẩn.
5. Mô tả và phân tích bệnh xơ mỡ động mạch.
6. Mô tả và phân tích bốn loại viêm động mạch.
7. Mô tả và phân tích các loại u mạch máu.

Bình thường, vào tuần thứ 4 của bào thai, hai ống phôi tim mạch hòa nhập vào thành một với 4 buồng: xoang tĩnh mạch, tâm nhĩ, tâm thất và bầu thất.

Ống phôi tim này dài ra và uốn cong dạng chữ S. Bầu thất và tâm thất là 1/2 trên chữ S, tâm nhĩ và xoang tĩnh mạch là 1/2 dưới. Khi ống tim gập và xoắn lại, tâm nhĩ và xoang tĩnh mạch ra phía trước, tâm thất và bầu thất ra phía sau.

Giữa tuần lễ thứ 5 và thứ 8 của thai kỳ, tâm nhĩ và tâm thất được chia ra hai buồng bởi một vách ngăn ngang. Mỗi buồng này lại phân ra hai bên phải trái bằng một vách ngăn dọc. Lúc đó, quả tim có dạng trưởng thành với bốn buồng. Sau đó các van tim được thành lập. Bầu thất thành thân động mạch chung, sau đó được ngăn dọc thành động mạch chủ và động mạch phổi.

Cuối tháng thứ 2 của thai kỳ, buồng tim đã có bốn ngăn với đầy đủ van tim và nối với hệ mạch máu bằng các thân động mạch và tĩnh mạch lớn.

Do sự phát triển của tim hoàn tất vào cuối tam cá nguyệt đầu, các tác dụng tai hại như bệnh Rubella của mẹ chỉ có thể xảy ra nếu như mẹ mắc bệnh trong thời gian này.

Hiện nay bệnh tim là nguyên nhân bệnh tật và tử vong chính ở nhiều nơi trên thế giới, kể cả Mỹ hay Âu châu.

Có bảy loại bệnh tim chính:

– Bệnh động mạch vành (chiếm 80% tử vong do bệnh tim).
– Bệnh cao huyết áp (9%).
– Bệnh thấp tim (2–3%).
– Bệnh tim bẩm sinh (2%).

THƯ VIỆN HUBT
TÀI LIỆU PHỤC VỤ THAM KHẢO NỘI BỘ

– Viêm nội tâm mạc do vi khuẩn (1–2%).
– Bệnh giang mai ở tim (1%).
– Tâm phế mạn (1%).
– Bệnh khác (5%).

1. BỆNH ĐỘNG MẠCH VÀNH

Bệnh này gồm tất cả các dạng bệnh cơ tim do thiếu máu động mạch vành gây ra.

99% bệnh xảy ra do xơ mỡ động mạch, làm hẹp lòng các động mạch vành. Bệnh có ba dạng:

1.1. Bệnh tim do xơ mỡ động mạch

Với xơ hoá lan toả mô cơ tim do thiếu máu nhẹ, kéo dài. Tình trạng thiếu máu nhẹ và kéo dài gây teo cơ tim và xơ hoá cơ tim.

1.2. Cơn đau thắt ngực

Do thiếu máu nhất thời ở cơ tim. Cơ tim chưa bị hoại tử.

1.3. Nhồi máu cơ tim

Nhồi máu cơ tim là nguyên nhân tử vong hàng đầu ở Bắc Mỹ, Âu châu, Úc châu và Tân Tây Lan.

99% nhồi máu cơ tim do xơ mỡ động mạch. Nam bị nhiều hơn nữ, với tỷ lệ 6 nam/1 nữ, vào lứa tuổi 35–55. Xuất độ bệnh tăng cao ở phụ nữ sau tuổi mãn kinh, nên sau mãn kinh tỷ lệ này giảm xuống còn 1,5/1.

Nhồi máu cơ tim thường do nghẽn động mạch đột ngột, khi có cục huyết khối hay cục huyết tắc. Hầu hết nhồi máu xảy ra ở tâm thất trái và vách liên thất (95% các ổ nhồi máu). Tâm thất phải và tâm nhĩ hiếm khi bị nhồi máu (khoảng 5% các ổ nhồi máu).

Nguyên nhân là do xơ mỡ động mạch làm hẹp lòng mạch. Mảng xơ mỡ đọng trong lớp nội mạc có thể bị loét, xuất huyết hay hoá vôi. Do đó lòng động mạch hẹp lại và có thể có huyết khối tại chỗ.

Các yếu tố nguy cơ của xơ mỡ động mạch là cao huyết áp, béo phì, dư cholesterol trong máu và hút thuốc lá.

Viêm động mạch chủ do giang mai cũng có thể hoá sẹo, làm hẹp miệng của các động mạch vành và gây thiếu máu. Xuất huyết trong thành động mạch chủ, hay túi phồng động mạch có thể chèn ép động mạch vành.

Hẹp van động mạch chủ cũng có thể làm giảm lượng máu chảy vào động mạch vành.

Huyết áp thấp, choáng cũng có thể gây cơn đau thắt ngực hay nhồi máu cơ tim.

Mô cơ tim có nhu cầu biến dưỡng cao và do đó rất nhạy với tình trạng thiếu oxy. Thiếu máu nặng cũng có thể gây ra thiếu oxy.

THƯ VIỆN HUBT
TÀI LIỆU PHỤC VỤ THAM KHẢO NỘI BỘ

Đại thể

Sau 12 giờ mới quan sát thấy ổ nhồi máu. Ổ này nhạt màu, sau 18–24 giờ, vùng này lợt lạt, nâu xám, khác với mô cơ tim bình thường nâu đỏ. Sau 2–4 ngày, quanh vùng hoại tử là một vùng bờ sung huyết.

Từ ngày thứ 4 – thứ 10, ổ nhồi máu có thoái hoá mỡ, màu vàng xám. Vào ngày thứ 10, mô sợi đến thay thế vùng cơ tim hoại tử.

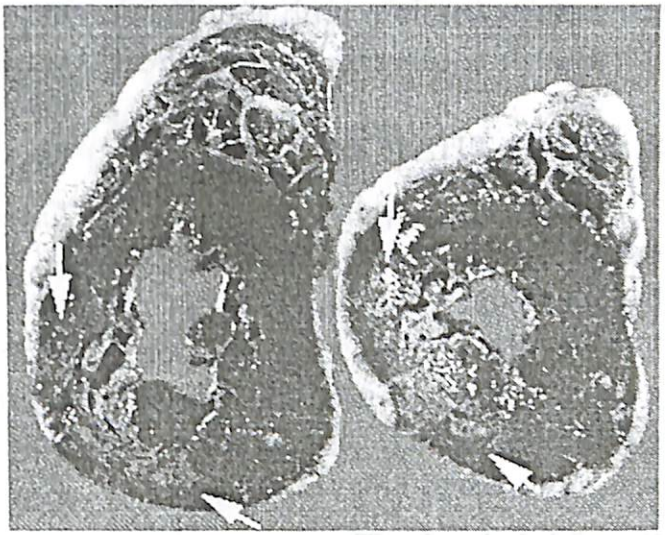

Hình 12.1. Nhồi máu cơ tim.
Hoại tử lan rộng (giữa 2 mũi tên) ở thành tâm thất trái khi nhồi máu xảy ra sau 3–4 ngày.

Vi thể

Các tế bào cơ tim có hiện tượng hoại tử đông. Dưới kính hiển vi quang học, chỉ xác định được nhồi máu cơ tim sau 6–12 giờ.

Sau 24 giờ, các tế bào cơ tim vón cục, có phù mô kẽ và ngấm bạch cầu đa nhân trung tính. Sau một vài ngày, các thực bào đến để thực bào các mảnh vụn tế bào.

Mô xơ bắt đầu từ rìa ổ nhồi máu và phát triển từ từ, thay thế ổ hoại tử. Sau 6 tuần, vùng này xuất hiện mô sẹo. Xơ hoá thường xảy ra quanh các mạch máu và trong các vách sợi đã có sẵn từ trước. Các tế bào cơ tim nhỏ, chứa các sắc tố lipochrome.



Hình 12.2. Vi thể nhồi máu cơ tim:
các tế bào cơ vón cục (1), mô kẽ phù thấm nhập nhiều tế bào viêm. (HE x 100).

Các triệu chứng cận lâm sàng như điện tâm đồ rõ rệt hơn dấu chứng lâm sàng trong nhồi máu cơ tim. Đó là sự xuất hiện những sóng Q bất thường, đoạn ST lên cao, sóng T đảo ngược.

Tiên lượng bệnh nhân thay đổi tùy theo kích thước ổ nhồi máu, tuổi bệnh nhân và khả năng dự trữ của tim. 15–25% bệnh nhân chết trong vòng 6 tuần sau cơn nhồi máu cơ tim và thường chết trong 48 giờ đầu. 50% bệnh nhân chết sau 5 năm.

2. BỆNH TIM DO CAO HUYẾT ÁP

Huyết áp cao khi huyết áp cực đại vượt quá 140 mmHg và cực tiểu quá 90 mmHg. Huyết áp cao kéo dài gây phì đại tâm thất trái và dần dần dẫn đến suy tim.

THƯ VIỆN HUBT
TÀI LIỆU PHỤC VỤ THAM KHẢO NỘI BỘ

Thành thất trái dày hơn bình thường, từ 1,5cm tăng lên hơn 2,5cm. Quả tim cũng cân nặng hơn bình thường, từ 300g lên 500–700g.

Các tế bào cơ tim phì đại nhưng rất khó quan sát trên vi thể.

3. BỆNH THẤP TIM

Bệnh sốt thấp là một bệnh viêm của mô liên kết toàn thân, xảy ra do phản ứng miễn dịch. Bệnh có những cơn bộc phát cấp tính xen kẽ với những giai đoạn khỏi bệnh kéo dài hàng tháng hay hàng năm.

Các tổn thương của bệnh sốt thấp trên khớp, gân cơ, dây chằng, da, hệ hô hấp và mạch máu thì nhẹ, tổn thương trên tim là nặng hơn cả. Tổn thương ở tim được gọi là thể Aschoff, thường xảy ra sau nhiễm liên cầu khuẩn nhóm A bêta tan huyết, sau viêm họng, viêm amidan.

3.1. Thể Aschoff

Tổn thương cơ bản của bệnh thấp tim là thể Aschoff. Đó là một ổ thoái hoá dạng fibrin vây quanh bởi phản ứng viêm hạt với các bạch cầu đơn nhân, nguyên bào sợi, mô bào và đại bào nhiều nhân. Ngoài rìa vùng phản ứng viêm hạt có thấm nhập lymphô bào, tương bào và đại thực bào.

Các thể Aschoff thường nằm trong mô đệm sợi của tim, quanh các mạch máu và dưới lớp nội tâm mạc.

3.2. Đặc điểm lâm sàng của thấp tim

Thấp tim chủ yếu là bệnh của trẻ em và người trẻ tuổi, thường xảy ra 5 tuần sau nhiễm khuẩn đường hô hấp trên do liên cầu khuẩn nhóm A bêta tan huyết. Đôi khi bệnh xảy ra sau nhiễm khuẩn do vi khuẩn khác hay virus nhưng hiếm gặp hơn.

3.3. Đại thể

Viêm thấp tim thường gặp trong 3/4 các trường hợp thấp khớp và gây tổn thương ở nội tâm mạc, cơ tim hay ngoại tâm mạc, hay ở cả ba lớp. Bệnh này có thể gây tràn dịch màng ngoài tim, dạng viêm ngoại tâm mạc "bánh mì bơ".

Ở cơ tim, các tổn thương chỉ thấy được trên vi thể, với các thể Aschoff. Ở nội tâm mạc, tổn thương thấp tim làm dày thành nhĩ nội tâm mạc, nhất là ở tâm nhĩ trái dưới dạng các mảng Mac Callum.

Tổn thương thường gặp nhất là ở các van tim với xuất độ như sau:

– Van 2 lá (40%).

– Van 2 lá và van động mạch chủ (40%).

– Van động mạch chủ (10–15%).

– Van tim dày ra, đỏ và phù nề. Ở bờ tự do của van, tơ huyết đọng trên bề mặt đóng của van dưới dạng các nhú nhỏ, đường kính 1–2mm, phía máu chảy tới.

THƯ VIỆN HUBT
TÀI LIỆU PHỤC VỤ THAM KHẢO NỘI BỘ



Hình 12.3. Tổn thương thấp xảy ra trên tim (mũi tên)

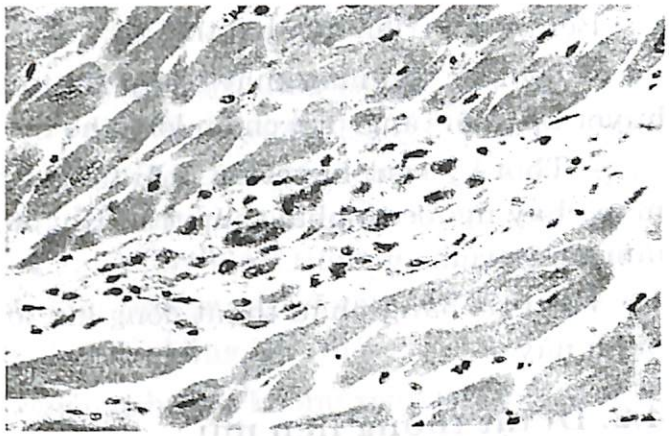

Hình 12.4. Thể Aschoff.
Phản ứng viêm hạt với bạch cầu đơn nhân, nguyên bào sợi, mô bào và đại bào nhiều nhân

Mép van có thể bị dính nhau gây hẹp lỗ van. Van có thể bị cứng và hoá vôi, các dây chằng van cũng bị cứng, dần dần làm biến dạng van dạng miệng cá và làm cho lỗ van bị hở ra.

4. BỆNH TIM BẨM SINH

Xuất độ tim bẩm sinh ở trẻ em dưới 10 tuổi là 2–3/1000.

Dị tật có thể do các yếu tố di truyền hay ngoại lai. Nhiễm Rubella ở 3 tháng đầu thai kỳ có thể gây dị tật, thường là ở tim trong 25 – 50% các trường hợp nhiễm bệnh. Cúm, giang mai, lao cũng có thể gây dị tật. 40% bệnh tam nhiễm sắc thể 21 có dị tật ở tim. 90% bệnh tam nhiễm sắc thể 13 và 18 có dị tật tim.

4.1. Dị tật thông liên thất (bệnh Roger)

Đây là dị tật phổ biến nhất, chiếm 20–30% dị tật tim bẩm sinh.

Dị tật này do vách liên thất có một lỗ thông nhỏ hay lớn, đường kính vài cm.

Tim thường có tiếng thổi tâm thu lớn và âm rung, do đó dễ được phát hiện sớm ở trẻ em.

Ở giữa tuần lễ thứ 5 và thứ 8 của bào thai, buồng thất chia thành thất phải và trái bởi vách liên thất. Vách này xuất phát từ đỉnh tim và phát triển lên cao, hướng về vách nhĩ thất. Mặt trước vách cơ này thường hở và sẽ bị đóng kín lại bởi một vách sợi phát triển từ trên xuống và nhập vào vách cơ bên dưới. Vách sợi này xuất phát từ vách ngăn bầu tim thành động mạch chủ và động mạch phổi. Vách này khi phát triển xuống dưới sẽ hoàn tất vách ngăn liên thất. Nếu vách sợi không phát triển, lỗ thông liên thất tồn tại, máu chảy từ tim trái sang bên phải. Nếu lỗ thông nhỏ, ở cao thì ít gây rối loạn chức năng. Nếu lỗ lớn và ở thấp thì có rối loạn chức năng, làm trẻ chết lúc còn nhỏ thường do suy tim phải hoặc do nhiễm khuẩn nội tâm mạc ở bờ lỗ thông.

THƯ VIỆN HUBT
TÀI LIỆU PHỤC VỤ THAM KHẢO NỘI BỘ

Bệnh tiến triển qua hai thời kỳ:

– Thời kỳ đầu máu chảy một phần từ thất trái qua thất phải làm thất phải lớn, huyết áp phổi tăng. Trẻ chậm lớn, khó thở, dễ nhiễm khuẩn phổi.

– Thời kỳ sau, huyết áp phổi tăng, áp suất trong thất phải lớn hơn thất trái, máu chảy ngược từ phải sang trái. Khi đó, trẻ tím tái chậm và hết các triệu chứng lâm sàng trên.

Điều trị bằng phẫu thuật đóng kín lỗ thông đã cải thiện hoàn toàn tiên lượng bệnh này.

4.2. Dị tật thông liên nhĩ

Dị tật này chiếm 10% bệnh tim bẩm sinh, có nhiều mức độ khác nhau: từ không có vách ngăn hoàn toàn đến sự hiện diện của một lỗ thông lớn ở trên cao hoặc một lỗ thông nhỏ ở mép dưới sát tâm thất. Đôi khi dị tật thông liên nhĩ còn kèm theo hẹp van 2 lá, đó là bệnh Lutem–Batcher. Ở tuần lễ thứ 4 của phôi thai, vách ngăn I xuất hiện chia tâm nhĩ thành tâm nhĩ trái và phải. Vách ngăn I xuất phát từ trên và sau buồng nhĩ chung, và phát triển xuống dưới. Ở gần vách nhĩ thất, nó để hở một lỗ gọi là lỗ I. Sau đó lỗ này đóng lại, lỗ II xuất hiện ở phần trên của vách. Vách ngăn I dạng màng.

Ở tuần 7, xuất hiện một vách II, phát triển từ dưới lên và nằm phía tay phải so với vách I. Vách II đậy lỗ II, nhưng lại để hở một lỗ gọi là lỗ bầu dục. Ở bào thai, áp suất tim phải cao hơn tim trái và máu chảy qua lỗ bầu dục từ tim phải sang tim trái.

Khi sinh ra, áp suất đảo ngược lại, hai vách sát vào nhau và máu không thông thương giữa hai nhĩ nữa.

Lỗ thông liên nhĩ thường ở cao trên vách liên nhĩ hay ở bất cứ chỗ nào của vách liên nhĩ.

Bệnh nặng hay nhẹ tùy theo lượng máu chảy qua lỗ thông nhiều hay ít.

Máu chảy từ trái sang phải, gây lớn thất phải, lớn nhĩ phải, cao huyết áp phổi và giãn nở động mạch phổi. Bệnh nhân có tiếng thổi tâm thu lớn, khó thở khi làm việc nặng, dễ nhiễm khuẩn phổi.

Khi áp suất ở tim phải cao hơn tim trái, máu chảy ngược lại từ tim phải sang trái, gây tím tái chậm.

Bệnh nhân chết vì suy tim hay huyết tắc bất thường, hay do viêm nội tâm mạc do vi khuẩn ở mép lỗ thông, hay do xuất huyết phổi hay do nhiễm khuẩn toàn thân.

Tiên lượng tốt hơn trong dị tật thông liên thất, hầu hết bệnh nhân sống đến tuổi trưởng thành dù không điều trị.

Thông liên nhĩ có hay không có hẹp van hai lá có thể phẫu thuật khỏi được.

THƯ VIỆN HUBT
TÀI LIỆU PHỤC VỤ THAM KHẢO NỘI BỘ

4.3. Hoán chuyển các động mạch lớn

Hoán chuyển các động mạch lớn có hai dạng: được điều chỉnh và không được điều chỉnh. Trong cả hai dạng, động mạch chủ đều ở trước. Động mạch chủ xuất phát từ thất phải chứa máu đỏ và động mạch phổi từ thất trái chứa máu đen trong dạng được điều chỉnh. Như vậy, ngoài bất thường do hoán chuyển vị trí của các buồng tim và mạch máu lớn, tuần hoàn ở dạng này bình thường. Thất chứa máu động mạch có một van 3 lá và thất chứa máu tĩnh mạch có van hai lá. Bệnh này thường kèm với dị tật còn ống động mạch và có lỗ thông liên thất.

Nguyên nhân: do động mạch chủ và động mạch phổi không xoay trong quá trình hình thành và phát triển của tim.

Trong dạng không được điều chỉnh, các mạch máu lớn hoán chuyển vị trí cho nhau và động mạch chủ xuất phát từ thất chứa máu tĩnh mạch, còn động mạch phổi xuất phát từ thất chứa máu động mạch.

Bệnh nhân bị tím tái ngay từ lúc mới sinh và không sống được nếu không có kèm các dị tật khác như: thông liên nhĩ hay liên thất, lỗ bầu dục còn hở, còn ống động mạch.

4.4. Tứ chứng Fallot

Tứ chứng Fallot gồm bốn dị tật:

– Động mạch chủ ở trên vách ngăn (do lệch phải).

– Teo hẹp lỗ động mạch phổi.

– Thông liên thất (cao).

– Thất phải lớn.

Đây là dị tật tim bẩm sinh phổ biến nhất có kèm tím tái ngay từ lúc mới sinh và có ngón tay dùi trống.

Dị tật này do dị tật ở vách ngăn liên thất lúc hình thành bào thai.

Phần màng của vách liên thất có cùng xuất xứ với vách chia thân động mạch chung thành động mạch chủ và động mạch phổi. Nếu vách này lệch, động mạch chủ lớn bất thường còn động mạch phổi hẹp lại. Đồng thời do thân động mạch chung xoắn lại nhiều về phía sau nên động mạch chủ lệch sang bên phải trên vách ngăn liên thất và nhận cả máu đỏ lẫn máu đen.

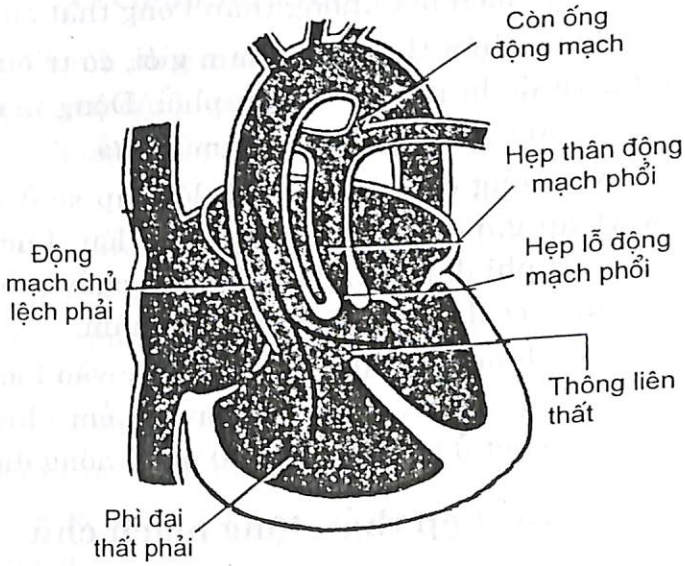

Hình 12.5. Sơ đồ Tứ chứng Fallot.

THƯ VIỆN HUBT
TÀI LIỆU PHỤC VỤ THAM KHẢO NỘI BỘ

Do động mạch phổi teo hẹp và có lỗ thông liên thất, áp suất tim phải tăng, đưa đến lớn thất phải.

Nếu động mạch phổi hẹp nhiều, bệnh nhân chỉ sống được nếu còn ống động mạch.

Lâm sàng, bệnh nhân tím tái nhiều, máu chảy qua phổi giảm, máu động mạch chủ không đủ oxy do trộn lẫn máu đỏ và máu đen, gây nên bệnh tăng hồng cầu, ngón tay dùi trống và chậm phát triển thể chất.

Khám thấy âm thổi và âm rung tâm thu và bóng tim bất thường trên phim X quang.

Tiên lượng dị tật này xấu, hầu hết bệnh nhân chết trẻ, trước 12 tuổi nếu không điều trị. Bệnh nhân chết do suy tim phải, viêm nội tâm mạc do vi khuẩn, nhiễm khuẩn phổi thường xuyên.

4.5. Dị tật còn ống động mạch

Dị tật này riêng lẻ hay kèm với các dị tật khác như hẹp thất động mạch chủ, hẹp động mạch phổi, tứ chứng Fallot và hiếm hơn, kèm hẹp van 3 lá.

Ống động mạch xuất phát từ cung động mạch chủ trái thứ 6, nối động mạch phổi trái hay động mạch phổi chung với động mạch chủ trước nơi xuất phát của động mạch trên đòn trái.

Ở bào thai, máu từ thất phải phần lớn qua ống động mạch đến động mạch chủ và một phần nhỏ qua phổi.

Sau sinh, khi các mạch máu phổi phát triển, càng lúc càng ít máu qua ống động mạch và ống này bít kín lại sau 3 tháng hoặc lâu hơn, sau một hay 02 năm.

Ống động mạch thường có dạng một mạch máu dài 1–2 cm, đường kính 1mm–1 cm, nối giữa động mạch chủ và động mạch phổi. Có khi nó chỉ là nơi thông thương giữa hai động mạch mà không thành ống thật sự.

Bệnh nhân thường là nam giới, có triệu chứng chậm lớn, khó thở khi làm việc nặng và dễ bị nhiễm khuẩn phổi. Động mạch cổ nhảy, khám thấy tiếng thổi tâm thu và tâm trương như tiếng máy cưa.

Nếu lòng ống động mạch lớn, áp suất cực đại và cực tiểu giảm, khoảng cách huyết áp giữa cực đại và cực tiểu lớn. Lúc đầu, lượng máu ở tim trái giảm, tâm thất trái phì đại, dần dần, do máu chảy nhiều qua phải, thất phải lớn và khi có xơ hoá phổi, có đảo mạch và tím tái chậm.

Tiên lượng dị tật này tùy thuộc vào kích thước ống động mạch. Nếu ống rộng, bệnh nhân chết vì suy tim hay nhiễm khuẩn lớp áo trong của động mạch. Bệnh nhân sẽ chết ở khoảng tuổi 40 nếu không điều trị.

4.6. Dị tật hẹp thắt động mạch chủ

Dị tật này thường gặp, tỷ lệ nam trên nữ là 4/1. Có hai dạng hẹp thắt động mạch chủ: ở người lớn và ở trẻ em.

THƯ VIỆN HUBT
TÀI LIỆU PHỤC VỤ THAM KHẢO NỘI BỘ

* Hẹp thắt động mạch chủ ở trẻ em: Teo hẹp xảy ra ở gốc động mạch chủ trước ống động mạch. Ống động mạch còn hở và máu chảy vào các động mạch qua ống động mạch.

Trẻ em mắc dị tật này thường chết sau sinh hay trong năm đầu tiên, nếu không điều trị.

* Hẹp thắt động mạch chủ ở người lớn: Động mạch chủ teo hẹp lại ở phía sau gốc ống động mạch.

Đoạn gần động mạch chủ thường bị xơ mỡ động mạch hoặc bị túi phồng động mạch. Thất trái lớn, lỗ nhĩ thất trái và lỗ động mạch chủ rộng. Động mạch chủ trên lớn, áp suất cao trên nơi teo thắt và thấp ở xa nơi teo thắt làm phát sinh nhiều mạch rẽ giữa phần trên và dưới bằng các động mạch liên sườn và động mạch vú trong. Các động mạch liên sườn giãn nở và ăn khuyết bờ dưới xương sườn. Bệnh nhân thường nhức đầu, chóng mặt, khó thở, hay chảy máu cam do tăng áp suất trong não. Mạch ở tay mạnh hơn mạch chân. Chân lạnh, yếu, da lợt lạt và tê cứng.

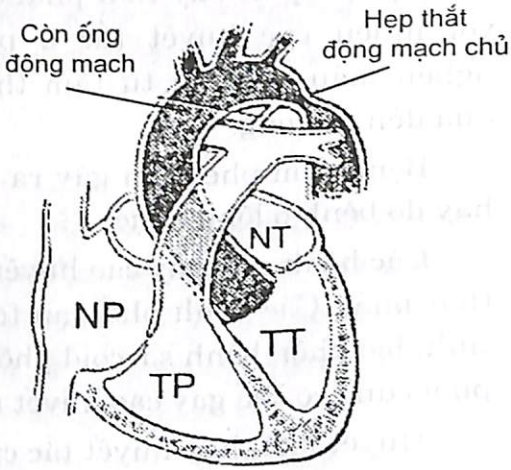

Hình 12.6. Sơ đồ dị tật hẹp thắt động mạch chủ ở người lớn.

Tiên lượng và tiến triển bệnh tùy theo mức độ teo của động mạch chủ và khả năng đáp ứng của các mạch rẽ.

Không điều trị, bệnh nhân sống không quá 40 tuổi.

5. VIÊM NỘI TÂM MẠC DO VI KHUẨN (viêm nội tâm mạc dạng sủi)

Viêm nội tâm mạc do vi khuẩn là một bệnh nhiễm khuẩn nặng, với hình thành các nhú sùi trên mặt van tim cấu tạo bởi máu đông và vi khuẩn. Từ những ổ này, máu thường xuyên bị nhiễm khuẩn và vi khuẩn được di chuyển đến các cơ quan và mô ở xa như ở thận, lách, não.

Vi khuẩn thường gặp là liên cầu khuẩn không tan huyết bêta (40 – 50%), tụ cầu khuẩn (20 – 40%), trực khuẩn Gram âm và nấm.

Các vi khuẩn và nấm thường gây bệnh trên các van tim bị tổn thương từ trước hay ở những tim có dị tật bẩm sinh, tim bị xơ mỡ động mạch, hoặc ở phẫu thuật tim. Viêm nội tâm mạc có thể xảy ra sau viêm amiđan, nhiễm khuẩn ở miệng, nhiễm khuẩn ở thận, viêm phổi hay viêm màng não, và dễ xảy ra trên cơ địa những người xì ke. Viêm thường có dạng viêm sùi ở bờ tự do của các van tim, 75% trường hợp gặp ở van 2 lá và van động mạch chủ, 15% gặp ở các van tim bên phải. Các nốt sùi có vài cm đường kính, tụ tập rải rác trên mặt van, có khi gây loét hay lủng van.

THƯ VIỆN HUBT
TÀI LIỆU PHỤC VỤ THAM KHẢO NỘI BỘ

Vi thể

Nốt sùi cấu tạo bởi chất dạng fibrin, tiểu cầu, mảnh vụn hồng cầu và bạch cầu với các ổ vi khuẩn.



Hình 12.7. Viêm nội tâm mạc do *Streptococcus*. Các nốt sùi ở van 2 lá và dây chằng (mũi tên).

6. BỆNH TÂM PHẾ MẠN

Dạng cấp do suy thất phải đột ngột, với nhiều cục huyết tắc ở phổi làm nghẽn máu chảy ra từ tâm thất phải, đưa đến tử vong.

Bệnh tâm phế mạn gây ra phì đại thất phải do bệnh ở phổi hay ở mạch máu, hay do bệnh ở lồng ngực.

Các bệnh này gây cao huyết áp và thiếu oxy trong tuần hoàn phổi, đưa đến lớn thất phải. Các bệnh phổi lan toả như giãn phế nang lan toả, viêm phế quản mạn tính, lao phổi, bệnh sarcoid phổi có thể gây tâm phế mạn. Các bệnh của mạch máu phổi cũng có thể gây cao huyết áp phổi.

Huyết khối hay huyết tắc của mạch máu phổi, viêm phổi kẽ lan tỏa gây xơ hoá quanh các động mạch phổi cũng có thể gây tâm phế mạn. Bệnh nhân khó thở, giãn nở tĩnh mạch cổ, phù chi, cổ trướng, tràn dịch màng phổi, gan và lách to.

7. BỆNH GIANG MAI TIM

Trong bệnh giang mai ở thời kỳ thứ 3, các xoắn khuẩn *Treponema pallidum* từ các hạch lymphô trung thất đến áo ngoài động mạch chủ. Các vách của mạch nuôi mạch dày ra và bị bít lại. Do thiếu máu nuôi dưỡng, mô chun và mô cơ của lớp áo giữa bị hoại tử và hoá sẹo, làm giãn van động mạch chủ và làm hẹp cửa động mạch vành.

Do mất lớp cơ và lớp chun, động mạch chủ giãn nở thành túi phồng động mạch, thường là ở cung hay ở động mạch chủ ngực.

Các mảng xơ hoá trên thành động mạch chủ màu trắng xám, nhô lên cao, đường kính từ 1–3cm giống như hình ảnh vỏ cây ở bề mặt lớp nội mạc.

Viêm động mạch chủ còn dẫn đến xơ mỡ động mạch chủ, giãn nở các van động mạch chủ, xơ hoá các van, làm hở van và tăng lượng máu đến thất trái. Thất trái dày và giãn nở có dạng tim bò. Bệnh nhân chết vì suy tim sau 1–3 năm.

8. U CỦA TIM

U nguyên phát của tim rất hiếm gặp. Các u này có thể có ở một hoặc cả ba lớp của tim.

Các u ở ngoại tâm mạc có thể là u nguyên phát (u mỡ, u trung mạc, u mạch

THƯ VIỆN HUBT
TÀI LIỆU PHỤC VỤ THAM KHẢO NỘI BỘ

máu) nhưng loại u thường gặp hơn là u thứ phát do ung thư nơi khác di căn đến xoang màng tim.

U của cơ tim rất hiếm, thường là u lành, thường là loại có cuống có thể cắt bỏ được. Trong quá khứ, các u này là những nguyên nhân bí hiểm của những trường hợp suy tim rất khó chẩn đoán. Ngày nay, nhờ vào kỹ thuật xét nghiệm như siêu âm, X quang cắt lớp điện toán, người ta có thể chẩn đoán dễ dàng và điều trị có hiệu quả tốt. Theo một công trình nghiên cứu của Straus R. và CS (1945), của Griffith G.C (1965) trên các trường hợp tử thiết, xuất độ các u tim nguyên phát chỉ chiếm tỷ lệ từ 0,0017 đến 0,33%. Khoảng 80% u nguyên phát của tim là u lành, và phân nửa là u nhầy.

8.1. U nhầy

Có thể có ở cả bốn buồng tim, trên các van tim, nhưng nhiều nhất (90%) có ở tâm nhĩ với tỷ lệ trái/phải là 4/1. U thường đơn độc, hiếm có nhiều cục trong nhiều buồng tim. Trong tâm nhĩ, vùng thường gặp ở hố bầu dục. U có kích thước từ nhỏ (dưới 10cm) đến to (trên 10cm), có cuống hoặc không có cuống. Loại không có cuống thường cứng, có nhiều thùy, có lốm đốm xuất huyết dễ gây nhầm lẫn với huyết tắc ở vách. Loại có cuống thì mềm, bóng, có nhú (hoặc có nhung mao) có dạng nhầy. Cả hai loại đều được phủ bởi một lớp nội tâm mạc còn nguyên. Riêng loại có nhú, đôi khi bị vỡ và phần vỡ trở thành cục "huyết khối".



Hình 12.8. U nhầy ở tâm nhĩ, có cuống mềm, bóng, được phủ bởi một lớp nội tâm mạc còn nguyên.

U có thể di động (nhất là loại có cuống) chui vào hoặc chui qua van nhĩ–thất vào thời kỳ tâm thu làm nghẹt van tim.

Vi thể

U gồm các tế bào nhầy hình sao, tế bào nội mô mạch máu, đại thực bào, tế bào cơ trơn trưởng thành hay non và nhiều dạng trung gian khác, nằm trong chất nền nhiều mucopolysaccharid acid. Ngoài ra, còn có nhiều mạch máu nhỏ có vách cơ rõ ràng với những sắc tố hemosiderin, những đại thực bào ăn các hạt hemosiderin (do xuất huyết vi thể cũ). Dưới kính hiển vi điện tử, nổi bật nhất là có nhiều sợi fibrin bào tương mịn tương tự như các sợi của tế bào cơ trơn.

Đã từ lâu, người ta đặt câu hỏi: u nhầy của tim là một loại hamartom hay là một loại cục huyết tắc được tổ chức hóa? Nhưng, hầu hết đều nghĩ rằng đây là một tăng sản lành tính. Tất cả các loại tế bào có trong u đều xuất nguồn từ các loại biệt hoá khác nhau của tế bào trung mô nguyên thuỷ.

THƯ VIỆN HUBT
TÀI LIỆU PHỤC VỤ THAM KHẢO NỘI BỘ

U có thể có ở mọi tuổi, ngay cả ở trẻ em và có nhiều hơn ở giới nữ. Vì u có thể làm nghẽn van tim nên có thể gây ra những cơn ngất, suy tim, và ngay cả đột tử ở những người có sức khỏe bình thường. Đôi khi, có thể gây "huyết khối" ở não, thận, phổi... Dù với các phương tiện xét nghiệm hiện đại như ngày nay, đôi khi vẫn khó chẩn đoán phân biệt với các cục huyết tắc ở tim.

Điều trị u bằng phẫu thuật. Đôi khi u tái phát sau nhiều năm.

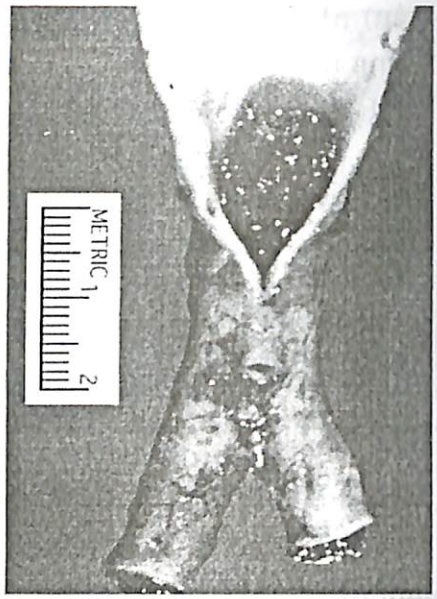

Hình 12.9. U nhầy ở tâm nhĩ trái tạo huyết khối, bít tắc hoàn toàn động mạch lớn.

8.2. U cơ vân

Rất hiếm, và hiếm hơn nhiều so với u nhầy.

U thường có nhiều cục, giới hạn rõ, có màu xám nhạt, nằm trong vách tâm thất.

Vi thể

Gồm những tế bào to, tròn hay đa diện, có một hay hai nhân, có bào tương chứa những không bào glycogen. Vài tế bào có chứa sợi myofibrils. Đôi khi có tế bào có vân cơ.

Tính chất u chưa được biết rõ. Có thể u xuất nguồn từ tế bào cơ vân tân tạo. Có thể u chỉ là một hamartom mà thôi. Hầu hết các trường hợp đã được khảo sát ở trẻ em, thường đi kèm với bệnh xơ cứng có cục, được nghĩ là có nguồn gốc dị tật.

8.3. Các u lành khác

Rất hiếm, gồm u mỡ, u mạch máu...

8.4. Các sarcôm

Có xuất độ bằng khoảng phân nửa các u lành, gồm: sarcôm mạch máu, sarcôm cơ vân, u trung mạc, lymphôm...

Tất cả các sarcôm của tim đều được phát hiện khi đã diễn tiến nhiều nên khó xác định nơi xuất phát u. Có thể các nơi chiếm ưu thế là: trong ngoại tâm mạc. trong vách, trong các buồng tim, bên phải hay bên trái.

Vi thể

U có hình thái giống như các u cùng tên ở các nơi khác ngoài tim.

U có thể có ở mọi tuổi nhưng nhiều nhất là ở người lớn. U có thể gây sốt không đặc hiệu, mệt mỏi, sụt cân, các rối loạn về tim, thường là suy tim. Hiếm khi bệnh nhân sống quá một năm.

THƯ VIỆN HUBT
TÀI LIỆU PHỤC VỤ THAM KHẢO NỘI BỘ

8.5. Ung thư thứ phát

Ung thư di căn đến tim, thường đến ngoại tâm mạc hơn là đến cơ tim, có thể xảy ra trong bất kỳ ung thư lan tràn toàn thân nào như carcinôm phế quản, lymphôm, carcinôm của thận, dạ dày, vú, mêlanôm ác.

Bệnh nhân có thể bị tràn máu ngoại tâm mạc gây ép tim hay bị tổn thương cơ tim gây loạn nhịp tim.

9. BỆNH CỦA MẠCH MÁU

Bệnh của mạch máu có thể là nguyên phát hay thứ phát; từ các tổn thương ở các vùng lân cận mạch.

Tổn thương mạch máu quan trọng vì làm yếu thành mạch, dễ đưa đến giãn nở hay vỡ mạch, làm hẹp lòng mạch gây thiếu máu nuôi cơ quan hay làm tổn thương nội mô, gây ra huyết khối trong lòng mạch.

Bệnh của động mạch giữ vai trò quan trọng, trong đó phổ biến nhất là bệnh xơ mỡ động mạch.

Bệnh của tĩnh mạch ít quan trọng hơn, có thể gây viêm tắc tĩnh mạch và huyết tắc làm tử vong bệnh nhân.

9.1. Dị tật động mạch bẩm sinh

9.1.1. Túi phồng động mạch dạng quả dâu

Túi phồng động mạch thường xảy ra ở vòng Willis nơi các động mạch não chẻ đôi hay chia nhánh, dưới dạng các túi phồng động mạch nhỏ, đường kính khoảng 1,5cm, hình túi. Túi phồng thường gặp ở 1/2 trước vòng Willis, ở các động mạch cảnh trong, động mạch não trước và não giữa. Đôi khi túi phồng động mạch bị hoá vôi. Khi vỡ ra, máu tràn vào dưới màng nhện hoặc vào não, gây tử vong hay tai biến nặng, và thường xảy ra ở lứa tuổi 20 – 50.



Hình 12.10. Túi phồng động mạch dạng quả dâu (mũi tên) ở vòng Willis của động mạch não giữa. Túi phồng hình túi, đường kính khoảng 1,5 cm.

9.1.2. Thiểu sản động mạch chủ

Ở dạng teo động mạch chủ ở trẻ con, vách ngăn chia thân động mạch chung ra động mạch chủ và phổi bị dời chỗ, hình thành teo động mạch chủ và động mạch phổi lớn. Thiểu sản động mạch chủ thường chỉ có ở gốc động mạch chủ.

THƯ VIỆN HUBT
TÀI LIỆU PHỤC VỤ THAM KHẢO NỘI BỘ

9.1.3. Túi phồng động–tĩnh mạch

Động mạch và tĩnh mạch có nơi thông thương với nhau một cách bất thường, do vết thương xuyên thấu động mạch và tĩnh mạch, hoặc do túi phồng động mạch vỡ vào tĩnh mạch hoặc do viêm hoại tử của động mạch và tĩnh mạch.

Máu từ động mạch chảy tắt qua tĩnh mạch, có thể đưa đến suy tim do tăng lượng máu về tim phải.

9.2. Xơ mỡ động mạch

Xơ mỡ động mạch hay xơ cứng động mạch có ba dạng:

– Xơ mỡ động mạch với các mảng xơ mỡ.

– Hoá vôi áo giữa động mạch cơ hay bệnh Monckeberg

– Xơ hoá các tiểu động mạch.

9.2.1. Xơ mỡ động mạch

Là bệnh động mạch rất phổ biến, do các giọt mỡ đọng lại trong áo trong và áo giữa động mạch, tạo thành các mảng xơ mỡ đội lớp nội mô lên. Lúc đầu, các mảng xơ mỡ rải rác sau đó hội tụ lại và lan tràn các hệ động mạch.

Xơ mỡ động mạch thường gặp ở các động mạch lớn như động mạch chủ hay ở động mạch tạng như động mạch vành, động mạch não, động mạch thận.

Dần dần, các mảng xơ mỡ bị hoá sợi, ngấm calci và có khi bị loét, dễ đưa đến thành lập huyết khối. Mạch máu hẹp lại biến dạng và cứng, dễ vỡ hay dễ bị hình thành túi phồng.

Hiện xơ mỡ động mạch chiếm 50% nguyên nhân tử vong ở Mỹ và Anh. Các yếu tố thuận lợi là béo phì, cao huyết áp và dư cholesterol trong máu.

Ở động mạch chủ, mảnh xơ mỡ thường nằm ở động mạch chủ bụng, quai xuống động mạch chủ.



Hình 12.11. Xơ mỡ động mạch chủ.
Nhiều vết loét và vôi hoá dọc theo mặt trong động mạch.

Đại thể

Lúc đầu, các mảng xơ mỡ mềm, gồ lên cao dưới lớp áo trong, màu vàng, đường kính từ 1 đến vài cm.

THƯ VIỆN HUBT
TÀI LIỆU PHỤC VỤ THAM KHẢO NỘI BỘ

Mặt cắt chứa chất nhầy, mềm. Nếu có thêm mô sợi, mảng xơ mỡ chắc hơn, màu xám trắng. Các mảng này dần dần tụ lại nhau, có thể làm rách áo trong mạch máu, loét áo trong, ngấm vôi hay có các huyết khối bám thành mạch. Các động mạch tạng như động mạch não, động mạch thận, động mạch tim cứng như ống điếu, giãn dài và lòng mạch từ từ bị hẹp lại bởi các huyết khối.

Vi thể

Trong các tế bào dưới nội mô có tích tụ mỡ dạng lipoprotein chứa chất cholesterol. Khi các tế bào bị vỡ ra, mỡ ngoại bào kích thích phản ứng viêm và xơ hoá ở áo trong, đôi khi làm thoái hoá hoại tử một phần áo giữa. Xơ mỡ động mạch gây tổn thương do nhiều cách: (1) làm hẹp lòng mạch, gây thiếu máu cục bộ, (2) nghẽn đột ngột lòng mạch do huyết khối, đưa đến nhồi máu ở tạng mạch nuôi dưỡng, (3) có thể hình thành huyết khối hay huyết tắc và (4) làm yếu thành mạch, khiến dễ vỡ thành mạch hay gây túi phồng động mạch.

9.2.2. Bệnh hoá vôi áo giữa động mạch hay bệnh Monckeberg

Áo giữa các động mạch tạng hay động mạch nhỏ có thể bị hoá vôi dạng nhẫn. Các động mạch thường bị là động mạch đùi, động mạch xương chày, động mạch quay và trụ, và động mạch vành. Bệnh thường gặp ở người trên 50 tuổi.

Đại thể

Tổn thương có dạng mảng hoá vôi ở áo giữa. Áo trong bị biến dạng nhưng còn nguyên vẹn.

Vi thể

Mảng hoá vôi nằm trong lớp áo giữa và không có viêm kèm theo. Lớp áo trong và áo ngoài không bị tổn thương.

9.2.3. Bệnh xơ cứng tiểu động mạch

Ở động mạch nhỏ, có ba dạng xơ cứng tiểu động mạch và thường là hậu quả của cao áp huyết:

– *Xơ cứng dạng hyalin*: thành các động mạch dày ra, mất cấu trúc tế bào và thoái hoá hyalin.

Bệnh này thường gặp trong thận, tụy tạng, thượng thận, mạc treo v.v... Xơ cứng dạng hyalin làm hẹp lòng mạch và thiếu máu.

– *Xơ cứng dạng tăng sản*: thường gặp trong cao huyết áp ác tính. Khi huyết áp cực đại tăng trên 200mm thuỷ ngân. Các thành động mạch dày đồng tâm dạng củ hành, làm bít dần dần lòng mạch.

– *Hoại tử dạng fibrin*: thường gặp trong cao huyết áp ác tính và suy thận. Thành mạch có lắng đọng chất hoại tử dạng fibrin, chất này gồm các sợi fibrin và globulin miễn dịch.

THƯ VIỆN HUBT
TÀI LIỆU PHỤC VỤ THAM KHẢO NỘI BỘ

9.3. Viêm động mạch

Viêm động mạch thường do nhiều tác nhân như độc tố vi khuẩn, chấn thương, hoá chất, tác nhân vật lý v.v...

Vi khuẩn xâm nhập vào động mạch thường từ một ổ lân cận, như trong viêm loét đại tràng, viêm lao phổi, viêm phổi nhiễm khuẩn, viêm màng não v.v...

Vi thể

Nơi viêm có phù, đọng fibrin và ngấm bạch cầu đa nhân. Viêm dễ dẫn đến huyết khối hay nghẽn mạch.

9.3.1. Viêm đa động mạch dạng nốt

Viêm gây hoại tử tất cả các lớp của động mạch, do cơ chế miễn dịch bất thường và gặp trong choáng miễn dịch, dị ứng với penicillin hay sulfamid.

Hiếm gặp hơn, bệnh xảy ra ở người bị lupus, bệnh xơ bì hay viêm da cơ. Thành mạch hoại tử dạng fibrin và có thấm nhập tế bào viêm.

9.3.2. Viêm động mạch thái dương (Viêm động mạch đại bào)có kích thước

Phản ứng viêm hạt mạn tính này thường gặp ở động mạch sọ trung bình và nhỏ, động mạch thái dương, ở người trên 50 tuổi.

Động mạch bị tổn thương có những nơi phình dạng nốt. Các sợi chun của màng ngăn chun trong thoái hoá và vỡ ra, có phản ứng viêm hạt với lymphô bào, mô bào và đại bào ăn dị vật đến xâm nhập vào lòng động mạch. Có ít bạch cầu đa nhân và bạch cầu ái toan nơi ổ viêm.

Lớp áo trong của động mạch dày lên với các nguyên bào sợi tăng sản và làm hẹp lòng động mạch. Phản ứng viêm hạt có thể làm hoại tử áo giữa động mạch.

9.3.3. Bệnh Takayasu

Năm 1908, bác sĩ Takayasu người Nhật, lưu ý đến chứng bệnh đặc biệt này với tổn thương nhãn cầu và yếu mạch tay.

Bệnh Takayasu do cung động mạch chủ dày ra, xơ hoá và làm hẹp hay làm bít lòng các mạch máu lớn phát xuất từ đấy đến đầu, cổ và chi trên. 90% bệnh xảy ra ở phụ nữ.

Các triệu chứng lâm sàng gồm mạch cổ tay yếu, huyết áp ở chi trên tụt, ở chi dưới cao, có rối loạn thị giác như mù, xuất huyết võng mạc, teo mống mắt.

Vi thể: áo ngoài có phản ứng viêm xơ hóa, làm hẹp lòng các mạch nuôi mạch, và ngấm tế bào viêm kinh niên. Dần dần do thiếu nuôi dưỡng áo giữa bị hoại tử, xơ hoá hay ngấm vôi.

9.3.4. Bệnh Buerger

Bệnh Buerger là bệnh tắc nghẽn động mạch ngoại biên, hầu như chỉ xảy ra ở giới nam có hút thuốc lá.

THƯ VIỆN HUBT
TÀI LIỆU PHỤC VỤ THAM KHẢO NỘI BỘ

Bệnh nhân thường từ 35 tuổi trở lên, với nghẹt các động mạch chi trên hay chi dưới và gây đau nhức nhiều. Khi ngưng hút thuốc, bệnh nhẹ đi hay khỏi hẳn.

Tổn thương thường ở một đoạn động mạch của chi trên hay chi dưới, sau đó kèm theo viêm tĩnh mạch và dây thần kinh kế cận.

Viêm gây tắc mạch với hình thành nhiều ổ áp xe nhỏ trên cục huyết khối chứa bạch cầu đa nhân, thoái bào, tế bào Langerhans, nguyên bào sợi.

Viêm tắc mạch dưa đến thiếu máu và hoại tử chi.

9.4. Túi phồng động mạch chủ

Phồng mạch là một khoang hay một túi tạo ra bởi sự giãn nở bất thường và khu trú của mạch máu. Phồng mạch có thể gặp ở bất kỳ động mạch hay tĩnh mạch nào, nhưng phồng động mạch chủ quan trọng hơn cả, có thể vỡ, gây tử vong.

Ba nguyên nhân chính của bệnh phồng mạch là xơ mỡ động mạch, giang mai và hoại tử dạng nang áo giữa động mạch.

Phồng mạch có thể có nhiều dạng khác nhau như dạng quả dâu, dạng túi, dạng thoi. Phồng mạch có thể chứa máu hay máu đông.

Phồng mạch do xơ mỡ động mạch thường ở động mạch chủ bụng, có dạng túi hay dạng thoi.

Phồng mạch do giang mai thường ở động mạch chủ ngực và ở cung động mạch chủ.

9.5. Bệnh của tĩnh mạch

Bệnh trướng nở tĩnh mạch cùng với viêm tắc tĩnh mạch là bệnh tĩnh mạch phổ biến nhất, chiếm 90% bệnh lý tĩnh mạch.

9.5.1. Trướng nở tĩnh mạch

Tĩnh mạch trướng nở bất thường, ngoằn ngoèo, do áp suất trong tĩnh mạch tăng. Các tĩnh mạch trướng nở thường gặp là tĩnh mạch nông của chi dưới, tĩnh mạch thực quản và hậu môn.

Thường tĩnh mạch giãn nở không đều, có thể có huyết khối trong lòng mạch và biến dạng van tĩnh mạch. Máu thường bị ứ lại trong tĩnh mạch.

Vi thể

Thành tĩnh mạch không đều, chỗ dày chỗ mỏng, áo giữa có lớp cơ phì đại hoặc ngấm vôi.

9.5.2. Viêm tắc tĩnh mạch

Viêm tắc tĩnh mạch thường gặp trong suy tim với **rung nhĩ, u, sau mổ, ở bệnh** nhân nằm bất động lâu, ở phụ nữ có thai.

Bệnh này cũng xảy ra khi có tổn thương tĩnh mạch, với nhiễm khuẩn, phỏng, hay chấn thương tĩnh mạch. 90% viêm tắc tĩnh mạch xảy ra ở chi dưới, nhất là ở cẳng chân.

THƯ VIỆN HUBT
TÀI LIỆU PHỤC VỤ THAM KHẢO NỘI BỘ

Viêm màng não do vi khuẩn, viêm tai giữa và viêm xương chũm cũng có thể gây viêm tắc tĩnh mạch ở sọ và ở xoang màng cứng.

Các tĩnh mạch bị tắc giãn nở lớn, lòng chứa huyết khối mới hay cũ. Thành mạch có phản ứng viêm.

9.6. U mạch máu

9.6.1. U lành mạch máu

U lành mạch máu có hai dạng:

** U lành mạch máu dạng mao mạch*: U gồm các mạch máu đường kính cỡ mao mạch bình thường. U thường gặp ở da, mô dưới da, niêm mạc miệng và môi. U cũng có thể gặp ở các tạng như lách, gan, thận. U thường nhỏ, đường kính từ vài mm đến vài cm, màu đỏ hay tím. Cũng có đôi khi u rất lớn, phủ ở mặt hoặc phần trên cơ thể, màu đỏ tím. U không có vỏ bao nhưng khu trú. U gồm các mao mạch vách mỏng, sắp xếp sát nhau, với ít mô đệm xen kẽ. Các mạch này được lót bởi một lớp tế bào nội mô bình thường và thường chứa đầy máu.

** U lành mạch máu dạng hang:* U gồm các mạch lớn giãn nở dạng hang, kích thước các hang này lớn hơn đường kính mao mạch nhiều. U gặp ở da, niêm mạc và ở các tạng như gan, lách, tụy tạng, não. U có đường kính khoảng 2cm, mềm, màu đỏ tím. U khu trú nhưng không có vỏ bao, với các hang chứa đầy máu, với ít mô đệm xen kẽ.

9.6.2. U lành mạch lymphô

** U lành mạch lymphô dạng mao mạch*: U thường ở vùng dưới da đầu, cổ hay nách, đường kính 1–2cm, gồ lên hoặc có cuống. U gồm một lưới xoang lymphô, kích thước cỡ mao mạch, không có hồng cầu, nằm sát nhau. Mô đệm xen kẽ ít và thường có thấm nhập tế bào lymphô.

** U lành mạch lymphô dạng hang:* U thường gặp ở cổ hay nách, có thể lớn đến 15 cm đường kính. U có cấu trúc tương tự như u lành mạch máu dạng hang, với các xoang rất lớn, lót bởi một lớp tế bào nội mô, mô đệm xâm nhập nhiều lymphô bào. Do kích thước lớn, u có thể chèn ép các mô lân cận như mạch máu, khí quản và thực quản.

9.6.3. U mạch chu bào

U thường gặp ở mô mềm nông, đường kính khoảng 8cm.

U do các chu bào tăng sản quanh các mạch có dạng mao mạch. Trông u giống như u nội mạc bào, nhưng khi nhuộm bạc các tế bào ở ngoài màng đáy của mao mạch.

U ác tính. 50% di căn vào phổi, xương và gan.

9.6.4. U tế bào nội mô

U gồm các tế bào nội mô tăng sản trong lòng hay quanh các mạch máu. U

THƯ VIỆN HUBT
TÀI LIỆU PHỤC VỤ THAM KHẢO NỘI BỘ

thường gặp ở ngoài da hay ở tạng như ở gan, ở lách. U thường có đường kính 4–5cm, đỏ hay xanh xám, giới hạn rõ. U gồm các khe, các xoang mạch, với các tế bào nội mô hình thoi tăng sản thành dải hay cuộn. Tế bào đều, nhân ít dị dạng. Phân bào ít. U không có vỏ bao nhưng khu trú.

Một số nhỏ u có thể hoá ác thành sarcôm tế bào nội mô.

9.6.5. Sarcôm tế bào nội mô

U thường rất lớn, 15–20cm đường kính, màu xám nhạt, chắc như thịt hay mềm như mô não. U thường có rải rác hoại tử xuất huyết. U gồm các tế bào nội mô dị dạng, bao quanh các mạch máu hay xâm nhập vào lòng mạch. Tế bào nội mô tròn, to nhỏ không đều, có thể có đại bào và có nhiều phân bào.

Chẩn đoán phân biệt với sarcôm sợi và sarcôm cơ trơn dựa vào nhuộm với PTAH (phosphotungstic acid hematoxylin stain) các sợi fibrin không có trong sarcôm tế bào nội mô, chỉ có trong sarcôm cơ trơn.

9.6.6. Sarcôm Kaposi

U có nhiều khối màu đỏ tím ở da hay tạng.

Vi thể

U có dạng như u lành mạch máu dạng mao mạch nhưng các tế bào nhiều, hình thoi, dị dạng như trong sarcôm sợi hay sarcôm tế bào nội mô.

Tài liệu tham khảo

1. Aretz HT: The Heart. In: Sternberg SS.: Diagnostic Surgical Pathology Volume 1, 2nd Ed., Raven Press– New York, 1994 : 1183 – 1226.
2. Edwards WD: Congenital Heart disease in the Adult. In Damjanov I, Linder J: Anderson's Pathology, 10th ed., Mosby 1996: 1339 – 1396.
3. Gallagher PJ: Blood vessels In: Sternberg SS.: Diagnostic Surgical Pathology Volume 1, 2nd Ed., Raven Press– New York, 1994: 1227 – 1254.
4. McManus BM, Davies MJ: Heart disease in the Adult. In Damjanov I, Linder J: Anderson's Pathology, 10th ed., Mosby 1996: 1256 – 1338.
5. Moore S, Jennette JC, Rosen S: Vascular system. In Damjanov I, Linder J: Anderson's Pathology, 10th ed., Mosby 1996: 1397 – 1446.
6. Schoen FJ, Cotran RS: Blood vessels. In: Pathologic basis of disease. 6th ed. W B. Saunders, 1999: 493 – 542.
7. Schoen FJ: The Heart. In: Pathologic basis of disease. 6th ed. W B. Saunders, 1999: 543 – 601.
8. Vuong PN, Berry SC: The pathology of Vessels, Springer, 2002.

THƯ VIỆN HUBT
TÀI LIỆU PHỤC VỤ THAM KHẢO NỘI BỘ

TỰ LƯỢNG GIÁ

Chọn câu trả lời đúng nhất trong các câu từ 1 đến 7

Câu 1. Dị tật nào **không thuộc** tứ chứng Fallot:

A. Động mạch chủ trên vách ngăn.
B. Teo lỗ động mạch phổi.
C. Thông liên thất.
D. Thất phải lớn.
E. Hẹp van động mạch chủ.

Câu 2. Tổn thương **không có** trong bệnh xơ mỡ động mạch là:

A. Mảng xơ mỡ dưới lớp áo trong.
B. Mảng loét ở lớp nội mô.
C. Huyết khối trên mảng loét.
D. Mảng loét ngấm vôi.
E. Mảng loét sâu làm vỡ mạch.

Câu 3. Viêm nội tâm mạc do vi khuẩn thường gặp ở:

A. Thất trái
B. Thất phải.
C. Van tim.
D. Nhĩ trái.
E. Nhĩ phải.

Câu 4. Lúc đầu xơ mỡ động mạch do các giọt mỡ đọng lại ở:

A. Áo trong động mạch.
B. Áo ngoài động mạch.
C. Dưới màng ngăn chun ra ngoài.
D. Áo giữa động mạch.
E. Quanh các mạch nuôi mạch.

Câu 5. Tổn thương thấp tim thường gặp ở:

A. Van 2 lá.
B. Van 3 lá.
C. Nội tâm mạc nhĩ trái.
D. Van động mạch chủ.
E. Van động mạch phổi.

Câu 6. Tổn thương cơ bản của bệnh thấp tim là:

A. Viêm cơ tim kẻ.
B. Mảng Mac Callum.

THƯ VIỆN HUBT
TÀI LIỆU PHỤC VỤ THAM KHẢO NỘI BỘ

C. Thể Aschoff.

D. Van 2 lá cứng và hoá vôi.

E. Hẹp hở van động mạch chủ.

Câu 7. U tim thường gặp nhất là:

A. U cơ vân.

B. U nhầy.

C. U mạch máu.

D. U mỡ.

E. U vỏ bao thần kinh.

Chọn câu trả lời tương ứng chéo trong các câu từ 8 đến 11

Các bệnh	**Có đặc điểm**
Câu 8. Viêm da động mạch dạng nốt.	A. Phản ứng viêm hạt mạn tính có đại bào.
Câu 9. Viêm động mạch thái dương.	B. áo ngoài động mạch có phản ứng viêm xơ hoá làm hẹp lòng các mạch nuôi mạch.
Câu 10. Bệnh Takayasu.	C. Viêm gây tắc nghẽn động mạch ngoại biên, hình thành các ổ áp xe nhỏ.
Câu 11. Bệnh Buerger.	D. Vách mạch xơ cứng dạng hyalin.
	E. Vách mạch hoại tử dạng fibrin kèm thấm nhập tế bào viêm.

Chọn câu trả lời Nhân – Quả trong các câu từ 12 đến 15

Câu 12. (1) Trong viêm nội tâm mạc do vi khuẩn, các nốt sùi thường có đường kính vài cm rải rác trên mặt van tim, có khi gây loét và thũng van **BỞI VÌ** (2) Các nốt sùi trong viêm nội tâm mạc do vi khuẩn cấu tạo bởi chất dạng fibrin, tiểu cầu, mảnh vụn hồng cầu và bạch cầu với các ổ vi khuẩn.

Câu 13. (1) U nhầy của tim có thể làm nghẹt van tim **BỞI VÌ** (2) U nhầy của tim có thể di động, nhất là loại có cuống.

Câu 14. (1) Túi phồng động mạch dạng quả dâu là một trong những nguyên nhân gây tai biến mạch máu não nặng. **BỞI VÌ** (2) Nửa sau vòng Willis là nơi thường gặp của loại túi phồng động mạch dạng quả dâu.

Câu 15. (1) Bệnh túi phồng động tĩnh mạch có thể đưa đến suy tim **BỞI VÌ** Trong bệnh túi phồng động tĩnh mạch, máu từ động mạch chảy tắt qua tĩnh mạch.

THƯ VIỆN HUBT
TÀI LIỆU PHỤC VỤ THAM KHẢO NỘI BỘ

Bài 13

BỆNH TUYẾN GIÁP

MỤC TIÊU

1. *Kể tên bốn dị tật bẩm sinh tuyến giáp.*
2. *Mô tả và phân tích năm loại viêm tuyến giáp mạn tính.*
3. *Mô tả và phân tích bệnh phình giáp.*
4. *Mô tả và phân tích loại u tuyến thường gặp nhất của tuyến giáp.*
5. *Mô tả và phân tích bốn loại carcinôm tuyến giáp.*

Bệnh của tuyến giáp không thường gặp, phần lớn có thể điều trị được bằng nội khoa hay phẫu thuật.

Theo Hurthal và Heineman, các bệnh tuyến giáp thường gồm:

– 1/3 tổng số bệnh nhân có triệu chứng cường giáp, trong đó 85% có bệnh Basedow, 10% có bệnh phình giáp cục độc.

– 2/3 tổng số bệnh nhân mắc bệnh phình giáp, u tuyến lành, ung thư. Một số ít bệnh nhân mắc bệnh viêm giáp và u nang giáp.

Hầu hết các bệnh của tuyến giáp đều làm cho tuyến giáp to, có khi có cục nên dễ được phát hiện sớm nhưng cũng dễ gây chẩn đoán nhầm với u thật.

1. CÁC DỊ TẬT BẨM SINH

1.1. Ống giáp–lưỡi

Tuyến giáp xuất nguồn từ nụ mầm của ống nguyên nội bì vùng sàn miệng và phát triển thành ống, chạy suốt mặt trước vùng cổ để tạo nên ống giáp–lưỡi. Cực trên của ống sau này là lỗ tịt ở nơi đỉnh góc V của lưỡi (V lưỡi cũng là nơi hội tụ của hai nụ mầm trước và sau, để tạo nên lưỡi). Cực dưới là một dây chằng nhỏ gọi là tháp Lalouette, gắn liền eo giáp với xương móng. Đôi khi ống giáp–lưỡi tồn tại dưới dạng một ống thực (ống Bochdalek), nhưng thường chỉ còn lại một sợi dây giáp–lưỡi. Trên đường phát triển, tuyến giáp có thể tạo nên u nang giáp–lưỡi hoặc mô giáp lạc chỗ.

1.2. Nang giáp–lưỡi

U giả, được hình thành do sự tồn tại của mô ống giáp–lưỡi, tiến triển rất chậm, 1/3 trường hợp có từ lúc mới sinh, 2/3 trường hợp chỉ xuất hiện khi bệnh nhân lớn.

THƯ VIỆN HUBT
TÀI LIỆU PHỤC VỤ THAM KHẢO NỘI BỘ

Nang ở đường giữa, từ vùng đáy lưỡi đến hõm trên xương ức, thường thấy nhất ở vùng xương móng, đường kính vài cm, vỏ bao mỏng, chứa dịch vàng đặc.

Vách nang phủ biểu mô trụ đơn có nhung mao, chế tiết, có thể chuyển sản thành dạng chuyển tiếp hoặc dạng thượng bì. Đôi khi kèm những nang tuyến nhỏ hoặc những tinh thể cholesterol. Biểu mô có thể bị loét tạo mô hạt viêm. U thường ở đường giữa cổ và không có mô lymphô nên dễ phân biệt với u nang khe mang.

1.3. Mô giáp lạc chỗ

Xảy ra trong quá trình tạo phôi. Mô giáp lạc chỗ thường thấy ở vùng lưỡi, quanh lỗ tịt, hoặc theo đường giữa, có ở vùng gần xương móng, hiếm ở trung thất, thanh quản, cung động mạch chủ, màng tim, cơ hoành, rất hiếm ở ống mật chủ.

Cần thận trọng phân biệt với tuyến giáp lạc bên. Loại này thường là do ung thư tuyến giáp di căn đến hạch lymphô vùng cổ bên. Trên vi thể, nếu chỉ đếm được từ 10 đến 20 túi tuyến giáp trong mẫu mô hạch lymphô và không làm hạch to hơn bình thường thì chúng không được coi là ung thư. Nhưng nếu số lượng túi tuyến nhiều hơn, có tạo nhú, có dị dạng tế bào thì được coi là một ung thư tuyến giáp di căn hạch cổ.

Những trường hợp mô tuyến giáp có ở trong buồng trứng (được gọi là struma ovarii) được coi như là một thành phần của u quái của buồng trứng. Mô giáp lạc chỗ có thể mắc những bệnh như mô tuyến giáp ở vị trí bình thường, nhưng rất hiếm, và cũng có thể tạo ra các triệu chứng cường giáp.

1.4. Thiểu sản và vô tạo tuyến giáp

Rất hiếm, do tuyến giáp kém phát triển hoặc không phát triển. Nguyên nhân: do người mẹ thiếu iode trong thai kỳ và sau đó trẻ nhỏ cũng thiếu iode. Bệnh nhân có những biểu hiện trầm trọng của thiểu năng tuyến giáp như bệnh đần hay bệnh phù nhầy.

2. CÁC BIẾN ĐỔI THOÁI TRIỂN

2.1. Teo đét

Rất hiếm, có thể do tuổi già, do suy chức năng tuyến yên.

2.2. Bệnh thoái hoá bột (bệnh bột)

Trong bệnh bột toàn thân, chất bột có thể đọng trong mô kẽ, nhất là các mạch máu tuyến giáp, khi nhiều có thể gây chèn ép các túi tuyến. Nhưng thường bệnh bột ít ảnh hưởng đến tuyến giáp.

2.3. Nhiễm sắc tố

Trong bệnh nhiễm sắc tố toàn thân (chất hemosiderine và lipofuscin), chất hemosiderine có thể đọng trong bào tương của tế bào biểu mô túi tuyến và trong tế bào sợi của mô đệm, có thể gây giảm chức năng tuyến giáp.

THƯ VIỆN HUBT
TÀI LIỆU PHỤC VỤ THAM KHẢO NỘI BỘ

3. VIÊM TUYẾN GIÁP

Chỉ chiếm tỷ lệ khoảng 3% của bệnh tuyến giáp, nhưng làm tuyến giáp to, có mật độ không đều, trên lâm sàng dễ nhầm lẫn với u tuyến giáp. Có hai loại chính:

3.1. Viêm cấp tính

Thường thứ phát sau viêm đường hô hấp trên, viêm tuyến nước bọt. Nguyên nhân do tụ cầu khuẩn vàng, liên cầu khuẩn hoặc virus. Tuyến giáp sưng to, đau, đau khi nuốt. Mô tuyến có phản ứng tiết dịch, phù, thấm nhập nhiều tế bào viêm.

3.2. Viêm bán cấp hoặc mạn tính

Với những thể bệnh khác nhau, có những triệu chứng lâm sàng riêng biệt, những tổn thương đặc thù và bệnh căn không rõ rệt, có thể biểu hiện như những u giả gồm:

3.2.1. Viêm giáp Hashimoto

Bệnh được Hashimoto mô tả lần đầu vào năm 1912. Bệnh thường gặp ở nữ giới (nữ/nam: 10/1), thường nhất là ở tuổi mãn kinh. Bệnh căn có liên quan đến cơ chế tự miễn dịch. Tất cả bệnh nhân đều có kháng thể kháng thyroglobulin và thường có tình trạng nhược giáp.

Tuyến giáp to gấp 2–3 lần, lan tỏa đều 2 thùy, vỏ bao mỏng, diện cắt thuần nhất, dai như cao su, màu vàng nhạt, nhiều thùy, ít dính mô xung quanh . Mô giáp thấm nhập nhiều lymphô bào, tương bào, mô bào. Các tế bào họp thành đám hay lan tỏa (đôi khi có thể nhầm lẫn với u lymphô) hoặc tạo thành những nang lymphô. Rải rác có hoá sợi và còn sót lại những túi tuyến giáp có phủ tế bào Hurthle (còn gọi là tế bào Askanazy) với bào tương ưa acid, chứa nhiều tiểu vật, lòng túi tuyến không chứa hoặc chứa ít keo lỏng kèm đại thực bào.

Mô giáp thấm nhập nhiều lymphô bào, tương bào, mô bào. Các tế bào họp thành đám hay lan tỏa (đôi khi có thể nhầm lẫn với u lymphô) hoặc tạo thành những nang lymphô. Rải rác có hoá sợi và còn sót lại những túi tuyến giáp có phủ tế bào Askanazy với bào tương ưa acid, chứa nhiều tiểu vật, lòng túi tuyến không chứa hoặc chứa ít keo lỏng kèm đại thực bào.

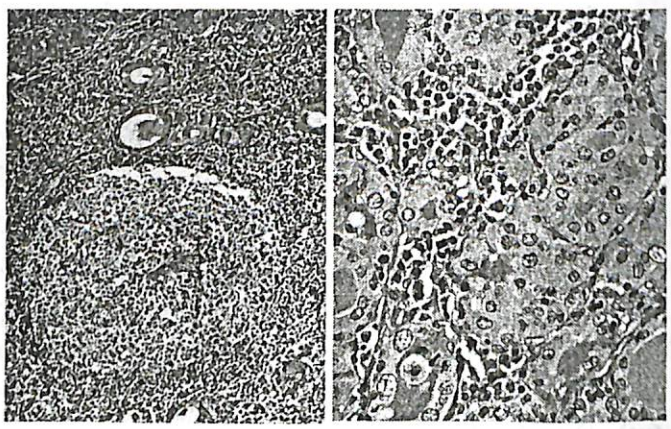

Hình 13.1. Viêm giáp Hashimoto: lymphô bào hình thành nang lymphô (trái HE x 100), tế bào Askanazy (phải HE x 200).

Có thể chẩn đoán bằng chọc hút: trong phết tế bào có lymphô bào và tế bào Askanazy.

THƯ VIỆN HUBT
TÀI LIỆU PHỤC VỤ THAM KHẢO NỘI BỘ

3.2.2. Viêm giáp lymphô bào (còn gọi là viêm giáp ở thiếu niên)

Tuyến giáp có trọng lượng bình thường hoặc hơi to (so với loại viêm giáp Hashimoto).

Cấu trúc gồm thấm nhập lymphô bào (nhưng ít hơn so với viêm giáp Hashimoto) kèm (hoặc không) huỷ hoại của biểu mô túi tuyến và xơ hoá. Các túi tuyến nguyên vẹn hoặc tăng sản.

Bệnh thường nhẹ, không diễn tiến nặng và ít quan trọng trên lâm sàng. Bệnh có thể gặp ở bệnh nhân có bất thường về tuyến giáp (phình giáp, u lành tuyến, ung thư), có thể là biểu hiện sớm của viêm giáp Hashimoto ở người trẻ.

3.2.3. Viêm giáp mạn tính không đặc hiệu (còn gọi là viêm giáp mạn tính xơ hoá)

Là loại thường gặp nhất và dễ lầm với viêm giáp Hashimoto. Tuy vậy, viêm giáp mạn tính không đặc hiệu có ba điểm khác biệt:

– Tuyến giáp nhỏ hơn (cân nặng 30 – 60g).

– Mô giáp dễ nhận thấy trên kính hiển vi tuy vài túi tuyến bị biến dạng, xơ hoá và thường không có nang lymphô.

– Có nhiều tương bào và nhiều vùng chuyển sản gai.

Tóm lại, đây là một phản ứng viêm thông thường của tuyến giáp có thể xảy ra do tác động của vi khuẩn, hoá chất, thương tổn mạch máu hoặc rối loạn miễn dịch.

3.2.4. Viêm giáp hạt (viêm giáp đại bào, viêm giáp bán cấp, bệnh De Quervain)

Bệnh nhân nhiều tuổi, diễn tiến bán cấp hoặc mạn tính, kéo dài vài tuần, vài tháng hoặc lâu hơn. Tổn thương chỉ ảnh hưởng một phần tuyến giáp tạo thành dạng cục, rắn cứng, không đối xứng, dính mô kế cận, diện cắt không đều màu trắng nhạt.

De Quervain và cộng sự đã mô tả kỹ: mô giáp còn rất ít túi tuyến thưa, nhỏ, teo dét, kèm mô hạt viêm, có dạng nang giống nang lao (vì vậy còn được gọi là viêm giáp giả lao), vùng trung tâm có chất keo, thoái hoá, bao quanh là tế bào viêm và đại bào, vài nơi có những áp xe vi thể và tinh thể oxalate calci. Nguyên nhân có lẽ do virus.



Hình 13.2. Viêm giáp đại bào (HE x 100).

3.2.5. Viêm giáp Riedel

Hiếm thấy nhất. Theo Franssilar, trên 42.000 trường hợp mổ tuyến giáp, chỉ có 20 trường hợp là viêm giáp Riedel.

THƯ VIỆN HUBT
TÀI LIỆU PHỤC VỤ THAM KHẢO NỘI BỘ

Bệnh được Riedel mô tả từ năm 1896. Tuyến giáp chỉ bị tổn thương một phần (tổn thương không đối xứng). Tổn thương cứng chắc như đá, dính vào mô kế cận và có những dải mô xơ dày lan tỏa từ vỏ bao tuyến giáp đến các cấu trúc xung quanh. Diện cắt giống như sẹo sợi.

Dưới kính hiển vi, các nang giáp bị phá huỷ và được thay bằng mô sợi xơ dày, thấm nhập tế bào viêm kể cả ở vỏ bao và mô kế cận.

Bệnh sinh chưa rõ, tuy bệnh được nghĩ là một biểu hiện của nhóm bệnh xơ hoá nhiều ổ vô căn.

Bệnh không gây đau và hầu như không thể chẩn đoán phân biệt với ung thư tuyến giáp vì tổn thương dính cứng tạo thành như một vành đai sắt siết quanh cổ. Bệnh nhân có thể khó thở khi nằm.

4. PHÌNH GIÁP

Tuyến giáp có khối lượng và kích thước lớn hơn bình thường, do nhiều nguyên nhân khác nhau, với những biểu hiện lâm sàng và giải phẫu bệnh khác nhau, đôi khi rất phức tạp và thay đổi tùy theo giai đoạn bệnh.

Phần lớn các xếp loại dựa vào sự kết hợp giữa hình thái giải phẫu bệnh với triệu chứng lâm sàng.

4.1. Phình giáp đơn thuần

Là loại thường thấy nhất, đặc biệt bệnh nhân nữ.

Bệnh nhân không có rối loạn chức năng tuyến giáp (vì vậy có tên là phình giáp thường).

Có ba nhóm nguyên nhân chính gây bệnh:

– Thường do thiếu iode trong thực phẩm. Bệnh có xuất độ cao ở những vùng thiếu iode (như vùng núi), khi đó cũng được gọi là phình giáp dịch vùng.

– Do rối loạn thần kinh–nội tiết tố ở trẻ gái dậy thì, ở phụ nữ mãn kinh hoặc trong thai kỳ.

– Do dùng quá nhiều thực phẩm (cải bắp, củ cải, xu hào, đậu nành) có chứa cyanates và những chất có tác dụng chống nội tiết tố tuyến giáp hoặc do bệnh nhân dùng những thuốc có thyocyanate, salicylate, thiouracil. Những nguyên nhân này có thể gây phình giáp kèm thiểu năng tuyến giáp.

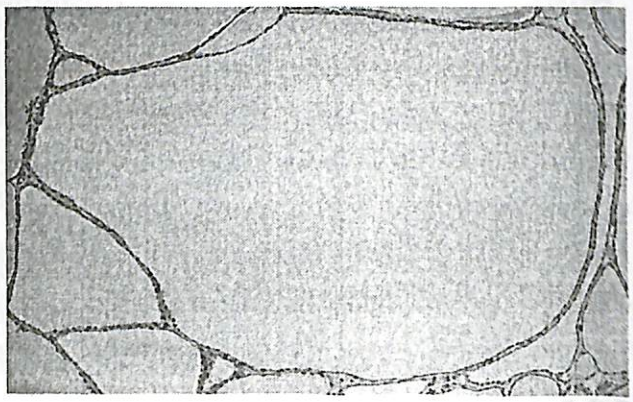

Hình 13.3. Phình giáp đơn thuần lan tỏa: các túi tuyến bị dẹt, lòng túi tuyến chứa nhiều chất keo đặc (HE x 75).

Có ba loại phình giáp đơn thuần:

THƯ VIỆN HUBT
TÀI LIỆU PHỤC VỤ THAM KHẢO NỘI BỘ

4.1.1. Phình giáp lan tỏa

Thường là giai đoạn đầu của phình giáp đơn thuần. Tuyến giáp to đều hai bên, có khi nặng 1000g, thuần nhất, đơn dạng. Mật độ mềm, diện cắt nhầy, bóng do có nhiều chất keo vì vậy gọi là phình giáp keo. Hoặc mật độ rắn, diện cắt không nhầy và giống mô giáp bình thường được gọi là phình giáp mô chủ.

Cấu trúc gồm những túi tuyến giãn rộng, chứa nhiều keo giáp đặc, phủ tế bào biểu mô hình khối thấp hoặc bị dẹt (trong phình giáp keo). Đôi khi, các túi tuyến nhỏ chứa ít keo giáp (trong phình giáp mô chủ).

4.1.2. Phình giáp cục (không độc)

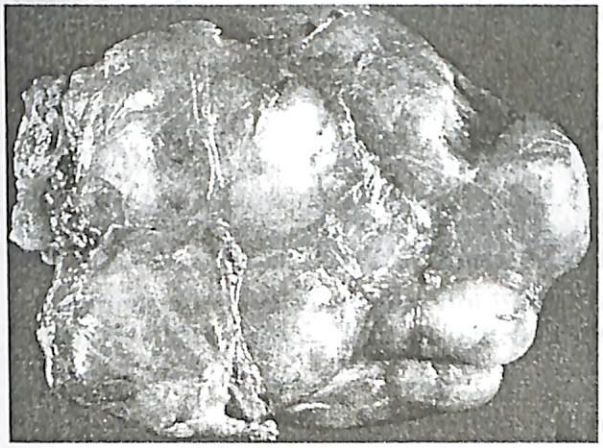

Hình 13.4. Phình giáp cục (không độc). Nhiều cục có chứa chất keo.

Cũng được gọi là phình giáp nhân (đơn nhân hoặc đa nhân) hay phình giáp hạt (đơn hạt hay đa hạt).

Có thể đơn cục, nhưng thường là đa cục. Là giai đoạn sau của phình giáp đơn thuần, do những biến đổi của mô giáp như thoái hoá xen lẫn tái tạo, phì đại, ứ đọng keo giáp tạo nên những cục.

Mô giáp có một cục, nhưng thường nhiều cục, kích thước và vị trí rất khác nhau trong mô tuyến, có bốn đặc điểm chính: có cục, xuất huyết, hoá nang, hoá calci.



Hình 13.5. Hình ảnh vi thể của phình giáp đơn thuần: các túi tuyến giãn rộng, tế bào túi tuyến dẹt. Nửa trái của hình là các tế bào tăng sản phản ứng do tình trạng phình giáp kéo dài (HE x 100).

4.1.3. Nang giáp

Hầu hết các nang giáp là do hiện tượng thoái hoá nang của một cục trong bệnh phình giáp cục. Đôi khi, từ một túi tuyến bình thường bị xuất huyết hoặc thoái hoá nang. Hiếm hơn, có thể từ một u thật.

Nang giáp có thể nhỏ, đường kính dưới 1cm, hay to, đường kính 6 đến 10cm. Trong nang chứa chất keo giáp hoặc dịch đỏ của máu cũ, hoặc dịch nâu sền sệt chất keo. Vỏ nang lót bởi lớp biểu mô trụ hoặc biểu mô chuyển sản gai.

4.2. Phình giáp kèm cường giáp

4.2.1. Phình giáp lan tỏa kèm cường giáp

(Còn gọi là bệnh Basedow, bệnh Graves hoặc phình giáp lồi mắt). Bệnh do

THƯ VIỆN HUBT
TÀI LIỆU PHỤC VỤ THAM KHẢO NỘI BỘ

tăng sản nguyên phát của mô tuyến giáp. Bệnh nhân có triệu chứng cường giáp, lồi mắt và phì đại lan tỏa của tuyến giáp.

Bệnh có xuất độ cao thứ nhì sau phình giáp đơn thuần, thường gặp ở phụ nữ, nhiều nhất ở khoảng 30 đến 40 tuổi, tỷ lệ nữ/nam là 5/1.

Bệnh căn có liên quan đến cơ chế tự miễn vì thấy bệnh nhân có nhiều globulin miễn dịch chống tuyến giáp gây những rối loạn chức năng tuyến giáp và tuyến yên.



Hình 13.6. Phình giáp lan tỏa kèm cường giáp.
Diện cắt tuyến giáp chắc giống như mô tụy tạng.

Tuyến giáp to đều lan tỏa, diện cắt nhiều thùy, đỏ nâu, chắc, thuần nhất như thịt không nhầy, nhiều máu.

Cấu trúc gồm những túi tuyến tăng số lượng, nhưng có kích thước nhỏ, tế bào túi tuyến có hình trụ, có nơi tăng sản tạo những nhú vào lòng túi tuyến. Lòng túi hẹp, ít keo giáp và có nhiều hốc nhỏ (không bào) ở sát biểu mô. Mô đệm nhiều sợi liên kết và mạch máu, thường có thấm nhập lymphô bào, có nơi tạo thành nang lymphô. Hình thái tổn thương bị biến đổi nhiều do sử dụng thuốc hoặc do mô giáp bị kích thích. Túi tuyến có biểu mô cao và ít chất keo khi hoạt động, biểu mô thấp dẹt và nhiều chất keo khi tuyến nghỉ.

4.2.2. Phình giáp cục – độc hay phình giáp nhân – độc

Bệnh nhân nhiều tuổi, có cường giáp trung bình và thường không bị lồi mắt.

Bệnh gây ra do những chu kỳ tăng sản và phì đại tác dụng không đều trên mô tuyến giáp, tạo những cục trong mô giáp. Những biến đổi này có thể xảy ra trên phình giáp đơn thuần sẵn có và còn được gọi là bệnh Basedow thứ phát.



Hình 13.7. Bệnh Basedow
Tế bào túi tuyến tăng sản, chất keo giáp có những không bào hấp thu (HE x 300).

Mô tuyến giáp lớn không đều, có những cục kích thước khác nhau trên nền mô sợi có những vùng thoái hoá. Diện cắt giống như thịt, chắc do tăng sản hay có thể mềm và bóng do chứa keo giáp.

Cấu trúc gồm những túi tuyến giống như trong bệnh Basedow, dễ phân biệt với những túi tuyến nhỏ ở mô kế cận. Một số u tuyến túi lành và carcinôm tuyến túi có thể tăng sản kèm triệu chứng cường giáp, khó phân biệt với phình giáp cục độc.

THƯ VIỆN HUBT
TÀI LIỆU PHỤC VỤ THAM KHẢO NỘI BỘ

4.3. Phình giáp kèm thiểu năng tuyến giáp

Thiểu năng tuyến giáp gây bệnh đần ở trẻ nhỏ và bệnh phù nhầy ở người lớn.

4.3.1. Bệnh đần

Do tuyến giáp thiểu sản hoặc kém phát triển. Tuyến giáp có thể không có (hoặc có rất ít) túi tuyến và chỉ có mô sợi. Bệnh thường xảy ra ở những vùng có bệnh phình giáp dịch vùng.

Nguyên nhân do bệnh di truyền gây những rối loạn trong tổng hợp nội tiết tố tuyến giáp. Mô giáp có biểu mô túi tuyến tăng sinh mạnh với các tế bào không đều, đa dạng, giống tế bào u tuyến.

4.3.2. Phù nhầy

Phình giáp kèm phù nhầy thường xảy ra ở bệnh nhân dùng thuốc có iode trong một thời gian quá dài. Trong máu các bệnh nhân phù nhầy (80% các trường hợp) thấy có kháng thể chống thyroglobulin.

Cấu trúc vi thể khiến người ta nghĩ phù nhầy có thể là giai đoạn trễ của viêm giáp mạn tính và lan tỏa. Mô giáp bị teo dét, không hoạt động, xơ hoá.

Các tổn thương phù nhầy còn biểu hiện ở nhiều vùng cơ thể (như cơ vân, động mạch chủ, tim...).

5. U LÀNH CỦA TUYẾN GIÁP

Phần lớn là u tuyến.

5.1. U tuyến tuyến giáp

U lành, xuất nguồn từ tế bào túi tuyến, thường có ở bệnh nhân nữ (xuất độ ở giới nữ gấp 5 lần ở giới nam). Nếu so sánh với ung thư, u tuyến có xuất độ gấp 3 lần.

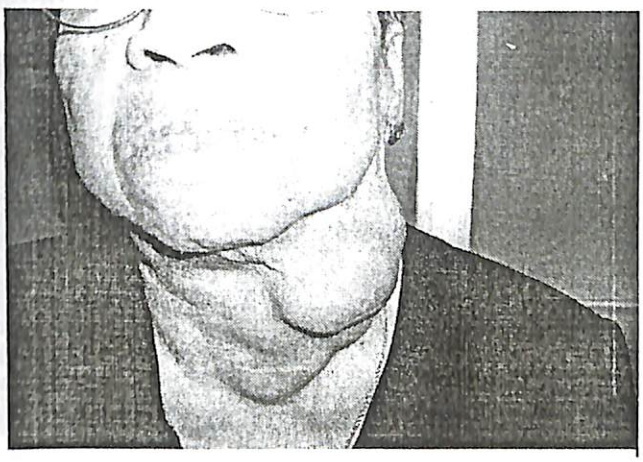

Hình 13.8. U tuyến giáp lành tính

U đơn độc, có vỏ bao, chèn ép mô kế cận, diện cắt có những biến đổi thoái hoá như: phù, xuất huyết, hoá sợi, hoá calci, hoá xương hoặc thoái hoá thành u nang.

Cấu trúc u và tế bào u gần giống mô giáp bình thường. Dựa vào hình thái và cấu trúc tế bào, có thể chia thành hai loại u chính (trong mỗi loại có thể chia thành những dạng khác nhau).

THƯ VIỆN HUBT
TÀI LIỆU PHỤC VỤ THAM KHẢO NỘI BỘ

5.1.1. U tuyến túi (U tuyến nang)

Chiếm tỷ lệ 85% các loại u tuyến của tuyến giáp, u có đường kính 1 – 5cm thường kèm viêm, vỏ bao dính mô kế cận.

Cấu trúc vi thể gồm những túi tuyến giống mô giáp bình thường, nhưng tăng về số lượng, có nhiều dạng.:

* *U tuyến túi nhỏ:* chiếm tỷ lệ 52% các u tuyến túi. Các túi tuyến có kích thước nhỏ phủ tế bào biểu mô khối vuông có rất ít keo giáp, xếp sát nhau dày đặc nằm trong mô đệm có nhiều mạch máu và phù.

Thuật ngữ u tuyến thai là không chính xác vì những cấu trúc dạng túi nhỏ rất hiếm thấy ở trẻ sơ sinh và u không xuất nguồn từ loại mô chưa biệt hoá mà hình thành từ các tế bào trưởng thành.

* *U tuyến bè* (còn gọi là u tuyến phôi): chiếm tỷ lệ 12% các u tuyến. Đây là loại ít biệt hoá nhất gồm những tế bào nhỏ xếp thành bè, dây, không họp thành túi tuyến hoặc đôi khi có những túi tuyến nhỏ có chứa ít keo giáp. Có tác giả quan niệm cấu trúc bè của các tế bào u gợi hình dạng phôi nên gọi là u tuyến phôi.

* *U tuyến thường:* chiếm tỷ lệ 12% các u tuyến túi. Cấu trúc gồm những túi tuyến có kích thước gần giống như ở tuyến giáp bình thường.

Đôi khi có tăng sản lớp biểu mô kèm hoạt động chế tiết mạnh tạo nên những cục u nóng gây những rối loạn sinh học và những triệu chứng lâm sàng rõ rệt của cường giáp. Khi đó gọi là u tuyến độc.

* *U tuyến tế bào Hurthle:* chiếm 5% các u tuyến túi: gồm những tế bào Hurthle bào tương nhiều, phồng to, xếp thành dây, bè, hiếm khi họp thành túi tuyến chứa ít keo giáp.

* *U tuyến keo:* chiếm 4% các u tuyến túi gồm những túi tuyến có kích thước rất khác nhau, thường lớn, giãn rộng, dạng nang, chứa nhiều keo giáp, phủ tế bào biểu mô khối hoặc dẹt.

* *U tuyến tế bào C:* rất hiếm. Gồm những tế bào C với đặc điểm và chức năng chưa xác định.

Nói chung, u tuyến túi có đặc điểm sau: đơn dạng (nếu hỗn hợp nhiều loại thì có thể là loại phình giáp keo), mô kế cận có thấm nhập tế bào viêm, đôi khi có nang lymphô, phát triển chậm, tế bào và nhân không đa dạng, không nhân chia, có những biến đổi, thoái hoá do rối loạn tuần hoàn, mô liên kết thưa. Tế bào u xâm nhập vỏ bao có thể là dấu hiệu hoá ác. Cả sáu loại u tuyến túi đều có những đặc điểm chung như sau:

– Cấu trúc đồng đều.

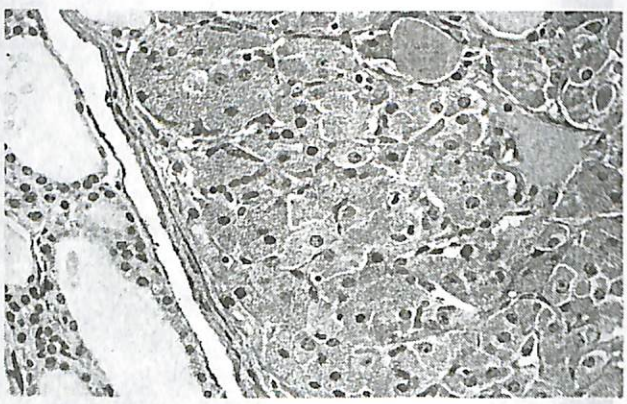

Hình 13.9. U tuyến tế bào Hrthle: bên trái là mô tuyến giáp bình thường, bên phải là mô u với tế bào bào tương nhiều có hạt nhỏ, ưa acid (HE x 100).

THƯ VIỆN HUBT
TÀI LIỆU PHỤC VỤ THAM KHẢO NỘI BỘ

– Có vỏ bao rõ, chèn ép mô tuyến giáp bình thường xung quanh .

– Phát triển chậm, tạo nang tuyến và chất keo.

– Không có dị dạng tế bào.

– Thường bị hoại tử, xơ hoá.

– Có ít mô đệm.

Cần phân biệt với loại phình giáp cục dạng tuyến, dựa vào các đặc điểm sau:

Bảng 13.1. Các đặc điểm phân biệt u tuyến với phình giáp cục

U tuyến	Phình giáp cục
– Một cục đơn độc	– Nhiều cục
– Có vỏ bao rõ, phân cách u hẳn với mô giáp bình thường	– Không có vỏ bao
– Cấu trúc đồng đều	– Cấu trúc đa dạng
– Cấu trúc khác mô kế cận	– Cấu trúc giống mô kế cận
– Chèn ép mô giáp xung quanh	– Không chèn ép mô xung quanh

5.1.2. U tuyến không điển hình

Rất hiếm gặp, thường dạng một cục nhỏ. U có mật độ tế bào tăng cao. Có hình thái và cấu trúc mô học đa dạng, có tế bào dẹt hoặc hình thoi. Nhân tế bào có thể dị dạng, nhiều phân bào.

Cần khảo sát kỹ các hình ảnh xâm lấn vỏ bao hoặc xâm nhập mạch máu. Có thể đây là một loại ung thư còn nằm trong vỏ bao. Nhưng trên thực tế, u vẫn được xem là lành tính nếu không có sự xâm lấn vỏ bao.

Có tác giả xếp loại u này trong nhóm u tuyến túi và có những nhận xét sau đây:

– Thể u tuyến không điển hình có thể là một carcinôm túi tuyến tại chỗ.

– U tuyến càng ít tạo chất keo càng có khả năng là một tổn thương tiền ung thư.

5.2. U quái

Rất hiếm, dưới dạng một cục nhỏ, thường ở phần giữa của tuyến giáp. Cấu trúc vi thể giống như u quái ở các nơi khác. U xuất nguồn từ các mô bào thai còn sót lại.

5.3. Các u khác

U mạch máu, u cơ trơn..., rất hiếm gặp.

6. MỐI LIÊN HỆ GIỮA CÁC BỆNH LÀNH TÍNH VỚI UNG THƯ CỦA TUYẾN GIÁP

6.1. Viêm tuyến giáp

Trong các mô ung thư tuyến giáp thường có kèm viêm tuyến giáp. Tình trạng viêm này được coi như là phản ứng của cơ thể chống lại kháng nguyên u. Chưa có

THƯ VIỆN HUBT
TÀI LIỆU PHỤC VỤ THAM KHẢO NỘI BỘ

bằng chứng cho thấy các bệnh viêm giáp có liên quan đến ung thư, kể cả bệnh viêm giáp Hashimoto với lymphôm.

6.2. Phình giáp

Các phình giáp đơn thuần không có mối liên hệ với ung thư. Tuy nhiên, đối với các phình giáp kèm tăng sản, nhiều tác giả nghĩ là có liên hệ với sự hình thành ung thư. Theo Messer và Alder, trên 226 bệnh phẩm carcinôm dạng nhú thì có 5 trường hợp có hình ảnh bệnh Basedow. Olen và Clinok khảo sát thấy có 2,5% trường hợp cường giáp có ung thư.

6.3. Các u tuyến

U tuyến nhú thì đã được đề cập ở trên. U tuyến túi thì chưa có bằng chứng rõ ràng về mối liên hệ với ung thư, dù trên vi thể có rất nhiều trường hợp u lành và ung thư chỉ khác nhau ở phần xâm lấn vỏ bao, mạch máu mà không khác nhau gì về hình thái tế bào.

Trên thực tế, cũng có những ung thư giáp diễn tiến rất lâu, lành tính như một u lành tuyến, rồi bỗng nhiên phát triển nhanh đột ngột và cho di căn như một carcinôm. Chính vì đặc điểm này, theo Sommer, u tuyến (lành) chỉ là một giai đoạn rất sớm, tại chỗ của một carcinôm.

7. UNG THƯ CỦA TUYẾN GIÁP

Ung thư của tuyến giáp chiếm khoảng 1% các ung thư. Xuất độ này cao hơn ở các nước có nhiều bệnh nhân u giáp.

Theo Robbins, ung thư tuyến giáp chiếm tỷ lệ 3% các trường hợp tuyến giáp đã được điều trị phẫu thuật.

Trên 3.024 trường hợp bệnh tuyến giáp trong 10 năm (1975–1984) ở bộ môn giải phẫu bệnh Trường Đại Học Y Dược TPHCM, tỷ lệ đó là 14%. Ở khoa Ung bướu Bệnh viện Bình Dân thì tỷ lệ đó là 19.1% (trên 115 trường hợp bệnh tuyến giáp trong 5 năm).

Xuất độ mắc bệnh ở nữ giới nhiều hơn nam giới 2 lần.

Theo Nguyễn Chấn Hùng và cs., tại TP. Hồ Chí Minh, năm 1997, tần suất ung thư tuyến giáp trong quần thể là 1/100.000 ở giới nam và 2,3/100.000 ở giới nữ. Bệnh căn chưa rõ, hai tác nhân có lẽ liên quan đến ung thư tuyến giáp là:

– Tia phóng xạ: ung thư tuyến giáp có xuất độ cao ở những bệnh nhân đã xạ trị liệu vùng đầu–cổ, ở những người sống sót sau vụ nổ bom nguyên tử ở Hiroshima và Nagasaki (Nhật).

– Tác dụng lâu dài của nội tiết tố kích thích tuyến giáp (TSH): Purves và Adams đã dùng hỗn hợp thiuracil để tăng lượng TSH, kích thích các tế bào biểu mô túi tuyến tăng sản và gây ung thư ở chuột. Ở người, hiếm thấy ung thư phát

THƯ VIỆN HUBT
TÀI LIỆU PHỤC VỤ THAM KHẢO NỘI BỘ

triển trên tuyến giáp bình thường và có lẽ những biến đổi tăng sản là điều kiện ung thư phát triển.

Chẩn đoán mô học ung thư tuyến giáp cũng có cùng tiêu chuẩn vi thể như các ung thư ở nơi khác. Tuy vậy, phần lớn các carcinôm tuyến giáp đều có diễn tiến chậm, độ mô học thấp, ít có dị dạng tế bào. Có những trường hợp, do độ biệt hoá tế bào quá rõ, muốn chẩn đoán là ung thư phải dựa vào hình ảnh các tế bào u xâm lấn vỏ bao, mạch máu, chứ không thể căn cứ vào hình thái tế bào. Theo AFIP, người ta ít khi xếp độ mô học cho ung thư tuyến giáp vì tên gọi các ung thư này đã "nói" được độ mô học.

7.1. Carcinôm tuyến giáp

Đa số ung thư tuyến giáp thuộc loại này. Bệnh nhân thuộc mọi lứa tuổi, nhưng xuất độ cao nhất ở 7 – 20 tuổi và 40 – 65 tuổi. Bệnh có xu hướng tăng nhiều ở trẻ em (theo số liệu của Hiệp hội Quốc tế Ung thư 1973). Theo tài liệu nghiên cứu của Bộ môn Giải phẫu bệnh Đại học Y–Dược Thành phố Hồ Chí Minh, carcinôm tuyến giáp có xuất độ cao ở tuổi 40 – 60 tuổi, và của khoa Ung bướu Bệnh viện Bình Dân là 50 – 59 tuổi.

Xuất độ bệnh ở nữ giới nhiều hơn ở nam giới với tỷ lệ: nam/nữ là 2/1 (Robbins), 5/1 (khoa Ung bướu Bệnh viện Bình dân), 4.5/1 (Bộ môn Giải phẫu bệnh Đại học Y–Dược Thành phố Hồ Chí Minh).

U có dạng cục đơn độc hoặc nhiều cục rải rác trong một hoặc hai thùy (ung thư đa cục).

Dựa trên hình thái, cấu trúc tế bào, diễn tiến lâm sàng có thể phân biệt những loại carcinôm giáp như sau:

7.1.1. Carcinôm biệt hoá

** Carcinôm dạng nhú*

Chiếm tỷ lệ từ 40 đến 62% những carcinôm giáp.

Bệnh nhân là trẻ nhỏ và thanh niên, tuổi trung bình 25 tuổi (tuổi thấp nhất so với tuổi của những bệnh nhân ung thư giáp khác), thường là nữ.

Đại thể

Khi u còn nhỏ, u có thể có dạng một vết xơ như mô sẹo màu trắng, nhỏ vài mm, được gọi là carcinôm xơ ẩn vì thường phát hiện ngẫu nhiên, đôi khi trong những trường hợp cường giáp như phình giáp độc. Thường thường, u có dạng cục, đường kính nhỏ dưới 3cm, có giới hạn tương đối rõ dù hiếm khi có vỏ bao, diện cắt đặc, mềm, màu xám hoặc có nang chứa nước nâu loãng.

Vi thể

U gồm nhiều nhú có trục liên kết–mạch máu phủ biểu mô khối đơn, với những tế bào nhân nhỏ, hiếm nhân chia. Nhân tế bào có thể có thể vùi (do bào tương lấn vào nhân), có thể có rãnh ở giữa, có thể bắt màu sáng và tụ lại thành đám. Trục

THƯ VIỆN HUBT
TÀI LIỆU PHỤC VỤ THAM KHẢO NỘI BỘ

liên kết có thể hoá sợi, hoặc thoái hoá trong, kèm những hình cầu calci (40% trường hợp). Sự hiện diện của cầu calci có ý nghĩa giúp chẩn đoán. Dạng carcinôm xơ ẩn có ranh giới rõ nhưng không vỏ bao và có thêm những bè tế bào lẫn trong mô đệm xơ hoá rõ rệt.

U tiến triển chậm, phá vỡ vỏ bao tuyến giáp, xâm nhập mô kế cận. Thường cho di căn hạch lymphô ở vùng cổ. Đôi khi di căn hạch lymphô ở vùng cổ là biểu hiện lâm sàng đầu tiên nhất của dạng carcinôm xơ ẩn. Hiếm khi cho di căn xa (đến phổi, não, xương, gan). Tỷ lệ bệnh nhân có thời gian sống thêm là: 70% tới 5 năm, 60% tới 10 năm. Không có bệnh nhân nào sống tới 20 năm.

* *Carcinôm dạng túi tuyến (carcinôm dạng nang)*

Chiếm tỷ lệ 32% những carcinôm giáp. Bệnh nhân 40 đến 55 tuổi, nữ nhiều hơn nam. U có dạng cục nhỏ, đường kính 2 – 3cm, vỏ bao rõ, diện cắt xám hồng, chắc. Cấu trúc giống mô giáp bình thường với những túi tuyến có đường kính khác nhau. Có thể phân biệt những dạng sau

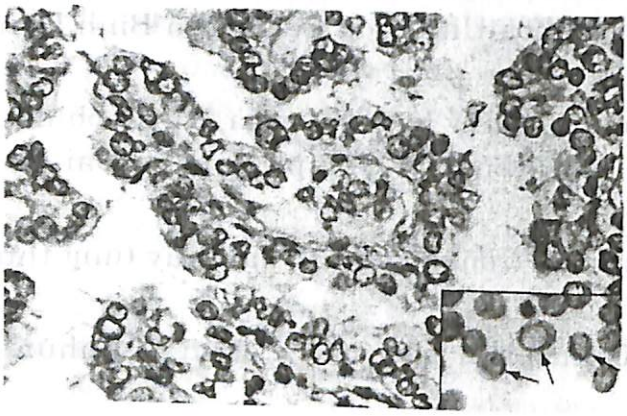

Hình 13.10. Carcinôm dạng nhú của tuyến giáp (HE x 200).



Hình 13.11. Carcinôm nhú tuyến giáp xâm nhập mạch máu (HE x 100).

– Biệt hoá rõ: gồm những túi tuyến có kích thước bình thường hoặc hơi biến dạng, tế bào ít thay đổi, hiếm nhân chia, chất keo giáp ít hoặc hơi nhiều. Tính ác chỉ biểu hiện ở sự xâm nhập của tế bào u ở mô kế cận, ở vỏ bao gây lấp tắc các mạch máu hoặc mạch lymphô.

– Biệt hoá vừa: tế bào xếp thành dải, bè, nối tiếp nhau, hiếm thấy túi tuyến, có nhiều vách liên kết chứa mạch máu phân cách. Đôi khi u có dạng carcinôm xơ ẩn kể trên.

– Carcinôm giáp Langerhans: có cấu trúc của một u tuyến túi nhỏ nhưng có giới hạn hoặc gồm những tế bào không điển hình.

– Ngoài ra còn có carcinôm tế bào Hurthle gồm những tế bào Hurthle xếp thành đám đặc, dải, bè hoặc túi nhỏ. Đôi khi là loại carcinôm tế bào sáng rất giống loại u ở thận.

Carcinôm dạng túi tuyến phát triển chậm, dễ tái phát, có tính ác cao hơn

THƯ VIỆN HUBT
TÀI LIỆU PHỤC VỤ THAM KHẢO NỘI BỘ

dạng nhú, có thể di căn theo đường máu đến phổi, xương, mặc dù ổ ung thư nguyên phát rất nhỏ. Tỷ lệ bệnh nhân sống thêm 5 năm là 70%, 10 năm là 45% và 20 năm là 20%.

Theo một số tác giả, có thể có một dạng carcinôm hỗn hợp nang–nhú và dạng này có thể diễn tiến thành dạng kia. Nhưng, mới đây, nhiều khảo sát cho thấy rằng, đây là dạng đặc biệt và không có dạng hỗn hợp. Nếu trên tiêu bản vi thể có cả hai hình ảnh nhú và nang thì hình ảnh nang chỉ là một diện cắt phẳng của dạng nhú mà thôi.

7.1.2. Carcinôm đa bào

Chiếm tỷ lệ 7% các carcinôm giáp. Bệnh nhân 40 – 50 tuổi.

U có dạng cục, đường kính vài cm đến 10cm, vỏ bao không rõ, diện cắt xám kèm những ổ xuất huyết. U rất giàu tế bào, không họp thành các túi tuyến. Các tế bào hình tròn, đa diện hoặc hình thoi không biệt hoá, xếp thành đám dày đặc, bè, dây, có thể gợi hình ảnh carcinoid hoặc ung thư tụy nội tiết. Mô đệm liên kết phong phú, thường có ứ đọng chất dạng bột (do tế bào u chế tiết) kèm hoá calci, viêm. Có thể thấy chất dạng bột ở ổ di căn.

Đôi khi u có chế tiết serotonin, prostaglandin (gây tiêu chảy), histamin, DOPA decarboxylase.

U tiến triển chậm, có thể kéo dài 20 – 25 năm tuy có xâm nhập mô kế cận và di căn đến hạch lymphô, phổi, gan, xương.

Tạo mô học có lẽ liên quan đến:

– Loại tế bào cận túi tuyến giáp, còn gọi là tế bào C, loại tế bào hiện diện riêng biệt hoặc họp thành đám nhỏ kế cận của tế bào túi tuyến giáp, tròn hoặc đa diện, bào tương sáng, do đó còn gọi là tế bào trong, có chứa những hạt chế tiết calcitonin, có tính ưa bạc và thuộc hệ nội tiết lan tỏa vì thấy có tăng lượng thyrocalcitonin. Do đó, còn được gọi là u calcitonin.

– Hệ nội tiết lan tỏa vì bệnh nhân thường có hội chứng carcinoid. U thường kèm theo u sắc bào thượng thận hoặc kèm u tuyến cận giáp trong hội chứng Sipple (gồm carcinôm đa bào tuyến giáp + u sắc bào thượng thận tủy + u tuyến giáp cận giáp + bệnh von Recklinghausen + ung thư vú + u sợi bì + u tế bào sao).

7.1.3. Carcinôm không biệt hoá

Chiếm tỷ lệ 15% các ung thư giáp. Bệnh nhân có tuổi trung bình là 60 tuổi. U có mặt độ rắn, thường chiếm cả vùng tuyến, không giới hạn rõ, diện cắt trắng, khô, thường hoại tử, xuất huyết rõ rệt.

Cấu trúc u rất đa dạng gồm các tế bào u họp thành đám lan tỏa, có hoại tử, xuất huyết, hiếm thấy mô sụn, xương. Không thấy dạng dải, bè, túi tuyến. Có thể phân biệt những dạng sau:

* *Carcinôm tế bào thoi:* đôi khi giống sarcôm sợi.

THƯ VIỆN HUBT
TÀI LIỆU PHỤC VỤ THAM KHẢO NỘI BỘ

* *Carcinôm tế bào nhỏ:* có thể rất giống lymphôm.

* *Carcinôm đại bào:* với những tế bào dị dạng, nhiều nhân chia giống như một sarcôm đa dạng hoặc u tủy tương bào.

Carcinôm không biệt hoá có tính ác cao nhất trong ung thư tuyến giáp, thường lan rộng, chèn ép, xâm nhập rất sớm mô kế cận, tiến triển nhanh, di căn rất sớm đến hạch lymphô và các tạng, gây tử vong từ vài tháng đến 2 năm.

7.1.4. Carcinôm dạng thượng bì

Chiếm 1% những carcinôm giáp. Giống carcinôm tế bào gai biệt hoá rõ hoặc vừa, đôi khi kèm theo cấu trúc túi hoặc bè, cần phân biệt với những ổ chuyển sản gai có thể thấy trong u tuyến lành hoặc phình giáp hoặc với di căn của ung thư nơi khác đến tuyến giáp (phổi, tiêu hoá).

U có lẽ hình thành do chuyển sản gai của carcinôm tuyến giáp. Tiên lượng xấu.

7.2. Sarcôm tuyến giáp

Rất hiếm, gồm có lymphôm, những sarcôm xuất phát từ mô đệm sợi, mạch máu trong mô giáp. Bệnh nhân thường là người già.



Hình 13.12. Carcinôm tuyến giáp với nhiều tế bào xâm nhập vào lòng một tĩnh mạch ở vỏ bao u (HE x 200).

7.3. Ung thư tuyến giáp do di căn

Tuyến giáp có nhiều mạch máu nuôi, nên có thể bị ung thư nơi khác di căn đến. Theo khảo sát của AFIP, trong 5673 trường hợp tử thiết có 9.5% ung thư vú di căn đến tuyến giáp, 8.5% ung thư phổi di căn tuyến giáp, 20% ung thư da di căn tuyến giáp (nhiều nhất là mêlanôm ác).

7.4. Chẩn đoán u tuyến giáp

– Khám lâm sàng: chú ý đặc tính một cục hay nhiều cục của u, chú ý hạch cổ hai bên.

– X quang trung thất.

– Chọc hút bằng kim nhỏ (FNAC) để chẩn đoán tế bào học: đây là kỹ thuật rất thường dùng hiện nay.

– Sinh thiết hạch cổ nếu có hạch.

– Đồng vị phóng xạ đồ.

– Siêu âm tuyến giáp.

– Nếu nghi ung thư: X quang phổi, xương...

– Xét nghiệm sinh học để phát hiện các ổ di căn hoạt động.

THƯ VIỆN HUBT
TÀI LIỆU PHỤC VỤ THAM KHẢO NỘI BỘ

Tài liệu tham khảo

1. Carcangiu ML, DeLellis RA: Thyroid gland. In Damjanov I, Linder J: Anderson's Pathology, 10th ed., Mosby 1996: 1943 – 1979.
2. Cotran RS, Kumar V, Collins T: The endocrine system. In: Pathologic basis of disease. 6th ed. W B. Saunders, 1999: 1121 – 1169.
3. Goudie RB: The thyroid gland. In McGee JO'D, Isaacson PG, Wright NA: Oxford textbook of Pathology Vol. 2b, Oxford University Press, 1992: 1940 – 1959.
4. Rosai, J, Carcangiu, ML, DeLellis, RA. Tumors of the thyroid gland. Atlas of Tumor Pathology, 3rd Series, Fascicle 5. Washington D.C.: Armed Forces Institute of Pathology, 1992.
5. Woolf N: The endocrine system. In: Pathology basic and systemic. WB. Saunders, 1998: 857 – 873.

TỰ LƯỢNG GIÁ

Chọn câu trả lời đúng nhất trong các câu từ 2 đến 10

Câu 1. Nang giáp lưỡi có đặc điểm:

A. U lành.

B. Do tồn tại của mô giáp trong lưỡi.

C. Thường gặp nhất ở vùng xương móng.

D. Vách nang thường phủ bởi biểu mô lát tầng giống ở lưỡi.

E. Thường có chứa mô lymphô và mô giáp.

Câu 2. Viêm tuyến giáp cấp tính có đặc điểm:

A. Thường thứ phát sau viêm đường hô hấp trên.

B. Do phế cầu khuẩn.

C. Tuyến giáp sưng to nhưng không đau.

D. Mô tuyến giáp bị xơ hóa.

E. Mô tuyến giáp cứng chắc, dễ nhầm với ung thư .

Câu 3. Viêm giáp Hashimoto thường có đặc điểm:

A. Xuất độ bệnh ở hai giới như nhau.

B. Ở giới nữ, thường gặp ở tuổi dậy thì.

C. Do thừa thyroglobulin.

D. Tuyến giáp teo đét, xơ hóa.

E. Mô tuyến chứa tế bào Askanazy.

Câu 4. Phình giáp đơn thuần lan tỏa có đặc điểm:

A. Giai đoạn sau của phình giáp đơn thuần.

THƯ VIỆN HUBT
TÀI LIỆU PHỤC VỤ THAM KHẢO NỘI BỘ

B. Tuyến giáp to đều hai bên, thuần nhất, đơn dạng.

C. Các túi tuyến giáp giãn rộng, chứa đầy máu.

D. Tế bào biểu mô hình trụ cao.

E. Có nhiều hình ảnh nhân chia.

Câu 5. Phình giáp lan tỏa kèm cường giáp có đặc điểm:

A. Do tăng sản thứ phát của mô tuyến giáp.

B. Bệnh căn có liên quan đến virus.

C. Tuyến giáp có nhiều cục.

D. Túi tuyến giảm số lượng nhưng tế bào hình trụ cao.

E. Mô đệm thường thấm nhập lymphô bào.

Câu 6. U tuyến của tuyến giáp có đặc điểm:

A. Xuất nguồn từ biểu mô túi tuyến.

B. Ít gặp hơn carcinôm tuyến giáp.

C. Thường có nhiều cục trong mô giáp.

D. Thường không có vỏ bao.

E. Tế bào u thường dị dạng, đa dạng.

Câu 7. U tuyến túi (u tuyến nang) tuyến giáp:

A. Ít gặp nhất so với các u tuyến khác của tuyến giáp.

B. Thường có đường kính lớn hơn 5 cm.

C. Gồm những túi tuyến giống mô giáp bình thường.

D. Tế bào u có nhiều nang.

E. Các túi tuyến thường xếp thành bè.

Câu 8. Các loại u tuyến túi của tuyến giáp đều có đặc điểm chung là:

A. Cấu trúc u không đồng đều.

B. Ít có vỏ bao rõ nên dễ xâm nhập mô xung quanh.

C. Phát triển nhanh.

D. Thường có dị dạng tế bào.

E. Có ít mô đệm.

Câu 9. Ung thư tuyến giáp có đặc điểm:

A. Có xuất độ cao hơn u lành tuyến giáp.

B. Giới nam mắc bệnh nhiều hơn giới nữ.

C. Thường có diễn tiến nhanh.

D. Thường là carcinôm.

E. Tế bào u thường rất dị dạng.

Câu 10. Carcinôm dạng nhú của tuyến giáp có đặc điểm:

A. Bệnh nhân thường là người già.

THƯ VIỆN HUBT
TÀI LIỆU PHỤC VỤ THAM KHẢO NỘI BỘ

B. Xuất độ bệnh thấp nhất so với các ung thư khác của tuyến giáp.

C. Khi u còn nhỏ có thể có dạng xơ ẩn.

D. Tế bào u thường dị dạng.

E. U thường diễn tiến nhanh.

Chọn câu trả lời tương ứng chéo cho các câu từ 11 đến 15

Câu 11. Viêm giáp Hashimoto	A. Viêm mạn tính không đặc hiệu.
Câu 12. Viêm giáp lymphô bào.	B. Có đại bào và có nang giống nang lao.
Câu 13. Viêm giáp mạn tính xơ hoá	C. Mô giáp thấm nhập nhiều lymphô bào.
Câu 14. Viêm giáp De Quervain.	D. Tuyến giáp có tổn thương không đối xứng, cứng chắc như đá, dính mô kế cận.
Câu 15. Viêm giáp Riedel.	E. Tuyến giáp có nhiều ổ áp xe nhỏ.

Chọn câu trả lời Nhân – Quả trong các câu từ 16 đến 20

Câu 16. (1) Phình giáp cục không độc là giai đoạn sau của phình giáp đơn thuần **BỞI VÌ** (2) Trong phình giáp đơn thuần, các túi tuyến giãn rộng chứa đầy chất keo và các túi tuyến bị dẹt.

Câu 17 (1) Mô giáp lạc chỗ thường thấy ở vùng lưỡi, quanh lỗ tịt, hoặc theo đường giữa ở vùng gần xương móng **BỞI VÌ** (2) Trong mô giáp lạc chỗ thường chỉ có khoảng 10–20 túi tuyến giáp bình thường.

Câu 18. (1) Trong tuyến giáp có thể có u quái **BỞI VÌ** (2) U quái xuất nguồn từ mô bào thai còn sót lại

Câu 19. (1) Trong nhiều trường hợp, chỉ có thể phân biệt u tuyến lành với carcinôm tuyến giáp khi thấy có hình ảnh xâm nhập của tế bào u vào vỏ bao u và mạch máu **BỞI VÌ** (2) Carcinôm tuyến giáp có thể có tế bào không dị dạng, giống tế bào u lành.

Câu 20. (1) Carcinôm tuyến giáp thường có diễn tiến nhanh, sớm cho di căn **BỞI VÌ** (2) Carcinôm đa bào là loại ung thư thường gặp nhất ở tuyến giáp.

THƯ VIỆN HUBT
TÀI LIỆU PHỤC VỤ THAM KHẢO NỘI BỘ

Bài 14

BỆNH THỰC QUẢN

MỤC TIÊU

1. Kể tên và nêu rõ đặc điểm hai dị tật bẩm sinh của thực quản.
2. Nêu rõ đặc điểm tổn thương thực quản trong bệnh co thắt tâm vị.
3. Mô tả và phân tích tổn thương của bệnh xước thực quản, túi thừa thực quản và viêm thực quản.
4. Mô tả tổn thương của carcinôm thực quản.

Thực quản có lớp niêm mạc là biểu mô lát tầng không sừng hoá, đoạn gần tâm vị có tuyến giống tuyến tâm vị. Lớp cơ thực quản có hai loại: cơ vân ở 1/3 trên và cơ trơn ở 2/3 dưới. Vì không có lớp thanh mạc, nên các tổn thương thực quản thường gây biến chứng rò sang khí quản, trung thất.

Thức ăn từ thực quản xuống dạ dày rất nhanh nhưng để tránh sự trào ngược từ dạ dày lên thực quản do áp suất ổ bụng cao hơn áp suất lòng thực quản, có hai cơ vòng trên và dưới. Cơ vòng dưới đóng mở theo sự điều tiết của lượng gastrin: khi thức ăn xuống hang vị, kích thích chế tiết gastrin, làm tăng trương lực đóng kín cơ vòng dưới.

1. DỊ TẬT BẨM SINH

Dị tật bẩm sinh thực quản hiếm gặp, nếu có thường được phát hiện ngay sau khi trẻ sinh ra: trẻ nôn khi bú. Các dị tật này gồm:

– Chít hẹp và rò thực quản.

– Vô tạo thực quản.

Dị tật thường gặp hơn là chít hẹp. Thực quản không có lòng ống và teo thắt lại như sợi dây. Về tạo phôi học, ống tiêu hoá và ống hô hấp phát triển từ một ống chung, nên dị tật ống này thường kèm dị tật ống kia: 80 – 90% chít hẹp thực quản có lỗ rò với khí quản, ở đoạn chia đôi thành hai phế quản gốc. Hậu quả là thức ăn trào sang khí quản gây nôn sặc, nghẹt thở, rối loạn điện giải, viêm phổi và tử vong.

2. CO THẮT TÂM VỊ

Gặp ở mọi tuổi, giới. Do thiếu các tế bào hạch thần kinh của đám rối Auerbach, thường ở đoạn giữa thực quản, khiến cho đoạn dưới thực quản mất nhu động, gây tắc nghẽn.

THƯ VIỆN HUBT
TÀI LIỆU PHỤC VỤ THAM KHẢO NỘI BỘ

Triệu chứng thường gặp là nuốt nghẹn tăng dần, thức ăn ứ đọng gây nôn oẹ, nhất là về đêm dẫn tới biến chứng viêm phổi hít. Nuốt nghẹn, nôn oẹ làm cho bệnh nhân bị suy dinh dưỡng và dần dần bị suy kiệt.

Bệnh có thể điều trị bằng thuốc hoặc bằng thủ thuật nong cơ vòng dưới bằng bóng hơi hoặc bằng phẫu thuật. Khoảng 5% trường hợp bệnh diễn tiến thành ung thư thực quản.

3. VÒNG THỰC QUẢN

Có hai loại: trên và dưới.

Vòng thực quản đoạn trên có dạng một vòng xiết ở đoạn trên cung động mạch chủ. Bệnh thường gặp ở phụ nữ trên 40 tuổi, có bệnh thiếu máu nhược sắc trong hội chứng Plummer–Vinson. Niêm mạc phủ trên vòng xiết có thể nghịch sản, gia tăng nguy cơ gây ung thư ở phần trên thực quản. Điều trị thiếu máu cũng đồng thời trị khỏi bệnh vòng xiết.

Vòng thực quản dưới ở đoạn dưới thực quản, nơi giáp ranh biểu mô lát tầng và biểu mô trụ. Vòng có dạng những gờ cao vài mm nhô vào lòng thực quản. Dưới kính hiển vi các gờ này có biểu mô lát tầng phủ trên, dưới là mô tuyến trụ cao, lớp giữa gồm mô sợi liên kết giàu mạch máu và thấm nhập nhiều tế bào viêm.

Bệnh gây nuốt nghẹn tăng dần xen lẫn những khoảng thời gian không triệu chứng. Bệnh sinh chưa rõ.

4. THOÁT VỊ HOÀNH

Thường gặp ở phụ nữ lớn tuổi, béo phì. Bệnh nhân có cảm giác đau bỏng sau xương ức.

Có hai loại:

– Thoát vị trượt (chiếm 90%), đoạn cuối thực quản giãn rộng hình chuông đỉnh ở tâm vị, kéo một phần tâm vị trượt lên lồng ngực.

– Thoát vị cuốn, một phần tâm vị cuốn ngược lên bao quanh thực quản.

5. XƯỚC THỰC QUẢN – HỘI CHỨNG MALLORY–WEISS

Gặp ở những người nghiện rượu, nôn mửa, gây các vết xước từ vài mm đến vài cm dọc theo thực quản gần tâm vị. Vết xước có thể nông ở niêm mạc hoặc đôi khi xuyên thấu thủng thực quản gây nôn máu ồ ạt, tử vong.

6. GIÃN TĨNH MẠCH THỰC QUẢN

Các tĩnh mạch thực quản phình to, ngoằn ngoèo. Đây là một trong các hậu quả của tăng áp lực tĩnh mạch cửa. Thường ở 1/3 dưới thực quản, trong lớp dưới niêm mạc, đẩy lớp niêm mạc nhô vào lòng thực quản, nên dễ bị viêm nhiễm. Khi các tĩnh mạch giãn bị vỡ, gây xuất huyết, có thể tử vong.

THƯ VIỆN HUBT
TÀI LIỆU PHỤC VỤ THAM KHẢO NỘI BỘ

7. XƠ CỨNG THỰC QUẢN

Xảy ra ở bệnh nhân mắc bệnh xơ cứng bì, một bệnh toàn thân, gây tổn thương nhiều bộ phận.

Ở ống tiêu hóa, thực quản và ruột non bị xơ lớp dưới niêm mạc, teo lớp cơ trơn, cuối cùng teo và loét lớp niêm mạc.

Bệnh tiến triển gây xơ cứng và hẹp dần đến đại tràng. Tiên lượng rất xấu.

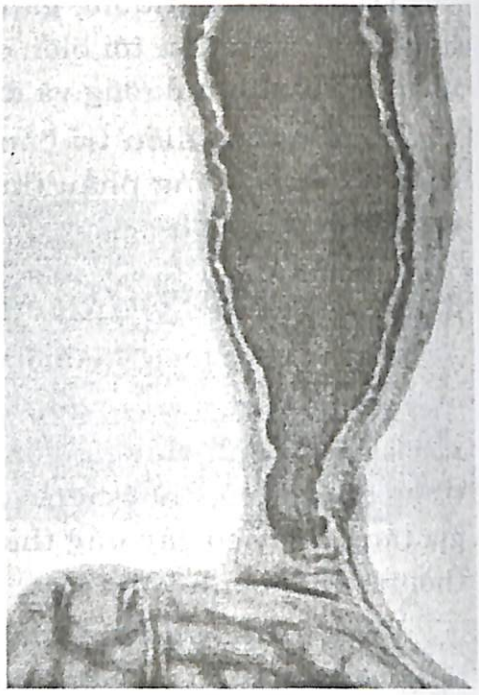

Hình 14.1. Giãn thực quản do co thắt tâm vị.

8. TÚI THỪA THỰC QUẢN

Là những túi có kích thước 2–4 cm, được lót bởi lớp niêm mạc và một ít sợi bao quanh. Những túi thừa ở 1/3 trên và 1/3 dưới thực quản thường do sự tăng áp lực trong lòng thực quản trong các bệnh thoát vị hoành, co thắt tâm vị, vòng thực quản. Những túi thừa ở 1/3 giữa thường là hậu quả của viêm thực quản.

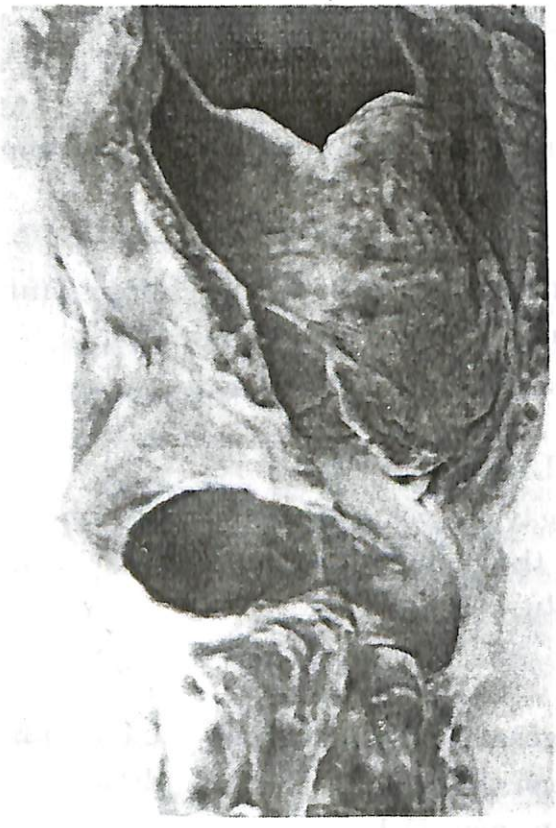

Hình 14.2. Túi thừa thực quản.

Túi thừa thực quản thường không có biểu hiện lâm sàng khi kích thước còn nhỏ. Khi đủ lớn, có ứ đọng thức ăn trong túi, có thể gây nuốt nghẹn, ọe, cảm giác nặng sau cổ, nặng hơn có thể gây biến chứng viêm phổi hít, loét túi thừa, xuất huyết, nôn máu.

9. VIÊM THỰC QUẢN

Gây nuốt nghẹn, cảm giác đau sau xương ức, nôn máu (do xuất huyết). Nguyên nhân:

– Trào ngược dịch vị: là nguyên nhân thường gặp nhất.

– Đặt ống thông mũi–dạ dày lâu ngày.

– Uống nhầm hoặc tự tử bằng hoá chất.

Tăng urê huyết.

– Nhiễm khuẩn huyết.

– Nhiễm nấm: *Candida*

– Nhiễm virus: Cytomegalovirus, virus *Herpes simplex*

– Tia xạ (ngực, trung thất)

THƯ VIỆN HUBT
TÀI LIỆU PHỤC VỤ THAM KHẢO NỘI BỘ

Tùy theo mức độ tác động của nguyên nhân gây viêm, tổn thương có thể nhẹ như chỉ sung huyết, phù nề và thấm nhập nhiều tế bào viêm ở lớp dưới niêm. Lớp biểu mô lát tầng có thể chuyển sản thành biểu mô tuyến trụ cao, có khả năng gây loét kiểu loét dạ dày.

Khoảng 10% viêm thực quản diễn tiến thành carcinôm.



Hình 14.3. Nhiễm nấm *Candida albicans* ở thực quản.

10. THỰC QUẢN BARRETT

Thực quản Barrett là hiện tượng chuyển sản biểu mô trụ của biểu mô lát tầng một đoạn dài trên 3 cm ở phần cuối thực quản.

Bệnh sinh có thể do bẩm sinh hoặc mắc phải, xảy ra sau viêm thực quản trào ngược hoặc loét kéo dài. Bệnh có thể xảy ra ở trẻ em do tác dụng phụ của hoá trị liệu bệnh bạch cầu cấp.

Vi thể

Có ba thể:

– Chuyển sản ruột với các tế bào có nhung mao và các khe tuyến được lót bởi các tế bào ở ruột như tế bào đài, tế bào chẽ nhầy, tế bào paneth..

– Tế bào giống ở thân vị gồm tế bào thành và tế bào chính.

– Tế bào giống ở tâm vị với nhiều tuyến nhầy.

Biến chứng

Quan trọng nhất là carcinôm thực quản. Nguy cơ tiến triển thành carcinôm thực quản cao gấp 30 – 40 lần bình thường. Khoảng 5 – 10% ung thư thực quản có kết hợp với thực quản Barrett.

11. U LÀNH

Thường chỉ phát hiện tình cờ do mổ tử thi vì ít gây triệu chứng lâm sàng. U thường nhỏ đường kính dưới 3 cm, hầu hết có trong vách, dưới niêm mạc, đặc và màu xám.

Loại u thường nhất là u cơ trơn. Các loại u khác là u sợi, u mỡ, u mạch máu, u sợi thần kinh, u mạch lymphô, u nhú (tế bào gai).

12. UNG THƯ

Ung thư thực quản có xuất độ khoảng 10% các ung thư của ống tiêu hóa.

Tuổi mắc bệnh thường gặp nhất là 50 tuổi. Hiếm gặp ở trẻ em. Xuất độ bệnh của giới nam gấp 4 lần của giới nữ. Người da đen dễ mắc bệnh gấp 4 lần người da

THƯ VIỆN HUBT
TÀI LIỆU PHỤC VỤ THAM KHẢO NỘI BỘ

trắng. Có ba vùng trên thế giới có xuất độ mắc bệnh cao là Đông Bắc Iran (ở đây ung thư thực quản là nguyên nhân gây chết hàng đầu ở người lớn), vùng Transkei ở Bắc phi và vùng Nam Trung Quốc.

Theo Nguyễn Chấn Hùng và cs., tại TP. Hồ Chí Minh, năm 1997, trong 10 loại ung thư có xuất độ cao nhất, ung thư thực quản đứng hàng thứ 5 ở giới nam. Bệnh cũng thường có xuất độ cao hơn ở những người có tiền căn viêm thực quản (nhất là viêm do trào dịch vị), bệnh co thắt thực quản, hẹp thực quản, túi thừa thực quản. Yếu tố môi trường cũng ảnh hưởng đến xuất độ bệnh. Hút thuốc, uống rượu, ăn uống các chất cay, nóng dễ bị ung thư thực quản. Lúc đầu, u thường không gây triệu chứng và vì thế thường được phát hiện lúc đã trễ khó điều trị khỏi.

Đại thể

Cũng giống như các carcinôm tế bào gai ở nơi khác, ung thư thực quản bắt đầu từ ung thư tại chỗ. 50% trường hợp tổn thương bắt đầu ở 1/3 dưới. 30% ở 1/3 giữa và 20% ở 1/3 trên. Lúc đầu, tổn thương nhỏ có dạng mảng cứng gồ lên màu trắng xám ở niêm mạc.

Tổn thương lan rộng theo trục thực quản, rồi làm hẹp lòng thực quản. Từ đó, có ba dạng tổn thương:

– 60% là tổn thương dạng pôlíp sùi vào trong lòng thực quản.

– 25% là tổn thương dạng loét hoại tử, xâm nhập mô xung quanh, vào vùng phế quản, vào động mạch chủ, vào trung thất và màng tim.

– 15% là tổn thương dạng ăn cứng lan dọc theo vách thực quản làm dày, cứng, hẹp lòng thực quản kèm theo loét niêm mạc.

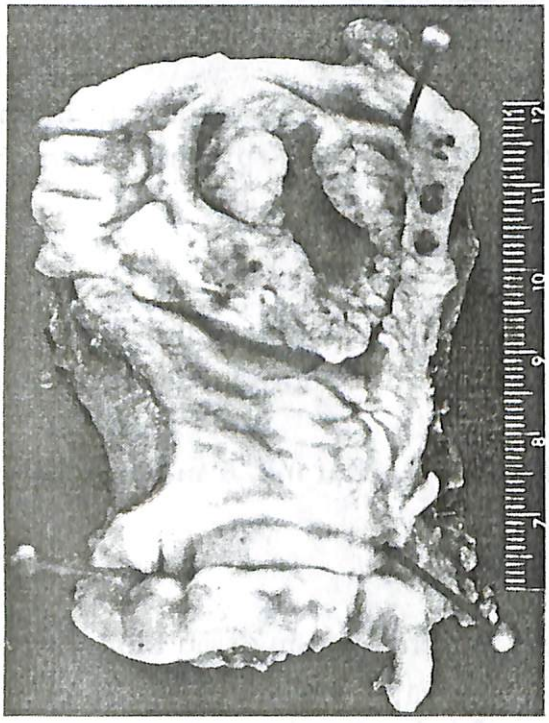

Hình 14.4. Carcinôm tế bào gai thực quản.

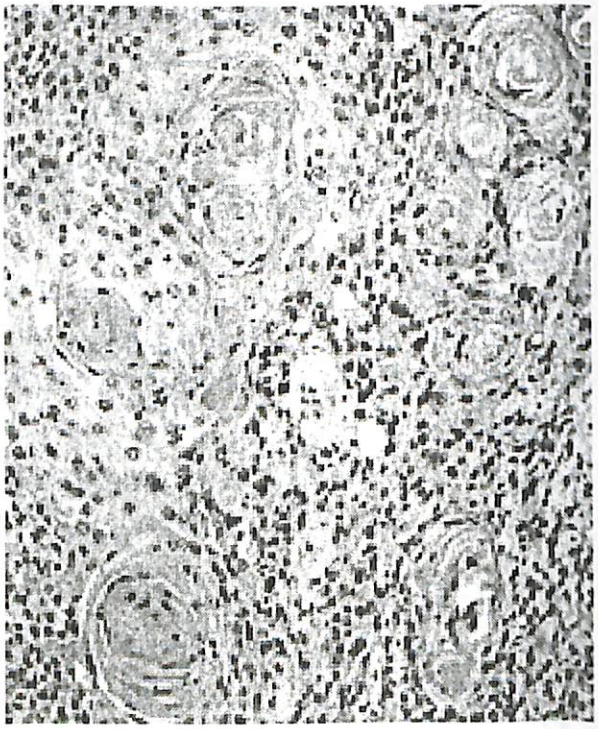

Hình 14.5. Carcinôm tế bào gai thực quản. (HE x 40)

THƯ VIỆN HUBT
TÀI LIỆU PHỤC VỤ THAM KHẢO NỘI BỘ

Vi thể

Khoảng 60–70% các trường hợp là carcinôm tế bào gai biệt hoá kém hoặc biệt hoá cao. Khoảng 5–10% trường hợp là carcinôm tuyến (xuất nguồn từ tuyến nhầy thực quản hoặc do niêm mạc thực quản chuyển sản thành biểu mô trụ đơn). Số trường hợp còn lại là các ung thư không biệt hóa, gồm những tế bào thoái sản, đa dạng, to hoặc có khi lại là những tế bào nhỏ đồng dạng, nhân tăng sắc (gọi là carcinôm tế bào dạng lúa mạch, được coi như xuất phát từ tế bào nội tiết và là một loại u trong nhóm u của hệ nội tiết lan tỏa APUDOMA có thể chế tiết ra một nội tiết tố có amine và polypeptide).

Tất cả các ung thư thực quản đều lan rộng bằng đường tiếp cận và có thể cho di căn đến hạch cổ, 1/3 giữa cho di căn hạch khí phế quản, 1/3 dưới cho di căn hạch dạ dày và thân tạng. Di căn tạng thường nhất là đến gan và phổi. Lan rộng trực tiếp đến thanh quản, khí quản, tuyến giáp, thần kinh quặt ngược, màng bao tim.

Đánh giá ung thư thực quản bằng bốn giai đoạn:

Giai đoạn I: tổn thương khu trú ở thực quản, ngắn hơn 5cm.

Giai đoạn II: tổn thương khu trú ở thực quản, dài hơn 5cm, kèm hạch có thể cắt bỏ được.

Giai đoạn III: tổn thương trên 10cm, ăn lan sang cấu trúc lân cận và không thể mổ cắt được tổn thương và hạch.

Giai đoạn IV: tổn thương như ở giai đoạn III kèm thủng rò hoặc di căn xa.

Biểu hiện lâm sàng lúc đầu thường không rõ ràng, có thể có nuốt khó rồi dần dần nghẹt thực quản. Bệnh nhân nuốt khó dần từ thức ăn lỏng đến thức ăn đặc. Sụt cân, suy nhược do thiếu dinh dưỡng và do ảnh hưởng của u xuất huyết và nhiễm khuẩn có thể do loét.

Đôi khi triệu chứng báo động lại là triệu chứng của hít sặc thức ăn vào phổi vì lỗ rò thực quản–khí quản. Lỗ rò này hầu như luôn luôn là biến chứng của ung thư thực quản, hiếm khi của ung thư phế quản. Di căn xa tương đối chậm, khi tổn thương tại vùng đã nặng.

Tiên lượng xấu, 70% bệnh nhân sống không quá 1 năm sau chẩn đoán và chỉ có 5 –10% sống thêm 5 năm.

Chẩn đoán ung thư thực quản

Dựa vào triệu chứng lâm sàng, X quang thực quản có cản quang, nội soi thực quản, sinh thiết qua nội soi.

Điều trị

Chủ yếu bằng phẫu thuật. Tuy nhiên, do vị trí và diễn tiến tự nhiên của ung thư thực quản nên hầu hết các trường hợp đều không thể điều trị tận gốc được. Hoá trị chỉ có tác dụng bổ túc cho phẫu thuật. Xạ trị không có kết quả.

THƯ VIỆN HUBT
TÀI LIỆU PHỤC VỤ THAM KHẢO NỘI BỘ

Tài liệu tham khảo

1. Chejfec G: Esophagus. In Damjanov I, Linder J: Anderson' s Pathology, Vol 2, 10th ed., Mosby, 1996: 1647– 1660.
2. Crawford JN: The Gastrointestinal Tract . In Cotran PS, Kuman V, Collins T: Pathologic Basic of Disease, 6th ed., WB Saunder Company 1999: 775–845.
3. Randall G.L: Esophagus. In Sternberg SS: Diagnostic Surgical Pathology Vol. 2, 2nd Ed., Raven Press – New York, 1994: 1255–1278.
4. Thompson H: Oesophagus. In McGee JO'D, Isaacson PG, Wright NA: Oxford Textbook of Pathology, Vol 2a, Oxford University Press, 1992: 1133–1149.
5. Woolf N: The gastrointestinal system. In: Pathology basic and systemic. WB. Saunders, 1998: 495–501.

TỰ LƯỢNG GIÁ

Chọn câu trả lời đúng nhất cho các câu từ 1 đến 5

Câu 1. Dị tật bẩm sinh của thực quản thường:

A. Do di truyền.
B. Xuất hiện muộn ở tuổi dậy thì.
C. Là tổn thương tiền ung.
D. Là chít hẹp và rò.
E. Kèm dị tật dạ dày.

Câu 2. Bệnh của thực quản có thể diễn tiến thành ung thư:

A. Chít hẹp.
B. Rò thực quản–khí quản.
C. Xước (trong hội chứng Mallory–Weiss).
D. Túi thừa.
E. Viêm.

Câu 3. Bệnh phình mạch thực quản thường là hậu quả của:

A. Bệnh phình động mạch chủ ngực.
B. Thoát vị hoành.
C. Xước thực quản.
D. U mạch máu thực quản.
E. Tăng áp lực tĩnh mạch cửa.

Câu 4. Ung thư thực quản thường có đặc điểm:

A. Là carcinôm tế bào gai.
B. Mô u dạng khối to.

THƯ VIỆN HUBT
TÀI LIỆU PHỤC VỤ THAM KHẢO NỘI BỘ

C. Mô u có nang.

D. Xuất nguồn từ tuyến nhầy chuyển sản.

E. Thường hiện diện ở 1/3 giữa.

Câu 5. Carcinôm thực quản:

A. Thường bắt nguồn từ tuyến nhầy dưới niêm mạc.

B. 95% hiện diện ở 2/3 trên thực quản.

C. Tổn thương đại thể thường có dạng sùi.

D. Thường gặp ở nữ nhiều hơn nam.

E. Có độ ác thấp.

Chọn câu trả lời tương ứng chéo cho các câu từ 6 đến 10

Câu 6. Co thắt tâm vị.	A. 90% có lỗ rò với khí quản.
Câu 7. Dị tật bẩm sinh.	B. Có thể gây nôn máu ồ ạt, tử vong.
Câu 8. Xước thực quản.	C. Thiếu các tế bào hạch thần kinh của đám rối Auerbach.
Câu 9. Túi thừa.	D. Do tăng áp lực trong lòng thực quản.
Câu 10. Thoát vị hoành.	E. Hay gặp ở phụ nữ lớn tuổi, béo phì.

Chọn câu trả lời Nhân – Quả trong các câu từ 11 đến 15

Câu 11. (1) Trong viêm thực quản, biểu mô lát tầng có thể chuyển sản thành biểu mô trụ cao, có khả năng gây loét kiểu loét dạ dày. **BỞI VÌ** (2) Trào ngược dịch vị là nguyên nhân viêm thực quản thường gặp nhất.

Câu 12. (1) Ung thư thực quản phần lớn là carcinôm. **BỞI VÌ** (2) Biểu mô thực quản là biểu mô lát tầng.

Câu 13. (1) Ung thư thực quản dạng loét có xuất độ cao nhất. **BỞI VÌ** (2) Loét thực quản lâu ngày sẽ hoá ác.

Câu 14. (1) Dị tật bẩm sinh thực quản phần lớn là chít hẹp và rò thực quản. **BỞI VÌ** (2) Về giải phẫu học, thực quản và khí quản là hai ống song song và kề cận nhau.

Câu 15. (1) Túi thừa thực quản là tổn thương lành tính. **BỞI VÌ** (2) Túi thừa thực quản thường không gây triệu chứng lâm sàng nào.

THƯ VIỆN HUBT
TÀI LIỆU PHỤC VỤ THAM KHẢO NỘI BỘ

Bài 15

BỆNH DẠ DÀY

MỤC TIÊU

1. *Mô tả tổn thương của viêm dạ dày cấp và mạn tính.*
2. *Mô tả và phân tích tổn thương loét dạ dày.*
3. *Kể tên bốn loại u lành dạ dày.*
4. *Kể tên bốn loại ung thư dạ dày.*
5. *Mô tả và phân tích tổn thương carcinôm dạ dày.*

Dạ dày gồm bốn phần:

– Tâm vị: phần tiếp giáp với thực quản. Có các tuyến chế tiết nhầy, không có tế bào thành (chế tiết acid và yếu tố nội) hay tế bào chính thức (chế tiết enzym pepsin).

– Đáy vị: phần phồng to ở dưới cơ hoành, bên trái thực quản, có các tuyến giống ở thân vị.

– Thân vị: phần to nhất, giữa đáy vị và hang vị, có các tuyến dạ dày với tế bào thành và tế bào chính.

– Hang vị: từ thân đến cơ vòng môn vị. Đôi khi đoạn hẹp dài 2 – 5 cm của hang vị nằm gần môn vị được gọi là ống tiền môn vị. Các tuyến ở hang vị không chế tiết acid peptide nhưng là nơi chính tiết ra gastrin.

Thành dạ dày được phủ bởi một lớp niêm mạc có nhiều nếp gấp sâu với tế bào bề mặt hình trụ cao chế tiết nhầy, nhân nhỏ nằm sát đáy, bào tương có những hạt mucigen (nhuộm mucicarmine trong kỹ thuật nhuộm PAS). Cấu trúc siêu vi cho thấy các tế bào bề mặt này có những vi nhung mao ngắn được nang bởi một lớp glycocalyx mỏng và mịn trên bề mặt tự do. Sâu trong các nếp gấp niêm mạc dạ dày, có các tế bào biểu mô đã thay đổi, chứa ít hạt mucigen (chỉ có một lớp mỏng ngay trên bề mặt tế bào), có nhiều nhân chia, được coi như là tế bào tiền thân của tế bào biểu mô bề mặt và của tế bào tuyến dạ dày. Toàn bộ niêm mạc bề mặt dạ dày được thay thế hoàn toàn mỗi 2 – 6 ngày.

Các tuyến tâm vị được lót bởi một lớp tế bào giống tế bào vừa kể trên, tiết ra mucin. Giữa các tế bào tiết mucin có rải rác tế bào ưa bạc.

Các tuyến dạ dày ở thân và đáy vị gồm có tế bào tiết nhầy ở phần trên, tế bào chính tiết pepsinogen ở phần dưới, tế bào thành tiết acid và tạo ra yếu tố nội tại

THƯ VIỆN HUBT
TÀI LIỆU PHỤC VỤ THAM KHẢO NỘI BỘ

thì nằm rải rác giữa các tế bào chính. Tế bào chính to, nhạt màu, có chứa các hạt sinh enzym, dạng đỉnh tiết. Tế bào thành nhuộm màu eosin sáng, có nhiều ty thể, nhiều khe nội bào trong đó có acid dạ dày.

Các tuyến môn vị, nơi chủ yếu tiết ra gastrin, ở vùng hang vị. Tế bào tuyến giống như các tế bào ở cổ của tuyến dạ dày, có các hạt giống như các hạt trong tế bào chính. Cũng có nhiều tế bào nội tiết chế tiết gastrin.

Các tế bào nội tiết phân bố rải rác trong các tuyến ở những vùng khác nhau của dạ dày. Ngoài ra, các tế bào này nằm rải rác khắp ống tiêu hoá và nếu tính tổng số các tế bào này thì ống tiêu hoá là cơ quan nội tiết lớn nhất cơ thể. Một số tế bào này có thể khử các muối bạc hòa tan nên được gọi là tế bào ưa bạc. Chúng cũng cho phản ứng ưa crôm dương tính nên cũng có tên là tế bào ưa crôm ở ruột. Các tế bào nội tiết khác không có khả năng khử như trên nhưng có thể hấp thu chất bạc trước khi khử nên được gọi là tế bào ưa bạc. Cũng có những tế bào không gắn muối bạc. Dưới kính hiển vi điện tử, các tế bào nội tiết chứa các hạt chế tiết một loại nội tiết tố đặc biệt ở ống tiêu hoá. Ở dạ dày, chúng tiết ra serotonin (5–hydroxy tryptamine, một loại nội tiết tố có amin và peptide), gastrin, somatostatin, peptide hoạt mạch, bombesin và có thể glucogen. Các tế bào nội tiết thuộc nhóm tế bào của hệ nội tiết lan tỏa.

Cơ chế bảo vệ niêm mạc dạ dày

1. Cấu tạo của lớp niêm mạc: cực đỉnh tế bào lót niêm mạc có lớp màng đặc biệt giúp ngăn sự thấm nhập acid vào tế bào.

2. Chất nhầy và ion HCO^-_3 do tế bào niêm mạc chế tiết tạo lớp nhầy có pH trung tính ở bề mặt tế bào.

3. Prostaglandine (nhóm E) do các tế bào niêm mạc tổng hợp giúp tăng sự chế tiết bicarbonate, sự tưới máu nuôi dưỡng và tốc độ tăng trưởng của lớp niêm mạc.

4. Sự lưu thông của máu ở lớp niêm mạc. Thiếu máu lớp niêm mạc sẽ dẫn đến sự giảm sức đề kháng của lớp này.

1. DỊ TẬT BẨM SINH

1.1. Thoát vị cơ hoành

Yếu hoặc *thiếu hoàn toàn hay thiếu một phần cơ hoành*, thường là bên trái, có thể gây ra thoát vị các bộ phận trong bụng vào lồng ngực. Dị tật này khác với thoát vị hoành (đã đề cập trong bài bệnh của thực quản). Vách của nơi thoát vị thường gồm phúc mạc và màng phổi. Thông thường, dạ dày và một phần dạ dày nằm trong túi thoát vị. Đôi khi có thêm ruột non và một phần gan.

Bệnh nhân thường không có triệu chứng và bệnh chỉ được phát hiện tình cờ bằng X.quang. Tuy nhiên, nếu thoát vị nhiều, đặc biệt là trẻ em, có thể gây rối loạn hô hấp và ói mửa.

THƯ VIỆN HUBT
TÀI LIỆU PHỤC VỤ THAM KHẢO NỘI BỘ

1.2. Hẹp môn vị

Hẹp môn vị phì đại bẩm sinh là do phì đại và tăng sản phần cơ vòng của lớp cơ môn vị. Lớp niêm mạc và lớp dưới niêm có thể bị phù và viêm, làm môn vị càng bị hẹp thêm. Xuất độ bệnh được ước tính khoảng 1/900 – 1/300 đứa trẻ được sinh ra còn sống. Nam giới có xuất độ bệnh cao gấp 4 lần nữ giới. Kiểu cách di truyền của bệnh chưa được biết rõ. Trẻ sinh đôi đồng trứng có xuất độ bệnh cao nếu một trong hai đứa mắc bệnh.

Triệu chứng ói mửa chỉ xuất hiện sau khi đứa trẻ sinh ra được 2 hay 3 tuần. Khi thăm khám bụng bệnh nhi, có thể thấy được các co thắt nhu động, có khi dưới dạng một khối tròn. Khối này gồm phần cơ môn vị phì đại, đôi khi kèm theo phần niêm mạc bị phù.

Chỉ cần một đường xẻ từ lớp niêm mạc tới lớp cơ là có thể chữa được bệnh. Khi đó, phần cơ phì đại biến mất dần dần.

2. VIÊM DẠ DÀY

Đây là thực thể bệnh lý rõ ràng. Nhưng thuật ngữ viêm dạ dày thường bị lạm dụng để giải thích một số triệu chứng nhẹ hay tạm thời như ợ chua, ăn khó tiêu... Ngược lại, bệnh viêm dạ dày có thể không gây triệu chứng lâm sàng nào cả. Có hai nhóm viêm dạ dày: cấp tính và mạn tính. Mỗi nhóm có những loại khác nhau.

2.1. Viêm dạ dày cấp tính

Tình trạng viêm cấp tính của niêm mạc dạ dày, thường có tính chất tạm thời, có thể kèm xuất huyết trong niêm mạc và nặng hơn có thể kèm viêm chợt niêm mạc.

2.1.1. Sinh bệnh học

Chưa được biết rõ. Một số dữ kiện lâm sàng và thực nghiệm cho thấy bệnh thường đi kèm với các tình huống như: dùng các loại kháng viêm không corticoid (AINS: Anti inflammatory non–steroid) hoặc thuộc nhóm corticoid hoặc aspirin lâu ngày, uống nhiều rượu, hút thuốc lá nhiều, uống các hoá chất điều trị ung thư, tăng urê huyết, nhiễm khuẩn toàn thân (như sốt thương hàn), ngộ độc thức ăn có tụ cầu khuẩn, stress nặng (như phỏng nặng, chấn thương, mổ), sốc, tia xạ... Các yếu tố này đều có thể làm tăng mức chế tiết acid, làm giảm mức sản xuất bicarbonat đệm, làm giảm lưu lượng máu, do đó, làm cho acid ứ đọng và làm thương tổn niêm mạc dạ dày.

2.1.2. Hình thái giải phẫu bệnh

Tùy thuộc vào độ nặng của bệnh. Niêm mạc có thể bị phù trung bình và bị sung huyết nhẹ hoặc bị chợt và xuất huyết. Trong thể bệnh nhẹ, biểu mô bề mặt còn nguyên và lớp dưới có thấm nhập rải rác bạch cầu đa nhân. Trong thể nặng hơn, với tên gọi là viêm chợt xuất huyết cấp tính, có tróc phần nông của niêm mạc,

THƯ VIỆN HUBT
TÀI LIỆU PHỤC VỤ THAM KHẢO NỘI BỘ

xuất huyết của lớp dưới và có thấm nhập bạch cầu đa nhân. Có những vùng rộng niêm mạc bị tróc, nhưng những tổn thương này cạn, hiếm khi ảnh hưởng hết bề dày niêm mạc và lớp sâu hơn. Tình trạng viêm chợt là bước đầu đưa đến loét do stress.

2.1.3. Biểu hiện lâm sàng

Nếu bệnh nhẹ thì thường không gây triệu chứng. Nặng hơn, bệnh nhân có thể bị ói ra máu, đau bụng cấp tính, đi đại tiện ra máu, ói, buồn nôn. Ở Anh, 25% trường hợp bệnh nặng kèm đi đại tiện và ói ra máu có liên quan đến việc sử dụng aspirin hoặc AINS.

2.2. Viêm dạ dày mạn tính

2.2.1. Sinh bệnh học

Không có bằng chứng rõ ràng cho thấy vai trò của dược phẩm, rượu, thuốc lá và bệnh viêm dạ dày cấp tính trong sinh bệnh học của viêm dạ dày mạn tính. Mặt khác, các khảo sát lâu ngày trên các bệnh nhân bị viêm dạ dày mạn tính nông cho thấy lớp niêm mạc dạ dày có thể hồi phục hoặc có thể teo đét. Vì vậy viêm dạ dày nông có thể là giai đoạn đầu của các tổn thương niêm mạc nặng hơn.

* Viêm dạ dày vùng đáy vị: có hai đối tượng bệnh nhân:

– Ở người lớn thiếu máu ác tính. Trong nhóm thiếu máu ác tính, bệnh có nguyên nhân tự miễn dịch. Những bệnh nhân này có tổn thương nặng ở niêm mạc như viêm teo, teo dạ dày với mất hoàn toàn hay gần hoàn toàn các tế bào thành, vì vậy sẽ thiếu hay không có acid. Có 3 tự kháng thể chống lại tế bào thành, trong đó có hai nhằm vào yếu tố IF (intrinsic factor: yếu tố nội tại), được tiết ra bởi các tế bào thành làm ngăn chặn sự hấp thu sinh tố B_{12} và đưa đến thiếu máu ác tính. Loại tự kháng thể thứ 3 thì tác động trực tiếp và làm tổn thương tế bào thành, có trong 80 –90% bệnh nhân bị thiếu máu ác tính.

– Trong nhóm bệnh nhân già không có thiếu máu ác tính thì cũng có 60% có tự kháng thể chống lại tế bào thành nhưng không có kháng thể chống yếu tố nội tại. Một số bệnh nhân này có thiếu máu nhược sắc. Bệnh cũng có trên thân nhân ở những bệnh nhân của nhóm trên. Trên những thân nhân này lại không có các tự kháng thể. Vì vậy, nguyên nhân sinh bệnh trên nhóm bệnh nhân này vẫn chưa được biết rõ.

* Viêm dạ dày vùng hang vị: có nguyên nhân khác hẳn với viêm dạ dày vùng đáy vị. Rất ít trường hợp có tự kháng thể chống lại tế bào tiết gastrin. Thường thường, bệnh nhân đồng thời có thêm bệnh loét dạ dày cho nên người ta nghĩ rằng có thể nguyên nhân của cả hai bệnh là sự rối loạn hoạt động cơ vòng môn vị, sự trào ngược acid mật và lysolecithin.

THƯ VIỆN HUBT
TÀI LIỆU PHỤC VỤ THAM KHẢO NỘI BỘ

2.2.2. Hình thái giải phẫu bệnh

Tổn thương có thể có ở hầu hết dạ dày, hoặc từng vùng xen kẽ, hoặc giới hạn ở đáy vị và thân hoặc ở hang vị. Dù ở đâu, tổn thương đều như nhau.

Trong viêm nông, lớp niêm mạc bị phẳng (mất nếp gấp) với thấm nhập lymphô bào và tương bào trong lớp mô đệm giới hạn ở 1/3 trên của niêm mạc.

Trong viêm dạ dày teo đét, lớp niêm mạc bị mỏng và phẳng hơn, thấm nhập tế bào viêm sâu hơn, các tuyến bị teo đét và có những thay đổi của những tế bào bề mặt biểu mô. Ở đáy vị, còn rất ít tế bào thành, các tuyến bị teo đét, phần không bị teo đét thì bị giãn thành nang lót bởi các tế bào nhầy hoặc tế bào chuyển sản ruột. Ở hang vị, các thay đổi cũng giống như ở đáy vị. Điểm đặc biệt là, trong loại viêm dạ dày vùng đáy vị, tổn thương có thể có cả ở hang vị, còn trong loại viêm dạ dày vùng hang vị thì tổn thương chỉ giới hạn ở hang vị.

Trong bệnh teo dạ dày mạn tính, các nếp gấp niêm mạc bị phẳng hoặc mất hẳn, niêm mạc bóng láng. Các tuyến vị teo đét ngắn lại, đôi khi giãn thành nang. Biểu mô bề mặt và phần lõm sâu của niêm mạc dạ dày, có dạng của các tế bào đài chế tiết nhầy xen lẫn với biểu mô ruột có vi nhung mao.

Trong viêm đáy vị kèm thiếu máu ác tính, các tế bào thành biến mất gần như hoàn toàn trên các tuyến bị teo hay các tuyến còn lại. Ngược lại, trong viêm hang vị, vẫn còn tế bào thành ở thân và ở đáy dạ dày. Biểu mô bề mặt có thể bị chuyển sản hoặc nghịch sản.

2.2.3. Biểu hiện lâm sàng

Bệnh có thể không có triệu chứng hoặc có triệu chứng giống như viêm cấp tính gồm đau, khó chịu ở thượng vị, buồn nôn, ói mửa, đôi khi xuất huyết.

Viêm teo đét đáy vị thường được để ý hơn do tình trạng thiếu máu ác tính và giảm acid chlohydric trong dịch vị.

Trong viêm hang vị, tình trạng tiết acid vẫn bình thường hoặc thấp. Đặc biệt là mối liên hệ: bệnh loét dạ dày thường kèm viêm hang vị (nhưng ngược lại thì không). Người ta không biết chắc loét hay viêm có trước. Nhưng vì khi loét đã lành thì viêm vẫn còn nên có thể viêm có trước và tạo nên loét.

Cần chú ý rằng cả hai bệnh viêm dạ dày teo đét và teo đét dạ dày dù ở hang vị hay đáy vị đều là tổn thương tiền ung thư. Xuất độ biến thành ung thư cao hơn ở nhóm bệnh viêm đáy vị kèm thiếu máu ác tính, với tỷ lệ 7 – 10% số bệnh nhân.

2.3. Viêm dạ dày phì đại

Nhóm bệnh hiếm xảy ra, với các nếp gấp niêm mạc dạ dày to có dạng như cuộn não. Thực ra, niêm mạc dạ dày không bị phì đại mà bị viêm và có tăng sản của tế bào biểu mô chế tiết nhầy.

THƯ VIỆN HUBT
TÀI LIỆU PHỤC VỤ THAM KHẢO NỘI BỘ

2.4. Viêm dạ dày dạng u hạt

Bệnh hiếm gặp, có thể xảy ra trên những bệnh nhân trẻ, bị bệnh sarcoid, bệnh Crohn, nhưng thường nhất là xảy ra đơn độc trên bệnh nhân có tuổi trên 40.

2.5. Viêm dạ dày có bạch cầu ưa eosin

Xảy ra trên những bệnh nhân bị bệnh dị ứng, bệnh nhân có thể có bệnh suyễn. Niêm mạc dạ dày, đôi khi cả lớp sâu hơn, có thấm nhập nhiều bạch cầu ưa eosin. Có thể có kèm theo viêm hạt hay viêm cấp các động mạch nhỏ ở vách dạ dày.

2.6. Loét và chợt cấp tính của dạ dày

Xảy ra cấp tính, khu trú ở niêm mạc dạ dày sau một stress nặng, được gọi là loét do stress. Các tác nhân khác là aspirin, rượu, thuốc lá, thuốc corticosteroid, thuốc nhóm AINS.

Tổn thương thường nhiều ổ, ở bất cứ nơi nào của dạ dày, đôi khi có ở tá tràng, dưới dạng tróc biểu mô nông hoặc tổn thương sâu tới niêm mạc, nhưng không bao giờ xuống sâu hơn. Nếu là loét thì vết loét có giới hạn rõ và không phải là tiền thân của bệnh loét mạn tính và cũng không có cùng cơ chế bệnh. Vết loét thường tròn, nhỏ hơn 1cm đường kính. Đáy loét thường có màu nâu đậm do thấm acid và xuất huyết được phủ bởi hồng cầu với fibrin. Bờ đáy loét ít khi có sung huyết và không rõ vì là loét nông. Bờ và đáy loét không bị cứng. Các nếp gấp niêm mạc vẫn còn. Tùy theo thời gian bệnh, có thể có thấm nhập viêm ở bờ và đáy loét. Không có hoá sẹo hay dày các vách mạch máu.

Hồi phục hoàn toàn sau khi nguyên nhân gây bệnh không còn. Thời gian hồi phục hoàn toàn từ vài ngày đến vài tuần.

3. LOÉT MẠN TÍNH

Là bệnh hay tái phát nhiều lần, thường ở người lớn, trung niên và người già. Hiếm khi có ở người trẻ. Bệnh có thể xuất hiện mà không gây ảnh hưởng gì, rồi tự khỏi sau vài tuần đến vài tháng. Nhưng thường, đã mắc bệnh một lần là mắc bệnh suốt đời. Trên các khảo sát tử thiết và theo dõi bệnh nhân, người ta thấy tần suất của bệnh là 6 – 14% ở đàn ông, 2 – 6% ở đàn bà. Tỷ lệ bệnh ở đàn ông/đàn bà là 3/1 cho bệnh loét tá tràng và 1,5/1 đến 2/1 cho bệnh loét dạ dày. Đàn bà ở tuổi mãn kinh dễ mắc bệnh hơn. Khoảng nửa thế kỷ trước, loét tá tràng có xuất độ cao hơn hiện nay. Bệnh thường thấy ở các nước phát triển, và được coi như là một bệnh của nền văn minh.

Yếu tố di truyền dự phần quan trọng trong loét tá tràng nhưng không có vai trò quan trọng trong loét dạ dày. Những người thân trực hệ của người bị bệnh dễ mắc bệnh gấp ba lần người khác.

THƯ VIỆN HUBT
TÀI LIỆU PHỤC VỤ THAM KHẢO NỘI BỘ

Loét tá tràng thường có nhiều ở nam giới trẻ hoặc trung niên có nhóm máu O. Loét dạ dày thì ở người già, với ưu thế ở người nhóm máu A.

Gần đây, người ta còn nhận thấy mối liên hệ nhân quả giữa sự hiện diện của vi khuẩn *Helicobacter pylori* với bệnh viêm và loét dạ dày. Khoảng 60–70% bệnh nhân loét dạ dày có *H. pylori* trong niêm mạc dạ dày.

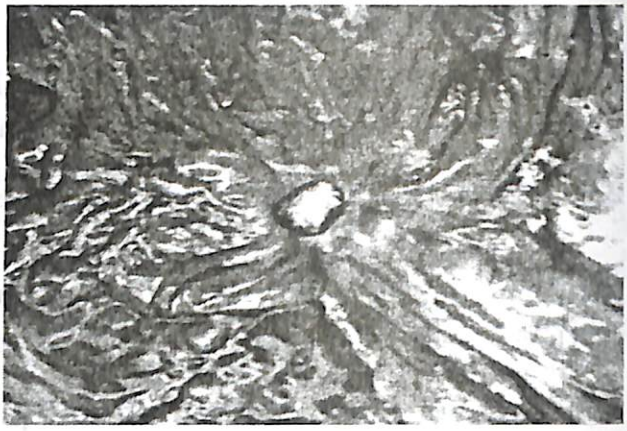

Hình 15.1. Loét dạ dày mạn tính:
ổ loét ở giữa, mất niêm mạc

3.1. Sinh bệnh học

Loét tá tràng thường liên quan đến tình trạng căng thẳng thần kinh, lo âu. Các vị trí bị loét là những vị trí chịu ảnh hưởng của dịch vị: dạ dày, tá tràng, phần dưới của thực quản, hỗng tràng phần xa của miệng nối dạ dày–ruột non (sau phẫu thuật nối dạ dày–ruột non), các dị tật có chứa niêm mạc dạ dày. Phần màng nhầy không chịu đựng được môi trường acid–pepsin là nơi dễ bị loét. Do đó loét dạ dày thường gặp ở hang vị, hiếm ở tâm vị.

Sự tăng tiết dịch vị và yếu tố xúc động được coi như là nguồn gốc của loét. Niêm mạc dạ dày và tá tràng luôn luôn được che bởi lớp chất nhầy cũng như nhờ sự trung hòa và làm loãng độ acid bởi thức ăn, nước bọt, dịch tràng từ tá tràng. Sự tăng tiết acid hydrochloric ở dạ dày vào ban đêm do thần kinh bị kích thích là nguyên nhân của loét tá tràng. Còn loét dạ dày là do sự ứ đọng thức ăn trong dạ dày không có nhu động làm kích thích sự tăng tiết acid hydrochloric.

Dù vậy, một số ít trường hợp có tình trạng giảm tiết acid, đặc biệt là trong các trường hợp loét ở bờ cong nhỏ dạ dày không kèm theo loét ở tá tràng hay môn vị, là do một số yếu tố như: sự trào ngược của mật, tình trạng viêm dạ dày và sự giảm tiết nhầy của niêm mạc dạ dày có thể làm giảm sự đề kháng tại chỗ đối với acid hydrochloric.

Các yếu tố xúc động làm kích thích thần kinh X qua đường hạ đồi–tiền não thùy–vỏ thượng thận đã ảnh hưởng đến hoạt động của dạ dày. Chất cortison có thể gây loét, thường là ở dạ dày, có thể làm loét nặng hơn, xuất huyết, thủng.

3.2. Đặc tính giải phẫu bệnh

Ổ loét dạ dày thường có ở thành sau bờ cong nhỏ, cách môn vị khoảng 5cm. Một số ít trường hợp ở tâm vị, hai bên môn vị (làm khó phân biệt vị trí ở dạ dày hay tá tràng).

Ổ loét tá tràng thường có ở cách môn vị khoảng 1 – 2cm, ở thành trước hoặc ở thành sau (ít khi ở thành bên).

THƯ VIỆN HUBT
TÀI LIỆU PHỤC VỤ THAM KHẢO NỘI BỘ



Hình 15.2. Loét dạ dày mạn tính: Đáy ổ loét mất niêm mạc và thấm nhập tế bào viêm (HE x 10).

Ổ loét điển hình thường nhỏ (khoảng 1cm ở tá tràng, 1 – 2,5cm ở dạ dày) phủ bởi một lớp chất nhầy bóng, có bờ rõ, không gồ cao cách biệt rõ với niêm mạc lành xung quanh. Đôi khi ổ loét to và không đều. Loét dạ dày ác tính thường có hình chén, không được phủ màng nhầy, bờ dốc, gồ cao và cứng, lớp dưới niêm mạc dày.

Dưới kính hiển vi, đáy ổ loét phủ bởi một lớp fibrin có xác bạch cầu đa nhân. Phần trung gian là mô hạt viêm với tương bào, lymphô bào, có khi có nhiều bạch cầu đa nhân ưa eosin. Phần dưới là mô sợi xơ dày không mạch máu chiếm hết phần khuyết của lớp cơ trơn. Đôi khi thấy rất rõ các bó thần kinh phì đại, các động mạch thuyên tắc hoặc xơ hoá. Nhiều ổ loét lành và biểu mô mọc lên chỗ loét thành một lớp. Dần dần cấu trúc giống tuyến phát triển nhưng không bao giờ tạo được lớp màng nhầy hoàn toàn như bình thường. Do mô sợi dày, mô cơ cũng không tái tạo nên vết sẹo của ổ loét cũ tồn tại vĩnh viễn.

3.3. Biến chứng

Các biến chứng là xuất huyết, thủng và nghẹt môn vị. Các biến chứng này tùy thuộc vị trí ổ loét. Ổ loét của dạ dày và tá tràng đều có thể gây xuất huyết nặng. Ổ loét ở tá tràng thường gây thủng. Bất kỳ ổ loét nào, đặc biệt là ở vách sau, có thể gây xuất huyết với lượng nhỏ, làm đi đại tiện ra máu.

Các ổ loét ở vách trước tá tràng có thể làm thủng vào khoang phúc mạc gây viêm phúc mạc. Thủng ở vách sau vào tụy tạng có thể gây đau bụng dữ dội, gây viêm phúc mạc khu trú. Chỗ thủng có thể dính vào mạc nối lớn và các cấu trúc lân cận gây viêm. Viêm phúc mạc do thủng ổ loét lúc đầu là viêm do tác nhân hoá học, liền sau đó là do nhiễm khuẩn.

Nghẹt môn vị là biến chứng của ổ loét ở dạ dày hoặc tá tràng gần môn vị, do mô sẹo và tình trạng co thắt. Dạ dày bị phình to và phì đại.

Carcinôm hình thành từ một ổ loét có trước rất hiếm khi xảy ra (dưới 1% các trường hợp).

Loét sau phẫu thuật điều trị có thể xảy ra ở miệng nối dạ dày–ruột non hoặc ở phần xa của phần hỗng tràng nối với dạ dày. Các ổ loét mới này có thể gây thủng. Có khi lỗ thủng thông và tạo lỗ rò với đại tràng ngang.

THƯ VIỆN HUBT
TÀI LIỆU PHỤC VỤ THAM KHẢO NỘI BỘ

4. CÁC TỔN THƯƠNG KHÁC

4.1. Túi thừa ở dạ dày

Hiếm gặp và ít gây triệu chứng. Có thể ở tâm vị hoặc ở hang vị, túi thừa thường đi kèm với một ổ loét đã lành hoặc viêm quanh hang vị. Vách túi thừa có thể có mô cơ hoặc có khi chỉ có lớp niêm mạc, dưới niêm mạc, thanh mạc và mô sợi quanh dạ dày.

4.2. Giãn dạ dày

Do nghẽn môn vị. Môn vị có thể bị nghẽn và tổn thương thực thể, có thể do mất trương lực của dạ dày và ruột trên bệnh nhân bị viêm phúc mạc làm liệt ruột. Khi bị giãn, dạ dày có thể chứa 10 – 15 lít dịch, có vách mỏng, có thể căng làm đẩy cơ hoành lên trên làm bệnh nhân bị rối loạn hô hấp.

4.3. Vỡ dạ dày

Có thể xảy ra sau chấn thương kín ở bụng, hoặc hiếm hơn xảy ra sau khi uống lượng bia quá nhiều (làm phóng thích nhiều carbone dioxide), hoặc là tai biến của động tác hà hơi thổi ngạt (khi cấp cứu bệnh nhân ngừng thở cùng lúc với xoa bóp tim ngoài lồng ngực). Dù là loại nào, đây cũng là một tai biến gây choáng hoặc chết nhanh chóng. Do đó cần xác định bệnh và điều trị sớm bằng phẫu thuật.

5. U LÀNH CỦA DẠ DÀY

Bệnh ít thấy trên lâm sàng, hầu hết được phát hiện qua tử thiết. Có nhiều số liệu khác nhau về tần suất bệnh, từ 5 –25% các trường hợp tử thiết. Gồm các u cơ trơn, pôlíp, u nguồn gốc thần kinh, u sợi, u mạch chu bào và mô tụy tồn dư lạc chỗ.

5.1. U cơ trơn

Là loại có xuất độ cao nhất (cùng với pôlíp). U thường có dạng cục, giới hạn rõ, đường kính dưới 2 cm, mật độ chắc, nằm trong lớp cơ, dưới niêm mạc và không làm loét niêm mạc. Một số ít trường hợp u to (hơn 5cm) có thể gây các triệu chứng giống loét mạn tính, đặc biệt là xuất huyết, có khi nặng. Cấu trúc u giống như u cơ trơn các nơi khác.

5.2. Pôlíp

Dù chỉ có xuất độ 0,5% các trường hợp tử thiết, pôlíp cũng là loại u lành thường thấy nhất của dạ dày. Có hai loại: pôlíp tăng sản và u tuyến dạng pôlíp.

5.2.1. Pôlíp tăng sản

Chiếm tỷ lệ 80–90% các pôlíp dạ dày. U tròn mềm láng, xám nhạt ít khi to hơn 3cm, có thể có bất kỳ nơi nào trong dạ dày. Loại nhỏ thường không có cuống, loại to

THƯ VIỆN HUBT
TÀI LIỆU PHỤC VỤ THAM KHẢO NỘI BỘ



Hình 15.3. Đa pôlíp ở niêm mạc dạ dày.

có cuống, có thể xuất huyết và loét. Thường chỉ có một u, đôi khi có nhiều u. Dưới kính hiển vi, u gồm những tuyến tăng sản được lót bởi các tế bào giống tế bào ở phần sâu của nếp gấp niêm mạc. Trong đó có những ống và nang nhỏ lót bởi một lớp tế bào xếp đều đặn. Phần mô đệm của u có thấm nhập viêm. Loại pôlíp tăng sản là những tổn thương tái tạo không tân sinh, không có liên quan với carcinôm dù đôi khi có thể có cùng lúc với carcinôm.

5.2.2. U tuyến dạng pôlíp

Là u thật, 18 –75% (trung bình là 50%) trường hợp có thể trở thành carcinôm. U thường to hơn loại trên, đường kính trung bình 4cm. Khoảng 80% có đường kính hơn 2cm. Không có cuống và phẳng hoặc có đáy rộng với phần trên chồi sùi như bông cải, mô u chắc có màu xám hay đỏ do xuất huyết. Dưới kính hiển vi, u có nghịch sản tế bào và có những đặc tính bất thường giống như u tuyến nhánh hoặc u tuyến ống ở đại tràng.

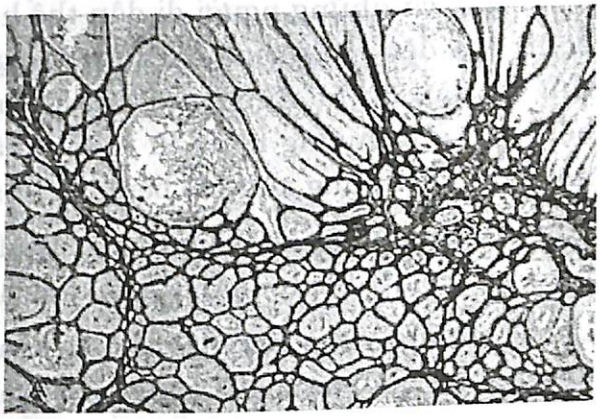

Hình 15.4. Đa pôlíp dạ dày:
Pôlíp cấu tạo bởi các tuyến niêm mạc (HE x 100).

Để điều trị, chỉ cắt u thì không đủ vì mô u có thể cho xâm nhập mô sâu và 10 –15% trường hợp đã có di căn lúc u được phát hiện. Có thể có một carcinôm đi kèm với u tuyến và người ta nghĩ rằng carcinôm này trước đó là một pôlíp.

Một số hiếm trường hợp, trong dạ dày có nhiều pôlíp và là biểu hiện của bệnh đa pôlíp gia đình ở ống tiêu hoá hoặc là biểu hiện của hội chứng Peutz–Jeghers.

5.3. Mô tụy tồn dư lạc chỗ

Thường có đường kính nhỏ hơn 1cm, mô này nằm trong lớp dưới niêm hoặc trong vách, đội niêm mạc lên tạo thành những tổn thương dạng pôlíp không có cuống (đôi khi có thể thấy được trên phim X quang dạ dày có barýt).

6. UNG THƯ DẠ DÀY

Khoảng 90 –95% các ung thư của dạ dày là carcinôm. Khoảng 3% là lymphôm và 2% là sarcôm cơ trơn. Ngoài ra, còn có u tế bào ưa bạc (là u nội tiết của ống tiêu hoá). Bốn loại này chiếm 95 – 99% các ung thư dạ dày.

THƯ VIỆN HUBT
TÀI LIỆU PHỤC VỤ THAM KHẢO NỘI BỘ

6.1. Carcinôm

6.1.1. Dịch tễ học

Theo Nguyễn Chấn Hùng và cs., tại TP. Hồ Chí Minh, năm 1997, trong 10 loại ung thư có xuất độ cao nhất, ung thư dạ dày đứng hàng thứ 3 ở giới nam, hàng thứ 4 ở giới nữ.

Theo Silverberg. E, năm 1980, ung thư dạ dày không còn là nguyên nhân gây tử vong nhiều tại Hoa kỳ nữa. Tử suất do ung thư dạ dày đã giảm thấp tại nhiều nước khác như Phần Lan, Úc, các nước phương Tây. Tại Hoa Kỳ, năm 1930, tần suất của ung thư dạ dày là 33 trên 100000 dân, nhưng hiện nay chỉ có 7 – 8 trên 100000. Lý do thì chưa rõ nhưng có lẽ do sự thay đổi của môi trường sống. Tuy nhiên, tại Nhật, phân nửa số bệnh nhân chết vì ung thư là do ung thư dạ dày, nhất là ở đàn ông.

Ngay cả những người di dân thế hệ đầu tiên đi từ những vùng có nguy cơ mắc bệnh cao đến sinh sống ở những vùng có nguy cơ mắc bệnh thấp cũng dễ bị ung thư dạ dày dù họ di cư ngay từ lúc nhỏ. Điều này chứng tỏ là các tác nhân gây bệnh đã ảnh hưởng ngay từ thời thơ ấu. Các thế hệ sau của những người di dân này thì lại có cùng xuất độ bệnh và tử suất như là dân bản địa.

Ở những vùng có nguy cơ mắc bệnh thấp, tuổi có xuất độ bệnh cao là từ 50 – 60 tuổi, chỉ có 5% bệnh nhân ở tuổi dưới 40.

Ở những vùng có nguy cơ mắc bệnh cao thì nhóm có xuất độ bệnh cao trẻ hơn. Dù ở vùng nào, nam giới cũng mắc bệnh nhiều hơn nữ giới, tỷ lệ là 1,5/1 đến 2/1.

6.1.2. Nguyên nhân và sinh bệnh học

Các yếu tố di truyền: ít có ảnh hưởng, chỉ có 4% bệnh nhân có tiền căn gia đình có carcinôm dạ dày. Người có nhóm máu A có xuất độ bệnh hơi cao hơn người có nhóm máu khác.

Ảnh hưởng của môi trường: giữ vai trò quan trọng. Những yếu tố môi trường gồm: chế độ ăn uống, mức sống xã hội thấp, cư dân thành thị, tiếp xúc với tia phóng xạ, những kim loại vết trong đất, nghề nghiệp.

Chế độ ăn uống có vai trò chủ yếu vì nhờ đó người ta giải thích được các khác biệt về dịch tễ học dù chưa xác định được loại thực phẩm đặc hiệu gây bệnh. Một số thực phẩm đã được kể tới là gạo ở Nhật, thức ăn khô ở Wales, thực phẩm từ hạt ở Phần Lan, đồ gia vị ở Java. Ăn nhiều hoa quả có nhiều sinh tố C có tác dụng ngừa bệnh. Ngược lại, nitrosamines và nitrosamides được nghi ngờ là chất sinh ung. Các nitrit được thêm vào như là chất bảo quản các thực phẩm như thịt hun khói, các nước chấm, xúc xích. Ở các xứ mà tủ lạnh được sử dụng rộng rãi để bảo quản thức ăn, xuất độ bị bệnh thấp vì người ta không dùng các chất bảo quản có nitrit và vì nhiệt độ tủ lạnh ức chế sự khử nitrat thành nitrit trong thức ăn dự trữ. Phản ứng khử này cũng bị ức chế bởi sinh tố C.

THƯ VIỆN HUBT
TÀI LIỆU PHỤC VỤ THAM KHẢO NỘI BỘ

Các tổn thương ở dạ dày: gồm chuyển sản ruột của biểu mô dạ dày trong viêm dạ dày teo đét, và u tuyến của dạ dày. Các tổn thương này nhất là loại chuyển sản ruột và nghịch sản, là những tổn thương tiền ung thư, được coi như là nơi tạo điều kiện cho sự phát triển của carcinôm.

6.1.3. Hình thái giải phẫu bệnh

Vị trí tổn thương

Môn vị và hang vị 50 – 60%, tâm vị 10%, cả dạ dày 10%, các chỗ còn lại là 20 – 30%. Bờ cong nhỏ 40%, bờ cong lớn 12%, hết cả chu vi 25%, thành trước hoặc thành sau khoảng 25%. Vì vậy, thường gặp nhất là phần bờ cong nhỏ của môn vị – hang vị. Các tổn thương dạng loét ở vị trí này thường khó chẩn đoán lành hay ác, kể cả trên phim X quang lẫn quan sát trực tiếp, vì đây cũng là vị trí thường gặp của bệnh loét dạ dày. Ngược lại, ở phần bờ cong lớn của môn vị – hang vị thường là ung thư.

Kích thước

Carcinôm lúc bị phát hiện có thể nhỏ (khoảng 10% có đường kính nhỏ hơn 2 cm) hoặc rất lớn chiếm gần trọn dạ dày (khoảng 80% có từ 2 đến 10 cm).

* **Hình dạng:** có năm dạng

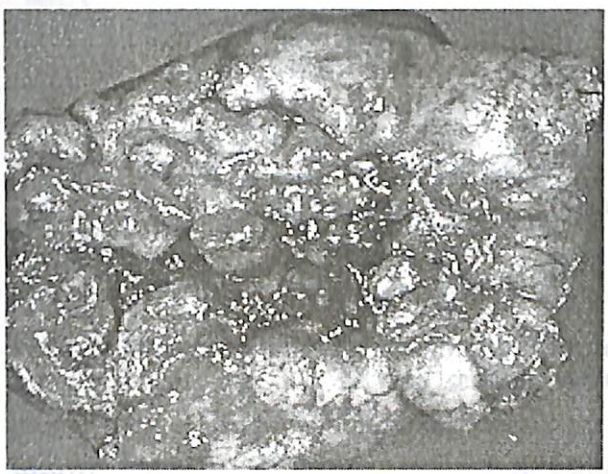

Hình 15.5. Tổn thương đại thể thường gặp nhất của carcinôm dạ dày:
mất nếp gấp niêm mạc, dạng khối sùi với loét ở giữa, không có ranh giới rõ. Nếp gấp niêm mạc nơi có u bị mất hoàn toàn.

– *Carcinôm dạ dày giai đoạn sớm*: 10 đến 35% trường hợp. Xuất độ này tùy thuộc vào các cố gắng và phương tiện chẩn đoán sớm. Có khi người ta dùng thuật ngữ carcinôm nông. Đó là tổn thương phẳng, cứng và dày của niêm mạc (có thể sờ và nhìn thấy được) hoặc có dạng pôlíp, hoặc bị loét. Có khi là những vùng rộng do tổn thương nhiều ổ. Tổn thương khu trú ở lớp dưới niêm mạc và lớp dưới niêm, không đến lớp cơ, nhưng được coi là carcinôm tại chỗ vì có khoảng 5% trường hợp có thể có di căn đến hạch vùng.

– *Carcinôm dạng nấm:* khoảng 30% trường hợp. Tổn thương có dạng những khối to, sùi trong lòng dạ dày, xâm nhập sâu và lan ra bên cạnh. Ở giữa tổn thương thường có loét.

– *Carcinôm xâm nhập và loét*: khoảng 30% trường hợp. Khó phân biệt với bệnh loét dạ dày mạn tính. Tổn thương điển hình có dạng loét rộng có đường kính 2 – 8 cm, có bờ không đều và gồ cao, làm tổn thương giống miệng núi lửa. Đáy tổn thương bị hoại tử. Mô dạ dày cạnh thường bị xâm nhập và dày lên và mất nếp gấp niêm mạc.

THƯ VIỆN HUBT
TÀI LIỆU PHỤC VỤ THAM KHẢO NỘI BỘ



Hình 15.6. Carcinôm của bờ cong nhỏ gần môn vị: Dạng loét với bờ gồ cao

– *Carcinôm xâm nhập lan tỏa:* khoảng 10% trường hợp. Tổn thương lan rộng, đôi khi lan hết vách, không tạo thành khối trong lòng dạ dày. Vách dạ dày, chỗ bị xâm nhập, dày từ 2 – 3cm, có mật độ cứng như da. Các nếp gấp niêm mạc bị mất hẳn. Trên diện cắt tổn thương, ở hầu hết các vách của dạ dày, có màu trắng xám, rõ nhất là ở dưới niêm mạc và ở dưới thanh mạc. Mô tổn thương có một phần là chủ mô, một phần là phản ứng xơ hoá mạnh. Theo mô tả kinh điển, dạ dày có dạng "cái chai bằng da" "linitis plastica".

Tổn thương dạng bông cải có thể có đường kính 6 – 8cm. U thường xâm nhập mô sâu nhưng mô bên cạnh thì không rõ ràng. Đôi khi, u chế tiết nhầy, có dạng và mật độ như gelatin, vì vậy có tên gọi là carcinôm nhầy (colloid carcinôma) và có thể xuất nguồn từ một u tuyến có trước đó.

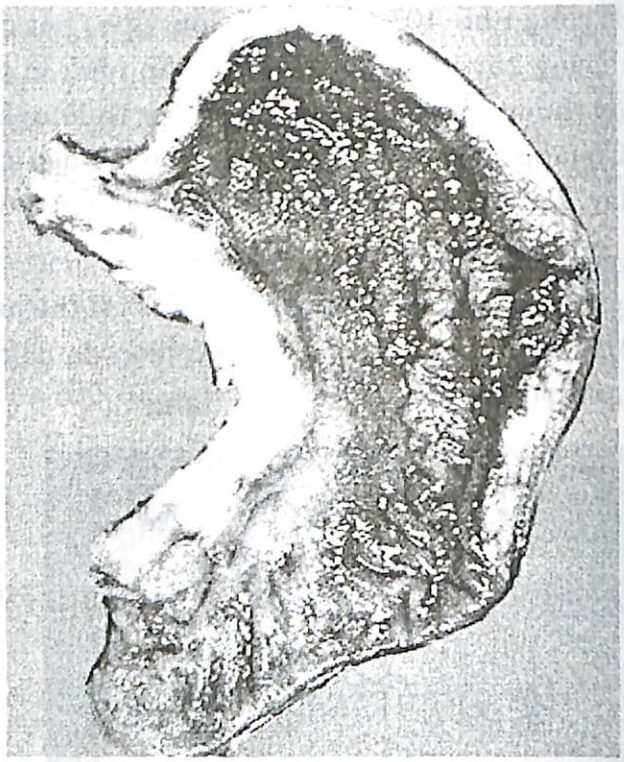

Hình 15.7. Ung thư dạ dày dạng xâm nhập lan toả: Dạ dày có dạng "cái chai bằng da", nhỏ, vách dày

Sự phân loại theo năm dạng trên không có ý nghĩa sinh học. Mới đây, một cách phân loại sinh học chia ung thư dạ dày làm hai dạng: carcinôm dạng lan rộng và carcinôm dạng xâm nhập. Dạng lan rộng có dạng khối dính ăn lan theo bề mặt ra bên cạnh, có bờ dễ được xác định giúp các phẫu thuật viên dễ định được mức độ cắt dạ dày. Dạng xâm nhập có các tế bào u xâm nhập, không có bờ rõ ràng và tổn thương lan tỏa hơn.

Bảng 15.1. Xuất độ các loại tổn thương.
Đối chiếu cách phân loại theo hình dạng với cách phân loại sinh học

Dạng đại thể	Carcinôm dạng lan rộng	Carcinôm dạng xâm nhập
Dạng pôlíp	100%	0%
Nông	100%	0%
Loét	57%	43%
Dạng nấm	96%	4%
Lan tỏa	9%	91%

THƯ VIỆN HUBT
TÀI LIỆU PHỤC VỤ THAM KHẢO NỘI BỘ

Vi thể

Tất cả carcinôm dạ dày đều gồm hai loại tế bào: tế bào chuyển sản ruột và tế bào chế tiết nhầy dạ dày. Đôi khi có cả hai loại.

Tế bào chuyển sản ruột có những không bào to chứa chất nhầy ở đỉnh (chất nhầy acid hoặc trung tính). Trên bề mặt phía lòng dạ dày của một số tế bào có thể có các vi nhung mao. Các tế bào này chứa alkaline phosphatase, amino peptidase và –glucuronidase, là loại enzym không có trong tế bào chế tiết nhầy bình thường của dạ dày.



Hình 15.8. Carcinôm tại chỗ của niêm mạc dạ dày (HE x 10).

Tế bào chế tiết nhầy dạ dày có trên bề mặt và trong các chỗ sâu của nếp gấp niêm mạc. Chất mucin dưới dạng những giọt nhỏ nằm trong phần nửa đỉnh của tế bào.

Trong các carcinôm biệt hoá rõ, cả hai loại tế bào đều có dạng dễ phân biệt. Trong các carcinôm kém biệt hoá hoặc thoái sản, không còn thấy đặc tính chế tiết nhầy hoặc hình dáng đặc thù của các tế bào này nữa.

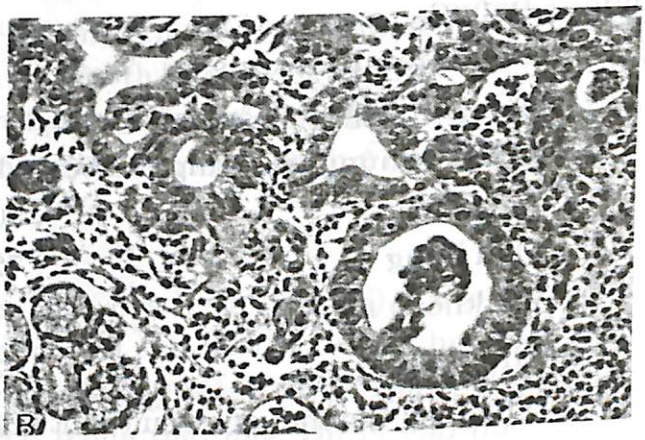

Hình 15.9. Hình ảnh vi thể của carcinôm tuyến biệt hoá rõ của dạ dày.
(1) các tuyến niêm mạc bình thường,
(2) các đám tuyến ung thư ở lớp dưới niêm mạc: tế bào ung thư tăng sản, nhân tăng sắc, xếp dày đặc thành ống dạng tuyến. (HE x 200)

Cả hai loại tế bào đều có thể hợp thành cấu trúc tuyến rõ ràng (carcinôm tuyến), có khi có tạo nhú (carcinôm tuyến dạng nhú). Trong các carcinôm ít biệt hoá hơn, các tế bào u họp thành những đám dị dạng, những nhóm nhỏ hoặc nằm riêng lẻ. Lượng mucin được chế tiết ra thay đổi, không tùy thuộc loại tế bào u. Nhiều không bào mucin có thể làm căng tế bào, có thể hợp lại và đẩy ép dẹp nhân ra sát màng tế bào làm cho tế bào có hình nhẫn (carcinôm tế bào hình nhẫn). Có khi chất mucin nằm trong lòng các tuyến ung thư. Có khi tế bào u chế tiết nhiều, tạo nên hình ảnh các tế bào và các tuyến ung thư nằm trôi nổi trong một hồ mucin. Trong các ung thư xâm nhập lan tỏa, các tế bào u nằm trên mô đệm sợi. Mô đệm này làm dày vách dạ dày, có khi rất nhiều làm cho khó tìm thấy tế bào u.

Ung thư dạ dày cũng có thể được chia làm hai loại, loại "tế bào ruột" và loại

THƯ VIỆN HUBT
TÀI LIỆU PHỤC VỤ THAM KHẢO NỘI BỘ

"xâm nhập dạ dày", tùy theo loại tế bào chiếm ưu thế trong u. Loại "tế bào ruột" thường có trong carcinôm dạng lan rộng đi kèm với viêm dạ dày mạn tính, là hậu quả của chuyển sản ruột trong bệnh này, có liên quan gần đến các ảnh hưởng của môi trường, có tiên lượng tốt hơn loại "xâm nhập dạ dày", là loại chiếm ưu thế tại các xứ có nguy cơ cao của carcinôm dạ dày. Tuy vậy, cũng không có tương quan hoàn toàn giữa cách phân loại mô học này với độ lan rộng và độ xâm nhập bởi vì có những ung thư có cả hai loại tế bào mà lại có nhiều ổ tổn thương.

Một loại carcinôm dạ dày khác được gọi là carcinôm không biệt hoá. Tế bào u, nhân tròn hay bầu dục và rất tăng sắc. Bào tương có những hạt chế tiết nhầy thấy rõ trên kính hiển vi điện tử và có phản ứng bạc dương tính. Các u này xuất nguồn từ các tế bào nội tiết của ống tiêu hoá, có thể sản xuất ra các nội tiết tố, polypeptid hoặc một loại amin (ví dụ như histamine–5 hydroxytryptamine, ACTH) nên được xếp trong nhóm u của hệ nội tiết lan tỏa.

*** Lan rộng và di căn**

Carcinôm dạ dày có thể xâm nhập, cho các hạt màu trắng xám dưới thanh mạc, ăn lan hết dạ dày, đến tá tràng (ở tá tràng, carcinôm dạ dày thường chỉ ăn lan đến phần dưới thanh mạc mà không gây tổn thương đến niêm mạc).

Di căn đến hạch vùng có trong 80% đến 90% trường hợp. Di căn buồng trứng (u Krukenberg của buồng trứng) có trong 10% trường hợp (sẽ đề cập trong phần u buồng trứng).

*** Biểu hiện lâm sàng**

Thường không có triệu chứng cho đến khi đã diễn tiến nhiều.

Các triệu chứng lâm sàng của bệnh đã tiến triển gồm:

– Sụt cân : 80%
– Đau bụng : 72%
– Ăn không ngon : 57%
– Ói mửa : 44%
– Thay đổi các thói quen của ruột : 35%
– Nuốt khó : 14%
– Thiếu máu : 12%
– Xuất huyết : 10%

Các triệu chứng này đều không đặc hiệu cho bệnh. Phân nửa các trường hợp không có hoặc có ít acid chlorhydric trong hang vị.

Có khi, bệnh được phát hiện qua các ổ di căn: di căn gan (trong 10% trường hợp), di căn hạch lymphô, kể cả hạch Virchow, di căn buồng trứng, di căn phúc mạc (với những ổ di căn nhỏ ở túi cùng, sờ được khi thăm khám trực tràng bằng ngón tay, được gọi là các hạt cát ở trực tràng (rectal shelf).

Do thường được phát hiện chậm, tiên lượng bệnh thường xấu.

THƯ VIỆN HUBT
TÀI LIỆU PHỤC VỤ THAM KHẢO NỘI BỘ

6.2. Các u tế bào nội tiết

Gồm u tế bào ưa bạc và carcinoid. Cũng giống như ở ruột, u có thể xâm nhập, di căn trong 1/3 trường hợp (xem trong phần u của ruột).

6.3. Các lymphôm dạ dày – ruột

Lymphôm dạ dày – ruột có thể là một biểu hiện của lymphôm toàn thân, cũng có thể là lymphôm nguyên phát xuất nguồn từ mô lymphô có sẵn trong ống tiêu hoá. Dù là loại nào, đặc tính về hình thái cũng như nhau.

Hầu hết có vị trí ở dạ dày và ruột non. Cũng có ở hồi tràng, đại tràng, ruột thừa. Ở dạ dày, lymphôm nguyên phát chiếm tỷ lệ 3 đến 5% các ung thư dạ dày.

Loại lymphôm nguyên phát của dạ dày – ruột thường chỉ có ở một vị trí hay ít nhất ở một vùng của ống tiêu hoá. Loại lymphôm còn lại thì có nhiều ở hạch mạc treo, hạch sau phúc mạc, hoặc ở ngoài ổ bụng.

Đại thể

Trong phần lớn trường hợp, tổn thương chỉ có ở một đoạn của ống tiêu hoá, dạng xâm nhiễm có bờ gồ cao, kèm loét niêm mạc phủ. Cũng thường thấy là tổn thương dạng pôlíp với những khối nhiều thùy nhô vào lòng ống, đôi khi có loét bề mặt. Đôi khi, đặc biệt là ở dạ dày, tổn thương xâm nhập rộng tạo thành dạng các nếp gấp khổng lồ, dễ nhầm lẫn với bệnh viêm dạ dày phì đại.

Dù là dạng nào, tổn thương cũng mềm hơn, xám hơn, dai hơn các carcinôm. Có thể có hoại tử ở vùng trung tâm tổn thương gây thủng. Trong phân nửa các trường hợp, tổn thương chỉ có ở ống tiêu hoá. Một phần ba các trường hợp có thêm các tổn thương ở hạch vùng. Số còn lại có tổn thương lan tỏa ở các hạch ổ bụng, các tạng và các vị trí ngoài bụng.

Vi thể

Giống như lymphôm ở hạch (xem bài bệnh của hạch lymphô). Theo cách phân loại của Rappaport, thì lymphôm mô bào lan tỏa chiếm 60% trường hợp. Kế đến là lymphôm, lymphô bào dạng lan tỏa hoặc dạng nang biệt hoá rõ hoặc biệt hoá kém. Rất hiếm thấy bệnh Hodgkin nguyên phát ở ống tiêu hoá. Dù là loại nào, 20 đến 40% các lymphôm ở ruột non đều có sự hiện diện của tương bào trên mô nền của các tế bào khác. Khi đó, nhiều tác giả gọi là u tương bào, hoặc lymphôm lymphô bào dạng tương bào, hoặc lymphôm loại Địa Trung Hải (Mediterranean type lymphôma, vì được mô tả ở Israel).

Biểu hiện lâm sàng

Người lớn, ở cả hai giới nam và nữ có xuất độ cao hơn trẻ em. Tổn thương nguyên phát ở dạ dày thường gây chú ý do các triệu chứng giống như bệnh loét dạ dày. Tổn thương ở ruột non thì gây triệu chứng của tắc ruột, đau, xuất huyết, hiếm khi có thủng ruột. Khi tổn thương lan rộng, bệnh nhân có hội chứng kém hấp thu chất dinh dưỡng.

THƯ VIỆN HUBT
TÀI LIỆU PHỤC VỤ THAM KHẢO NỘI BỘ

Bệnh có tiên lượng, nói chung, tốt hơn carcinôm. Nhiều trường hợp có thể điều trị được bằng phẫu thuật cắt bỏ. Các trường hợp không thể cắt được, dùng xạ và/hoặc hoá trị. 35% trường hợp có thời gian sống thêm 5 năm. Tiên lượng tùy thuộc chủ yếu vào mức độ lan rộng của bệnh và không tùy thuộc vào loại mô học. Một số khảo sát cho thấy bệnh có thể đi kèm với viêm loét đại tràng, bệnh Crohn, carcinôm.

Cần lưu ý, bệnh viêm dạ dày mạn tính có thể có thấm nhập nhiều tế bào viêm trong vách dạ dày, nên cho hình ảnh đại thể và vi thể giống lymphôm. Các tổn thương như thế được mô tả là giả lymphôm, được phân biệt với lymphôm nhờ vào các đặc điểm như sau: tổn thương viêm thì có ở trung tâm mầm, có nhiều loại tế bào khác nhau (tương bào, bạch cầu đa nhân, mô bào, lymphô bào, nguyên bào sợi), có bờ hoá sợi.

6.4. Sarcôm

Hiếm gặp, gồm sarcôm cơ trơn, sarcôm sợi, sarcôm tế bào nội mô mạch máu, có hình thái mô học giống ở các nơi khác. Chỉ riêng sarcôm cơ trơn thì cần được lưu ý để phân biệt với u nguyên bào cơ trơn. Cả hai có dạng đại thể giống nhau dưới dạng những khối to, giới hạn rõ trong vách và lồi vào lòng dạ dày. U nguyên bào cơ trơn có độ ác trung gian giữa u lành cơ trơn và sarcôm cơ trơn. U gồm các tế bào to, đa dạng, nhân ở giữa tế bào, có bào tương nhiều, sáng, hoặc ưa eosin, đôi khi có quầng sáng quanh nhân. Có thể có ít hay nhiều phân bào. Khi có trên 5 phân bào trong quang trường phóng đại 10 lần thì u ác tính và có khả năng di căn. Theo một số khảo sát thì u cho di căn trong 5 đến 30% trường hợp.

6.5. Ung thư do di căn

Rất hiếm gặp. Các ung thư cho di căn đến dạ dày có thể là carcinôm của bất kỳ nơi nào, đặc biệt là carcinôm của vú và mêlanôm ác. Nhưng loại ung thư thường cho di căn dạ dày nhất là lymphôm và bệnh bạch cầu. Hầu hết tổn thương đều có nhiều ổ, đều ảnh hưởng đến lớp cơ và dưới niêm mạc trước rồi mới ăn lan ra niêm mạc. Có thể có hoại tử trung tâm.

TÀI LIỆU THAM KHẢO

1. Crawford JN: The Gastrointestinal Tract. In Cotran PS, Kuman V, Collins T: Pathologic Basic of Disease, 6th ed. WB Saunder Company, 1999: 775–845.
2. Lechago J, Genta RM: Stomach and Duodenum. In Damjanov I. Linder J: Anderson' s Pathology. Vol 2. 10th ed. Mosby, 1996: 1661 – 1707.
3. Owen DA: Stomach. In Sternberg SS: Diagnostic Surgical Pathology. Vol 2, Raven Press, 1994: 1279 – 1310.

THƯ VIỆN HUBT
TÀI LIỆU PHỤC VỤ THAM KHẢO NỘI BỘ

4. William GT, Jass JR, Baron JH: The Alimentary System. In McGee JO'D, Isaacson PG, Wright NA: Oxford Textbook of Pathology. Vol 2a, Oxford University Press, 1992: 1149– 1175.
5. Woolf N: The gastrointestinal system. In: Pathology basic and systemic. WB. Saunders, 1998: 495 – 501.

TỰ LƯỢNG GIÁ

Chọn câu trả lời đúng nhất cho các câu từ 1 đến 6

Câu 1. Loét dạ dày mạn tính thường gặp ở vùng:

A. Tâm vị. B. Thân vị. C. Hang vị.
D. Bờ cong lớn. E. Bờ cong nhỏ.

Câu 2. Chuyển sản ruột là hiện tượng:

A. Tăng số lượng tuyến ruột.
B. Lạc chỗ tuyến ruột đến dạ dày.
C. Tuyến ruột hoá ác thành carcinôm.
D. Tuyến dạ dày chuyển thành tuyến ruột.
E. Tuyến dạ dày phì đại.

Câu 3. Viêm teo dạ dày **không có** hiện tượng:

A. Lớp biểu mô teo, phẳng ra.
B. Ống tuyến teo hoặc giãn thành nang.
C. Ống tuyến chuyển sản ruột.
D. Thấm nhập viêm mạn tính ở lớp dưới niêm mạc.
E. Nhiều đại thực bào ăn dị vật.

Câu 4. Pôlíp dạ dày có đặc điểm:

A. 10% là pôlíp tăng sản. B. Thường có nhiều pôlíp.
C. Không hoá ác. D. Có thể kèm với carcinôm.
E. Thường kèm mô tụy lạc chỗ.

Câu 5. Carcinôm dạ dày:

A. Thường xuất phát từ vùng thân vị.
B. Dạng loét dễ phân biệt với loét lành tính.
C. Dạng nông, tế bào ung thư chỉ khu trú ở lớp biểu mô.
D. Dạng xâm nhập lan toả làm toàn bộ dạ dày xơ hoá.
E. Dạng pôlíp thường có xâm nhập rộng quanh chân pôlíp.

Câu 6. Tổn thương viêm nông trong viêm dạ dày mạn tính có đặc điểm:

A. Niêm mạc teo đét .

THƯ VIỆN HUBT
TÀI LIỆU PHỤC VỤ THAM KHẢO NỘI BỘ

B. Niêm mạc phì đại.
C. Niêm mạc chuyển sản ruột.
D. Niêm mạc mất nếp gấp.
E. Niêm mạc bị loét.

Chọn câu trả lời tương ứng chéo trong các câu từ 7 đến 11

Câu 7. Viêm dạ dày cấp tính.

Câu 8. Viêm dạ dày mạn tính vùng đáy vị.

Câu 9. Viêm dạ dày mạn tính vùng hang vị.

Câu 10. Loét dạ dày cấp tính.

Câu 11. Loét dạ dày mạn tính.

A. Có tự kháng thể.
B. Một trong các nguyên nhân gây bệnh là stress.
C. Thường kèm loét mạn tính.
D. Thường ở người trẻ tuổi, nhóm máu B.
E. Còn gọi là viêm dạ dày phì đại.

Chọn câu trả lời Nhân – Quả trong các câu từ 12 đến 20

Câu 12. (1) Trong dạng viêm dạ dày teo đét, dạ dày bị teo nhỏ lại **BỞI VÌ** (2) Trong niêm mạc dạ dày teo đét các nếp niêm mạc dạ dày bị mỏng và phẳng hơn.

Câu 13. (1) Chuyển sản ruột của dạ dày là tổn thương ác tính **BỞI VÌ** (2) Carcinôm dạ dày thường khởi đầu bằng chuyển sản ruột.

Câu 14. (1) 95% ung thư dạ dày là carcinôm. **BỞI VÌ** (2) Phần lớn ung thư ống tiêu hoá cũng là carcinôm.

Câu 15. (1) Sau khi bị đa chấn thương nặng có thể kèm viêm dạ dày cấp. **BỞI VÌ** (2) Niêm mạc vùng hang vị rất dễ bị tổn thương.

Câu 16. (1) Ung thư dạ dày thường xuất phát từ vùng hang – môn vị. **BỞI VÌ** (2) Các tổn thương như viêm, loét cũng thường xuất phát từ vùng hang vị.

Câu 17. (1) Viêm dạ dày do *Helicobacter pylori* chủ yếu ở đáy vị. **BỞI VÌ** (2) Đáy vị là nơi có độ pH thích hợp cho vi khuẩn này phát triển.

Câu 18. (1) Ung thư dạ dày dạng loét có xuất độ cao nhất. **BỞI VÌ** (2) Ung thư dạ dày thường xuất phát từ ổ loét lành tính trước đó.

Câu 19. (1) Carcinôm dạng pôlíp của dạ dày thường xuất nguồn từ pôlíp lành tính trước đó **BỞI VÌ** (2) Carcinôm dạng pôlíp của dạ dày là tổn thương không có cuống.

Câu 20. (1) Có thể dễ chẩn đoán phân biệt ổ loét dạ dày lành tính và ổ loét ác tính. **BỞI VÌ** (2) Loét dạ dày ác tính thường ở vùng hang vị.

THƯ VIỆN HUBT
TÀI LIỆU PHỤC VỤ THAM KHẢO NỘI BỘ

Bài 16

BỆNH RUỘT NON

MỤC TIÊU

1. Mô tả hai loại túi thừa ruột non.
2. Mô tả viêm ruột do vi khuẩn.
3. Mô tả ba loại viêm ruột không do vi khuẩn.
4. Mô tả và phân tích bệnh Crohn.
5. Kể tên bốn loại tổn thương gây nghẹt ruột non.
6. Kể tên năm u loại u lành ruột non.
7. Mô tả và phân tích ba loại ung thư ruột non.

Ruột non ở người lớn dài khoảng 3,6 – 6 mét và gồm nhiều đoạn. Tá tràng, đoạn đầu tiên, nối với dạ dày, là đoạn rộng nhất, cố định nhất và có hình chữ C. Tá tràng cùng với ống mật chủ, bóng Vater, ống tụy tạng, phần gần của gan, túi mật, đại tràng, hợp thành một vùng dễ bị mắc bệnh nhất của toàn bộ ruột non. Đoạn thứ 2 là hỗng tràng. Đoạn thứ 3 là hồi tràng.

Không có ranh giới rõ rệt giữa hỗng tràng và hồi tràng. Thường thường, hỗng tràng, tính từ chỗ nối với tá tràng, có chiều dài bằng 40% đoạn ruột non còn lại. Đường kính của phần gần hỗng tràng to gấp 2 lần đường kính của phần cuối hồi tràng.

Các động mạch cung cấp máu cho ruột non xuất phát từ động mạch mạc treo tràng trên. Các động mạch này phân nhánh dần dần khi đến vách ruột. Giữa các nhánh có các nhánh thông, chỉ khi đến thật gần vách ruột mới có các động mạch tận. Vì vậy, nếu có nghẽn một nhánh cũng không có tổn thương đáng kể.

Các mạch lymphô thường đi song song với động mạch, nhưng không có các nhánh thông như động mạch, nên nếu có tổn thương nhỏ ở hạch hoặc mạch lymphô thì có thể gây phù ở một đoạn dài.

Đặc điểm mô học của ruột non là các nhung mao ruột. Các nhung mao này có nhiều nhất ở tá tràng, ít dần và có dạng như ngón tay, đó là các van ruột ở phần cuối hồi tràng. Giữa đáy các nhung mao, là các hốc của niêm mạc, có chiều sâu bằng 1/3 chiều cao của một nhung mao. Ở tá tràng có một đặc điểm riêng, đó là tuyến phân nhánh Brunner nằm sâu trong lớp dưới niêm.

Lớp mô đệm niêm mạc của ruột non có các thực bào, lymphô bào (có rất nhiều

THƯ VIỆN HUBT
TÀI LIỆU PHỤC VỤ THAM KHẢO NỘI BỘ

ở mảng Peyer của hồi tràng), tương bào. Immuno–globulin, đặc biệt là IgA được tổng hợp bởi những tế bào này và giữ vai trò ngăn chặn sự xâm nhập của vi khuẩn.

Lớp biểu mô lót bởi các hốc khác với lớp biểu mô của nhung mao. Có bốn loại tế bào biểu mô của hốc: tế bào Paneth, tế bào không biệt hoá, tế bào đài và tế bào nội tiết.

Tế bào Paneth có bào tương ưa kiềm chứa nhiều hạt chế tiết to (tính chất chế tiết chưa được biết rõ) có chứa lysozymes, IgG và IgA. Tế bào không biệt hoá, có nhiều nhất trong các hốc, lấy IgA từ mô đệm niêm mạc, phân chia chúng với một thành phần chế tiết, chế tiết nước và chất điện giải, chứa các hạt chế tiết nhỏ (thấy rõ khi nhuộm PAS). Tế bào đài, chứa đầy các hạt mucin, có không bào to ở đỉnh, là tế bào chính chế tiết chất nhầy cho ruột non. Tế bào nội tiết, có ít nhất 9 loại (phân biệt bằng phương pháp hoá mô và siêu cấu trúc, có chứa hạt chế tiết có phản ứng ưa bạc và ưa crôm dương tính, có chức năng chế tiết các nội tiết tố tiêu hoá như secretin, cholecytokinin, serotonin) cũng như enzym giống kalikrein (tham gia vào sự thành lập bradykinin).

Bề mặt các nhung mao có ba loại tế bào, chủ yếu là các tế bào hấp thu, xen lẫn các tế bào đài và một ít tế bào nội tiết. Các tế bào này dính khít với nhau, tạo thành một hàng rào ngăn sự thấm của chất chứa trong lòng ruột với mô đệm dưới biểu mô. Tất cả các phân tử nhỏ nhất (như sodium, chloride, nước) phân tán giữa các tế bào đều phải đi qua các tế bào bề mặt niêm mạc. Các tế bào hấp thu có một cấu tạo đặc biệt ở phần bề mặt hướng vào lòng ruột. Đó là các vi nhung mao chỉ thấy được dưới kính hiển vi điện tử. Trên các nhung mao thì các vi nhung mao này đồng dạng, thẳng, cao. Trong các hốc thì các vi nhung mao ngắn hơn và không đều. Chúng được phủ bởi một lớp glycoprotein mỏng do tế bào hấp thu tiết ra. Tất cả tạo thành một môi trường lý tưởng cho sự tiêu hoá thức ăn bởi amylase và protease. Màng vi nhung mao cũng có chứa disaccharidase, một số peptidase, các enzym khác, các protein vận chuyển, các thụ thể đặc hiệu (ví dụ ở hồi tràng có thụ thể cho yếu tố nội tại và sinh tố B_{12}) do đó giúp cho sự tiêu hoá và hấp thụ các chất dinh dưỡng.

Khả năng tái tạo của biểu mô ruột non rất mạnh. Tế bào bắt đầu tăng sản từ phần đáy của các hốc, rồi trượt dọc theo hốc, lên bề mặt nhung mao trong vòng 5 – 7 ngày. Nhờ vậy, toàn bộ biểu mô phủ bề mặt ruột non được thay thế mỗi tuần.

Các loại bệnh chính của ruột non là viêm và các rối loạn dưa đến kém hấp thu. Tắc ruột non cũng là biến chứng thường gặp khi có bệnh vì lòng ruột hẹp. Khác với dạ dày và đại tràng, ruột non rất hiếm có u nguyên phát.

1. DỊ TẬT BẨM SINH

1.1. Bít và hẹp ruột non bẩm sinh

Ruột non có thể bị bít ở một đoạn làm cho lòng ruột không thông suốt. Có khi hai đoạn ruột trên và dưới chỉ được nối với nhau bằng một đoạn mô sợi cứng.

THƯ VIỆN HUBT
TÀI LIỆU PHỤC VỤ THAM KHẢO NỘI BỘ

Ruột non cũng có thể bị hẹp ít hay nhiều gây tắc ruột nhẹ hay nặng.

Bít và hẹp ruột non có thể có ở ruột hay nhiều chỗ trong bất kỳ nơi nào của hỗng tràng và hồi tràng. Bệnh có thể có kèm với các dị tật khác.

1.2. Túi thừa của tá tràng, hỗng tràng và hồi tràng

Trong vách của hồi tràng và hỗng tràng, nơi các mạch máu và dây thần kinh đi vào, có những điểm yếu, ở đó niêm mạc và lớp dưới niêm mạc có thể sa vào mạc nối tạo thành túi thừa. Ở tá tràng thì hiếm hơn (chỉ bằng 1/20).

Bệnh thường có ở người già hơn người trẻ, có lẽ liên quan đến sự hiện diện của áp lực liên tục trong lòng ruột. Vì túi thường chui vào lớp mỡ của mạc treo nên khó phát hiện.

Dưới kính hiển vi, lớp cơ của túi thừa bị mất hoặc bị mỏng, chỉ còn lớp niêm mạc và dưới niêm mạc.

Các túi thừa có thể là nơi ứ đọng thức ăn, tạo cơ hội cho vi khuẩn phát triển tiêu thụ nhiều sinh tố B_{12} gây thiếu máu ác tính. Rất hiếm khi túi thừa bị xuất huyết và thủng.

1.3. Túi thừa Meckel

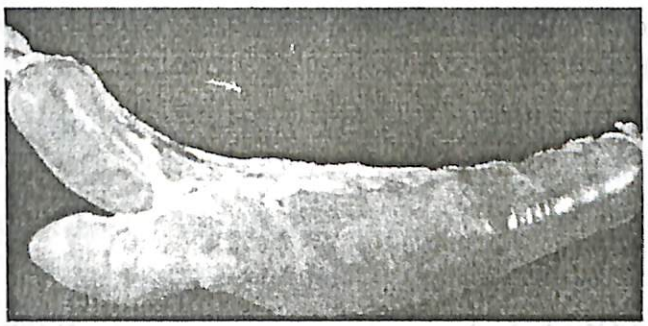

Hình 16.1. Túi thừa Meckel.

Có vị trí ở vách, phần không có mạc treo, của đoạn cuối hồi tràng, cách van hồi manh tràng từ vài cm đến 30cm, có cấu tạo gồm tất cả các lớp của ruột non. Thường được lót bởi niêm mạc ruột non, nhưng trong 25% các trường hợp được lót bởi niêm mạc dạ dày có hoặc không có kèm theo mô tụy tạng.

Có thể có các bệnh lý như viêm loét mạn tính với xuất huyết, tắc, lồng (giống ruột non) và viêm.

1.4. Mô tụy tạng tồn dư

Các ổ mô tụy tạng bình thường có thể có dưới dạng những pôlíp nhỏ có đường kính dưới 1 – 2 cm ở niêm mạc của bất kỳ nơi nào của ruột non (ít khi ở hỗng tràng), có thể gây nhầm lẫn với u nguyên phát của ruột non. Mô có màu vàng, nhiều thùy.

2. BỆNH RUỘT DO THIẾU MÁU

2.1. Nhồi máu toàn bộ vách ruột

Bệnh thường thấy ở ruột non hơn ở đại tràng. Bệnh do huyết khối hoặc huyết tắc của động mạch mạc treo tràng trên, hoặc huyết khối của tĩnh mạch mạc treo,

THƯ VIỆN HUBT
TÀI LIỆU PHỤC VỤ THAM KHẢO NỘI BỘ

hoặc do hẹp một phần của các mạch máu. Các nguyên nhân có thể là bệnh xơ mỡ động mạch (huyết khối), u đè ép, suy tim...

Tổn thương có thể chỉ ở một đoạn, có thể hết chiều dài ruột non. Lúc đầu, đoạn ruột bị tổn thương có màu đỏ tím, sung huyết với những ổ tái màu ở dưới niêm mạc và dưới thanh mạc. Sau đó, vách ruột bị phù, dày, dai, xuất huyết, còn lòng ruột chứa chất nhầy máu hoặc toàn máu. Nếu nhồi máu do động mạch thì tổn thương có giới hạn rõ, nếu do tĩnh mạch thì tổn thương có giới hạn không rõ. Trong khoảng 24 giờ sau, dịch xuất fibrin hoặc fibrin – mủ xuất hiện ở lớp thanh mạc. Phản ứng viêm tùy thuộc thời gian tổn thương. Lớp niêm mạc có thể bị loét, thấm nhập viêm.

Bệnh có thể gây chết nhanh chóng.

2.2. Nhồi máu niêm mạc và vách

Có tên cũ là bệnh dạ dày – ruột xuất huyết cấp tính vì có thể có tổn thương bất kỳ nơi nào từ dạ dày đến hậu môn, do giảm máu nuôi trong suy tim, choáng.

Tổn thương thiếu máu chỉ có ở các lớp trong, không ảnh hưởng lớp cơ và thanh mạc, của từng đoạn, chủ yếu ở ruột non và đại tràng.

Xẻ ruột ra, có thể thấy niêm mạc ruột bị xuất huyết, phù, dày lên và đôi khi có loét. Phù và xuất huyết có thể có ở phần sâu hơn, trong lớp dưới niêm và cơ trơn.

Dưới kính hiển vi, có giãn mạch, có hồng cầu thoát mạch, hoại tử xuất huyết lớp niêm mạc, thường là nông, đôi khi sâu hơn.

Bội nhiễm vi khuẩn có thể gây ra viêm có màng giả, thường thấy ở đại tràng.

3. CÁC BỆNH RUỘT DO VIÊM

3.1. Viêm ruột do vi khuẩn

Vi khuẩn vào ruột qua thức ăn bị nhiễm. Có nhiều loại vi khuẩn như *Clostridium botulinum*, tụ cầu khuẩn vàng, *Campylobacter jejuni*, *Escherichia coli*, *Salmonella*, *Shigella*, *Yersinia enterocolitica*, *Mycobacterium tuberculosis*. Đặc biệt ở vùng hậu môn trực tràng thì có thể do các vi khuẩn *Treponema pallidum*, lậu cầu khuẩn hoặc *Chlamydia* hoặc virus *Herpes simplex*, lây truyền qua đường sinh dục.

Tổn thương tùy theo loại vi khuẩn gây bệnh. Tổn thương đại thể có thể từ sung huyết, phù ở niêm mạc cho đến phì đại các mô lymphô, đến loét sâu. Đôi khi có màng giả.

Hình thái vi thể khác nhau tùy loại vi khuẩn nhưng đều là phản ứng viêm cấp hoặc mạn tính. Vi khuẩn lao tạo tổn thương nang lao. Vi khuẩn Salmonella tạo phản ứng của các thực bào một nhân, tăng sản mô lymphô, đôi khi có các hồng cầu bị thực bào. Vi khuẩn *Campylobacter* tạo viêm loét dạng mô hạt.

Để chẩn đoán loại vi khuẩn gây bệnh cần phải cấy phân hoặc cấy mô bệnh.

THƯ VIỆN HUBT
TÀI LIỆU PHỤC VỤ THAM KHẢO NỘI BỘ

3.2. Viêm ruột không do vi khuẩn

3.2.1. Viêm do virus

Một số loại virus là nguyên nhân của viêm dạ dày – ruột cấp tính. Các tác nhân giống Parvovirus gây bệnh ở người lớn. Các tác nhân giống Retrovirus gây bệnh ở trẻ em. Gần đây hơn, Rotavirus gây bệnh tiêu chảy đặc biệt là ở trẻ nhỏ.

Mặc dù tất cả bệnh tiêu chảy do virus đều thoảng qua, bệnh có thể gây tử vong hoặc gây suy dinh dưỡng.

Tổn thương gồm: các nhung mao ruột non bị ngắn lại kèm thấm nhập bạch cầu đa nhân và đơn nhân ở lớp mô đệm niêm mạc. Các tế bào hấp thu bề mặt, bị biến đổi như có không bào, bị mất hay bị ngắn các vi nhung mao, bị ứ đọng nhiều lysosome.

3.2.2. Viêm do vi nấm và mucomycetes

Hầu hết các trường hợp là hậu quả của tình trạng nhiễm vi nấm vào máu ở những bệnh nhân yếu sức sau một số bệnh nặng. Ở những người dùng thuốc kháng sinh lâu ngày, ruột dễ bị viêm do vi nấm *Candida albicans*. Dù là bệnh nào, tổn thương, có ở ruột non và đại tràng, gồm sung huyết, phù, hoại tử nông, loét sâu, đôi khi có màng giả.

3.2.3. Viêm do Protozoa

Gồm *Entamoeba histolytica* và *Giardia lamblia*. Đặc biệt, amíp gây loét rộng ở đại tràng, khó phân biệt với viêm ruột hoại tử hoặc viêm ruột do vi khuẩn. Còn *Schistosoma mansoni* có thể gây bệnh ở ruột non.

3.3. Bệnh Crohn

Còn có tên là viêm ruột non vùng, có một số đặc tính chung với bệnh viêm loét đại tràng. Dù hai bệnh có một số điểm chung nhưng người ta phân loại dựa vào các đặc tính lâm sàng, X quang và giải phẫu bệnh. Xuất độ bệnh không rõ. Người da trắng và Do thái có xuất độ bệnh cao hơn các chủng tộc khác. Giới nam và nữ mắc bệnh ngang nhau tuy bệnh viêm loét đại tràng có ở nữ giới nhiều hơn. Tuổi nào cũng có thể mắc bệnh, nhưng xuất độ cao nhất là ở người trẻ, khoảng 20 – 30 tuổi.

3.3.1. Nguyên nhân

Hiện nay chưa rõ. Tác nhân vi khuẩn cũng chưa được chứng minh rõ ràng dù khi chích các mô bệnh được làm đồng nhất vào thú vật thì tạo nên biến đổi ở ruột các con vật này. Xuất độ bệnh cao ở một số gia đình cũng như có sự phối hợp của bệnh với các viêm đa khớp, viêm màng bồ đào ở mắt, tổn thương gan, tổn thương da, viêm dính đốt sống khiến người ta nghĩ đến vai trò của các yếu tố di truyền. Yếu tố tâm lý cũng có vai trò quan trọng trong bệnh viêm loét đại tràng. Gần đây nhất, người ta lưu ý đến các cơ chế gây bệnh qua trung gian miễn dịch.

THƯ VIỆN HUBT
TÀI LIỆU PHỤC VỤ THAM KHẢO NỘI BỘ

3.3.2. Biểu hiện lâm sàng

Cả hai bệnh có thể khởi phát cấp tính hoặc không rõ ràng, có thể diễn tiến bất thường khi nặng lên, khi tự lui bệnh với tiêu chảy và xuất huyết trực tràng. Trong bệnh viêm loét đại tràng, các triệu chứng trên ít có hơn và nhẹ hơn, nhưng lại thường có áp xe xung quanh trực tràng, lỗ rò, chít hẹp ruột.

3.3.3. Hình thái tổn thương

Có thể có ở bất kỳ chỗ nào của dạ dày và ruột, dù hầu hết là ở phần cuối của hồi tràng, thường lan rộng đến manh tràng, đôi khi đến kết tràng lên. Trong 1/2 các trường hợp, nhiều vùng tổn thương có cùng lúc trên nhiều đoạn ruột non và đại tràng, tạo thành những vùng bị bệnh xen lẫn những vùng bình thường. Ở đại tràng, các tổn thương có thể chỉ có từng đoạn nhưng có thể chiếm toàn bộ đại tràng.



Hình 16.2. Bệnh Crohn ở ruột non:
Niêm mạc ruột có hình ảnh "đá cuội" do các vùng tổn thương xen kẽ với mô lành.

Bệnh Crohn của đại tràng, cũng có tên là viêm hạt đại tràng được ghi nhận là có xuất độ cao.

Tổn thương ở hậu môn thường đi kèm và có thể là biểu hiện đầu tiên của bệnh.

Tổn thương đại thể là viêm không đặc hiệu, giống như viêm hạt. Bề mặt niêm mạc ruột có dạng cục đỏ rải rác như đá cuội, với những vết loét dài ngoằn ngoèo. Cả vách ruột bị dày lên. Niêm mạc thì có thấm nhập viêm, chủ yếu là lymphô bào và tương bào. Lớp dưới niêm mạc và dưới thanh mạc thì bị hoá sợi, lớp cơ thì bị phì đại.

Dưới kính hiển vi, loét không đều với phản ứng bạch cầu đa nhân trung tính. Các ổ áp xe ở tuyến niêm mạc thì không rõ (như trong viêm loét đại tràng). Các tuyến bị giãn, các tế bào đài bị mất hoặc có ít. Các tế bào Paneth rõ hơn bình thường. Các tuyến ống như tuyến Brunner hoặc tuyến môn vị thường hiện diện. Lớp cơ niêm bị phì đại. Các dây thần kinh ở những đoạn bị bệnh thì tăng về số lượng và kích thước. Các nang lymphô thì lộ rõ trong lớp dưới niêm và dưới thanh mạc. Ở một số nơi có thể có các cấu trúc giống nang lao nhưng không có hoại tử bã đậu. Các vết loét sâu có thể gây thủng và thường được đắp bởi mỡ chài hoặc dính cấu trúc lân cận. Cũng có thể có các lỗ rò thông với các vị trí khác, với thành bụng sau mổ. Các hạch lymphô cũng to với hình ảnh viêm không đặc hiệu hoặc viêm hạt.

3.3.4. Biến chứng

Các biến chứng trong và ngoài ruột đều có thể có ở hai bệnh.

THƯ VIỆN HUBT
TÀI LIỆU PHỤC VỤ THAM KHẢO NỘI BỘ

– Tắc ruột do hẹp hay do dính, lỗ rò, thủng ruột thường thấy trong bệnh Crohn hơn trong viêm loét đại tràng.

– Phình ruột cấp nhiễm độc đưa đến thủng ruột hiếm thấy trong bệnh Crohn, nhưng thường thấy hơn trong viêm loét đại tràng.

– Carcinôm cũng là biến chứng của viêm loét đại tràng, có trong 3 – 5% các bệnh nhân bị bệnh lâu ngày. Loại ung thư này thường có nhiều ổ giống nhau, thường xâm nhập và là loại có biệt hoá rõ.

Các biến chứng ngoài ruột thì lại có xuất độ cao trong bệnh Crohn như viêm quanh ống mật, viêm ống mật xơ hoá nguyên phát, viêm gan mạn tính, xơ gan, carcinôm của ống mật, viêm khớp, viêm dính đốt sống, hồng ban nút, viêm bì có mủ, viêm màng bồ dào.

4. CÁC TỔN THƯƠNG NGHẸT

Nghẹt có thể có ở bất kỳ nơi nào trong ống tiêu hoá, những nơi thường xảy ra nhất là ruột non (do đường kính ruột non nhỏ).

Nguyên nhân nghẹt gồm:

*** Nghẹt cơ học**

– Hẹp bẩm sinh hay mắc phải, bít bẩm sinh.

– Nghẹt do phân xu.

– Không có hậu môn.

– Sỏi mật, phân cứng, dị vật.

– Dây dính.

– Thoát vị.

– Xoắn ruột.

– Lồng ruột.

– Liệt ruột do nguyên nhân thần kinh.

– U.

*** Nghẹt mạch máu**

– Nhồi máu ruột.

U và nhồi máu, dù nặng nhất, chỉ chiếm tỷ lệ khoảng 10 – 15% các trường hợp nghẹt. Bốn loại bệnh gồm thoát vị, dây dính, lồng ruột và xoắn ruột chiếm tỷ lệ khoảng 80%.

4.1. Thoát vị

Do thiếu hay yếu ở một vị trí nào đó của thành bụng. Nơi đó, dưới áp lực lâu dài trong xoang bụng, sẽ phình ra một túi thoát vị lót bởi phúc mạc. Vị trí thường bị thoát vị nhất là thành trước bụng chỗ ống bẹn, ống động mạch đùi, ổ rốn và ở

THƯ VIỆN HUBT
TÀI LIỆU PHỤC VỤ THAM KHẢO NỘI BỘ

các vết sẹo mổ. Hiếm khi có thoát vị ở thành bụng sau, chủ yếu ở khoảng dây chằng Treitz.

Tạng trong bụng có thể chui và bị kẹt ở trong túi thoát vị. Tình trạng này dễ xảy ra nhất ở túi thoát vị bẹn vì túi này to mà lại có lỗ thoát vị hẹp.

Ruột non khi lọt vào túi thoát vị có thể bị nghẹt một phần hay hoàn toàn, đồng thời máu trong tĩnh mạch cũng bị ứ lại do cổ của túi thoát vị làm nghẹt tĩnh mạch. Hậu quả là ruột non có thể bị xoắn và hoại tử ở phần nằm trong túi thoát vị, còn đoạn trên thì bị nghẹt.

4.2. Lồng ruột

Hiếm gặp. Ở trẻ em và trẻ nhỏ, một đoạn ruột non do nhu động có thể chui và lồng vào trong đoạn ruột phía sau kéo theo phần mạc treo của nó. Sinh bệnh học chưa rõ.

Ở người lớn, nguyên nhân của lồng ruột là do các khối u. Khi bị lồng, ruột có thể bị nhồi máu.

4.3. Xoắn ruột

Có thể xảy ra ở ruột non hoặc ở đại tràng sigma, có thể gây nghẹt và nhồi máu.

4.4. Dây dính ruột

Xảy ra sau viêm phúc mạc, sau phẫu thuật mổ bụng. Các dây dính được tạo ra có thể tạo thành những vòng xiết của đoạn ruột, gây nghẹt một phần hoặc hoàn toàn. Các dây dính này thường có từ phần phúc mạc chỗ sẹo mổ ở thành bụng, từ chỗ mổ cũ trong xoang bụng.

Rất hiếm khi có dây dính bẩm sinh không do viêm phúc mạc, cũng không do phẫu thuật.

5. U CỦA RUỘT NON

U của ruột non, u lành và ung thư, rất hiếm gặp. Vấn đề này còn là điều bí ẩn của y học. Dù ruột non chiếm 75% chiều dài toàn bộ ống tiêu hóa, các u của ruột non chỉ chiếm 3 đến 6% các u ống tiêu hóa.

Nhiều giả thuyết suy đoán đã được đưa ra để giải thích hiện tượng bí ẩn này; thời gian dừng lại của thức ăn trong ruột non ngắn làm cho niêm mạc ruột chỉ tiếp xúc ngắn với các chất sinh ung thư, các kích thích cơ học ở ruột non có ít nhờ các chất trong ruột non ở thể lỏng, ruột non có một nồng độ cao các IgA giúp tăng miễn dịch, có ít vi khuẩn trong ruột non nên ít tạo các chất sinh ung.

Trong hầu hết các khảo sát, ung thư có xuất độ hơi cao hơn u lành, với tỷ lệ khoảng 1,5/1.

THƯ VIỆN HUBT
TÀI LIỆU PHỤC VỤ THAM KHẢO NỘI BỘ

5.1. U lành ruột non

Hầu hết được phát hiện khi mổ tử thi hoặc tình cờ khi chụp X quang ruột non vì bệnh khác.

Đôi khi, những u lớn có thể gây tắc ruột một phần hoặc không liên tục, xuất huyết, lồng, hoặc xoắn ruột. Thường có nhất là u cơ trơn. Sau đó, lần lượt là u mỡ, u tuyến, u mạch máu và u sợi. Các u này đều có hình thái giống ở các nơi khác. Chỉ có các pôlíp tuyến thì có các đặc điểm riêng.

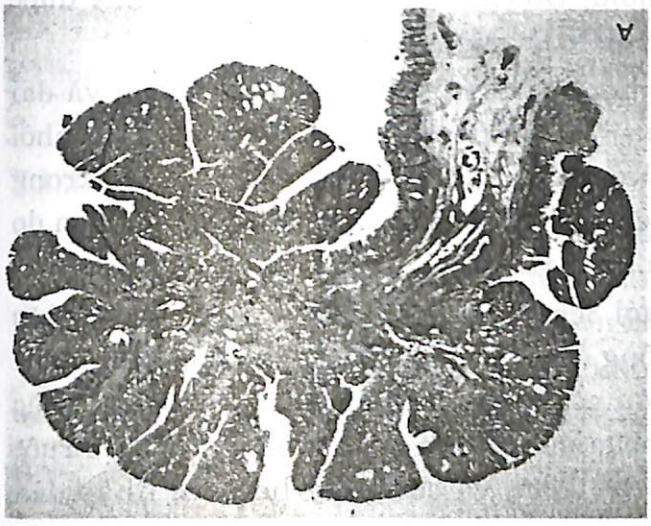

Hình 16.3. U tuyến nhánh ở ruột (HE x 40).

Pôlíp tuyến có thể đơn độc hoặc nhiều cục, thường nhất là ở tá tràng và hồi tràng. Về hình thái, chúng giống như các u tuyến dạ dày và đại tràng, có thể có cuống hoặc không có cuống (dạng u tuyến dạng nhánh: villous adenoma). Các u tuyến to hơn, đặc biệt là loại giống như ở đại tràng (loại u tuyến dạng nhánh) có thể dễ trở thành carcinôm (hơn 50% các trường hợp). Các pôlíp có cuống có thể có ở ruột non của những bệnh nhân bị hội chứng Peutz–Jeghers và bệnh đa pôlíp gia đình.

5.2. Ung thư ruột non

Hơn phân nửa các ung thư ruột non có ở hồi tràng.

Hai loại có xuất độ cao nhất là u tế bào nội tiết (u tế bào ưa bạc) và lymphôm. Tiếp đến là carcinôm tuyến và sarcôm cơ trơn. Rất hiếm gặp sarcôm cơ vân, sarcôm mỡ, sarcôm mạch máu, sarcôm sợi, sarcôm của mô thần kinh.

Lymphôm ruột non giống như lymphôm của nơi khác của ống tiêu hoá (xem phần u của dạ dày).

5.2.1. U tế bào nội tiết

Còn gọi là u tế bào ưa bạc, có thể có ở các nơi khác như vú, tuyến ức, gan, túi mật, phổi, buồng trứng, niệu đạo, nhưng đa số nguyên phát từ bất cứ nơi nào của ống tiêu hoá (từ miệng đến hậu môn). Dù ở vị trí nào, u cũng có hình thái mô học phổ biến không thay đổi.

Do u mang đặc tính ung thư nhưng phát triển chậm trong nhiều năm, nên người ta còn gọi u là "Tân sinh ác tính tiến triển chậm" hoặc "giống carcinôm" hoặc "carcinoid", (carcinoma like, carcinoid).

U xuất nguồn từ các tế bào nội tiết của ống tiêu hóa, tức là tế bào Kulchitsky hoặc tế bào ruột ưa crôm (vì có ái lực với muối chrome). Do nguồn gốc nội tiết, tế

THƯ VIỆN HUBT
TÀI LIỆU PHỤC VỤ THAM KHẢO NỘI BỘ

bào u thường chứa các hạt chế tiết có ái lực với muối bạc hòa tan (vì thế dễ quan sát dưới kính hiển vi điện tử). Một số u có các tế bào có thể lắng đọng muối bạc hòa tan, nên có tên là u tế bào ưa bạc. Một số u khác, do ít biệt hoá hơn, nên không có phản ứng ưa bạc.

Hầu hết các u này đều có khả năng chế tiết một loại sản phẩm amin và peptid như histamin, serotonin, 5 – hydroxytryptophan, ACTH, kalikrein và đôi khi prostaglandin. Một số chất này có thể gây triệu chứng toàn thân, được gọi là hội chứng giống carcinôm hay hội chứng carcinoid. Do các đặc tính đó, các u này được xếp trong nhóm các u của hệ nội tiết lan tỏa APUDOMA.

Về vị trí, u có ở ruột thừa (35% trường hợp), ruột non (25%), trực tràng và đại tràng sigma (12%), đại tràng (trừ ruột thừa, 7%), thực quản và dạ dày (2%), phổi và phế quản (14%), các nơi khác (5%). U ở cùng một lúc nhiều vị trí có trong 20 – 30% trường hợp. Các tổn thương nguyên phát nhiều ổ thường có ở ruột non do một số lượng lớn tế bào nội tiết có ở khắp nơi của ruột.

Tổn thương thường nhỏ, đường kính dưới 3cm (hiếm khi to 4 – 5cm), tròn hoặc dạng mảng dưới niêm mạc, rất di động, không dính mô xung quanh. Lớp niêm mạc vẫn còn nguyên. Rất hiếm khi dính vào lớp cơ, hoặc to, loét có dạng pôlíp, hoặc xuyên qua vách ruột xâm nhập mạc treo hoặc mô quanh trực tràng. Riêng ở ruột thừa, tổn thương thường là những cục nhỏ 1 – 2cm, và cũng có thể xâm nhập đến cơ và thanh mạc.

Dù ở vị trí nào trong ống tiêu hóa, u cũng có màu xám vàng lúc được cắt đôi, khó phân biệt với các u loại khác.

Vi thể

Hình thái điển hình là những ổ tế bào nằm trên một mô nền liên kết thưa. Có khi các tế bào này họp thành dạng ống, dạng thùy, dạng hoa hồng. Các tế bào này rất giống nhau, đồng dạng với nhân tròn, bầu dục, chất nhiễm sắc đậm lốm đốm với bào tương nhiều hạt chế tiết (nhuộm đỏ eosin, nhuộm vàng nâu với muối chrome, nhuộm đen với hematoxyline, và đôi khi nhuộm đen kim loại với muối bạc). Rất hiếm gặp đại bào, tế bào thoái sản, phân bào. Dù hình thái tế bào hiền lành nhưng các tế bào này có thể xâm nhập vách ruột.

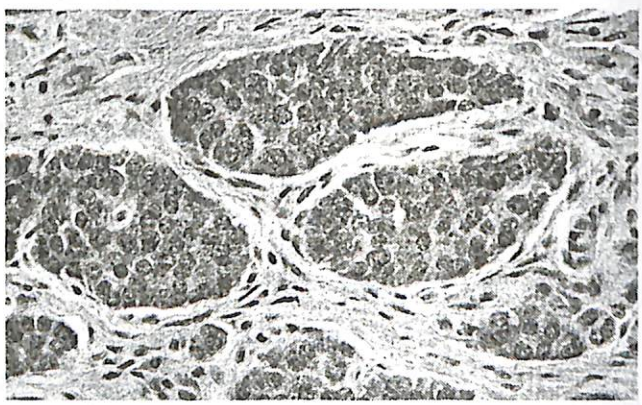

Hình 16.4. U carcinoid ruột non: những ổ tế bào u nằm trên mô nền sợi thưa. Tế bào u nhỏ, đồng dạng, nhân tròn hay bầu dục. (HE x 200).

Hầu hết u cho di căn đến hạch vùng, gan, phổi, xương, nếu kích thước u lớn hơn 2cm ở ruột non, lớn hơn 5 cm ở đại tràng. Ngược lại, ở ruột thừa, xuất độ di căn chỉ có 0,2%.

THƯ VIỆN HUBT
TÀI LIỆU PHỤC VỤ THAM KHẢO NỘI BỘ

Biểu hiện lâm sàng

Bệnh nhân có hội chứng của u giống carcinôm do ảnh hưởng của các chất chế tiết của u.

– Các rối loạn vận mạch: các cơn đỏ da và tím tái (trên hầu hết các bệnh nhân).

– Tăng nhu động ruột; làm tiêu chảy, đau quặn bụng, ói, buồn nôn (trên hầu hết các bệnh nhân).

– Co thắt khí quản; làm ho, khó thở, thở rít giống như suyễn (trên 1/3 số bệnh nhân).

– Tổn thương ở tim phải; dày van tim và hẹp với hoá sợi nội tâm mạc (trên 1/2 số bệnh nhân).

– Gan to do di căn (vài trường hợp).

5.2.2. Carcinôm

Carcinôm tuyến của ruột non rất hiếm gặp. Hình thái giải phẫu bệnh đại thể giống như carcinôm tuyến của đại tràng, dưới dạng tổn thương sùi loét ăn cứng thành một vòng trong lòng ruột, hiếm khi có dạng khối như pôlíp.

Biểu hiện lâm sàng thường trễ, khi u đã tiến triển nhiều, gồm đau quặn bụng, buồn nôn, ói mửa, sụt cân. U có thể xâm nhập vách ruột, di căn hạch vùng, gan, hay di căn xa hơn.

Dù có di căn, tỷ lệ sống thêm sau 5 năm vẫn là 10% nếu cắt rộng được.



Hình 16.5. Carcinôm ở bóng Vater.

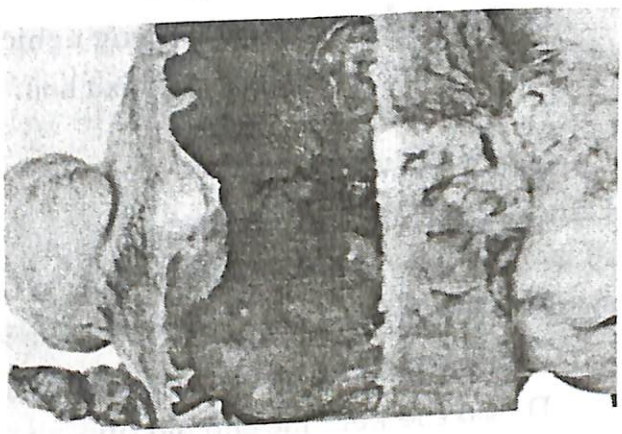

Hình 16.6. Sarcôm cơ trơn ở ruột non.

5.2.3. Sarcôm

Cũng như tất cả các nơi khác của ống tiêu hóa, các sarcôm có thể có ở ruột non, xuất nguồn từ thành phần mô đệm của vách ruột, nhưng rất hiếm gặp.

Hình thái đại thể của các sarcôm tương đối giống nhau, dưới dạng khối nhiều thùy, mềm, có hoại tử, xuất huyết. Hình thái vi thể cũng tương tự ở các nơi khác, có thể là sarcôm cơ trơn, sarcôm cơ vân, sarcôm mỡ, sarcôm mạch máu, sarcôm sợi, sarcôm có nguồn gốc thần kinh. Hầu hết các sarcôm này, khi được phát hiện đều có kích thước to và đã cho di căn qua dòng máu.

THƯ VIỆN HUBT
TÀI LIỆU PHỤC VỤ THAM KHẢO NỘI BỘ

TÀI LIỆU THAM KHẢO

1. Cooper HS: Intestinal Neoplasms. In Sternberg SS: Diagnostic Surgical Pathology.Vol 2, 1994, Raven Press: 1371– 1418.
2. Crawford JN: The Gastrointestinal Tract. In Cotran PS, Kuman V, Collins T: Pathologic Basic of Disease, 6th. 1999, WB Saunder Company: 775–845.
3. Danjanov I: Small Intestine. In Damjanov I. Linder J: Anderson' s Pathology. Vol 2. 10th. 1996, Mosby: 1708–1727.
4. Petras RE: Nonplastic Intestinal Diseases. In Sternberg SS: Diagnostic Surgical Pathology. Vol 2, 1994, Raven Press: 1311–1370.
5. William GT, Jass JR, Baron JH: The Alimentary System. In McGee JO'D, Isaacson PG, Wright NA: Oxford Textbook of Pathology. Vol 2a, 1992, Oxford University Press: 1131–1283.

TỰ LƯỢNG GIÁ

Chọn câu trả lời đúng nhất trong các câu từ 1 đến 5

Câu 1. Cấu trúc túi thừa tá tràng có đặc điểm:

A. Không có biểu mô phủ.
B. Lớp biểu mô có hiện tượng nghịch sản.
C. Lớp dưới niêm mạc dày, xơ hoá.
D. Lớp cơ trơn teo mỏng.
E. Không có lớp thanh mạc.

Câu 2. Túi thừa Meckel **không có** tính chất:

A. Vị trí ở đoạn cuối hồi tràng.
B. Gồm niêm mạc, dưới niêm mạc và thanh mạc.
C. Có thể kèm lạc chỗ niêm mạc dạ dày.
D. Có thể kèm lạc chỗ mô tụy.
E. Có thể bị viêm, loét.

Câu 3. U lành ruột non có đặc điểm:

A. 90% là pôlíp tăng sản.
B. Thường ở tá tràng.
C. Thường có cuống.
D. Loại u tuyến nhánh có thể hoá ác.
E. U tuyến thường kèm với u cơ trơn.

Câu 4. U tế bào nội tiết có đặc điểm:

A. Chỉ gặp ở ống tiêu hoá.

THƯ VIỆN HUBT
TÀI LIỆU PHỤC VỤ THAM KHẢO NỘI BỘ

B. Tiến triển rất nhanh.

C. Không gây triệu chứng toàn thân.

D. Không di căn.

E. Chế tiết histamin, serotonin.

Câu 5. Ung thư ruột non có đặc điểm:

A. Xuất độ cao nhất trong ung thư ống tiêu hoá.

B. Thường gặp ở hồi tràng.

C. Đa số là carcinôm tuyến.

D. Dễ nhận biết bằng đặc điểm đại thể.

E. Nếu là sarcôm thì phần lớn là sarcôm cơ trơn.

Chọn câu trả lời tương ứng chéo trong các câu từ 6 đến 10

Câu 6. Viêm ruột do vi khuẩn *Samonella*	A. Tạo phản ứng đại thực bào một nhân, tăng sản mô lymphô.
Câu 7. Viêm ruột do virus	B. Gồm *Entamoeba histolytica* và *Giardia lambia.*
Câu 8. Viêm ruột do vi nấm.	C. Bề mặt niêm mạc ruột có các tổn thương viêm dạng cục, đỏ, kèm các vết loét dài.
Câu 9. Viêm ruột do protozoa	D. Thường gặp ở bệnh nhân suy giảm miễn dịch.
Câu 10. Bệnh Crohn.	E. Các nhung mao ruột bị ngắn lại, các tế bào hấp thu có không bào.

Chọn câu trả lời Nhân – Quả trong các câu từ 11 đến 16

Câu 11. (1) Túi thừa Meckel có cấu tạo khác với các túi thừa ở tá tràng, hỗng tràng **BỞI VÌ** (2) Trong 25% các túi thừa Meckel được lót bởi niêm mạc dạ dày và / hoặc mô tụy tạng.

Câu 12. (1) Thoát vị bẹn là loại dễ gây nghẹt ruột nhất **BỞI VÌ** (2) Túi thoát vị bẹn thường to mà lỗ thoát vị thì hẹp.

Câu 13. (1) Các u lành ruột non thường được phát hiện tình cờ khi chụp X quang ruột non vì bệnh khác **BỞI VÌ** (2) Phần lớn u lành ruột non là u cơ trơn.

Câu 14. (1) Hơn phân nửa số trường hợp ung thư ruột non xuất phát từ hồi tràng **BỞI VÌ** (2) Hồi tràng là đoạn có xuất độ ung thư cao nhất của ống tiêu hóa.

Câu 15. (1) Các u carcinoid xuất phát từ ruột non có tiên lượng xấu. **BỞI VÌ** (2) U carcinoid ở ruột non có xuất độ di căn cao hơn u carcinoid ở các vị trí khác của ruột.

THƯ VIỆN HUBT
TÀI LIỆU PHỤC VỤ THAM KHẢO NỘI BỘ

Bài 17

BỆNH ĐẠI TRÀNG

MỤC TIÊU

1. *Mô tả hai dị tật bẩm sinh của đại tràng.*
2. *Mô tả và phân tích bệnh trĩ.*
3. *Mô tả và phân tích ba loại viêm đại tràng.*
4. *Mô tả và phân tích các loại u tuyến đại tràng.*
5. *Mô tả và phân tích tổn thương của carcinom đại tràng.*
6. *Phân loại carcinom đại tràng (theo DUKES).*
7. *Mô tả và phân tích viêm ruột thừa cấp tính.*
8. *Mô tả u carcinoid của ruột thừa.*

Đại tràng được chia làm nhiều đoạn: manh tràng, đại tràng lên, đại tràng ngang, đại tràng xuống, đại tràng sigma và trực tràng. Riêng đại tràng sigma và trực tràng thì chưa xác định được ranh giới chính xác. Đại tràng sigma bắt đầu ở bờ xương chậu với mạng mạch máu sigma. Sau đó nối tiếp với trực tràng ở ngang đốt sống cùng thứ 3. Trực tràng là đoạn xa của đại tràng, dài khoảng 15 cm, có hai khúc, khúc gần nằm trong phúc mạc và khúc xa nằm ngoài phúc mạc. Phúc mạc phủ trên trực tràng rồi phủ vòng lại lên trên nền vùng chậu tạo nên một túi cùng gọi là túi cùng Douglas.

Đại tràng lên và nửa phải của đại tràng ngang được cung cấp máu bởi động mạch mạc treo tràng trên. Đại tràng xuống và nửa trái của đại tràng ngang được cung cấp máu bởi động mạch mạc treo tràng dưới. Phần thấp của trực tràng được cung cấp máu bởi nhánh trĩ của động mạch chậu trong hoặc động mạch bẹn.

Các tĩnh mạch cũng có phân phối giống như các động mạch.

Về vi thể, khác với ruột non, đại tràng không có nhung mao. Bề mặt hấp thụ của lòng ruột phẳng với nhiều hốc dạng ống thẳng. Các hốc này chạy dài đến lớp mô đệm, được lót bởi các tế bào đài chế tiết nhầy và đôi khi có tế bào nội tiết. Mặt niêm mạc được phủ bởi các tế bào hấp thu. Các tế bào này có các vi nhung mao trên bề mặt hướng vào lòng ruột. Các vi nhung mao, có số lượng ít hơn ở ruột non nhưng cũng tạo ra lớp phủ bên ngoài bằng glycoprotein dạng sợi. Các tế bào Paneth, hiện diện nhiều nhất trong chỗ sâu của các hốc, có rải rác ở đại tràng phải. Trong lớp niêm mạc ruột có mô lympho. Hình thái các tế bào ở đại tràng tương tự

THƯ VIỆN HUBT
TÀI LIỆU PHỤC VỤ THAM KHẢO NỘI BỘ

như ở ruột non. Phần thần kinh trong ruột thì gồm có mạng Auerbach (giữa lớp cơ vòng và cơ dọc), mạng Meissner (trong lớp dưới niêm mạc). Cả hai mạng này đều gồm những đám tế bào hạch thần kinh nối với các sợi hậu hạch không có myêlin.

Trên thực tế lâm sàng, bệnh của đại tràng chiếm tỷ lệ khá cao trong các bệnh được phẫu trị. Ung thư đại tràng là nguyên nhân đứng hàng thứ 2 gây tử vong ở người lớn. Bệnh trĩ, loại bệnh rất phổ biến, cũng là một bệnh gây khó chịu đáng quan tâm.

Đại tràng, cùng với dạ dày là hai nơi quan trọng nhất của ống tiêu hoá về phương diện lâm sàng và bệnh lý học.

1. DỊ TẬT BẨM SINH

Rất hiếm gặp. Hai dị tật có xuất độ cao nhất là bệnh đại tràng to và không có hậu môn.

1.1. Bệnh đại tràng to hay bệnh Hirschsprung

Bệnh gây tắc ruột toàn phần hoặc một phần, thường xảy ra ở trẻ mới sinh hoặc trẻ nhỏ. Trẻ em bị hội chứng Down có xuất độ bệnh gấp 10 lần đứa trẻ khác .

Đại tràng có một nơi bị hẹp do nơi đó không có các tế bào hạch thần kinh Auerbach và Meissner, phần đại tràng phía trên chỗ hẹp bị phình to. Do đó bệnh còn có tên là phình đại tràng vô hạch. Chỗ thiếu tế bào hạch thần kinh thường không nằm cao hơn đại tràng sigma, nhưng trong một số hiếm trường hợp có thể có ở toàn bộ đại tràng hay ruột non.

Chẩn đoán dựa vào sự không có các tế bào hạch thần kinh giữa hai lớp cơ trơn của đoạn hẹp trên các mẫu sinh thiết trực tràng.

1.2. Chứng không có hậu môn

Do lớp màng ngăn giữa phần ruột với lỗ hậu môn không thủng trong quá trình phát triển của bào thai. Lớp màng ngăn này làm đóng hoàn toàn ống hậu môn .

Xuất độ của dị tật này là 1/5000 trẻ sơ sinh. Bệnh sẽ nặng hơn nếu đứa trẻ có dị tật khác như vô tạo, bít, hoặc hẹp ống trực tràng. Có khi có thêm đường rò với bộ phận sinh dục hay tiết niệu.

2. CÁC TỔN THƯƠNG KHÁC

2.1. Bệnh túi thừa đại tràng

Đại tràng có nhiều túi thừa, đặc biệt ở phần đại tràng sigma và trực tràng. Càng lớn tuổi, xuất độ bệnh càng cao và hiếm gặp ở người dưới 30 tuổi.

Bệnh do lớp niêm mạc và lớp dưới niêm mạc ruột lồi ra ngoài qua những điểm yếu của lớp cơ.

THƯ VIỆN HUBT
TÀI LIỆU PHỤC VỤ THAM KHẢO NỘI BỘ

95% túi thừa có ở đại tràng sigma. Các đoạn ruột bị bệnh dễ bị phì đại lớp cơ (50–70% các trường hợp). Các túi thừa có đường kính thường khoảng 0,5–1 cm dọc theo bờ của lớp cơ dọc. Nếu không bị viêm, túi thường có thể co giãn và chứa đầy phân. Túi thừa có thể bị viêm và có thể gây viêm quanh túi thừa rồi lan rộng gây viêm lớp mỡ quanh đại tràng, làm hoá sợi dày vách đại tràng, làm hẹp vách đại tràng (dễ gây nhầm lẫn với ung thư), diễn tiến thành áp xe quanh ruột già, và có thể gây viêm phúc mạc.

Dưới kính hiển vi, túi thừa có vách mỏng với lớp niêm mạc teo dét, dưới lớp niêm bị ép, lớp cơ trơn bị mất hoặc mỏng. Khi có viêm, thì là viêm không đặc hiệu với xơ hoá mạnh vách túi thừa. Cấy vi khuẩn cho thấy nhiều loại, trong đó E. coli chiếm ưu thế.

2.2. Bệnh trĩ

Bệnh trĩ là bệnh giãn tĩnh mạch thành túi của mạng tĩnh mạch hậu môn và quanh hậu môn. Đây là loại bệnh rất phổ biến, chiếm tỷ lệ 5% dân số. Bệnh hiếm gặp ở người dưới 30 tuổi, ngoại trừ ở phụ nữ có thai. Một thống kê ở nước ngoài cho biết có tới hơn 50% số người trên 50 tuổi mắc bệnh trĩ. Ở nước ta, chưa có một cuộc điều tra dịch tễ nào về bệnh này nhưng các thầy thuốc lâm sàng cảm nhận đây là một bệnh phổ biến và tỷ lệ khác nhau về giới tính, về tuổi tác, về nghề nghiệp, cũng như cách sinh hoạt, ăn uống và chế độ công tác của người bệnh.

Bệnh do sự tăng áp lực tĩnh mạch tồn tại lâu dài ở mạng tĩnh mạch trĩ của hậu môn. Có nhiều nguyên nhân làm tăng áp lực này, trong đó hai nguyên nhân thông thường nhất là tình trạng táo bón và ứ trệ máu tĩnh mạch lúc có thai (lúc có thai có tình trạng sung huyết ở vùng chậu và có sự đè ép của tử cung lên các mạch máu vùng này). Hiếm gặp hơn là tình trạng tăng áp lực tĩnh mạch cửa và khi đó bệnh trĩ là một phần của tuần hoàn bàng hệ.

2.2.1. Phân loại

Tổn thương trĩ có hai loại:

* Trĩ ngoại: ở ngay sát rìa hậu môn dưới dạng những chỗ phồng lên làm cho da những chỗ này mất nếp, trở nên căng bóng, thường có ba chỗ phồng (hai ở bên phải và một ở bên trái)

* Trĩ nội: có thể không thấy gì khác thường bên ngoài, khi đó có thể yêu cầu bệnh nhân vào nhà vệ sinh rặn mạnh như khi đi cầu, các búi trĩ sẽ sa ra ngoài hậu môn nếu chúng đã đủ to và đã nhiều lần sa ra ngoài. Trong đa số các trường hợp, trĩ nội có ba búi, cũng ở vị trí của các búi trĩ ngoại (búi phải trước tương ứng với vị trí 11 giờ, búi phải sau tương ứng với vị trí 7 giờ, búi trái tương ứng với vị trí 4 giờ).

Các búi này có thể bằng nhau, nhưng thường thì to nhỏ không đều. Phủ lên các búi trĩ nội là niêm mạc có màu hồng tím. Có thể nhìn thấy các điểm đen, sờ

THƯ VIỆN HUBT
TÀI LIỆU PHỤC VỤ THAM KHẢO NỘI BỘ

nắn vào thấy cứng cứng, đó là những cục máu đông. Nếu búi trĩ sa ra ngoài thường xuyên thì trên niêm mạc có những chỗ lở loét.

Nếu bệnh nhân đến khám tương đối sớm thì 3 búi trĩ còn phân cách nhau rõ rệt. Muộn hơn, ở giữa 3 búi chính có vài búi phụ nhỏ hơn. Cũng có thể tất cả các búi chính và phụ đã liên kết nhau tạo thành một vòng tròn (Trĩ vòng).

Trường hợp có cả trĩ nội thì lúc đầu trĩ nội và trĩ ngoại phân cách nhau bởi vùng lược vì da vùng này dính vào mặt trong cơ vòng trong, ngăn cách hai mạng đám rối tĩnh mạch trĩ trên và trĩ dưới. Nhưng về sau, dây chằng Parks bị nhão ra thì vùng lược không còn dính vào mặt trong cơ vòng nữa và trĩ nội thông với trĩ ngoại tạo thành trĩ hỗn hợp.

Phần lớn bệnh nhân đến bệnh viện khi tình trạng bệnh đã nhiều với trĩ vòng hoặc trĩ hỗn hợp. Cần phải xác định chính xác mức độ của trĩ để chọn cách điều trị thích hợp. Người ta chia làm 4 độ bệnh:

– *Trĩ độ 1:* trĩ ở giai đoạn đầu, các tĩnh mạch giãn nhẹ, đội niêm mạc phồng lên nhưng nằm gọn trong lòng trực tràng.

– *Trĩ độ 2:* các tĩnh mạch trĩ đã nhiều hơn tạo thành các búi rõ rệt. Khi đi đại tiện, rặn nhiều, thì các búi thập thò ở lỗ hậu môn. Khi đi đại tiện xong, đứng dậy thì các búi trĩ lại tụt vào trong không nhìn thấy gì nữa.

– *Trĩ độ 3:* cứ mỗi lần đi đại tiện hoặc đi lại nhiều, mỗi khi ngồi xổm, hoặc làm việc nặng thì búi trĩ lại sa ra ngoài. Khi đó, phải dùng tay ấn nhẹ hoặc phải nằm nghỉ một lúc thì búi trĩ mới tụt vào trong.

– *Trĩ độ 4:* các búi trĩ đã khá to, thường thì đã là trĩ vòng, dễ sa ra ngoài, dù đã dùng tay ấn vào. Bệnh nhân có cảm giác là búi trĩ thường xuyên nằm ngoài ống hậu môn.

2.2.2. Sinh bệnh học của bệnh trĩ

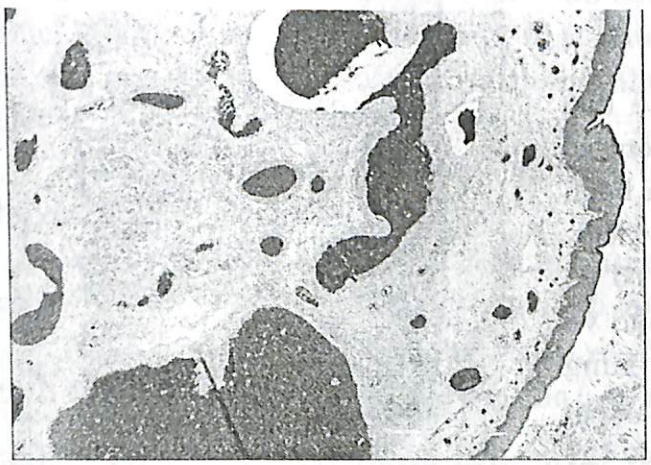

Hình 17.1. Trĩ: Một búi trĩ phủ bởi biểu mô lát tầng của ống hậu môn và biểu mô trụ cao của trực tràng. Ngay bên dưới là các khoang mạch máu giãn rộng (HE x 40).

Tương đối rõ ràng. Hiện nay, người ta đề cập tới những nguyên nhân như sau:

Tư thế đứng: Trĩ gặp nhiều ở những người phải đứng lâu, phải ngồi nhiều như thư ký bàn giấy, người bán hàng... Một nhận xét khác là không bao giờ người ta thấy xuất hiện trĩ ở động vật 4 chân. Khi nghiên cứu về áp lực tĩnh mạch trĩ, người ta thấy ở tư thế ngồi áp lực là 25 cm nước, ở tư thế đứng áp lực này tăng vọt lên đến 75 cm nước.

THƯ VIỆN HUBT
TÀI LIỆU PHỤC VỤ THAM KHẢO NỘI BỘ

– Bệnh lỵ và táo bón: khi đi đại tiện phải rặn nhiều, khi đó áp lực trong lòng ống hậu môn đã tăng lên gấp 10 lần.

– Tăng áp lực trong xoang bụng: ở những người làm lao động chân tay nặng nhọc, ở những người bị viêm phế quản mạn tính, giãn phế quản, suy tim... áp lực trong xoang bụng thường xuyên tăng và bệnh trĩ dễ xuất hiện hơn người khác.

U hậu môn và vùng chậu: ung thư trực tràng, u sợi tử cung, thai lớn tháng và các u khác ở vùng hậu môn trực tràng hoặc vùng chậu có thể làm cản trở máu hậu môn trực tràng trở về gây nên trĩ. Đây là các nguyên nhân cụ thể rõ rệt cho nên trĩ ở đây là trĩ triệu chứng, không phải là trĩ bệnh.

3. VIÊM ĐẠI TRÀNG

Có nhiều loại viêm của đại tràng do các tác nhân đặc hiệu, xảy ra cùng lúc với viêm ruột non và đã đề cập trong bài ruột non.

3.1. Viêm loét đại tràng do amíp

Bệnh lây truyền theo đường tiêu hoá. Bào nang amíp đã trưởng thành theo thức ăn vào dạ dày, qua ruột non rồi từ đoạn cuối hồi tràng đi vào đại tràng. Trong ruột, amíp có thể gây tổn thương hoặc không.

Đại thể

Các vị trí thường gặp của tổn thương là manh tràng, các góc đại tràng và trực tràng. Tổn thương ban đầu nhỏ cỡ đầu kim. Sau đó, amíp xuyên qua lớp dưới niêm mạc rồi lan tràn tạo thành những vết loét hình cổ chai có bờ vàng nâu nham nhở, có đáy là lớp dưới niêm mạc hoặc lớp cơ.

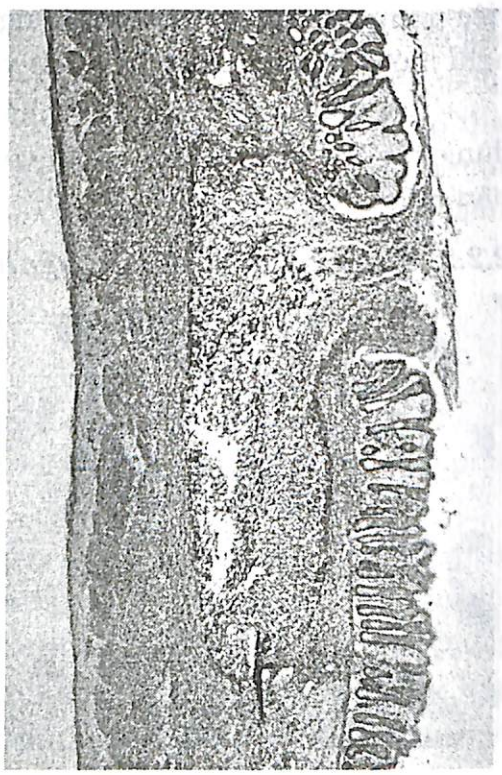

Hình 17.2. Viêm loét đại tràng do amíp: Các vết loét hình cổ chai.

Vi thể

Các tổn thương ban đầu chỉ có ít tế bào viêm loại một nhân. Sau đó, do bội nhiễm có nhiều mô bị hoại tử và thấm nhập nhiều bạch cầu đa nhân và có mô hạt viêm ở đáy loét. Amíp có thể di chuyển xuyên qua vách cơ và thanh mạc đại tràng gây viêm phúc mạc và làm đại tràng dính vào các cấu trúc xung quanh. Đôi khi, có thể có khối mô hạt viêm trên vách đại tràng, được gọi là u amíp, có thể gây chẩn đoán nhầm với ung thư. Từ đại tràng, amíp có thể đến gan bằng đường máu gây áp xe gan.

THƯ VIỆN HUBT
TÀI LIỆU PHỤC VỤ THAM KHẢO NỘI BỘ

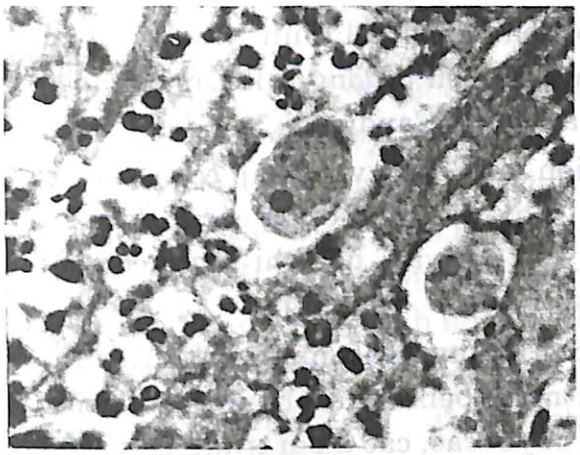

Hình 17.3. Hình ảnh vi thể của viêm loét đại tràng do amíp:
Vách đại tràng có (1) thấm nhập tế bào viêm kinh niên, (2) amíp (HE x 400)

3.2. Viêm loét đại tràng vô căn

Như đã đề cập trong phần bệnh Crohn của bài trước, bệnh viêm loét đại tràng vô căn có một số đặc điểm chung với bệnh Crohn. Bệnh có nhiều ở các xứ phương Tây. Ở Hoa Kỳ, Anh, Bắc Âu, xuất độ bệnh khoảng 4 – 6/100.000 dân. Bệnh ít xảy ra hơn ở Nga, Nhật, các nước Nam Mỹ. Người da trắng có xuất độ bệnh cao hơn người da đen. Giới nữ dễ mắc bệnh hơn giới nam. Bệnh thường khởi đầu ở khoảng tuổi từ 20 – 25 tuổi, nhưng có thể khởi đầu ở tuổi trẻ hoặc già hơn. Những bệnh nhân vừa bị bệnh viêm loét đại tràng vô căn, vừa bị bệnh viêm dính đốt sống có tần suất cao HLA–B27 (nhưng sự gia tăng này chỉ do bệnh viêm dính đốt sống).

Bệnh thường bắt đầu ở trực tràng hoặc đại tràng sigma và ảnh hưởng dần đến các phần khác của đại tràng. Trong đa số trường hợp, hầu hết các đoạn ruột đều có tổn thương. Nếu chỉ có một phần bị bệnh thì thường là phần nửa bên trái. Phần cuối hồi tràng cũng bị bệnh trong 1/4 các trường hợp do bị ăn lan kiểu tiếp cận.

Tổn thương thay đổi tùy giai đoạn bệnh. Lúc nào cũng có sung huyết với niêm mạc đỏ đậm hoặc đỏ tím và mịn như nhung. Khởi đầu là những vết chợt nhỏ, sau đó, các vết chợt này sâu hơn rồi thành những vết loét rõ ràng dưới dạng những vết loét hằn dọc theo chiều dài đại tràng.

Hiếm trường hợp diễn tiến cấp tính, toàn bộ đại tràng trở nên bở và dễ có xuất huyết.

Lớp cơ bị dày giống như co thắt, cứng, mất một phần hay mất hoàn toàn tính co giãn, làm cho đại tràng ngắn và hẹp lại.

Tổn thương vi thể sớm nhất là áp xe với sự tích tụ nhiều bạch cầu đa nhân trung tính trong các tuyến Lieberkuhn. Các ổ áp xe này hợp lại tạo nên những vết loét.

3.3. Viêm đại tràng có màng giả

Là một loại viêm cấp tính của đại tràng, với đặc điểm là có màng giả phủ lên trên lớp niêm mạc bị tổn thương. Bệnh thường gây ra bởi độc tố của vi khuẩn

THƯ VIỆN HUBT
TÀI LIỆU PHỤC VỤ THAM KHẢO NỘI BỘ

Clostridium difficile, một loại vi khuẩn bình thường có sẵn trong ruột. Màng giả cũng có thể được tạo ra do các tổn thương thiếu máu, hoặc do tình trạng viêm bởi tụ cầu khuẩn, Shigella và đôi khi Candida.

Bệnh thường xuất hiện dưới dạng viêm cấp có tiêu chảy trên các bệnh nhân có tiền căn bệnh ruột mạn tính, nhưng đã dùng các kháng sinh phổ rộng, đặc biệt là Clindamycin và Lincomycin. Vì vậy, đôi khi người ta còn gọi là bệnh viêm đại tràng đi kèm với kháng sinh.

Bệnh cũng có thể có ở những bệnh nhân vừa trải qua phẫu thuật lớn, bệnh nhân tim mạch có thiếu máu, bệnh nhân huyết áp thấp, ngộ độc kim loại nặng, nhiễm khuẩn huyết, urê huyết cao, các u đại tràng gây tắc ruột.

Tổn thương nặng gồm những mảng dính nhau, màu vàng xanh, gồ cao, phân cách nhau bởi những vùng niêm mạc bình thường hoặc bị phù, sung huyết. Nơi bị tổn thương thường nhất là hồi tràng và đại tràng. Màng giả gồm có mucin, fibrin, có mảnh nhân, bạch cầu đa nhân trung tính. Phần niêm mạc bên dưới màng giả có thể bị hoại tử hoàn toàn hoặc một phần.

3.4. Viêm đại tràng trong bệnh hột xoài (viêm ruột liễu)

Tổn thương nguyên phát ở phụ nữ thường là tổn thương của cổ tử cung và âm đạo. Tác nhân gây viêm thường theo đường mạch lymphô đến các hạch lymphô gần trực tràng. Ở đàn ông, tổn thương nguyên phát ở bộ phận sinh dục ngoài nên chỉ có hạch bẹn bị ảnh hưởng. Vì vậy, chỉ ở phụ nữ, tổn thương viêm lan rộng từ các hạch đến trực tràng, gây viêm, hoá sợi, hoá sẹo và làm hẹp lòng trực tràng. Niêm mạc trực tràng có thể bị loét khi phân cứng đi qua nơi hẹp.

4. BỆNH CỦA RUỘT THỪA

Ruột thừa ở người vẫn là một bộ phận bí ẩn vì người ta chưa biết rõ chức năng của nó. Có quan điểm cho rằng ruột thừa có chức năng miễn dịch tương tự với túi Fabricius của loài chim.

Ruột thừa có kích thước thay đổi, đường kính thường từ 0,5–1cm, dài khoảng 8cm. Gốc ruột thừa đổ vào manh tràng khoảng 3cm dưới góc hồi manh tràng, nơi 3 dãy cơ dọc hội tụ. Ruột thừa có mạc treo và rất di động nên có thể nằm ở nhiều vị trí. Bình thường ruột thừa nằm ở vị trí điểm giữa đường nối gai chậu trước trên đến rốn (điểm Mac Burney).

Vách ruột thừa rất dày, có cấu trúc 4 lớp như ruột già. Điểm đặc biệt là ruột thừa có rất nhiều mô lymphô ở lớp niêm mạc và dưới niêm mạc. Ở người trẻ, mô lymphô tạo thành một lớp liên tục với các nang lymphô.

Mô lymphô teo đét dần theo tuổi và biến mất ở người già (lúc đó, phần xa của ruột thừa cũng bị xơ hóa).

THƯ VIỆN HUBT
TÀI LIỆU PHỤC VỤ THAM KHẢO NỘI BỘ

4.1. Viêm ruột thừa cấp tính

Bệnh có thể có ở mọi tuổi nhưng xuất độ bệnh cao nhất xảy ra ở thanh niên và người trẻ. Nam giới có xuất độ bệnh cao gấp 5 lần nữ giới.

Nửa thế kỷ trước, Wangenstean và cộng sự đã chứng minh rằng nghẹt ruột thừa đưa đến viêm. Ruột thừa có thể bị nghẹt vì cục phân cứng, u, sỏi, một búi ký sinh trùng (giun kim). Hiếm khi ruột thừa bị nghẽn do dây dính bên ngoài, do tăng sản mô lymphô trong lòng ruột (đi kèm với bệnh nhiễm virus toàn thân).



Hình 17.4. Viêm ruột thừa cấp:
Trong lòng ruột thừa chứa xác bạch cầu (HE x 40).

Khi ruột thừa bị nghẹt, kèm theo dịch nhầy được tiết ra, áp suất trong lòng khúc ruột bị nghẽn tăng lên, làm xẹp các tĩnh mạch. Sau đó là tình trạng thiếu máu tạo cơ hội cho vi khuẩn xâm nhập gây nên phản ứng viêm với phù và tiết dịch. Tình trạng thiếu máu và xâm nhập vi khuẩn tạo thành một vòng luẩn quẩn khiến cho viêm ngày càng nhiều thêm.

Tuy nhiên, cũng có một số rất ít trường hợp ruột thừa không bị nghẽn mà vẫn bị viêm cấp, những trường hợp này người ta không biết nguyên nhân.

Lúc đầu, chỉ có ít dịch xuất chứa bạch cầu đa nhân trung tính ở niêm mạc, dưới niêm mạc (đôi khi có tổn thương niêm mạc) và có kèm sung huyết và thấm nhập bạch cầu ở dưới thanh mạc. Lúc ấy, thanh mạc trơn, bóng, chắc và lốm đốm có hạt (viêm ruột thừa cấp tính giai đoạn sớm).

Trễ hơn, bạch cầu đa nhân trung tính thấm nhập nhiều hơn các lớp của thành ruột nhất là ở lớp cơ. Lớp thanh mạc được phủ bởi lớp mủ fibrin. Sau đó, có các ổ áp xe ở vách kèm theo loét và hoại tử có mủ ở niêm mạc (viêm ruột thừa cấp tính có mủ).

Nếu diễn tiến xấu hơn, có loét xuất huyết niêm mạc, hoại tử và hoại thư ở vách ra đến thanh mạc, có thể gây vỡ ruột thừa (viêm ruột thừa cấp hoại tử), gây viêm phúc mạc, hoặc áp xe ruột thừa.

Một số rất hiếm trường hợp có thể gây biến chứng viêm tĩnh mạch có mủ, áp xe gan.

Diễn tiến của bệnh viêm ruột thừa cấp rất hiếm khi có thể tự phục hồi và hoá sẹo nếu tổn thương ít. Đôi khi chuyển sang viêm mạn tính kèm theo có lỗ rò.

Ruột thừa cũng có thể bị ảnh hưởng do các bệnh khác như bệnh Crohn, sốt thương hàn, viêm ruột do amip.

THƯ VIỆN HUBT
TÀI LIỆU PHỤC VỤ THAM KHẢO NỘI BỘ

4.2. Viêm ruột thừa mạn tính

Rất hiếm gặp, thường nhất là những cơn cấp tính tái đi tái lại nhiều lần khiến người ta nghĩ đến viêm ruột thừa mạn tính.

Trên một số bệnh nhân, ruột thừa chỉ là một sợi dây bằng mô sợi từ lúc mới sinh và được coi là hậu quả của phản ứng viêm mạn tính.

5. U CỦA ĐẠI TRÀNG

Trong ống tiêu hoá, đại tràng, kể cả trực tràng, là nơi có xuất độ u cao nhất. Theo tài liệu nước ngoài, ung thư đại tràng là ung thư gây tử vong thứ nhì sau ung thư phổi. Theo Parkin và cộng sự 1988, ước tính số ca ung thư mới mắc trong một năm thì ở các nước phát triển, ung thư đại tràng đứng thứ nhì sau ung thư phổi, còn ở nước đang phát triển thì ung thư đại tràng đứng hàng thứ 8.

Trong các u của đại tràng thì pôlíp biểu mô có xuất độ cao nhất, với hình thái và tính chất đặc thù. Kế đến là carcinom. Các loại u lành khác như u mỡ, u mạch máu... rất hiếm gặp và có tính chất giải phẫu bệnh giống như ở các vị trí khác trong cơ thể.

5.1. Pôlíp

Pôlíp có thể có trong 25% đến 50% người già. Có hai loại pôlíp, pôlíp không phải u, được gọi là pôlíp tăng sản, và pôlíp u được gọi là u tuyến. Các u tuyến được coi như là tổn thương tiền ung thư và do đó đòi hỏi các bác sĩ lâm sàng phải phát hiện và điều trị sớm.

Các u tuyến lại được chia làm ba loại tùy theo đặc tính mô học: dạng ống tuyến, dạng ống nhánh và dạng nhánh.

Có sự tương quan giữa kích thước pôlíp với loại mô học và với đặc tính sinh ung thư. Loại có kích thước nhỏ nhất là pôlíp tăng sản, kế đến là u tuyến ống và loại có kích thước to nhất là u tuyến nhánh. Loại pôlíp tăng sản luôn luôn lành tính, còn loại u tuyến nhánh có xuất độ 25% đến 50% có thể trở thành ung thư. Loại u tuyến ống có kích thước trung bình thì vấn đề trở thành ung thư của u còn đang được bàn cãi.

Tất cả các pôlíp này đều xuất nguồn từ các tế bào nằm sâu trong các hốc của tuyến niêm mạc đại tràng. Bình thường, hiện tượng phân bào rất hiếm có ở 1/3 sâu của các hốc. Có lẽ do cơ chế kiểm soát hoạt động phân bào bị rối loạn mà các pôlíp biểu mô được hình thành. Sự hình thành các pôlíp tăng sản không phải u do sự thiếu kiểm soát trong hoạt động tăng trưởng của các tế bào hốc ở một vùng hơi rộng. Sự hình thành các pôlíp tân tạo (u thật) là do mất hoàn toàn sự kiểm soát các hoạt động tăng trưởng dọc theo cả hốc. Kích thước sau cùng của một pôlíp tân tạo phụ thuộc vào thời gian, vào mức độ mất khả năng kiểm soát sự tăng trưởng, vào mức độ máu nuôi và vào các yếu tố khác chưa được biết.

THƯ VIỆN HUBT
TÀI LIỆU PHỤC VỤ THAM KHẢO NỘI BỘ

5.1.1. Pôlíp tăng sản

Pôlíp tăng sản chiếm tỷ lệ 90% tất cả các pôlíp biểu mô trên các khảo sát mổ tử thi. Nhưng trong các pôlíp được sinh thiết thì pôlíp tăng sản chỉ chiếm tỷ lệ 15–20%. Có sự khác biệt tỷ lệ như trên là vì hầu hết các pôlíp tăng sản đều không gây triệu chứng, chỉ được phát hiện và cắt bỏ một cách tình cờ khi bệnh nhân được điều trị một bệnh khác.

Bệnh có ở mọi tuổi, nhưng thường được chẩn đoán ở bệnh nhân 60 đến 70 tuổi, nhân lúc bệnh nhân được khám bằng soi đại tràng sigma, nội soi đại tràng và X.quang cho các bệnh khác (ví dụ: ung thư đại tràng).

Về vị trí

Pôlíp có ở trực tràng và đại tràng sigma 60 – 80%, đại tràng lên 20%, và các nơi còn lại của đại tràng 10%.

Về hình thái

Tổn thương không có cuống, tròn hoặc dài, trơn láng, ướt, ở đỉnh đầu của các nếp gấp niêm mạc, đường kính thường khoảng dưới 5mm. Có thể có một pôlíp nhưng thường có nhiều pôlíp. Trên các bệnh phẩm phẫu thuật, pôlíp thường có kích thước to hơn và có thể có cuống, giống như các u tuyến ống.

Dưới kính hiển vi, pôlíp tăng sản gồm những ống và những hốc tuyến có hình thái rõ ràng, lót bởi một lớp tế bào biểu mô không tân sinh dưới dạng biệt hoá của tế bào đài hoặc tế bào hấp thu. Do có nhiều tế bào biểu mô, bờ của pôlíp khi nhìn nghiêng như có hình răng cưa. Các pôlíp tăng sản to đôi khi có các ổ biến đổi dạng tuyến (sẽ mô tả ở phần sau).

5.1.2. U tuyến ống

Chiếm tỷ lệ khoảng 75% các u tuyến, cho nên, đôi khi người ta gọi là pôlíp tuyến. Bệnh có thể ở người bình thường hoặc có trong một số hội chứng có tính chất di truyền (ví dụ: bệnh đa pôlíp gia đình). Trong phần này, chúng tôi chỉ đề cập đến loại không có liên quan đến các hội chứng có tính chất di truyền.

Tuổi mắc bệnh trung bình là 60 tuổi. Giới nam có xuất độ bệnh cao gấp hai lần giới nữ. Xuất độ bệnh tăng dần sau 30 tuổi.

Tổn thương có chủ yếu ở đại tràng trái kể cả trực tràng (75%). Khoảng 50 đến 60% có ở trực tràng và đại tràng sigma.

Hơn 50% trường hợp chỉ có một tổn thương, 30 – 40% có hai hay hơn hai tổn thương có cùng một lúc, và khoảng 15 – 17% có hơn 5 tổn thương. Hầu hết tổn thương có cuống nhỏ dài 1 đến vài cm và có đầu giống như trái dâu to từ vài mm đến vài cm, vì vậy, còn có tên gọi là u tuyến có cuống. Từ cuống có một trục bằng mô sợi – mạch máu đi đến đầu u. Cuống u được phủ bởi một lớp niêm mạc ruột bình thường. Đầu u được phủ bởi lớp biểu mô rất dày. Đôi khi, u không có cuống mà có dạng hoặc tròn, hoặc như dạng não, hoặc phẳng dạng mảng.

THƯ VIỆN HUBT
TÀI LIỆU PHỤC VỤ THAM KHẢO NỘI BỘ

Vi thể

Lớp biểu mô tuyến của đầu u gồm những ống và những tuyến dài sắp xếp dày đặc, ngăn cách nhau bởi mô đệm sợi thưa. Tế bào biểu mô có hình thái ít biệt hoá, dù vẫn còn rải rác một ít tế bào đài. Đặc điểm tế bào ít biệt hoá là tiêu chuẩn để chẩn đoán phân biệt giữa u tuyến tân tạo với pôlíp tăng sản. Các tế bào này cao, khít nhau, có nhân xếp kiểu giả tầng, tạo hình ảnh "hàng rào". Nhân tế bào rất tăng sắc với sự gia tăng của tỷ lệ nhân/bào tương. Có thể có nghịch sản, không điển hình, có phân bào, nhưng không có thoái sản.

Khi trở thành carcinom, các tuyến và các hốc có khuynh hướng xếp dày đặc, đôi khi có hình ảnh các tuyến "đâu lưng" với nhau (back to back). Các tế bào cũng nhiều hơn không xếp hình hàng rào nữa mà chồng lên nhau. Nhân tế bào tăng sắc hơn, có nhiều phân bào hơn và có phân bào bất thường. Màng đáy của các tuyến có thể vẫn còn nguyên (carcinom tại chỗ) hoặc tế bào u đã xâm nhập mô đệm sợi–mạch máu, hoặc xâm nhập lớp cơ niêm, hoặc xâm nhập trục mô sợi–mạch máu của u.

Khoảng 20 đến 25% các u tuyến ống có thành phần dạng nhánh. Khi có biến đổi thành carcinôm, thì thành phần biến đổi này có trong các chỗ dạng nhánh. Các u tuyến ống không có thành phần nhánh rất hiếm khi hoá ác, và thường có đường kính nhỏ (đường kính dưới 1cm). Sự hiện diện của thành phần nhánh làm cho u dễ trở thành carcinôm. U càng lớn thì càng dễ có thành phần nhánh và càng dễ thành carcinôm. Xuất độ trở thành carcinôm là 3 đến 5% cho các u tuyến ống nói chung.

U tuyến ống thường được tình cờ phát hiện lúc mổ tử thi, lúc làm nội soi ruột hoặc lúc chụp X.quang đại tràng để chẩn đoán một bệnh khác. Đôi khi, u xuất huyết hoặc gây lồng ruột.

Nếu u có cuống, chỉ cần cắt u là đủ. Nếu u không có cuống, cần phẫu thuật rộng, cắt đoạn đại tràng bởi vì có từ 15 – 20% trường hợp u còn sót lại nếu chỉ cắt u.

5.1.3. U tuyến nhánh

Bất kỳ u tuyến đại tràng nào có trên 50% (vài tác giả đề nghị 75%) cấu trúc nhánh thì được gọi là u tuyến nhánh. Đây là loại pôlíp biểu mô to nhất, có diễn tiến xấu nhất và hiếm gặp nhất (10 đến 15% các u tuyến được cắt bỏ). Tuổi có xuất độ bệnh cao là 60 đến 65 tuổi, hiếm gặp ở tuổi dưới 50. Giới nam và giới nữ mắc bệnh ngang nhau.

Vị trí u như sau: trực tràng 50 – 55%, đại tràng sigma 30%, đại tràng xuống 10%, các phần còn lại của đại tràng 5 – 10%.

U có kích thước thay đổi, có đường kính từ 1 đến 10cm, không có cuống (có đáy rộng), hơi có thùy, hay mịn như da, màu xám. Đôi khi có những chỗ xuất huyết hoặc loét bề mặt. Rất hiếm khi u có cuống rộng.

Vi thể

Có ít nhất phân nửa u tuyến nhánh có những nhú giống ngón tay hoặc đôi khi

THƯ VIỆN HUBT
TÀI LIỆU PHỤC VỤ THAM KHẢO NỘI BỘ

phân nhánh, phủ bởi lớp biểu mô dạng pôlíp. Phần còn lại của u là cấu trúc dạng ống. Có sự tương quan giữa kích thước u với cấu trúc nhánh. Mỗi nhú có một trục sợi–mạch máu, phủ bởi lớp biểu mô. Lớp biểu mô này có thể chỉ là một lớp tế bào trụ cao xếp đều đặn, hoặc có thể là những tế bào thoái sản sắp xếp thành nhiều lớp lộn xộn hoặc đôi khi thành ống tuyến thoái sản, kèm nhiều phân bào.

U tuyến nhánh thường gây triệu chứng lâm sàng hơn các loại pôlíp khác, với xuất huyết trực tràng. Đôi khi, do u tiết ra nhiều chất nhầy có nhiều protein và potassium nên bệnh nhân có thể có tình trạng giảm protein huyết, giảm albumin huyết, giảm kali huyết. Rất hiếm khi u gây tiêu chảy kéo dài với mất nước và chất điện giải.

U tuyến nhánh là tổn thương tiền ung thư. 10% các u có carcinôm tại chỗ và 25% đến 40% có carcinôm xâm nhập. Cần phát hiện và cắt bỏ u sớm.

5.1.4. U tuyến ống–nhánh

Cấu trúc u vừa có ống vừa có nhánh với 20% đến 50% thành phần nhánh. Như đã đề cập ở trên, nếu u có dưới 20% thành phần nhánh thì được coi là u tuyến ống. Khả năng hoá ung thư của u tuyến ống – nhánh ở giữa hai loại trên.

Vị trí u trong đại tràng tương tự như u tuyến ống. Đường kính u từ 0,5 đến 5cm (ở giữa kích thước của hai loại trên). Hầu hết u có cuống nên khó phân biệt với u tuyến ống nhưng u có khuynh hướng phát triển thành không có cuống hơn.

Vi thể

U có thể có hình thái hiền lành của u tuyến ống, có thể có các hình thái không điển hình hoặc thoái sản, có thể có hình thái của carcinôm xâm nhập ở thành phần nhánh. Chỉ có thể phân biệt ba loại u tuyến bằng hình thái vi thể.

5.1.5. Liên quan giữa u tuyến với carcinôm

Tất cả các u tuyến đại tràng đều có thể trở thành carcinôm, nhiều nhất là loại u tuyến nhánh, ít nhất là loại u tuyến ống.

Một mối liên quan rất quan trọng đã được lặp lại nhiều lần, đó là mối liên quan giữa kích thước của u tuyến (dù là loại mô học nào) với khả năng có carcinôm. Xuất độ ung thư trong các pôlíp có đường kính dưới 1cm rất thấp. Xuất độ này là 5 đến 10% ở các u tuyến to 1 đến 2cm và khoảng 30 đến 40% ở các u tuyến to hơn nữa.

Mối liên quan thứ hai là xuất độ có carcinôm tăng theo số lượng của thành phần nhánh chứa trong u tuyến. Vì vậy, một số tác giả cho rằng sự hình thành ung thư là một diễn tiến sinh học, bắt đầu bằng sự tăng sản có kiểm soát, tiến dần đến sự hình thành các tuyến ống tân tạo không được kiểm soát, rồi thành phần cấu trúc nhánh, và cuối cùng đến carcinôm.

Ba câu hỏi khó trả lời được đưa ra:

(1): có phải tất cả các u tuyến đều trở thành ung thư nếu có đủ thời gian ?

THƯ VIỆN HUBT
TÀI LIỆU PHỤC VỤ THAM KHẢO NỘI BỘ

(2): với thời gian bao lâu thì carcinôm hình thành ?

(3): có phải tất cả các carcinôm đại tràng đều xuất nguồn từ u tuyến có trước ?

Trước hết, không chắc chắn rằng tất cả các u tuyến đều sẽ trở thành carcinôm.

Có rất nhiều bệnh nhân bị bệnh đa pôlíp gia đình, trong đó có những u tuyến ống và u tuyến nhánh, chỉ có một số bệnh nhân này bị carcinôm đại tràng. Ngoài ra, khi có carcinôm xuất hiện trên các u tuyến to, thì các u tuyến còn lại vẫn lành tính. Một số khảo sát cũng cho thấy rằng có những u tuyến nhánh bị tái phát sau khi cắt bỏ vẫn mang đặc tính lành mà không trở thành ung thư.

Với câu hỏi về thời gian, người ta có thể trả lời, dù do dự rằng: sau nhiều năm, có thể là 10 năm, một u tuyến mới có thể trở thành ung thư. Theo một khảo sát, người ta thấy tuổi trung bình của bệnh đa pôlíp gia đình được chẩn đoán là 27 tuổi và tuổi trung bình của bệnh này lúc được chẩn đoán có ung thư là 39 tuổi (cách nhau 12 năm). Trong thời kỳ mà phẫu thuật cắt bỏ toàn bộ đại tràng chưa được thực hiện để điều trị bệnh đa pôlíp gia đình, một khảo sát cho thấy trong 59 bệnh nhân bị bệnh này có 12% bị ung thư trong 5 năm, 25% bị ung thư trong 10 năm, 30% trong 15 năm, và trên 50% trong 20 năm.

Với câu hỏi thứ ba thì câu trả lời vẫn còn chưa được rõ ràng. Một mặt, người ta thấy những carcinôm đại tràng có đường kính dưới 1cm rõ ràng không xuất nguồn từ các u tuyến có trước. Mặt khác, các khảo sát về dịch tễ học cho thấy, ở nhiều xứ, có sự đi song song giữa xuất độ cao của ung thư đại tràng với xuất độ cao của u tuyến. Ví dụ, ở Nhật có xuất độ thấp của ung thư đại tràng, tương ứng với xuất độ rất thấp của u tuyến. Có tác giả còn cho rằng, ngay cả những carcinôm có kích thước nhỏ 1 đến 2 cm cũng có thể xuất nguồn từ một u tuyến và đã xóa đi tất cả các vết tích của u tuyến có trước đó. Vì vậy, có một mối liên quan ngược giữa sự tồn tại của mô u tuyến với kích thước của ung thư. Theo Gilbertsen, 1974, khi một số đông bệnh nhân được theo dõi định kỳ bằng nội soi đại tràng sigma và được cắt bỏ tất cả chỗ lồi lên trong niêm mạc thì xuất độ ung thư trực tràng và đại tràng sigma sẽ giảm xuống đến 85%. Vì vậy, nhiều tác giả cho rằng tất cả hoặc hầu hết ung thư đại tràng xuất nguồn từ các u tuyến có trước dù điều này khó được xác định rõ ràng.

Dù các câu trả lời chưa dứt khoát nhưng trên quan điểm thực tế, cần nhớ rằng trên bệnh nhân có pôlíp đại tràng, dù pôlíp có kích thước nhỏ, mà không lưu ý đến là một việc làm nguy hiểm.

5.1.6. Các hội chứng đa pôlíp

Bệnh di truyền, do gen trội trên thể nhiễm sắc thường. Trong nhiều trường hợp, bệnh kèm theo các dị tật khác ngoài ruột. Có sáu hội chứng đã được mô tả bởi Mc. Kusick từ năm 1962. Bốn hội chứng quan trọng nhất là bệnh đa pôlíp gia đình, hội chứng Peutz–Jeghers, hội chứng Gardner, và hội chứng Turcot.

THƯ VIỆN HUBT
TÀI LIỆU PHỤC VỤ THAM KHẢO NỘI BỘ

* Bệnh đa pôlíp gia đình của đại tràng:

Gồm hàng ngàn pôlíp tân tạo nằm đầy lòng đại tràng, đôi khi có cả ở phần cao hơn của ruột, và ở dạ dày. Dù là bệnh di truyền theo gen trội trên thể nhiễm sắc thường, các pôlíp không xuất hiện trước tuổi 20 đến 30 tuổi. Một người thuộc gia đình mắc bệnh này nếu không có pôlíp ở tuổi 40 thì cũng không chắc là có pôlíp ở tuổi trẽ hơn.

Các pôlíp này thường nhỏ, đường kính 1cm, có cuống và là dạng u tuyến ống. Khi có nhiều, xếp dày đặc, các pôlíp làm cho bề mặt niêm mạc có dạng như lông thú. Dưới kính hiển vi, các pôlíp này thường là u tuyến ống, ít khi pôlíp không có cuống, có dạng u tuyến nhánh.



Hình 17.5. Đa pôlíp đại tràng.

Các pôlíp này có xuất độ cao trở thành carcinôm, nhất là các pôlíp to và trên các bệnh nhân không được điều trị sớm bằng cách cắt bỏ toàn bộ ruột có pôlíp. Thời gian có pôlíp càng dài, khả năng hoá ác càng cao. Khả năng trở thành ung thư của bệnh đa pôlíp gia đình cao hơn nhiều so với các pôlíp đã đề cập ở phần trên. Chẩn đoán pôlíp bằng nội soi đại tràng, bằng X.quang đại tràng có barýt.

** Hội chứng Peutz–Jeghers*

Cũng là bệnh di truyền do gen trội trên nhiễm sắc thể thường. Bệnh nhân có rất nhiều pôlíp trong toàn bộ ống tiêu hoá, đặc biệt là ruột non, kèm theo các đốm sắc tố ở niêm mạc miệng, môi, các ngón tay và lòng bàn chân.

Các pôlíp trong hội chứng này giống như trong bệnh đa pôlíp gia đình hoặc u tuyến ống không do di truyền, nhưng thường thường, chúng có dạng cuộn như não hoặc dạng ngón tay gồ lên trên bề mặt niêm mạc ruột.

Vi thể

Thay vì là những ống và tuyến như u tuyến ống, các pôlíp của hội chứng Peutz–Jeghers gồm những hamartôm với những nang giãn nở chứa đầy mucin và được lót bởi những tế bào biểu mô tiết nhầy giống bình thường.

Khác với bệnh đa pôlíp gia đình đã kể trên, các pôlíp của hội chứng Peutz–Jeghers không trở thành ung thư.

THƯ VIỆN HUBT
TÀI LIỆU PHỤC VỤ THAM KHẢO NỘI BỘ

Tuy nhiên, những người thuộc gia đình mắc hội chứng này có thể có các u tuyến tân tạo và ung thư, nhưng không chỉ là ung thư của ống tiêu hoá mà còn có thể là ung thư ngoài ống tiêu hoá.

** Hội chứng Gardner*

Gồm đa pôlíp kèm theo các u bó sợi và các u ở bất kỳ nơi nào. Các u bó sợi có thể có ở thành bụng hoặc ở màng ngoài xương, ở hốc mắt, ở mạc treo, ở trung thất, ở tứ chi, ở thân người, và ở vùng đầu cổ, có thể xâm nhập mô kế cận, dễ tái phát dù không cho di căn. Các pôlíp của hội chứng Gardner cũng dễ trở thành ung thư giống như pôlíp trong bệnh đa pôlíp gia đình. Các u ngoài ruột có thể có ở da, dưới da và xương.

** Hội chứng Turcot*

Gồm đa pôlíp ở đại tràng và u não. Bệnh di truyền do gen lặn trên thể nhiễm sắc thường. Các pôlíp đại tràng có thể hoá ác, nhưng mức độ hoá ác chưa được biết chắc chắn.

5.1.7. Các loại pôlíp khác

Gồm các u lành của vách ruột như u cơ trơn, u sợi, u mỡ, u mạch máu, u sợi thần kinh với hình thái giải phẫu bệnh giống như ở các vị trí khác. Khi các u này còn nhỏ, có thể có dưới dạng những tổn thương trong vách. Khi u to, có thể có dạng pôlíp. Hiếm khi các u lành này gây triệu chứng lâm sàng.

Ngoài ra, còn có hai loại tổn thương khác dạng pôlíp. Đó là pôlíp ở thiếu niên và pôlíp lymphô.

* Pôlíp ở thiếu niên ở đại tràng, nhất là ở đại tràng sigma và trực tràng. Pôlíp này thường to và có cuống, với nhiều mô đệm sợi mạch máu thưa và các tuyến giãn rộng (có chỗ tạo nang). Các tổn thương này phát xuất từ những tuyến bất thường bẩm sinh tạo thành những nang nhầy tồn dư. Có thể có thấm nhập bạch cầu trong mô đệm. Hiếm khi pôlíp này hoá ác và tái phát.

* Pôlíp lymphô, rất hiếm gặp, gồm rất nhiều mô lymphô, phủ bởi lớp niêm mạc ruột đều đặn, đôi khi teo đét. Mô lymphô trong pôlíp có thể hoàn toàn bình thường, với các nang lymphô rõ ràng và mô đệm là các lymphô bào trưởng thành. Có tác giả cho rằng đây là loại lymphôm dạng cục ở ruột. Cũng có tác giả cho rằng đây là những ổ tăng sản lymphô dưới niêm mạc ruột. Trong hầu hết trường hợp, chỉ cần cắt bỏ pôlíp là đủ trị khỏi. Đôi khi, có các u thật của mô lymphô có ở trực tràng dưới dạng nguyên phát hoặc là một biểu hiện của lymphôm toàn thân. Khi đó, cần phải chẩn đoán phân biệt kỹ.

5.2. Carcinôm tuyến

Chiếm tỷ lệ 98% các ung thư đại tràng, là nguyên nhân gây chết đứng hàng thứ hai (60.000 người mỗi năm) sau ung thư phổi (117.000 người mỗi năm) ở Hoa Kỳ.

THƯ VIỆN HUBT
TÀI LIỆU PHỤC VỤ THAM KHẢO NỘI BỘ

Theo Nguyễn Chấn Hùng và cs., tại TP. Hồ Chí Minh, năm 1997, trong 10 loại ung thư có xuất độ cao nhất, ung thư đại tràng đứng hàng thứ 4 ở giới nam, hàng thứ 3 ở giới nữ.

Về phương diện dịch tễ học, yếu tố môi trường giữ vai trò rất quan trọng.

Bệnh có xuất độ cao nhất ở vùng Tây Bắc Âu, vùng Bắc Mỹ, một số vùng Anglo–Saxon, và có xuất độ thấp nhất ở Nam Mỹ, châu Phi, châu Á. Dường như bệnh thường xảy ra hơn ở những người có mức sống cao. Tuy nhiên, ở Nhật, nơi có mức sống cao, lại là nơi có xuất độ bệnh thấp. Hơn nữa, giữa những người có mức sống cao, xuất độ bệnh cũng rất thay đổi.

Ở Hoa Kỳ, người da đen có xuất độ và tử suất do carcinôm đại tràng cao hơn người da trắng. Ngay trong một nước, xuất độ bệnh cũng thay đổi theo tùy vùng địa dư, vùng thành thị thì có xuất độ bệnh và có tử suất cao hơn vùng nông thôn. Những di dân từ xứ này sang xứ khác sau nhiều thế hệ sẽ có xuất độ bệnh giống như dân bản địa. Một khảo sát cho thấy những di dân Nhật đến Hoa Kỳ có xuất độ bệnh cao gấp 3 – 4 lần so với dân Nhật ở tại Nhật. Dù có sự khác biệt về xuất độ bệnh theo nước và theo chủng tộc, vai trò của các yếu tố di truyền vẫn không rõ ràng. Chỉ có một số ít trường hợp, trong đó, người ta thấy các thân nhân của những bệnh nhân bị ung thư đại tràng thì có xuất độ bệnh cao hơn người khác. Ngoài ra, còn có hội chứng di truyền có kèm theo xuất độ cao của bệnh.

Vai trò của các yếu tố thực phẩm vẫn còn nghi ngờ.

Carcinôm đại tràng có xuất độ cao nhất ở tuổi 70. Dưới 25% trường hợp bệnh được chẩn đoán ở người dưới 50 tuổi, trong số đó có những người đã mắc bệnh di truyền đã đề cập ở phần bệnh pôlíp ở trên. Giới nam và nữ có xuất độ bệnh ngang nhau, ngoại trừ loại carcinôm trực tràng và hậu môn thì giới nam có xuất độ bệnh gấp hai lần giới nữ.

5.2.1. Nguyên nhân và sinh bệnh học

Người ta thấy có hai vấn đề liên quan:

(1) Các tổn thương tiền ung và nghịch sản giữ vai trò quan trọng.

(2) Các yếu tố thực phẩm.

Các tổn thương có trước của đại tràng như các u tuyến nhánh, viêm loét đại tràng, viêm đại tràng trong bệnh Crohn, bệnh đa pôlíp gia đình, hội chứng Gardner, hội chứng gia đình–ung thư (trong đó thường gặp ung thư đại tràng và các loại ung thư khác). Khả năng trở thành ung thư của các tổn thương này đã được đề cập ở phần trước.

Vai trò của thực phẩm, vẫn còn đang được khảo sát vì còn nhiều vấn đề chưa rõ ràng. Có hai vấn đề đã được xác nhận. Đó là vai trò của thức ăn có thịt và mỡ động vật, vai trò của thực phẩm ít chất xơ.

Ăn nhiều thịt, nhất là thịt bò, trong đó có nhiều mỡ có thể dễ bị ung thư đại

THƯ VIỆN HUBT
TÀI LIỆU PHỤC VỤ THAM KHẢO NỘI BỘ

tràng. Theo giả thuyết này, thực phẩm có nhiều mỡ động vật có hai tác dụng: làm tăng lượng acid mật và các sterols trung tính, làm thay đổi các vi khuẩn có sẵn trong ruột. Sự thay đổi này thúc đẩy sự phát triển của các bacteroides, ức chế và làm tăng tương đối số vi khuẩn yếm khí đặc biệt là các Clostridium. Các vi khuẩn này có thể biến đổi các acid mật và sterols trung tính thành các chất chuyển hoá có khả năng thúc đẩy hoặc mở đầu cho sự hình thành các u.

Bữa ăn với thực phẩm ít chất xơ có thể làm giảm độ lớn của phân, làm kéo dài thời gian phân ở lại trong đại tràng, do đó, tạo cơ hội cho sự sản xuất các chất sinh ung nội sinh và làm cho niêm mạc ruột phải tiếp xúc lâu hơn với các chất sinh ung. Sự giảm độ lớn của phân còn làm giảm sự hòa tan và mức bám của các chất sinh ung trong phân. Các bằng chứng này được ghi nhận từ các khảo sát dịch tễ học ở Phi Châu. Người ta thấy rằng người Bantus, có thói quen ăn thực phẩm nhiều chất xơ thì có tần suất ung thư đại tràng thấp hơn các người Phi châu ở thành thị (ăn ít chất xơ).

Tuy nhiên, có những lập luận khác về vai trò của thực phẩm ít chất xơ trong vấn đề sinh ung:

(1): Thời gian phân đi qua đại tràng không chỉ tùy thuộc vào thực phẩm mà còn do yếu tố di truyền.

(2): Các thực phẩm ít chất xơ cũng là những thực phẩm có ít các sinh tố A, B, E (có trong rau, quả) là những sinh tố được coi như làm giảm nguy cơ mắc bệnh ung thư.

(3): Một số loại rau cải họ thập tự như: cải bông, bông cải, cải bắp... có khả năng ức chế sự hình thành ung thư nhờ vào tác dụng làm giảm hoạt động của enzym hydrocarbon hydroxylase trong ruột (chứ không phải nhờ vào các chất xơ). Loại enzym này làm cho các chất hydrocarbon sinh ung dễ bị hư và vì vậy có tác dụng bảo vệ niêm mạc ruột.

Như vậy, chế độ ăn uống với thực phẩm ít chất xơ làm tăng nguy cơ bị ung thư đại tràng, không phải chỉ vì nó làm giảm độ lớn của phân và làm kéo dài thời gian phân đi qua ruột mà còn có thể vì các ảnh hưởng khác.

5.2.2. Hình thái giải phẫu bệnh

Theo Robbins 1984, khoảng 70 đến 75% carcinôm đại tràng có vị trí ở trực tràng, nơi tiếp giáp trực tràng – đại tràng sigma, hoặc đại tràng sigma. Phần còn lại là đại tràng xuống, đại tràng ngang, manh tràng. Theo Sherman, trên 50% carcinôm ở trực tràng, 20% ở đại tràng sigma, 15% ở đại tràng phải, 6 – 8% ở đại tràng ngang, 6 – 7% ở đại tràng xuống và chỉ có 1% ở hậu môn. Hiếm khi có nhiều tổn thương một lúc, nếu có, thì trên các bệnh nhân có tiền căn bệnh đa pôlíp gia đình hoặc viêm loét đại tràng.

Mặc dù tất cả carcinôm đại tràng đều khởi đầu bằng carcinôm tại chỗ, nhưng khi được phát hiện, đều có hình thái của một trong hai dạng sau đây:

THƯ VIỆN HUBT
TÀI LIỆU PHỤC VỤ THAM KHẢO NỘI BỘ

** Carcinôm của đại tràng trái*

Tổn thương ban đầu có dạng nốt nhỏ gồ cao hoặc dạng pôlíp. Nốt này lớn dần thành một mảng phẳng, lan rộng thành vòng trong vách ruột (thời gian ước tính để tổn thương lan hết một vòng chu vi lòng ruột là 1 đến 2 năm), nhưng là tổn thương nông, ăn lan rất chậm vào các lớp sâu. Dần dần, tổn thương vòng bị loét ở giữa, xâm nhập mạch máu trong vách. Điển hình, tổn thương hoàn toàn sẽ có dạng vòng siết ăn cứng vách ruột, làm hẹp lòng ruột kèm loét rộng ở giữa, gây nghẹt ruột. Một số ít trường hợp, tổn thương có dạng hơi gồ lên trong lòng ruột, xâm nhập vách ruột kèm loét nhỏ ở niêm mạc.

** Carcinôm của đại tràng phải*

Tổn thương ban đầu có dạng nốt nhỏ gồ cao giống như tổn thương của đại tràng trái. Nhưng khi tổn thương phát triển, to dần, sùi lên thành khối dạng bông cải hoặc dạng mảng rộng có nhú, chồi vào trong lòng ruột. Hiếm khi có dạng mảng, dạng loét hoặc dạng vòng ăn cứng.

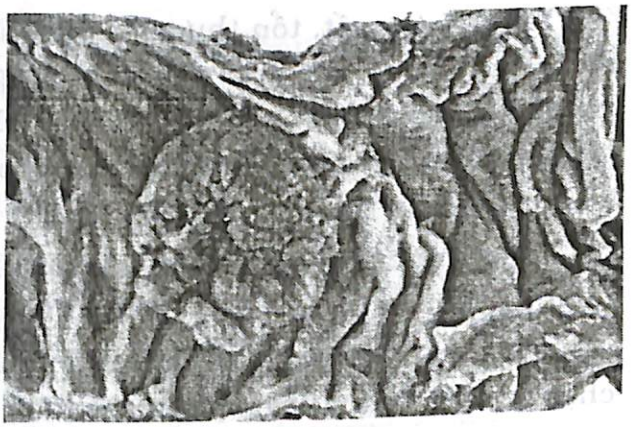

Hình 17.6. Carcinôm của đại tràng.
Tổn thương dạng chồi sùi vào lòng đại tràng.

Vi thể

Dù là loại nào, tổn thương cũng giống nhau. 95% các carcinôm đại tràng là carcinôm tuyến, trong đó nhiều loại chế tiết chất nhầy. Các chất nhầy thường được tiết ra ngoài tế bào, trong các lòng ống tuyến, trong mô kẽ của vách ruột, làm cho ung thư dễ lan rộng (làm tiên lượng xấu hơn).

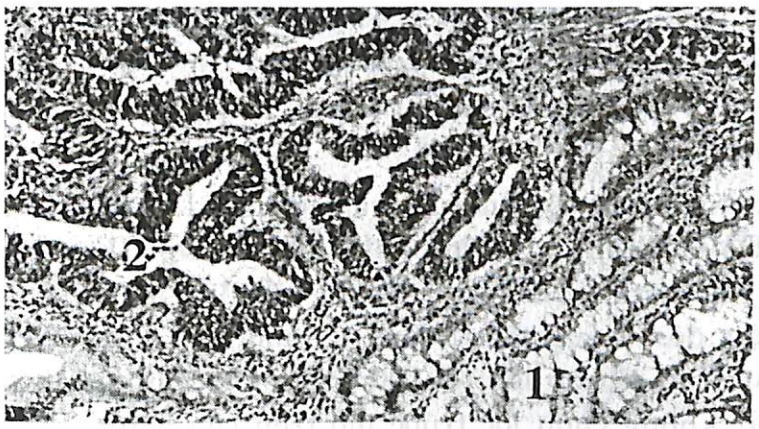

Hình 17.7. Carcinôm tuyến biệt hoá rõ của đại tràng.
Các tuyến niêm mạc bình thường với các không bào chế tiết rõ, nhân tế bào xếp đều đặn sát đáy tuyến (1). Các đám tuyến ung thư với các tế bào u có nhân dị dạng, tăng sắc, xếp thành đám dạng tuyến (2) (HE x 100).

THƯ VIỆN HUBT
TÀI LIỆU PHỤC VỤ THAM KHẢO NỘI BỘ

Một số loại hiếm là Adenoacanthoma (carcinôm tuyến có những ổ biệt hoá thành tế bào gai, đặc biệt có ở phần xa của đại tràng), carcinôm tế bào nhỏ không biệt hoá xuất nguồn từ tế bào nội tiết (giống như ở ruột non), và carcinôm kém biệt hoá, xâm nhập (loại này có thể kèm với các bệnh viêm ruột).

Biểu hiện lâm sàng

Hầu hết các carcinôm ruột đều diễn tiến âm thầm một thời gian lâu trước khi có triệu chứng lâm sàng. Thường thường, vài tháng hoặc vài năm trước khi bệnh được chẩn đoán, bệnh nhân đã có xuất huyết tiêu hoá và / hoặc có thay đổi thói quen của ruột.

Trên lý thuyết, tổn thương ở đại tràng trái thường được phát hiện sớm vì bệnh nhân thường có các triệu chứng rõ ràng như đi đại tiện ra máu, tiêu chảy, táo bón và nhờ phương tiện nội soi. Do đó, tiên lượng tốt hơn. Tuy nhiên, ung thư trực tràng và đại tràng sigma lại thường có khuynh hướng xâm nhập hơn nên lại có tiên lượng xấu hơn.

Ung thư của manh tràng và đại tràng phải thường chỉ gây các triệu chứng mơ hồ như yếu sức, mệt mỏi, sụt cân, thiếu máu không thể giải thích.

Điều cần lưu ý là tất cả ung thư đại tràng đều có thể xuất huyết. Do đó, nếu chịu khó tìm máu trong phân (dù có ít) có thể giúp phát hiện bệnh sớm.

Xâm nhập và di căn

Ung thư đại tràng lan rộng bằng xâm nhập trực tiếp đến các cấu trúc lân cận, bằng di căn qua đường lymphô và đường máu.

Các nơi dễ bị di căn là hạch vùng, gan, phổi, xương, phúc mạc, não. Nếu tính chung, 25 đến 30% bệnh nhân được phẫu thuật vì ung thư đại tràng đã có di căn.

Chẩn đoán

Có nhiều phương tiện chẩn đoán: xét nghiệm tìm máu trong phân, soi hậu môn, nội soi đại tràng sigma, nội soi đại tràng, X quang đại tràng có cản quang kép, cắt lớp điện toán.

Ung thư đại tràng cũng có sản xuất ra một loại kháng nguyên u có thể tìm thấy trong máu. Đó là kháng nguyên phôi CEA. Lượng CEA (carcino–embryonic antigen) trong huyết thanh có liên quan trực tiếp đến kích thước và độ lan rộng của ung thư. Vì vậy, đối với các tổn thương còn mới, chỉ có 19 đến 40% bệnh nhân có CEA trong máu. Con số này lên tới 100% nếu tổn thương đã cho di căn nhiều. Theo một khảo sát không chọn lọc trước mổ trên các bệnh nhân bị ung thư đại tràng thì tỷ lệ CEA dương tính là 60 – 70%. Có giá trị nhất là dùng CEA để đánh giá và theo dõi bệnh sau khi đã mổ cắt u. Nếu u đã được lấy hết hoàn toàn thì CEA biến mất. Nếu sau đó, CEA dương tính trở lại thì có nghĩa là u có thể tái phát. CEA cũng được dùng để đánh giá hiệu quả của hoá trị.

THƯ VIỆN HUBT
TÀI LIỆU PHỤC VỤ THAM KHẢO NỘI BỘ

Nhưng cần nhớ rằng xét nghiệm CEA dương tính cũng có trong ung thư phổi, ung thư vú, ung thư buồng trứng, ung thư bàng quang, ung thư tuyến tiền liệt, và một số bệnh khác (như xơ gan do uống rượu, viêm tụy tạng, viêm loét đại tràng).

Tiên lượng

Tùy thuộc vào độ lan rộng của tổn thương ở ruột, độ lan rộng đến hạch và các nơi khác xa hơn, độ biệt hoá mô học của tổn thương. Tiên lượng chung cho tất cả mọi giai đoạn là 35 – 40% sống thêm 5 năm... Tiên lượng này khá hơn nếu phát hiện và điều trị sớm.

Đánh giá giai đoạn

Có nhiều cách đánh giá giai đoạn. Trong đó có bảng phân loại của Dukes biến đổi và của AJC (American Joint Committee) được sử dụng nhiều hơn cả.

Bảng 17.1. Bảng phân loại Dukes biến đổi cho carcinôm đại tràng, kèm tiên lượng
(theo Astler VB, Coller FA, 1954)

Phân loại Dukes	% sống 5 năm	Giai đoạn tổn thương
A	100,0	Tổn thương khu trú ở niêm mạc
B1	66,6	Tổn thương lan đến lớp cơ và không có di căn hạch
B2	53,9	Tổn thương lan hết vách ruột nhưng không di căn hạch
C1	42,8	Tổn thương lan đến lớp cơ và có di căn hạch
C2	22,4	Tổn thương lan hết vách ruột và có di căn hạch
D		Có di căn xa

5.3. Carcinôm tế bào gai

Thường chỉ có ở vùng hậu môn. Tổn thương dạng mảng dày, rồi chồi và loét, giống như carcinôm tế bào gai ở nơi khác. Có khuynh hướng xâm nhập tại chỗ, di căn đến hạch vùng rồi di căn xa hơn.

5.4. Adenoacanthoma

Đã mô tả ở trên, là loại mô học hiếm gặp, có thể có ở bất kỳ nơi nào của đại tràng. Tổn thương có cùng các tính chất sinh học, lâm sàng và đại thể như các carcinôm tuyến đại tràng.

5.5. Sarcôm

Hiếm gặp, gồm sarcôm cơ trơn, sarcôm mạch máu, sarcôm mỡ, sarcôm sợi. Tổn thương có dạng khối to như thịt, giống như ở các nơi khác. Có thể cho di căn hạch và di căn xa.

THƯ VIỆN HUBT
TÀI LIỆU PHỤC VỤ THAM KHẢO NỘI BỘ

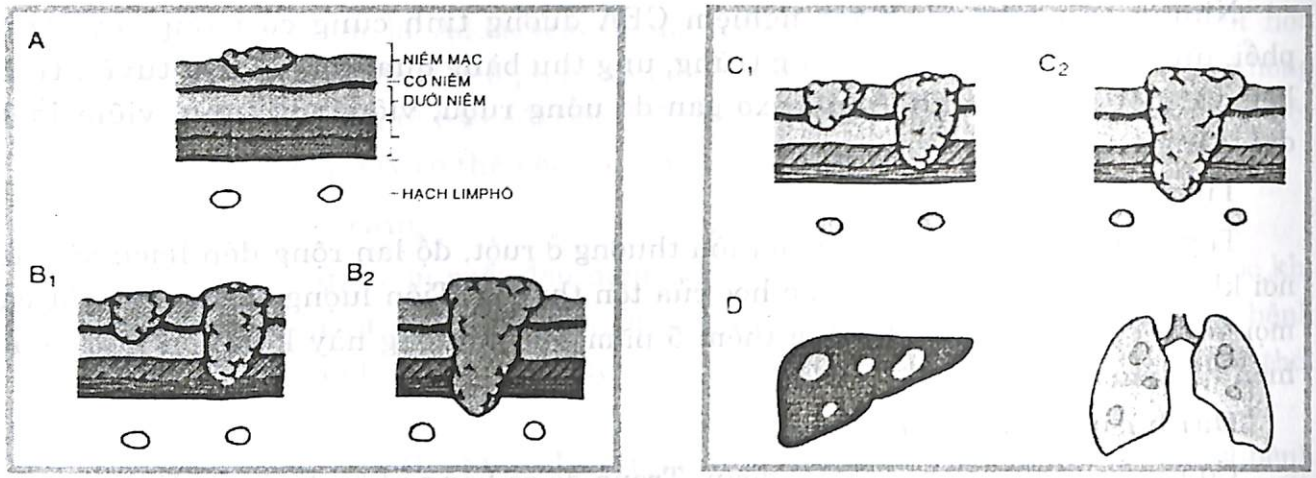

Hình 17.8. Phân loại Dukes biến đổi cho carcinôm đại tràng.

Bảng 17.2. Xếp loại TNM các ung thư đại (trực) tràng

(Theo bảng phân loại TNM của UICC, 1987).

U nguyên phát

Tx: không xác định được tổn thương nguyên phát.

T0: không có bằng chứng về u nguyên phát.

Tis: carcinôm tại chỗ (không có xâm lấn mô đệm niêm mạc trên mẫu sinh thiết hoặc trên bệnh phẩm cắt bỏ u).

T1: tổn thương giới hạn ở niêm mạc hay xâm nhập lớp dưới niêm mạc.

T2: tổn thương xâm nhập lớp cơ.

T3: tổn thương xâm nhập tất cả các lớp của đại tràng (hay trực tràng), lan đến các cấu trúc hoặc cơ quan lân cận. Không có rò.

T4: có rò hoặc xâm nhập trực tiếp vào các cơ quan hay cấu trúc khác trong ổ bụng.

Di căn hạch vùng

Nx: hạch không đánh giá được hoặc tổn thương hạch không được ghi nhận.

N0: không có di căn hạch vùng.

N1: di căn 1 – 3 hạch quanh đại (trực) tràng.

N2: di căn nhiều hơn 3 hạch quanh đại (trực) tràng.

N3: di căn bất cứ hạch nào dọc theo thân mạch máu cùng tên.

Di căn xa

Mx: không đánh giá được.

M0: không có di căn.

M1: có di căn xa

THƯ VIỆN HUBT
TÀI LIỆU PHỤC VỤ THAM KHẢO NỘI BỘ

5.6. Lymphôm

Hiếm gặp hơn so với ở dạ dày, ruột non. Có cùng đặc tính với lymphôm ở dạ dày, ruột non.

6. U VÀ TỔN THƯƠNG GIẢ U CỦA RUỘT THỪA

6.1. Nang nhầy của ruột thừa và u nhầy giả phúc mạc

Lòng ruột thừa bị giãn rộng do ứ đọng chất nhầy, tạo thành nang nhầy. Có hai loại nang nhầy: loại nang nhầy do nghẹt và nang nhầy do u.

6.1.1. Nang nhầy do nghẹt

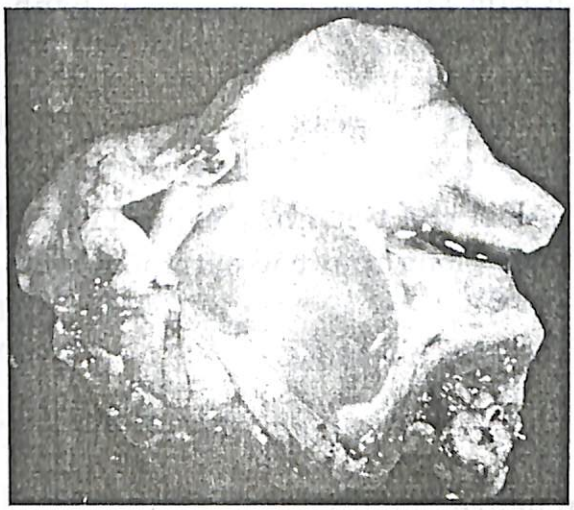

Hình 17.9. Nang nhầy của ruột thừa.

Có thể do cục phân cứng làm nghẹt lòng ruột thừa. Thay vì gây viêm ruột thừa thì lại làm cho các chất nhầy tiết ra bị ứ đọng lại trong lòng ruột tạo nên nang nhầy. Nang nhầy có thể có trong các trường hợp chất nhầy được tiết ra quá mức do tăng sản mạnh của biểu mô, do u nang tuyến nhầy, hoặc do carcinôm nang nhầy của ruột thừa.

Cấu trúc mô học của u nang tuyến nhầy và carcinôm nang nhầy thì giống như các loại tương tự ở buồng trứng.

6.1.2. Nang nhầy có tăng sản của biểu mô

Ít khi gây vỡ ruột thừa và dính chất nhầy phúc mạc.

6.2. U nang tuyến

Có thể làm vỡ ruột thừa trong 20% các trường hợp, khi đó, chất nhầy dính vào thanh mạc ruột thừa hoặc vào xoang phúc mạc. Khi khảo sát mô học các chất nhầy, không tìm thấy tế bào u, và bệnh nhân cũng không có biến chứng gì liên quan đến tổn thương của ruột thừa hay chất nhầy.

6.3. Carcinôm nang dịch nhầy

Với xuất độ bằng 1/5 loại u lành kể trên, có hình thái đại thể khó phân biệt với u lành. Nhưng tế bào u thường xâm nhập qua vách ruột, gieo rắc xa, dưới dạng các nốt ở phúc mạc. Xoang phúc mạc có thể có những ổ chất nhầy hơi đặc. Đó là các u nhầy giả phúc mạc, trong đó có chứa các tế bào của carcinôm thoái sản. Theo Robbins, u nhầy giả phúc mạc là một hình thái lan tràn trong phúc mạc của các ung thư có tiết nhầy, ví dụ như carcinôm nang nhầy của buồng

THƯ VIỆN HUBT
TÀI LIỆU PHỤC VỤ THAM KHẢO NỘI BỘ

trứng. Hiếm khi có lan tràn của tế bào ung thư đến vùng trên cơ hoành hoặc vào các tạng trong bụng.

Theo Sherman, u nhầy giả phúc mạc cũng là hậu quả của vỡ nang nhầy hoặc vỡ u nang tuyến nhầy.

6.4. U carcinoid của ruột thừa

Hiếm gặp. Loại xuất độ cao nhất là u tế bào nội tiết (u tế bào ưa bạc), giống như ở các phần khác của ống tiêu hoá (đã mô tả ở các bài trước).

U thường ở đầu xa của ruột thừa, đường kính 2 – 3cm, chắc, diện cắt đặc, màu vàng, làm hẹp lòng ruột thừa. Cấu trúc mô học tương tự như u ở ruột non, với tế bào có hình thái và có nhân đồng nhất. U có thể xâm lấn sâu ra lớp cơ và thanh mạc. U hiếm cho di căn hạch và không bao giờ cho di căn xa. U cũng hiếm gây hội chứng carcinoid.

6.5. Các loại u khác hiếm gặp hơn nữa gồm

Carcinôm không chế tiết nhầy hoặc có thể là loại chế tiết nhầy (như đã tả ở phần trên, tạo thành nang nhầy). Có thể cho di căn giống như các carcinôm ruột non hoặc cho u nhầy giả phúc mạc.

Các u lành và ung thư của trung mô, giống như ở các nơi khác.

7. U CỦA PHÚC MẠC

Tất cả các u của phúc mạc đều ác tính, gồm u nguyên phát và u thứ phát.

7.1. U nguyên phát

Là u trung mạc và rất hiếm gặp. Cũng giống như các u trung mạc ở phần trên cơ hoành, u trung mạc của phúc mạc thường đi kèm theo bệnh bụi phổi Asbestos (80%). Tại sao bệnh nhân hít bụi asbestos lại bị u trung mạc của phúc mạc thì người ta chưa biết.

U có các đặc tính như u trung mạc ở màng tim, màng phổi.

7.2. U thứ phát

Rất thường gặp. Bất kỳ ung thư nào trong ổ bụng, đã diễn tiến nặng thì phúc mạc cũng bị lan tràn bởi tế bào ung thư. Loại ung thư dễ cho lan tràn phúc mạc nhất là carcinôm buồng trứng và carcinôm tụy tạng.

7.3. Các u sau phúc mạc

Xuất nguồn từ mô mỡ, mô sợi, mô cơ, mạch máu, mạch lymphô, dây thần kinh, và các hạch lymphô dọc theo động mạch chủ. Có thể có u lành hoặc u ác. Cấu trúc giải phẫu bệnh tương tự u ở các nơi khác.

THƯ VIỆN HUBT
TÀI LIỆU PHỤC VỤ THAM KHẢO NỘI BỘ

7.4. Nang mạc treo ruột

Đó là những khối dạng nang, to hoặc nhỏ, ở mạc treo ruột hoặc dính vào phúc mạc dọc theo thành bụng. Có thể chẩn đoán nhầm với các u khác trong bụng.

Nguyên nhân và đặc tính chưa được biết rõ, nhưng người ta chia các nang này làm nhiều loại tùy nguồn gốc xuất phát.

– Từ các ống lymphô.

– Từ các túi thừa của ruột.

– Từ mào niệu dục.

– Từ các ổ nhiễm khuẩn đã được tạo nang (như sau viêm tụy tạng, được gọi là nang giả tụy).

– Từ các u ác tính.

Nang thường có đơn độc, đôi khi có nhiều nang, đường kính thay đổi từ 1 – 2cm đến 15 – 20cm. Dịch chứa trong nang có thể là dịch lymphô (dưỡng trấp), dịch trong, dịch nhầy, hoặc có tính chất khó mô tả. Dịch thường đục do mô hoại tử hay do máu cũ.

Mô học, vách nang bằng mô sợi kèm đặc tính tế bào tùy theo nguồn gốc xuất phát. Hầu hết nang là tổ chức không phải u, rất di động, dễ điều trị khỏi bằng cách cắt bỏ.

TÀI LIỆU THAM KHẢO

1. Cooper HS: Intestinal Neoplasms. In Sternberg SS: Diagnostic Surgical Pathology. Vol 2, Raven Press, 1994: 1371– 1418.
2. Crawford JN: The Gastrointestinal Tract. In Cotran PS, Kuman V, Collins T : Pathologic Basic of Disease, 6th ed. WB Saunder Company. 1999: 775–845.
3. Owen DA, Kelly JK: Large Intestine and Anus. In Damjanov I. Linder J : Anderson' s Pathology. Vol 2. 10th ed. Mosby, 1996: 1741 – 1778.
4. Petras RE: Nonplastic Intestinal Diseases. In Sternberg SS: Diagnostic Surgical Pathology. Vol 2, Raven Press, 1994: 1311–1370.
5. William GT, Jass JR, Baron JH: The Alimentary System. In McGee JO'D, Isaacson PG, Wright NA: Oxford Textbook of Pathology. Vol 2a, Oxford University Press, 1992: 1131–1283.

TỰ LƯỢNG GIÁ

Chọn câu trả lời đúng nhất trong các câu từ 1 đến 9

Câu 1. Bệnh Hirschsprung có đặc điểm:

A. Hiếm khi gây tắc ruột.

B. Trẻ em bị hội chứng Down có xuất độ gấp 10 lần trẻ bình thường.

THƯ VIỆN HUBT
TÀI LIỆU PHỤC VỤ THAM KHẢO NỘI BỘ

C. Do tăng sản tế bào hạch thần kinh Auerbach và Meissner.

D. Thường xảy ra ở tuổi thiếu niên.

E. Là tổn thương tiền ung.

Câu 2. Chứng không có hậu môn có đặc điểm:

A. Do hẹp lỗ màng ngăn ruột với hậu môn.

B. Xuất độ 1/5000 trẻ sơ sinh.

C. Là chứng không có ống hậu môn.

D. Phần lớn có kèm tật chít hẹp đại tràng.

E. Có thể gây biến chứng đường rò với hệ niệu dục.

Câu 3. Hình ảnh vi thể gồm lớp niêm mạc teo đét, lớp dưới niêm mỏng, lớp cơ trơn mỏng hoặc không có, kèm thấm nhập viêm không đặc hiệu, là tổn thương của bệnh:

A. Trĩ nội.

B. Trĩ ngoại.

C. Túi thừa.

D. Hirschsprung.

E. Viêm loét đại tràng.

Câu 4. Niêm mạc ruột sung huyết đỏ sậm, có những vết loét sâu, dọc theo chiều dài ruột, dễ chảy máu, là tổn thương của bệnh:

A. Viêm loét đại tràng do amíp.

B. Viêm loét đại tràng vô căn.

C. Viêm đại tràng do *Clostridium difficile*.

D. Viêm ruột liễu.

E. Viêm ruột do virus.

Câu 5. Viêm ruột thừa cấp tính **không có** đặc điểm:

A. Xuất độ bệnh cao nhất là tuổi thanh niên.

B. Xuất độ bệnh ở nam giới cao hơn nữ giới.

C. Phần lớn do ruột thừa bị nghẹt.

D. Thấm nhập nhiều bạch cầu ái toan ở các lớp ruột.

E. Có thể gây viêm phúc mạc.

Câu 6. Pôlíp tăng sản của đại tràng có đặc điểm:

A. Chiếm 10% tất cả các pôlíp biểu mô (trên khảo sát mổ tử thi).

B. Thường xảy ra trên bệnh nhân trẻ.

C. Hầu hết xuất phát từ đại tràng ngang.

D. Tổn thương không có cuống, trơn láng.

E. Có thể hoá ác.

THƯ VIỆN HUBT
TÀI LIỆU PHỤC VỤ THAM KHẢO NỘI BỘ

Câu 7. Hình ảnh vi thể gồm tăng sản tuyến ống, xếp dày đặc, trên nền mô đệm sợi thưa, biểu mô tuyến hình trụ cao, nhân tăng sắc, ít biệt hóa, là đặc điểm của:

A. Pôlíp tăng sản.
B. U tuyến ống.
C. U tuyến nhánh.
D. U tuyến ống–nhánh.
E. Carcinôm tuyến đại tràng.

Câu 8. U ở trực tràng, không có cuống, bề mặt có thùy, mịn như da, kèm loét xuất huyết là hình ảnh đại thể của:

A. Pôlíp tăng sản.
B. U tuyến ống.
C. U tuyến nhánh.
D. U tuyến ống–nhánh.
E. Carcinôm tuyến đại tràng.

Câu 9. Loại pôlíp nào **không** hoá ác:

A. Trong bệnh đa pôlíp gia đình.
B. Trong hội chứng Peutz–Jeghers.
C. Trong hội chứng Gardner.
D. Trong hội chứng Turcot.
E. Trong u tuyến.

Chọn câu trả lời tương ứng chéo cho các câu từ 10 đến 15

Các loại u	Có đặc điểm
Câu 10. Bệnh đa pôlíp gia đình.	A. Vi thể gồm các nang lót biểu mô trụ cao chế nhầy.
Câu 11. U tuyến ống.	B. Không hoá ác.
Câu 12. U tuyến nhánh.	C. Di truyền gen lặn nhiễm sắc thể thường.
Câu 13. Hội chứng Turcot.	D. Gồm đa pôlíp kèm u bó sợi.
Câu 14. Hội chứng Gardner.	E. Tế bào biểu mô ít biệt hóa.
Câu 15. Hội chứng Peutz – Jeghers.	

Chọn câu trả lời Nhân – Quả trong các câu từ 16 đến 20

Câu 16. (1) Về vị trí xuất phát, carcinôm tuyến đại tràng có xuất độ cao ở đại tràng ngang **BỞI VÌ** (2) Trực tràng và đại tràng sigma là vùng có xuất độ cao u tuyến ống và u tuyến nhánh.

Câu 17. (1) Carcinôm đại tràng trái thường có dạng chồi sùi **BỞI VÌ** (2) Phần lớn carcinôm đại tràng trái là carcinôm tế bào gai.

Câu 18. (1) Lượng CEA trong huyết thanh có liên quan trực tiếp đến kích thước và độ lan rộng của khối ung thư đại tràng **BỞI VÌ** (2) CEA là kháng nguyên đặc hiệu của carcinôm đại tràng.

Câu 19. (1) Tiên lượng sống thêm của carcinôm đại tràng giai đoạn B2 (theo Dukes) là khoảng 43%. **BỞI VÌ** (2) Giai đoạn B2 nghĩa là tổn thương còn giới hạn ở vách ruột nhưng đã có di căn hạch.

Câu 20. (1) U carcinoid ở ruột thừa thường gây hội chứng carcinoid. **BỞI VÌ** (2) Ruột thừa là vị trí có xuất độ u carcinoid cao nhất của ống tiêu hóa.

THƯ VIỆN HUBT
TÀI LIỆU PHỤC VỤ THAM KHẢO NỘI BỘ

Bài 18
BỆNH GAN VÀ ĐƯỜNG MẬT

MỤC TIÊU

1. *Mô tả và phân tích tổn thương các loại viêm gan.*
2. *Mô tả và phân tích tổn thương tám loại xơ gan.*
3. *Mô tả và phân tích u tế bào gan.*
4. *Mô tả và phân tích ung thư nguyên phát cửa gan.*
5. *Mô tả và phân tích u nguyên bào gan.*
6. *Mô tả và phân tích carcinom túi mật.*

Gan người trưởng thành nặng khoảng 1400 – 1600g, có hai thùy phải và trái, được bao bọc bởi một bao sợi liên kết (bao Glisson). Đơn vị cấu trúc gan là tiểu thùy, kích thước 0,5 – 1mm, gồm một tĩnh mạch trung tâm tiểu thùy, từ đó các dãy tế bào gan toả ra hình nan hoa. Giữa các tiểu thùy là khoảng mô liên kết (khoảng cửa) có các nhánh động mạch gan, tĩnh mạch cửa và ống mật. Giữa các dãy tế bào gan là các xoang mao mạch lót bởi tế bào nội mô và tế bào Kupffer (một loại đại thực bào). Các ống mật nhỏ do các nhánh bào tương của tế bào gan bao bọc tạo thành, lớn dần khi ra đến khoảng cửa, thành các ống, lót lớp niêm mạc vuông đơn.

Đơn vị chức năng gan là khoảng cửa. Vì tĩnh mạch gan cung cấp 60% oxy (phần còn lại do động mạch gan) nên các tế bào gan gần khoảng cửa, trong trường hợp gan bệnh, bị ảnh hưởng sau cùng và sớm hồi phục hơn các tế bào xung quanh tĩnh mạch trung tâm tiểu thùy.

Các enzym SGOT (serum glutamic oxaloacetic transferase) và SGPT (serum glutamic pyruvic transferase) do gan tổng hợp, có giá trị xác định mức tổn thương tế bào gan. Phosphatase kiềm, do gan và các cơ quan khác như xương, ruột và nhau thai sản xuất nên không đặc hiệu cho bệnh lý gan.

Mật do tế bào gan chế tiết gồm phần lớn là nước, còn lại là chất điện giải, bilirubin, cholesterol, phospholipid và lecithin. Mật giúp cơ thể hấp thu chất béo và các vitamin tan trong chất béo. Các acid mật (cholic và chenodeoxycholic acid) sau khi đổ vào ruột đến hỗng tràng lại được tái hấp thu vào máu theo tĩnh mạch cửa về gan.

THƯ VIỆN HUBT
TÀI LIỆU PHỤC VỤ THAM KHẢO NỘI BỘ

1. CÁC BỆNH LÝ VÀNG DA

Vàng da do gan được phân biệt với vàng da do tăng chất caroten trong máu nhờ triệu chứng vàng kết mạc mắt, khi bilirubin máu tăng đến mức 2 – 3mg% (bình thường 0,5 – 1 mg%). Các nhóm nguyên nhân gây vàng da gồm:

(l) Tăng bilirubin máu,

(2) Giảm hấp thu bilirubin,

(3) Rối loạn kết hợp với glucuronic acid,

(4) Rối loạn tiết mật vào các ống mật.

– Tăng bilirubin máu do tán huyết hoặc do bệnh thalassemia phóng thích bilirubin chưa kết hợp, lắng đọng ở mô thần kinh gây tổn thương não.

– Giảm sự hấp thu bilirubin của tế bào gan gặp trong hội chứng Gilbert, bệnh di truyền gen trội, bệnh nhân bị vàng da và tăng nhẹ bilirubin.

– Rối loạn kết hợp bilirubin với các acid glucuronic gặp trong các bệnh lý gây hư hoại màng tế bào hoặc tế bào gan. Trong hội chứng Crigler Najjar, bệnh di truyền thiếu enzym UDP glucuronyl transferase làm giảm lượng bilirubin kết hợp trong máu.

2. SUY GAN

Gan là cơ quan có khả năng hồi phục và bù trừ rất cao. Ở động vật thử nghiệm chỉ cần còn 10% số tế bào gan còn hoạt động cũng đủ để duy trì chức năng gan bình thường. Suy gan có thể do:

* Hoại tử tế bào gan lan rộng do viêm gan virus, do thuốc như halothane (gây mê), IMAO (monoamine oxidase inhibitors), thuốc kháng lao, do uống quá liều acetaminophen, do hoá chất như vàng phosphorua, tetrachlorid carbon.

* Các tổn thương siêu cấu trúc như trong bệnh gan thoái hoá mỡ trên bệnh nhân có thai, ở bệnh nhân ngộ độc tetracyclin, hoặc bệnh nhi mắc bệnh Reye. Các hạt mỡ nhỏ tích tụ trong tế bào gan làm rối loạn siêu cấu trúc và chuyển hoá tế bào gan, gây suy gan mà không thấy hiện tượng hoại tử tế bào.

* Các bệnh gan mạn tính (chủ yếu là xơ gan giai đoạn cuối).

Khám lâm sàng thấy gan teo nhỏ, cổ trướng, vàng da, hơi thở hôi mùi cam thối (của chất mercaptan do các vi khuẩn đường ruột phân huỷ các gốc sulfur có methionin), rối loạn hô hấp, phù phổi, tăng áp lực tĩnh mạch cửa, rối loạn nội tiết gây bệnh nữ nhũ, teo tinh hoàn. Xét nghiệm máu thấy tăng bilirubi kết hợp và không kết hợp, tăng SGOT, tăng SGPT, giảm đường huyết, thời gian prothrombin kéo dài, rối loạn các yếu tố đông máu, tăng độ cô đặc máu làm dễ hình thành đông máu rải rác trong lòng mạch.

THƯ VIỆN HUBT
TÀI LIỆU PHỤC VỤ THAM KHẢO NỘI BỘ

3. HỘI CHỨNG GAN – THẬN

Suy gan gây biến chứng suy thận và tử vong. Trong hội chứng gan thận, không có biến đổi cấu trúc vi cầu thận và ống thận, trừ khi kèm biến chứng xuất huyết và nhiễm khuẩn. Thận này có thể hoạt động tốt khi đem ghép cho người khác.

Ở người khỏe mạnh, endotoxin do các vi khuẩn Gram âm thường trú ở ruột sản xuất theo hệ cửa đến gan bị các tế bào Kupffer hấp thu. Nếu gan suy không hấp thu được, chất này tràn vào hệ tuần hoàn, hoạt hoá hệ kallikrein–bradykinin, phóng thích catecholamin hoạt hoá renin–angiotensin gây co thắt mạch thận, đông máu rải rác trong lòng mạch, gây suy thận cấp.

4. BỆNH GAN DO RỐI LOẠN TUẦN HOÀN

Gồm:

* Sung huyết gan do suy tim: giảm cung lượng máu đến gan làm tế bào gan thiếu oxy, nhất là những tế bào xung quanh tĩnh mạch trung tâm tiểu thùy.

* Tăng áp lực lực tĩnh mạch gan do suy tim phải: cũng làm tế bào gan thoái hoá.

* Sung huyết tĩnh mạn tính: gan to, bờ tròn, bệnh nhân có cảm giác căng tức, do bao Glisson bị căng. Diện cắt gan có màu sậm của những vùng sung huyết xen lẫn những vùng hoại tử thiếu máu nhạt màu. Dưới kính hiển vi, tĩnh mạch trung tâm và xoang gan sung huyết, các tế bào gan bị thoái hoá.

5. HỘI CHỨNG BUDD – CHIARI

Hiếm gặp. Do tắc tĩnh mạch gan làm gan căng trướng, đau thắt, có khi kèm tràn dịch ổ bụng. Nguyên nhân: (1) Xơ hẹp tĩnh mạch gan nguyên phát không rõ nguyên nhân, (2) Cục huyết khối tĩnh mạch gan, và (3) Do các ung thư như carcinôm tế bào gan, thận, thượng thận... xâm nhập tĩnh mạch gan.

6. TẮC TĨNH MẠCH CỬA

Làm gan bị sung huyết kèm lách to. Do:

(l) Nguyên nhân ngoài gan: cục huyết khối do ung thư, do phẫu thuật bụng, hoặc do viêm phúc mạc.

(2) Nguyên nhân trong gan: do carcinôm tế bào gan hoặc do ung thư di căn gan.

7. BỆNH NÃO – GAN

Do rối loạn chuyển hoá gan, các dẫn xuất protein có nitrogen tăng trong máu đến não tác động như một độc tố thần kinh, gây bệnh não–gan: triệu chứng đầu tiên là run, dần dần bệnh nhân bị giảm hoặc mất hoàn toàn ý thức, co giật và hôn mê. Vì vậy, tình trạng bệnh nặng hơn khi lượng protein trong máu tăng như xuất huyết tiêu hoá, ăn nhiều thực phẩm giàu protein... Ngược lại dùng các kháng sinh diệt bớt vi khuẩn ruột phân huỷ protein giúp giảm bớt bệnh.

THƯ VIỆN HUBT
TÀI LIỆU PHỤC VỤ THAM KHẢO NỘI BỘ

Trong các chất gây bệnh não–gan, NH_3 (ammoniac) được biết rõ nhất. Bình thường NH_3 được gan chuyển hoá thành urê. Ở bệnh nhân suy gan, NH_3 tăng cao, đến hệ thần kinh trung ương, làm rối loạn quá trình chuyển hoá alpha–ketoglutarate thành glutamin, rối loạn hoạt động ATP trong chu kỳ Krebs–tricarboxylic acid.

Các chất khác gây bệnh não–gan là:

(1) Các amid và acid amin xâm nhập não, tác dụng như những chất dẫn truyền thần kinh làm rối loạn hoạt động não,

(2) Một số acid amin tăng cao ở bệnh nhân suy gan làm rối loạn sự tổng hợp các chất dẫn truyền thần kinh như: phenylalamin làm giảm sự tổng hợp catecholamin, tyroxin làm tăng octopamin, tryptophan làm tăng serotonin. Ngoài ra các acid béo chuỗi ngắn cũng có thể tác động như những chất dẫn truyền thần kinh giả.

Về hình thái, có rất ít thay đổi cấu trúc não trong bệnh não – gan. Thường chỉ thấy tăng dưỡng và tăng sản các sao bào ở vỏ não và các nhân dưới vỏ. Ở bệnh nhân suy gan mạn có thoái hoá các nơron và bao myêlin của sợi thần kinh.

8. TEO GAN NÂU

Gan bị teo nhỏ, nhẹ hơn bình thường, màu nâu sậm, bề mặt nhăn nhúm. Vi thể thấy tế bào gan có hạt màu nâu vàng lipochrome.

Gan teo nhưng không kèm suy gan.

9. GAN THOÁI HOÁ MỠ

Là sự tích tụ mỡ trong bào tương tế bào gan do thoái hoá tế bào gan hoặc do các bệnh toàn thân như tiểu đường, lao, viêm loét đại tràng mạn, suy dinh dưỡng thể Kwashiokor hoặc do ăn quá nhiều, do nghiện rượu.

Gan có thể hơi to hơn bình thường hoặc nặng 5 – 6kg tùy mức độ tích tụ mỡ.

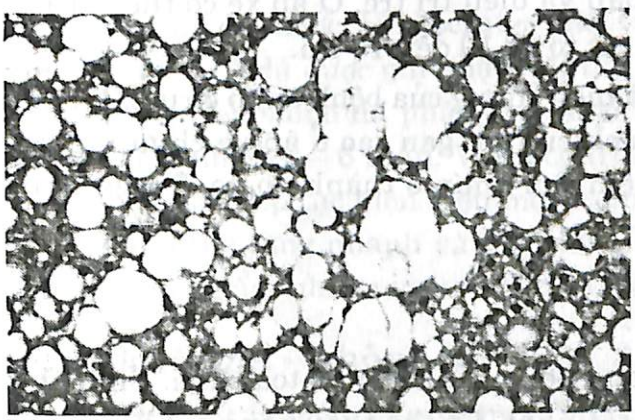

Hình 18.1. Vi thể gan thoái hoá mỡ:
các tế bào gan có các không bào lớn chứa mỡ (1), đẩy nhân lệch về một phía. (HE x 100).

THƯ VIỆN HUBT
TÀI LIỆU PHỤC VỤ THAM KHẢO NỘI BỘ

10. BỆNH GAN DO DƯỢC PHẨM

Thuốc uống hấp thu qua ruột theo hệ tĩnh mạch cửa về gan. Trong tế bào gan, chủ yếu tại lưới nội sinh chất không hạt, có một quá trình biến đổi sinh học qua hệ enzym P450 cytochrome oxýt hoá các phức hợp ngoại nhập. Sau đó các phức hợp này được chuyển thành dạng hòa tan trong nước (các muối glucuronic và sulfate) để dễ dàng thải ra theo mật hoặc nước tiểu. Một số thuốc hoặc hoá chất sau quá trình biến đổi sinh học ở gan tạo thành các phức hợp gây độc cho gan hoặc các cơ quan khác. Có hai nhóm:

* Nhóm I: gồm các thuốc chloroform, acetaminophen, aspirin, furosemid, các thuốc chống ung thư như daunorubicin, methotrexat. Tác dụng độc của các thuốc này đã được người ta đoán trước: nếu dùng lâu ngày hoặc với liều cao có thể gây hoại tử tế bào gan.

* Nhóm II: người ta không thể đoán trước được khi nào và với liều thuốc nào thì gan bị tổn thương. Tần suất thay đổi từ 1/50 đến 1/10.000 trường hợp dùng thuốc và gây độc tế bào gan ít nhất sau 3 tuần dùng thuốc. Các thuốc như phenylbutazon, sulfonamid, methyldopa gây ra các tổn thương như: viêm gan không đặc hiệu, tăng sản tế bào Kupffer và thấm nhập các tế bào viêm mà chủ yếu là bạch cầu đa nhân ái toan ở khoảng cửa. Các thuốc kháng lao, IMAO và halothane có thể gây viêm gan hoại tử nặng, tử vong.

11. ÁP XE GAN

Có hai loại:

Do các vi khuẩn sinh mủ xâm nhập gan qua đường mật, qua tĩnh mạch cửa, động mạch gan. Vi khuẩn thường gặp là E. coli. Bệnh nhân sốt, đau tức hạ sườn phải, xét nghiệm máu thấy tăng phosphatase kiềm và giảm albumin máu. Tử vong cao, nhất là khi chẩn đoán và điều trị trễ. Ổ áp xe có thể rất nhỏ, không nhìn thấy bằng mắt thường, hoặc rất to từ 10 đến 15 cm.

* Do amíp: thường là biến chứng của bệnh amíp ở ruột. Ký sinh trùng Entamoeba histolytica theo tĩnh mạch cửa tới gan tạo ổ áp xe chứa mủ màu nâu. Chẩn đoán xác định bằng xét nghiệm tìm amíp ở thành áp xe. Từ gan, amíp có thể đến phổi và não.

12. LAO GAN

Phần lớn xảy ra trong bệnh cảnh lao kê toàn thể. Sinh thiết gan bằng kim là phương tiện chẩn đoán tốt nhất. Có thể thấy nang lao điển hình, đôi khi thấy trực khuẩn trong tế bào Kupffer. Nhưng chỉ có 10% trường hợp tìm thấy vi khuẩn kháng acid khi cấy.

THƯ VIỆN HUBT
TÀI LIỆU PHỤC VỤ THAM KHẢO NỘI BỘ

13. BỆNH SARCOID

Bệnh biểu hiện bởi những tổn thương có dạng những cục, mảng ở da, gan, phổi, lách, thận, giác mạc, hạch lymphô... Sinh thiết gan thấy hình ảnh u hạt giống nang lao nhưng không có hoại tử bã đậu. Hình ảnh u hạt ở gan chỉ có 38% do bệnh sarcoid, còn lại 31% do các bệnh gan nguyên phát, 12% do lao gan, 3% do nhiễm Schistosomia và 15% không rõ nguyên nhân.



Hình 18.2. Tổn thương đại thể của áp xe gan do vi khuẩn.
Gan có nhiều ổ áp xe chứa mủ đặc. Phần mô gan xung quanh vẫn bình thường.

14. NANG SÁN LÁ GAN

Gan có một hoặc nhiều nang. Thường mỗi nang lớn (nang mẹ) chứa nhiều nang nhỏ (nang con) lẫn trong chất dịch màu mật. Tìm kỹ trong chất dịch có thể thấy đầu sán hoặc thân sán.

15. VIÊM GAN VIRUS (VGVR)

Do nhiều loại: VGVR A, VGVR B, VGVR C, D (delta) và E, VGVR do Cytomegalovirus, do Herpes simplex, do Varicella zoster, do virus Epstein Barr, do virus gây bệnh rubella.

15.1. Viêm gan virus A

Các triệu chứng của bệnh đã được Hippocrates mô tả cách đây 2000 năm. Những trận dịch viêm gan virus A đã được ghi nhận vài thế kỷ trước, đến nay bệnh vẫn còn phổ biến. Năm 1973, Feinstone đã phân lập được virus trong phân người đang mắc bệnh. Thời gian ủ bệnh từ 2 – 6 tuần. Virus có trong phân bệnh nhân 1–2 tuần trước khi bệnh khởi phát và tiếp tục hiện diện một tuần sau đó. Khi phân bệnh nhân vừa hết virus thì kháng thể tăng nhanh và tồn tại nhiều năm (trung bình 10 năm). Bệnh lây truyền do thực phẩm nhiễm virus từ phân người bệnh.

15.2. Viêm gan virus không A – không B

Có hai nhóm: nhóm thứ nhất là viêm gan virus E với kiểu lây giống như viêm gan virus A, nhóm thứ hai gồm viêm gan virus C và viêm gan virus D với kiểu lây giống viêm gan virus B.

THƯ VIỆN HUBT
TÀI LIỆU PHỤC VỤ THAM KHẢO NỘI BỘ

15.2.1. Viêm gan virus E

Do HEV (Hepatitis E virus), lây lan chủ yếu qua đường tiêu hóa, do thức ăn và nước uống bị hoại nhiễm. Có thể lan tràn thành dịch lớn với nhiều người bị viêm gan cấp trầm trọng.

Thời kỳ ủ bệnh 2 – 9 tuần, trung bình 6 tuần. Biểu hiện lâm sàng giống như viêm gan virus A, không có tình trạng mang mầm bệnh và diễn biến mạn tính, thường gây tắc mật trong gan.

15.2.2. Viêm gan virus D

HDV (Hepatitis Delta virus) là một virus bất toàn, chỉ sinh sản khi có HBsAg. HBV có vai trò phụ trợ và viêm gan virus D chỉ xảy ra ở bệnh nhân có HBsAg.

Điểm cần lưu ý là viêm gan virus D cấp có thể xảy ra dưới hai dạng:

– Nhiễm cùng lúc với viêm gan virus B cấp.

– Bội nhiễm: viêm gan virus D cấp xuất hiện trên người bị viêm gan virus B mạn tính hoặc người mang HBsAg mạn tính.

Cả hai dạng này đều nặng, có thể đưa đến xơ gan, suy gan với tỷ lệ tử vong cao.

Tổn thương gan trong viêm gan virus tối cấp này gồm: thoái hoá mỡ với nhiều hạt nhỏ, tế bào gan thoái hoá có bào tương nhuộm rõ phẩm eosin.

Trong viêm gan virus D mạn, tổn thương gan thường nặng hơn các loại viêm gan virus khác, có thể đưa đến xơ gan và tăng áp lực tĩnh mạch cửa.

15.2.3. Viêm gan virus C

Được đề cập nhiều trong thời gian gần đây như một loại viêm gan virus không A – không B liên quan đến truyền máu vì có tần suất quá cao, có liên quan nhiều đến bệnh mạn tính của gan, đến ung thư gan nguyên phát. Cách lây lan giống như trong viêm gan virus B.

Thời gian ủ bệnh khoảng 7 – 8 tuần. Sau khi nhiễm HCV (hepatitis C virus), phần lớn bệnh nhân không có triệu chứng lâm sàng. Ít có bệnh cảnh viêm gan virus cấp hay tối cấp. 40 –70% bệnh nhân sẽ bị viêm gan mạn. 10 – 25% bệnh nhân viêm gan C mạn sẽ bị xơ gan. Các tác giả Nhật còn nhận thấy có kháng thể anti HCV trong 76,3% bệnh nhân bị viêm gan mạn, trong 66,7% bệnh nhân bị xơ gan, và trong 76,2% bệnh nhân bị ung thư gan nguyên phát.

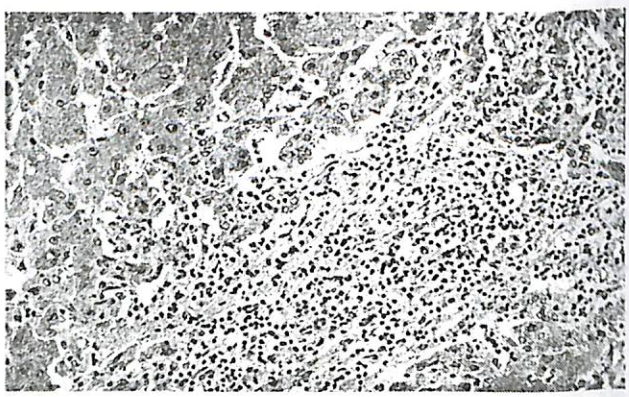

Hình 18.3. Viêm gan virus cấp.
Quanh tĩnh mạch trung tâm tiểu thùy có nhiều tế bào gan bị phồng và hoại tử. Khoảng cửa thấm nhập bạch cầu một nhân và lymphô bào (HE x 100).

THƯ VIỆN HUBT
TÀI LIỆU PHỤC VỤ THAM KHẢO NỘI BỘ

Tổn thương gan trong viêm gan virus C có một số đặc điểm như sau:

(1) Thoái hoá ống mật,

(2) Tế bào gan bị thoái hoá mỡ,

(3) Lymphô bào thấm nhập nhiều thành đám hoặc thành nang lymphô,

(4) Hoại tử quanh tĩnh mạch trung tâm,

(5) Xơ hoá ở khoảng cửa.

15.3. Viêm gan virus B

Năm 1970 Dane phân lập được virus có 2 phần, phần lõi DNA tạo kháng nguyên HBcAg và phần vỏ gồm protein, polysaccharide, lipid tạo kháng nguyên bề mặt HBsAg. Một kháng nguyên khác là kháng nguyên E, bản chất là protein, tác động như immunoglobulin có vai trò quan trọng trong sự mạn tính của bệnh. Bệnh lây truyền từ người bệnh kịch phát hoặc từ người mang mầm bệnh mạn tính (nhiều năm) sang người lành bởi đường máu: tiêm chích, truyền máu, ghép cơ quan.

Virus còn hiện diện trong nước tiểu, nước bọt, máu kinh nguyệt và các dịch tiết khác của cơ thể, nên bệnh còn có thể lây qua miệng, đường tình dục, từ mẹ sang con (lúc chuyển dạ và sinh).

Thời gian ủ bệnh thay đổi từ 6 ngày đến 6 tháng. HBsAg tăng cao trong máu vài tuần trước khi có triệu chứng lâm sàng. Lượng HBsAg dương tính kéo dài trong 3 – 6 tháng (10% trường hợp) chứng tỏ bệnh nhân chuyển thành người mang mầm bệnh mạn tính. Kháng thể Anti–HBsAg cũng xuất hiện muộn khi đã có các triệu chứng lâm sàng chứng tỏ bệnh nhân có nhiễm virus và đã được miễn dịch vì trên bệnh nhân mang mầm mạn Anti HBsAg âm tính hoặc chỉ có rất ít. Kháng nguyên e (HBe) xuất hiện lúc bệnh kịch phát và nếu vẫn tồn tại kéo dài thì tiên lượng bệnh rất xấu. Các tế bào gan nhiễm virus, viêm gan B được nhận dạng qua các đặc điểm:

(1) Tế bào có dạng kính mờ

(2) Nhuộm Shikata orcein đặc hiệu cho các tế bào nhiễm virus viêm gan B.

(3) Phương tiện đặc hiệu nhất là nhuộm hoá – mô – miễn dịch với kháng thể chống lại HBsAg.

Về mặt bệnh học, VGVR A không diễn tiến thành mạn tính, chỉ có VGVR B mới có thể diễn tiến đến xơ gan. Trong thời gian ủ bệnh, virus sinh sản trong tế bào gan và ở trong nhân tế bào, lúc đó tế bào trông vẫn bình thường. Virus tạo ra kháng nguyên màng hoặc làm biến đổi cấu trúc màng tế bào gan hoặc kích thích tế bào gan tạo những kháng nguyên mới. Liên quan giữa đáp ứng miễn dịch và độ nặng của bệnh rất phức tạp, nên VGVR B có thể có một hoặc nhiều bệnh cảnh như: viêm gan cấp, hoại tử gan bán cấp, viêm gan toàn thể, viêm gan mạn diễn tiến, viêm gan mạn tồn tại.

THƯ VIỆN HUBT
TÀI LIỆU PHỤC VỤ THAM KHẢO NỘI BỘ

15.3.1. Viêm gan cấp

Tế bào gan phồng to, các tế bào Kupffer tăng sản giữa các xoang gan và thấm nhập lymphô bào và bạch cầu một nhân ở khoảng cửa. Sau đó tế bào gan hoại tử, nhất là vùng xung quanh tĩnh mạch trung tâm tiểu thùy. Tế bào có bào tương co cụm, vón cục, nhân tan, cuối cùng tế bào chỉ còn là một cục bắt màu acid: thể Councilman.

15.3.2. Viêm gan hoại tử bán cấp

Gan teo nhỏ, mặt cắt gan có nhiều hạt. Vi thể: tổn thương điển hình là hoại tử bắc cầu: các dãy tế bào gan hoại tử nối liền nhau và nối từ tĩnh mạch trung tâm tiểu thùy đến khoảng cửa.

15.3.3. Viêm gan hoại tử toàn bộ

Là bệnh cảnh nặng gây tử vong rất cao, nhất là ở bệnh nhân già. Từng vùng rộng hoặc nhiều tiểu thùy gan bị hoại tử làm gan mềm (có thể xếp đôi được). Cấu trúc gan bị xáo trộn, hoại tử lan dần từ vùng xung quanh tĩnh mạch trung tâm tiểu thùy. Hoại tử thường kèm xuất huyết. Các xoang gan sung huyết có nhiều xác tế bào Kupffer, các khoảng cửa nhích lại gần nhau do hệ lưới võng của gan cũng bị hư. Các tế bào viêm một nhân (đơn bào, lymphô bào) thấm nhập khoảng cửa. Nếu bệnh nhân không tử vong, các tế bào gan tăng sản xuất hiện, các tế bào này lớn hơn và có nhiều nhân hơn tế bào gan bình thường nhưng sắp xếp lộn xộn.

15.3.4. Viêm gan mạn tấn công

Bệnh cảnh này có tiên lượng rất xấu, nên phải thận trọng chẩn đoán. Có ba đặc điểm vi thể:

(1) Hoại tử từng mảng tế bào gan ở vùng tiếp giáp nhu mô gan và mô liên kết.

(2) Hoại tử kèm thấm nhập lymphô bào và tương bào ở khoảng cửa và các vách sợi xơ.

(3) Hoại tử tới đâu xơ hoá tới đó, dần dần các dãy xơ nối các khoảng cửa với nhau.

15.3.5. Viêm gan mạn tồn tại

Chỉ thấy thấm nhập tế bào viêm mạn tính ở khoảng cửa, đôi khi thấy hoại tử đốm (khu trú trong tiểu thùy). Bệnh nhân mang mầm bệnh mạn tính nhưng không diễn tiến thành xơ gan.

16. XƠ GAN

Thuật ngữ Cirrhosis có từ nguyên là Kirrhos (Hy lạp) có nghĩa là màu vàng. Theo định nghĩa của Tổ chức Y tế Thế giới, xơ gan là tiến trình tăng sản sợi làm biến đổi cấu trúc bình thường của gan thành các cục bất thường. Những đặc điểm quan trọng của xơ gan là: hoại tử và tăng sản tế bào gan, tăng sản sợi lan toả làm biến đổi cấu trúc tiểu thùy gan, hậu quả là suy gan và tăng áp lực tĩnh mạch cửa.

THƯ VIỆN HUBT
TÀI LIỆU PHỤC VỤ THAM KHẢO NỘI BỘ

16.1. Xơ gan nghiện rượu

Còn gọi là xơ gan cửa, xơ gan Laennec, xơ gan dinh dưỡng. Chiếm 50% nguyên nhân xơ gan. Bệnh liên quan đến tình trạng suy dinh dưỡng hoặc nghiện rượu mạn tính. Rất khó xác định thế nào là nghiện rượu mạn tính. Mức trung bình một người nghiện rượu mạn tính uống mỗi ngày 180g ethanol trong khoảng 25 năm.

Về sinh hoá, có các biến đổi như:

(1) Tăng vận chuyển mỡ ngoại biên vào gan.

(2) Giảm sự oxyt hoá các acid béo trong gan.

(3) Tăng sự tổng hợp triglycerid nhưng giảm sự chuyển hoá lipid thành lipoprotein.

Bệnh diễn tiến qua các quá trình:

* Gan nhiễm mỡ: tích tụ mỡ trong tế bào gan, gan to nặng, có khi tới 6 kg, bào tương tế bào gan có các không bào. Phân tích siêu cấu trúc thấy tế bào gan phình ra và biến dạng, có những thể vùi tinh thể, lưới nội nguyên sinh không hạt phát triển và giãn rộng.

* Xơ cứng quanh tĩnh mạch trung tâm gây tăng áp lực tĩnh mạch cửa, cổ trướng.

* Viêm gan, bào tương tế bào gan có những hạt thoái hoá trong, hình móng ngựa, ái toan. Xung quanh các tế bào này thấm nhập nhiều bạch cầu đa nhân. Dần dần, tế bào gan phồng to rồi hoại tử.

* Xơ gan: mô sợi tăng sản và làm biến đổi cấu trúc gan, gan teo dần và có dạng đầu đinh đường kính 0,1 – 1cm.



Hình 18.4. Xơ gan.
Mô sợi xơ tăng sản phân cắt gan thành các tiểu thùy giả và thấm nhập nhiều tế bào viêm mạn (HE x100).

Vi thể

Mô sợi tăng sản chia cắt gan thành nhiều tiểu thùy giả. Khoảng cửa cũng tăng sản sợi và thấm nhập nhiều tế bào viêm như lymphô bào. Các ống mật tăng sản.

Phần lớn bệnh nhân ở giai đoạn gan nhiễm mỡ không có triệu chứng lâm sàng. Ở giai đoạn viêm gan, gan to, đau, kèm chán ăn, buồn nôn, nôn, vàng da, cổ trướng và suy gan. Suy gan có thể xuất hiện rất sớm trước khi xơ gan. Khi cổ trướng và các triệu chứng của tăng áp lực tĩnh mạch cửa xuất hiện thì xơ gan đã nặng.

16.2. Xơ gan sau hoại tử

Hậu quả của quá trình hoại tử gan. Nguyên nhân thường gặp là:

THƯ VIỆN HUBT
TÀI LIỆU PHỤC VỤ THAM KHẢO NỘI BỘ

(1) Viêm gan virus B, viêm gan virus không A không B,

(2) Các bệnh tự miễn,

(3) Ngộ độc hoặc do thuốc như: oxyphenisat, methyldopa và isoniazid.

Mô sợi tăng sản chia cắt gan thành những cục to nhỏ không đều. Dưới kính hiển vi thấy các dải xơ bao quanh những tế bào gan thoái hoá.

Trong các dải xơ các tế bào viêm mạn tính thâm nhập và các ống mật cũng tăng sản.

16.3. Xơ gan sắc tố

Gan có màu nâu chocolate do lắng đọng hemosiderin. Nhuộm đặc biệt thấy bào tương tế bào gan và cả tế bào Kupffer có chứa sắc tố. 10% bệnh nhân diễn tiến thành carcinôm tế bào gan.

16.4. Xơ gan trong bệnh Wilson

Do rối loạn chuyển hoá đồng, xơ gan kèm nhiễm độc não, thận và mắt (vòng Kayser–Fleischer). Bệnh khởi phát từ lúc sơ sinh nhưng các dấu hiệu tổn thương gan chỉ xuất hiện sau 6 tuổi, các dấu hiệu thần kinh xuất hiện ở tuổi vị thành niên.

Vi thể

Bào tương tế bào gan có các hạt triglycerid, nhân phồng to do chứa đầy glycogen. Kính hiển vi điện tử cho thấy đồng ứ đọng trong tiêu thể.

Nếu xác định bệnh sớm có thể điều trị hữu hiệu với D–penicillamine.



Hình 18.5. Xơ gan. Nhiều ống mật giả trên nền mô sợi ở khoảng cửa (HE x100).

16.5. Xơ gan mật

Gồm hai loại:

– Do tắc mật thứ phát và/hoặc nhiễm khuẩn mật do sỏi, u (u đầu tụy, bóng Vater).

– Xơ gan mật nguyên phát thường gặp ở phụ nữ trung niên (40 – 59 tuổi). Khởi phát với triệu chứng ngứa, vài tháng sau xuất hiện vàng da. Gan to màu xanh,

THƯ VIỆN HUBT
TÀI LIỆU PHỤC VỤ THAM KHẢO NỘI BỘ

mềm. Xét nghiệm thấy tăng phosphatase kiềm, cholesterol và lipid máu. Bệnh nguyên chưa rõ nhưng có liên quan đến các bệnh tự miễn vì thấy có tăng tự kháng thể và các lymphô bào T.

Bệnh diễn tiến qua bốn giai đoạn:

(1) Tổn thương tế bào ống mật ở vách liên tiểu thùy. Các ống mật bị bao quanh bởi các tế bào viêm như lymphô bào, tương bào, bạch cầu một nhân. Đôi khi có cả bạch cầu đa nhân ưa acid và đại bào nhiều nhân,

(2) Tăng sản sợi và tăng sản tế bào ống mật,

(3) Các vách sợi tăng sản lan rộng tới khoảng cửa và quanh các tiểu thùy,

(4) Xơ gan toàn bộ.

16.6. Xơ gan tim

Do suy tim ứ huyết ở tim phải kéo dài, gây xuất huyết và hoại tử vùng trung tâm tiểu thùy, cuối cùng xơ hoá vùng này: hình ảnh xơ gan tim. Xơ gan tim hiếm khi gây biến chứng tăng áp lực tĩnh mạch cửa và suy gan.

16.7. Xơ gan do giang mai

– Xơ gan do giang mai bẩm sinh: gan to, chắc, hơi nhạt. Các nguyên bào sợi tách các tế bào lót xoang ra khỏi tế bào gan. Nhuộm Levaditi thấy có nhiều xoắn khuẩn.

– Xơ gan do giang mai mắc phải: gan có nhiều gôm giang mai làm bề mặt gan gồ ghề, có nhiều múi đường kính 3 – 5 cm. Dưới kính hiển vi thấy nhiều vùng hoá sợi thấm nhập nhiều bạch cầu một nhân.

16.8. Xơ gan do ký sinh trùng

Clonorchis sinensis và Schistosoma.

Ngoài ra có khoảng 15 – 20% trường hợp xơ gan không rõ nguyên nhân.

17. BỆNH ĐƯỜNG MẬT

Túi mật và hệ thống ống mật được nuôi dưỡng bởi nhánh của động mạch gan, là đường liên lạc trực tiếp giữa gan với ống tiêu hoá. Túi mật hình nón, dài 7 – 10 cm, chứa 30 – 50 ml mật. Từ mỗi thùy gan, mật từ các ống nhỏ đổ chung vào một ống, rồi vào ống gan chung dẫn vào túi mật. Mật từ túi mật theo ống mật chủ đổ vào tá tràng ở bóng Vater. Có 60 – 70% người lớn có ống tụy đổ chung vào ống mật chủ trước khi vào tá tràng, nên viêm túi mật cấp có liên quan đến hoại tử tụy.

Vi thể

Túi mật có 4 lớp: (1) niêm mạc lót bởi một lớp tế bào trụ cao, tạo nhú, (2) lớp dưới niêm mạc mỏng, (3) lớp cơ trơn – sợi, co bóp túi mật, (4) lớp bao cơ và ngoài cùng là lớp phúc mạc bao bọc.

THƯ VIỆN HUBT
TÀI LIỆU PHỤC VỤ THAM KHẢO NỘI BỘ

Mật do gan bài tiết gồm nước, cholesterol, muối mật, acid mật, bilirubin, lecithin, các ion vô cơ và mucoprotein do các ống mật chế tiết.

17.1. Dị tật bẩm sinh

Phần lớn các dị tật bẩm sinh của hệ ống – túi mật không ảnh hưởng sức khỏe bệnh nhân, ngoại trừ: (1) vô tạo hoặc chít hẹp hệ ống túi mật, toàn bộ hoặc từng phần khiến trẻ sơ sinh vàng da, tử vong sau vài tháng nếu không can thiệp phẫu thuật, (2) túi mật 2 đáy hoặc có 2 túi mật, và (3) vị trí bất thường: trong gan, hoặc có cuống treo lơ lửng trong mạc nối.

17.2. Sỏi mật

Gồm ba loại sỏi:

(1) Sỏi cholesterol, hình bầu dục hoặc hình cầu, kích thước có khi 5–6 cm. Mặt cắt màu nâu vàng, các tinh thể xếp dạng hàng rào, phản chiếu ánh sáng.

(2) Sỏi bilirubin (thường gặp ở châu Á) do nhiễm E. coli hoặc ký sinh trùng, biến đổi sắc tố mật thành chất không tan, tạo sỏi. Bệnh thiếu máu tán huyết gây tăng lượng bilirubin vượt mức bão hòa trong mật cũng tạo sỏi. Sỏi bilirubin thường có nhiều cục đều nhau màu đen tuyền.

(3) Sỏi calci, ít gặp nhất. Sỏi có màu xám nhạt, trơn láng.

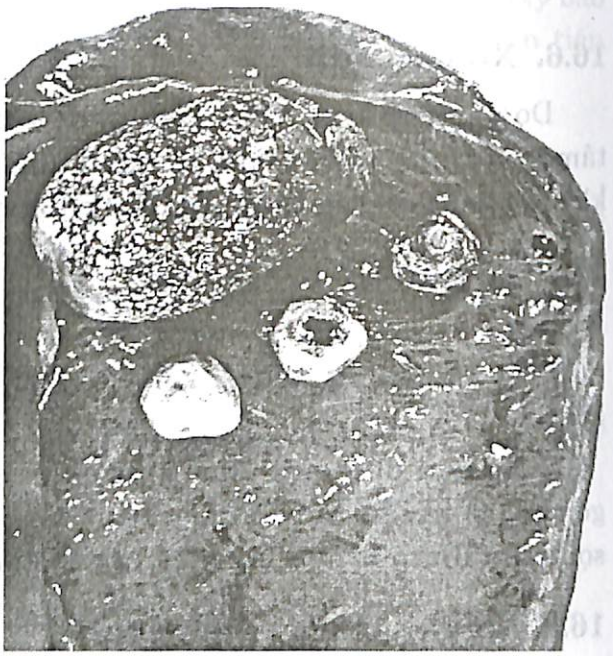

Hình 18.6. Túi mật có sỏi và bị viêm mủ: Túi mật bị giãn, có vách dày. Sỏi có màu sậm.

Bệnh sỏi túi mật hay kèm với viêm túi mật mạn. Tuy vậy chỉ có 20% bệnh nhân sỏi mật có triệu chứng lâm sàng khi sỏi to, gây vàng da tắc mật.

Trường hợp hãn hữu, sỏi mật biến chứng lỗ rò ống mật – ruột, sỏi lạc sang ruột đến tận van hồi manh tràng, gây tắc ruột. Trên phim X quang bụng không thuốc cản quang chỉ thấy được sỏi calci.

17.3. Viêm túi mật

Tiêu chuẩn chẩn đoán viêm túi mật thay đổi tùy từng tác giả. Có tác giả cho rằng, nếu có sỏi mật đương nhiên có viêm túi mật, tác giả khác chẩn đoán dựa trên hiện tượng tăng sản sợi làm dày thành túi. Tuy nhiên trên tử thiết, có phân nửa số người trưởng thành trên 40 tuổi bị viêm túi mật, nhưng chỉ một số ít có biểu hiện lâm sàng.

THƯ VIỆN HUBT
TÀI LIỆU PHỤC VỤ THAM KHẢO NỘI BỘ

Ba hiện tượng bệnh lý chính là:

(1) Biến đổi sinh hoá trong thành phần mật, làm cô đặc mật,

(2) Tăng áp lực ở thành túi, chèn ép mạch máu, tắc mạch,

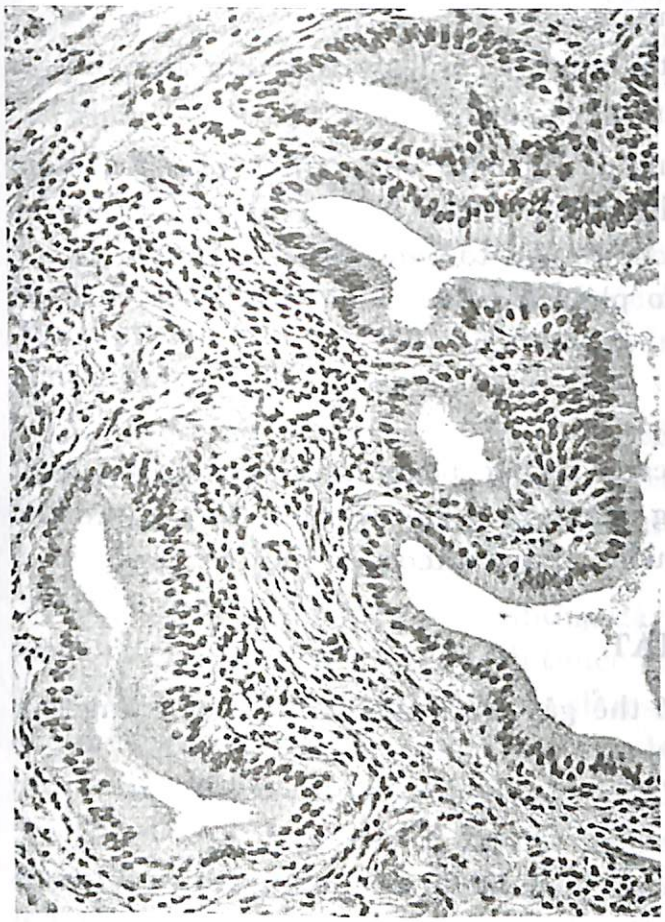

Hình 18.7. Viêm túi mật mạn tính:
Niêm mạc bị phù, dày, thấm nhập tế bào viêm mạn, mạch lympho giãn rộng (HE x 300).

(3) Nhiễm khuẩn, vi khuẩn thường gặp là tụ cầu khuẩn, trực khuẩn Gram âm, các cầu khuẩn ruột. Vi khuẩn đến túi mật bằng đường máu, lymphô, trực tiếp ngược dòng đường mật. Cũng có khi tác nhân gây viêm là ký sinh trùng. Ở Việt Nam, viêm túi mật do giun đũa rất thường xảy ra. Giun đũa từ ruột non đi ngược lên, chui vào ống mật qua lỗ cơ vòng Oddi và có thể vào túi mật gây viêm. Xác giun tồn tại lâu ngày có thể là nguồn tạo sỏi mật.

Vài trường hợp viêm túi mật cấp có sự tham gia của các enzym tụy như lipase, amylase, protease, do dịch tụy trào ngược lên đường mật.

Viêm túi mật cấp làm túi mật phình to, căng, màu đỏ thẫm, lớp thanh mạc phủ tơ huyết hoặc có mủ. Vách túi phù nề, dày, lòng túi chứa đầy dịch mật trộn lẫn tơ huyết và mủ, trong 80% trường hợp có kèm sỏi mật. Nếu viêm nặng có thể gây biến chứng thủng, gây viêm mật phúc mạc.

Vi thể

Túi mật phù nề, sung huyết, xuất huyết, thấm nhập bạch cầu đa nhân. Viêm mủ có các ổ áp xe nhỏ. Viêm hoại tử có tắc mạch, hoại tử túi mật.

Viêm túi mật cấp nếu không có biến chứng có thể chuyển sang thể bán cấp, với sự thay thế các bạch cầu đa nhân bằng các bạch cầu ái toan. Khi có lắng đọng calci ở thành túi, túi mật trở nên cứng như sứ..

Viêm túi mật mạn làm túi mật teo, lớp thanh mạc căng láng và sậm màu do bị xơ hoá. Thành túi dày màu trắng, lòng túi chứa dịch màu xanh sậm, nhầy. Dưới kính hiển vi thấy đủ loại tế bào viêm mạn như tương bào, lymphô bào, các đại thực bào và bạch cầu một nhân.

THƯ VIỆN HUBT
TÀI LIỆU PHỤC VỤ THAM KHẢO NỘI BỘ

17.4. Bệnh tăng cholesterol mật

Bệnh do rối loạn chuyển hoá cholesterol trong dịch mật, không liên quan đến cholesterol trong máu. Bệnh gây ứ đọng cholesterol ở lớp dưới niêm mạc của túi mật. Có hai giả thuyết giải thích hiện tượng này:

(1) Các tế bào ở lớp niêm mạc tăng sự tái hấp thu cholesterol trong dịch mật.

(2) Các tế bào này giảm chế tiết cholesterol vào dịch mật.

Bệnh làm lớp niêm mạc túi mật có những nụ màu vàng nhạt như trái dâu. Dưới kính hiển vi, thấy lớp niêm mạc có những nếp phồng to, lớp dưới niêm mạc có nhiều mô bào với bào tương có nhiều hạt lipid. Khi tế bào này chết vỡ ra, phóng thích các hạt có tinh thể cholesterol, tạo phản ứng viêm có nhiều đại bào và nguyên bào sợi.

17.5. Nang nhầy túi mật

Túi mật chứa đầy chất nhầy trong, căng phồng, bóng láng. Thành túi giãn mỏng, lớp niêm mạc thiểu dưỡng teo mỏng phẳng ra. Bệnh thường không gây khó chịu gì cho bệnh nhân, nhưng có khi gây buồn nôn, nôn kéo dài.

18. U LÀNH CỦA GAN VÀ ĐƯỜNG MẬT

Rất hiếm gặp, nhưng cần lưu ý vì có thể gây chẩn đoán nhầm với ung thư nguyên phát.

18.1. Tăng sản cục

Tổn thương không phải u, dưới dạng một hoặc nhiều cục giống như các cục ở bệnh xơ gan.

* Dạng tổn thương một cục đơn độc cũng có tên là tăng sản cục khu trú, có lẽ là do khiếm khuyết phát triển dạng hamartôm, nữ giới mắc bệnh nhiều hơn nam giới. Tổn thương thường có dưới lớp vỏ bao gan, đường kính to khoảng vài cm, phân cách rõ với chủ mô gan bởi một viền mô sợi mỏng. Dưới kính hiển vi, trung tâm tổn thương có mô sợi với các vách sợi toả ra như nan hoa, giữa các vách sợi là các tế bào gan bình thường hoặc hơi thay đổi. Mô sợi trung tâm thường có chứa các ống dẫn mật nhỏ nằm rải rác với các xoang mạch máu. Do hình ảnh vi thể như trên, tổn thương có dạng của một hamartôm.

* Dạng tổn thương nhiều cục trong gan: dù ít hay nhiều được định nghĩa như là tăng sản tái tạo dạng cục. Các cục này có đường kính vài mm đến vài cm. Hình ảnh điển hình là mỗi cục cấu tạo bởi những dãy tế bào gan giống như bình thường, phân cách nhau bởi xoang mao mạch, nhưng cách sắp xếp không thành hình nan hoa như mô gan bình thường. Các cục này không được bọc bằng mô sợi mà chỉ được bao bọc bởi một lớp rất mỏng các lớp tế bào gan bị chèn ép và teo đét.

Nguyên nhân bệnh chưa được biết rõ. Cũng như dạng một cục đơn độc kể

THƯ VIỆN HUBT
TÀI LIỆU PHỤC VỤ THAM KHẢO NỘI BỘ

trên, bệnh được ghi nhận là có đi kèm với tình trạng uống lâu ngày các thuốc ngừa thai hoặc uống steroid làm tăng đồng hoá. Không hiểu vì sao, hơn phân nửa các trường hợp được ghi nhận là có trên bệnh nhân bị hội chứng Felty (một loại viêm khớp dạng thấp có lách to, cường lách, loét chân). Khi gan tổn thương nhiều, lan toả, có thể tăng áp lực tĩnh mạch cửa với xuất huyết do vỡ tĩnh mạch thực quản. Rất khó chẩn đoán bệnh qua sinh thiết gan bằng kim vì hình thái vi thể không đặc hiệu.

18.2. U tuyến tế bào gan

U lành, hiếm gặp dù xuất độ có tăng thêm cùng với sự ra đời của thuốc viên ngừa thai. Estrogen là chất có thể thúc đẩy sự hình thành một số loại u ở người và động vật. Dù vậy, vai trò của estrogen trong sự hình thành u tế bào gan vẫn chưa được biết rõ.

U có đường kính từ vài cm đến 30cm, màu trắng vàng nhạt, tẩm màu mật, trong mô gan nhưng thường nằm gần bao gan, có giới hạn rõ nhưng vỏ bao không rõ. Có khi u có những nhánh (như chân giả) đi vào mô gan xung quanh gây chẩn đoán nhầm với ung thư xâm nhập.

Dưới kính hiển vi, u gồm những dãy tế bào giống như tế bào gan bình thường (hoặc hơi khác một chút về kích thước nhân và tế bào), đôi khi tế bào có bào tương sáng. Rõ rệt nhất là các xoang mạch máu bị giãn nở và sắp xếp bất thường, và các ống mật thì thường không có. Vỏ bao u là mô liên kết phân cách u với chủ mô bình thường, nhưng có khi có chỗ khuyết, có khi hoàn toàn không có vỏ bao.

U tuyến tế bào gan tương đối quan trọng trên lâm sàng vì: u có thể gây chẩn đoán nhầm với carcinôm tế bào gan, u có thể vỡ (nếu u nằm dưới bao gan) đặc biệt là lúc bệnh nhân có thai, gây xuất huyết nặng trong ổ bụng.

18.3. Các u lành khác

** U mạch máu dạng hang*

Dạng cục mềm, đường kính từ 1 – 2cm, màu xanh, dễ gây nhầm lẫn với các ổ xuất huyết nhỏ, nhất là khi u nằm dưới bao gan. Cấu trúc vi thể giống như ở các nơi khác.

** U ống dẫn mật*

Cục nhỏ đường kính dưới 1cm, chắc, màu tái và không có tẩm mật (khác u tế bào gan). U gồm những ống lót bởi biểu mô, phân cách bởi mô đệm liên kết. U thường không có vỏ bao hoàn toàn nên thường được coi như hamartôm.

** Các nang*

– Nang đơn độc: là u lành có đường kính từ 5 – 10cm, chứa dịch trong và lót bởi lớp tế bào giống tế bào biểu mô ống mật bị teo đét và dẹt.

– Đa nang: thường gặp hơn, với nhiều nang nhỏ đường kính 3 – 4cm, lót bởi lớp

THƯ VIỆN HUBT
TÀI LIỆU PHỤC VỤ THAM KHẢO NỘI BỘ

tế bào lập phương giống như tế bào của các ống mật nhỏ. Một số nang chứa chất ngưng kết màu nâu xanh, có thể là mật đặc. Bệnh đa nang của gan thường đi kèm với bệnh đa nang.

19. UNG THƯ GAN

Gan và phổi là hai tạng thường bị di căn bởi các ung thư từ nơi khác. Đa số ung thư của gan là ung thư do di căn, thường nhất là từ ung thư vú, ung thư phổi, ung thư đại tràng.

Theo Nguyễn Chấn Hùng và cs., tại TP. Hồ Chí Minh, năm 1997, trong 10 loại ung thư có xuất độ cao nhất, ung thư gan đứng hàng thứ 1 ở giới nam, hàng thứ 6 ở giới nữ.

Theo Parkin và cộng sự, 1988, thì ung thư gan đứng hàng thứ 8 trên thế giới, đứng hàng thứ 7 ở các nước đang phát triển.

Ở những vùng rộng lớn của Trung Quốc, Đông Nam Á, Nam Phi, Sahara, ung thư gan là loại ung thư hay gặp nhất ở nam giới. Tỷ lệ mắc bệnh ít hơn ở một số nước vùng Địa Trung Hải. Tỷ lệ mắc bệnh thấp ở Bắc Âu, Mỹ, Canada và Mỹ La Tinh.

19.1. Carcinôm nguyên phát của gan

Có hai loại chính: carcinôm tế bào gan (90%) và carcinôm tế bào ống mật (10%). Loại thứ ba rất hiếm gặp, có hình thái vi thể của hai loại trên, được gọi là carcinôm tế bào gan – ống mật, có lẽ xuất nguồn từ tế bào nguyên thuỷ và có khả năng biệt hoá thành hai loại tế bào.

Riêng loại carcinôm tế bào gan (HCC, Hepato – cellular carcinoma), gần đây được chú ý nhiều vì lý do sau đây:

– Xuất độ bệnh thay đổi, khác nhau tùy theo vùng địa dư.

– Có nhiều hiểu biết mới về ảnh hưởng của các yếu tố gây bệnh.

– Có khả năng làm giảm xuất độ bệnh.

– Ngày nay người ta thấy có sự liên quan rõ ràng giữa ung thư này với bệnh xơ gan, với sự nhiễm virus viêm gan B.

19.1.1. Về dịch tễ học

Có sự khác biệt rõ ràng giữa tần suất của carcinôm tế bào gan (cách biệt nhau 30 – 40 lần) giữa nhiều xứ khác nhau. Đây là một trong những ung thư thường gặp nhất ở châu Á, châu Phi. Ngược lại, bệnh chỉ chiếm 2 – 3% các carcinôm ở các xứ Bắc Âu, ở Hoa Kỳ, ở Canada. Có sự tương ứng rõ ràng giữa tần suất bệnh với tình trạng nhiễm HBV. Ở những vùng có nguy cơ mắc bệnh cao, người ta thấy luôn luôn có chất đánh dấu HBV trong máu bệnh nhân bị u, bệnh diễn tiến cấp tính hơn, tuổi mắc bệnh có thể dưới 40, tỷ lệ mắc bệnh nam giới/nữ giới là 3/1. Ngược lại những vùng ít có nguy cơ mắc bệnh như ở Tây Âu và Hoa Kỳ, chất đánh dấu HBV

THƯ VIỆN HUBT
TÀI LIỆU PHỤC VỤ THAM KHẢO NỘI BỘ

chỉ có trong ít hơn phân nửa số bệnh nhân, bệnh có khuynh hướng xảy ra ở người già bị xơ gan, những người có HBsAg dương tính từ lúc còn nhỏ (do nhận từ mẹ), những bệnh nhân được thẩm phân phúc mạc, có bệnh ưa chảy máu, những người có quan hệ tính dục với người mang HBsAg, đồng tính luyến ái, nghiện hút, nhân viên y tế có tiếp xúc với máu và các sản phẩm của máu. Bệnh diễn tiến chậm hơn, tỷ lệ mắc bệnh nam giới/nữ giới là 9/1.

19.1.2. Nguyên nhân và sinh bệnh học

** Nhiễm HBV và carcinôm tế bào gan:* theo các dữ kiện dịch tễ học kể trên, có sự tương ứng rõ ràng giữa tần suất bệnh carcinôm tế bào gan và nhiễm HBV. Các chất đánh dấu HBV là kháng nguyên bề mặt của HBV (HBsAg) hoặc là kháng thể của kháng nguyên lõi của virus (Anti HBcAg).

Sự hiện diện của HBsAg trong máu chứng tỏ có tình trạng nhiễm HBV: hoặc là mang mầm bệnh, hoặc là đang bị viêm gan mạn tính. Tại những vùng có tần suất bệnh cao, có nhiều người mang mầm bệnh từ lâu, từ lúc còn là bào thai bị lây truyền từ mẹ. Tình trạng nhiễm virus sớm này làm cho ung thư có thể có ở những người trẻ. Trên những người mang mầm bệnh lâu ngày, người ta cũng tìm thấy kháng nguyên bề mặt HBV trong cả tế bào gan bình thường và tế bào gan ung thư, tìm thấy ảnh hưởng của DNA của virus trên bộ gen của các tế bào này. Như vậy loại virus này cũng giống như các virus sinh ung khác, có khả năng lồng ghép hoàn toàn hoặc một phần các thông tin di truyền của mình vào tế bào ký chủ.

Ở loài vật, carcinôm tế bào gan được gây ra bởi một tác nhân có liên quan gần với HBV. Ví dụ: loài mác – mút có xuất độ cao bị mắc bệnh viêm gan mạn tính và carcinôm tế bào gan. Trên loài vật này, người ta tìm thấy các hạt của virus (giống như các hạt tìm thấy ở người bị nhiễm HBV) trong một số u, phát hiện ra được ảnh hưởng của virus trong DNA của tế bào u, nhận thấy có phản ứng chéo của các kháng nguyên bề mặt và kháng nguyên lõi virus của hai loại ung thư (của người và của loài mác – mút).

Một khảo sát về dịch tễ học cho thấy trên 3400 người mang HBV lâu ngày thì có 61 trường hợp bị carcinôm tế bào gan sau 3 – 5 năm và trong 19000 người lành bệnh (không có HBV) thì chỉ có 1 người bị carcinôm tế bào gan.

Loại virus viêm gan C (HCV) mới đây được mô tả như là tác nhân gây viêm gan không A không B sau truyền máu và viêm gan đơn phát (viêm gan phát lẻ tẻ), ngày nay cũng được phát hiện là nguyên nhân của carcinôm tế bào gan.

** Bệnh xơ gan và carcinôm tế bào gan:* ở những nơi được coi như ít có nguy cơ bị ung thư gan, ít có tình trạng nhiễm HBV, thì có 80 – 90% carcinôm tế bào gan xuất hiện trên gan bị xơ, 10% còn lại thì gan không bị xơ, đặc biệt là ở trẻ em. Xuất độ bệnh thay đổi tùy theo loại xơ gan, trong đó xơ gan sau viêm gan mạn tính do HBV có đến 15 – 25%, xơ gan sắc tố có 15 – 30%, xơ gan do uống rượu có từ 3 – 5% (xuất độ này thấp có lẽ do diễn tiến bệnh nhanh).

THƯ VIỆN HUBT
TÀI LIỆU PHỤC VỤ THAM KHẢO NỘI BỘ

Nói chung, ở những vùng ít có nhiễm HBV thì có từ 5 – 15% trường hợp xơ gan bị trở thành carcinôm tế bào gan, còn những vùng có nhiều trường hợp bị nhiễm HBV thì tỷ lệ này là 50%. Có sự khác biệt tỷ lệ như trên, bởi vì nguyên nhân thông thường nhất của xơ gan là viêm gan mạn tính do HBV.

* *Các tác nhân khác và carcinôm tế bào gan:* nhiều báo cáo nhận xét rằng sự tăng xuất độ của ung thư gan có liên quan đến tình trạng sử dụng thuốc ngừa thai uống và các steroid của nội tiết tố nam.

Chất aflatoxin B1 đã được chứng minh là gây ung thư gan ở chuột, gia cầm, cá. Chất này được coi như là một nguyên nhân làm tăng xuất độ bệnh ở những xứ nhiệt đới, bởi vì ở các xứ này các loại hạt và đậu được cất giữ không sạch sẽ, dễ bị nhiễm nấm Aspergilus flavus. Chất mycotoxin và các chất chuyển hoá của nó hoạt động như chất sinh ung. Tuy nhiên, năm 1979, Lutwick đã chứng minh rằng aflatoxin chỉ ức chế miễn dịch qua trung gian tế bào và do đó tạo điều kiện tốt cho sự phát triển của tình trạng nhiễm HBV lâu dài.

Một số chất dẫn xuất từ thực vật như cycasin, pyrolizidin, có trong trà phúc bồn tử cũng được nghi ngờ là sinh ung nhưng không có chứng cớ rõ ràng.

Tất cả những tác nhân và yếu tố sinh bệnh vừa kể trên chỉ có liên quan đến carcinôm tế bào gan, mà không liên quan đến tế bào ống mật. Đối với loại carcinôm tế bào ống mật, người ta nghi ngờ một số yếu tố gây bệnh như chất thorotrast (chất cản quang dùng để chụp X quang đường mật), các sán lá gan nhất là Clonorchis sinensis.

19.1.3. Hình thái giải phẫu bệnh

* **Đại thể**

Có ba hình thái tổn thương: một ổ (thường là khối to), nhiều ổ rải rác, ung thư xâm nhập lan toả (nhiều khi chiếm trọn gan).

Cả ba loại đều làm gan to (2000–3000g) đặc biệt là hai loại đầu làm gan to có bờ không đều. Tổn thương lúc còn bé có màu trắng vàng, lúc to có thêm những vùng xuất huyết, hoại tử. Loại thứ 3 thì có thể nằm trên nền xơ gan. Carcinôm tế bào gan, khi có các tế bào gan biệt hoá rõ tiết mật, có thể có màu xanh lá cây. Carcinôm tế bào ống mật thì lại hiếm khi có ngấm mật ngoại trừ phần ngoại biên bị ngấm từ mô gan xung quanh, nhưng thường cứng chắc vì có xơ hoá dày.



Hình 18.8. Ung thư gan trên nền xơ gan.
Toàn bộ mô gan bị xơ. Khối ung thư gan dạng khối to đặc, màu trắng.

THƯ VIỆN HUBT
TÀI LIỆU PHỤC VỤ THAM KHẢO NỘI BỘ

Các carcinôm tế bào gan đều dễ xâm nhập mạch máu, có khi tạo thành những đám ăn lan ngoằn nghèo theo tĩnh mạch cửa, tĩnh mạch gan, tĩnh mạch chủ dưới và tim phải.

Có ba loại vi thể:

** Carcinôm tế bào gan (HCC)*

– Loại biệt hoá rõ và vừa: tế bào u có hình dạng gần giống tế bào gan bình thường. Kích thước tế bào và nhân thay đổi. Hạt nhân rõ. Thỉnh thoảng có phân bào. Bào tương bình thường, có khi có thể vùi của sắc tố mật. Các tế bào u sắp xếp thành bè hoặc tiểu thùy, hoặc dạng tuyến. Một dạng hiếm gặp là dạng tế bào sáng (do bào tương chứa rất nhiều glycogen), giống carcinôm tế bào sáng ở thận. Có thể có những ống mật nhỏ có vi nhung mao.

– Loại biệt hoá kém: hình thái rất thay đổi với các đại bào đa dạng hoặc với tế bào nhỏ không biệt hoá, hoặc với tế bào dẹp. Các đại bào đa dạng thường có nhiều nhân, nhiều phân bào bất thường, sắp xếp hỗn loạn thành bè xen lẫn với những vùng mô hoại tử thiếu máu. Các tế bào dẹp sắp xếp giống sarcôm, thường có nhiều mô đệm sợi, có khi mô đệm này có nhiều mạch máu tạo nên hình ảnh giống sarcôm mạch máu. Hiếm khi có hình ảnh giống ống mật trong u.

Trong carcinôm tế bào gan, nhất là loại biệt hoá rõ, có thể tìm thấy các thể vùi trong bào tương, điển hình là thể vùi Mallory. Khi có viêm gan virus B kéo dài, tế bào u có bào tương chứa nhiều kháng nguyên bề mặt HBV (thấy được bằng kỹ thuật miễn dịch huỳnh quang và immunoperoxydase). Ngoài ra, trong 50 – 80% u người ta tìm thấy alpha–fetoprotein (AFP) và trong 30% u, tìm thấy kháng nguyên phôi (CEA).

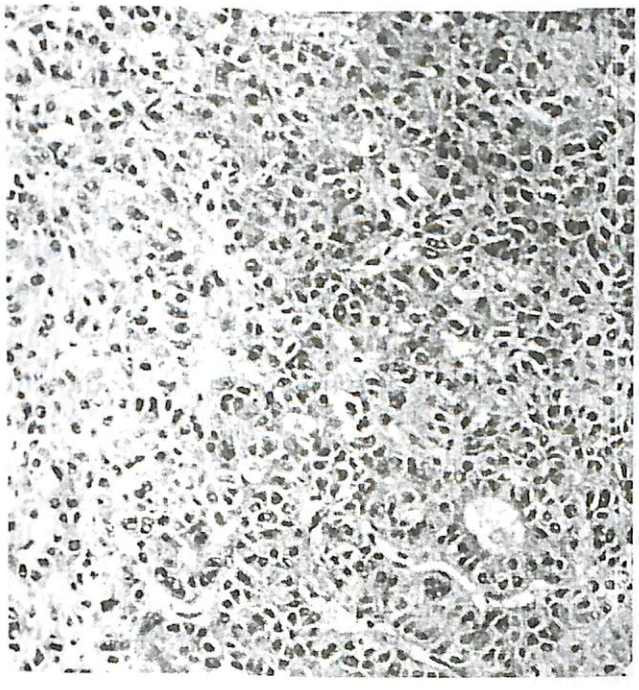

Hình 18.9. Carcinôm tế bào gan.
Tế bào u to, có nhân to và tăng sắc, xếp thành dãy (HE x 200).

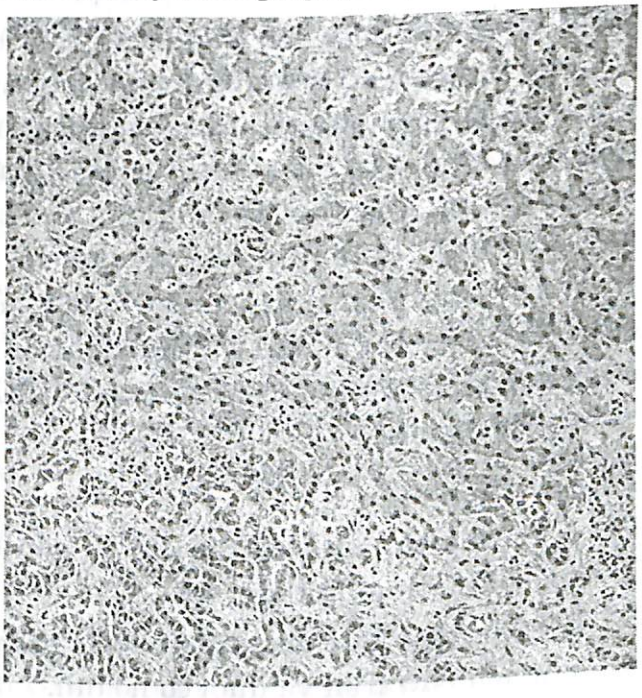

Hình 18.10. Carcinôm ống mật.
Tế bào u sắp xếp thành dạng ống. Mô đệm dày sợi tạo keo (HE x 200).

THƯ VIỆN HUBT
TÀI LIỆU PHỤC VỤ THAM KHẢO NỘI BỘ

** Carcinôm tế bào ống mật*

Hầu hết là dạng carcinôm tuyến biệt hoá rõ xơ hoá, với cấu trúc tuyến và ống lót bởi các tế bào lập phương hoặc trụ cao thoái sản, kèm mô đệm dày sợi tạo keo. Có khi có những nang nhỏ với các nhú. Trong các tế bào và ống tuyến thường có chất nhầy chứ không phải mật, do đó, nếu trên mẫu sinh thiết bằng kim rất khó phân biệt với các carcinôm tuyến di căn. Ít khi có xâm nhập mạch máu, nếu có, thì xâm nhập dưới dạng những tế bào u riêng lẻ vào mạch máu, chứ không xâm nhập thành những đám tế bào dày như carcinôm tế bào gan. Cũng không có kèm xơ gan, không có các kháng nguyên HBV hay chất AFP.

** Carcinôm tế bào gan – ống mật:* có hình thái hỗn hợp của hai loại trên.

19.1.4. Biểu hiện lâm sàng

Các carcinôm tế bào gan hiếm khi được chẩn đoán sớm vì các triệu chứng lâm sàng ban đầu của bệnh bị che giấu bởi các triệu chứng của bệnh gan có trước đó như viêm gan mạn tính, xơ gan. Vì vậy, thời gian sống thêm từ lúc được chẩn đoán thường dưới 6 tháng.

Các triệu chứng khi bệnh đã rõ ràng gồm: gan to, đau, rối loạn chức năng gan, sụt cân, sốt, tăng hồng cầu (do erythropoietin được sản xuất tại chỗ). Giảm đường huyết do nhiều chủ mô gan bị hư.

Các kỹ thuật như X quang mạch máu gan, dùng đồng vị phóng xạ, chụp điện toán cắt lớp, cộng hưởng từ trường hạt nhân, có thể giúp phát hiện bệnh nhưng không thể phân biệt với u lành hoặc với ung thư di căn. Sinh thiết bằng kim, soi ổ bụng, mổ bụng thám sát thường là cần thiết để có chẩn đoán chính xác.

Xét nghiệm AFP trong huyết thanh dương tính trong 50 – 90% trường hợp. Cần nhớ là xét nghiệm này cũng dương tính trong các bệnh lý khác như: các ung thư xuất nguồn từ mô của túi noãn hoàng tồn dư, u tế bào mầm của tinh hoàn và buồng trứng, ung thư dạ dày, ung thư tụy tạng, xơ gan, hoại tử gan nặng, viêm gan mạn tính, có thai thường, có thai với thai yếu hoặc thai chết, các dị tật của ống thần kinh của thai như vô não và đốt sống đôi. Tuy nhiên, nếu mức độ AFP tăng cao trên 150 – 200mg/ml thì thường là do carcinôm tế bào gan. Carcinôm tế bào gan cũng sản xuất, dù hiếm, các chất như CEA, chorionic gonadotropin, regan isoenzym và erythropoietin.

19.1.5. Diễn tiến

Các ung thư gan có thể cho di căn theo đường máu tới phổi, xương (nhất là xương sống), thượng thận, não.

Di căn theo đường lymphô đến các hạch quanh rốn phổi, quanh tụy tạng, cạnh động mạch chủ trên và dưới cơ hoành.

Hai đường di căn kể trên thường thấy trong khoảng 50% trường hợp carcinôm tế bào ống mật, và hiếm gặp hơn trong các carcinôm tế bào gan.

THƯ VIỆN HUBT
TÀI LIỆU PHỤC VỤ THAM KHẢO NỘI BỘ

Khoảng 5% các carcinôm tế bào gan xâm nhập qua bao gan, ăn lan đến cơ hoành, thành ngực phải, xoang màng phổi, xoang phúc mạc (có khi gây xuất huyết nặng trong ổ bụng).

Hầu hết bệnh nhân chết vì suy gan, hoặc xuất huyết tiêu hoá (vỡ tĩnh mạch thực quản), hoặc vì suy kiệt, bội nhiễm vi khuẩn, xuất huyết trong ổ bụng.

Hiện nay người ta đang cố gắng giảm bớt tần suất bệnh bằng cách chủng ngừa viêm gan B tại những nơi có nguy cơ cao mắc bệnh này. Đã có thuốc chủng ngừa, nhưng kết quả chưa được đánh giá hoàn toàn.

19.2. U nguyên bào gan

Rất hiếm gặp, u thường được phát hiện ở trẻ em dưới 2 tuổi, ít có ở người lớn.

Lúc được chẩn đoán, 1/3 trường hợp đã có di căn phổi, não, hạch lymphô.

U thường gây đau nhiều, do đó được phát hiện sớm hơn các carcinôm, nên thường có thể điều trị thành công.

Chẩn đoán phân biệt với carcinôm (cũng có ở trẻ em) thường dựa vào:

(1) Bệnh nhi thường có kèm thêm dị tật bẩm sinh như dị tật thận.

(2) Một số u nguyên bào gan có chỗ vôi hoá.

(3) AFP trong huyết thanh cao bất thường.

Có hai loại u nguyên bào gan, cả hai đều có dạng khối to đơn độc hoặc có nhiều cục rải rác.

19.2.1. Loại biểu mô

Diện cắt màu trắng xám đồng nhất, gồm những tế bào phôi và những tế bào thai lẫn lộn. Tế bào phôi nhỏ, có bào tương ít, nhân tròn hay bầu dục to đậm, xếp thành dãy hay thành hình hoa hồng (giống như trong u nguyên bào thần kinh). Tế bào thai nhiều bào tương hơn, chứa mỡ, glycogen hoặc mật, có hình thái giống tế bào gan hơn.

19.2.2. Loại hỗn hợp

Diện cắt có nhiều màu hơn, xám, xuất huyết, màu mật và có những chỗ đọng vôi. U gồm các loại tế bào biểu mô kể trên, xen lẫn với các thành phần trung mô (chất dạng xương, sụn, cơ vân) và các cấu trúc dạng ống chứa nhầy.

Cả hai loại đều diễn tiến như nhau, đưa đến tử vong trong vòng 1 năm nếu không được cắt bỏ.

19.3. Sarcôm mạch máu

Hiếm gặp. Có thể trước đó bệnh nhân đã tiếp xúc với một số hoá chất như vinyl chloride, arsenic, thorotrast. Bệnh có xuất độ cao ở công nhân các xưởng có dùng vinyl chloride và ở những công nhân vườn nho có tiếp xúc với chất diệt côn trùng (chất arsenic) dưới dạng phun. Chất thorotrast thì được dùng để làm chất

THƯ VIỆN HUBT
TÀI LIỆU PHỤC VỤ THAM KHẢO NỘI BỘ

cản quang cho kỹ thuật X quang đường mật. Thời gian từ lúc tiếp xúc với các hoá chất tới lúc có u khoảng vài chục năm. Trước đó, trong gan có thể đã có những thay đổi tiền ung, với tăng sản tế bào gan, tăng sản các xoang mao mạch, tăng sản tế bào Kupffer, tích tụ nhiều sợi võng quanh các xoang mao mạch. Sau đó, hình thành các khe mạch chứa đầy máu, lót bởi các tế bào nội mô dẹp thoái sản hoặc bởi các tế bào đa diện. Thường có kèm các ổ hồng cầu thoát mạch và thấm nhập lymphô bào.

U xâm nhập mạnh, di căn nhiều đến phổi, màng phổi, lách, hạch, xương, các nơi khác và gây chết trong vòng 1 năm.

19.4. Ung thư gan do di căn

Thường gặp nhiều hơn so với ung thư nguyên phát.

Bất kỳ ung thư nào cũng có thể cho di căn đến gan, nhưng thường nhất là ung thư vú, ung thư phổi, ung thư đại tràng. Điển hình, gan to với nhiều ổ di căn rải rác. Các ổ này lớn nhanh so với lượng máu nuôi, dễ bị hoại tử trung tâm, do đó khi nhìn từ bề mặt gan dễ thấy các ổ di căn bị lõm ở giữa.

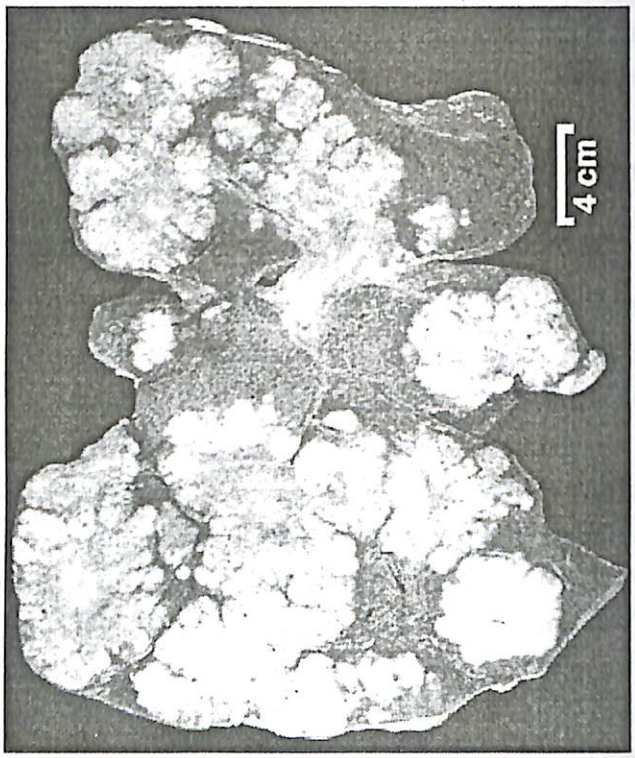

Hình 18.11. Ung thư gan do di căn.
Gan có nhiều ổ di căn rải rác.

Hiếm khi chỉ có một ổ di căn duy nhất, khi đó, dù cắt bỏ được ổ này, cũng sẽ có nhiều ổ khác xuất hiện dù trễ hơn.

Các ổ di căn nói chung có đặc tính về hình thái giống như nơi nguyên phát. Tuy nhiên có nhiều trường hợp các ổ di căn có đặc tính kém biệt hoá hơn nơi nguyên phát, bởi vì các dòng tế bào ung thư có tiềm năng di căn theo đường máu thường có khuynh hướng xâm nhập hơn và ít biệt hoá hơn. Rất hiếm khi các ổ di căn có độ biệt hoá rõ hơn nơi nguyên phát.

Thường các ổ di căn chỉ làm gan to, hiếm khi gây ra các triệu chứng lâm sàng khác hoặc làm rối loạn các chức năng gan. Khi có triệu chứng thường là vàng da, vàng mắt kèm theo các thay đổi bất thường của các chức năng gan.

Để chẩn đoán xác định có thể sử dụng các kỹ thuật như đồng vị phóng xạ, X quang động mạch thân tạng, siêu âm. Trong đa số trường hợp, các kỹ thuật này giúp chẩn đoán chính xác. Sinh thiết mù bằng kim cũng giúp chẩn đoán dương tính.

THƯ VIỆN HUBT
TÀI LIỆU PHỤC VỤ THAM KHẢO NỘI BỘ

19.5. Xếp hạng TMN cho ung thư gan nguyên phát

TX: chưa thể đánh giá đúng u nguyên phát.

T0: chưa rõ ràng có u nguyên phát.

T1: u đơn độc, đường kính lớn nhất là 2cm hoặc nhỏ hơn, chưa xâm nhập mạch máu.

T2: u đơn độc, đường kính lớn nhất là 2cm hoặc nhỏ hơn, đã xâm nhập mạch máu. Hoặc nhiều u giới hạn trong một thùy và không có u nào trên 2cm, chưa xâm nhập mạch máu. Hoặc u đơn độc, đường kính lớn nhất trên 2cm, có hoặc không có xâm nhập mạch máu.

T3: u đơn độc, đường kính lớn nhất trên 2cm, đã xâm nhập mạch máu. Hoặc nhiều u giới hạn trong một thùy mà không có u nào trên 2cm, có xâm nhập mạch máu.

T4: nhiều u ở hai hoặc nhiều thùy, hoặc u đã xâm nhập vào nhánh tĩnh mạch cửa hoặc tĩnh mạch gan. (Theo xếp loại đường kẽ giữa nền túi mật và tĩnh mạch chủ dưới phân chia gan làm 2 thùy).

Nx: hạch lymphô vùng không thể đánh giá được.

N0: không có hạch lymphô vùng bị di căn.

N1: có hạch lymphô vùng bị di căn.

M: di căn xa

20. U CỦA ĐƯỜNG MẬT NGOÀI GAN

U của đường mật ngoài gan có thể là u lành hoặc ung thư, có thể có ở các ống mật hoặc ở túi mật.

Các loại u như u sợi, u cơ, u thần kinh, u mạch máu, các ung thư của các loại trên, u carcinoid cũng có ở đường mật và có các đặc tính giống như ở các nơi khác. Nhưng về phương diện lâm sàng và xuất độ bệnh, thì các loại u sau đây quan trọng hơn: u nhú, u tuyến, u tuyến cơ của túi mật, carcinôm của ống dẫn mật và carcinôm của bóng Vater.

20.1. U nhú, u tuyến, u tuyến cơ của túi mật

U nhú và u tuyến là hai loại u lành biểu mô lót túi mật. U nhú thường có cuống và có nhánh. U tuyến thường là tổn thương dày, phẳng, không có cuống. Cả hai loại đều nhỏ dưới 1cm khó nhận thấy và dễ gây nhầm lẫn với tình trạng tăng sản các tế bào cơ trơn và viêm kéo dài, tái phát nhiều lần tạo thành một loại "u" cơ trơn bao bọc các khoảng tuyến dạng nang lót bởi tế bào biểu mô trụ, được gọi là u tuyến cơ. Các u này chỉ được chẩn đoán khi chụp X quang túi mật, không ác tính. Riêng u nhú, do có nhánh, có thể là nơi bắt đầu cho sự hình thành sỏi mật.

20.2. Carcinôm của túi mật

Là loại ung thư thường gặp nhất của túi mật, có xuất độ cao hơn so với u lành,

THƯ VIỆN HUBT
TÀI LIỆU PHỤC VỤ THAM KHẢO NỘI BỘ

với tần suất 1/2000 – 1/3000 các trường hợp tử thiết. Nữ giới mắc bệnh gấp 3 – 4 lần nam giới. Xuất độ bệnh tăng dần theo tuổi, cao nhất ở 70 tuổi (nữ giới) và 80 tuổi (nam giới). Ở các nước phương Tây, người da trắng mắc bệnh nhiều hơn người da đen. Người Mỹ da đen mắc bệnh nhiều hơn người châu Phi da đen. Phụ nữ da đỏ ở Mỹ là nhóm người có nhiều nguy cơ mắc bệnh.

Một số các tác nhân được xem như có liên quan đến sự hình thành loại ung thư này. Quan trọng nhất là sỏi mật và viêm, có trong 75 – 90% các carcinôm túi mật. Các ung thư này được ghi nhận có trong 12 – 62% túi mật bị hoá vôi và có trong 0,5% các bệnh nhân bị sỏi mật. Nhưng chưa có bằng chứng rõ ràng chứng minh rằng sỏi mật và viêm trực tiếp gây ra ung thư. Người ta chỉ thấy các chất dẫn xuất của cholic acid có khả năng mạnh gây ung thư trên thực nghiệm. Các chất này thường kèm với các tình trạng được coi như là tạo điều kiện thuận lợi cho sự sinh ung như: bệnh sỏi mật, béo phì, điều trị bằng estrogen, điều trị bằng clofibrate, và dân Mỹ gốc Mexico.

Ngoài ra, xuất độ bệnh cao được ghi nhận ở các công nhân làm việc trong nhà máy sản xuất tơ sợi, cao su, kim loại, dù rằng chất sinh ung chính thức và đặc hiệu vẫn chưa được biết rõ.

Carcinôm túi mật có hai dạng đại thể: dạng xâm nhập và dạng chồi sùi. Vị trí thường có tổn thương nhất là đáy và cổ túi mật.

* Dạng xâm nhập, thường gặp nhất, với hình thái tổn thương là chỗ cứng, dày lên, ranh giới không rõ ràng ở vách túi mật. Bề mặt tổn thương có thể bị loét, và u thường lan rộng ra thanh mạc dưới dạng những cục nhỏ không đều hoặc xuyên qua vách túi mật đến nền túi mật ở gan. Trên diện cắt gan, cấu trúc vách bị xóa, thay bằng mô u cứng, chắc, màu trắng. U có thể rò do xâm nhập mô lân cận.

* Dạng chồi sùi vào lòng túi mật thành khối như bông cải đồng thời xâm nhập vách túi mật. phần chồi sùi có thể loét, hoại tử, xuất huyết. Khi u được phát hiện, thường đã có xâm nhập gan, đường mật, hạch vùng, có khi vẫn không có triệu chứng lâm sàng dù đã xâm nhập các cấu trúc lân cận. Đôi khi ống túi mật bị nghẽn, mật ứ trong túi mật được tái hấp thu và được thay bằng chất nhầy, tạo nên tình trạng ứ nước túi mật.

Vi thể

Có năm hình thái: thường nhất là carcinôm tuyến biệt hoá rõ (khoảng 40%), sau đó là carcinôm tuyến biệt hoá kém (30%), carcinôm tuyến dạng nhú (10%), carcinôm tế bào gai hoặc tuyến – gai.

Các loại kém biệt hoá thường dễ cho di căn và xâm nhập. Loại biệt hoá dạng tế bào gai ít cho di căn.

Các nơi dễ bị lan tràn ung thư là: gan, hạch quanh rốn phổi, phúc mạc, ống tiêu hoá, phổi.

Bệnh thường không có triệu chứng lâm sàng. Triệu chứng thường gặp nhất là

THƯ VIỆN HUBT
TÀI LIỆU PHỤC VỤ THAM KHẢO NỘI BỘ

đau bụng (dưới 50% trường hợp). Các triệu chứng khác là vàng da, vàng mắt, kém ăn, sụt cân, có khối u trong ổ bụng, buồn nôn, ói mửa, có trong 1/4 các trường hợp. Nhiều trường hợp được phát hiện tình cờ khi mổ bụng vì bệnh khác hoặc vì bệnh sỏi túi mật. Chẩn đoán hầu hết dựa vào X quang túi mật (để phát hiện sỏi mật) với hình ảnh bất thường ở vách túi mật chụp nghiêng, đôi khi dựa vào siêu âm và kỹ thuật chụp cắt lớp điện toán.

Hoá trị và xạ trị không có hiệu quả. Phẫu trị thường không đủ vì tổn thương đã ăn lan. Nhiều tác giả đề nghị cắt túi mật sớm nếu phát hiện có sỏi để phòng ngừa ung thư.

20.3. Carcinôm của bóng Vater và của ống dẫn mật

Gồm carcinôm của các ống mật ngoài gan, kể cả đoạn ống mật nằm trong tá tràng (carcinôm của bóng Vater).

Bệnh hiếm gặp hơn carcinôm của túi mật, nhưng thường gặp hơn u lành (như u nhú và u tuyến). Tuổi mắc bệnh giống như trong carcinôm của túi mật. Nam giới mắc bệnh nhiều hơn nữ giới.

Bệnh không có liên quan với sỏi mật, nhưng có thể liên quan với tình trạng viêm nhiễm ống mật mạn tính. Ở Á Đông, tình trạng nhiễm sán lá gan Clonorchis sinensis, chủ yếu là Opisthorchis viverrini được coi như có liên quan đến sự hình thành u. Ngoài ra, không biết vì sao, các bệnh nhân bị viêm loét đại tràng có xuất độ bệnh cao.

Các vị trí tổn thương lần lượt là: vùng quanh bóng Vater, ống mật chủ, đặc biệt là đầu dưới, chỗ nối của ống túi mật với ống mật chủ, ống gan và ống túi mật.

Hầu hết các u dù còn nhỏ đều có triệu chứng sớm, vì gây nghẹt túi mật, có ba dạng: dạng chồi sùi và nhú, dạng cục trong ống, dạng xâm nhập và lan tỏa vào vách ống. Ở vùng bóng Vater, tổn thương có dạng khối nhỏ cuộn như não làm hẹp lỗ ống mật và lồi vào trong tá tràng. Hiếm khi cục u to hơn 2 – 3 cm. Niêm mạc tá tràng thường còn nguyên, hiếm khi loét và xuất huyết.

Dù ở vị trí nào, u cũng có thể gây tắc và phình phần trên. Nếu ở ống túi mật có thể làm túi mật ứ nước.

Vi thể

Hầu hết là carcinôm tuyến có hoặc không có tiết nhầy. Một số trường hợp có nhú hoặc có chuyển sản gai (carcinôm tế bào gai hoặc adenô–acanthoma). Tổn thương thường có nhiều mô đệm sợi.

Biểu hiện lâm sàng

Thường có sớm, do tắc mật, với vàng da vàng mắt, ngứa, sụt cân, tăng alkaline phosphatase trong huyết thanh, có nhiều sắc tố mật trong nước tiểu, phân màu nhạt, kém hấp thu mỡ và các sinh tố tan trong mỡ. Đôi khi có sốt do biến chứng viêm ngược dòng.

THƯ VIỆN HUBT
TÀI LIỆU PHỤC VỤ THAM KHẢO NỘI BỘ

Các triệu chứng trên cũng có thể có trong bệnh sỏi mật. Chẩn đoán phân biệt đôi khi phải dựa vào các kỹ thuật xét nghiệm như X quang đường mật qua gan hoặc ngược dòng, siêu âm, chụp điện toán cắt lớp, tìm tế bào u trong chất hút từ tá tràng. Tốt nhất là phẫu thuật thám sát.

Hầu hết các ung thư này không thể cắt bỏ được sau khi được chẩn đoán. Thời gian sống thêm trung bình là 6 tháng đến 1 năm. Riêng carcinôm của bóng Vater có tiên lượng tốt hơn, 20 – 40% sống thêm 5 năm nhờ vào phẫu thuật cắt tá tràng và tụy tạng tận gốc (phẫu thuật Wipple).

TÀI LIỆU THAM KHẢO

1. Crawford JM: The Liver and The Biliary Duct. In Cotran PS, Kuman V, Collins T: Pathologic Basic of Disease, 6th ed. WB Saunder Company. 1999: 845–901.
2. Ishak KG, Martin RS, Jessurun J, Saavedra JA: Liver, Gallbladder and Extrahepatic Biliary Duct. In Damjanov I. Linder J: Anderson' s Pathology. Vol 2. 10th ed., Mosby, 1996: 1779– 1890.
3. Saul SH: Mass of The Liver. In Sternberg SS: Diagnostic Surgical Pathology. Vol 2, Raven Press, 1994: 1517– 1580.
4. Saul SH: Nonneoplastic Liver Diseases. In Sternberg SS: Diagnostic Surgical Pathology. Vol 2, Raven Press, 1994: 1459– 1516
5. Saul SH: Gallbladder and Extrahepatic Biliary Tree. In Sternberg SS: Diagnostic Surgical Pathology.Vol 2, Raven Press, 1994: 1581– 1612.

TỰ LƯỢNG GIÁ

Chọn câu trả lời đúng nhất trong các câu từ 1 đến 10

Câu 1. Hội chứng gan–thận có đặc điểm:

A. Suy thận gây hậu quả suy gan.

B. Thận suy nhưng không có biến đổi cấu trúc vi cầu và ống thận.

C. Do gan sản xuất nhiều endotoxin gây độc thận.

D. Do gan không chuyển hoá NH_3.

E. Suy gan nhưng không biến đổi cấu trúc gan.

Câu 2. Cơ chế sinh bệnh não – gan là:

A. Rối loạn chuyển hoá gan làm các dẫn xuất protein có nitrogen tăng cao trong máu.

THƯ VIỆN HUBT
TÀI LIỆU PHỤC VỤ THAM KHẢO NỘI BỘ

B. Do tăng urê máu làm rối loạn chuyển hoá não.

C. Gan suy làm giảm các chất dẫn truyền thần kinh giả.

D. Do dùng nhiều kháng sinh diệt các vi khuẩn ruột phân huỷ protein.

E. Do rối loạn tổng hợp các nội tiết tố hạ đồi, tuyến yên.

Câu 3. Hình ảnh vi thể là hoại tử bắc cầu, các dãy tế bào gan hoại tử nối liền nhau và nối từ trung tâm tiểu thùy đến khoảng cửa, là tổn thương điển hình của:

A. Viêm gan virus cấp.

B. Viêm gan hoại tử bán cấp.

C. Viêm gan mạn tấn công.

D. Viêm gan mạn tồn tại.

E. Viêm gan hoại tử toàn bộ.

Câu 4. Đặc điểm vi thể của viêm gan mạn tấn công là:

A. Chỉ có thấm nhập tế bào viêm mạn ở khoảng cửa.

B. Nhiều tiểu thùy gan bị hoại tử.

C. Hoại tử tế bào gan dạng bắc cầu.

D. Tế bào gan phồng to, tế bào Kupffer tăng sản, thấm nhập lymphô bào và bạch cầu một nhân ở khoảng cửa.

E. Hoại tử từng mảng tế bào gan, thay bằng mô sợi kèm thấm nhập lymphô bào, tương bào ở khoảng cửa.

Câu 5. Hình ảnh xuất huyết, hoại tử tế bào gan và xơ hoá ở vùng trung tâm tiểu thùy thường gặp trong xơ gan:

A. Tim.

B. Sắc tố.

C. Mật.

D. Dinh dưỡng.

E. Trong bệnh Wilson.

Câu 6. Tác nhân nào **không** liên quan đến xơ gan:

A. Suy thận.

B. Lắng đọng Hemosiderin ở gan.

C. Rối loạn chuyển hoá đồng.

D. Tắc mật.

E. Suy tim.

Câu 7. Sỏi mật gồm ba loại:

A. Cholesterol, bilirubin, urate.

B. Cholesterol, bilirubin, oxalate.

C. Cholesterol, bilirubin, calci.

THƯ VIỆN HUBT
TÀI LIỆU PHỤC VỤ THAM KHẢO NỘI BỘ

D. Cholesterol, urate, calci.

E. Cholesterol, urate, oxalate.

Câu 8. Trong bệnh viêm túi mật **không có** hiện tượng:

A. Cô đặc mật.

B. Chèn ép mạch máu.

C. Nhiễm khuẩn.

D. Hoá ác.

E. Viêm phúc mạc mật.

Câu 9. Hình thái vi thể của carcinôm túi mật **không có**:

A. Carcinôm tuyến biệt hoá rõ.

B. Carcinôm tuyến biệt hoá kém.

C. Carcinôm tế bào sáng.

D. Carcinôm tuyến nhú.

E. Carcinôm tuyến–gai.

Câu 10. Carcinôm tế bào ống mật có đặc điểm:

A. Hầu hết là carcinôm kém biệt hóa.

B. Lòng ống tuyến ung thư chứa mật.

C. Thường có AFP dương tính.

D. Ít khi xâm nhập mạch máu.

E. Thường kèm xơ gan.

Chọn câu trả lời tương ứng chéo trong các câu từ 11 đến 15

Đặc điểm vi thể gồm	Gặp trong xơ gan
Câu 11. Bào tương tế bào gan và tế bào Kupffer có chứa sắc tố.	A. Tim.
Câu 12. Bào tương tế bào gan có các hạt triglyceride, nhân phồng to có nhiều glycogen.	B. Mật.
Câu 13. Xuất huyết, hoại tử và xơ hoá vùng trung tâm tiểu thùy.	C. Do bệnh Wilson.
Câu 14. Tế bào viêm mạn thấm nhập quanh các ống mật. Tăng sản sợi và tăng sản biểu mô ống mật.	D. Sắc tố.
Câu 15. Nhuộm Levaditi giúp chẩn đoán xác định.	E. Do bệnh giang mai.

THƯ VIỆN HUBT
TÀI LIỆU PHỤC VỤ THAM KHẢO NỘI BỘ

Chọn câu trả lời Nhân – Quả trong các câu từ 16 đến 20

Câu 16. (1) Carcinôm tế bào gan có thể xảy ra ở người trẻ. **BỞI VÌ** (2) ở những vùng có tần suất ung thư gan cao, có người bị nhiễm HBV từ lúc còn là bào thai (bị lây truyền từ mẹ).

Câu 17. (1) HBV có khả năng lồng ghép một phần hoặc toàn bộ các thông tin di truyền của mình vào tế bào ký chủ. **BỞI VÌ** (2) Trên những người mang mầm bệnh mạn tính, HBsAg được tìm thấy ở tế bào gan ung thư.

Câu 18. (1) Chất aflatoxin B1 không phải là tác nhân sinh ung trực tiếp. **BỞI VÌ** (2) Aflatoxin chỉ ức chế miễn dịch qua trung gian tế bào.

Câu 19. (1) Carcinôm tế bào ống mật có các đặc điểm sinh học giống carcinôm tế bào gan. **BỞI VÌ** (2) Carcinôm tế bào ống mật cũng thường kèm xơ gan, các kháng nguyên HBV và AFP dương tính.

Câu 20. (1) Ung thư di căn gan thường có độ biệt hoá giống u nguyên phát. **BỞI VÌ** (2) Các dòng tế bào ung thư di căn theo đường máu thường có khuynh hướng xâm nhập và độ biệt hoá cao.

THƯ VIỆN HUBT
TÀI LIỆU PHỤC VỤ THAM KHẢO NỘI BỘ

Bài 19

BỆNH HẠCH LYMPHÔ

MỤC TIÊU

1. Mô tả và phân tích năm loại viêm hạch

2. Mô tả và phân biệt tế bào Hodgkin với tế bào Reed–Sternberg.

3. Mô tả và phân tích ba loại lymphôm cục.

4. Mô tả và phân tích bốn loại lymphôm lan toả.

5. Mô tả và phân tích ung thư thứ phát của hạch.

1. HẠCH LYMPHÔ BÌNH THƯỜNG

Hạch lymphô, cũng như lách và mô lymphô niêm mạc là mô lymphô ngoại biên thứ cấp, trong khi tuyến ức và tủy xương là mô lymphô nguyên thuỷ. Hạch lymphô to chừng 1mm đến 25mm, có hình tròn hoặc hình thận, ở rải rác khắp cơ thể nhưng chủ yếu ở cổ, nách, bẹn, trung thất, rốn phổi, mạc treo, cạnh động mạch chủ.

Hạch lymphô bình thường gồm có phần khung nâng đỡ, hệ thống mạch và chủ mô lymphô.

* Phần khung nâng đỡ của hạch gồm có vỏ bao bằng mô sợi, từ vỏ bao mô sợi phân nhánh vào trong tạo thành các vách ngăn và lưới sợi võng. Ở một nơi trên bề mặt hạch, vỏ bao bị lõm vào gọi là rốn hạch. Rốn hạch là nơi vào và ra của mạch máu, nơi vào của sợi thần kinh và nơi ra của mạch lymphô.

* Hệ thống mạch gồm mạch máu (động mạch nhỏ, mao mạch và tĩnh mạch nhỏ sau mao mạch) và mạch lymphô (mạch vào, mạch ra và các xoang). Dịch lymphô được đưa đến hạch bằng các mạch vào, lưu thông trong các xoang dưới vỏ, xoang vùng vỏ (cạnh các vách ngăn), xoang vùng tủy và theo mạch ra thoát khỏi hạch.

* Chủ mô hạch lymphô gồm 4 vùng cấu trúc và chức năng.

– Vùng vỏ gồm có vùng phụ thuộc Bursa hay còn gọi là vùng B (gồm các nang lymphô với trung tâm mầm sáng và viền đậm quanh nang), là nơi phát triển của dòng tế bào B, có chức năng đáp ứng miễn dịch thể dịch. Trung tâm mầm có các tâm bào (centrocyte), nguyên tâm bào (centroblaste), võng bào nhánh và thực bào.

Tâm bào còn gọi là tế bào nhỏ nhân có khía. Đó là tế bào có kích thước từ trung bình đến to, nhân có rãnh, khía, góc cạnh, chất nhiễm sắc đậm, hạt nhân không rõ. Bào tương ít. Nguyên tâm bào có kích thước to, nhân tròn sáng, có hạt nhân dính sát màng. Bào tương ít.

THƯ VIỆN HUBT
TÀI LIỆU PHỤC VỤ THAM KHẢO NỘI BỘ

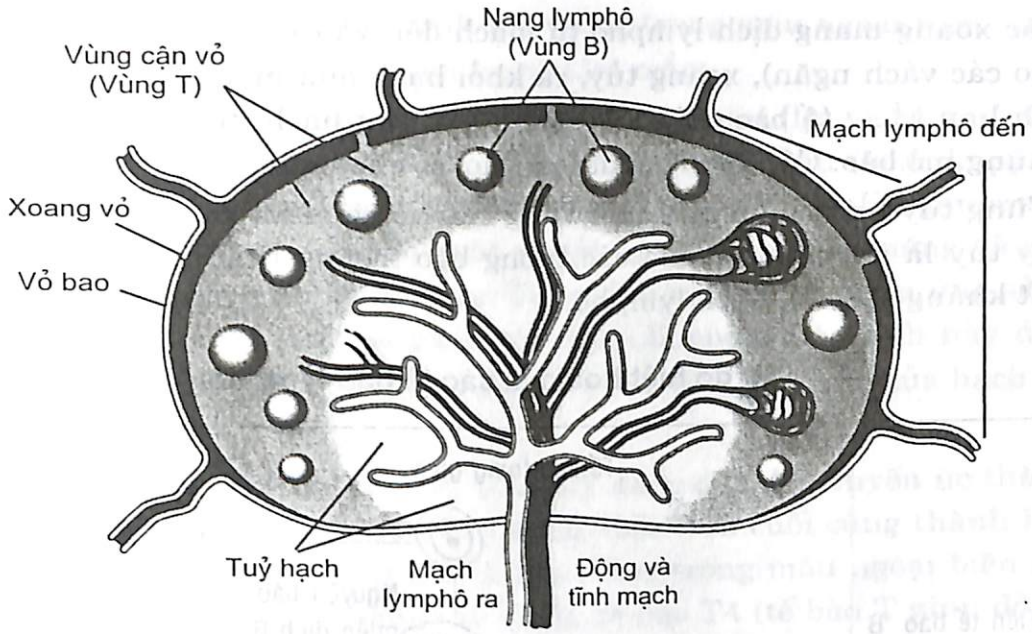

Hình 19.1. Sơ đồ cấu trúc hạch lymphô bình thường.



Hình 19.2. Các tế bào của trung tâm nang lymphô.

Võng bào nhánh khó xác định ở tiêu bản nhuộm HE, nhưng có chức năng rất quan trọng trong phản ứng miễn dịch của trung tâm mầm. Nhuộm hóa – mô – miễn dịch, thấy bào tương có những nhánh dài, đan xen giữa các tế bào của nang lymphô, tạo thành mạng lưới trong trung tâm mầm, các nhánh này có chức năng bắt giữ kháng nguyên. Thực bào có bào tương nhiều, sáng, chứa chất thực bào. Trong các nang tăng sản, thực bào hiện diện nhiều, tạo hình ảnh "trời sao".

– Vùng cận vỏ: là vùng phụ thuộc tuyến ức hay còn gọi là vùng T (gồm mô quanh nang, mô giữa các nang và mô dưới vỏ). Vùng T có chức năng miễn dịch tế bào; chứa các lymphô bào T, các võng bào đa nhánh đan xen và đặc biệt là các tiểu tĩnh mạch sau mao mạch, có tế bào nội mô cao. Tế bào nội mô của các mạch máu này có hình trụ hoặc vuông với nhân to, hạt nhân nhỏ. Các võng bào đa nhánh đan xen là những tế bào trình diện kháng nguyên của các tế bào T, có vai trò quan trọng trong sự khởi đầu của đáp ứng miễn dịch. Tế bào này có nhân to, gấp nếp, có khe nứt sâu, chất nhiễm sắc mịn và hạt nhân không rõ. Bào tương nhạt, khó xác định, có nhiều nhánh dài đan xen nhau. Trong vùng này còn có những thực bào, nhưng khác với nang lymphô là không có phân bào.

THƯ VIỆN HUBT
TÀI LIỆU PHỤC VỤ THAM KHẢO NỘI BỘ

– Các xoang mang dịch lymphô từ mạch đến vào xoang dưới vỏ, xoang cận vỏ (dọc theo các vách ngăn), xoang tủy, ra khỏi hạch qua mạch ra ở rốn hạch. Xoang được giới hạn bằng tế bào nội mô, ở vùng gần rốn hạch, tế bào nội mô được thay bằng những mô bào. Các xoang chứa mô bào, có chức năng thực bào.

– Vùng tủy hạch nằm sâu dưới vùng cận vỏ, gồm có các dây tủy và các xoang tủy. Dây tủy là nơi khu trú của các tương bào trưởng thành. Đó là những tế bào sản xuất kháng thể của hạch lymphô.

Sơ đồ biệt hoá của các tế bào lymphô

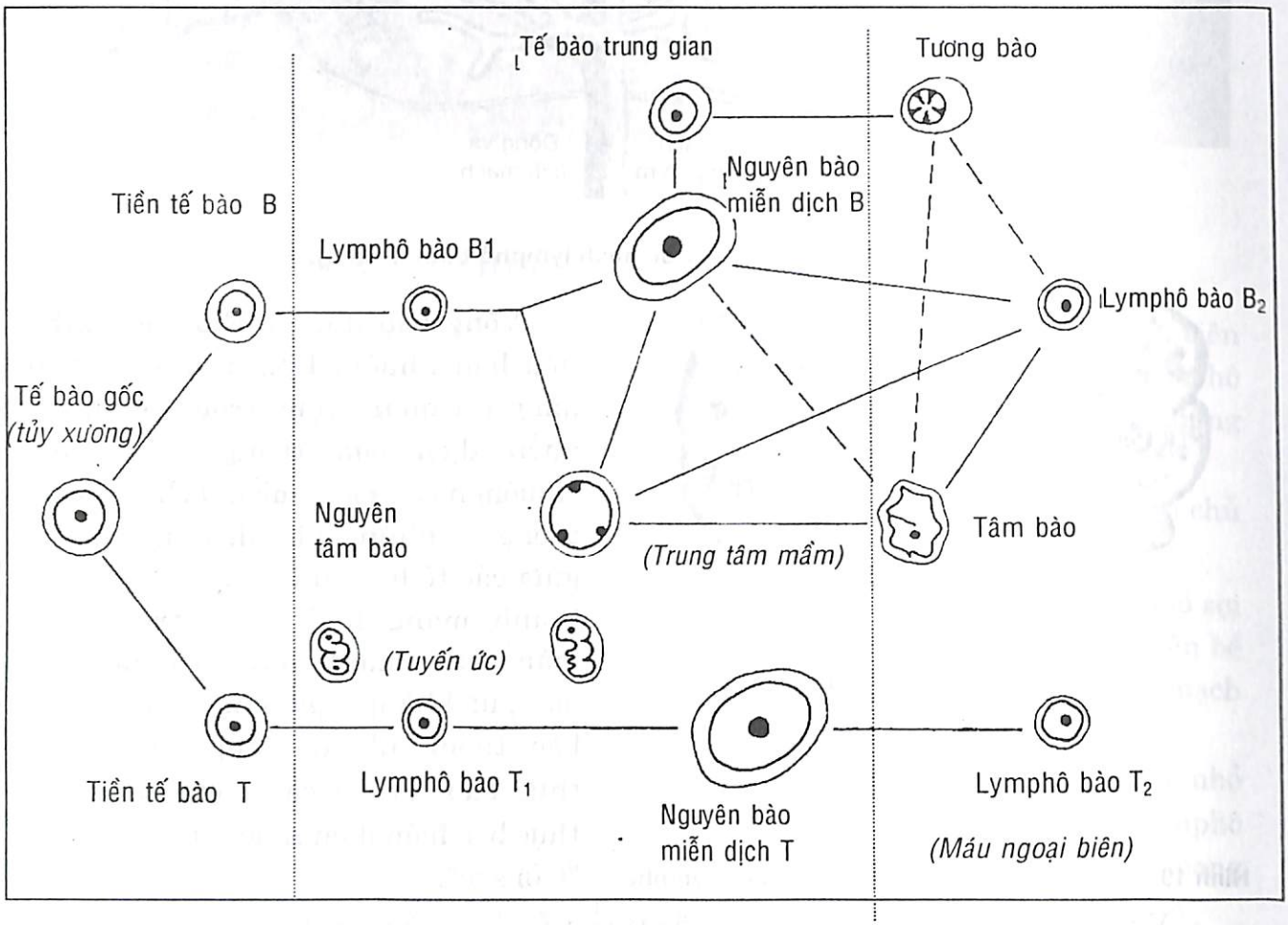

Sự biệt hoá của các tế bào lymphô

Tế bào gốc ở tủy xương biệt hoá theo ba hướng tiền tế bào B, tiền tế bào T và tế bào diệt tự nhiên.

Biệt hoá tế bào B

Tiền tế bào B (ở Bursa) biệt hoá thành lymphô bào B1 rồi biệt hoá thành nguyên tâm bào và nguyên bào miễn dịch, nguyên tâm bào biệt hoá thành tâm bào rồi lymphô bào B2, còn nguyên bào miễn dịch biệt hoá thành tế bào trung gian lymphô bào dạng tương bào sau đó biệt hoá thành tương bào. Lymphô bào B2 và

THƯ VIỆN HUBT
TÀI LIỆU PHỤC VỤ THAM KHẢO NỘI BỘ

tương bào là những tế bào trưởng thành lưu thông trong máu ngoại biên. Tâm bào và nguyên tâm bào là những tế bào của trung tâm mầm.

Các tế bào B bình thường sản xuất ra Immunoglobulin (Ig) và có vai trò trong miễn dịch thể dịch. Mỗi phân tử Ig có 2 chuỗi nhẹ giống nhau (hoặc kappa, hoặc lambda) và một chuỗi nặng alpha (IgA), delta (IgD), epsilon (IgE), gamma (IgG), muy (IgM). Các tế bào B ác tính sản xuất ra các Ig với một chuỗi nặng và chỉ một loại chuỗi nhẹ, hoặc kappa, hoặc lambda. Trong khi các tế bào phản ứng sản xuất ra Ig với chuỗi nhẹ kappa, một số khác với chuỗi lambda. Đặc tính này được áp dụng để chẩn đoán phân biệt một lymphôm với phản ứng tăng sản của hạch.

Biệt hoá tế bào T

Từ tế bào gốc ở tủy xương, các tiền tế bào T được đưa đến tuyến ức thành các lymphô bào T1 sau đó thành nguyên bào miễn dịch T và cuối cùng thành lymphô bào T2. Đó là các tế bào T trưởng thành lưu thông trong máu ngoại biên gồm tế bào T8 (gây độc tế bào, mang kháng thể CD8), tế bào T4 (tế bào T giúp đỡ, mang kháng thể CD4).

Các tế bào T sản xuất ra lymphôkin, interleukine, các hoá chất trung gian khác và có vai trò trong miễn dịch tế bào.

Bảng 19.1. Danh sách chọn lọc các kháng nguyên màng của tế bào lymphô và loại tế bào đặc trưng

Kháng nguyên	Tế bào
CD1a, CD1b, CD1c	Tế bào vỏ tuyến ức, mô bào Langerhans
CD2	Tế bào T (tuyến ức và ngoại biên) và tế bào diệt tự nhiên
CD3	Tế bào T tuyến ức, T ngoại biên và tế bào diệt tự nhiên
CD4	Tế bào T giúp đỡ
CD5	Tế bào T
CD7	Tế bào T
CD8	Tế bào T gây độc
CD10 (CALLA)	Tế bào tiền B (tủy xương), tế bào B ở trung tâm nang lymphô
CD12	Tế bào tủy
CD15	Tế bào Reed–Sternberg
CD19	Tế bào B (tủy xương), tế bào B trưởng thành, không biểu hiện ở tương bào
CD20	Tế bào B
CD21	Thụ thể EBV, Tế bào B trưởng thành và tế bào đa nhánh ở nang lymphô
CD22	Tế bào B trưởng thành
CD23	Tế bào B trưởng thành hoạt động
CD30	Tế bào Reed–Sternberg
CD38	Tế bào gốc
CD45 (LCA)	Tế bào B và Tế bào T

THƯ VIỆN HUBT
TÀI LIỆU PHỤC VỤ THAM KHẢO NỘI BỘ

– Các xoang mang dịch lymphô từ mạch đến vào xoang dưới vỏ, xoang cận vỏ (dọc theo các vách ngăn), xoang tủy, ra khỏi hạch qua mạch ra ở rốn hạch. Xoang được giới hạn bằng tế bào nội mô, ở vùng gần rốn hạch, tế bào nội mô được thay bằng những mô bào. Các xoang chứa mô bào, có chức năng thực bào.

– Vùng tủy hạch nằm sâu dưới vùng cận vỏ, gồm có các dây tủy và các xoang tủy. Dây tủy là nơi khu trú của các tương bào trưởng thành. Đó là những tế bào sản xuất kháng thể của hạch lymphô.

Sơ đồ biệt hoá của các tế bào lymphô

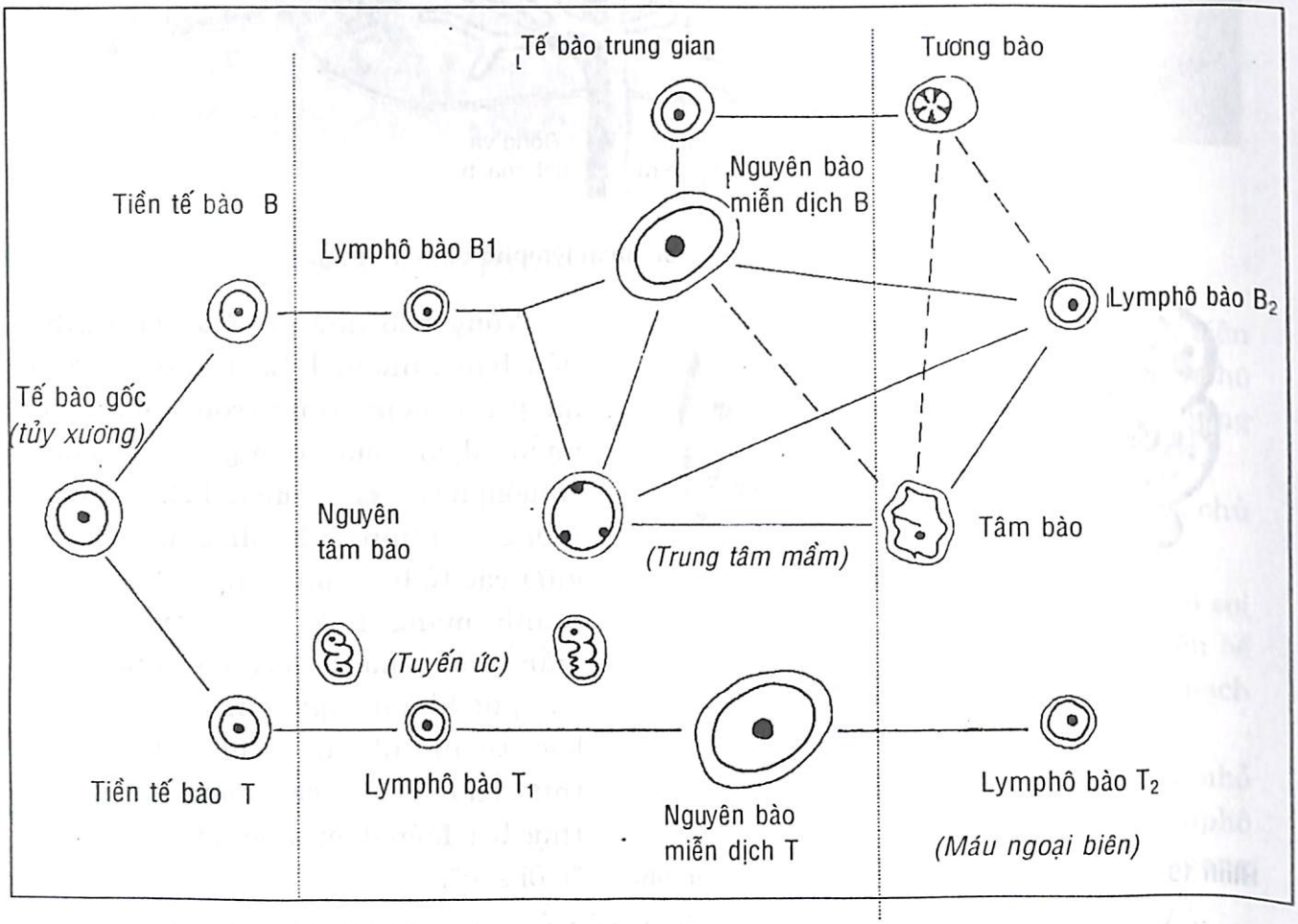

Sự biệt hoá của các tế bào lymphô

Tế bào gốc ở tủy xương biệt hoá theo ba hướng tiền tế bào B, tiền tế bào T và tế bào diệt tự nhiên.

Biệt hoá tế bào B

Tiền tế bào B (ở Bursa) biệt hoá thành lymphô bào B1 rồi biệt hoá thành nguyên tâm bào và nguyên bào miễn dịch, nguyên tâm bào biệt hoá thành tâm bào rồi lymphô bào B2, còn nguyên bào miễn dịch biệt hoá thành tế bào trung gian lymphô bào dạng tương bào sau đó biệt hoá thành tương bào. Lymphô bào B2 và

THƯ VIỆN HUBT
TÀI LIỆU PHỤC VỤ THAM KHẢO NỘI BỘ

tương bào là những tế bào trưởng thành lưu thông trong máu ngoại biên. Tâm bào và nguyên tâm bào là những tế bào của trung tâm mầm.

Các tế bào B bình thường sản xuất ra Immunoglobulin (Ig) và có vai trò trong miễn dịch thể dịch. Mỗi phân tử Ig có 2 chuỗi nhẹ giống nhau (hoặc kappa, hoặc lambda) và một chuỗi nặng alpha (IgA), delta (IgD), epsilon (IgE), gamma (IgG), muy (IgM). Các tế bào B ác tính sản xuất ra các Ig với một chuỗi nặng và chỉ một loại chuỗi nhẹ, hoặc kappa, hoặc lambda. Trong khi các tế bào phản ứng sản xuất ra Ig với chuỗi nhẹ kappa, một số khác với chuỗi lambda. Đặc tính này được áp dụng để chẩn đoán phân biệt một lymphôm với phản ứng tăng sản của hạch.

Biệt hoá tế bào T

Từ tế bào gốc ở tủy xương, các tiền tế bào T được đưa đến tuyến ức thành các lymphô bào T1 sau đó thành nguyên bào miễn dịch T và cuối cùng thành lymphô bào T2. Đó là các tế bào T trưởng thành lưu thông trong máu ngoại biên gồm tế bào T8 (gây độc tế bào, mang kháng thể CD8), tế bào T4 (tế bào T giúp đỡ, mang kháng thể CD4).

Các tế bào T sản xuất ra lymphôkin, interleukine, các hoá chất trung gian khác và có vai trò trong miễn dịch tế bào.

Bảng 19.1. Danh sách chọn lọc các kháng nguyên màng của tế bào lymphô và loại tế bào đặc trưng

Kháng nguyên	Tế bào
CD1a, CD1b, CD1c	Tế bào vỏ tuyến ức, mô bào Langerhans
CD2	Tế bào T (tuyến ức và ngoại biên) và tế bào diệt tự nhiên
CD3	Tế bào T tuyến ức, T ngoại biên và tế bào diệt tự nhiên
CD4	Tế bào T giúp đỡ
CD5	Tế bào T
CD7	Tế bào T
CD8	Tế bào T gây độc
CD10 (CALLA)	Tế bào tiền B (tủy xương), tế bào B ở trung tâm nang lymphô
CD12	Tế bào tủy
CD15	Tế bào Reed–Sternberg
CD19	Tế bào B (tủy xương), tế bào B trưởng thành, không biểu hiện ở tương bào
CD20	Tế bào B
CD21	Thụ thể EBV, Tế bào B trưởng thành và tế bào đa nhánh ở nang lymphô
CD22	Tế bào B trưởng thành
CD23	Tế bào B trưởng thành hoạt động
CD30	Tế bào Reed–Sternberg
CD38	Tế bào gốc
CD45 (LCA)	Tế bào B và Tế bào T

THƯ VIỆN HUBT
TÀI LIỆU PHỤC VỤ THAM KHẢO NỘI BỘ

Chức năng của tế bào không B – không T chưa được xác định rõ ràng.

Dựa vào hình thái người ta không thể phân biệt được tế bào T với tế bào B. Muốn phân biệt người ta dùng các phương pháp miễn dịch, hoặc các phương pháp hoá mô miễn dịch. Người ta dùng các kháng thể để xác định sự hiện diện của kháng nguyên trên màng tế bào và qua đó biết được tế bào đó thuộc dòng nào. Trên màng tế bào lymphô có các đám biệt hoá (cluster of differentiation, viết tắt là CD), đó là các kháng nguyên màng được đánh số từ CD1 đến CD130. Bảng 19.1 cho thấy các kháng nguyên màng trên một số tế bào.

Một hạch ngoại biên bình thường không sờ thấy được khi khám thực thể. Hạch to khi có sự kích thích của các kháng nguyên có trong vi khuẩn, nấm, virus, hoặc các tác nhân gây dị ứng, thuốc, các mảnh tế bào từ mô bị phá huỷ, phản ứng phức hợp miễn dịch và ung thư. Phản ứng của hạch tùy thuộc vào loại kích thích viêm và đáp ứng tế bào đối với nó. Viêm và phản ứng miễn dịch là những nguyên nhân thường gặp nhất làm cho hạch lớn hơn bình thường. Bệnh của hạch còn có thể là một ung thư nguyên phát của hạch hoặc ung thư từ nơi khác di căn đến hạch. Bảng 19.2 dưới đây cho thấy nguyên nhân gây hạch to thường gặp ở các vị trí khác nhau trên cơ thể.

Bảng 19.2. Vị trí và nguyên nhân gây hạch to

Vị trí	Nguyên nhân
Cổ	Nhiễm khuẩn vùng đầu, cổ, xoang, tai, mắt, chẩm, hầu họng.
	Lao
	Lymphôm
	U ác vùng đầu cổ di căn (thường 1 bên)
Trên đòn	U ác ở phổi, sau phúc mạc, đường tiêu hóa di căn (hạch Virchow)
	Lymphôm
	Vết thương vùng ngực và sau phúc mạc
Nách	Nhiễm khuẩn, chấn thương cánh tay
	Bệnh mèo quào
	Lymphôm
	U ác vú
	Melanôm
Trước tai	Lymphôm (1 bên)
	Bệnh sarcoid (2 bên)
	Giang mai thứ phát (2 bên)
Bẹn	Nhiễm khuẩn chân, bàn chân
	Lymphôm
	U ác vùng chậu di căn
	Bệnh liễu

THƯ VIỆN HUBT
TÀI LIỆU PHỤC VỤ THAM KHẢO NỘI BỘ

Vị trí	Nguyên nhân
Rốn phổi	Lao
	U ác phổi di căn(1 bên)
	Nhiễm nấm
	Sarcoidosis
Trung thất	Lao
	U ác phổi
	Lymphôm
Bụng / Sau phúc mạc	Viêm lao hạch mạc treo
	Lymphôm
	U mầm bào / U tinh bào
	U ác tuyến tiền liệt và các u ác khác di căn
Toàn thân (hơn 2 vị trí riêng biệt	Nhiễm khuẩn: EBV, *Cytomegalovirus*, *Toxoplasma*, lao, viêm gan, giang mai, HIV/AIDS. *Histoplasma*
	Lymphôm
	Phản ứng thuốc
	Bệnh hạch toàn thân

2. VIÊM HẠCH LYMPHÔ

Viêm hạch lymphô là một bệnh rất thường gặp. Nguyên nhân của viêm hạch thường do viêm nhiễm (vi khuẩn thường gặp hơn virus), do tác nhân vật lý, tác nhân hoá học, vật lạ v.v... Viêm hạch lymphô gồm viêm không đặc hiệu và viêm đặc hiệu.

2.1. Viêm hạch không đặc hiệu

Gồm có viêm hạch cấp tính, viêm hạch mủ và hạch viêm mạn tính.

2.1.1. Viêm hạch cấp tính

Hạch viêm cấp tính là phản ứng của hạch đối với ổ viêm nhiễm hoặc với khối u của vùng mà hạch đó dẫn lưu, có thể xuất hiện bất cứ nơi nào trên cơ thể. Biểu hiện lâm sàng là hạch sưng to, đau. Hạch sẽ trở lại trạng thái bình thường sau khi điều trị. Nếu không điều trị triệt để, bệnh có thể chuyển thành hạch viêm mạn tính không đặc hiệu.

Đại thể

Hạch to, mật độ cứng chắc, mặt cắt màu trắng xám.

Vi thể

Giai đoạn đầu có phản ứng của xoang với hình ảnh các xoang giãn rộng, chứa dịch phù. Sau đó là hoạt động của các nang lymphô với các nang lymphô tăng sản, trung tâm mầm to, có nhiều thực bào. Ở giai đoạn kế tiếp các xoang giãn rộng có chứa bạch cầu đa nhân, các mạch máu giãn chứa đầy hồng cầu, trong hạch có những ổ xuất huyết, có thể thấy hồng cầu trong các xoang, trong vùng tủy và vùng

THƯ VIỆN HUBT
TÀI LIỆU PHỤC VỤ THAM KHẢO NỘI BỘ

vỏ hạch. Trong các xoang cũng có thể thấy dịch và tơ huyết. Vỏ bao hạch và mô quanh hạch phù nề và thấm nhập bạch cầu đa nhân. Giai đoạn tiếp theo có thể chuyển thành viêm hạch mủ.

2.1.2. Viêm hạch mủ

Cũng như viêm hạch cấp tính, viêm hạch mủ xảy ra thứ phát sau một viêm nhiễm ở vùng mà hạch đó dẫn lưu. Thường xảy ra ở các hạch ngoại biên, nhất là vùng cổ và vùng bẹn. Thường gặp ở trẻ em, ở tuổi thiếu niên và ở người già, đặc biệt là ở những người suy giảm miễn dịch. Nguyên nhân do các vi khuẩn sinh mủ như liên cầu khuẩn, tụ cầu khuẩn, phế cầu khuẩn, E. coli và đặc biệt là lậu cầu khuẩn. Đối với người bị suy giảm miễn dịch có thể gây ra do bất kỳ loại vi khuẩn nào.

Đại thể

Hạch to, đau, da đỏ, mật độ cứng, hoặc mềm nếu đã áp xe hoá.

Vi thể

Vỏ bao hạch và vùng quanh hạch thấm nhập nhiều bạch cầu đa nhân. Các xoang dưới vỏ và xoang tủy giãn rộng chứa đầy bạch cầu đa nhân, đại thực bào (trong bào tương có chứa xác bạch cầu) và một số lượng lớn hồng cầu. Không có sự tăng sản của các nang lymphô. Vùng T phù nề và sung huyết, trong lòng mạch cũng có nhiều bạch cầu đa nhân. Trong hạch xuất hiện nhiều ổ hoại tử tạo thành những vi áp xe hoặc áp xe to.

Sau khi đã thoát mủ ra ngoài và được điều trị tốt, hạch bắt đầu quá trình hàn gắn bằng mô sợi và thành sẹo.

2.1.3. Viêm hạch mạn tính

Xuất hiện sau một viêm hạch cấp tính không được điều trị tận gốc hoặc viêm tái đi tái lại nhiều lần. Thường gặp nhất là hạch ở vùng bẹn, vùng gáy, vùng dưới hàm (do viêm mạn tính trong xoang miệng).

Đại thể

Hạch sưng to, không đau, mật độ dai và chắc. Hạch to có thể tồn tại nhiều tháng hoặc nhiều năm và cuối cùng có thể bị xơ hoá và teo nhỏ lại.

Vi thể

Khác với hạch viêm cấp tính, không có sự hiện diện của bạch cầu đa nhân trong hạch. Trong vùng vỏ có các nang lymphô thứ phát với kích thước và hoạt động của

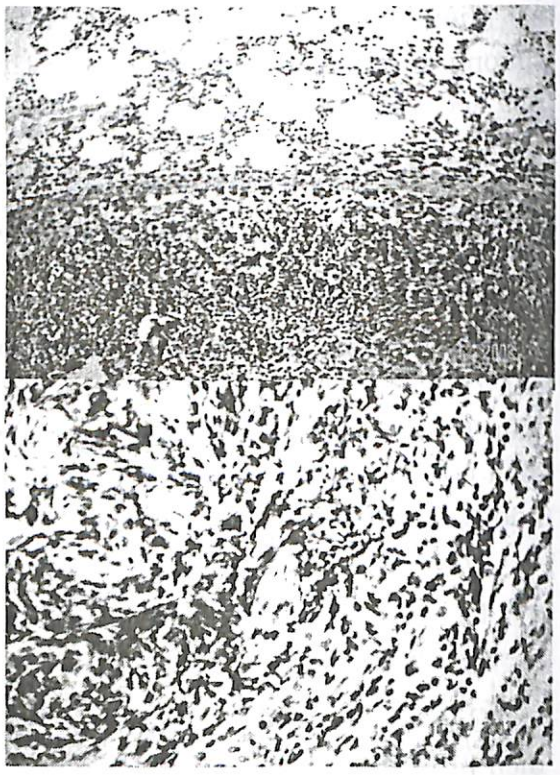

Hình 19.3. Hạch viêm mạn tính:
Tế bào viêm mạn thấm nhập ra vỏ bao và mô mỡ xung quanh (hình trên), mô xơ phát triển nhiều trong hạch (hình dưới) (HE x 100).

THƯ VIỆN HUBT
TÀI LIỆU PHỤC VỤ THAM KHẢO NỘI BỘ

trung tâm mầm khác nhau. Trong vùng T tăng sản nhiều lymphô bào nhỏ và giữa chúng là các mô bào, các tiểu tĩnh mạch cũng tăng sinh, các tế bào nội mô phồng to lên.

2.2. Viêm hạch đặc hiệu

2.2.1. Viêm lao hạch

Rất thường gặp ở Việt Nam, nhưng hiếm gặp ở các nước phát triển.

Đại thể

Hạch to, thường ở vùng cổ, nách, mật độ cứng hoặc mềm, không đau có thể rò ra da nếu đã bã đậu hoá.

Vi thể

Trong hạch có sự hiện diện của nhiều nang lao. Một nang lao có các thành phần sau đây: ở giữa là vùng hoại tử bã đậu, xung quanh vùng hoại tử là những thoái bào, đại bào Langerhans, lymphô bào. Có thể có những nang lao mới thành lập chưa có hoại tử bã đậu.



Hình 19.4, Lâm sàng hạch viêm lao.

2.2.2. Viêm hạch do giang mai

Viêm giang mai do xoắn khuẩn Treponema pallidum gây ra. Hạch viêm giang mai thường biểu hiện ở thời kỳ 1 và thời kỳ 2. Ở thời kỳ 3 hạch ít khi bị tổn thương. Nguyên nhân do tồn tại xoắn khuẩn trong hạch và gây ra kích thích kháng nguyên thường xuyên. Hạch viêm do giang mai thời kỳ 1 và 2 có những thay đổi sau đây:

– Tăng sản vùng B: vùng B tăng sản với các trung tâm mầm phân cực rõ ràng, trong nang có nhiều thực bào và phân bào.

– Thành lập mô hạt thoái bào ở vùng T: mô hạt này được thành lập từ những thoái bào với bào tương nhuộm màu eosin.

– Thấm nhập các tương bào trưởng thành ở vùng vỏ và vùng tủy hạch.

– Viêm mạch: viêm tiểu động mạch và tiểu tĩnh mạch ở trong chủ mô hạch và

THƯ VIỆN HUBT
TÀI LIỆU PHỤC VỤ THAM KHẢO NỘI BỘ

vùng vỏ của bao hạch. Tế bào nội mô phồng to lên, thấm nhập lymphô bào và tương bào ở thành mạch, lớp áo ngoài và mô quanh mạch.

– Viêm mạn tính quanh hạch: mô quanh hạch thấm nhập nhiều lymphô bào và tương bào.

Xoắn khuẩn *Treponema* có thể thấy được trên tiêu bản in mô hạch hoặc trên tiêu bản giải phẫu bệnh được nhuộm bằng phương pháp hoá mô miễn dịch hay nhuộm bằng các phương pháp đặc biệt khác. Hình ảnh viêm mạch và bằng chứng về sự hiện diện của xoắn khuẩn *Treponema* cho phép chẩn đoán phân biệt với các bệnh viêm khác của hạch.

3. PHẢN ỨNG TĂNG SẢN CỦA HẠCH

3.1. Phản ứng tăng sản nang

Là hình ảnh thường gặp nhất của các phản ứng tăng sản hạch. Thường gặp ở trẻ em hơn người lớn. Vùng B to hơn với sự gia tăng số lượng các trung tâm mầm. Tăng sản nang có thể lầm với lymphôm không Hodgkin dạng cục của hạch. Trong tăng sản nang, trung tâm mầm có hình bầu dục, hoặc hình dạng không đều, kích thước to nhỏ khác nhau. Trong nang có gia tăng hoạt động phân bào và thực bào. Bờ của nang có chỗ mỏng, chỗ dày, không đồng tâm.

Vùng giữa các nang có các lymphô bào lớn và nhỏ, các tương bào, các mạch máu, đa số là các tĩnh mạch sau mao mạch. Có thể có sự gia tăng số lượng tương bào ở vùng tủy. Phản ứng tăng sản nang có thể gặp trong bệnh giang mai thời kỳ 1 hoặc 2, trong bệnh tự miễn, trong phản ứng viêm hay phản ứng với một khối u ác tính...



Hình 19.5. Tăng sản nang của hạch lymphô
(HE x 40)

3.2. Phản ứng tăng sản xoang

Phản ứng tăng sản xoang là hình ảnh không đặc hiệu và rất thường gặp trong hạch. Có thể gặp trong hạch dẫn lưu vùng viêm hay gần cơ quan bị carcinôm.

Vi thể

Các xoang giãn rộng với sự tăng sản của các mô bào lành tính. Đó là những tế bào to với bào tương nhuộm màu eosin nhạt, nhân hình bầu dục nhỏ chứa hạt nhân không rõ ràng. Những tế bào này có chức năng thực bào và có thể chứa melanin, sắc tố hemosiderin, than hoặc những mảnh vụn khác tùy thuộc vào vị trí của hạch và tình huống lâm sàng.

THƯ VIỆN HUBT
TÀI LIỆU PHỤC VỤ THAM KHẢO NỘI BỘ

3.3. Phản ứng tăng sản vùng cận vỏ

Cấu trúc hạch bị xóa, các nang lymphô, trung tâm mầm, và xoang hạch không rõ ràng. Toàn bộ mô hạch tăng sản lymphô bào T, các nguyên bào miễn dịch, thực bào, tạo hình ảnh lỗ chỗ ("mối ăn"). Các tiểu tĩnh mạch sau mao mạch cũng tăng sản. Hình ảnh tăng sản vùng cận vỏ thường gặp trong hạch viêm do nhiễm virus. Trong giai đoạn đầu, có thể thấy tăng sản cả nang lẫn vùng cận vỏ.



Hình 19.6, Tăng sản xoang của hạch lymphô (HE x 40)

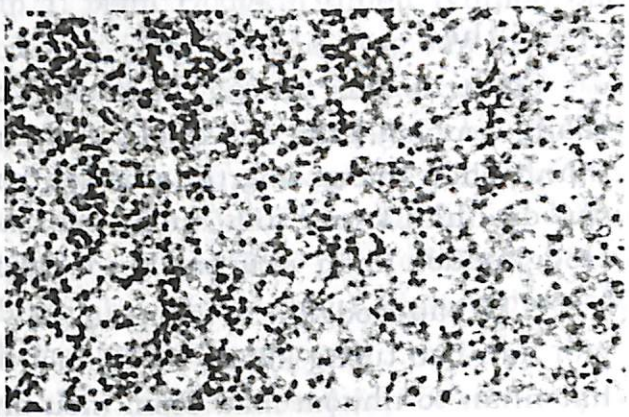

Hình 19.7. Tăng sản vùng T hạch lymphô (HE x 40).

3.4. Phản ứng tăng sản hỗn hợp

Nhiều phản ứng tăng sản hạch không đặc hiệu bao gồm cả tăng sản nang, tăng sản quanh nang và tăng sản xoang nhưng trong đó có một hình ảnh nổi bật nhất. Thí dụ điển hình cho loại tăng sản hỗn hợp này là bệnh viêm hạch do nhiễm *Toxoplasma* cấp tính, bệnh mèo cào, viêm hạch mạc treo, viêm hạch liễu.

4. UNG THƯ NGUYÊN PHÁT CỦA HẠCH

Ung thư nguyên phát của hạch (lymphôm) được chia ra làm hai nhóm chính: bệnh Hodgkin và các lymphôm không Hodgkin. Tỷ lệ của bệnh Hodgkin/các lymphôm không Hodgkin khác nhau tùy theo vùng địa dư trên thế giới. Tỷ lệ này là 4/6 ở các nước Trung Đông, Ả–rập Xê–út, ở châu Âu và ở Bắc Phi, và khoảng 1/9 ở các nước phía Đông châu Á.

4.1. Bệnh Hodgkin còn gọi là lymphôm Hodgkin

Là một bệnh có bệnh cảnh lâm sàng và hình ảnh **mô học riêng biệt với hai quá** trình viêm và u. Bệnh thường xuất hiện ở giới nam hơn giới nữ. **Có thể xuất hiện** ở mọi lứa tuổi nhưng thường gặp ở thập niên thứ 2, thứ 3 và **thập niên thứ 6, thứ** 7 hơn.

Khoảng 2/3 các trường hợp có biểu hiện lâm sàng điển hình, gồm có hạch phì

THƯ VIỆN HUBT
TÀI LIỆU PHỤC VỤ THAM KHẢO NỘI BỘ

đại, lách to, sốt và ngứa. Các trường hợp khác có thể kèm theo gầy ốm, đổ mồ hôi ban đêm... Vị trí hạch thường gặp nhất là hạch cổ, hạch nách, hạch bẹn, hạch dưới hàm, hạch trung thất, hiếm khi thấy ở hạch vùng bụng. Hiếm gặp ở các cơ quan ngoài hạch như da, phổi, gan...

Đại thể

Vỏ bao hạch nhẵn hoặc sần sùi, nếu u đã ăn lan ra vỏ bao hoặc mô lân cận. Mặt cắt màu trắng hoặc xám nhạt và tương đối đồng nhất, mật độ bở.

Vi thể

Cấu trúc bình thường của hạch bị xóa, không còn thấy các nang lymphô và các xoang lymphô. Hình ảnh tế bào đa dạng tạo thành một hỗn hợp tế bào, gồm có các thành phần không ung thư (mô sợi, lymphô bào, bạch cầu đa nhân ái toan, bạch cầu đa nhân trung tính, tương bào, mô bào) và các thành phần ung thư (tế bào Hodgkin đơn nhân và tế bào Reed–Sternberg).

* Tế bào Hodgkin là tế bào to (20 – 30 micron) có hình tròn hay hình bầu dục, giới hạn bào tương không rõ. Có một nhân to, màng nhân dày, giữa nhân có một hạt nhân to nhuộm màu eosin (nếu nhuộm bằng H&E). Bào tương khá nhiều và cũng nhuộm màu eosin.

* Tế bào Reed–Sternberg có nhiều dạng: dạng điển hình, dạng đa thùy, dạng hốc và dạng thoái sản.

Tế bào Reed–Sternberg điển hình là tế bào to (20 – 50 micron), có hai hay nhiều nhân.

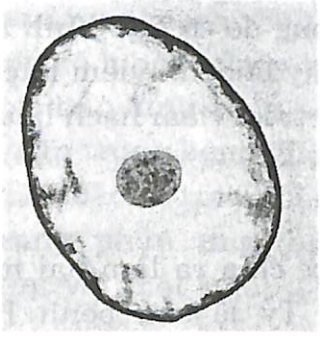

Hình 19.8. Tế bào Hodgkin.

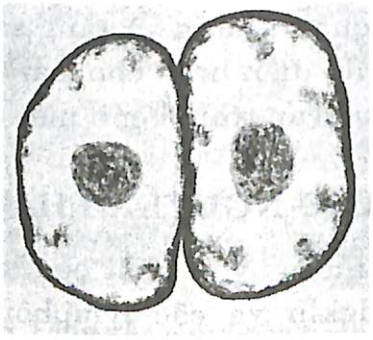

Hình 19.9. Tế bào Reed Sternberg điển hình.

Nếu có hai nhân thì hai nhân này thường sắp xếp đối xứng nhau như hình ảnh soi gương hoặc hình ảnh mắt cú. Trong trường hợp có nhiều nhân các nhân có thể sắp xếp thành dạng chuỗi. Nhân sáng với màng nhân dày, các thể nhiễm sắc mịn, nằm rải rác, tập trung nhiều hơn ở sát màng nhân. Trong nhân có một hoặc hai hạt nhân to nhuộm màu eosin thường nằm ở giữa nhân, quanh hạt nhân thường có quầng sáng. Bào tương nhiều, nhuộm màu hồng nhạt và có giới hạn không rõ. Tế bào này hiện diện trong mỗi típ của bệnh Hodgkin nhưng với số lượng khác nhau.

Tùy theo tỷ lệ hiện diện của các thành phần tế bào trong khối u, người ta chia

THƯ VIỆN HUBT
TÀI LIỆU PHỤC VỤ THAM KHẢO NỘI BỘ

bệnh Hodgkin thành bốn típ (theo hội nghị Rye ở New York năm 1966 đến nay vẫn còn được sử dụng rộng rãi):

– Típ 1: bệnh Hodgkin nhiều lymphô bào.

– Típ 2: bệnh Hodgkin dạng xơ cục.

– Típ 3: bệnh Hodgkin hỗn hợp tế bào.

– Típ 4: bệnh Hodgkin ít lymphô bào.



Hình 19.10. Tế bào Reed–Sternberg dạng đa thùy.

– Típ 1: bệnh Hodgkin nhiều lymphô bào: cấu trúc hạch bị xóa. Tế bào tăng sản dạng cục hay lan tỏa với sự tăng sản nhiều lymphô bào. Thành phần tiếp theo là những tế bào Reed–Sternberg dạng đa thùy (hay còn gọi là tế bào Reed–Sternberg L&H). Tế bào này hơi nhỏ hơn tế bào Reed–Sternberg điển hình, nhân có nhiều thùy (không phải nhiều nhân), chất nhiễm sắc mịn và hạt nhân không rõ.

Tế bào Reed–Sternberg điển hình và tế bào Hodgkin hiện diện với số lượng ít. Có thể thấy nhiều thoái bào với nhân hình thoi, chất nhiễm sắc mịn nằm rải rác, bào tương nhiều nhuộm màu eosin nhạt, những tế bào này hiện diện nhiều trong thể lan tỏa, ít hơn trong thể cục. Bạch cầu đa nhân trung tính, bạch cầu đa nhân ái toan, tương bào, xơ hoá và hoại tử không có hoặc có với số lượng không đáng kể.

– Típ 2: bệnh Hodgkin dạng xơ cục: loại này đặc trưng bằng sự xơ hoá và có dạng cục. Mô sợi từ vỏ bao của hạch, phát triển vào chủ mô hạch và chia hạch thành từng cục nhỏ có kích thước khác nhau. Trong típ này tế bào Reed–Sternberg điển hình và tế bào Hodgkin đơn nhân hiện diện ít, nổi bật là các tế bào Reed–Sternberg dạng hốc. Đó là những tế bào có bào tương nhiều, giới hạn rõ, nhuộm màu hồng nhạt nếu nhuộm bằng HE. Nhân có nhiều thùy và chứa nhiều hạt nhân nhưng ít rõ hơn hạt nhân của tế bào Reed–Sternberg điển hình. Quanh bào tương có quầng sáng trông giống như tế bào nằm trong một cái hốc. Các tế bào không ung thư gồm nhiều tương bào, bạch cầu đa nhân ái toan và trung tính, số lượng lymphô bào và mô bào thay đổi tùy trường hợp, thỉnh thoảng có vài ổ hoại tử. Típ này thường gặp ở nữ nhiều hơn nam và có tiên lượng rất tốt.

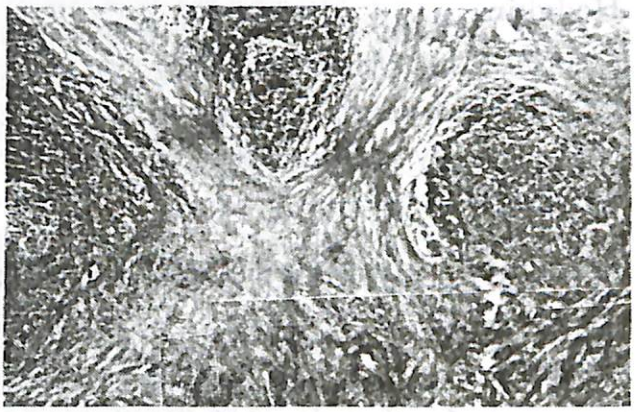

Hình 19.11. Bệnh Hodgkin típ 2 mô sợi phát triển thành dải chia hạch thành nhiều cục (HE x 400).

THƯ VIỆN HUBT
TÀI LIỆU PHỤC VỤ THAM KHẢO NỘI BỘ

– Típ 3: bệnh Hodgkin hỗn hợp tế bào: đây là típ thường gặp nhất. Các tế bào tăng sản tỏa lan với sự hiện diện của nhiều loại tế bào, tạo thành một hỗn hợp tế bào. Có nhiều tế bào Reed–Sternberg điển hình và tế bào Hodgkin. Nằm lẫn lộn giữa những tế bào này là nhiều lymphô bào, tương bào, mô bào, bạch cầu đa nhân trung tính và ái toan. Đôi khi có thể có những ổ hoại tử nhỏ.

– Típ 4: bệnh Hodgkin ít lymphô bào: típ này được đặc trưng bằng sự hiện diện rất ít lymphô bào, nhiều tế bào Hodgkin đơn nhân và nhiều tế bào Reed–Sternberg, đặc biệt là các tế bào Reed–Sternberg thoái sản. Đó là những tế bào rất đa dạng, có hình ảnh của một sarcôm, nhân có nhiều thùy, quái dị, nhuộm màu kiềm đậm. Típ này được chia làm hai loại nhỏ khác:

(1) Loại xơ hoá lan tỏa,

(2) Loại võng hay là sarcôm Hodgkin.

Các ổ hoại tử khá thường gặp. Có thể có những vùng thoái hoá kính. Típ này ít gặp nhất và có tiên lượng xấu nhất.

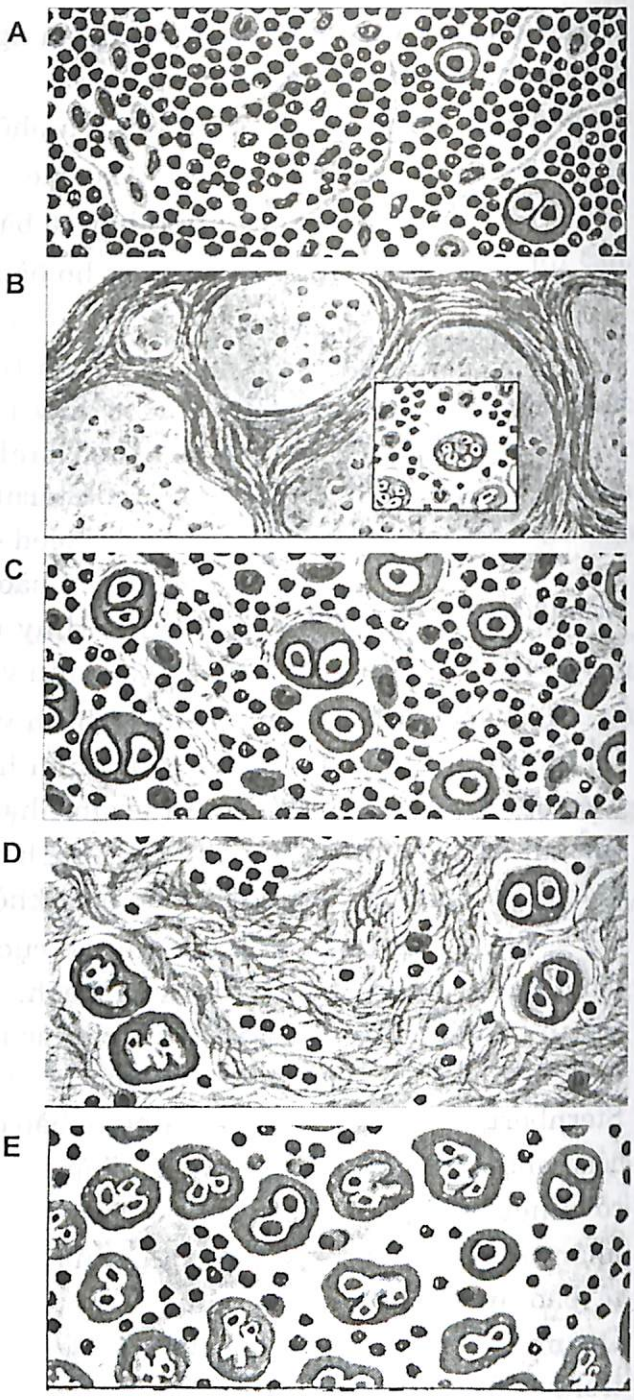

Hình 19.12. Sơ đồ các thành phần của bệnh Hodgkin
A: Típ 1; B: Típ 2; C: Típ 3; D, E: Típ 4.

4.2. Các lymphôm không Hodgkin

4.2.1. Vị trí

Các lymphôm không Hodgkin có thể có ở hạch lymphô (hạch cổ, hạch nách. hạch bẹn, hạch trung thất, hạch mạc treo), amiđan hoặc bất kỳ cơ quan nào trong cơ thể (được gọi là các lymphôm ngoài hạch). Các lymphôm ngoài hạch thường gặp nhất ở ống tiêu hoá (ruột non, dạ dày, đại tràng, ruột thừa), gan và đường mật, hệ thần kinh trung ương, da, vú, buồng trứng, tinh hoàn, phổi...

THƯ VIỆN HUBT
TÀI LIỆU PHỤC VỤ THAM KHẢO NỘI BỘ

4.2.2. Phân loại

Việc phân loại các lymphôm không Hodgkin khá phức tạp. Cho đến nay có nhiều bảng phân loại nhưng chỉ một vài bảng được sử dụng rộng rãi như bảng phân loại của Rappaport ở các xứ nói tiếng Anh, bảng phân loại Kiel ở châu Âu, bảng phân loại thực hành (Working Formulation) ở rải rác các nơi trên thế giới. Gần đây có bảng phân loại REAL (1994) và bảng phân loại WHO năm 2001.

Rappaport lần đầu tiên giới thiệu bảng phân loại của mình vào năm 1966, và nó đã được sử dụng trong nhiều nghiên cứu lâm sàng và giải phẫu bệnh. Bảng này dựa trên các tiêu chuẩn hình thái học (loại lymphô bào, loại mô bào và loại hỗn hợp), trên sự biệt hoá của tế bào (loại biệt hoá rõ, loại biệt hoá kém) và trên sự sắp xếp tế bào (dạng lan tỏa, dạng cục). Cách phân loại này có ưu điểm là dễ áp dụng, có tương đối ít loại và cách gọi tên đơn giản. Nhưng cũng có những khuyết điểm là phân loại theo độ biệt hoá không hoàn toàn đúng nếu chỉ hoàn toàn dựa vào hình dạng và kích thước tế bào. Những lymphô bào có kích thước lớn được Rappaport xếp vào nhóm mô bào, thực ra gồm nhiều loại tế bào khác nhau: nguyên bào miễn dịch B và T, các nguyên tâm bào, các tâm bào lớn. Vào những năm 70, song song với những tiến bộ trong lĩnh vực miễn dịch học, các phương pháp miễn dịch và hoá – mô – miễn dịch được áp dụng để xác định loại lymphô bào. Trên cơ sở đó xuất hiện các bảng phân loại theo nguồn gốc tế bào (lymphô B và lymphô T).

Bảng 19.3. Bảng phân loại thực hành của lymphôm không Hodgkin

Lymphôm có độ ác tính thấp	A. Loại lymphô bào nhỏ.
	B. Dạng cục, loại tế bào nhỏ có khía.
	C. Dạng cục, loại hỗn hợp tế bào nhỏ có khía và tế bào lớn.
Lymphôm có độ ác tính vừa	D. Dạng cục, loại tế bào to.
	E Dạng lan tỏa, loại tế bào nhỏ có khía.
	F. Dạng lan tỏa, loại hỗn hợp tế bào to và tế bào nhỏ.
	G. Dạng lan tỏa, loại tế bào to.
Lymphôm có độ ác tính cao	H. Loại tế bào to, nguyên bào miễn dịch.
	I. Loại nguyên bào lymphô.
	J. Loại tế bào nhỏ không khía.

Đó là các bảng phân loại của Lukes và Collins năm 1975 và bảng phân loại Kiel năm 1974.

Viện Ung thư Quốc gia Hoa Kỳ đề nghị bảng phân loại thực hành dành cho lâm sàng (Working Formalation) (xem bảng 19.3). Bảng phân loại này được chia làm ba nhóm dựa trên thời gian sống thêm của bệnh nhân và thuật ngữ tương tự như bảng phân loại của Rappaport, không đi sâu vào nguồn gốc tế bào.

THƯ VIỆN HUBT
TÀI LIỆU PHỤC VỤ THAM KHẢO NỘI BỘ

4.2.3. Đại thể

Giống như bệnh Hodgkin.

4.2.4. Vi thể

Tùy theo hình thái, cấu trúc tế bào và cách sắp xếp tế bào trong mô hạch, có năm loại chính:

** Lymphôm không Hodgkin dạng cục (còn gọi là dạng nang)*

Cấu trúc hạch bị xóa, không còn các nang lymphô và các xoang lymphô. Thay vào đó là sự tăng sản các tế bào dạng lymphô và sắp xếp thành những cục tròn đồng nhất về hình dạng và kích thước.

Tùy theo sự hiện diện của các tế bào, người ta chia loại này thành các loại nhỏ khác:

– Loại tế bào nhỏ nhân khía (tâm bào nhỏ).

– Loại tế bào to nhân có khía (tâm bào to).

– Loại hỗn hợp tế bào nhỏ và tế bào lớn.

– Loại tế bào lớn không khía (tâm nguyên bào).

Các tế bào nhỏ nhân có khía có kích thước trung bình (to hơn lymphô bào và nhỏ hơn tế bào lớn ác tính), những tế bào này nhân hơi dài, có rãnh và bào tương ít, chất nhiễm sắc nhiều, hạt nhân nhỏ nằm ở trung tâm hoặc ở rìa nhân. Hoạt động phân bào thấp.

Bảng 19.4. Các tiêu chuẩn hình thái phân biệt giữa phản ứng tăng sản nang của hạch và lymphôm không Hodgkin dạng cục

	Tăng sản nang	Lymphôm dạng cục
Cấu trúc		
Các nang:	Còn nguyên	Bị phá hủy
Kích thước	Khác nhau	Tương đối giống nhau
Hình thái	Khác nhau	Thường đều
Trung tâm mầm		
Viền	Rất rõ	Thường không thấy
Phân cực	Có	Không
Tế bào học	Đa dạng	Thường đơn dạng
Phân bào	Nhiều	Hiếm gặp
Thực bào	Nhiều	Không có
Mô quanh nang:		
Tế bào học	Nhiều Đa dạng Tế bào phản ứng	Ít Đôi khi đơn dạng Tế bào ác tính, đôi khi có lẫn tế bào phản ứng

THƯ VIỆN HUBT
TÀI LIỆU PHỤC VỤ THAM KHẢO NỘI BỘ

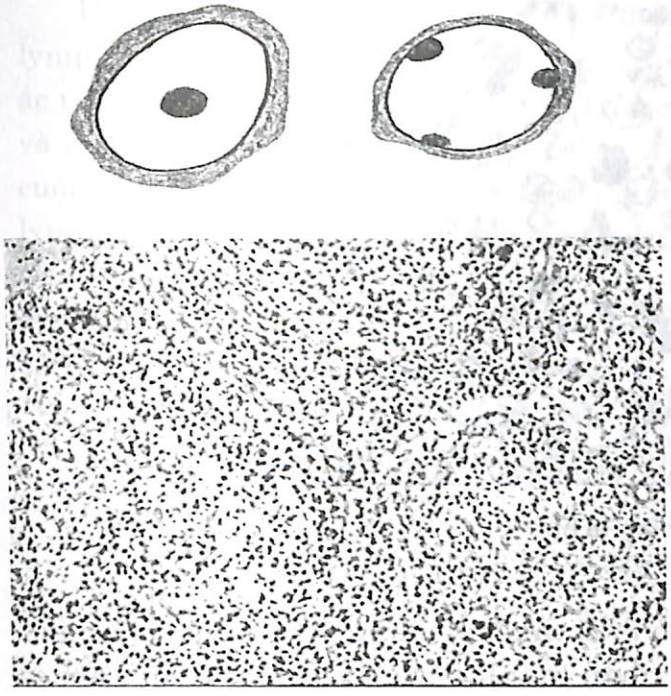

Hình 19.13. Lymphôm nang:
các nang san sát nhau, hình dạng tương đối đồng đều (HE x 200).

Loại tế bào to không khía gồm những tế bào có kích thước từ 12 – 16 micron, bào tương ít, nhân có ít chất nhiễm sắc với vài ba hạt nhân rõ, nằm ở sát rìa nhân, nhân thường không có khía. Hoạt động phân bào thường nhiều. Loại này ít gặp nhất trong các lymphôm dạng cục và có thể biến đổi sang thể lan tỏa ở giai đoạn sau.

Loại tế bào hỗn hợp gồm các tế bào nhỏ có khía và các tế bào lớn không khía như đã mô tả ở trên là loại thường gặp nhất trong lymphôm dạng cục. Lymphôm dạng cục chiếm khoảng 10 – 50% các lymphôm không Hodgkin (tùy địa phương), có tiên lượng tương đối tốt nếu là loại tế bào nhỏ, nhân khía và tiên lượng xấu hơn nếu là loại tế bào to, nhân không khía.

** Lymphôm lan toả loại lymphô bào:*

Cấu trúc hạch bị phá huỷ hoàn toàn, không còn thấy nang lymphô và các xoang lymphô. Hình ảnh mô học được đặc trưng bởi sự thấm nhập lan tỏa của các tế bào lymphô nhỏ, đồng dạng, bào tương ít, nhân tròn, không có khía, chất nhiễm sắc nhiều. Hoạt động phân bào ít. Loại này chiếm khoảng 5% các lymphôm không Hodgkin, thường gặp ở tuổi 50–70, hiếm gặp ở người dưới 40 tuổi.



Hình 19.14. Lymphô bào.

** Lymphôm lan tỏa loại tế bào to*

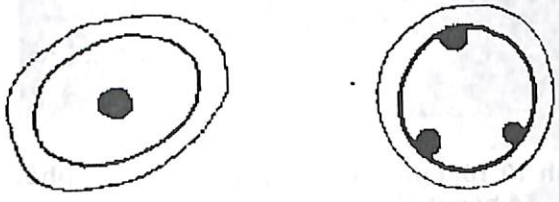

A B

Hình 19.15. Các loại tế bào to:
A: Nguyên bào miễn dịch; B: Nguyên tâm bào.

Lymphôm lan tỏa loại tế bào to chiếm khoảng 35 – 40% các lymphôm không Hodgkin và chiếm khoảng 30% lymphôm không Hodgkin ở trẻ em. Loại này thường xuất hiện như một khối u khu trú và khoảng 1/3 trường hợp ở các cơ quan ngoài hạch lymphô như xương, thần kinh trung ương, hạ hầu, trung thất, tuyến giáp, tinh hoàn...

Về hình thái học lymphôm lan tỏa loại tế bào to thường có hai loại tế bào:

(1) Nguyên tâm bào (tế bào to nhân không khía) giống như trong lymphôm dạng cục.

THƯ VIỆN HUBT
TÀI LIỆU PHỤC VỤ THAM KHẢO NỘI BỘ

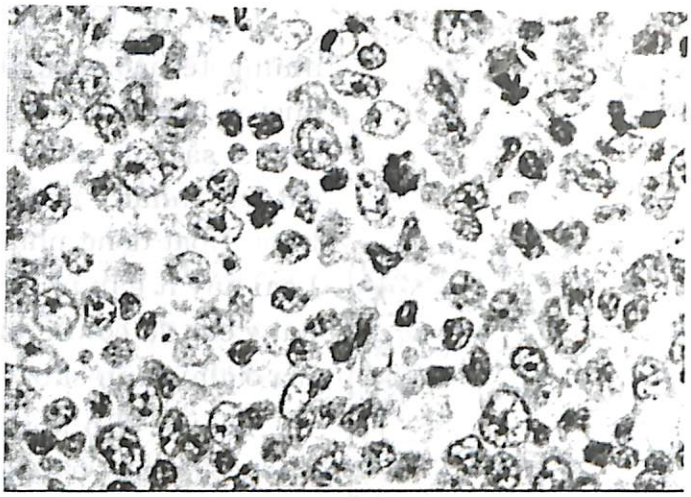

Hình 19.16. Lymphôm tế bào to
các nguyên bào miễn dịch có nhân to, sáng, có hạt nhân rõ ở giữa nhân.

(2) Nguyên bào miễn dịch: là tế bào to có kích thước khoảng 12 – 20 μ, nhân to, sáng, chất nhiễm sắc thưa thớt, có một hạt nhân to, nhuộm màu kiềm đậm nằm ở giữa nhân. Trong lymphôm tế bào to, có thể một trong hai loại tế bào trên chiếm ưu thế hoặc hỗn hợp cả hai. Loại ưu thế nguyên tâm bào xếp loại ác tính vừa, loại ưu thế nguyên bào miễn dịch là loại có độ ác cao theo bảng phân loại WF.

* *Lymphôm lan toả loại nguyên bào lymphô*

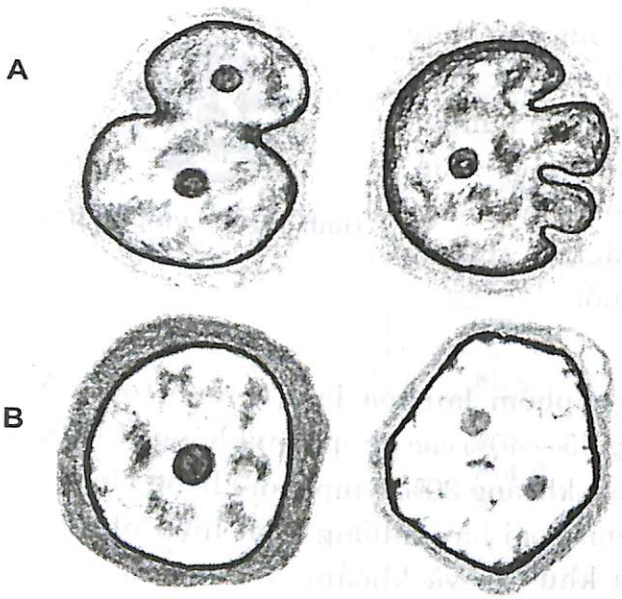

Hình 19.17. Nguyên bào lymphô (A) nhân cuộn, (B) nhân không cuộn

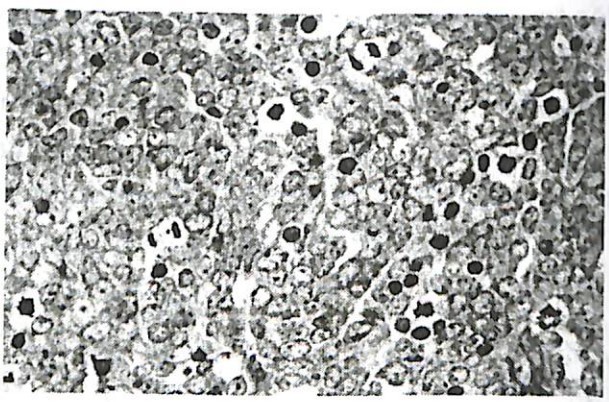

Hình 19.18. Lymphôm nguyên bào lymphô.
Tế bào u có chất nhiễm sắc mịn (1), nhiều phân bào (2)

Dựa trên miễn dịch học loại này có thể thuộc dòng T, dòng B, hoặc không B– không T. Chiếm khoảng 30% các lymphôm không Hodgkin ở trẻ em và khoảng 5% ở người lớn. U thường xuất hiện ở trung thất, hạch ngoại vi và các cơ quan ngoài hạch khác. Hạch bị mất cấu trúc, không còn thấy các nang lymphô và các xoang lymphô.

THƯ VIỆN HUBT
TÀI LIỆU PHỤC VỤ THAM KHẢO NỘI BỘ

U luôn luôn ở thể lan tỏa và được thành lập chủ yếu từ các nguyên bào lymphô, các tâm nguyên bào và các nguyên bào miễn dịch. Các nguyên bào lymphô ác tính là các tế bào có kích thước trung bình, có một nhân với chất nhiễm sắc mịn và một hạt nhân nhỏ, không rõ ràng, trong phần lớn trường hợp, viền của nhân bị cuộn lại. Dựa trên hình thái học người ta có thể chia ra: lymphôm nguyên bào lymphô nhân cuộn và lymphôm nguyên bào lymphô nhân không cuộn. Loại tế bào nhân cuộn thường thuộc dòng T. Loại nhân không cuộn thường thuộc dòng B hoặc dòng không B–không T. Trong khối u còn có hoạt động phân bào nhiều và có thể có các thực bào. Đây là một lymphôm có độ ác tính cao.

** Lymphôm tế bào nhỏ nhân không khía*

Lymphôm tế bào nhỏ không khía bao gồm ba loại:

(1) U Burkitt (lymphôm Burkitt châu Phi hay lymphôm Burkitt dịch),

(2) Lymphôm kiểu Burkitt (lymphôm Burkitt châu Mỹ hay lymphôm Burkitt đơn phát),

(3) Lymphôm không Burkitt.

Ba loại này được xếp vào cùng một nhóm vì có hình ảnh mô học giống nhau. Hai loại đầu được coi như là lymphôm Burkitt, thường gặp ở trẻ em, hiếm gặp ở người trên 30 tuổi. Vùng dịch của lymphôm Burkitt ở Trung Phi và New Guinea và có liên quan đến việc nhiễm virus Epstein–Barr (EBV).

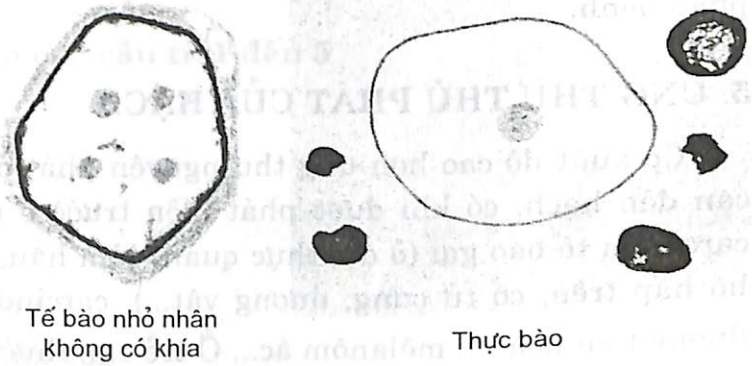

Hình 19.19. Các tế bào trong lymphôm Burkitt.

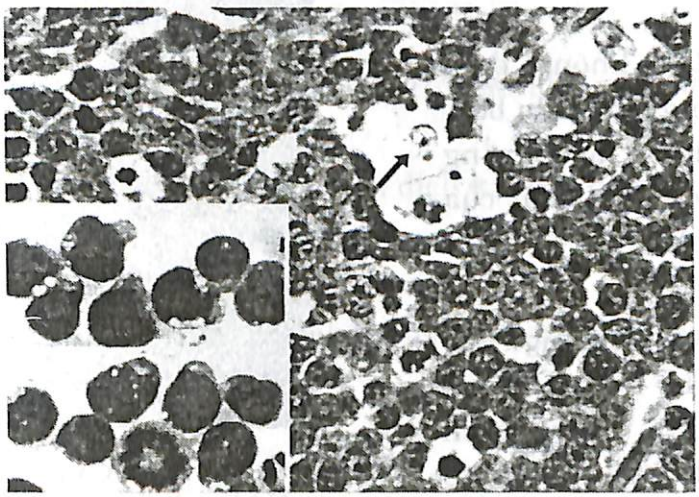

Hình 19.20. Lymphôm Burkitt: các tế bào u nằm san sát nhau, xen lẫn với các thực bào (/).

THƯ VIỆN HUBT
TÀI LIỆU PHỤC VỤ THAM KHẢO NỘI BỘ

Ở vùng dịch, 95% các trường hợp lymphôm Burkitt có EBV dương tính, trong khi ở những vùng lymphôm Burkitt đơn phát chỉ có 15% dương tính. Hình ảnh lâm sàng của lymphôm Burkitt châu Phi thường là u ở hàm, còn Burkitt châu Mỹ thường là một u bụng, u của đường tiêu hoá nhất là vùng hồi manh tràng.

Lymphôm Burkitt được thành lập bởi những tế bào tương đối đơn dạng, nằm san sát nhau. Những tế bào này có nhân tròn không có khía, có kích thước trung bình, khoảng giữa tế bào nhỏ và tế bào to. Nhân có chứa từ một đến năm hạt nhân rõ ràng và thường nằm gần màng nhân. Bào tương nhuộm màu kiềm và hơi nhiều. Giữa các tế bào ác tính hiện diện các mô bào lành tính, các mô bào này thực bào những mảnh vụn của tế bào và tạo thành hình ảnh "trời sao". Hoạt động phân bào mạnh. Loại này đáp ứng tốt với hoá trị. Tiên lượng tốt hơn so với lymphôm loại tế bào to và loại nguyên bào lymphô.

Hình ảnh mô học của lymphôm tế bào nhỏ loại không Burkitt khác với lymphôm Burkitt ở chỗ tế bào đa dạng hơn và có ít hạt nhân hơn. Tuy nhiên sự phân chia này trên thực tế rất khó và tùy thuộc vào kinh nghiệm của bác sĩ giải phẫu bệnh.

5. UNG THƯ THỨ PHÁT CỦA HẠCH

Có xuất độ cao hơn ung thư nguyên phát ở hạch. Là ung thư từ nơi khác di căn đến hạch, có khi được phát hiện trước ổ ung thư nguyên phát. Thường là carcinôm tế bào gai (ở da, thực quản, vòm hầu, amiđan, niêm mạc miệng, đường hô hấp trên, cổ tử cung, dương vật...), carcinôm tuyến (ở vú, tuyến giáp, phổi, đường tiêu hoá...), mêlanôm ác... Ở trẻ em, thường gặp u nguyên bào thần kinh di căn. Một số ung thư khác xuất nguồn từ tế bào trung mô đôi khi cũng cho di căn hạch, như: sarcôm sợi, sarcôm cơ vân, sarcôm xương, u mô bào sợi ác, sarcôm sợi màng não.

Đại thể

Hạch phì đại, không đau, thường nằm ở vùng cổ, nách, bẹn. Mô hạch đặc chắc, màu trắng hoặc xám tùy theo tính chất của ung thư nguyên phát.

Vi thể

Cấu trúc hạch còn giữ nguyên, một phần hạch bị thay thế bởi các tế bào u có hình thái và cách sắp xếp giống như tế bào của ổ ung thư nguyên phát.

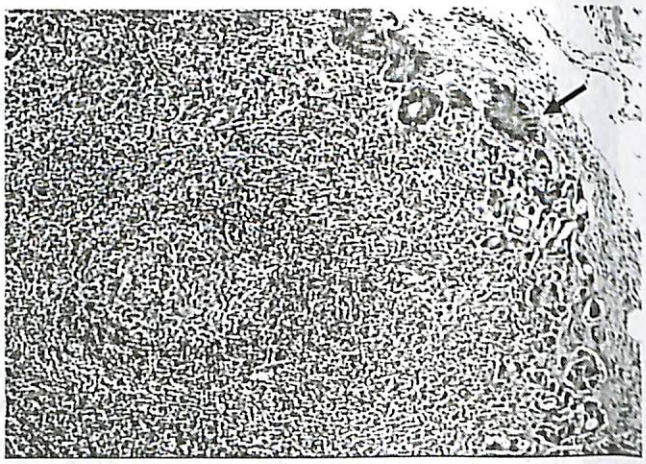

Hình 19.21. Carcinôm tuyến di căn hạch
tế bào ung thư tuyến nằm trong xoang dưới vỏ (HE x 200).

THƯ VIỆN HUBT
TÀI LIỆU PHỤC VỤ THAM KHẢO NỘI BỘ

TÀI LIỆU THAM KHẢO

1. Ioachim HL Lymph node pathology, 2nd ed., J.B. Lippincott Company, 1994.
2. Collins RB, Casey TT, Gliek AD, Mccurley TL, Swerdlow SH, Cousar JB Lymph Node. In Sternberg SS.: Diagnostic Surgical Pathology Vol. 1, Second Ed., Raven Press– New York, 1994: 673–734.
3. Warnke R.A., Weiss L.M., Chan J.K., Cleary M.L., Dorfman R.F.. "Tumors of the lymph nodes and spleen". In: Atlas of Tumor Pathology, 3rd Series, Fascicle 14. Washington, D.C. Armed Forces Institute of Pathology, 1995: 259–273.
4. Weiss L.M., Chan W.J.C., Schnitzer B. "Lymph nodes", in: Damjanov I, Linder J: Anderson's Pathology. 10th ed., Vol. 1, Mosby, 1996: 1115–1217.

TỰ LƯỢNG GIÁ

Chọn câu trả lời đúng nhất cho các câu từ 1 đến 5

Câu 1. Lymphôm Burkitt:

A. Chỉ xuất hiện ở trẻ em.

B. Tế bào u rất đa dạng.

C. Có thể có dạng cục.

D. Không có tổn thương nội tạng.

E. Là một lymphôm có độ ác tính vừa.

Câu 2. Lymphôm nguyên bào lymphô:

A. Chỉ gặp ở trẻ em.

B. Có tiên lượng rất tốt.

C. Có thể ở dạng cục.

D. Chiếm khoảng 5% các lymphôm không Hodgkin ở người lớn.

E. Có thể gặp ở các tạng.

Câu 3. Lymphôm tế bào to nguyên bào miễn dịch **không có** đặc điểm:

A. Có độ ác tính thấp.

B. Có thể gặp ở mọi lứa tuổi.

C. Tế bào có nhân sáng và một hạt nhân to nằm ở trung tâm.

D. Có nhiều phân bào.

E. Luôn ở dạng lan tỏa.

Câu 4. Áp xe hạch có đặc điểm:

A. Là giai đoạn đầu của viêm hạch mạn tính.

THƯ VIỆN HUBT
TÀI LIỆU PHỤC VỤ THAM KHẢO NỘI BỘ

B. Là giai đoạn cuối của viêm hạch cấp ở thanh thiếu niên.

C. Thường là do viêm lao.

D. Thường do virus.

E. Chất hoại tử hạch có xác vi khuẩn và bạch cầu đa nhân.

Câu 5. Vi thể: trong vùng vỏ và tủy hạch hiện diện nhiều nang có kích thước và hình dạng khác nhau, trong nang có nhiều loại tế bào, phân bào và thực bào. Chẩn đoán:

A. Hạch viêm do giang mai.

B. Lymphôm dạng cục.

C. Bệnh Hodgkin típ 2.

D. Viêm hạch mạn tính.

E. Hạch tăng sản nang.

Chọn câu trả lời tương ứng chéo trong các câu từ 6 đến 10

Các bệnh	Có đặc điểm vi thể
Câu 6. Lymphôm Burkitt.	A. Có nang lao.
Câu 7. Lymphôm lymphô bào.	B. Có nhiều nang.
Câu 8. Bệnh Hodgkin típ 4.	C. Có hình ảnh "trời sao".
Câu 9. Viêm hạch do giang mai.	D. Không xuất hiện ở trẻ em.
Câu 10. Hạch tăng sản nang.	E. Xơ hoá lan tỏa.

Chọn câu trả lời Nhân – Quả trong các câu từ 11 đến 15

Câu 11. (1) Lymphôm nguyên bào lymphô có độ ác tính cao. **BỞI VÌ** (2) Trong lymphôm nguyên bào lymphô có rất nhiều thực bào.

Câu 12. (1) Bệnh Hodgkin típ 2 có tiên lượng tốt nhất. **BỞI VÌ** (2) Bệnh Hodgkin típ 2 làm hạch bị xơ hoá lan tỏa.

Câu 13. (1) Bệnh Hodgkin típ 4 còn được gọi là sarcôm Hodgkin. **BỞI VÌ** (1) Bệnh Hodgkin típ 4 có tiên lượng rất xấu.

Câu 14. (1) Bệnh Hodgkin không xuất hiện ở các tạng. **BỞI VÌ** (2) Trong các tạng không có mô lymphô

Câu 15. (1) Thực bào thường không thấy trong các nang của lymphôm dạng cục. BỞI VÌ (2) Lymphôm dạng cục có độ ác tính cao.

THƯ VIỆN HUBT
TÀI LIỆU PHỤC VỤ THAM KHẢO NỘI BỘ

Bài 20

BỆNH TUYẾN VÚ

MỤC TIÊU

1. *Mô tả và phân tích bốn loại viêm tuyến vú.*
2. *Mô tả và phân tích thay đổi sợi – nang của vú.*
3. *Phân tích mối liên hệ giữa thay đổi sợi – nang và ung thư vú.*
4. *Mô tả và phân tích bốn loại u lành của vú.*
5. *Mô tả và phân tích carcinôm ống tuyến vú.*
6. *Mô tả và phân tích carcinôm tiểu thùy tuyến vú.*
7. *Mô tả và phân tích sarcôm vú*

Tuyến vú ở phái nữ trưởng thành là một tuyến chế tiết đơn tế bào, gồm từ 15 đến 20 tiểu thùy không đều nhau.

Các tiểu thùy này độc lập và không nối thông với nhau. Mỗi tiểu thùy đổ vào núm vú qua một ống dẫn sữa và tạo nên một phần mô tuyến hình khối tháp. Các lỗ tiết sữa của mỗi tiểu thùy có thể thấy được rõ ở đầu núm vú.

Thông thường, có một phần mô tuyến vú kéo dài ra đến gần đường nách trước, có khi vào tận trong nách.



Hình 20.1. Mô vú bình thường với 3 nhóm tuyến (HE x 50).

Các ống dẫn lớn ở đầu vú được lót bởi biểu mô lát tầng. Lớp biểu mô này nối tiếp với các tế bào hình trụ của các ống nhỏ hơn. Phần ngoại biên của các ống dẫn, lót bởi tế bào hình trụ thấp, thường có hai lớp, lẫn với các tế bào hình lập phương của tiểu thùy. Ngay trong màng đáy của các ống dẫn, có các tế bào sợi nhỏ chuyển dạng từ tế bào cơ – biểu mô.

Mô đệm nâng đỡ các tiểu thùy giống như mô liên kết trong tiểu thùy và nối liền với mô quanh các ống dẫn. Các mô này có thể được xem như là một phần của chủ mô, có dạng lưới thưa hoặc dạng

THƯ VIỆN HUBT
TÀI LIỆU PHỤC VỤ THAM KHẢO NỘI BỘ

nhầy, phân cách rõ với mô dày đặc giữa hai tiểu thùy và biến đổi theo từng thời kỳ hoạt động của vú.

Ngoại trừ lúc có thai và cho con bú, phần lớn cấu trúc của tuyến vú là mô sợi và mỡ.

1. PHÔI THAI HỌC

Tuyến vú là một loại tuyến mồ hôi đã biến đổi, phát triển để phù hợp với các chức năng phức tạp ở phụ nữ trưởng thành. Ở đàn ông, tuyến vú chỉ là một bộ phận ít phát triển.

Tuyến vú xuất phát từ chỗ dày lên của thượng bì nguyên thuỷ ở mặt bụng cơ thể bào thai vào tuần lễ thứ sáu và làm thành đường sữa. Đường sữa phình ra ở hai bên đầu, giữa chỗ chi trên và chi dưới dính vào. Đường sữa nguyên thuỷ này teo dần dần. Vào tuần lễ thứ 9 của bào thai, vị trí vĩnh viễn của vú được xác lập nhờ chỗ dày lên của thượng bì (các mầm núm vú nguyên thuỷ). Vào khoảng tháng thứ sáu, có khoảng 15 đến 20 dây thượng bì cứng chắc từ lớp đáy của núm vú nguyên thuỷ chạy xuống dưới và cho ra các ống dẫn nguyên thuỷ. Lúc đầu đặc, sau đó có lòng ống và đến lúc sinh ra thì có những nhánh không hoàn toàn và có thể có 2 hoặc 3 lớp tế bào.

2. TUYẾN VÚ Ở TRẺ SƠ SINH

Lúc mới sinh, vú gồm các ống dẫn nở lớn, ít nhánh, chứa chất tiết màu hồng nhạt. Giới nam và nữ giống nhau. Ảnh hưởng của nội tiết tố của mẹ tạo nên sự tăng sản biểu mô nên ở phần lớn các ống dẫn xuất hiện các tế bào hình trụ với các mầm chế tiết. Vào thời kỳ này, mô quanh các ống dẫn chỉ là các mạch máu.

Khoảng hai tuần sau khi sinh, các tế bào trụ giảm bớt chiều cao, thoái hoá không bào rồi chết đi. Mô liên kết bên dưới phát triển và làm đầy các ống dẫn đã nở lớn. Sự phát triển và phân nhánh của các ống tuyến vú xảy ra rất chậm và trải dài cho đến tuổi dậy thì. Ở con trai, tuyến vú ngừng phát triển ở thời kỳ này.

3. TUYẾN VÚ Ở THIẾU NỮ

Cho tới khi bắt đầu có kinh nguyệt đã có sự phát triển tuyến vú dần dần cùng với sự nẩy nở toàn bộ của cơ thể. Thời kỳ này mất từ 3 đến 5 năm. Ở vú, có sự tăng sản của mô đệm, còn các ống dẫn tự dài ra và phân nhánh. Các nhánh tận, nơi có sự tăng sản mạnh nhất, nở rộng và tạo thành chùm, thành các túi của tiểu thùy tuyến vú.

Do sự tăng sản kể trên, tuyến vú phát triển mạnh về kích thước. Hoạt động của tế bào tuyến vú song song với nội mạc tử cung. Trong thời kỳ kinh nguyệt, có sự co rút của các ống dẫn, kèm với hiện tượng teo đét và tróc các tế bào biểu mô.

THƯ VIỆN HUBT
TÀI LIỆU PHỤC VỤ THAM KHẢO NỘI BỘ

Các tế bào còn lại tương đối nhỏ, hình trụ thấp và có nhân tăng sắc. Mô sợi quanh các ống dẫn tương đối dày.

Vài ngày sau kinh nguyệt, hiện tượng tăng sản trở nên rõ ràng. Có sự phát triển mạnh của các ống dẫn. Các ống này tăng kích thước và số lượng tế bào biểu mô. Còn mô đệm quanh ống dẫn bị phù với một ít tế bào nhuộm màu nhạt. Một thời gian ngắn sau, dưới ảnh hưởng của nội tiết tố hoàng thể, tiếp tục thành lập cơ cấu tiểu thùy vĩnh viễn bằng các tế bào biểu mô. Sự thành lập các tiểu thùy này không giống nhau hoàn toàn.

Sự tăng sản quá độ của tế bào trụ trước khi có kinh được kết thúc bằng hoạt động "chế tiết non". Do đó, sẽ có cảm giác thay đổi nhẹ về thể tích tuyến vú, cảm giác này nặng và căng ở vú trước khi có kinh. Sự tăng sản của biểu mô và mô đệm, như vậy, ngược nhau. Trong lúc biểu mô tăng sản thì mô đệm quanh ống dẫn mềm hơn và giảm thiểu thể tích đáng kể nhất là khi có chế tiết. Ngược lại, khi biểu mô thoái triển thì mô liên kết tăng sản và thay thế vùng mà ống dẫn và các tiểu thùy chiếm lúc trước. Lúc này mô vú trở nên ít tế bào. Chu kỳ thay đổi này không thấy ở người bị tắt kinh và thiếu nội tiết tố sinh dục hoặc ở những bệnh nhân bị bệnh mạn tính như lao, tiểu đường.

4. TUYẾN VÚ LÚC CÓ THAI VÀ LÚC CHO CON BÚ

Trong lúc có thai, thay đổi sớm nhất là tuyến vú cứng chắc thêm, nẩy nở các tĩnh mạch dưới da, kèm theo hiện tượng tăng sắc tố ở quầng vú và núm vú.

Trong 3 tháng đầu của thai kỳ có sự tăng sản tế bào biểu mô, thấy rõ nhất là ở nơi tận cùng của ống dẫn và tiểu thùy. Mô đệm quanh ống dẫn thưa, lỏng lẻo và ít ăn màu. Phần trung tâm nhất của tuyến vú, dưới núm vú phát triển thành túi ống dẫn kín giống như một bình chứa.

Khi thai tới đúng kỳ, các tế bào biểu mô chuyển dạng thành tế bào chứa mỡ (sữa non). Các tế bào này rơi vào ống sữa cho ra sự chế tiết sữa (non) đầu tiên.

Thời kỳ ngắn sau khi sinh con, lớp tế bào nền lót các tiểu thùy phát triển trở thành các tế bào biểu mô chế tiết với bào tương nhạt màu và có nhiều hạt.

Khi cho con bú, các tế bào cũng thay đổi do sự phát triển của các tiểu thùy, dưới ảnh hưởng của nội tiết tố hoàng thể, nội tiết tố sinh sữa của não thùy.

Khi đã dứt sữa, không cho con bú nữa, các tiểu thùy và ống dẫn thoái triển, teo dét lại trong lúc mô đệm liên kết cũng không phát triển làm cho vú xẹp và mềm. Trong thời kỳ này, sự thoái hoá không đồng đều, sự tồn tại của các ống dẫn còn nở lớn và sự thấm nhập lymphô vào quanh các ống dẫn và tiểu thùy có thể tạo nên bệnh viêm tuyến vú mạn tính thể nang. Ngoài ra, cũng có thể do ảnh hưởng của nội tiết tố hoàng thể mà người mẹ có thể dễ bị chứng đau vú và bệnh nang vú sau khi cho con bú.

Cũng do ảnh hưởng của thai kỳ và sự chế tiết sữa mà u sợi – tuyến của vú có thể lớn nhanh và các ung thư vú trở nên ác tính và có tiên lượng xấu hơn.

THƯ VIỆN HUBT
TÀI LIỆU PHỤC VỤ THAM KHẢO NỘI BỘ

5. TUYẾN VÚ Ở NGƯỜI GIÀ

Sau mãn kinh, các tế bào chế tiết của tiểu thùy và các tế bào biểu mô ống dẫn teo dét dần từ ngoại biên đến núm vú. Sự teo dét này xảy ra thường không đều, kèm theo tình trạng giãn nở của các ống dẫn, lòng ống lót bởi các tế bào biểu mô nhỏ, tăng sắc. Mô đệm cũng mất bớt tế bào và trở nên dày. Bệnh giãn ống dẫn sữa là bệnh thường gặp ở tuyến vú người già.

6. CÁC DỊ TẬT BẨM SINH

6.1. Tuyến vú và núm vú thừa

Do sự tồn tại của các chỗ dày thượng bì dọc theo đường sữa, có thể vừa có ở dưới tuyến vú bình thường xuống tới âm hộ, vừa có ở trên tuyến vú chỗ đường nách trước.

Thường có thể biết được dễ dàng. Hiếm khi lầm với các u dưới da. Các bệnh của tuyến vú bình thường cũng rất ít khi có ở các tuyến vú thừa. Đôi khi, do ảnh hưởng của chu kỳ kinh nguyệt, các tuyến vú thừa này có thể đau nhẹ và hơi lớn lên.

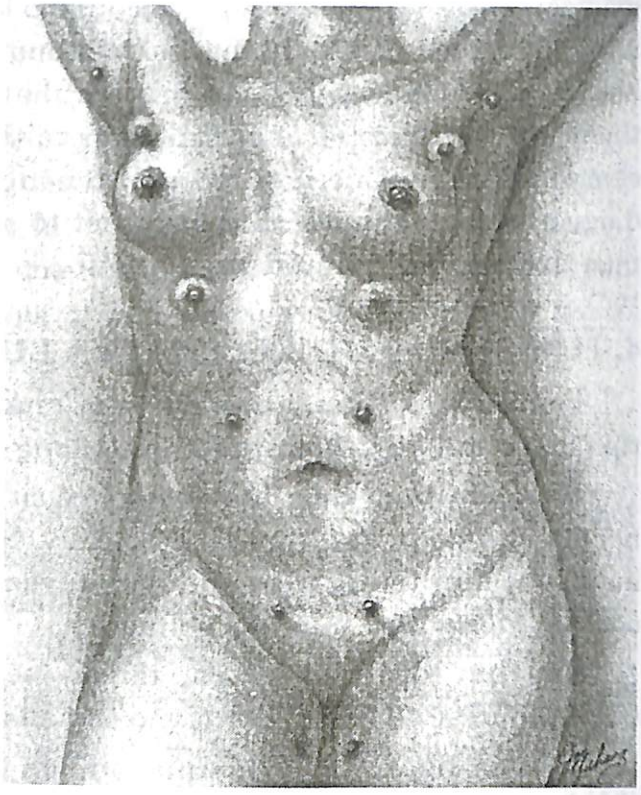

Hình 20.2. Các vị trí có thể có tuyến vú và núm vú thừa (dọc theo đường sữa).

6.2. Mô vú phụ

Phần kéo dài của mô vú vào vùng nách là một cấu trúc bình thường. Tuy nhiên, đôi khi phần này là nơi phát triển của các bệnh của vú. Các bệnh này có thể tạo thành những khối u ở vùng nách, ngoài vú, và do đó dễ gây nhầm lẫn với hạch lymphô hoặc ung thư vú di căn.

6.3. Núm vú lộn ngược

Xảy ra trên nhiều phụ nữ, đặc biệt là những phụ nữ có vú to và thòng.

Nguyên nhân chưa rõ. Có thể có liên quan với sự khiếm khuyết trong sự dài ra của các ống dẫn và do sự tích tụ quá nhiều mô mỡ dưới da và do sự phát triển quá nhiều của mô tuyến vú ở vùng quầng vú.

Thông thường, tình trạng núm vú lộn ngược vào trong sẽ được điều chỉnh lúc có thai hoặc do động tác kéo núm vú ra. Tình trạng này có thể bị lầm lẫn với tình trạng tụt núm vú do ung thư hoặc do viêm tuyến vú.

THƯ VIỆN HUBT
TÀI LIỆU PHỤC VỤ THAM KHẢO NỘI BỘ

7. PHÌ ĐẠI TUYẾN VÚ

Có thể có ở một hoặc cả hai vú và có thể xảy ra bất cứ lúc nào do rối loạn nội tiết tố.

Trước tuổi dậy thì, phì đại xảy ra ở hai vú là hậu quả của một số u có khả năng chế tiết estrogen. Đó là u tế bào hạt của buồng trứng, carcinôm đệm nuôi của nhau thai, u của vỏ thượng thận, u não thùy.

Trong thời kỳ dậy thì, do ảnh hưởng của nội tiết tố estrogen, tuyến vú lớn nhanh với các tĩnh mạch nở lớn và núm vú kéo dài. Sự thay đổi mô học thấy rõ là sự tăng sản của mô sợi và sự thành lập các tiểu thùy.

8. NỮ HOÁ TUYẾN VÚ

Còn gọi là bệnh nữ nhũ, là tình trạng tuyến vú của nam giới phát triển lớn, có khi đạt kích thước như ở nữ giới. Sự nẩy nở bất thường này có thể xảy ra ở bất cứ tuổi nào (nhưng thường nhất là trẻ em trai và lúc tuổi già) và có thể ở một hoặc cả hai vú.

Theo Karsner, nữ hoá tuyến vú là sự nẩy nở tuyến vú nam giới do sự tăng sản của mô liên kết (dày đặc trong mô đệm, và thưa hơn quanh các ống dẫn) và các ống dẫn. Các ống dẫn mọc thêm nhiều, dài thêm và thêm các nhánh nhưng không thành lập tế bào chế tiết thực sự.

Quanh các ống dẫn và có khi trong mô đệm có thấm nhập lymphô bào, tương bào, bạch cầu đơn nhân, bạch cầu đa nhân trung tính hoặc ái toan. Có thể có chất chế tiết từ ống dẫn. Chất này, không phải là sữa non hay sữa, có thể chảy ra tự nhiên hoặc do sờ nắn vào tuyến vú.

Cần phân biệt nữ hoá tuyến vú với một số trường hợp gọi là nữ hoá tuyến vú giả do dọng mỡ ở vùng vú, do viêm hoặc do u lành, do ung thư.

Nữ hoá tuyến vú thường gặp hơn so với ung thư vú ở nam giới. Không có mối liên hệ giữa hai loại bệnh này.

Nữ hoá tuyến vú có thể xảy ra do dùng nội tiết tố estrogen tổng hợp, do dùng liều cao thuốc an thần, ở bệnh nhân xơ gan (do gan mất khả năng chuyển hoá estrogen), ở bệnh nhân bị u có khả năng chế tiết estrogen (như carcinôm đệm nuôi của tinh hoàn) u tế bào Leydig, u tế bào Sertoli, u tuyến não thùy, u vỏ thượng thận.

9. BỆNH CỦA VÚ

Các bệnh của vú thường xảy ra ở nữ giới. Đề cập đến bệnh của tuyến vú tức là đề cập đến bệnh của tuyến vú ở nữ giới. Tuyến vú của nam giới là một cơ quan ít phát triển, tương đối không bị ảnh hưởng của nội tiết tố, và tương đối ít bị u.

Ở nữ giới, mô vú có cấu tạo phức tạp hơn, có kích thước lớn hơn nhiều, và chịu nhiều ảnh hưởng của nội tiết tố. Do đó, tuyến vú cũng là nơi có nhiều loại bệnh.

THƯ VIỆN HUBT
TÀI LIỆU PHỤC VỤ THAM KHẢO NỘI BỘ

Theo các tác giả Âu Mỹ, tuyến vú là nơi có xuất độ cao nhất của ung thư ở phụ nữ và ung thư vú chiếm tỷ lệ 1/5 tất cả các ung thư của cả hai giới.

Theo ghi nhận ung thư quần thể tại TP. Hồ Chí Minh năm 2005 của Nguyễn Chấn Hùng và cộng sự, và của Nguyễn Bá Đức tại Hà Nội, ung thư vú có xuất độ cao thứ nhất ở phụ nữ Việt Nam.

Ngoài ra, tuyến vú còn có những u lành và những tổn thương dạng u, với xuất độ cao hơn so với ung thư.

Hai bệnh quan trọng nhất của tuyến vú là thay đổi sợi – nang và ung thư vú. Bởi vì cả hai đều biểu hiện dưới dạng cục hoặc chỗ cứng trong vú.

Các câu hỏi sau đây phải luôn luôn được đặt ra trước một tổn thương trong vú:

– Tính chất lành hoặc ác của tổn thương?

– Có thể chẩn đoán nhầm lẫn giữa một bệnh lành tính với ung thư vú ?

– Tổn thương lành tính nào có thể thoái hoá thành ung thư ?

10. VIÊM TUYẾN VÚ

Ít xảy ra và chỉ gồm một vài loại bệnh cấp tính và mạn tính.

Quan trọng nhất là viêm vú cấp tính không đặc hiệu xảy ra trong thời kỳ chế tiết sữa. Có thể đưa đến áp xe vú.

Ngoài ra, còn có một số bệnh khác hiếm hơn như: viêm lao, viêm giang mai dưới dạng mụn nhiễm ở núm vú hay quầng vú hay ở da vú, giãn ống dẫn sữa hay viêm vú tương bào (một loại bệnh chưa biết nguyên nhân).

10.1. Viêm tuyến vú cấp tính và áp xe vú

Thường xảy ra trong vài tuần lễ đầu ở người cho con bú. Tác nhân gây viêm thường là tụ cầu khuẩn vàng xâm nhập qua các vết nứt của núm vú, vào mô vú qua các ống dẫn sữa.

Thường chỉ bị một bên vú. Tụ cầu khuẩn vàng có khuynh hướng tạo thành một hoặc nhiều ổ áp xe. Liên cầu khuẩn thường lan tràn cả mô vú.

Tuyến vú sưng, đỏ, nóng, cứng chắc và căng đau. Bằng cách nung mủ, viêm trở nên mềm và gom về một chỗ tạo thành ổ áp xe. Tổn thương vi thể không đặc hiệu gồm có sự thấm nhập bạch cầu đa nhân kèm những vùng hoại tử. Tu bổ bằng mô sợi có thể xuất hiện sau đó. Tình trạng viêm có thể tồn tại, chuyển thành viêm bán cấp hay viêm tuyến vú hậu sản bán cấp.

Viêm tuyến vú có thể làm co kéo núm vú, co kéo da, làm hạch nách sưng to gây nhầm lẫn với ung thư vú nhất là ung thư vú dạng viêm.

10.2. Viêm tuyến vú tương bào

Còn gọi là giãn ống dẫn sữa hay viêm tuyến vú dạng bã khô.

THƯ VIỆN HUBT
TÀI LIỆU PHỤC VỤ THAM KHẢO NỘI BỘ

Hiếm gặp, xuất hiện sau nhiều thai kỳ ở người đàn bà khoảng 40 đến 50 tuổi. Tiền căn có thời kỳ hậu sản khó khăn (núm vú lộn ngược, nứt núm vú, chết trẻ sơ sinh) trong 50% các trường hợp.

Bắt đầu bệnh này là sự ứ đọng và đậm đặc chất chế tiết. Bản chất của bệnh là phản ứng của cơ thể đối với vật lạ.

Tuyến vú bị sưng, nhiều nhất là dưới quầng vú, làm méo mó núm vú kèm đau căng ít và có thể có tiết dịch đục từ núm vú. Các ống dẫn có thể sờ thấy dày và hạch lymphô vùng nách nở lớn. Tổn thương có mặt cắt phẳng, lốm đốm xám lẫn các ống dẫn méo mó, tiết dịch khi ấn vào và có nhiều vùng nhỏ bị hoại tử (với chất giống như bã khô).

Dưới kính hiển vi, tổn thương giống như trong bệnh lao. Các tế bào dạng biểu mô và đại bào xếp giống như trong nang lao. Tuy nhiên còn có hình ảnh các ống giãn nở, các ống chứa đầy chất tiết và bạch cầu, thấm nhập tế bào viêm nhất là tương bào quanh các ống dẫn. Mô sợi tu bổ làm nơi bị viêm cứng thêm và làm co rút núm vú.

Bệnh này có thể gây chẩn đoán nhầm với ung thư vú.

10.3. Viêm tuyến vú mạn tính

Ngoại trừ loại viêm tuyến vú hậu sản (đã đề cập), viêm tuyến vú mạn tính thường là loại viêm hạt và là biểu hiện của một trong các loại viêm toàn thân như viêm lao, viêm giang mai, viêm do nấm *Blastomycète, Actinomycètes*.

Cũng có thể có viêm tuyến vú mạn tính với các đại bào ăn dị vật trong trường hợp chích các chất lạ vào vú vì mục đích thẩm mỹ, như chất silicone hoặc parafin.

Trong mô vú có hoá sợi, thực bào, thấm nhập tế bào viêm mạn tính dưới dạng mô hạt viêm phản ứng với vật lạ.

10.4. Hoại tử mỡ

Một loại "u" vú đặc biệt, ít thấy, ở một vú có kích thước lớn và dài, sau một chấn thương tại vú.

Gần 50% số bệnh nhân này có tiền căn chấn thương mạnh ở vú. Như vậy, hoại tử mỡ có thể thấy kèm với áp xe vú, với ung thư vú, với tình trạng thiếu máu cục bộ vì đè ép, và có thể với một tuyến vú đã chịu một phẫu thuật sinh thiết.

Lúc đầu tổn thương là những khối cứng dính vào nhau nhưng đồng nhất



Hình 20.3. Hoại tử mỡ vú:
Tế bào mỡ bình thường có bào tương sáng.
Tế bào mỡ bị hoại tử có bào tương "đục như mây", ở giữa (HE x 200).

THƯ VIỆN HUBT
TÀI LIỆU PHỤC VỤ THAM KHẢO NỘI BỘ

và có giới hạn rõ ràng. Khi hoại tử tiến triển, tổn thương có thể có màu vàng nhạt, cam, nâu hoặc nâu đỏ tùy theo có xuất huyết hay không.

Về sau, tổn thương có thể tạo nang, lắng đọng calci, thành lập sẹo dính mô xung quanh và dính da làm co kéo da. Lúc ấy có thể bị nhầm lẫn với ung thư trên lâm sàng.

Tổn thương vi thể là viêm mô mỡ cấp tính kèm hoại tử mỡ với những ổ hoại tử của tế bào mỡ được bao bọc bởi đại thực bào ăn mỡ và rất nhiều bạch cầu đa nhân. Sau vài ngày có tăng sản sợi, tăng sản mạch máu và thấm nhập lymphô bào, mô bào xung quanh. Dần dần các tế bào mỡ hoại tử biến mất, còn lại các đại thực bào bọt ăn mỡ, những tinh thể cholesterol.

Cuối cùng là đại bào ăn dị vật, muối calci, sắc tố của máu cùng với mô sẹo hay hoá nang (vách nang là mô sợi giàu collagen).

10.5. Nang sữa

Là tình trạng giãn nở thành nang của một ống dẫn trong thời kỳ chế tiết sữa.

Nguyên do:

Tắc ống dẫn vì viêm, vì thay đổi sợi – nang hoặc vì u.

Thường chỉ có một ống bị tắc nên có một nang, nhưng cũng có khi có nhiều nang.

Lúc đầu, nang xuất hiện dưới dạng cục hơi đau, chứa đầy dịch sữa, với vách mỏng. Dần dần, triệu chứng đau biến mất, nang trở nên cứng hơn, dịch trong nang đặc hơn. Bội nhiễm có thể xảy ra và gây ra viêm cấp tính hoặc áp xe. Đôi khi, ngay cả không có bội nhiễm, nang có thể vỡ ra và tạo nên hình ảnh giống như trong bệnh giãn ống dẫn sữa.

11. BỆNH DO MẤT QUÂN BÌNH NỘI TIẾT TỐ

11.1. Thay đổi sợi – nang của vú

Cũng thường được gọi là thay đổi xơ nang của vú.

Tổn thương thường thấy nhất ở vú phụ nữ.

Do những rối loạn trong sự thoái triển và tăng sản của chủ mô và mô đệm của vú theo chu kỳ. Các biến đổi chính xảy ra ở nơi tiểu thùy vú lúc dậy thì. Vì vậy, thay đổi này không có ở người đã mãn kinh và nam giới.

Thay đổi này không phải là viêm hay u, là do sự mất quân bình nội tiết tố của buồng trứng (ví dụ như tăng nội tiết tố estrogen tuyệt đối trong một số loại u của buồng trứng hoặc dư estrogen tương đối khi có sự giảm progesteron thấy ở người không có rụng trứng) tác dụng trên tuyến vú trong thời gian dài. Trong vài trường hợp ghi nhận được, mức pregnanediol thấp hơn bình thường.

THƯ VIỆN HUBT
TÀI LIỆU PHỤC VỤ THAM KHẢO NỘI BỘ

Thay đổi này thường thấy nhiều nhất trong khoảng 10 năm chót của đời sống sinh dục. Nhưng dù phát triển ở thời kỳ này, thay đổi này có thể không gây triệu chứng rõ ràng và thường được chẩn đoán sau khi đã mãn kinh.

Không có ý kiến thống nhất về xuất độ của bệnh. Franz và cộng sự khảo sát tử thiết trên các phụ nữ Hoa Kỳ không có tiền căn bệnh vú thì thấy có 20% có thay đổi sợi – nang của vú. Còn Haagensen thì ước tính có 10% phụ nữ Hoa Kỳ bị thay đổi sợi – nang của vú.

Theo một công trình nghiên cứu tại bộ môn Giải phẫu bệnh, Đại học Y–Dược TP Hồ Chí Minh (1989) thì thay đổi sợi – nang chiếm 14,9% các bệnh lành tính của vú được mổ, chỉ sau u sợi – tuyến.

Tên gọi của bệnh lý này vẫn chưa được thống nhất và rất phức tạp, bởi vì những hình ảnh giải phẫu bệnh của tổn thương rất thay đổi và tương đối đa dạng.

Phải mất một thời gian dài từ Brodie (1946) và Reclus (1983) tới bây giờ để có được một quan niệm mới là chỉ có một bệnh dưới nhiều dạng tổn thương khác nhau.

Đã có nhiều tên như viêm vú dạng nang mạn tính, bệnh u nang, nghịch sản, tăng sản nang... Nhưng hiện nay, tên được dùng nhiều nhất là: thay đổi sợi – nang của vú.

Theo Robbins, thay đổi sợi – nang của vú gồm ba thể bệnh:

11.1.1. Hoá sợi của vú

Cũng gọi là bệnh đau vú

Với đặc điểm: tăng sản mô đệm sợi kèm theo tăng sản biểu mô, thường không có tổn thương dạng nang loại lớn.

Thường xảy ra ở phụ nữ 30 đến 35 tuổi và thường có ở một bên nhưng đôi khi có ở hai vú, có thể đau nhẹ trước mỗi kỳ kinh.

Tổn thương thường ở 1/4 trên ngoài của vú dưới dạng một khối có giới hạn không rõ, chắc như cao su, đường kính từ 2 đến 10 cm, nhưng không dính da và mô sâu. Khi cắt đôi, tổn thương dày đặc, dai, đồng nhất, màu trắng ngà, lấm tấm vàng. Thường không có nang, nhưng nếu có thì là nang rất nhỏ.

Cấu trúc vi thể khác nhau tùy thuộc mức độ tăng sản của mô sợi. Thường thường mô đệm có nhiều collagen lấn vào các ống, thay cho mô sợi non quanh ống và quanh tiểu thùy. Đôi khi các ống và tiểu thùy bị ép dẹp hoặc bị teo lại. Thỉnh thoảng có thể có nang nhỏ do ống dẫn bị giãn. Nhưng nói chung, tổn thương chủ yếu là hoá sợi.

11.1.2. Bệnh nang

Còn có tên là bệnh Bloodgood, bệnh Schimmel–Busch, bệnh nang Reclus, bệnh nang lành Brodie.

THƯ VIỆN HUBT
TÀI LIỆU PHỤC VỤ THAM KHẢO NỘI BỘ

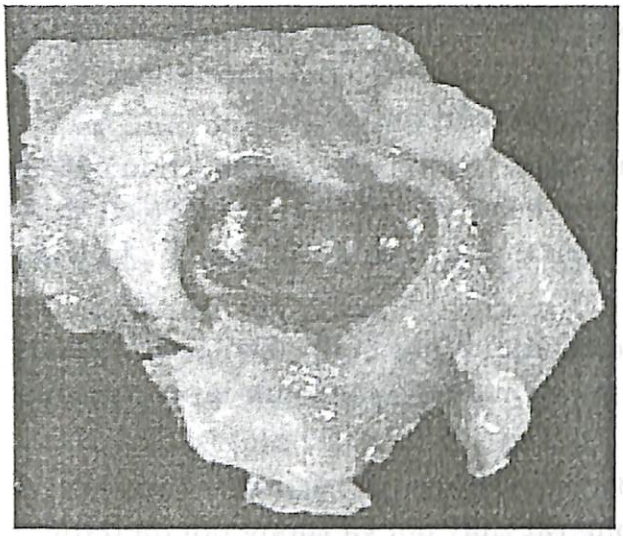

Hình 20.4. Thay đổi sợi nang của vú:
Dạng thường gặp có nhiều nang.

Thường xảy ra ở phụ nữ gần hoặc ở tuổi mãn kinh (giữa 45 đến 55 tuổi).

Do sự tăng sản bất thường của biểu mô ống dẫn cùng với sự giãn nở của các ống dẫn theo mỗi chu kỳ kinh nguyệt. Tình trạng tăng sản này không quân bình với sự thoái triển, sự tróc tế bào và với sự co rút các ống.

Như vậy, sự giãn nở thành nang là do những rối loạn theo chu kỳ chứ không phải do tắc nghẽn các ống dẫn.

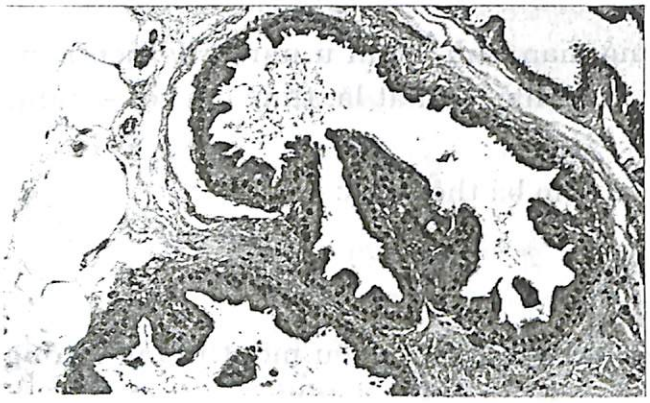

Hình 20.5. Thay đổi sợi nang của vú:
Dạng tăng sản tuyến có tạo nhú trong nang (HE x 125).



Hình 20.6. Thay đổi sợi nang của vú:
Tăng sản ống xơ hóa: Mô đệm sợi tăng sản xơ hóa, chèn ép các ống tuyến (cũng tăng sản) HE x 40).

Hiếm khi có tổn thương đơn độc, thường nhiều ổ và hai bên vú (khác với tổn thương hoá sợi kể trên) dưới dạng những vùng có mật độ chắc giới hạn không rõ. Các nang này khi còn nhỏ tạo cảm giác lổn nhổn, khi lớn hơn tạo cảm giác có bờ rõ ràng. Đôi khi nhiều nang hợp lại tạo nên một khối lớn nhiều thùy. Khi cắt ra, các nang thay đổi nhiều về kích thước từ rất nhỏ đến lớn, thông thường lên tới 4 đến 5 cm đường kính. Khi còn nguyên, các nang thường có màu nâu đến xanh dương do chứa chất dịch nửa trong nửa đục. Vỏ nang thường mỏng, trắng, láng, tuy cũng có khi dày và hoá calci.

Cấu trúc vi thể là các ống giãn nở thành nang. Ở các nang lớn, biểu mô bị dẹt lại hoặc biến mất để lại một vỏ sợi collagen. Ở các nang nhỏ, biểu mô lót có dạng lập phương hay hình trụ và có những nơi có nhiều lớp. Đôi khi có chỗ tăng sản dạng nhú. Màng đáy hầu như còn nguyên.

THƯ VIỆN HUBT
TÀI LIỆU PHỤC VỤ THAM KHẢO NỘI BỘ

Một số hiếm trường hợp, nang được lót bởi các tế bào to, đa diện với bào tương có hạt, ái toan với nhân tròn nhỏ nhiều chất nhiễm sắc. Đó là biểu mô đỉnh tiết, loại biểu mô hiếm thấy ở các vú bình thường.

11.1.3. Tăng sản biểu mô lành tính hay tăng sản tuyến

Thường xảy ra ở phụ nữ trên 35 đến 45 tuổi là tuổi ở giữa độ tuổi của bệnh hoá sợi và bệnh nang của vú. Do tăng sản của biểu mô chiếm ưu thế, nhưng có thể có kèm theo hoá sợi và tạo nang.

Tổn thương có mật độ chắc gần giống ung thư hoặc là một vùng cứng giới hạn không rõ ràng. Khi cắt ra, mô màu trắng xám, chắc như sụn. Có thể có nang lớn hoặc nhỏ. Phân biệt với ung thư vú nhờ có đặc điểm là không có những nốt trắng vàng như phấn hoặc vùng hoại tử.

Cấu trúc vi thể có bốn đặc điểm:

(1) Tăng sản biểu mô ống dẫn,

(2) Tạo nhú trong ống,

(3) Tăng sản nhân đôi các tuyến,

(4) Tăng sản mô đệm làm chèn ép biểu mô. Khi mô đệm sợi tăng sản mạnh làm chèn ép biểu mô (cũng tăng sản) có thể tạo một hình ảnh giống ung thư dạng xơ chai. Đó là dạng tăng sản ống xơ hoá. Phân biệt với ung thư có khi rất khó. Chỉ khi có nang và có các thành phần đỉnh tiết hay khi cấu trúc tuyến đều đặn rõ ràng mới dễ chẩn đoán phân biệt. Sự giống nhau về cấu trúc này khiến người ta tin rằng loại bệnh tăng sản tuyến này có xuất độ trở thành ung thư cao hơn bình thường.

11.2. Mối liên hệ giữa thay đổi sợi – nang với ung thư vú

Thay đổi sợi – nang của vú rất quan trọng về mặt lâm sàng vì hai lý do sau đây:

– Tạo nên một khối trong vú khó phân biệt với carcinôm.

– Có thể là nơi phát triển của carcinôm.

Bất kỳ một chỗ cứng nào trong vú cũng phải được nghi ngờ là ung thư. Cách duy nhất để chẩn đoán phân biệt là sinh thiết để khảo sát mô bệnh học

Tuy nhiên, những đặc điểm đại thể – lâm sàng sau đây giúp chúng ta hướng về thay đổi sợi – nang của vú:

– Tổn thương có hai bên vú và có nhiều cục.

– Tổn thương lớn lên và đau nhức khi có kinh.

– Tuổi của bệnh nhân trẻ.

– Thay đổi sợi – nang thường thoái triển hoặc biến mất lúc có thai.

Về mối liên hệ giữa thay đổi sợi – nang và ung thư vú, có hai ý kiến trái ngược nhau:

(1) Thay đổi sợi – nang là nơi phát triển của carcinôm,

(2) Không có mối liên hệ nào giữa thay đổi sợi – nang với carcinôm.

THƯ VIỆN HUBT
TÀI LIỆU PHỤC VỤ THAM KHẢO NỘI BỘ

Đã có những bằng chứng cho thấy là ung thư vú xảy ra thường hơn trên những bệnh nhân bị thay đổi sợi – nang.

Warren, theo dõi 1200 trường hợp trong 5 năm, đã nhận định rằng tỷ lệ bị ung thư vú ở người bị thay đổi sợi – nang không kể tuổi cao gấp 4 đến 5 lần người bình thường.

Một báo cáo khác cho biết có 10 đến 12% vú bị thay đổi sợi – nang có ung thư. Mặt khác, 60 đến 90% trường hợp ung thư vú có kèm theo thay đổi sợi – nang.

Nhận định được nhiều tác giả đồng ý là: ung thư vú dễ phát triển từ thay đổi sợi – nang của vú trong những trường hợp có tăng sản biểu mô ống, có tạo nhú, có tăng sản tuyến. Còn bệnh hoá sợi và bệnh nang đơn thuần mà không kèm tăng sản biểu mô thì có vai trò rất nhỏ trong nguồn gốc của ung thư.

Foote và Stewart cho rằng họ đã thấy ung thư vú phát triển từ u nhú của ống dẫn sữa, từ các nang, từ các biểu mô đỉnh tiết và từ tăng sản tuyến, nghĩa là từ tất cả các dạng của thay đổi sợi – nang.

Cũng nên nhớ rằng, mặc dù tổn thương dưới kính hiển vi là lành tính, những vùng khác của vú vẫn có thể xấu. Thay đổi sợi – nang, với những thể có tăng sản biểu mô có thể là nơi xuất phát của ung thư.

Wellings, 1980, đã nhận định rằng mối liên hệ nhân quả giữa thay đổi sợi – nang và ung thư thì tỷ lệ thuận với độ tăng sản và độ không điển hình của biểu mô trong thay đổi sợi – nang.

Trong một khảo sát trên 301 bệnh nhân được chẩn đoán bằng sinh thiết là có tăng sản không điển hình của biểu mô ống tuyến vú và không được mổ cắt vú, Ashikar và cộng sự (1974) nhận thấy có 10% trường hợp bị ung thư vú sau 55 tháng. Haagensen (1981) cũng nhận thấy có sự gia tăng nguy cơ bị ung thư ở những bệnh nhân có u nang to.

12. U LÀNH

12.1. U sợi – tuyến

Là loại u lành có xuất độ cao trong các u của vú. Thường xảy ra ở nữ giới có tuổi dưới 30 tuổi.

U lớn chậm và chịu ảnh hưởng của nội tiết tố estrogen. U khởi đầu giống như thay đổi sợi – nang của vú, do tăng sản biểu mô các ống dẫn và tăng sản mạnh mô đệm sợi trong tiểu thùy. U thường hay có cùng lúc với thay đổi sợi – nang.

Nguyên do tại sao một vùng mô vú lại có thể bị ảnh hưởng bởi sự mất quân bình nội tiết tố (tăng estrogen hoặc quá mẫn với estrin) thì chưa được giải thích. Mãn kinh thường làm ngưng sự phát triển của u trong khi thai kỳ và sự sinh sữa làm cho u lớn mau.

U thường chỉ có một khối đơn độc, nhưng đôi khi có thể có nhiều u, có cả hai vú hoặc có u tái phát. U không dính da, không dính mô xung quanh, không ảnh hưởng đến hạch lymphô vùng nách.

THƯ VIỆN HUBT
TÀI LIỆU PHỤC VỤ THAM KHẢO NỘI BỘ

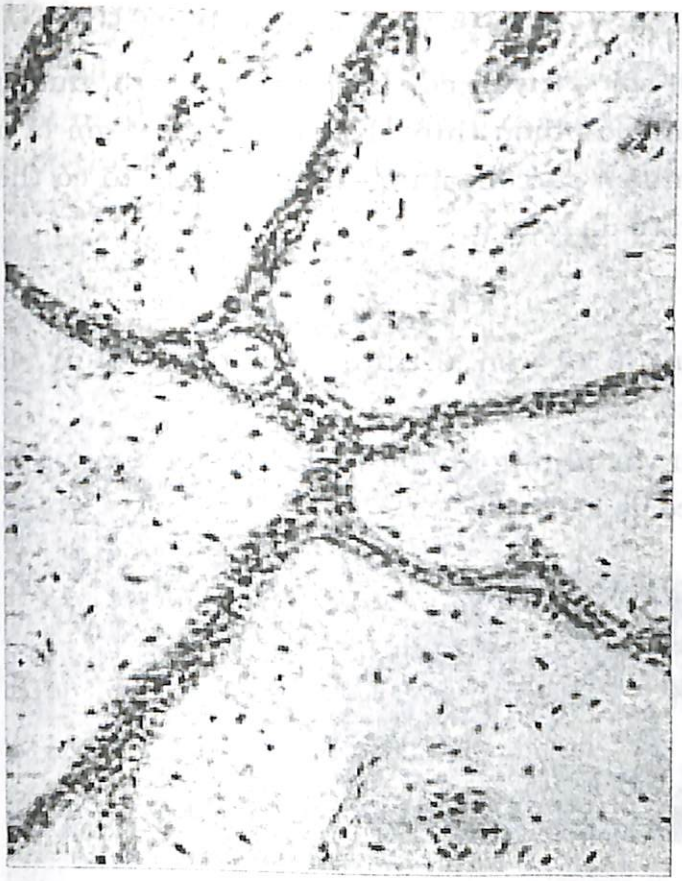

Hình 20.7. U sợi–tuyến của vú dạng trong ống: Lòng ống bị hẹp thành những khe không đều. Mô sợi tăng sản lấn vào lòng các khoang ống (HE x 175).

U có kích thước trung bình nhỏ khoảng 3,5 cm, có vỏ bao rõ, đặc, chắc như cao su, màu trắng. Chỉ cắt ngang u được khi giữ u chắc, nếu không, u sẽ trượt và lăn khỏi dao. Mặt cắt của u thường phồng cao lên và đồng nhất. Đôi khi mặt cắt có thể có hạt nhỏ hoặc có đường nứt nhỏ giống như bản đồ. Nếu u có lâu ngày có thể có chỗ hoá hyalin hoặc đọng vôi.

Dưới kính hiển vi, hình ảnh chủ yếu của u là mô đệm sợi non, giầu tế bào và mịn bao bọc các đám tuyến hoặc nang lót bởi biểu mô. Mô đệm sợi thường thưa, dạng lưới và đôi khi là mô nhầy. Còn ống tuyến rất thay đổi, hình dạng khác nhau giữa các trường hợp và khác nhau tùy theo vị trí trong cùng một u. Vì vậy, người ta chia u ra làm ba loại:

12.1.1. U sợi – tuyến quanh ống

Các đám tuyến tròn hoặc bầu dục, được lót bởi một hay nhiều lớp tế bào hình trụ hoặc đa diện. Màng đáy còn nguyên và rõ. Mô liên kết bao quanh, chèn ép các đám ống tuyến.

12.1.2. U sợi – tuyến trong ống

Lòng ống bị ép, đẩy làm tuyến trở nên có hình dạng méo mó, tạo thành những khe không đều. Các tế bào biểu mô bị ép thành những dây dài trên nền mô đệm sợi. Các chỗ tăng sản sợi nhiều còn có thể lấn vào lòng các khoảng ống dẫn còn nguyên.

12.1.3. U tuyến sinh sữa

Thành phần sợi rất ít. Toàn bộ mô u là các ống tuyến và các tiểu thùy tăng sản, lót bởi một hay hai lớp tế bào và phân cách nhau bởi lớp mô sợi mỏng. Các tế bào rất đều đặn, nhưng vỏ bao u thường không hoàn toàn. Loại u này rất hiếm thấy và có trên mô vú đang sinh sữa.

Trong ba loại trên đây thì hai loại quanh ống và loại trong ống thường xuất hiện chung trong cùng một u. Còn loại sinh sữa thì thường có một mình.

THƯ VIỆN HUBT
TÀI LIỆU PHỤC VỤ THAM KHẢO NỘI BỘ

12.2. U sợi – tuyến khổng lồ

Trong một số trường hợp rất hiếm, u sợi – tuyến có thể phát triển to, đường kính có thể đến 10 đến 15 cm và trở thành có nhiều thùy. Khi đó, u được gọi là u sợi – tuyến khổng lồ và được xếp trong nhóm sarcôm nang–diệp thể. U to có thể làm biến dạng vú, gồ lên mặt da, gây hoại tử da trên u.

12.3. Sarcôm nang–diệp thể

Ngoài dạng đặc là u sợi – tuyến khổng lồ kể trên, u thường to, nhiều thùy, có nang, làm biến dạng vú, có thể gây hoại tử và lở da trên u.

Tuy hình dạng đại thể và tên gọi như vậy nhưng không phải lúc nào u cũng có tính chất ác tính. Theo Norman Trèves, có ba loại:



Hình 20.8. Tổn thương đại thể của sarcôm nang–diệp thể vú:
u to, có vỏ bao rõ, diện cắt không thuần nhất, có chỗ có nang.

– U diệp thể lành.

– Sarcôm nang – diệp thể ác.

– Và sarcôm nang – diệp thể có tính ác nghi ngờ (nhóm "nghi ngờ" này có đặc điểm là tính chất lâm sàng nghi ngờ ác tính).

Theo Robbins, chỉ có hai loại lành và ác, loại lành thường gặp hơn loại ác tính.

Cấu trúc vi thể gồm mô đệm nhầy nhiều tế bào hơn trong u sợi – tuyến. Các đám tế bào lymphô, các nơi hoá sụn, hoá xương có thể có trong mô đệm. Nhưng thay đổi xấu nhất trong u là có tăng sản tế bào mô đệm kèm theo tế bào dị dạng và nhiều hoạt động phân bào. Sự thoái hoá ác tính luôn luôn đi kèm theo sự phát triển nhanh chóng của thể tích u. Tổn thương ác tính có thể tái phát, thường là tái phát tại chỗ. Khoảng 15% trường hợp có thể cho di căn hạch nách và di căn xa. Dù vậy, hầu hết có thể được điều trị khỏi bằng phẫu thuật cắt bỏ. Nhiều tác giả lưu ý cần thận trọng trong chẩn đoán và điều trị vì có nhiều trường hợp, khối u rất hiền lành về mặt lâm sàng nhưng lại là loại ác tính. Nếu dùng tên gọi u nang – diệp thể, cần phân biệt rõ là loại lành hay loại ác tính.

THƯ VIỆN HUBT
TÀI LIỆU PHỤC VỤ THAM KHẢO NỘI BỘ

12.4. U nhú trong ống sữa

Đây là một loại u đơn độc, chỉ có một khối nhỏ nằm trong một ống dẫn hay một nang, khác với tình trạng tăng sản nhú có nhiều ổ, được gọi là bệnh u nhú, là một thành phần của thay đổi sợi – nang. Thường xảy ra nhất trong những ống dẫn sữa chính.

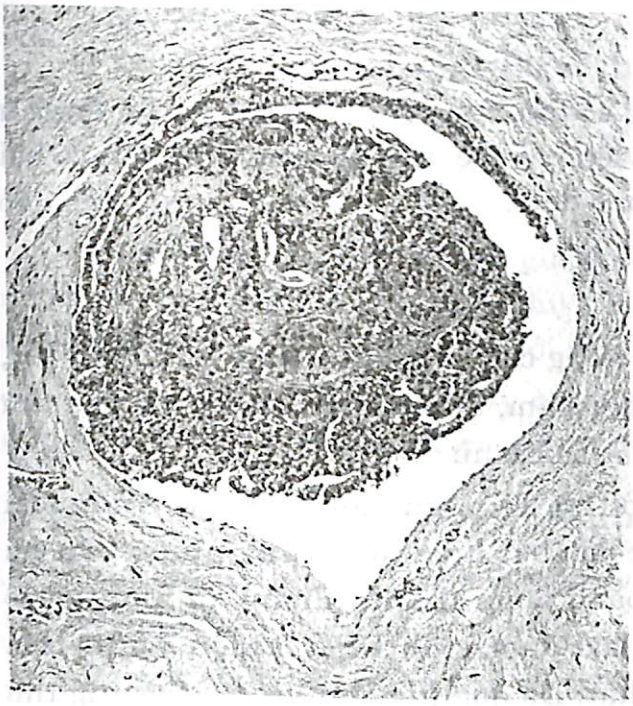

Hình 20.9. U nhú trong ống sữa:
ống dẫn sữa bị giãn do u (HE x 40).

Có ở mọi tuổi, nhưng thường nhất từ 30 đến 50 tuổi.

Trên lâm sàng thường được phát hiện do:

(1) Tiết dịch vàng hoặc máu hoặc trắng đục ở núm vú,

(2) Một u nhỏ vài milimét ở vùng quầng vú,

(3) Một số hiếm trường hợp tụt đầu vú.

Do u thường nhỏ ít khi trên 1 cm nên khó xác định trên lâm sàng và giải phẫu bệnh học. U thường ở trong ống dẫn sữa chính gần núm vú. Mô u bở, có những nhú và nhánh nằm trong một ống hoặc một nang giãn nở. U có thể có hoặc không có cuống.

Cấu trúc vi thể gồm nhiều nhú, mỗi nhú có một trục liên kết và được phủ bởi tế bào biểu mô trụ hay lập phương. Do có phân nhánh, các nhú có thể tạo nên hình ảnh những khoang tuyến giả hoặc những ổ tế bào. Trong các u lành thật sự, có hai loại tế bào trong mỗi nhú: tế bào biểu mô và tế bào cơ – biểu mô. Có thể có chuyển sản dạng tế bào đỉnh tiết hoặc những đám nhỏ mô xơ hoặc thoái hoá hyalin. Chẩn đoán phân biệt với carcinôm dạng nhú trong ống có thể khó. Các tiêu chuẩn để chẩn đoán carcinôm là:

– Có nhiều tế bào bất thường.
– Có một loại tế bào.
– Có nhân chia bất thường.
– Không có trục liên kết – mạch máu.
– Có những dãy tế bào nối các lòng ống (tạo hình ảnh dạng sàng).
– Không có thoái hoá hyalin và chuyển sản dạng đỉnh tiết.
– Có xâm nhập mô đệm.

Có những trường hợp các tiêu chuẩn trên có đặc tính lưng chừng rất khó chẩn đoán. Cách xử trí tốt nhất, do đó, là cắt toàn bộ phần ống dẫn có u.

THƯ VIỆN HUBT
TÀI LIỆU PHỤC VỤ THAM KHẢO NỘI BỘ

Haagensen phân biệt loại u nhú trong ống sữa đơn độc có một ổ với loại u nhú trong ống sữa có nhiều ổ. Loại u có nhiều ổ có khả năng phát triển thành ung thư, thường là những khối giới hạn không rõ nằm ở vùng ngoại biên của vú nhưng không phải là bệnh u nhú thấy trong thay đổi sợi – nang. Về mô học, chúng có hình ảnh giống u nhú trong ống sữa đơn độc.

12.5. U tuyến của núm vú

Hiếm thấy. Có ở người già. Gần núm vú, có thể làm lở loét núm vú. Là dạng u lành tuyến mồ hôi dạng nhú. Các ống được viền bởi các nhú có trục liên kết, có hai lớp tế bào: biểu mô lập phương, và cơ – biểu mô dẹt.

13. CARCINÔM CỦA VÚ

Là loại ung thư gây tử vong nhiều nhất trong các ung thư ở phụ nữ. Ở Âu Mỹ, đây là loại ung thư có xuất độ cao nhất. Ở Việt Nam, ung thư vú, cùng với ung thư cổ tử cung là hai loại ung thư thường gặp nhất ở phụ nữ.

Marvin Pollard, Chủ tịch Hội Ung thư ở Hoa Kỳ nhận xét: ung thư vú là loại ung thư gây sợ hãi nhiều nhất, thường được tự phát hiện nhất, gây nhiều bàn cãi trong điều trị nhất, có nhiều cách điều trị bằng phẫu thuật, phóng xạ, nội tiết tố và hoá chất nhất. Trong chẩn đoán, đó là loại được sinh thiết nhiều nhất. Hơn nữa, đó là loại ung thư gây nhiều phí tổn nhất. Do đó, ung thư vú là loại ung thư được tập trung khảo sát về mọi mặt liên quan đến nguồn gốc, phương pháp chẩn đoán và điều trị. Dù cố gắng nhiều, nhưng hiệu quả rất ít, tử suất do ung thư vú phụ nữ tại Hoa Kỳ vẫn không thay đổi từ 30 năm nay, cho tới năm 1998 vẫn là trên 10 phần 100.000. Ở những độ tuổi có xuất độ mắc bệnh cao, 6 đến 7% phụ nữ bị ung thư vú. Cứ mỗi 15 phút có ba trường hợp ung thư vú mới được chẩn đoán và một người chết vì ung thư vú. Những kết quả ít ỏi thu được do chẩn đoán sớm và điều trị vẫn không làm giảm xuất độ bệnh. Ngược lại, ung thư vú ở đàn ông hoàn toàn hiếm, với tỷ lệ nữ/nam là 200/1. Điều vừa khôi hài, vừa bi thảm là một loại ung thư xuất phát từ một nơi lồ lộ, dễ tự phát hiện và chẩn đoán, lại tiếp tục là mối lo khủng khiếp.

13.1. Dịch tễ học

Hiếm xảy ra trước 25 tuổi. Sau 25 tuổi ung thư vú có thể xảy ra ở bất kỳ tuổi nào, cao nhất là trước, trong và sau mãn kinh.

Ung thư vú xảy ra thường hơn ở:

– Người Do Thái gấp hai lần người Gentiles.

– Phụ nữ lớn tuổi, xuất độ cao nhất ở khoảng 50 tuổi. Sau tuổi đó, xuất độ không thay đổi trong 5 năm rồi lại tăng lên ít.

THƯ VIỆN HUBT
TÀI LIỆU PHỤC VỤ THAM KHẢO NỘI BỘ

– Phụ nữ có con đầu lòng muộn (sau 30 tuổi).

– Phụ nữ không có con.

– Phụ nữ mãn kinh trễ (sau 50 tuổi).

– Phụ nữ có kinh lần đầu trước 13 tuổi.

– Phụ nữ béo phì.

– Phụ nữ có tiền căn ung thư vú, ung thư buồng trứng hoặc ung thư nội mạc tử cung (ở phụ nữ có tiền căn ung thư cổ tử cung thì xuất độ ung thư vú ít hơn).

– Phụ nữ có tiền căn thay đổi sợi – nang đặc biệt là loại có tăng sản biểu mô ống dẫn sữa.

– Phụ nữ có tiền căn trong gia đình bị ung thư vú, đặc biệt là ung thư ở những người trẻ trong gia đình. Một phụ nữ có mẹ và chị bị ung thư vú trước mãn kinh, dễ bị ung thư vú gấp 10 lần so với người khác.

– Một số khảo sát cho thấy có sự gia tăng xuất độ ung thư vú ở những phụ nữ dùng thuốc ngừa thai uống có chứa nhiều progesteron.

13.2. Nguyên nhân và bệnh sinh

Thực nghiệm trên chuột cho thấy có bốn yếu tố nguyên nhân: di truyền, nội tiết tố, môi trường, virus.

Ở người, nguyên nhân vẫn chưa biết rõ, người ta chỉ ghi nhận như sau:

13.2.1. Vai trò của yếu tố di truyền

Chưa được biết rõ. Người ta chỉ thấy những phụ nữ có tiền căn gia đình bị ung thư vú, đặc biệt là bị trước mãn kinh thì có nguy cơ bị ung thư vú gấp 5 đến 6 lần hơn người khác. Tuy nhiên, nguy cơ này có thể do yếu tố di truyền mà cũng có thể do ảnh hưởng của môi trường sống. Một gen truyền bệnh trội trên thể nhiễm sắc thường với độ di truyền thấp đã được mô tả trong một số hiếm gia đình.

13.2.2. Vai trò của nội tiết tố

Tác động không bị ức chế của estrogen trên một quãng đời dài còn hoạt động sinh sản được coi như nguyên nhân rõ ràng của ung thư vú. Estrogen tạo nên ung thư vú trên chuột. Estrogen được biết là chất tạo ra tăng sản ống dẫn sữa trong những lúc lượng nội tiết tố hạ thấp và lên cao của chu kỳ kinh. Hầu hết carcinôm vú xuất phát từ ống dẫn, có thể suy luận rằng tác động của quá nhiều estrogen có thể tạo nên tăng sản.

13.2.3. Yếu tố môi trường

Trong các yếu tố môi trường như thực phẩm, reserpin, cafein, thuốc xịt tóc..., thì bức xạ là yếu tố quan trọng nhất. Người ta ghi nhận có xuất độ ung thư vú gia tăng ở những người sống sót sau nổ bom nguyên tử và ở những phụ nữ đã được điều trị bằng xạ trị.

THƯ VIỆN HUBT
TÀI LIỆU PHỤC VỤ THAM KHẢO NỘI BỘ

13.2.4. Vai trò của virus

Có nhiều quan điểm trái ngược nhau. Câu hỏi được đặt ra từ năm 1936 sau phát hiện của Bitter. Ông thấy rằng có một tác nhân truyền từ sữa chuột mẹ gây ung thư vú ở chuột con còn bú. Loại virus này được gọi là MMTV (Mouse Mammary Tumour Virus), là một loại oncornavirus, có đặc tính của những hạt nhóm B. MMTV có thể gây ra u trên thực nghiệm.

Bảng 20.1. Phân loại carcinôm vú theo Tổ chức Y tế Thế giới

I. Carcinôm xuất phát từ ống dẫn
- A. Carcinôm không xâm nhập (trong ống)
  - 1. Carcinôm dạng bã khô
  - 2. Carcinôm dạng nhú trong ống
- B. Carcinôm xâm nhập
  - 1. Loại thường hay đơn thuần (cũng được gọi là NOS Carcinoma–Not Otherwised Specific)
  - 2. Loại đặc hiệu
    - a. Carcinôm đa bào với thấm nhập lymphô bào
    - b. Carcinôm dạng nhầy
    - c. Carcinôm dạng nang tuyến
    - d. Carcinôm dạng bã khô, xâm nhập
    - e. Carcinôm dạng đỉnh tiết
    - f. Carcinôm dạng nhú xâm nhập

II. Carcinôm xuất phát từ tiểu thùy
- A. Carcinôm tại chỗ trong tiểu thùy
- B. Carcinôm tiểu thùy xâm nhập

Tuy nhiên, những khảo sát gần đây đã cho biết, các báo cáo trước đây còn nhiều nghi ngờ và các bằng chứng rõ ràng về nguyên nhân virus của ung thư vú ở người vẫn còn lơ lửng như từ 1936.

13.3. Hình thái giải phẫu bệnh

Carcinôm vú có ở vú trái nhiều hơn vú phải (tỷ lệ 110/100). Khoảng 4% các trường hợp có nhiều ổ ung thư trên hai vú hoặc cùng một vú. 50% u ở 1/4 trên ngoài, 10% cho mỗi phần tư còn lại và khoảng 20% cho vùng trung tâm hoặc quầng vú. Vị trí khối u liên quan đến vấn đề di căn hạch.

Trên 90% xuất phát từ biểu mô ống dẫn và 10% từ tiểu thùy vú.

13.4. Carcinôm xuất phát từ ống dẫn

13.4.1. Carcinôm trong ống

U có dạng một khối khó xác định và hơi chắc do ống dẫn bị giãn nở và bị cứng

THƯ VIỆN HUBT
TÀI LIỆU PHỤC VỤ THAM KHẢO NỘI BỘ

lên. Đôi khi, u không làm thay đổi mật độ của mô vú. Chỉ khi cắt đôi u mới thấy các ống dẫn dưới dạng những sợi chứa đầy mô u hoặc hoại tử như bơ. Mô hoại tử này xì ra khi ấn nhẹ vì vậy người ta gọi là carcinôm dạng bã khô.

Dưới kính hiển vi, các ống dẫn bị giãn nở và chứa đầy các tế bào biểu mô dị dạng. Một số tế bào hợp thành dạng tuyến hay dạng nhú, bên trong lòng tuyến chứa chất hoại tử kể trên. Khi bệnh diễn tiến, màng đáy bị phá vỡ, ung thư trở thành dạng xâm nhập. Một số hiếm trường hợp, carcinôm trong ống có nhiều cấu trúc dạng nhú và được gọi là carcinôm trong ống dạng nhú.

13.4.2. Carcinôm ống xâm nhập

Đây là loại có xuất độ cao nhất trong ung thư vú. Khoảng 75% các carcinôm ống xâm nhập của vú có cấu trúc vi thể giống nhau, có mô đệm sợi dày làm cho vú có mật độ sượng cứng, nên người ta thường gọi là carcinôm xơ chai.

Tuy vậy, cũng có một số carcinôm tiểu thùy có tính chất xơ chai nên hiện nay, để gọi các carcinôm xơ chai xuất phát từ ống dẫn, người ta đề nghị dùng từ carcinôm ống xâm nhập dạng thường hoặc dạng đơn thuần không đặc hiệu (Infiltrating duct Carcinoma, Not Otherwised Specific (NOS) simple and usual types).

Đại thể

Tổn thương là một cục giới hạn không rõ, mật độ sượng cứng như đá, đường kính khoảng 2 cm (hiếm khi trên 4 – 5 cm). Trong nhiều trường hợp tổn thương dính mô xung quanh, dính mô sâu, dính da và làm co rút núm vú. Một số hiếm trường hợp có thể làm da bị lở loét. Đặc biệt, khi cắt đôi, mật độ sừng sựt, diện cắt lõm. Có những chấm hay những nốt nhỏ màu trắng như phấn (do mô u hoại tử) và những ổ đọng vôi nhỏ. Đôi khi mô sợi và mô u lan rộng ra mô vú xung quanh, không thể phân biệt được giới hạn và vỏ bao.

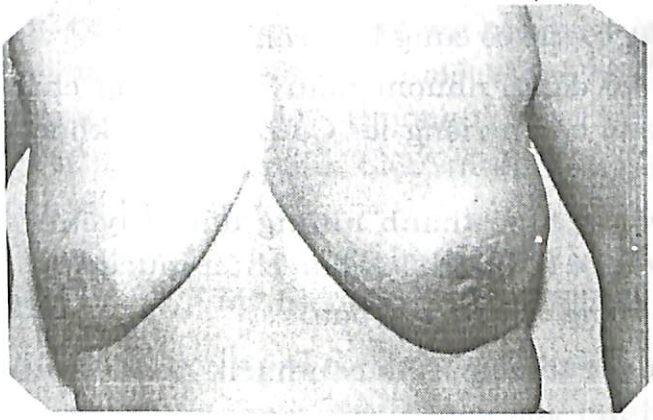

Hình 20.10. Một trường hợp ung thư vú có kích thước to, chiếm trọn vú, xâm nhập da, kéo tụt núm vú. Đây là tình huống lâm sàng thường gặp của carcinôm vú ở phụ nữ Việt Nam



Hình 20.11. Carcinôm ống tuyến vú xơ chai, xâm nhập: Tế bào u dị dạng xếp thành đám, dải, trên mô nền sợi xơ hoá. Đây là loại ung thư vú thường gặp nhất.

THƯ VIỆN HUBT
TÀI LIỆU PHỤC VỤ THAM KHẢO NỘI BỘ

Vi thể

Các tế bào ung thư hợp thành những chuỗi, những ổ, những dạng ống, dạng tuyến và những đám dính với nhau, trên một mô nền sợi. Mô nền này có chỗ dày chỗ thưa, rất thay đổi ngay trong cùng một u.

Tế bào ung thư có kích thước thay đổi. Có những tế bào nhỏ, nhân đều, tăng sắc. Có những tế bào to, nhân rất dị dạng. Luôn luôn có hình ảnh nhân chia bất thường. Các tế bào này xâm nhập mô đệm, quanh các mạch máu và dây thần kinh.

13.4.3. Carcinôm đa bào với thấm nhập lymphô bào

Chiếm 5% các carcinôm vú. Dễ phân biệt với loại carcinôm dạng thường vì ít mô sợi. U thường to 5 đến 10 cm, diện cắt phồng, mềm như mô não, có nhiều ổ hoại tử, xuất huyết và có giới hạn không rõ ràng.

Vi thể

Có hai đặc điểm:

(1) Tế bào u họp thành đám, tế bào to, nhân đa dạng có hốc nhỏ, hạt nhân to, nhiều nhân chia bất thường,

(2) Thấm nhập nhiều lymphô bào giữa đám tế bào u, với thành phần mô đệm sợi ít.

Sự hiện diện của mô lymphô rất có ý nghĩa vì tiên lượng của loại ung thư này khác hơn nhiều so với loại thường, ngay cả khi đã có di căn hạch nách. Tỷ lệ sống thêm 10 năm là 84%.

13.4.4. Carcinôm nhầy

Hiếm thấy. Thường ở bệnh nhân lớn tuổi hơn so với bệnh nhân của các loại carcinôm vú khác. Phát triển chậm trong nhiều năm dưới dạng khối lớn, mềm, lầy nhầy, màu xanh xám nhạt như gelatin. Có thể đơn thuần hoặc phối hợp với dạng khác.

Có hai hình thái vi thể, hai hình thái này có thể có cùng lúc trên một u:

– Nhiều khoang lớn chứa chất mucin vô dạng, nhuộm màu lợt. Trong chất mucin này, có những đám nhỏ hoặc những tế bào u riêng lẻ. Có tế bào có không bào chế tiết.

– Hình thái của một carcinôm tuyến với sự hình thành những đám tuyến rõ ràng. Lòng tuyến có chứa mucin. Tế bào tuyến có nhiều không bào chứa mucin.

Cả hai hình thái đều có nhiều mucin cả trong và ngoài tế bào.

Tiên lượng tốt hơn so với loại carcinôm dạng thường. Ít di căn hạch.

13.4.5. Bệnh Paget vú

Là dạng đặc biệt. Ung thư xuất phát từ ống dẫn chính, ăn lan đến da của quầng vú và núm vú làm cho vùng này bị lở loét giống như bệnh chàm, có khi loét mất hẳn núm vú. Hiếm khi sinh thiết được khối u trong vú.

THƯ VIỆN HUBT
TÀI LIỆU PHỤC VỤ THAM KHẢO NỘI BỘ



Hình 20.12. Tế bào Paget (HE x 250).

Bệnh nhân thường có tuổi cao hơn so với bệnh nhân bị carcinôm dạng thường. Nơi da bị loét, lớp thượng bì bị xâm nhập bởi những tế bào ác tính gọi là tế bào Paget. Đó là những tế bào to, dị dạng, tăng sắc và luôn được bao bởi một quầng sáng do thoái hoá. Các quầng sáng này sẽ bắt màu xanh alcian khi nhuộm mucopolysaccharid.

13.5. Carcinôm của tiểu thùy

Xuất phát từ phần ống tận của tiểu thùy vú. Chiếm 5 đến 10% các carcinôm vú.

13.5.1. Carcinôm tiểu thùy, xâm nhập

Đây là loại đặc biệt vì ba lý do:

– Thường có tổn thương ở cả hai vú với xuất độ là 20%.

– Có nhiều tổn thương trên cùng một vú.

– Có tỷ lệ cao thụ thể estrogen dương tính.

Tổn thương có giới hạn không rõ, chắc như cao su, đôi khi có dạng xơ chai điển hình.

Tế bào u nhỏ, bào tương nhuộm màu đồng đều, bào tương hơi đa dạng. Các tế bào này thường xếp hàng một thành chuỗi, đôi khi thành đám nhỏ không đều quanh những ống dẫn bình thường.

Chẩn đoán phân biệt với carcinôm ống thường khó, có khi u lại có cả hai dạng ống và tiểu thùy.

Khi di căn hạch, tế bào u hiếm khi họp thành chuỗi hay đám nhỏ, nên rất giống carcinôm không biệt hoá hoặc lymphôm loại mô bào.

13.5.2. Carcinôm tiểu thùy, tại chỗ

Do tăng sản tế bào trong ống tận hoặc và tiểu thùy. Các tế bào này lớn hơn bình thường, nhân nhỏ tròn hoặc bầu dục, ít nhân chia và xếp rời rạc.

Lúc đầu, các tổn thương này được mô tả một cách tình cờ trong các mô vú được mổ vì thay đổi sợi – nang hoặc carcinôm xâm nhập.

THƯ VIỆN HUBT
TÀI LIỆU PHỤC VỤ THAM KHẢO NỘI BỘ

Xuất độ có cùng với carcinôm xâm nhập thay đổi từ 4 đến 25%.

Đặc biệt, rất khó chẩn đoán phân biệt với tình trạng tăng sản tiểu thùy không điển hình, một loại tăng sản thường có trong thay đổi sợi – nang.

Trong một khảo sát trên 99 bệnh nhân, không được điều trị bằng đoạn nhũ và được theo dõi 24 năm, người ta thấy xuất độ ung thư (của ống dẫn hoặc tiểu thùy) có trên cùng một vú hoặc ở vú đối bên là 30,9%, gấp 9 lần so với người bình thường. Theo Haagensen, xuất độ này là 6,9%.

13.6. Carcinôm dạng viêm

Chiếm 1% các carcinôm. Xảy ra ở những bệnh nhân có tuyến vú dài và mập. Thường bệnh nhân còn trẻ hoặc đang cho con bú. Loại này cũng dễ xảy ra trên bệnh nhân có sẵn một carcinôm vú và mang thai.

Đặc tính lâm sàng giống như viêm tuyến vú cấp tính, thường khởi đầu đột ngột. U cứng chắc và có hiện tượng đổi màu nhanh trên vú. Màu đỏ tím có thể lan rộng trên thành ngực hoặc tới cả tuyến vú đối bên. Da nóng khô và đóng vảy rộng. Núm vú cũng đóng vảy và co rút. Khó xác định u trong vú vì toàn bộ vú bị cứng chắc. Chỉ khi xẻ mô vú mới thấy u dưới dạng một khối lớn giới hạn không rõ, cứng sượng.

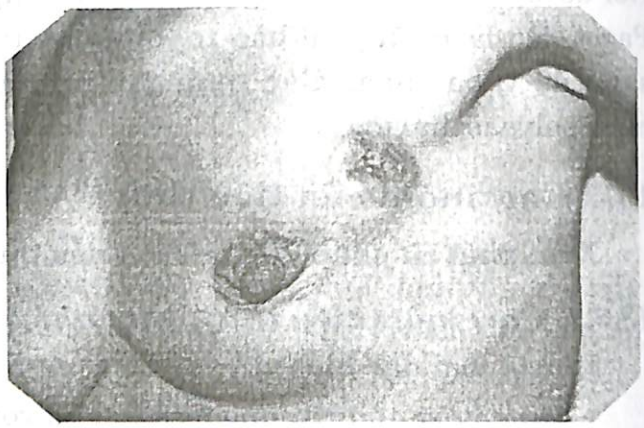

Hình 20.13. Một trường hợp carcinôm vú dạng viêm: U có kích thước nhỏ nhưng xâm nhập da, gây lở loét và đỏ da.

Cấu trúc vi thể giống như các carcinôm khác nhưng hình ảnh xâm nhập mạch lymphô dưới biểu mô và các mạch máu rất rõ. Tính chất này dường như là do di căn ngược bằng các mạch lymphô từ các nơi ngăn chặn của mạch lymphô nằm sâu.

Hơn 50% các bệnh nhân này có di căn xa và hơn 70% có di căn hạch ở nách khi u được phát hiện.

13.7. Diễn tiến tự nhiên của carcinôm vú

Dù thuộc loại mô học nào, các carcinôm xâm nhập của vú đều diễn tiến như nhau:

– Lan rộng theo nhiều hướng: dính vào cân cơ sâu của thành ngực, lan đến da làm da bị co kéo, lan đến làm nghẽn các mạch lymphô, gây phù nề, dày mô da tại chỗ làm da giống như da cam, ăn lan đến ống dẫn chính làm co rút núm vú. Một số trường hợp u xâm nhập lan rộng hết mô vú, ảnh hưởng hầu hết mô lymphô trong vú làm vú bị phù, đỏ, đau, tạo nên ung thư vú dạng viêm. Đây

THƯ VIỆN HUBT
TÀI LIỆU PHỤC VỤ THAM KHẢO NỘI BỘ

không phải là loại bệnh riêng mà là tình trạng lan rộng của ung thư, có khuynh hướng xảy ra trên bệnh nhân có thai hoặc bệnh nhân có tuyến vú dài và mập. Ở giai đoạn trễ, u làm lở da hay ăn lan làm cứng da, đã được mô tả từ lâu dưới tên gọi: carcinôm dạng áo giáp.

– Bằng đường lymphô, ung thư vú cho di căn đến: hạch nách, hạch trên đòn và các hạch khác ở cổ, vú đối bên, các tạng và hạch bụng, các hạch trong lồng ngực đặc biệt là hạch dọc theo động mạch vú trong. Hai hướng di căn thường nhất là: di căn hạch nách và hạch dọc động mạch vú trong. Khoảng 2/3 bệnh nhân đã có di căn hạch lúc được chẩn đoán ung thư vú lần đầu.

Vị trí khối ung thư trong vú liên quan chặt chẽ với tình trạng di căn hạch, do đó ảnh hưởng đến tiên lượng bệnh. U ở 1/4 trên ngoài cho di căn hạch nách cùng bên trong 50% trường hợp, cho di căn cả hạch nách lẫn hạch vú trong 15% trường hợp. U ở 1/4 trong hoặc trung tâm vú chỉ cho di căn hạch nách trong 25% trường hợp, nhưng cho di căn hạch vú trong kèm hạch nách trong 40% trường hợp. Hạch trên đòn cũng thường bị di căn.

– Bằng đường máu, ung thư vú thường cho di căn phổi, xương, gan, thượng thận hoặc hiếm hơn cho di căn tuyến não thùy, mắt, da.

13.8. Độ mô học của carcinôm xâm nhập của vú

Từ khoảng 10 năm nay, để đánh giá tiên lượng của ung thư vú loại carcinôm đã xâm nhập, ngoài việc sử dụng hệ thống xếp giai đoạn lâm sàng (O, I, II, III, IV) và xếp hạng lâm sàng TNM, người ta còn dựa vào việc phân độ mô học do Bloom và Richardson. Theo cách phân độ mô học này, trên các mẫu tiêu bản lấy từ nhiều nơi khác nhau trên u, các nhà giải phẫu bệnh phân độ dựa trên ba tiêu chuẩn như sau:

– Mức độ dị dạng của tế bào.

– Số lượng nhân chia.

– Mức độ sắp xếp thành dạng các ống tuyến của tế bào u.

Từ đó sẽ đánh giá u theo 3 độ mô học: Độ 1 có độ ác thấp nhất, độ ba có độ ác cao nhất và độ 2 có độ ác trung gian giữa hai loại trên.

14. CÁC UNG THƯ KHÁC

Ung thư có thể xuất phát từ các thành phần khác như da, tuyến mồ hôi, tuyến bã, mô liên kết, mô mỡ, giống như ở các nơi khác trong cơ thể.

Gồm có carcinôm tế bào gai, carcinôm tế bào đáy, carcinôm tuyến mồ hôi, carcinôm tuyến bã, sarcôm sợi, sarcôm nhầy, sarcôm mỡ, sarcôm mạch máu, sarcôm sụn, sarcôm sinh xương, lymphôm.

Các sarcôm có thể làm vú lớn nhanh và biến dạng, dính da, làm lở da, và diễn

THƯ VIỆN HUBT
TÀI LIỆU PHỤC VỤ THAM KHẢO NỘI BỘ

tiến tại chỗ nhanh hơn carcinôm. Các sarcôm có thể cho di căn đến hạch nách hoặc theo đường máu đến các tạng, đặc biệt là phổi. Tiên lượng xấu, nhất là sarcôm mạch máu.

15. UNG THƯ VÚ Ở ĐÀN ÔNG

Rất hiếm, xuất độ so với ung thư vú phụ nữ là 1/200. Ở người lớn tuổi.

Do vú có ít mô, các ung thư vú ở đàn ông nhanh chóng xâm nhập da và thành ngực. Ung thư làm loét da nhanh hơn ở phụ nữ.

Loại mô học thường là carcinôm ống xâm nhập, xơ chai. Hiếm khi là carcinôm tiểu thùy.

Cho di căn giống như carcinôm ở phụ nữ.

TÀI LIỆU THAM KHẢO

1. Anderson TJ, Page DL, Shepstone: The Breast. In McGee JO'D, Isaacson PG, Wright NA: Oxford Textbook of Pathology. Vol 2a, Oxford University Press, 1992: 1641– 1681.
2. Lester SC, Cotran RS: The Breast. In Cotran PS, Kuman V, Collins T: Pathologic Basic of Disease, 6th ed. WB Saunder Company, 1999: 1093– 1120.
3. Millis RR, Hanby AM, Girling AC: The Breast. In Sternberg SS: Diagnostic Surgical Pathology. Vol 1, Raven Press, 1994: 323– 408
4. Sharkey FE, Allred DC, Valente PT: Breast. In Damjanov I. Linder J: Anderson' s Pathology. Vol 2. 10th. Ed. Mosby, 1996: 2354– 2388.

TỰ LƯỢNG GIÁ

Chọn câu trả lời đúng nhất trong các câu từ 1 đến 5

Câu 1. Viêm tuyến vú cấp tính:

A. Thường xảy ra trong vài tuần lễ đầu sau khi sinh mà không cho con bú.

B. Tụ cầu khuẩn xâm nhập vào vú qua đường máu.

C. Thường chỉ bị một bên vú.

D. Hiếm khi tạo thành ổ áp xe trong vú.

E. Có thể gây ra ung thư vú.

Câu 2. Viêm tuyến vú tương bào:

A. Cũng được gọi là viêm tuyến vú dạng bã khô.

B. Thường gặp ở phụ nữ lớn tuổi có thai.

THƯ VIỆN HUBT
TÀI LIỆU PHỤC VỤ THAM KHẢO NỘI BỘ

C. Do phản ứng của cơ thể đối với kháng thể của tương bào.

D. Tổn thương vi thể giống như trong bệnh giang mai.

E. Có thể gây phì đại núm vú.

Câu 3. Bệnh nào sau đây **không** thuộc nhóm thay đổi sợi – nang của vú

A. Nang sữa.

B. Bệnh nang.

C. Hoá sợi.

D. Tăng sản biểu mô lành tính.

E. Tăng sản tuyến.

Câu 4. Dạng tổn thương nào sau đây có hình ảnh vi thể rất khó phân biệt với ung thư vú.

A. Hoá sợi.

B. Tăng sản đỉnh tiết.

C. Tăng sản mô đệm sợi.

D. Tăng sản ống xơ hóa.

E. Hoại tử mỡ.

Câu 5. U tuyến sinh sữa thuộc nhóm:

A.Thay đổi sợi – nang của vú.

B. Tăng sản ống xơ hóa.

C. Tăng sản biểu mô lành tính.

D. U diệp thể lành.

E. U sợi – tuyến.

Chọn câu trả lời tương ứng chéo trong các câu từ 6 đến 10

Các bệnh lý	Có đặc điểm
Câu 6. Thay đổi sợi – nang của vú.	A. Thường do mất quân bình nội tiết tố nữ.
Câu 7. U sợi tuyến–vú.	B. Thường có kích thước to, nhiễm khuẩn, có nang.
Câu 8. Sarcôm nang diệp thể.	C. Thường là u đơn độc, nhỏ, xảy ra trong những ống dẫn sữa chính.
Câu 9. U nhú trong ống sữa.	D. Là u lành tuyến mồ hôi dạng nhú.
Câu 10. U tuyến của núm vú.	E. Thường gây tụt núm vú.

Chọn câu trả lời Nhân – Quả trong các câu từ 11 đến 20

Câu 11. (1) Bệnh nang vú là sự giãn nở các ống vú theo chu kỳ kinh nguyệt. **BỞI VÌ** (2) Các ống vú bị tắc nghẽn nên giãn thành nang.

THƯ VIỆN HUBT
TÀI LIỆU PHỤC VỤ THAM KHẢO NỘI BỘ

Câu 12. (1) Phân nửa số bệnh nhân bị hoại tử mỡ vú có tiền căn chấn thương mạnh ở vú. **BỞI VÌ** (2) tổn thương vi thể của bệnh hoại tử mỡ ở vú gồm các ổ tế bào mỡ hoại tử được bao bọc bởi đại thực bào và bạch cầu đa nhân.

Câu 13. (1) U sợi tuyến vú có xuất độ cao trong các u của vú. **BỞI VÌ** (2) U sợi – tuyến vú thường lớn chậm và chịu ảnh hưởng của estrogen.

Câu 14. (1) Carcinôm ống xâm nhập là loại ung thư vú có xuất độ cao nhất. **BỞI VÌ** (2) Phần lớn carcinôm vú xuất phát từ nghịch sản ống tuyến vú.

Câu 15. (1) Bệnh Paget vú thường gây loét da quầng vú và núm vú. **BỞI VÌ** (2) Trong bệnh Paget vú các tế bào ung thư xâm nhập lớp thượng bì.

Câu 16. (1) Tiên lượng của carcinôm vú đa bào rất xấu. **BỞI** Vì (2) Loại carcinôm vú đa bào thường có thấm nhập lymphô bào giữa đám tế bào ung thư.

Câu 17. (1) U diệp thể vú là u ác. **BỞI VÌ** (2) Trong u diệp thể vú, biểu mô tuyến tăng sản mạnh và rất dị dạng

Câu 18. (1) Hình ảnh vi thể có tăng sản biểu mô vú tạo nhú, mỗi nhú có trục liên kết mạch máu phủ biểu mô trụ vuông là carcinôm nhú trong ống. **BỞI VÌ** (2) Các u lành của vú không bao giờ có dạng nhú.

Câu 19. (1) Carcinôm ống xâm nhập dạng đơn thuần là loại ung thư vú có xuất độ cao nhất. **BỞI VÌ** (2) Các ung thư xuất phát từ biểu mô ống tuyến vú thì luôn luôn xâm nhập.

Câu 20. (1) Carcinôm vú dạng bã khô là loại ung thư vú xâm nhập vào tuyến bã da vú. **BỞI VÌ** (2) Trong carcinôm vú dạng bã khô, giữa các đám tế bào ung thư có chất hoại tử.

THƯ VIỆN HUBT
TÀI LIỆU PHỤC VỤ THAM KHẢO NỘI BỘ

Bài 21
BỆNH CỔ TỬ CUNG

MỤC TIÊU

1. *Mô tả và phân tích bốn loại viêm cổ tử cung (do vi khuẩn–ký sinh trùng–nấm–virus).*
2. *Mô tả hình ảnh vi thể của condylôm cổ tử cung.*
3. *Mô tả đại thể và vi thể pôlíp cổ tử cung.*
4. *Kể tên bốn loại u lành cổ tử cung.*
5. *Mô tả và phân tích tân sinh trong biểu mô cổ tử cung.*
6. *Mô tả vi thể ba độ mô học của carcinôm tế bào gai.*
7. *Mô tả vi thể carcinôm tuyến ở cổ tử cung.*

GIẢI PHẪU HỌC CỔ TỬ CUNG

Cổ tử cung là phần dưới của tử cung, lộ vào trong âm đạo. Cổ tử cung dài 2,5 đến 3cm ở phụ nữ chưa sinh đẻ. Cổ tử cung chếch ra sau và xuống dưới.

Phần cổ tử cung nằm trong âm đạo được gọi là cổ ngoài, có bề mặt lồi và đường giới hạn bởi các cùng đồ trước và sau âm đạo. Ở trung tâm là lỗ cổ ngoài trên ở phụ nữ chưa sinh và có dạng miệng cá ở phụ nữ chưa sinh. Phần này được chia làm môi trước và môi sau.

Lỗ cổ ngoài thông thương với eo tử cung qua kênh cổ tử cung. Kênh này có hình bầu dục, nơi rộng nhất là 0,8 cm và có các nếp gấp niêm mạc dọc.

Các động mạch cổ tử cung là những nhánh của động mạch tử cung. Ở cổ ngoài, các tiểu động mạch đi thẳng góc với bề mặt niêm mạc cổ tử cung. Ở cổ trong, các tiểu động mạch chạy gần song song với bề mặt.

Mạch lymphô cổ tử cung xuất phát từ hai lớp, dưới lớp nội mạc và sâu trong mô sợi, đổ vào hai lưới lymphô vùng eo tử cung và đến các hạch: hạch chậu ngoài, hạch bịt, hạch hạ vị, hạch chậu chung, hạch thiêng và hạch mặt sau bàng quang.

Hệ thần kinh thuộc hệ thần kinh thực vật vùng chậu, có chủ yếu ở cổ trong và phần ngoại vi sâu ở cổ ngoài.

Cổ tử cung được bao phủ bởi hai lớp biểu mô: biểu mô gai cổ ngoài và biểu mô trụ cổ trong.

THƯ VIỆN HUBT
TÀI LIỆU PHỤC VỤ THAM KHẢO NỘI BỘ

Biểu mô gai cổ ngoài nhạy cảm với các nội tiết tố steroid. 17β–estradiol kích thích sự tăng sản, sự trưởng thành và sự tróc các tế bào. Tế bào được thay thế mỗi bốn đến sáu ngày. Progesteron ức chế sự trưởng thành tế bào và làm tế bào tróc ra chậm.

Biểu mô gai gồm nhiều lớp tế bào:

– Lớp đáy với các tế bào vuông, nhân bầu dục lớn, có trục thẳng đứng với màng đáy.

– Lớp cận đáy với vào lớp tế bào bầu dục hay đa diện, đường kính 15–25 micrômét, tế bào này nối với tế bào kia bằng các cầu liên bào và bắt đầu có tạo glycogen. Hai lớp đáy và cận đáy ái kiềm và có phân chia tế bào.

– Lớp gai Malpighi gồm 6 – 12 lớp tế bào sáng, bào tương nhiều, chứa glycogen, có cầu liên bào rõ rệt, là lớp chủ yếu.

– Lớp bề mặt với nhiều lớp tế bào dẹt, nhiều bào tương, đường kính đến 50 micromét, nhân vón, nhỏ. Bào tương ái toan, ưa eosin, chứa nhiều glycogen. Các tế bào trên cũng có thể chứa những keratinosomes là chất tiền keratin.

Biểu mô gai cổ ngoài bình thường rất giàu glycogen và có màu nâu sậm khi được phết với dung dịch iod. Đó là xét nghiệm Schiller. Các ổ tăng sản tế bào và bạch sản không ăn màu iod vì không chứa glycogen.

Biểu mô cổ ngoài cũng thay đổi theo chu kỳ kinh nguyệt: tăng sản, trưởng thành và tróc đi.

Biểu mô trụ lót kênh cổ tử cung và các khe tuyến, gồm một lớp tế bào trụ cao, nhân nằm ở đáy, bào tương có nhiều chất nhầy ưa phẩm nhuộm alcian blue. Biểu mô nhầy thuộc loại đỉnh tiết.

Biểu mô trụ cũng thay đổi theo chu kỳ kinh nguyệt, nhân ở giữa tế bào trong giai đoạn phát triển, ở đáy tế bào trong đầu giai đoạn chế tiết.

Chất tiết nhầy nhiều, lỏng, có thể làm tăng pH âm đạo. Bình thường, âm đạo có pH acid (4 – 5,5) trong giai đoạn phát triển, sau rụng trứng, chất nhầy ít đi, đặc quánh và chứa nhiều bạch cầu.

Sự tái tạo các tế bào trụ xảy ra liên tục từ các tế bào dự trữ. Mô đệm cổ trong cổ tử cung có thể có các đám nêvi–bào chứa mêlanin và các thực bào ăn mêlanin.

Lúc có thai, các khe tuyến phát triển nhiều và sau sinh có thể thoái triển hình thành nang còn gọi là trứng Naboth.

Ở người sinh nhiều con, các khe tuyến có thể xuống sâu đến 9mm.

Vùng tiếp giáp gai–trụ là nơi biểu mô trụ giao tiếp với biểu mô gai.

Vị trí vùng tiếp giáp gai–trụ thay đổi theo tuổi.

Vùng biến đổi hay tiếp giáp trụ gai có thể đột ngột hoặc kéo dài 2 đến 4 mm, với lớp biểu mô gai bề mặt và các tuyến nhầy và nang Naboth ở dưới mô đệm.

THƯ VIỆN HUBT
TÀI LIỆU PHỤC VỤ THAM KHẢO NỘI BỘ

1. VIÊM CỔ TỬ CUNG

1.1. Viêm cổ tử cung không do vi khuẩn

Hầu hết viêm xảy ra do tác nhân cơ học hay hoá học và gây một phản ứng viêm không đặc hiệu. Các tác nhân có thể là những chất trong thuốc rửa âm đạo hay các chất lạ như băng vệ sinh đặt trong âm đạo, vòng pessaire hay vòng tránh thai đặt trong tử cung.

Viêm cấp cổ tử cung có sung huyết, phù nề mô đệm và xâm nhập bạch cầu đa nhân trong mô đệm và trong biểu mô.

Lâm sàng, cổ tử cung sưng đỏ, phù nề, có thể có huyết trắng.

Viêm mạn tính cổ tử cung có xâm nhập nhiều lymphô bào. Tương bào và mô bào. Mô đệm xơ hoá hay có dạng mô hạt.

Đôi khi có các nang lymphô ở sát dưới lớp biểu mô.

1.2. Viêm cổ tử cung do nhiễm khuẩn

Các tác nhân có thể là:

– Tạp khuẩn, kỵ khí hay ái khí có sẵn trong âm đạo.
– *Chlamydia trachomatis*
– Lậu cầu khuẩn
– Mycoplasma hominis
– Liên cầu khuẩn nhóm B
– *Ureaplasma ureolyticum*
– *Gardenerella vaginalis*
– *Actinomyces israeli*
– *Mycobacterium tuberculosis*
– *Treponema pallidum*

Các virus có thể là:

– Human papilloma virus (HPV)
– Herpes simplex virus (HSV)
– Cytomegolovirus (CMV)

Nấm gây nhiễm khuẩn cổ tử cung có thể là:

– *Candida albicans*
– *Aspergillus*

Các ký sinh trùng và nguyên sinh động vật có thể là:

– *Trichomonas vaginalis*
– Amíp
– *Schistosoma*

THƯ VIỆN HUBT
TÀI LIỆU PHỤC VỤ THAM KHẢO NỘI BỘ

1.2.1. Viêm do vi khuẩn

Viêm do vi khuẩn là nguyên nhân phổ biến nhất.

Nhiều yếu tố ảnh hưởng đến viêm cổ tử cung như độc tính của vi khuẩn, biểu mô nguyên vẹn hay không và độ pH âm đạo.

Nhiều trường hợp nhiễm khuẩn do các tạp khuẩn cơ hội ái khí hay kỵ khí có sẵn trong âm đạo và nhiễm khuẩn xảy ra khi có teo đét biểu mô, chấn thương, loét, thay đổi pH âm đạo hay ứ đọng tiết dịch.

Viêm do *Chlamydia* và lậu cầu khuẩn là bệnh hoa liễu lây lan qua đường sinh dục.

Viêm do vi khuẩn quan trọng vì có thể đi kèm với nhiễm khuẩn lên nội mạc tử cung, vòi trứng và phúc mạc chậu, hoặc lây qua nhau và thai hay bé sơ sinh.

Viêm mạn tính cổ tử cung thường là điểm khởi đầu trong bệnh sinh của bệnh viêm phúc mạc vùng chậu, nó cũng là nguồn gốc của viêm nội mạc tử cung sau sẩy thai hay sau sinh.

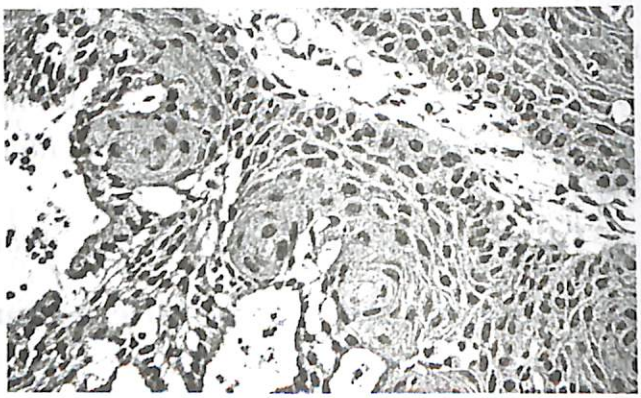

Hình 21.1. Viêm mạn tính cổ tử cung: Các tuyến cổ tử cung chuyển sản gai. Mô đệm thấm nhập lymphô bào (HE x 60).

Nhiễm khuẩn cổ tử cung có thể dẫn đến sẩy thai tự nhiên, sinh non, viêm màng ối, thai chết lưu hay viêm phổi và nhiễm khuẩn huyết ở trẻ sơ sinh.

* Nhiễm *Chlamydia trachomatis* đứng hàng đầu ở phương tây: viêm thường kèm các thể vùi trong bào tương tế bào biểu mô và có hình ảnh viêm cổ tử cung có nang lymphô. Vi khuẩn thường tấn công biểu mô trụ, do đó âm đạo rất ít khi bị viêm.

Phụ nữ nhiễm Chlamydia có huyết trắng xanh, vàng như mủ, chảy ra từ cổ trong tử cung và có hơn 10 bạch cầu trên quang trường x 100, trên phết huyết trắng.

Viêm cổ tử cung thường kèm với viêm niệu đạo và viêm trực tràng do *Chlamydia*.

Chẩn đoán viêm do Chlamydia dựa trên cấy miễn dịch huỳnh quang hay kháng thể đơn dòng với *Chlamydia trachomatis* bằng kỹ thuật miễn dịch men.

Viêm cổ tử cung do *Chlamydia* trong 40% trường hợp có kèm với viêm nội mạc tử cung và trong 11% trường hợp có kèm với viêm vòi trứng.

Di chứng của bệnh viêm này là viêm phúc mạc vùng chậu, vô sinh do nghẹt vòi trứng, và bệnh viêm phổi ở bé sơ sinh.

* Nhiễm *Actinomyces israeli* thường gặp ở người có vòng tránh thai hay có nạo thai dụng cụ.

THƯ VIỆN HUBT
TÀI LIỆU PHỤC VỤ THAM KHẢO NỘI BỘ

Tổn thương viêm có dạng lấm tấm màu vàng, được gọi là các hạt sulfur. Các hạt này gồm các sợi Gram dương tính chia nhánh. Các *Actinomyces* được thấy ở giữa các ổ áp xe lớn hay trong mô hạt viêm, gây xơ hoá nhiều ở cổ tử cung.

* Nhiễm lao ở cổ tử cung thường thứ phát, sau lao vòi trứng và lao nội mạc tử cung và thường đi kèm với lao phổi.

Xuất độ lao tử cung ở nhóm bệnh nhân lao đường sinh dục chiếm từ 2 – 60%.

Đại thể

Cổ tử cung bình thường hay viêm hay sùi như trong ung thư xâm nhập ở cổ tử cung.

Vi thể

Tổn thương gồm các nang lao với hoại tử bã đậu ở trung tâm, thoái bào và đại bào Langhan, vòng ngoài nang lao là các lymphô bào.

Cần chẩn đoán phân biệt nang lao với các bệnh có dạng viêm hạt như mô hạt viêm với đại bào ăn dị vật, viêm hạch liễu (lymphôgranuloma venereum), nhiễm *Schistosoma*, hay bệnh sarcoid.

1.2.2. Viêm do virus

Trái ngược với viêm do vi khuẩn, viêm do virus thường tấn công biểu mô lát tầng cổ tử cung.

* Nhiễm virus *Herpes* ít hay không có triệu chứng lâm sàng nên xuất độ bệnh ở cổ tử cung khó xác định rõ ràng, từ 9 – 22% bệnh nhân đi khám phụ khoa nhiễm bệnh.

Tác nhân gây bệnh là HSV típ 2 và đôi khi HSV típ 1.

HSV1 chủ yếu gặp ở vùng miệng hầu (*Herpes buccalis*).

Nhiễm HSV2 thường qua giao hợp ở phụ nữ trẻ. 3 – 7 ngày sau khi bị nhiễm, bệnh nhân có các triệu chứng, vì thường ở âm hộ, âm đạo vùng hội âm và cổ tử cung có những ổ loét nông, rất đau. Nếu có loét ở âm hộ, bệnh nhân đau nhức âm hộ, đi tiểu đau, có nhiều huyết trắng như nước.

Bệnh ở cổ tử cung có thể được chẩn đoán bằng cấy virus, huyết thanh trung hòa kháng thể và các phết tế bào âm đạo, cổ tử cung. Trên phết tế bào, có nhiều tế bào lớn, nhiều nhân, với các thể vùi virus trong nhân.

Nếu sinh thiết một nang nước, ta thấy nang nước ở trên lớp đáy biểu mô, trong có các tế bào biểu mô thoái hoá, đại bào nhiều nhân với thể vùi trong nhân màu đỏ eosin.

Chẩn đoán bằng tế bào học hay bằng phân lập virus hữu hiệu nhất trong vòng 2 – 3 ngày sau khi có triệu chứng lâm sàng.

Nhiễm Herpes virus có hai di chứng, một là gây sẩy thai tự nhiên, tử vong và bệnh tật ở thai nhi. Hai là có vai trò trong bệnh sinh của carcinôm cổ tử cung. Virus HSV 2 có thể có vai trò cộng hưởng với HPV trong bệnh sinh của carcinôm cổ tử cung.

THƯ VIỆN HUBT
TÀI LIỆU PHỤC VỤ THAM KHẢO NỘI BỘ

* Viêm do virus HPV đóng vai trò quan trọng trong hình thành tân sinh trong biểu mô cổ tử cung (CIN).

90% condylôm cổ tử cung do HPV là condylôm phẳng. U giới hạn rõ, hơi cao hơn biểu mô xung quanh, có màu trắng sau khi được chấm acid acêtic 5%. Condylôm phẳng thường gặp ở nhiều nơi, trên lớp biểu mô lát tầng cổ ngoài hay trên vùng biến đổi, với biểu mô gai chuyển sản.

U có thể kèm với condylôm ở âm đạo, âm hộ. Nếu có condylôm âm hộ, hơn 70% có kèm condylôm âm đạo hay condylôm cổ tử cung.

Condylôm sùi thường gặp hơn ở biểu mô hội âm và âm hộ. U thường gặp ở phụ nữ trẻ và lây lan qua đường sinh dục. Khi mang thai, u thường tăng trưởng và phát triển ở nhiều nơi. U có thể gây bệnh đa u nhú thanh quản ở các bé sơ sinh đẻ ra từ mẹ mang condylôm đường sinh dục.



Hình 21.2. Condylôm sùi ở cổ tử cung, biểu mô gai tăng sản tạo nhú, hiện diện tế bào rỗng trong lớp biểu mô (HE x 40).

Nhiễm HPV thể hiện qua các thay đổi tế bào đặc thù là tế bào rỗng và các đặc điểm khác như tế bào bề mặt và trung gian to nhỏ không đều, nhân vón, chất nhiễm sắc đậm màu, tế bào 2 nhân, tế bào nghịch sừng.

Tế bào rỗng là những tế bào trung gian hay bề mặt có kích thước lớn, với bờ bào tương không đều, quanh nhân có một vùng lớn, sáng, bờ rõ, bào tương đậm đặc và ở sát màng bào. Tế bào rỗng thường có 2 nhân, nhân vón, tỷ lệ nhân trên bào tương tăng. Tế bào rỗng là hậu quả của virus xâm nhập làm chết tế bào sớm, và thường gặp trong 1/3 trên của biểu mô gai.

Về mô học, dưới độ phóng đại nhỏ, có nhiều nhân to bất thường nằm rải rác trong lớp màng của biểu mô gai. Lớp Malpighi tăng sản và có thể có dạng nhú. Các tế bào gai hoá sừng bất thường và được gọi là tế bào nghịch sừng. Bề mặt lớp biểu mô gai sừng hoá hoặc cận sừng hoá.

60% condylôm tự thoái triển, 30% tồn tại và 10% có thể hoá ung thư.

HPV típ 6 và 11 thường gặp trong các condylôm lành tính, còn các HPV típ 16, 18, 31, 32, 36 được phát hiện trong CIN và trong carcinôm xâm nhập.

* Viêm do CMV (cytomegalovirus) thường hiếm gặp.

1.2.3. Viêm do nấm

Viêm cổ tử cung do nấm *Candida albicans* thường đi kèm với viêm âm đạo và viêm âm hộ.

Viêm nấm thường gặp ở phụ nữ có pH âm đạo hoá kiềm, có sử dụng trụ sinh nhiều, hoặc bị tiểu đường không được điều trị đúng mức.

THƯ VIỆN HUBT
TÀI LIỆU PHỤC VỤ THAM KHẢO NỘI BỘ

Huyết trắng do nhiễm nấm thường nhớt có những mảng trắng và rất ngứa.

Viêm cổ tử cung do nấm, phết tế bào âm đạo cổ tử cung thường thấy các sợi tơ nấm và men nấm.

Aspergillus hiếm gặp, thường ở người có suy giảm miễn dịch.

1.2.4. Viêm do ký sinh trùng và nguyên sinh động vật

* Viêm âm đạo cổ tử cung do *Trichomonas vaginalis* khá phổ biến. Huyết trắng màu vàng xanh, có bọt như xà phòng. Viêm cổ tử cung cấp do *Trichomonas* thường gây viêm nặng với các tế bào gai tróc và trụ bất thường do hiện tượng tu bổ. Các tế bào tróc có nhân to hơn bình thường, đậm màu, có vòng sáng quanh nhân, bào tương ưa eosin. Có thể thấy nhiều *Trichomonas* hình bầu dục hay quả lê, kích thước cỡ tế bào cận đáy, nhân nhỏ, nằm lệch, bắt màu lợt. Ít khi thấy được roi của nguyên sinh động vật này.

Viêm loét, hoại tử ở cổ tử cung do amíp hiếm gặp.

* Viêm do nhiễm *Schistosoma haematobium* hay hiếm hơn do *Schistosoma mansoni* thì lại rất phổ biến ở Phi châu (Ai cập), Nam Mỹ, Puerto Rico và nhiều nước Á châu.

Triệu chứng viêm không đặc hiệu với ra huyết trắng, ra huyết, đau bụng và thường gây vô sinh.

Vi thể

Mô hạt viêm với trứng *Schistosoma* ở giữa, bao quanh là các đại bào nhiều nhân, và thường có ở vùng tiếp giáp gai–trụ. Trứng có thể hoá vôi.

Viêm cổ tử cung do *Schistosoma* thường kèm với nhiễm *Schistosoma* ở đường tiết niệu.

Nếu không điều trị, bệnh có thể sinh ung, loại carcinôm cổ tử cung.

2. TỔN THƯƠNG GIẢ U

2.1. Pôlíp cổ trong cổ tử cung

Pôlíp cổ trong cổ tử cung là tổn thương lành tính thường gặp nhất ở cổ tử cung. Pôlíp thường khu trú, do nếp xếp biểu mô tăng sản dài ra, kích thước từ vài mm đến 2 – 3cm. Pôlíp thường gặp ở người sinh con rạ, tuổi từ 40 – 60 tuổi. Pôlíp thường không có triệu chứng hoặc gây huyết trắng hay ra huyết bất thường. Bề mặt pôlíp trơn, đỏ và thường loét ở đỉnh.

Vi thể

Pôlíp được bao phủ bởi một lớp biểu mô nhầy với các khe tuyến. Ở giữa là trục liên kết sợi với các mạch máu. Biểu mô trụ có thể chuyển sản thành biểu mô gai. Mô đệm thường có tế bào viêm xâm nhập.

THƯ VIỆN HUBT
TÀI LIỆU PHỤC VỤ THAM KHẢO NỘI BỘ



Hình 21.3. Pôlíp tuyến cổ trong tử cung: pôlíp phủ bởi biểu mô tuyến (HE x 40).

2.2. Tăng sản cổ tử cung dạng tuyến nhỏ

Tăng sản này có kích thước từ 1–2cm, gây ra huyết sau giao hợp hay ra huyết dây dưa.

Tổn thương thường gặp ở phụ nữ dùng viên thuốc ngừa thai, hay ở phụ nữ có thai hay sau sinh.

Vi thể

Tổn thương ở một hay nhiều nơi. Tổn thương ở bề mặt hay ở sâu trong các khe tuyến. Các tuyến san sát nhau, dạng nang hay dạng ống, kích thước thay đổi và được lót bởi một lớp tế bào dẹt hay vuông, bào tương ưa eosin, có một ít mucin. Nhân tế bào đều nhau. Các tuyến có thể chuyển sản gai hay tăng sản lớp tế bào dự trữ.

Tăng sản cổ trong cổ tử cung dạng tuyến nhỏ không điển hình có nhân các tuyến dị dạng không đều và chất nhiễm sắc đậm.

3. U LÀNH CỔ TỬ CUNG

3.1. U cơ trơn

Chiếm 8% các u cơ trơn tử cung. U thường ở mép cổ tử cung, hoặc có dạng pôlíp.

Đại thể và vi thể của u tương tự như u cơ trơn ở thân tử cung, với các dạng mô học khác nhau, thoái hoá hyalin, dạng đa bào, dạng có đại bào.

3.2. U lành mạch máu

Hiếm gặp ở cổ tử cung. U có thể có dạng hang hay dạng mao mạch, khu trú hay lan toả.

U thường gây xuất huyết âm đạo và được gặp ở bệnh nhân 20 – 30 tuổi.

3.3. U sợi–tuyến dạng nhú

Hiếm gặp, thường ở phụ nữ mãn kinh dưới dạng pôlíp đường kính 3 – 5cm.

THƯ VIỆN HUBT
TÀI LIỆU PHỤC VỤ THAM KHẢO NỘI BỘ

Vi thể:

Các khe tuyến tăng sản nhiều, sâu và đều, có nơi giãn nở thành nang, mô đệm tăng sản dạng pôlíp. Các tế bào sợi, cơ trơn và biểu mô tuyến tăng sản đồng đều. Tế bào tuyến tiết nhầy tương tự như biểu mô cổ trong cổ tử cung, có nơi biểu mô tuyến chuyển sản gai.

Điều trị cắt bỏ u hoặc cắt bỏ tử cung nếu u ở nhiều nơi hoặc tái phát.

4. U ÁC

4.1. Tân sinh trong biểu mô cổ tử cung

Giữa những tổn thương lành tính và ác tính của cổ tử cung có một nhóm tổn thương đa dạng với tăng sản tế bào biểu mô không trưởng thành và dị dạng nhân. Nhóm này được gọi là tân sinh trong biểu mô cổ tử cung (danh pháp quốc tế viết tắt là CIN: Cervical Intraepithelial Neoplasia) và được coi như là tổn thương tiền ung thư.

Các tế bào biểu mô của CIN sinh sản nhanh, tróc nhanh với tế bào non không trưởng thành, có thể kèm dị dạng nhân.

U thường phát triển ở vùng tiếp giáp gai – trụ, chủ yếu dọc từ màng đáy lên bề mặt biểu mô gai.

Phân loại mô học dựa trên hai khái niệm khác nhau: (1) nghịch sản hay dị sản (dysplasia), dựa trên bất thường nhân và bất thường cấu trúc, và (2) dựa vào sự tăng sản các tế bào biểu mô và tính chất không trưởng thành của tế bào.

Theo Tổ chức Y tế Thế giới, nghịch sản cổ tử cung là rối loạn về trưởng thành và về biệt hoá tế bào biểu mô, với tăng sản tế bào đáy và trưởng thành không đồng bộ giữa nhân và bào tương. Nhưng các đặc điểm tế bào trên không chỉ đặc thù cho ung thư mà cũng có trong condylôm phẳng.

Về vi thể, CIN thường có một số đặc điểm sau:

– Tăng sản biểu mô với tế bào tương đối non, mất cực tính. Các tế bào dạng đáy hay dạng cận đáy chiếm từ 1/3 đến hầu hết bề dày lớp biểu mô.

– Lớp biểu mô dễ tróc.

– Nhân bất thường, tỷ lệ nhân trên bào tương tăng, nhân đa dạng, to nhỏ không đều, chất nhiễm sắc tăng sắc, trên cùng một lớp các tế bào trưởng thành không đồng bộ.

– Nhiều hình ảnh phân bào

Tùy theo chiều cao của lớp tế bào không trưởng thành, có ba nhóm CIN:

* CIN1: tăng sản tế bào dạng đáy ở các lớp sâu của biểu mô, không quá 1/3 chiều dày của biểu mô.

* CIN2: tăng sản tế bào dạng đáy tối đa lên 2/3 chiều dày lớp biểu mô.

THƯ VIỆN HUBT
TÀI LIỆU PHỤC VỤ THAM KHẢO NỘI BỘ

* CIN3: tế bào dạng đáy chiếm gần hết chiều dày lớp biểu mô. Trên bề mặt có thể có vài lớp tế bào trưởng thành hơn.

Một số tác giả chia CIN3 ra ba dạng mô học khác nhau:

* Dạng tế bào nhỏ thường gặp xuất phát từ cổ ngoài hay kênh cổ tử cung.

* Dạng tế bào lớn sừng hóa, thường xuất phát từ phần cổ tử cung lộ ra. Các tế bào có cầu liên bào rõ, hạt nhân to, và sừng ở bề mặt biểu mô. Lớp sừng ở bề mặt này thể hiện dưới dạng một vệt trắng khi khám lâm sàng. Do đó mọi vệt trắng khi phát hiện cần được sinh thiết kiểm tra để loại trừ CIN hay ung thư.

* Dạng tế bào lớn, không sừng hoá thường xuất phát từ vùng biến đổi. Đây là dạng thường gặp nhất. Tế bào không biệt hoá, cỡ tế bào cận đáy.

Trong CIN, cùng với những biến đổi của biểu mô còn có những biến đổi rõ rệt của lưới mạch máu dưới biểu mô. Do nhu cầu nuôi dưỡng mô tân tạo, do bị chèn ép bởi lớp biểu mô này, các mao mạch trở nên ngoằn ngoèo, phát triển dựng đứng lên gần sát bề mặt, tạo nên hình ảnh chấm đáy hay khảm.

Tuổi thường gặp của CIN là 20 – 35 tuổi.

Chẩn đoán CIN dựa vào tế bào học, soi cổ tử cung và sinh thiết dưới soi.

Điều trị CIN thường là đốt tan với laser, hoặc khoét chóp nếu là CIN2 hay CIN3.

Một nghiên cứu theo dõi 9 năm trên phụ nữ có CIN cho thấy, nếu không điều trị, 50% CIN1 chuyển sang CIN3, phần còn lại chuyển qua CIN2 hoặc không thay đổi. Thoái triển tự nhiên chỉ xảy ra với CIN1.

CIN3 có thể chuyển sang carcinôm tại chỗ rồi thành ung thư xâm nhập trong 60 – 70% các trường hợp, do đó cần phải được điều trị ngay khi phát hiện.

4.2. Carcinôm tại chỗ

CIN3 nếu không được điều trị đúng mức sẽ trở thành carcinôm tại chỗ. Khi đó, tế bào ung thư chiếm hết chiều dày lớp biểu mô, nhưng vẫn chỉ khu trú trong lớp biểu mô. Màng đáy biểu mô vẫn còn nguyên.



Hình 21.4. Carcinôm tại chỗ của cổ tử cung.
Lớp biểu mô lát tầng tăng sản dày với các tế bào dị dạng, nhân tăng sắc, mất cực tính, chưa xâm nhập xuống lớp mô đệm bên dưới (HE x 200).

4.3. Carcinôm tế bào gai vi xâm nhập

Theo Hội Ung thư phụ khoa Hoa Kỳ (1974), carcinôm tế bào gai được gọi là vi xâm nhập khi biểu mô ác tính xâm nhập xuống mô đệm ở một hay nhiều nơi, với độ sâu bằng hay kém 3mm và không kèm theo xâm nhập mạch máu hay mạch lymphô.

THƯ VIỆN HUBT
TÀI LIỆU PHỤC VỤ THAM KHẢO NỘI BỘ

Bệnh nhân thường khoảng 40 tuổi.

Bệnh thường không gây triệu chứng lâm sàng và được chẩn đoán dựa vào xét nghiệm giải phẫu bệnh, tế bào học và soi cổ tử cung.

Vi thể

Các tế bào ác tính phá vỡ màng đáy ở một hay nhiều nơi, các tế bào biểu mô ác tính có bào tương nhiều, hạt nhân to. Bờ các ổ tế bào ác tính răng cưa, không rõ ràng và đều đặn, do màng đáy bị vỡ.

Điều trị bằng cắt bỏ tử cung toàn phần, có kèm hay không kèm nạo hạch chậu.

4.4. Carcinôm tế bào gai xâm nhập

Carcinôm tế bào gai xâm nhập là một trong những ung thư đứng hàng đầu ở phụ nữ Việt Nam. Theo Nguyễn Chấn Hùng và cs., tại TP. Hồ Chí Minh, năm 1997, tần suất ung thư cổ tử cung trong quần thể là 27/100.000. Ung thư có thể gặp ở bất cứ tuổi nào giữa 17 và 90 tuổi. Xuất độ bệnh tăng cao ở phụ nữ có hoàn cảnh kinh tế – xã hội thấp, giao hợp sớm, giao hợp với nhiều người, sinh đẻ nhiều. Có mối liên hệ giữa nhiễm HPV với ung thư cổ tử cung. DNA của HPV được phát hiện trong 89% carcinôm tế bào gai.

Thường carcinôm cổ tử cung tiến triển từ CIN1 qua CIN2 rồi CIN3, carcinôm tại chỗ, carcinôm vi xâm nhập rồi carcinôm xâm nhập. Từ CIN1 qua carcinôm tại chỗ thường là 7 năm. Barron và cộng sự nghiên cứu thấy carcinôm tại chỗ có thể kéo dài từ 3 – 10 năm. 43 – 66% CIN không điều trị có thể chuyển qua carcinôm vi xâm nhập.

Triệu chứng thường gặp nhất của carcinôm xâm nhập là xuất huyết âm đạo bất thường (99% các trường hợp). Xuất huyết thường xảy ra sau giao hợp hay tắm rửa. 10 – 20% bệnh nhân có huyết trắng hôi, có lẫn máu và đau nhức, có khi đau nhói ra vùng xương thiêng. Các triệu chứng khác khi bệnh đã tiến triển nhiều là: mệt mỏi, sụt cân, phù chi dưới, đau hậu môn, tiểu ra máu.

Phát hiện và chẩn đoán bệnh dựa vào tế bào học, soi cổ tử cung và sinh thiết dưới soi. Các xét nghiệm khác như thăm khám âm dạo – trực tràng, chụp đường tiết niệu có cản quang, soi bàng quang, soi hậu môn, soi đại tràng sigma, và thám sát xương, dùng để đánh giá giai đoạn lâm sàng.



Hình 21.5. Carcinôm tế bào gai cổ tử cung, tổn thương dạng chồi sùi như bông cải ở cổ tử cung.

Đại thể

U có dạng một nốt cứng hoặc một vết loét nông, hay một vùng có hạt hơi cao hơn vùng khác, chảy máu khi đụng vào. 98% carcinôm phát hiện sớm khu trú

THƯ VIỆN HUBT
TÀI LIỆU PHỤC VỤ THAM KHẢO NỘI BỘ

trong vùng biến đổi. Phát hiện trễ hơn, carcinôm xâm nhập có hai dạng: loét thâm nhiễm hay cục thâm nhiễm và chồi sùi hay nhú sùi.

Vi thể

75 – 77% là carcinôm tế bào gai. 23 – 25% còn lại là carcinôm tuyến, carcinôm tuyến – gai và carcinôm không biệt hoá.

Carcinôm tế bào gai được chia ra ba độ mô học:

– Độ 1: biệt hoá rõ, có nhiều chất sừng, dưới dạng dải sừng hay cầu sừng giữa những ổ tế bào ung thư. Tế bào lớn, bào tương nhiều, ái toan. Nhân to, dị dạng, méo mó, tăng sắc. Có phân bào. Các tế bào xếp san sát nhau, có cầu liên bào.

– Độ 2: biệt hoá vừa, các tế bào ác tính đa dạng hơn loại trên, ít bào tương hơn, nhân to méo mó, ít thấy cầu liên bào. Phân bào nhiều hơn ở độ 1.

– Độ 3: biệt hoá kém, gồm các tế bào dạng tế bào đáy, nhân bầu dục đậm màu, bào tương ít, có thể có những ổ nghịch sừng. Có nhiều phân bào.

Carcinôm tế bào gai cổ tử cung xâm nhập ăn lan đến các mô kế cận và mạch lymphô, hiếm hơn qua mạch máu.

Hay gặp nhất là carcinôm tế bào gai biệt hoá vừa, kế đến là biệt hoá kém và dạng biệt hoá rõ.

Diễn tiến tự nhiên của bệnh thường theo trình tự như sau: thoạt đầu, tế bào ác tính xâm nhập vào quanh các mô thần kinh và mạch máu, vào chu cung và các dây chằng, sau lan tới vùng chậu và chèn ép một hay hai niệu quản. Ung thư có thể xâm nhập tử cung, âm đạo, bàng quang và trực tràng.

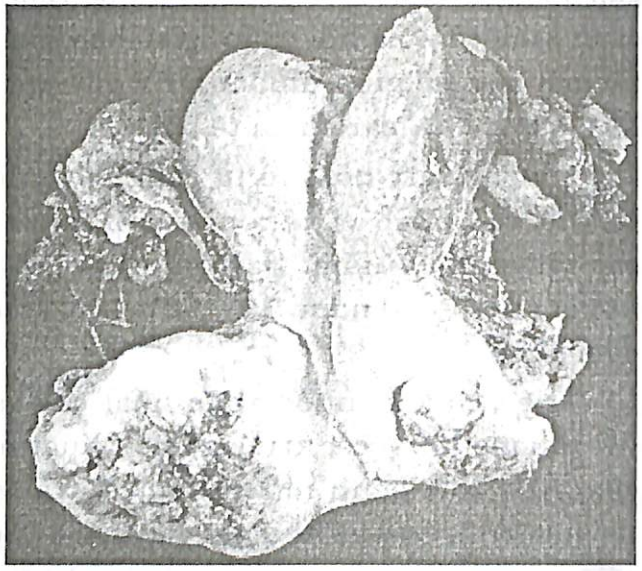

Hình 21.6. Tổn thương đại thể của carcinôm xâm nhập của cổ tử cung:
Tổn thương dạng sùi loét.

Ung thư thường di căn đến các hạch chu cung, hạ vị, hạch chậu ngoài. 25 – 50% ung thư ở giai đoạn Ib và giai đoạn II có di căn hạch lymphô.

Di căn đường máu rất trễ, thường ở giai đoạn IV, đến phổi, gan, xương, tim, da v.v...

Tùy theo mức độ xâm nhập của ung thư cổ tử cung mà điều trị bằng xạ trị hoặc/và phẫu thuật.

4.5. Carcinôm tuyến xâm nhập

Trước đây carcinôm tuyến chiếm 5 – 8% ung thư cổ tử cung. Xuất độ carcinôm tuyến gần đây tăng nhiều, có khi chiếm 34% ung thư cổ tử cung.

Bệnh nhân thường có xuất huyết âm đạo bất thường.

THƯ VIỆN HUBT
TÀI LIỆU PHỤC VỤ THAM KHẢO NỘI BỘ

Đại thể

50% bệnh nhân có một khối u chồi sùi, hay dạng nhú, 15% không thấy u vì u nằm trong kênh cổ tử cung.

Vi thể

Hầu hết là ung thư biệt hoá rõ hay biệt hoá vừa, sắp xếp thành dạng tuyến tương tự như tuyến nhầy cổ tử cung, có dạng phân nhánh với tế bào trụ cao và bào tương chứa nhiều mucin.

Các dạng mô học khác, hiếm gặp hơn, gồm carcinôm tuyến nhầy dạng nhú, carcinôm nhầy như carcinôm đại tràng, carcinôm dạng nội mạc tử cung, carcinôm tế bào sáng. Đặc biệt carcinôm tế bào sáng thường kèm tiền căn sử dụng DES (diethylstilbestrol) trước sinh, ở mẹ các bệnh nhân.

Carcinôm tuyến cổ tử cung cũng di căn theo đường lân cận và đường lymphô như carcinôm tế bào gai, nhưng di căn sớm hơn.

Điều trị giai đoạn I và II là xạ trị và xạ trị phối hợp với phẫu cắt bỏ tử cung.

4.6. Carcinôm tế bào gai – tuyến

Chiếm 10% ung thư cổ tử cung. U gồm cả hai thành phần gai ác tính và tuyến ác tính.

4.7. Carcinôm tế bào gai – nhầy

U gồm các dải, các ổ tế bào gai ác tính, với rải rác các tế bào nhầy tiết mucin.

4.8. U carcinoid

U xuất phát từ tế bào ưa bạc của biểu mô cổ trong cổ tử cung và thuộc về hệ APUD (Amine Precursor Uptake and Decarboxylation).

U ác tính, tăng sản thành bè, dải tế bào, có nơi sắp xếp thành nang tuyến. Tế bào tròn hay bầu dục, nhân hình thoi, bào tương có hạt mịn. U có nhiều phân bào.

4.9. Ung thư cổ tử cung do di căn

Di căn xuống cổ tử cung thường là ung thư tiếp cận như ung thư nội mạc tử cung, trực tràng hay bàng quang.

Di căn theo đường lymphô hay đường máu xuống cổ tử cung có ung thư buồng trứng, ung thư nội mạc tử cung, ung thư đại tràng, ung thư dạ dày, ung thư vú.

Phân biệt carcinôm tuyến nguyên phát hay di căn ở cổ tử cung đôi khi rất khó, nếu carcinôm này có dạng không biệt hoá. Thường 80% carcinôm tuyến cổ tử cung có CEA dương tính mạnh, trong khi chỉ có 8% carcinôm nội mạc tử cung có CEA dương tính. Xét nghiệm tìm Vimentine dương tính trong 80% các carcinôm nội mạc tử cung, nhưng lại âm tính trong biểu mô cổ trong cổ tử cung bình thường và ung thư.

THƯ VIỆN HUBT
TÀI LIỆU PHỤC VỤ THAM KHẢO NỘI BỘ

TÀI LIỆU THAM KHẢO

1. Prat J: Female Reproductive System. In Damjanov I. Linder J : Anderson' s Pathology. Vol 2. 10th. 1996, Mosby : 2231– 2309.
2. Fox H, Buckky CH: The Female Genital Tract and Ovaries. In McGee JO'D, Isaacson PG, Wright NA: Oxford Textbook of Pathology. Vol 2a, 1992, Oxford University Press : 1563–1639.
3. Crum CP, Huovo GJ: The cervix. In Sternberg SS: Diagnostic Surgical Pathology. Vol 2, 1994, Raven Press: 2055–2090.
4. Grum CP : The Female Genital Tract. In Cotran PS, Kuman V, Collins T: Pathologic Basic of Disease, 6th. 1999, WB Saunder Company: 1035 – 1098.

TỰ LƯỢNG GIÁ

Chọn câu trả lời đúng nhất trong các câu từ 1 đến 5

Câu 1. Viêm cổ tử cung do *Chlamydia trachomatis* có đặc điểm:

A. Xuất độ cao ở châu Á.
B. Thường kèm viêm âm đạo.
C. Gây huyết trắng vàng như mủ, có nhiều bạch cầu.
D. Chẩn đoán dựa vào soi tươi huyết trắng.
E. Không gây biến chứng vô sinh.

Câu 2. Viêm cổ tử cung do *Herpes simplex* virus (HSV) có đặc điểm:

A. Thường tấn công cổ trong.
B. Tác nhân gây bệnh là HSV típ 3,4.
C. Cổ tử cung có tổn thương sùi và đau.
D. Chẩn đoán bằng tế bào học hoặc cấy virus.
E. Không liên quan đến carcinôm cổ tử cung.

Câu 3. Tân sinh trong biểu mô cổ tử cung thường phát triển ở vùng:

A. Biểu mô trụ cổ trong.
B. Biểu mô gai cổ ngoài.
C. Kênh cổ tử cung.
D. Vùng tiếp giáp gai trụ.
E. Vùng lộ tuyến của cổ tử cung.

Câu 4. Một phụ nữ 38 tuổi, hai con, được làm sinh thiết cổ tử cung. Kết quả là CIN 2 nghĩa là:

THƯ VIỆN HUBT
TÀI LIỆU PHỤC VỤ THAM KHẢO NỘI BỘ

A. Ung thư trong biểu mô gai ở giai đoạn II. (Theo xếp loại FIGO).
B. Ung thư tuyến ở giai đoạn II (Theo FIGO).
C. Biểu mô cổ tử cung bị ung thư vi xâm lấn, mức độ xâm lấn là 2mm.
D. Biểu mô gai dị dạng, ở 2/3 dưới bề dày lớp biểu mô.
E. Biểu mô gai bị nghịch sản nặng.

Câu 5. Hình ảnh mô học của condylôm cổ tử cung là:
A. Đại bào nhiều nhân.
B. Đại thực bào ăn vật lạ.
C. Tế bào sáng.
D. Tế bào Paget.
E. Tế bào rỗng.

Chọn câu trả lời tương ứng chéo trong các câu từ 6 đến 15

Bệnh lý cổ tử cung	Có đặc điểm
Câu 6. Pôlíp cổ trong	A. Các tuyến san sát nhau, dạng ống, lót một lớp tế bào dẹt hay vuông.
Câu 7. Tăng sản dạng tuyến nhỏ	B. Được phủ bởi biểu mô nhầy.
Câu 8. U cơ trơn	C. Thường ở mép cổ tử cung.
Câu 9. U lành mạch máu	D. Hiếm gặp ở cổ tử cung.
Câu 10. U sợi tuyến dạng nhú	E. Gồm tăng sản và nghịch sản biểu mô cổ trong.
Câu 11. Tân sinh trong biểu mô cổ tử cung	A. Thuộc hệ APUD.
Câu 12. Carcinôm tế bào gai vi xâm nhập	B. Xuất huyết âm đạo bất thường.
Câu 13. Carcinôm tế bào gai xâm nhập	C. Thường là từ ung thư lân cận.
Câu 14. Carcinôm tuyến xâm nhập	D. Tế bào ác tính phá vỡ màng đáy nhưng không sâu quá 3mm.
Câu 15. U carcinoid.	E. Viết tắt theo danh pháp quốc tế là CIN

Chọn câu trả lời Nhân – Quả trong các câu từ 16 đến 20

Câu 16. (1) Trong xét nghiệm Schiller, các ổ tăng sản tế bào và bạch sản của biểu mô cổ tử cung không ăn màu iod **BỞI VÌ** (2) Biểu mô gai cổ ngoài tử cung bình thường không có chứa glycogen.

Câu 17. (1) Ung thư cổ tử cung là một trong các loại ung thư thường gặp nhất ở phụ nữ Việt Nam. **BỞI VÌ** (2) Vi khuẩn là tác nhân thường gặp nhất trong ung thư cổ tử cung.

THƯ VIỆN HUBT
TÀI LIỆU PHỤC VỤ THAM KHẢO NỘI BỘ

Câu 18. (1) Biểu mô lát tầng của cổ ngoài là nơi xuất nguồn thường gặp nhất của carcinôm cổ tử cung **BỞI VÌ** (2) Virus gây viêm cổ tử cung thường tấn công lớp biểu mô lát tầng.

Câu 19. (1) Pôlíp cổ trong cổ tử cung là u lành thường gặp nhất ở cổ tử cung **BỞI VÌ** (2) Pôlíp cổ trong cổ tử cung thường khu trú, do nếp xếp biểu mô tăng sản dài ra.

Câu 20 (1) Hầu hết carcinôm tuyến cổ tử cung là dạng biệt hoá kém **BỞI VÌ** (2) Hầu hết carcinôm cổ tử cung nằm trong kênh cổ tử cung.

THƯ VIỆN HUBT
TÀI LIỆU PHỤC VỤ THAM KHẢO NỘI BỘ

Bài 22

BỆNH THÂN TỬ CUNG

MỤC TIÊU

1. Mô tả và phân tích ba loại pôlíp nội mạc tử cung.
2. Mô tả vi thể hai loại tăng sản nội mạc tử cung.
3. Mô tả vi thể bảy loại carcinôm nội mạc tử cung.
4. Mô tả và phân tích u cơ trơn tử cung.
5. Mô tả và phân tích sarcôm cơ trơn tử cung.
6. Mô tả và phân tích u mô đệm nội mạc tử cung.
7. Mô tả đặc điểm đại thể và vi thể của ba loại nhau nước
8. Mô tả đặc điểm đại thể và vi thể của carcinôm đệm nuôi.

PHÔI THAI HỌC

Ở bào thai, nội mạc và lớp cơ tử cung có nguồn gốc từ trung bì, và cả hai cấu trúc này được tạo ra khi 2 ống Müller hòa nhập vào nhau ở tuần lễ thứ 8 và 9 của bào thai. Nội mạc tử cung chỉ có một lớp tế bào trụ nằm trên lớp mô liên kết dày. Đến tuần lễ 20, biểu mô bề mặt phát triển xuống mô đệm, tạo thành các ống tuyến nội mạc.

Lúc sinh, tử cung dài 4cm, với hầu hết là phần cổ tử cung. Ở phụ nữ chưa sinh, tử cung dài 8cm, rộng 5cm ở đáy tử cung, dày 2,5cm và cân nặng từ 40 – 100g. Ở phụ nữ sinh đẻ nhiều, tử cung lớn ra 12 × 5 – 7cm × 2,5 – 3cm; nặng 250 gam.

MÔ HỌC VÀ SINH LÝ HỌC

Nội mạc tử cung thay đổi theo chu kỳ kinh nguyệt.

** Giai đoạn phát triển*

Trong giai đoạn này, các tuyến nội mạc tăng sản, kèm tăng sản nguyên bào sợi và tế bào nội mô mạch máu, đưa đến sự tăng thể tích của lớp nội mạc tử cung. Chất DNA nhân được tổng hợp nhiều và có nhiều phân bào. Thoạt đầu các tuyến nội mạc thẳng, sau đó trở thành ngoằn ngoèo. Mô đệm tăng sản nhiều.

** Giai đoạn chế tiết*

Sau rụng trứng, các tuyến có hoạt động chế tiết ở đầu giai đoạn này, các tế bào

THƯ VIỆN HUBT
TÀI LIỆU PHỤC VỤ THAM KHẢO NỘI BỘ

tuyến có nhiều không bào chứa glycogen, và đội nhân hơi cao. Các tuyến ngoằn ngoèo hình chữ S, nhân tế bào tuyến xếp thành dạng hàng rào. Mô đệm phù nề.

Ở cuối giai đoạn này, các tuyến ngoằn ngoèo nhiều hơn, lòng các tuyến giãn nở với các chất chế tiết, lớp biểu mô tuyến trụ thấp, mô đệm chuẩn bị hoá thành màng rụng, các mạch máu xoắn và mao mạch phát triển. Bắt đầu từ ngày 26, 27 của chu kỳ kinh nguyệt, trong lớp mô đệm có chứa nhiều bạch cầu đa nhân.

* *Kinh nguyệt*

Kinh nguyệt bình thường kéo dài 4 – 5 ngày. Trong lúc này, lớp nội mạc thoái hoá nhanh chóng và 50% lượng kinh được đẩy ra ngoài trong vòng 24 giờ đầu. Kinh gồm có lớp nội mạc bị thoái hoá với nhiều bạch cầu đa nhân, hồng cầu và enzym tiêu huỷ protein.

Thân tử cung, nhất là nội mạc thường xuyên chịu tác động của các nội tiết tố sinh dục, của các tác nhân gây viêm nhiễm từ bên ngoài. Có nhiều loại bệnh ở thân tử cung, trong đó bệnh lý viêm là loại bệnh thường gặp nhất.

1. DỊ TẬT BẨM SINH

Dị tật bẩm sinh ở tử cung hiếm gặp, do các bất thường về hòa nhập hoặc do teo đét xảy ra trong quá trình hình thành tử cung từ ống Müller. Dị tật có thể đơn giản hay phức tạp và thường kèm dị tật của đường tiết niệu và của đoạn cuối ống tiêu hoá.

1.1. Bất thường về hòa nhập

Bình thường, 1/3 trên âm đạo và tử cung được hình thành do hòa nhập của hai ống Müller. Khi hai ống hòa nhập vào nhau, vách ngăn hai ống mất đi, hình thành buồng tử cung và 1/3 trên âm đạo.

Có hai dạng dị tật:

– Tử cung hai sừng: do hai ống không hòa nhập hoàn toàn.

– Tử cung đôi với hai âm đạo: do vách ngăn giữa hai ống không thoái triển và mất đi.

Các dị tật này có thể gây hiếm muộn hoặc sẩy thai tự nhiên và do đó cần được điều trị.

1.2. Bất thường do teo đét ống Müller và âm đạo

Teo đét có thể một phần hay toàn bộ ống.

Nếu teo đét ở một ống Müller, sẽ chỉ có loa vòi và một khối cơ ở thành chậu bên, hoặc có dạng tử cung hai sừng một cổ với một sừng thô sơ.

Nếu teo đét ở cả hai ống Müller, phần sinh dục trên có thể chỉ còn là hai dải xơ đặc ở hai thành chậu bên. Dị tật này còn được gọi là hội chứng Rokitansky–

THƯ VIỆN HUBT
TÀI LIỆU PHỤC VỤ THAM KHẢO NỘI BỘ

Kuster–Hauser, và thường kèm với dị tật đường tiết niệu như thận ở vùng chậu hay vô tạo thận.

Các bệnh nhân có các dị tật bẩm sinh này bình thường về nội tiết, với tuyến sinh dục phát triển đầy đủ.

Nếu dị tật gây nghẹt âm đạo, khi đến tuổi dậy thì, tuyến nội mạc tử cung hoạt động bình thường, bệnh nhân sẽ bị ứ kinh và vô kinh nguyên phát.

Nếu nghẹt một ống Müller, với hình thành một sừng thô sơ, bệnh nhân vẫn có kinh kèm với khối u vùng chậu và đau vùng chậu theo chu kỳ kinh nguyệt.

2. VIÊM

2.1. Viêm nội mạc tử cung cấp

Viêm nội mạc tử cung thường do nhiễm trùng từ cổ tử cung lên. Viêm có thể xảy ra sau kinh nguyệt, sau nạo thai, sau sinh và dùng dụng cụ trong tử cung (nạo tử cung – đặt vòng tránh thai – khoét chóp).

Tác nhân gây viêm thường là liên cầu trùng, tụ cầu trùng, lậu cầu trùng và *Clostridium welchii*.

Vi thể

Các bạch cầu đa nhân tập trung thành ổ trong mô đệm, tạo thành các ổ áp xe nhỏ hay ứ trong lòng các ống tuyến, làm vỡ ống tuyến.

2.2. Viêm nội mạc tử cung mạn tính không đặc hiệu

Viêm nội mạc tử cung mạn tính thường gặp trong sẩy thai (41%) trong viêm vòi trứng (25%), tử cung có vòng tránh thai (14%), và mới đậu thai (12%). Bệnh gây rong kinh rong huyết, huyết trắng có lẫn mủ, đau nhức tử cung, tăng tốc độ lắng hồng cầu và tăng bạch cầu trong máu.

Vi thể

Nội mạc tử cung có thấm nhập nhiều tế bào viêm như tương bào, lymphô bào. Tình trạng viêm làm các tuyến trưởng thành ở nhiều mức độ khác nhau, và các tế bào mô đệm biến dạng thành hình thoi nên khó đánh giá giai đoạn nội tiết của nội mạc.

Viêm nội mạc tử cung có thể kèm viêm cổ tử cung do lậu cầu trùng hay *Chlamydia trachomatis*.

2.3. Viêm đặc hiệu nội mạc tử cung

2.3.1. Viêm do Mycoplasma

Thường là *Mycoplasma urealyticum*, thường lây truyền qua đường sinh dục. Bệnh có thể gây ra vô sinh và sẩy thai, với hình thành các ổ nhỏ lymphô bào, tương bào và bạch cầu đa nhân, nằm trong mô đệm và sát lớp nội mạc bề mặt.

THƯ VIỆN HUBT
TÀI LIỆU PHỤC VỤ THAM KHẢO NỘI BỘ

2.3.2. Lao

50 – 75% trường hợp lao sinh dục có lao nội mạc tử cung. Ổ lao nguyên phát ở phổi hay ở ống tiêu hoá. Bệnh thường gặp ở tuổi sinh đẻ và thường kèm vô sinh.

Vi thể

Tổn thương lao thường nằm ở phần giữa và phần nông của lớp nội mạc và cần hai tuần để hình thành đầy đủ nang lao. Do đó, chẩn đoán lao nội mạc khó khăn do nội mạc tróc ra hàng tháng, thường dựa trên mẫu nạo lấy trong giai đoạn chế tiết trễ.

2.3.3. Nấm

Nội mạc tử cung có thể viêm do nhiễm nấm (*Blastomyces dermatidis, Coccidioides immitis, Candida albicans, Cryptococcus glabratus).*

2.3.4. Virus

Nội mạc tử cung có thể bị nhiễm HSV (*Herpes simplex* virus), CMV (*cytomegalo-virus*) và HPV (*human papilloma virus*). HSV và CMV có thể bị nhiễm lúc mới sinh, và CMV có thể gây sẩy thai tự nhiên.

Trong nhiễm HSV, các tế bào tuyến có nhân phì đại, với các thể vùi tròn, ưa eosin và bao quanh bởi một vòng sáng. Mô đệm bị hoại tử.

Trong nhiễm CMV, các tế bào biểu mô phì đại, bào tương mờ, có chứa các thể vùi tròn ái kiềm trong nhân. Mô đệm thấm nhập tương bào.

Đôi khi nội mạc có condylôm lan tỏa, do bị lây nhiễm HPV từ cổ tử cung.

2.3.5. Ký sinh trùng

Do *Schistosoma, Enterobius vermicularis, Echinococcus granulosus*, hay *Toxoplasma gondii*. Bệnh thường gặp ở Trung Mỹ, châu Phi và châu Á. Bệnh nhân thường bị vô kinh và vô sinh. Nhiễm *Toxoplasma gondii* có thể gây sẩy thai liên tiếp.

Bệnh có dạng nhiễm trùng hạt với các lymphô bào, tương bào, bạch cầu đa nhân ái toan và mô bào sắp xếp thành nang. Có khi nội mạc tử cung bị loét và thay thế bởi mô hạt. Chẩn đoán dựa vào phát hiện các trứng trong mẫu thử hay trên phết tế bào âm đạo – cổ tử cung. *Toxoplasma* được phát hiện bằng miễn dịch huỳnh quang.

2.3.6. Viêm nội mạc do dị vật

Bột phấn talc hay dị vật có thể gây ra phản ứng viêm hạt nội mạc tử cung. Talc có trong dụng cụ hay găng tay khi thăm khám vùng chậu. Bệnh không có triệu chứng hoặc gây thống kinh. Các mô bào và đại bào ăn dị vật bao quanh các tinh thể talc, cùng với lymphô bào và tương bào. Các tinh thể talc có dạng như cây kim khâu, phản chiếu ánh sáng khi quan sát ở kính hiển vi phân cực.

THƯ VIỆN HUBT
TÀI LIỆU PHỤC VỤ THAM KHẢO NỘI BỘ

2.3.7. *Viêm nội mạc do Haemophilus vaginalis hay Trichomonas*

Trong viêm do *Haemophilus vaginalis* hay *Trichomonas* nội mạc có thể có nhiều nang mỏng, lót bởi các tế bào dẹp và có đại bào nhiều nhân.

2.3.8. *Bệnh malacoplakia*

Bệnh do nhiễm *Escherichia coli* ở bệnh nhân mà tế bào đơn nhân và đại thực bào không có khả năng thực bào. Các vi trùng tồn tại và tạo thành các thể hoá vôi tròn nằm trong và ngoài tế bào, gọi là thể Michaelis Gutman. Ngoài ra, nội mạc có tổn thương cứng chắc, thấm nhập mô bào, bào tương sáng hay ưa eosin (tế bào von Hansemann).

3. RỐI LOẠN CHỨC NĂNG

Nội mạc tử cung nhạy cảm với sự thay đổi estrogen và progesteron. Trong tuổi hoạt động sinh dục, nội mạc tăng sản, biệt hoá và tróc theo chu kỳ kinh nguyệt. Ở chu kỳ kinh nguyệt có phóng noãn, giai đoạn chế tiết kéo dài 14 ngày, còn giai đoạn phát triển có thể thay đổi từ 10–20 ngày, hình thành các chu kỳ kinh nguyệt dài ngắn khác nhau. Các bất thường của trục hạ đồi–tuyến yên–buồng trứng có thể làm rối loạn sự chín của nang trứng, sự rụng trứng hay sự phát triển của hoàng thể.

Các rối loạn này được biểu hiện bằng xuất huyết bất thường của tử cung hay vô sinh, hay cả hai.

Khi chẩn đoán rối loạn chức năng, cần loại trừ các bệnh lý khác như pôlíp nội mạc tử cung, bệnh lạc nội mạc ở tử cung, u cơ trơn tử cung, viêm nội mạc tử cung, teo dét nội mạc, có vòng tránh thai trong tử cung, dùng thuốc ngừa thai, sẩy thai, thai ngoài tử cung, tăng sản nội mạc tử cung, u ác, bệnh nhau thai v.v...

Rối loạn chức năng phổ biến nhất là dứt estrogen trong các chu kỳ kinh nguyệt không phóng noãn. Hiếm hơn là thể vàng thoái triển sớm hoặc thể vàng hoạt động bất thường.

3.1. Xuất huyết do dứt estrogen và không rụng trứng

Ở các chu kỳ kinh không phóng noãn, một hay nhiều nang trứng phát triển, các tế bào hạt và vỏ tổng hợp estradiol. Chất estradiol gây tăng sản nội mạc tử cung, nhưng trứng không rụng, không có hoàng thể và như vậy không có progesteron. Do đó, các nang trứng có thể tiếp tục tồn tại, hoặc có thể thoái triển, làm giảm lượng estrogen, và gây xuất huyết nội mạc tử cung.

Tình trạng này thường gặp lúc dậy thì và lúc sắp mãn kinh. Gần 60% các chu kỳ kinh năm đầu lúc dậy thì không có phóng noãn, do đó bệnh nhân có vòng kinh không đều, có khi có cường kinh.

Vi thể

Nội mạc tử cung có các tuyến nội mạc không đi dạng, xếp chen chúc cạnh nhau

THƯ VIỆN HUBT
TÀI LIỆU PHỤC VỤ THAM KHẢO NỘI BỘ

do mô đệm bị hoại tử, các tiểu động mạch xoắn không phát triển, các tiểu tĩnh mạch giãn nở lớn trong lòng có huyết khối.

Có thể điều trị với viên thuốc ngừa thai phối hợp progestin–estrogen. Bệnh nhân trên 35 tuổi cần được làm thêm sinh thiết nội mạc tử cung.

3.2. Xuất huyết do khiếm khuyết giai đoạn chế tiết

Rối loạn này thường do thể vàng tiết ra không đủ progesteron hoặc do giảm số thụ thể progesteron của tế bào nội mạc tử cung. Hậu quả là kinh xảy ra 6 – 9 ngày sau đỉnh cao của luteinizing hormone (LH).

Thể vàng kém phát triển có thể do nồng độ follicle–stimulating hormone (FSH) trong giai đoạn phát triển thấp, hoặc do các đỉnh cao FSH và LH giữa chu kỳ kinh thấp, khiến cho tế bào hạt không chuyển được sang tế bào lutein tốt. Nồng độ prolactin cao cũng có thể ức chế sự tiết progesteron.

Vi thể

Nội mạc tử cung ở giai đoạn chế tiết nhưng trưởng thành chậm hơn hai ngày so với bình thường, chẳng hạn ở ngày 26 thì nội mạc như ở ngày 22 của chu kỳ bình thường. Các tuyến có tế bào chế tiết nhưng không ngoằn ngoèo hình sao như tuyến bình thường. Mô đệm có thể không có phản ứng, không phù, không có hình thành màng rụng.

Điều trị bằng clomiphen citrate hay gonadotropin để làm tăng lượng FSH. Nếu rối loạn do giảm thiểu progesteron, điều trị bằng viên progesteron đặt âm đạo hoặc dùng human chorionic gonadotropin (HCG) để kích thích thể vàng.

Bromocryptin được dùng ở các bệnh nhân có tăng lượng prolactin trong máu.

3.3. Xuất huyết do bong nội mạc tử cung không đồng đều

Rối loạn này thường gây cường kinh kéo dài, đôi khi xuất huyết kéo dài hơn hai tuần lễ, do thể vàng tồn tại và tiếp tục tiết ra progesteron hoặc cũng xảy ra khi chích nhiều liều nhỏ progesteron trong lúc hành kinh.

Vi thể

Các tuyến nội mạc có nhiều hình ảnh khác nhau: các tuyến ở giai đoạn đầu phát triển xen lẫn với các tuyến hình sao ở giai đoạn chế tiết. Mô đệm quanh các tuyến dày, với nhiều bạch cầu ở vùng các tuyến ở giai đoạn phát triển, phù nề với nhiều tế bào sắp sửa thành tế bào màng rụng. Có thể có các huyết khối trong lòng mạch.

4. VÔ SINH

Phụ nữ được coi là vô sinh khi không có khả năng thụ thai sau 12 tháng trở đi. 40% vô sinh do các bất thường ở phái nam. Ở phái nữ, vô sinh có thể do bệnh lý ở cổ tử cung, thân tử cung, vòi trứng, buồng trứng.

THƯ VIỆN HUBT
TÀI LIỆU PHỤC VỤ THAM KHẢO NỘI BỘ

Ở tử cung, vô sinh có thể do viêm nội mạc mạn tính, u cơ trơn, dị tật bẩm sinh, và các dải dính trong lòng tử cung.

Sinh thiết nội mạc tử cung ở giai đoạn chế tiết, thường là 2 – 3 ngày trước ngày kinh có thể giúp chẩn đoán các rối loạn chức năng như không rụng trứng hoặc giảm thiểu thời kỳ chế tiết do thiếu progesteron.

5. U LÀNH

5.1. Pôlíp nội mạc tử cung

Pôlíp thường gặp ở lứa tuổi 40–50 tuổi, hoặc sau mãn kinh và thường gây xuất huyết bất thường. Đôi khi pôlíp cũng có thể gây ra vô sinh.

Pôlíp nội mạc tử cung do tăng sản tại chỗ của lớp đáy, bao phủ bởi biểu mô và chứa một số tuyến, mô đệm và mạch máu.

Pôlíp có thể trải rộng và không cuống, hoặc có cuống. Kích thước pôlíp rất khác nhau, từ rất nhỏ đường kính 1mm đến rất lớn, choán hết cả buồng tử cung. Pôlíp lớn còn có thể thòng xuống cổ tử cung. Bề mặt trơn láng, màu vàng, pôlíp thường đơn độc và xuất phát từ đáy tử cung.

Vi thể

Các pôlíp được chia ra ba loại:

* Pôlíp tăng sản: hay gặp nhất, các tuyến nội mạc tăng sản và phát triển dưới ảnh hưởng của estrogen, có hình thái không đều, có thể có chuyển sản gai. Mô đệm quanh các ống tuyến tương tự như mô đệm ở giai đoạn phát triển. Các mạch máu ở cuống pôlíp nhiều, có vách dày.

* Pôlíp teo dét: có lớp tuyến teo dét, tế bào tuyến vuông hay trụ thấp. Các tuyến giãn nở, lớn hơn bình thường. Dạng pôlíp này thường gặp ở phụ nữ sau mãn kinh.

* Pôlíp hoạt động: hiếm gặp, nhạy với các nội tiết tố của chu kỳ kinh nguyệt, và thay đổi như nội mạc tử cung bình thường.

Pôlíp lành, chỉ có 0,5% hoá ác. Tuy nhiên, có 12 – 34% tử cung có carcinôm nội mạc tử cung có kèm pôlíp.

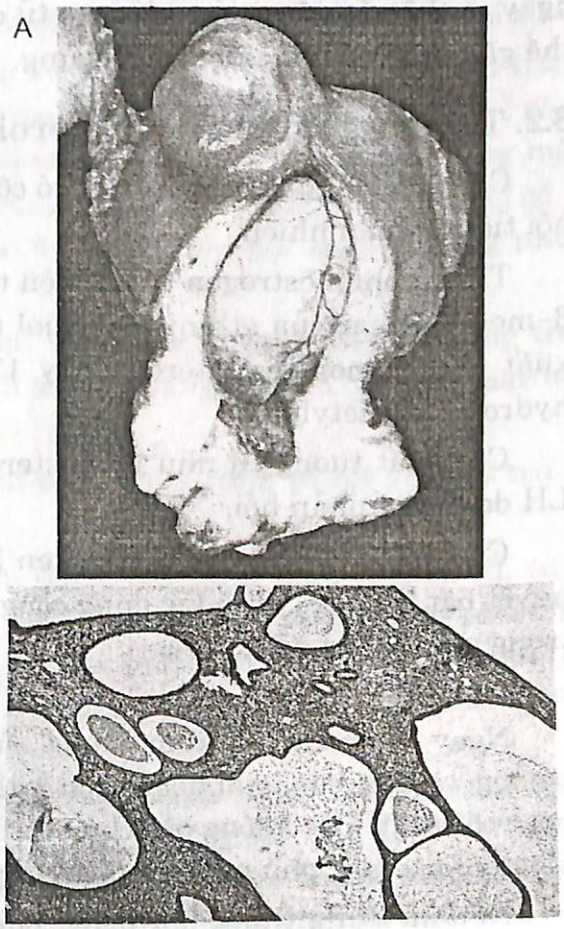

Hình 22.1. Pôlíp nội mạc tử cung: (A) Đại thể; (B) Vi thể: Bề mặt pôlíp phủ bởi tuyến nội mạc (HE x10).

THƯ VIỆN HUBT
TÀI LIỆU PHỤC VỤ THAM KHẢO NỘI BỘ

5.2. U quái

Rất hiếm gặp. Cấu trúc vi thể tương tự như u quái ở buồng trứng, có biểu mô lát tầng, biểu mô hô hấp, mô mỡ, tuyến bã ...

5.3. U với các mô đa dạng

Các mô này không xuất phát từ nội mạc tử cung gồm xương, sụn, cơ trơn, mô thần kinh đệm.

Sự hiện diện của u được giải thích bằng chuyển sản của các tế bào đệm nội mạc tử cung hoặc của các mô thai sau sẩy thai hoặc nạo thai sót lại trong nội mạc, tồn tại và phát triển như một thể ghép.

6. NỘI MẠC TỬ CUNG VÀ THUỐC

6.1. Estrogen

Estrogen có thể kích thích nội mạc ngay cả với liều thấp. Estrogen thử nghiệm lâu ngày trên thỏ gây ra ung thư nội mạc tử cung. Ở người, sử dụng estrogen lâu ngày có thể gây tăng sản nội mạc tử cung và ở một số nhỏ bệnh nhân, estrogen có thể gây ra carcinôm nội mạc tử cung.

6.2. Thuốc ngừa thai dạng steroids (loại phối hợp progestin–estrogen)

Các thuốc ngừa thai steroids có công thức hoá học và được chuyển hoá khác với nội tiết tố thiên nhiên.

Thành phần estrogen trong viên thuốc ngừa là 17–alpha–ethinylestradiol hoặc 3–methyl ether của ethinylestradiol (mestranol). Thành phần progesteron là dẫn xuất của 19–nor–testosterone hay 17–hydroxy–progesteron với nhóm 17–alpha–hydroxyl bị acetyl hoá.

Các chất tương tự như progesteron cản trứng rụng do ức chế sự chế tiết của LH do cơ chế phản hồi.

Các chất tương tự như estrogen kích thích nội mạc tử cung, tránh được xuất huyết bất thường, và có tác dụng cộng hưởng với progesteron, giúp hạ liều progestin trong viên thuốc ngừa thai.

Vi thể

Ngay trong chu kỳ kinh đầu có sử dụng thuốc ngừa thai, các tuyến ngưng tăng trưởng và biệt hoá, giai đoạn phát triển thu ngắn lại và giai đoạn chế tiết không có hoặc có rất ít. Các không bào chứa glycogen xuất hiện sớm và rải rác trong các tuyến. Mô đệm nội mạc phù nề và có phản ứng màng rụng, ngấm nhiều bạch cầu đa nhân.

Nếu sử dụng thuốc lâu ngày, nội mạc teo, gồm các tuyến nhỏ, rải rác, lót bởi một lớp tế bào biểu mô dẹp. Các mạch máu xoắn kém phát triển, và các xoang mạch, với thành mạch mỏng, xuất hiện trong mô đệm.

THƯ VIỆN HUBT
TÀI LIỆU PHỤC VỤ THAM KHẢO NỘI BỘ

Sử dụng thuốc ngừa thai liều thấp lâu ngày (20 – 35 microgram ethinyl estradiol) có thể gây ra vô kinh hay xuất huyết ngoài kỳ kinh. Các triệu chứng này do lượng estrogen của viên thuốc thấp, không đủ để kích thích nội mạc tử cung phát triển. Khi đó, nếu dùng một loại thuốc có liều estrogen trong viên thuốc cao hơn, thì các triệu chứng trên sẽ chấm dứt.

6.3. Clomiphene citrate

Clomiphene citrate (Clomid) là một chất không phải là steroid, tương tự như DES, có tác dụng khi được uống vào và gắn vào các thụ thể estrogen. Clomiphene làm giảm các thụ thể estrogen ở hạ đồi.

Khi đó lượng estrogen nội tiết có vẻ như thấp xuống, và nội tiết tố gonadotropin được tiết ra, kích thích tuyến não thùy tiết FSH và LH.

Khi clomiphene được dùng để gây rụng trứng, nội mạc tử cung thay đổi tương tự như trong chu kỳ kinh nguyệt bình thường.

7. NỘI MẠC TỬ CUNG VÀ VÒNG TRÁNH THAI

Ảnh hưởng của vòng tránh thai trên nội mạc tử cung thay đổi tùy theo loại vòng.

* Vòng bằng nhựa gây ra một phản ứng viêm mạn tính và cấp tính khu trú với thấm nhập các bạch cầu đa nhân, lymphô bào, tương bào, thực bào và có thể có đại bào ăn dị vật. Có thể có chuyển sản gai của nội mạc tử cung hoặc phản ứng màng rụng sớm, có thể do tổn thương tại chỗ do vòng gây ra. Nội mạc nơi đặt vòng có thể có xơ hoá khu trú và teo đét do vòng chèn ép, trong khi nội mạc tử cung những vùng còn lại bình thường.

* Vòng có chất đồng ít gây ra viêm hơn. Bạch cầu thường chỉ tập trung trong lòng các ống tuyến, có xuất tiết ở bề mặt nội mạc tử cung còn mô đệm nội mạc bình thường.

* Vòng có progesteron gây ra một phản ứng màng rụng rõ rệt và khu trú nơi nội mạc tử cung sát vòng.

Nghiên cứu ảnh hưởng của vòng tránh thai, dưới kính hiển vi điện tử, tuyến nội mạc có các ty thể khổng lồ ở giai đoạn phát triển và hoá màng rụng sớm ở giai đoạn chế tiết. Vòng tránh thai có đồng làm tăng số lượng ty thể và tiểu thể, làm thoái hoá và hoại tử nội mạc tử cung, gây tổn thương giữa tế bào nội mạc tử cung và màng đáy, làm tăng mật độ các mạch máu.

Cơ chế ngừa thai của vòng chưa được giải thích hoàn toàn. Với các vòng nhựa, phản ứng viêm và phản ứng màng rụng sớm làm cản trở trứng làm tổ. Với các vòng có đồng, các ion đồng có thể ức chế hệ thống enzym và ảnh hưởng trên biến dưỡng tế bào nội mạc. Vòng có progesteron cản trở trứng làm tổ với phản ứng màng rụng và tác dụng tại chỗ của progesteron làm thay đổi chất nhầy ở cổ tử cung và làm tinh trùng không vào được.

THƯ VIỆN HUBT
TÀI LIỆU PHỤC VỤ THAM KHẢO NỘI BỘ

Nhiều nghiên cứu cho thấy ở nhóm người có vòng tránh thai tỷ lệ nhiễm trùng vùng chậu cao hơn 3 – 9 lần so với nhóm chứng không có đặt vòng. Các viêm nhiễm này do nhiều loại vi trùng, kỵ khí cũng như ái khí, Mycoplasma và Chlamydia, hay Actinomyces israelii. Khi có áp xe vòi trứng – buồng trứng ở người có vòng, áp xe này thường chỉ khu trú ở một vòi trứng, đặc biệt nếu tác nhân gây viêm là Actinomyces.

Một tai biến hiếm nhưng trầm trọng là thủng tử cung, có thể gây viêm phúc mạc và tắc ruột, nhất là vòng có đồng vì chất đồng gây viêm trong ổ bụng nhiều, còn vòng nhựa thì ít bị biến chứng tắc ruột hơn.

8. HỘI CHỨNG ASHERMAN

Hội chứng này có thể xảy ra sau nạo thai hoặc nạo tử cung sau sinh, nhất là khi tử cung có nhiễm trùng. Tổn thương nội mạc có thể gây ít kinh hay vô kinh và vô sinh.

Nạo tử cung khi không có thai thì ít có hoặc không có tai biến này.

Vi thể

Mô nạo có ít mô nội mạc. Các vùng dính trong buồng tử cung là tổ chức sợi hay cơ trơn, với phản ứng viêm nhẹ.

Chẩn đoán bệnh dựa vào soi hay chụp buồng tử cung có cản quang. Điều trị bằng nạo để gỡ dải dính và đặt một vòng tránh thai trong buồng tử cung, cùng với điều trị với thuốc ngừa thai (estroge–medroxyprogesterone).

9. TĂNG SẢN NỘI MẠC TỬ CUNG VÀ CHUYỂN SẢN

9.1. Một số danh pháp cũ

* *Tăng sản dạng nang:* đây là dạng phổ biến nhất. Các tuyến giãn nở, kích thước thay đổi, được lót bởi một lớp biểu mô trụ cao, rải rác có hình ảnh phân bào. Biểu mô có thể xếp thành nhiều tầng.

* *Tăng sản dạng tuyến:* tăng sản dạng tuyến có nhiều ý nghĩa khác nhau tùy theo tác giả.

Theo Gusberg, tăng sản dạng tuyến gồm tất cả dạng tăng sản ngoại trừ tăng sản dạng nang và có ba mức độ: nhẹ, vừa và nặng. Tăng sản nặng tương đương với tăng sản không điển hình.

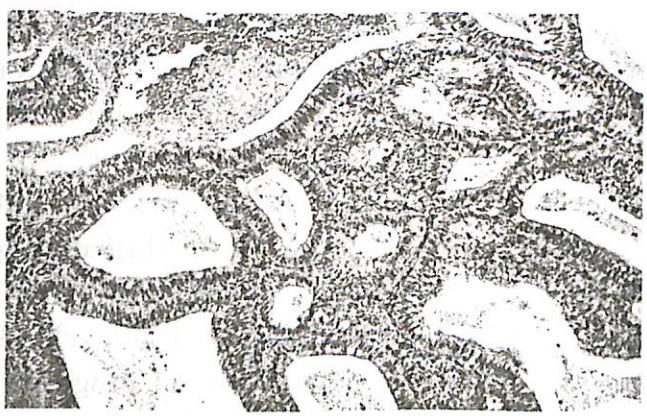

Hình 22.2. Tăng sản đơn thuần dạng pôlíp của nội mạc tử cung.

THƯ VIỆN HUBT
TÀI LIỆU PHỤC VỤ THAM KHẢO NỘI BỘ

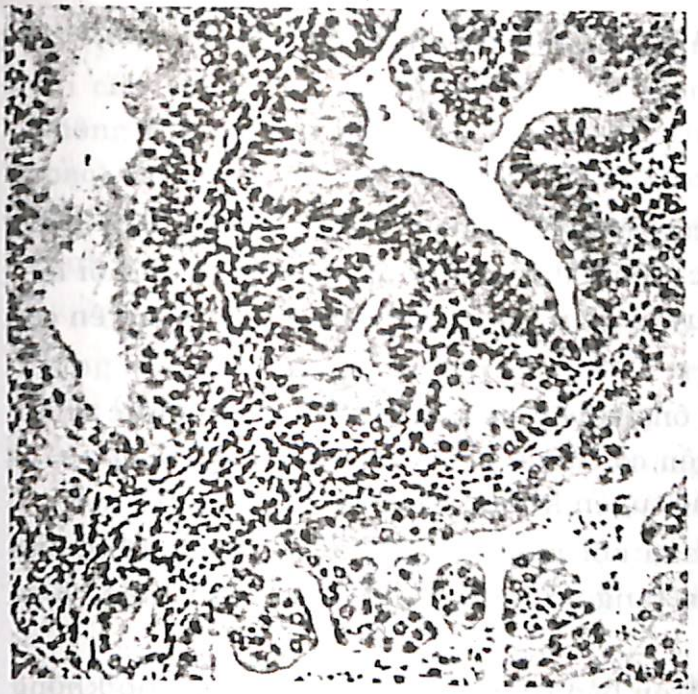

Hình 22.3. Tăng sản phức tạp, không điển hình của niêm mạc tử cung:
Các tuyến hình nhánh với tế bào có nhân tăng sắc và đa dạng (HE x 200).

Hertig và Sommers lại dùng từ tăng sản dạng tuyến để chỉ các hình ảnh tuyến tạo nhú và chồi.

Vellios và Buehl dùng từ này để chỉ nội mạc tử cung không có dị dạng tế bào.

* *Tăng sản không điển hình:* Novak và Rutledge dùng từ này để mô tả nội mạc tử cung tăng sản với gia tăng số lượng tuyến, mô đệm giữa các tuyến ít. Các tuyến có nhân lớn, đều, không có dị dạng nhân.

Campbell và Barter dựa trên hình ảnh cấu trúc phức tạp của tuyến để xếp loại tăng sản không điển hình. Trái lại Vellios xếp vào nhóm này tất cả các tuyến có dị dạng nhân, dị dạng tế bào, bất kể các tuyến nội mạc sắp xếp chen chúc nhau hay rời rạc nhau.

* *Carcinôm tại chỗ:* Hertig dùng từ này để chỉ tăng sản khu trú các tuyến nội mạc với các tế bào tuyến lớn, mất cực tính, bào tương ái toan hay ái kiềm. Các tuyến to nhỏ không đều, có khi có nhú trong lòng ống tuyến nhưng nhân nhạt màu, màng nhân không đều, chất nhiễm sắc mịn.

Buehl và Vellios dùng từ này để chỉ các tuyến tăng sản mạnh, chromatin nhân đậm, chất nhiễm sắc kết cục, màng nhân không đều, hạt nhân lớn, bào tương thường ái toan. Các tuyến không chen chúc nhau, có nơi ống tuyến có dạng sàng.

Welch và Scully dùng từ này để chỉ một hình ảnh bệnh lý của ung thư tuyến nhưng không xâm nhập quá 5 hay 6 tuyến.

9.2. Phân loại

Theo phân loại của Hội các nhà bệnh học phụ khoa thế giới, tăng sản nội mạc tử cung được chia thành:

– Tăng sản nội mạc, không xâm nhập.
– Tăng sản đơn thuần (không có dị dạng tế bào).
– Tăng sản phức tạp (tăng sản dạng tuyến, không có dị dạng tế bào).
– Tăng sản không điển hình (tăng sản dạng tuyến, có dị dạng tế bào).
– Tăng sản nội mạc tử cung, xâm nhập (ác tính).

Đại thể

Tăng sản nội mạc có thể làm dày lớp nội mạc nhưng tăng sản cũng có thể khu

THƯ VIỆN HUBT
TÀI LIỆU PHỤC VỤ THAM KHẢO NỘI BỘ

trú, dưới dạng pôlíp nội mạc. Do đó, chẩn đoán tăng sản dựa trên hình ảnh vi thể hơn là trên lượng nội mạc được sinh thiết.

Vi thể

Gồm các hình thái sau:

* *Tăng sản, không có dị dạng tế bào:* các tuyến nội mạc gia tăng số lượng so với mô đệm, các tế bào tuyến có nhân bầu dục, đều ở đáy tế bào như các tuyến nội mạc bình thường ở giai đoạn phát triển. Các tuyến giãn nở ít, mô đệm quanh tuyến còn nhiều trong tăng sản nội mạc đơn thuần.

Trong tăng sản nội mạc phức tạp, các ống tuyến ngoằn ngoèo, chen chúc nhau, với ít mô đệm quanh tuyến. Biểu mô tuyến có thể xếp tầng đến 2 hay 4 hàng, có thể có nhiều hình ảnh phân bào. Các tế bào tuyến không dị dạng.

* *Tăng sản, có dị dạng tế bào* (tăng sản nội mạc không điển hình): tăng sản không điển hình nội mạc tử cung gồm gia tăng số lượng các tuyến nội mạc và có kèm theo dị dạng tế bào.

Tế bào to, mất cực tính và tỷ lệ nhân trên bào tương tăng. Nhân to, nhỏ không đều, chất nhiễm sắc kết cục, có hạt nhân lớn và màng nhân không đều, và thường tròn thay vì bầu dục. Mô đệm quanh tuyến có thể nhiều hay ít, các tuyến dạng ống hay phức tạp. Biểu mô tuyến có thể xếp tầng và có nhiều phân bào.

* *Chuyển sản:* thường gặp trong tăng sản nội mạc tử cung, là sự thay thế biểu mô nội mạc tử cung bằng một loại mô khác thường không có trong tử cung, có thể gặp trong nhiều trường hợp bệnh lý như pôlíp, viêm nội mạc tử cung, chấn thương, thiếu vitamin A, tăng sản nội mạc và ung thư nội mạc tử cung.

– Chuyển sản gai: hiếm gặp trong nội mạc bình thường, gặp trong 5% tăng sản nội mạc không kèm dị dạng tế bào và trong 25% tăng sản nội mạc không điển hình (có kèm dị dạng tế bào). Các tế bào gai chuyển sản thường đều nhau, tạo thành những ổ tế bào gai khu trú trong lòng tuyến.

– Chuyển sản tế bào có lông chuyển (dạng vòi trứng): thường gặp ở các dạng tăng sản nội mạc nhẹ, các tế bào có lông chuyển tương tự như tế bào biểu mô vòi trứng, nằm xen kẽ với các tế bào không có lông chuyển. Dạng này cũng được gặp ở nội mạc tử cung ở người già và ở pôlíp nội mạc.

– Chuyển sản nhầy: có tế bào tương tự tế bào cổ trong tử cung, hiếm gặp hơn cả. Các tế bào nhầy thường khu trú một nơi, dạng trụ cao, bào tương sáng, nhân nằm ở đáy tế bào.

– Các dạng khác: chuyển sản tế bào ưa eosin, chuyển sản tế bào sáng, chuyển sản dạng nhú v.v..

9.3. Tăng sản nội mạc và carcinôm nội mạc tử cung

2% tăng sản nội mạc không có dị dạng tế bào tiến triển thành carcinôm, trong khi 23% tăng sản không điển hình (với dị dạng tế bào) tiến triển thành carcinôm.

THƯ VIỆN HUBT
TÀI LIỆU PHỤC VỤ THAM KHẢO NỘI BỘ

Ở phụ nữ dưới 40 tuổi, với tăng sản nội mạc đơn thuần hay phức tạp, điều trị chỉ cần theo dõi và sinh thiết nội mạc định kỳ là đủ. Nếu có tăng sản nội mạc không điển hình cần phải làm sinh thiết nội mạc từng phần (cổ tử cung và nội mạc) thực hiện tại phòng mổ, để chắc chắn sinh thiết đầy đủ. Nếu bệnh nhân còn muốn tiếp tục sinh đẻ, điều trị bằng nội tiết tố, theo dõi kỹ và sinh thiết nội mạc định kỳ.

Ở phụ nữ trên 40 tuổi có tăng sản nội mạc đơn thuần hay phức tạp do không rụng trứng, có thể theo dõi hoặc điều trị với medroxyprogesteron. 80% tăng sản nội mạc không có dị dạng tế bào tự khỏi.

Nếu bệnh nhân có tăng sản không điển hình, và trên 50 tuổi, nên cắt bỏ tử cung. Nếu bệnh nhân 40–50 tuổi, có thể điều trị với progestin và theo dõi định kỳ bằng sinh thiết nội mạc mỗi 3 tháng. Nếu tăng sản còn, nên cắt bỏ tử cung. 60% tăng sản nội mạc không điển hình tự khỏi.

10. CARCINÔM NỘI MẠC TỬ CUNG

Carcinôm nội mạc tử cung có xuất độ cao nhất trong các ung thư đường sinh dục nữ ở Mỹ, với 39.000 trường hợp mới hàng năm (1984). Xuất độ carcinôm nội mạc cao ở Canada và châu Âu, thấp ở châu Á, châu Phi và Nam Mỹ.

Có hai dạng carcinôm nội mạc, một chịu ảnh hưởng của estrogen, thường xảy ra ở phụ nữ da trắng ở lứa tuổi trước và trong mãn kinh, thường là dạng biệt hoá rõ và thường đi kèm với tăng sản nội mạc. Dạng thứ hai không chịu ảnh hưởng của estrogen, thường gặp ở phụ nữ da đen, sau mãn kinh (trên 60 tuổi), thường biệt hoá kém, độ ác tính cao, xâm nhập sâu vào cơ tử cung và không kèm tăng sản nội mạc mà thường có nội mạc tử cung teo đét.

Đại thể

Bề mặt nội mạc lồi lõm, bóng, vàng, có thể có xuất huyết khu trú. Nếu carcinôm xâm nhập vào lớp cơ tử cung, tử cung to hơn bình thường. Cũng có khi carcinôm xâm nhập lớp cơ lan tỏa, tử cung vẫn teo nhỏ. Các ổ ung thư xâm nhập lớp cơ có dạng những nốt trắng rải rác trong lớp cơ và những vùng hoại tử màu vàng, hoặc có dạng những dải mô màu trắng xám, giới hạn rõ, xen vào trong lớp cơ.

Vi thể

Có bốn tiêu chuẩn tiêu chuẩn chẩn đoán carcinôm xâm nhập mô đệm:

– Phản ứng mô đệm: các nguyên bào sợi xếp song song với nhau, san sát nhau, xơ hoá nhiều, làm thay đổi cách sắp xếp tuyến bình thường.

– Các tuyến.có dạng nhú phức tạp, với nhiều nhú ở quá một nửa quang trường nhỏ.

– Các tuyến tập trung lại với nhau quá một nửa quang trường nhỏ, thành dạng sàng, không có mô đệm xen kẽ giữa các ống tuyến.

THƯ VIỆN HUBT
TÀI LIỆU PHỤC VỤ THAM KHẢO NỘI BỘ

– Mô đệm bị thay thế bởi các đám tế bào gai ở quá một nửa quang trường nhỏ. (tức là đường kính quá 2,1mm).

10.1. Carcinôm tuyến dạng nội mạc tử cung điển hình

Thường gặp ở khoảng 60 tuổi. Bệnh nhân thường có tiền căn bệnh béo phì, ít con, hoặc sinh con muộn sau 40 tuổi.

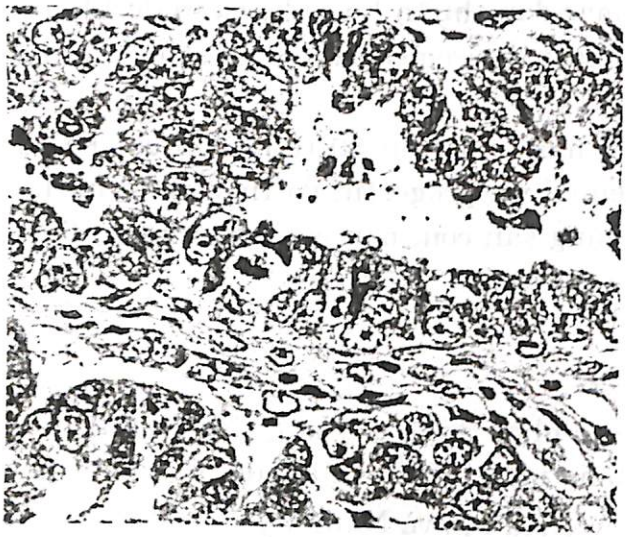

Hình 22.4. Carcinôm tuyến nội mạc tử cung (HE x 200).

U thường biệt hoá rõ, với các ống tuyến xếp sát nhau, không có mô đệm xen kẽ giữa các ống tuyến. Tế bào tuyến dị dạng, có khi sắp xếp thành dạng nhú hay dạng sàng (xem các tiêu chuẩn chẩn đoán carcinôm xâm nhập).

U thường xâm nhập đến các mô lân cận, qua ống dẫn trứng, qua màng bụng.

Di căn theo đường lymphô di căn đến các hạch lymphô vùng chậu trước, sau đến hạch cạnh động mạch chủ. Di căn theo đường máu đến phổi, gan, xương, não.

Sau điều trị, tỷ lệ sống thêm 5 năm thay đổi tùy giai đoạn: 100% nếu u chỉ có ở lớp nội mạc, 97% nếu u xâm nhập 1/3 trong lớp cơ, 86% nếu u xâm nhập 1/3 giữa lớp cơ và 83% nếu u xâm nhập ra 1/3 ngoài lớp cơ.

10.2. Carcinôm dạng nhú

Có các nhú với trục liên kết thưa, mỏng, bao phủ bởi một lớp biểu mô trụ, với nhân bầu dục, đều. U thường xâm nhập lớp cơ nông. U có tiên lượng tốt, tương tự như carcinôm tuyến nội mạc điển hình.

10.3. Carcinôm chế tiết

Hiếm gặp, chiếm 1 – 2% ung thư nội mạc. Bệnh nhân thường ở tuổi sau mãn kinh, trung bình 58 tuổi, thường có tiền căn béo phì, cao huyết áp, tiểu đường, hoặc có sử dụng estrogen ngoại lai. U thường gây xuất huyết âm đạo bất thường.

U có các tuyến biệt hoá rõ, với các tế bào trụ chứa không bào dưới và trên nhân giống như tế bào ở giai đoạn chế tiết. Nhân ít dị dạng (độ 1).

U có tiên lượng tốt. Tỷ lệ sống thêm sau 5 năm là 87%.

10.4. Carcinôm có tế bào có lông chuyển

Hiếm gặp, thường gặp ở phụ nữ có sử dụng estrogen ngoại lai, xảy ra sau mãn

THƯ VIỆN HUBT
TÀI LIỆU PHỤC VỤ THAM KHẢO NỘI BỘ

kinh và gây xuất huyết bất thường. U biệt hoá rõ hay vừa, có khi có dạng sàng. Các tế bào tuyến ưa eosin và có lông chuyển, nhân tế bào có hạt nhân lớn, chất nhiễm sắc thể và màng nhân không đều. U ác tính thấp, có khi xâm nhập đến 2/3 lớp cơ.

10.5. Carcinôm tuyến với chuyển sản gai

U thường gặp hơn ở phụ nữ có dùng thuốc estrogen (50% các trường hợp ung thư có tiền căn sử dụng estrogen). U có ít nhất 10% thành phần gai, gồm các tuyến biệt hoá rõ chiếm ưu thế và các ổ tế bào gai lành khu trú trong lòng các ống tuyến. Các nhân tế bào gai đều dạng, có cầu liên bào và có tạo sừng.

Cần phân biệt ung thư này với tăng sản nội mạc không điển hình kèm chuyển sản gai, dựa trên các tiêu chuẩn chẩn đoán carcinôm xâm nhập mô đệm. U có tiên lượng tốt.

10.6. Carcinôm tuyến–gai

Thường gặp ở bệnh nhân lớn tuổi (65 tuổi). Các yếu tố nguy cơ là phụ nữ béo phì, ít sinh đẻ hay không sinh đẻ, có tiểu đường và đường máu cao. Bệnh nhân thường có xuất huyết âm đạo bất thường.

U gồm thành phần tuyến chiếm ưu thế, với các tuyến biệt hoá kém, nhân dị dạng độ 2 hay độ 3, tỷ lệ nhân trên bào tương tăng, có nhiều hình ảnh phân bào. Thành phần gai ác tính chiếm ít nhất 10% thể tích u, gồm các dải, các đám tế bào gai ác tính phát triển trong lòng tuyến và ra cả bên ngoài tuyến. Có khi các tế bào ác tính sắp xếp dạng củ hành và tạo ra kêratin.

U có tiên lượng xấu hơn so với ung thư nội mạc điển hình. Tỷ lệ sống thêm sau 5 năm là 40%.

U thường xâm nhập vào 1/3 lớp cơ sâu, vào các mạch máu và di căn vào hạch chậu và hạch cạnh động mạch chủ.

U di căn đến vùng chậu và ổ bụng, vào ruột, mạc treo, gan, thận, lách và hạch lymphô.

Điểm chẩn đoán phân biệt của u với carcinôm tuyến – gai ở cổ tử cung, là ở thân tử cung thành phần tuyến ác tính chiếm ưu thế, còn ở cổ tử cung thành phần gai chiếm ưu thế.

10.7. Carcinôm nhầy

Hiếm gặp, chiếm 9% ung thư nội mạc tử cung. U phải có hơn 50% tế bào PAS dương tính, thường có các ống tuyến giãn nở, chứa đầy mucin và các nhú biểu mô bao quanh bởi các vũng mucin ngoại bào, với bạch cầu đa nhân trung tính. Các tế bào biểu mô lót tuyến và nhú trụ cao, đều đặn, đơn tầng. Tế bào dị dạng nhẹ hay vừa. Mucin nội bào có dạng hạt hay bọt trên tiêu bản nhuộm H.E và được xác định qua nhuộm PAS, mucicarmine hay Alcian blue. U biệt hoá kém, tiên lượng tốt.

THƯ VIỆN HUBT
TÀI LIỆU PHỤC VỤ THAM KHẢO NỘI BỘ

10.8. Carcinôm dịch trong

Bệnh nhân thường lớn tuổi (tuổi trung bình là 66).

U có dạng nhú nhiều nhánh tương tự như carcinôm dịch trong của buồng trứng. Các nhú hoá sợi nhiều, và được bao phủ bởi một hay nhiều lớp tế bào trong, dị dạng độ 2 và 3 với hạt nhân lớn, nhân đậm màu, dị dạng to nhỏ.không đều. Có thể gặp đại bào hay các thể cát. U thường cho di căn sớm vào cơ tử cung và hạch lymphô. U có tiên lượng xấu.

10.9. Carcinôm tế bào sáng

Bệnh nhân thường lớn tuổi (tuổi trung bình là 67).

U có thể có dạng đặc, nhú, ống hay dạng nang. Các tế bào hình chân đế, lớn, bào tương sáng hay ưa eosin, chứa glycogen. Nhân dị dạng nhiều, to nhỏ không đều, lớn, hạt nhân to, có nhiều phân bào. U thường biệt hoá kém. Tiên lượng xấu. Tỷ lệ sống thêm sau 5 năm là 44% ở các bệnh nhân ở giai đoạn I.

10.10. Carcinôm tế bào gai

Rất hiếm gặp. Chỉ chẩn đoán carcinôm tế bào gai nội mạc khi trong nội mạc không có carcinôm tuyến, u không có liên hệ gì với biểu mô gai cổ tử cung và ở cổ tử cung không có carcinôm tế bào gai.

10.11. Carcinôm không biệt hoá

U có hình thái không biệt hoá thành tuyến hay gai.

10.12. Ung thư di căn

Carcinôm buồng trứng, carcinôm vú, carcinôm dạ dày, mêlanôm ác, ung thư đại tràng có thể di căn vào tử cung.

U thường xâm nhập lan tỏa ở nội mạc, thường là dạng biệt hoá kém và không có hiện tượng chuyển sản gai.

11. U CƠ TRƠN TỬ CUNG

Thường gặp nhất ở tử cung, ở 20 – 30% phụ nữ quá 30 tuổi, có thể gây đau trằn bụng và xuất huyết âm đạo bất thường. U ở dưới nội mạc tử cung thường gây xuất huyết do chèn ép nội mạc. Các u lớn làm biến dạng tử cung và phát hiện được khi thăm khám vùng chậu. U có cuống có thể bị xoắn cuống và hoại tử.

Đại thể

Thường tử cung có nhiều u, hình cầu và chắc, lồi ra khỏi mô cơ lân cận. Mặt cắt trắng hoặc vàng, có dạng cuộn. U có thể có nhiều vị trí: dưới nội mạc, trong cơ và dưới thanh mạc. U có thể xuất huyết khu trú, hoại tử, thoái hoá nang hay hyalin.

THƯ VIỆN HUBT
TÀI LIỆU PHỤC VỤ THAM KHẢO NỘI BỘ

Vi thể

U gồm các bó, các dải tế bào cơ trơn đều nhau, hình thoi, bào tương nhiều, ưa eosin. Nhân tế bào cơ trơn bầu dục, chất nhiễm sắc mịn, trải đều. Ít có hình ảnh phân bào. Trong hơn 60% u cơ trơn tử cung có hiện tượng thoái hoá hyalin và xơ hoá. 10% u cơ trơn có xuất huyết khu trú, 4% có thoái hoá nang và hoá vôi.



Hình 22.5. U cơ trơn thân tử cung: U có dạng khối tròn, có ranh giới rõ, thuần nhất. Do mật độ cứng chắc nên trên lâm sàng người ta thường gọi là u xơ tử cung.

11.1. U cơ trơn đa bào

Các bó tế bào cơ trơn dày tế bào, với ít mô collagen kẽ. Mật độ tế bào cao, nhưng u có ít phân bào (ít hơn 5 phân bào cho mỗi quang trường lớn, xem trong 10 quang trường) và ít hay không có dị dạng tế bào. Tế bào u nhỏ, có thể bị nhầm lẫn với u mô đệm nội mạc tử cung nhưng u cơ trơn có tế bào hình thoi, nhân hình bầu dục, lưới reticulin song song với các bó tế bào và u có ít mạch máu.

11.2. U cơ trơn không điển hình

U có tế bào bất thường, các tế bào bất thường này nằm rải rác trong u hoặc tập trung lại thành từng cụm. Nhân to, đậm màu, chất nhiễm sắc kết cục. Phân bào thường tập trung ở những vùng giàu tế bào, kế cận các cụm tế bào bất thường, và thường dưới 5 phân bào cho một quang trường lớn, đếm trên 10 quang trường. Có khi có đại bào nhiều nhân.

11.3. U cơ trơn dạng biểu mô

Có ba loại: u nguyên bào cơ trơn, u cơ trơn dạng tế bào sáng, và u cơ trơn dạng lưới.

Bệnh nhân thường khoảng 48 tuổi. U có thể gây xuất huyết âm đạo bất thường kèm đau bụng hay đau hạ vị.

Tế bào u tròn hay đa diện, xếp thành cụm hay thành dải. Nhân tròn, lớn, ở giữa tế bào. Bào tương ưa eosin trong u nguyên bào cơ trơn, sáng trong u cơ trơn dạng tế bào sáng, bào tương ít trong u cơ trơn dạng lưới.

U có thể ác tính khi có bốn tính chất sau: (1) đường kính u lớn hơn 6cm, (2) u có nhiều phân bào (2 – 4 phân bào cho một quang trường lớn, đếm trong 10 quang trường), (3) tế bào dị dạng vừa hay nhiều, và (4) có hoại tử.

THƯ VIỆN HUBT
TÀI LIỆU PHỤC VỤ THAM KHẢO NỘI BỘ

11.4. Bệnh u cơ trơn trong tĩnh mạch

Rất hiếm gặp, gồm các khối tròn cơ trơn, thấy được bằng mắt thường và tăng sản lan vào trong các xoang tĩnh mạch.

Vi thể

U phát triển trong nhiều tĩnh mạch với tế bào cơ không dị dạng, và không có hình ảnh phân bào. U có hình ảnh tương tự như u cơ trơn, nhưng thường bị xơ hoá hay thoái hoá hyalin mạnh.

12. SARCÔM CƠ TRƠN

Sarcôm cơ trơn có xuất độ 1,3% u ác ở tử cung. Bệnh nhân thường là người lớn tuổi, với tuổi trung bình là 52 tuổi.

U thường được phát hiện khi kích thước tử cung tăng nhanh một cách bất thường sau mãn kinh. U thường gây xuất huyết âm đạo, đau hạ vị, và có khối u hạ vị.

Đại thể

Hầu hết sarcôm cơ trơn nằm trong lớp cơ, dưới dạng một khối đơn độc, đường kính trung bình là 9cm, bờ không rõ rệt, mềm hay chắc, màu hồng hay vàng. 3/4 u có xuất huyết và hoại tử rải rác trong u.

Vi thể

Sarcôm cơ trơn gồm các bó tế bào hình thoi, bào tương ưa eosin. Nhân bào bầu dục, đậm màu, chất nhiễm sắc kết cục và hạt nhân lớn. Có thể có đại bào nhiều nhân. Tế bào to nhỏ không đều. 10 – 22% sarcôm cơ trơn có xâm nhập vào mạch máu.

U thường có nhiều phân bào, quá 10 phân bào cho một quang trường lớn, đếm trong 10 quang trường. U có từ 5 – 9 phân bào cho một quang trường lớn, dị dạng tế bào vừa hay nhiều cũng được xếp vào sarcôm cơ trơn, nhưng độ ác tính khó tiên đoán.

Sarcôm cơ trơn dạng niêm, với ít hơn 5 phân bào cho mỗi quang trường lớn cũng ác tính. U thường lớn, nhầy, có vẻ như khu trú, gồm các tế bào cơ trơn cách xa nhau bởi một mô nền dạng niêm. Các tế bào u xâm nhập mô cơ lân cận và một số xâm nhập vào mạch máu.

Sarcôm cơ trơn được điều trị bằng phẫu thuật, với cắt bỏ toàn phần tử cung và hai phần phụ. U không nhạy với hoá trị. Tỷ lệ sống thêm sau 5 năm là 20%.

13. U MÔ ĐỆM NỘI MẠC TỬ CUNG

13.1. U mô đệm nội mạc lành tính

Hiếm gặp, chiếm 1/4 các u mô đệm nội mạc tử cung. 3/4 bệnh nhân ở lứa tuổi sinh đẻ, với tuổi trung bình là 47 tuổi.

Bệnh nhân thường bị rong kinh, rong huyết, đau bụng hoặc đau hạ vị.

THƯ VIỆN HUBT
TÀI LIỆU PHỤC VỤ THAM KHẢO NỘI BỘ

Đại thể

U có dạng nốt, chắc, vàng hay nâu, khu trú, phồng lên so với mô cơ lân cận. Đôi khi u hoá nang, nhưng ít hoại tử xuất huyết. U thường nằm trong lớp cơ hay dưới thanh mạc nhưng không xâm nhập.

Vi thể

U gồm các tế bào giống như tế bào mô đệm nội mạc tử cung bình thường. U khu trú, không xâm nhập vào mô xung quanh, chèn ép lớp nội mạc và mô cơ kế cận. Các tế bào u đồng dạng, rất ít dị dạng tế bào, phân bào ít.

Điều trị bằng cắt bỏ tử cung nếu u lớn hay cắt rộng nếu u nhỏ.

13.2. Sarcôm mô đệm nội mạc tử cung

Chiếm 26% sarcôm tử cung, 2/3 là dạng ác tính thấp, 1/3 là dạng ác tính cao. Bệnh nhân thường có tuổi từ 42 – 53 tuổi, nhưng cũng có thể gặp ở người trẻ. U gây rong huyết, rong kinh, đau bụng kinh, làm tử cung thường to hơn bình thường.

Đại thể

U thường tăng sản dạng pôlíp trơn láng, nhô vào hay choán cả buồng tử cung. Cơ tử cung có thể bị u xâm nhập lan tỏa, dày hơn bình thường. Hoặc u dạng khối tròn, bờ lồi lõm, mềm, nâu hay vàng cam, khác với mặt cắt chắc, trắng cuộn của u cơ trơn. U cũng hay có dạng khối, bờ không rõ, với các dải hồng, nâu hay vàng xâm nhập vào lớp cơ.

Vi thể

Có hai dạng:

– Dạng ác tính thấp: còn được gọi là bệnh mô đệm nội mạc trong mạch lymphô, gồm các tế bào mô đệm đều nhau, ít dị dạng, nhân tròn hay bầu dục, chất nhiễm sắc mịn, bào tương ái toan hoặc ái kiềm, phân bào ít (3 – 10 phân bào cho mỗi quang trường lớn).

– Dạng ác tính cao: tế bào mô đệm dị dạng nhiều hơn, phân bào nhiều hơn (10 – 20 phân bào cho mỗi quang trường lớn). U xâm nhập vào lớp cơ, có khi gây hoại tử mô cơ và xâm nhập vào các mạch máu và mạch lymphô.

Điều trị dạng ác tính thấp bằng cắt bỏ toàn phần tử cung và hai phần phụ, và sau đó bổ túc bằng hoá trị (dùng lâu dài progestin). Với dạng ác tính cao, điều trị bằng phẫu thuật kèm với xạ trị trước và sau phẫu.

14. U HỖN HỢP TRUNG BÌ

14.1. U sợi – tuyến

U lành, có thể gặp ở cổ hay thân tử cung ở vòi trứng, buồng trứng. Bệnh nhân thường đã mãn kinh.

U thường có dạng pôlíp, chắc hay mềm, nâu với các ổ xuất huyết, thường gây xuất huyết âm đạo bất thường.

THƯ VIỆN HUBT
TÀI LIỆU PHỤC VỤ THAM KHẢO NỘI BỘ

Vi thể

Gồm các thành phần biểu mô và mô sợi bình thường, xuất phát từ trong lớp nội mạc, không xâm nhập cơ. U có các nhú lớn, nhiều mô đệm sợi, phủ bởi lớp biểu mô vuông hay trụ dạng nội mạc tử cung. Mô đệm thường có nhiều nguyên bào sợi, đôi khi có tế bào mô đệm. Mô đệm giầu tế bào hơn.

14.2. Sarcôm tuyến

Bệnh nhân thường khoảng 57 tuổi.

U ác tính thấp, gây xuất huyết âm đạo bất thường, huyết trắng, đau nhức, rối loạn tiết niệu.

Đại thể

U thường có dạng pôlíp cuống rộng, xuất phát từ cổ hay thân tử cung, choáng buồng tử cung làm tử cung to hơn bình thường. U mềm hay chắc, màu nâu xám hay nâu đỏ, thường có xuất huyết hoại tử rải rác, có chứa nhiều nang nhỏ chứa nhầy.

Vi thể

U có các nhú và ống tuyến lót bởi một lớp biểu mô tương tự nội mạc tử cung giai đoạn phát triển. Có nơi biểu mô dạng nhầy hay gai. Mô đệm có dạng sarcôm sợi, dày tế bào, tế bào sợi dị dạng ít hay nhiều, có từ 4 phân bào trở lên cho mỗi quang trường rộng. Mô đệm có thể có các thành phần trung mô khác như sụn, mô cơ trơn, mô mỡ trong 1/4 các sarcôm tuyến.

14.3. U Müller hỗn hợp

U Muller hỗn hợp là loại sarcôm tử cung thường gặp nhất dù chỉ chiếm 1,5% u ác tử cung và là u có độ ác tính cao. Bệnh nhân thường đã mãn kinh, với tuổi trung bình là 65 tuổi.

U thường gây ra huyết sau mãn kinh, đau trằn bụng, nặng bụng hay có khối u hạ vị. Tử cung to hơn bình thường, có hình dạng không đều. U cho di căn sớm đến đường tiểu và đường tiêu hoá, và thường được phát hiện qua sinh thiết nội mạc tử cung.

Đại thể

U có dạng pôlíp xuất phát từ thân tử cung hay cổ tử cung, thường choán hết tử cung. U mềm, mặt cắt vàng nâu, với các vùng xuất huyết hoại tử. Các vùng cứng sừn sựt có thể có xương hay sụn. U thường xâm nhập vào lớp cơ.

Vi thể

U gồm các thành phần biểu mô ác tính và sarcôm mô đệm chiếm ưu thế. Thành phần biểu mô thường là carcinôm dạng tuyến nội mạc tử cung, nhưng cũng có thể là carcinôm tế bào sáng, carcinôm tuyến nhầy, carcinôm tuyến trong hay hiếm hơn, carcinôm tế bào gai. Thành phần mô đệm thường là sarcôm sợi hay

THƯ VIỆN HUBT
TÀI LIỆU PHỤC VỤ THAM KHẢO NỘI BỘ

sarcôm mô đệm nội mạc tử cung. Sarcôm cơ trơn hiếm gặp hơn. Nếu u có thành phần mô đa dạng, sarcôm cơ vân là thường gặp nhất, các nguyên bào cơ vân sắp xếp thành từng cụm với các tế bào tròn, nhân dị dạng, bào tương nhiều, ái toan, dạng hạt hay sợi. Ngoài cơ trơn u còn có thể có mô sụn, mỡ và chất dạng xương, chất dạng sụn biệt hoá từ tế bào mô đệm.

15. BỆNH CỦA TẾ BÀO NUÔI

Theo Tổ chức Y tế Thế giới, có bốn bệnh tế bào nuôi:

– Nhau nước: toàn phần (kinh điển) và bán phần.

– Nhau nước xâm nhập.

– Carcinôm đệm nuôi.

– U tế bào nuôi ở nơi bám nhau.

Nhau nước và carcinôm đệm nuôi thường xảy ra ở lứa tuổi sinh đẻ nhất là nhóm phụ nữ ngoài 40 tuổi và dưới 20 tuổi.

Xuất độ bệnh cao nhất ở châu Phi, châu Á, Nam Mỹ, thấp ở châu Âu, châu Úc, Bắc Mỹ. Xuất độ mắc nhau nước là 1/1000 – 1/2000 phụ nữ mang thai ở Mỹ và châu Âu, và 1/500 ở châu Á. Xuất độ mắc carcinôm đệm nuôi là 1/20000 đến 1/40000 phụ nữ mang thai ở Mỹ và châu Âu và 1/500 – 1/1000 ở châu Á và châu Phi.

2 – 3% trường hợp nhau nước trở thành carcinôm đệm nuôi. Các bệnh nhân có tiền căn sẩy thai hay nhau nước dễ bị nhau nước hơn.

Về di truyền học, nhau nước toàn phần có nhiễm thể đồ là 46 XX, nhưng 2X của cha do nhân đôi của nhiễm thể đồ đơn bội của tinh trùng trong một noãn rỗng, không có DNA của mẹ. 3 – 13% nhau nước toàn phần có nhiễm thể đồ 46 XY, do thụ tinh của 2 tinh trùng 1X, 1Y vào một noãn rỗng. Nhiễm thể đồ của nhau nước bán phần thường là tam bội với 69 nhiễm sắc thể, 46 từ cha và 23 từ mẹ.

Về hoá mô miễn dịch, các tế bào nuôi không tiết ra nội tiết tố, các nội tiết tố như HCG và HPL (human placental lactogen) được tiết ra bởi hợp bào nuôi và tế bào nuôi trung gian.

15.1. Nhau nước toàn phần

Đây là bệnh của tế bào nuôi thường gặp nhất. Nhau nước thường phát triển giữa tuần lễ 11 và 25 của thai kỳ. Bệnh nhân thường xuất huyết âm đạo và có tử cung lớn hơn tuổi thai. 1/4 bệnh nhân có triệu chứng tiền sản giật, hoặc nghén nặng. HCG trong máu và nước tiểu tăng cao. Siêu âm thấy hình ảnh bão tuyết trong tử cung, đặc thù của nhau nước.

Đại thể

Các lông nhau phì đại, phù nề có dạng như chùm nho. Các nhau nước này có kích thước từ vài mm đến 1,5cm.

THƯ VIỆN HUBT
TÀI LIỆU PHỤC VỤ THAM KHẢO NỘI BỘ

Vi thể

Các lông nhau phì đại và phù nề mạnh. Các gai nhau không có mạch máu, ở giữa là một xoang chứa dịch. Các tế bào nuôi tăng sản quanh các gai nhau, gồm tế bào nuôi, tế bào nuôi trung gian và hợp bào nuôi. Tế bào nuôi có thể dị dạng.

15.2. Nhau nước bán phần

Nhau nước bán phần chiếm 25 – 43% nhau nước, thường xảy ra từ tuần 9 – 34 của bào thai.

Triệu chứng lâm sàng giống như trong nhau nước toàn phần nhưng tử cung thường nhỏ so với tuổi thai và HCG tăng ít hay không tăng.

Đại thể

Mô nhau ít, thường khoảng 100 hay 200 ml. Các lông nhau phì đại lớn kèm các mảnh mô nhau bình thường, thai hay các màng thai.

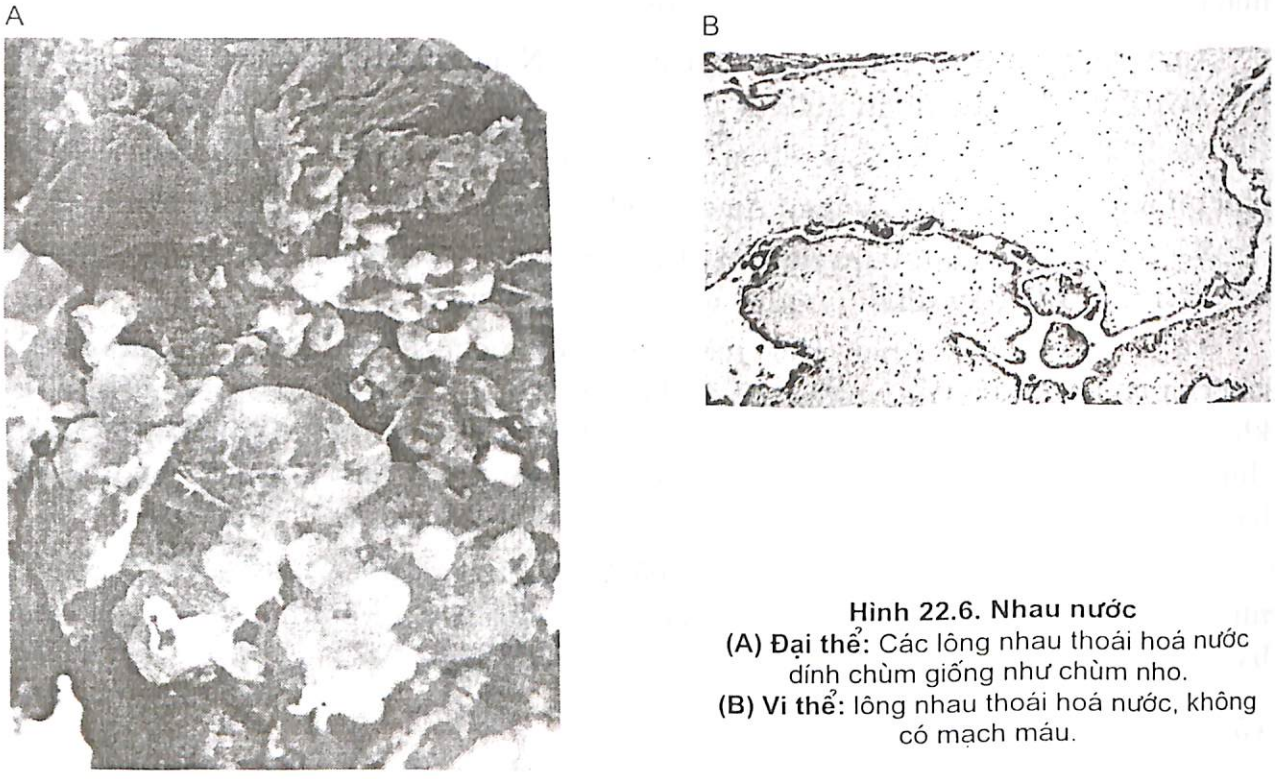

Hình 22.6. Nhau nước
(A) Đại thể: Các lông nhau thoái hoá nước dính chùm giống như chùm nho.
(B) Vi thể: lông nhau thoái hoá nước, không có mạch máu.

Vi thể

Có lẫn lộn các lông nhau phì đại thoái hoá nước và lông nhau bình thường. Tế bào nuôi tăng sản ít hơn trong nhau nước bình thường, khu trú và ít dị dạng.

Chẩn đoán phân biệt nhau nước toàn phần và bán phần còn dựa trên lượng HCG và PLAP (human placental alkaline phosphatase). Ở nhau nước toàn phần, HCG cao nhiều so với PLAP, ở nhau nước bán phần thì ngược lại. Nếu không điều trị, nhau nước sẽ sảy vào tuần lễ 16 – 18 với nhau nước toàn phần và tuần lễ 18 – 20

THƯ VIỆN HUBT
TÀI LIỆU PHỤC VỤ THAM KHẢO NỘI BỘ

với nhau nước bán phần. Nguy cơ lớn nhất của nhau nước là chuyển sang nhau nước xâm nhập hoặc carcinôm đệm nuôi. Khoảng 8–30% bệnh nhân nhau nước cần được điều trị hoá chất bổ sung sau hút nạo nhau nước. Một số nghiên cứu bệnh học về mối liên hệ giữa tiên lượng của nhau nước và tăng sản, dị dạng tế bào nuôi đã cho thấy rằng phân loại dựa trên mức độ tăng sản tế bào nuôi không có giá trị tiên lượng nào cả.

Nhiều nhau nước với ít tăng sản tế bào và hợp bào nuôi cần phải điều trị tiếp vì chuyển sang bệnh lý nhau khác. Trái lại, nhiều nhau nước với tăng sản tế bào nuôi và hợp bào nuôi, có kèm dị dạng tế bào nuôi lại tự khỏi sau nạo hút mà không cần hoá trị bổ túc.

Thông thường điều trị dựa trên theo dõi định kỳ nồng độ HCG.

0,6 – 1,5% bệnh nhân có nhau nước có nguy cơ có lại nhau nước sau này.

15.3. Nhau nước xâm nhập

Nhau nước gọi là xâm nhập khi có các lông nhau nước xâm nhập vào lớp cơ và thường chẩn đoán chỉ được xác định trên mẩu tử cung đã được phẫu tích kỹ. Bệnh này thường cho di căn vào phổi, âm đạo, âm hộ, dây chằng rộng.

Đại thể

Nhau nước xâm nhập có dạng một tổn thương loét xuất huyết từ buồng tử cung lan đến lớp cơ tử cung, có thể xâm nhập nông ở lớp cơ hay làm thủng tử cung và di căn vào dây chằng rộng.

Vi thể

Các lông nhau nước có đường kính từ 4 – 5 mm, với tế bào nuôi, tế bào nuôi trung gian và hợp bào nuôi tăng sản dị dạng, xâm nhập vào lớp cơ, mạch máu tử cung hay các cơ quan lân cận.

Di căn xa xảy ra trong 24 – 40% các trường hợp và thường gặp nhất ở phổi. Hiếm khi cho di căn xuống âm đạo, âm hộ, hay dây chằng rộng.

15.4. Carcinôm đệm nuôi

Carcinôm đệm nuôi là ung thư tế bào nuôi ác tính cao, thường xảy ra sau nhau nước. U gồm các tế bào nuôi, tế bào nuôi trung gian và hợp bào nuôi tăng sản dị dạng và không có hình thành lông nhau.

Hertig và Mansell nhận thấy 50% carcinôm đệm nuôi có tiền căn nhau nước, 25% có tiền căn sẩy thai, 22,5% có thai thường và 2,5% có thai ngoài tử cung.

U thường gây xuất huyết âm đạo bất thường. Khi có di căn phổi bệnh nhân có thể ho ra máu.

Đại thể

U có dạng một khối xuất huyết đỏ sậm với bề mặt lùi sùi. U có thể nhỏ hay rất to và hoại tử.

THƯ VIỆN HUBT
TÀI LIỆU PHỤC VỤ THAM KHẢO NỘI BỘ

Vi thể

U gồm các đốm hay dải tế bào nuôi, tế bào nuôi trung gian, hợp bào nuôi, xâm nhập vào các mô xung quanh và chui vào lòng các mạch. Thường thường, mô u thường gặp ở rìa vùng hoại tử và xuất huyết.

U thường cho di căn xa, 90% di căn phổi, 20 – 60% di căn gan và não. U cũng có thể di căn đến bất cứ nơi nào như thận, bụng, ống tiêu hoá, âm hộ, âm đạo...

Trước khi có hoá trị liệu, tiên lượng bệnh nhân bị carcinôm đệm nuôi rất xấu, chỉ 32% bệnh nhân sống thêm 5 năm sau cắt bỏ tử cung. Hiện nay, với hoá trị liệu, tỷ lệ này là 71 – 81%. Bệnh nhân thường chết do xuất huyết hay sưng phổi.

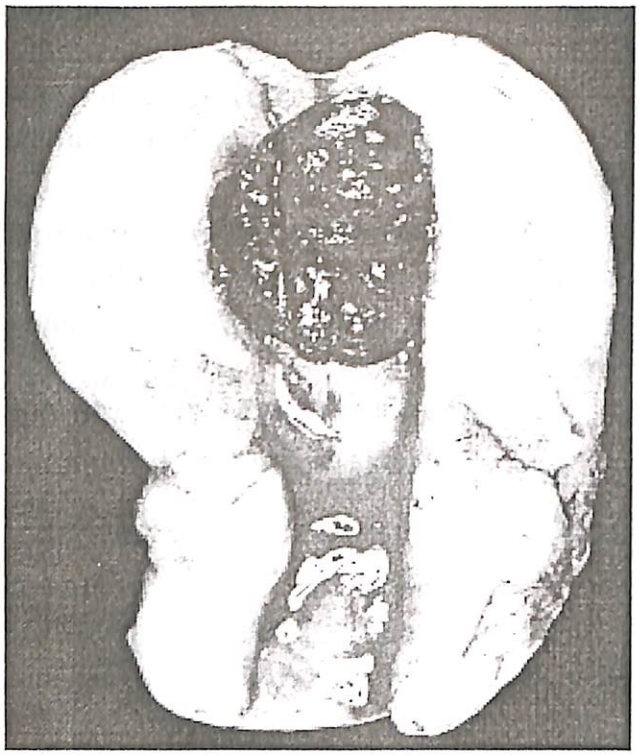

Hình 22.7. Carcinôm đệm nuôi.

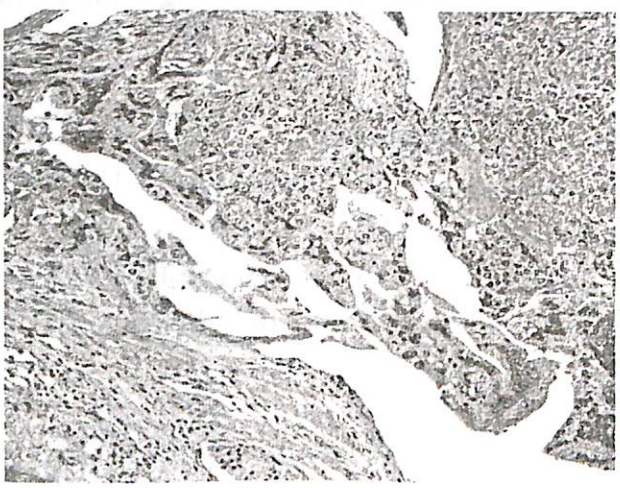

Hình 22.8. Carcinôm đệm nuôi: Tế bào nuôi tăng sản dị dạng (HE x 400).

15.5. U tế bào nuôi nơi bám nhau

Đây là dạng u tế bào nuôi hiếm gặp nhất.

U gồm các tế bào nuôi trung gian, thường lành tính nhưng cũng có thể rất ác tính. U chỉ có một dạng tế bào, khác với carcinôm đệm nuôi có hai dạng tế bào. U không có lông nhau và có tế bào giống như tế bào nuôi xâm nhập vào lớp nội mạc và lớp cơ tử cung ở nơi bám nhau.

THƯ VIỆN HUBT
TÀI LIỆU PHỤC VỤ THAM KHẢO NỘI BỘ

U thường gặp ở phụ nữ, ở lứa tuổi sinh đẻ, thường gây mất kinh và hay xuất huyết bất thường, tử cung thường lớn hơn bình thường.

Đại thể

U có kích thước rất khác nhau, dạng cục, trong lớp cơ tử cung. U giới hạn rõ, mặt cắt mềm, màu nâu đỏ, rải rác có các ổ xuất huyết hoại tử. U có thể xâm nhập ra thanh mạc của tử cung và đôi khi di căn đến phần phụ.

Vi thể

U gồm đa số là tế bào nuôi trung gian tròn hay bầu dục, bào tương nhiều, ưa eosin, nhân to nhỏ không đều, có chất nhiễm sắc kết cục. Các tế bào này sắp xếp thành dám hay dải, xâm nhập và tách các tế bào cơ trơn nhưng không huỷ mô cơ nhiều. Các tế bào này cũng thường xâm nhập vào màng rụng, vào trong các mạch máu. Cần phân biệt tế bào này với các tế bào khác: bào tương tế bào nuôi trung gian nhiều, khác với tế bào nuôi, thường ít bào tương hơn, bào tương sáng hay có hạt. Tế bào nuôi trung gian thường chỉ có một nhân, trong khi hợp bào nuôi nhiều nhân, bào tương ái toan đậm, có nhiều không bào trong bào tương.

U thường khu trú, nhưng cũng có thể hoá ác, di căn vào dây chằng rộng và vào buồng trứng. U ít nhạy với hoá trị. Về sinh hoá, u tiết ra HCG và nhiều HPL, do đó, dễ phân biệt với sarcôm cơ trơn dạng biểu mô hay với carcinôm kém biệt hoá không tiết ra các chất trên.

TÀI LIỆU THAM KHẢO

1. Fox H, Buckky CH : The Female Genital Tract and Ovaries. In McGee JO'D, Isaacson PG, Wright NA: Oxford Textbook of Pathology. Vol 2a, 1992, Oxford University Press: 1563–1639
2. Grum CP : The Female Genital Tract. In Cotran PS, Kuman V, Collins T : Pathologic Basic of Disease, 6th. 1999, WB Saunder Company : 1035– 1098
3. Hendrickson MR and Kempson RL : The Uterine Corpus. In Sternberg SS : Diagnostic Surgical Pathology.Vol 2, 1994, Raven Press: 2091 – 2194
4. Prat J: Female Reproductive System. In Damjanov I. Linder J : Anderson' s Pathology. Vol 2. 10th. 1996, Mosby : 2231– 2309

TỰ LƯỢNG GIÁ

Chọn câu trả lời đúng nhất trong các câu từ 1 đến 10

Câu 1. Tuyến nội mạc tử cung vừa phát triển, vừa chế tiết gặp trong trường hợp:

A. Tăng sản nội mạc tử cung.

B. Bong nội mạc tử cung không đều.

THƯ VIỆN HUBT
TÀI LIỆU PHỤC VỤ THAM KHẢO NỘI BỘ

C. U cơ tử cung.

D. Pôlíp tuyến.

E. Lạc nội mạc tử cung trong cơ trơn.

Câu 2. Uống thuốc ngừa thai có thể làm nội mạc tử cung:

A. Phì đại.

B. Tăng sản.

C. Teo đét.

D. Nghịch sản.

E. Chuyển sản màng rụng.

Câu 3. U lành cơ trơn tử cung có đặc điểm:

A. Tuyến chuyển sản gai.

B. Tăng sản mạch máu.

C. Tăng sản tuyến.

D. Ít phân bào.

E. Nghịch sản tuyến.

Câu 4. U cơ trơn đa bào **không có** đặc điểm:

A. Rất ít collagen.

B. Rất ít phân bào.

C. Có nhiều tế bào dị dạng.

D. Lưới võng bào quanh từng bó tế bào.

E. Ít mạch máu.

Câu 5. Pôlíp tăng sản nội mạc tử cung có đặc điểm:

A. Ít gặp nhất.

B. Không chịu ảnh hưởng của estrogen.

C. Mô đệm tương tự như ở giai đoạn phát triển.

D. Cuống pôlíp có ít mạch máu.

E. Chuyển sản gai là dấu hiệu ác tính.

Câu 6. Trong chu kỳ đầu sử dụng thuốc ngừa thai, nội mạc tử cung có:

A. Các tuyến tăng trưởng mạnh.

B. Giai đoạn phát triển tuyến kéo dài hơn bình thường.

C. Tế bào biểu mô tuyến có không bào chứa lipid.

D. Mô đệm nội mạc xơ hóa.

E. Phản ứng màng rụng.

Câu 7. Nội mạc tử cung có vòng tránh thai bằng nhựa có hiện tượng:

A. Phản ứng viêm cấp tính.

B. Loét nội mạc.

THƯ VIỆN HUBT
TÀI LIỆU PHỤC VỤ THAM KHẢO NỘI BỘ

C. Nội mạc phát triển hơn bình thường.

D. Mô đệm nội mạc tăng sản sợi.

E. Hình thành pôlíp nội mạc.

Câu 8. Hình ảnh vi thể của tăng sản nội mạc đơn thuần khác với loại tăng sản phức tạp ở chỗ tăng sản đơn thuần có đặc điểm:

A. Kiểu mô tuyến xếp thành 2 đến 4 lớp.

B. Tế bào biểu mô có nhân to nhỏ không đều.

C. Các ống tuyến ngoằn ngoèo chen chúc nhau.

D. Nhiều hình ảnh phân bào.

E. Có nhiều mô đệm quanh các ống tuyến.

Câu 9. Hình ảnh vi thể gồm tăng sản biểu mô nội mạc với tế bào to, mất cực tính, tỷ lệ nhân trên bào tương tăng. Nhân to nhỏ không đều, chất nhiễm sắc kết cục, hạt nhân lớn, là đặc điểm của:

A. Tăng sản nội mạc đơn thuần.

B. Tăng sản nội mạc phức tạp.

C. Tăng sản nội mạc không điển hình.

D. Pôlíp nội mạc.

E. Nội mạc biến đổi do thuốc ngừa thai.

Câu 10. Đặc điểm vi thể của carcinôm nội mạc tử cung là:

A. Mô đệm thoái hoá nhầy hoặc nhiều vùng hoại tử.

B. Các ống tuyến xếp san sát nhau, không có mô đệm giữa các ống tuyến.

C. Tế bào tuyến biệt hoá rõ, ít dị dạng.

D. Có phản ứng màng rụng.

E. Có thấm nhập nhiều lymphô bào.

Chọn câu trả lời tương ứng chéo trong các câu từ 11 đến 15

Loại carcinôm nội mạc	Có đặc điểm
Câu 11. Carcinôm nội mạc điển hình	A. Thường xâm nhập lan tỏa ở nội mạc, dạng biệt hoá kém, không có chuyển sản gai.
Câu 12. Carcinôm tế bào có lông chuyển	B. Không có carcinôm tuyến nội mạc và không có carcinôm tế bào gai cổ tử cung.
Câu 13. Carcinôm chế tiết	C. Các yếu tố nguy cơ là bệnh béo phì, không sinh đẻ hoặc đẻ ít.
Câu 14. Carcinôm tuyến chuyển sản gai	D. Gặp ở phụ nữ sử dụng estrogen.
Câu 15. Carcinôm tuyến gai	E. U có hơn 50% tế bào nhuộm PAS dương tính.

THƯ VIỆN HUBT
TÀI LIỆU PHỤC VỤ THAM KHẢO NỘI BỘ

Chọn câu trả lời Nhân – Quả trong các câu từ 16 đến 20

Câu 16. (1) Nhau nước toàn phần làm tử cung lớn hơn tuổi thai trong khi nhau nước bán phần làm tử cung nhỏ hơn tuổi thai **BỞI VÌ** (2) Nhau nước toàn phần có nhiễm sắc thể đồ là 46XX hoặc 46 XY mà không có DNA của mẹ.

Câu 17. (1) Trong nhau nước bán phần có thể có mô nhau bình thường hoặc thai, màng thai **BỞI VÌ** (2) Nhiễm sắc thể đồ nhau nước bán phần gồm 46 từ cha và 23 từ mẹ.

Câu 18. (1) Mức độ tăng sản tế bào nuôi không có giá trị tiên lượng **BỞI VÌ** (2) Nhau nước với tăng sản tế bào nuôi ít lại có thể chuyển sang bệnh lý khác còn nhau mới kèm tăng sản nhiều tế bào nuôi và hợp bào nuôi thường tự khỏi sau nạo hút.

Câu 19. (1) Chẩn đoán là nhau nước xâm nhập khi có tế bào nuôi và hợp bào nuôi trong lớp cơ tử cung. **BỞI VÌ** (2) Nhau nước xâm nhập có thể cho di căn xa đến phổi.

Câu 20. (1) Chẩn đoán phân biệt nhau nước xâm nhập và carcinôm đệm nuôi chủ yếu dựa vào đo lượng HCG máu. **BỞI VÌ** (2) Cả hai loại nhau nước xâm nhập và carcinôm đệm nuôi đều có tế bào nuôi dị dạng và xâm nhập mạch máu.

THƯ VIỆN HUBT
TÀI LIỆU PHỤC VỤ THAM KHẢO NỘI BỘ

Bài 23

BỆNH BUỒNG TRỨNG

MỤC TIÊU

1. *Mô tả và phân tích các loại u xuất phát từ biểu mô phủ buồng trứng.*
2. *Mô tả và phân tích hai dạng u hạt – vỏ bào.*
3. *Mô tả và phân tích u nghịch mầm.*
4. *Mô tả và phân tích u xoang nội bì phôi.*
5. *Mô tả và phân tích carcinôm phôi.*
6. *Mô tả và phân tích carcinôm đệm nuôi.*
7. *Mô tả và phân tích ba dạng u quái: không trưởng thành, trưởng thành, với chủ yếu một loại mô.*

Tuyến sinh dục xuất hiện vào tháng đầu của bào thai dưới dạng một gờ khu trú ở mặt trước – trong của trung thận, được gọi là mào sinh dục. Mào sinh dục được bao phủ bởi biểu mô khoang và có một vùng trung tâm đệm sợi dưới biểu mô. Vào tuần thứ sáu, các mầm bào nguyên thuỷ di chuyển từ túi phôi vào mào sinh dục. Lúc này, biểu mô khoang nguyên thuỷ tăng sản tích cực, xâm nhập vào mô đệm, hình thành các dây giới bào nguyên thuỷ từ từ bao quanh các mầm bào. Vào tuần thứ mười, tuyến sinh dục chưa biệt hoá chuyển dần dần thành buồng trứng. Vùng tủy teo đi, hình thành các nang trứng nguyên thuỷ ở vùng vỏ với sự phát triển của dây giới bào thứ cấp tại vùng vỏ. Các dây này đứt đoạn để thành các nang bào vây quanh mầm bào, lúc này đã trở thành nguyên bào noãn, rồi sau thành noãn bào.

Ở trẻ sơ sinh, buồng trứng dài và hẹp, nằm trong khung chậu thật, kích thước 1,3 × 0,5 × 0,3cm. Ở tuổi dậy thì, buồng trứng hình bầu dục, kích thước 3 × 1,8 × 1,2cm. Ở phụ nữ trưởng thành, buồng trứng lớn hơn: 3 – 5cm × 1,5 – 3cm × 0,6 – 1,5cm, nặng 5 – 8 gam. Sau mãn kinh buồng trứng teo lại. Vỏ bao trắng hồng, nhẵn, thể vàng, thể trắng, nằm rải rác trong vùng vỏ và tủy của buồng trứng.

Tổn thương thường gặp nhất ở buồng trứng là u buồng trứng. Bệnh lý viêm rất hiếm gặp. U có thể sinh ra từ những mô phức tạp của buồng trứng trưởng thành hay của vết tích mô phôi của buồng trứng. U dạng nang hay gặp hơn u dạng đặc.

Về xuất độ, ung thư buồng trứng đứng hạng 6, sau ung thư vú, đại tràng, cổ tử cung, thân tử cung, và dạ dày, nhưng cho đến hiện nay, ung thư buồng trứng vẫn là nguyên nhân tử vong phụ khoa hàng đầu ở châu Âu. Ở Mỹ, số trường hợp mới

THƯ VIỆN HUBT
TÀI LIỆU PHỤC VỤ THAM KHẢO NỘI BỘ

mỗi năm là 14,2 trường hợp trên 100.000 phụ nữ da trắng và 9,3 trên 100.000 phụ nữ da đen (Greene, 1984). Ung thư này có xuất độ cao ở Bắc Âu và Bắc Mỹ, thấp ở Nhật Bản (Gorins, 1985). Ở Pháp, năm 1982, số trường hợp mới là 10,6 trên 100.000 phụ nữ ở lứa tuổi 35 – 64 tuổi.

Trong các yếu tố nguy cơ, có yếu tố gia đình. Piver (1984) và Heintz (1985) thấy có nhiều gia đình có hơn hai người bị ung thư buồng trứng. Các ung thư có tính cách gia đình thường xảy ra sớm hơn, và 90 – 97% u là ung thư dịch trong và có nhiều dạng carcinôm tuyến kém biệt hoá. Ung thư buồng trứng có xuất độ cao ở phụ nữ không sinh đẻ hay sinh ít con. Ngược lại, nhiều tác giả như Cramer, Weiss nhận thấy xuất độ ung thư buồng trứng thấp ở phụ nữ dùng lâu dài thuốc ngừa thai. Các yếu tố nguy cơ khác như yếu tố ăn uống, nhiều chất béo và ít sinh tố A hay virus có vai trò không đáng kể.

1. U BIỂU MÔ THÔNG THƯỜNG

U biểu mô thông thường có xuất độ cao nhất, chiếm 75% các u buồng trứng và khoảng 90% các ung thư buồng trứng.

Phân loại dựa trên các tiêu chuẩn sau đây:

Loại mô học

Có năm loại mô học và 8 loại u.

Mức độ ác tính

Các u được phân ra u lành, u giáp biên ác, u ác. U giáp biên ác có những đặc điểm mô học như carcinôm tuyến nhưng không có dấu hiệu xâm nhập vào mô đệm. U được chẩn đoán là giáp biên ác khi có ít nhất 2 trên 4 tiêu chuẩn như sau:

– Biểu mô nẩy chồi,

– Biểu mô xếp nhiều tầng,

– Có hoạt động phân bào,

– Có dị dạng nhân.

Biểu mô nẩy chồi là hậu quả sự tăng sản biểu mô nhiều so với tăng sản mô đệm, biểu mô xếp dạng nhú, dạng chồi.

Biểu mô xếp nhiều tầng cũng là hậu quả của sự tăng sản quá mức biểu mô, và là yếu tố rất giá trị trong chẩn đoán u dịch nhầy.

Phân bào nhiều, phân bố không đồng đều trong khối u.

Tìm kiếm dấu hiệu không xâm nhập vào mô đệm, để khẳng định u là loại giáp biên ác phải được thực hiện trên tối thiểu hơn 10 mẫu sinh thiết (Hart và Norris, 1973). Đối với u nhầy, phải lấy mẫu mỗi 2 cm.

U Brenner có nhiều thành phần sợi hơn thành phần biểu mô. Đối với các u buồng trứng khác có nhiều mô sợi thì tên gọi u được thêm từ sợi chẳng hạn u tuyến – sợi, u tuyến nang – sợi.

THƯ VIỆN HUBT
TÀI LIỆU PHỤC VỤ THAM KHẢO NỘI BỘ

Hầu hết u biểu mô thông thường phát triển trong buồng trứng hoặc vừa phát triển trong và ở bề mặt buồng trứng. Nhưng có một số u dịch trong chỉ phát triển ở bề mặt của buồng trứng, chẳng hạn u nhú hay u dịch trong bề mặt.

1.1. Các u dịch trong

Các u dịch trong (lành và ác) chiếm 50% các u buồng trứng.

Carcinôm tuyến nang dịch trong và u giáp biên ác dịch trong chiếm 35 – 40% các ung thư buồng trứng. Đối với u dịch trong: 70% lành, 5 – 10% giáp biên ác, 20 – 25% ác. Tuổi xuất hiện u lành từ 30 – 60 tuổi, u ác từ 40 – 70 tuổi.

Đại thể

Không có tiêu chuẩn nào phân biệt được u lành với u giáp biên ác hay với u ác. Đôi khi, u dịch trong giáp biên ác và u ác có các nhú nhiều hơn.

* U nang dịch trong lành tính thường là dạng u tuyến nang. U có dạng nang một thùy hay nhiều thùy, vỏ bao trơn láng hoặc có nhú nhỏ. U ở cả hai buồng trứng trong 7 – 12% các trường hợp (Scully, 1979).

* U nang dịch trong giáp biên ác ở cả hai buồng trứng trong 25 – 34% các trường hợp. 16 – 18% các trường hợp cho di căn ngoài buồng trứng. Kích thước u thường thay đổi từ 5 – 20cm đường kính. Trong tất cả các trường hợp có nhiều nhú trong lòng nang. Trong 1/4 các trường hợp có nhú ở bề mặt.

* U nang dịch trong ác tính (carcinôm tuyến nang – dịch trong) trong 66% trường hợp ở cả hai buồng trứng và có di căn ngoài buồng trứng trong 80% các trường hợp. Thường u đặc hay nang hay nửa đặc nửa nang. Khi đặc, u cứng, bờ, thường xuất huyết hoại tử và không phân biệt được với các loại u ác buồng trứng khác. Khi nửa đặc nửa nang, khó phân biệt u với u giáp biên ác.

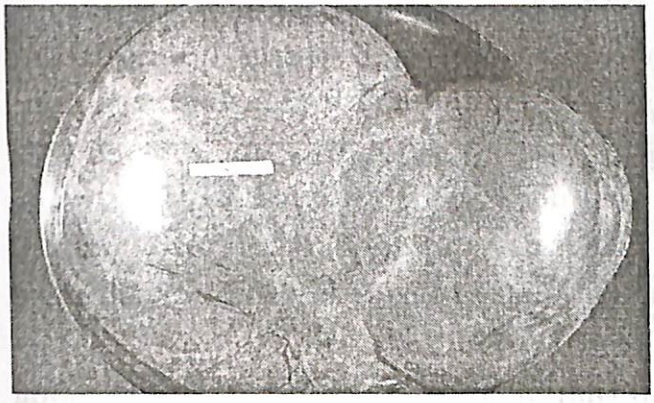

Hình 23.1. U nang dịch trong lành tính buồng trứng:
Thường là u nang, vỏ bao trơn láng, có một thùy hay nhiều thùy, giữa các thùy có vách ngăn.

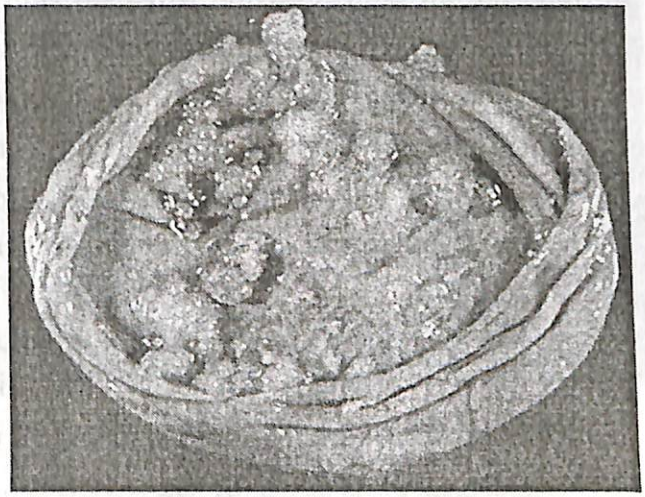

Hình 23.2. Carcinôm nang dịch trong buồng trứng: Bên trong có nhiều chồi nhú dù vỏ bao bên ngoài trơn láng.

THƯ VIỆN HUBT
TÀI LIỆU PHỤC VỤ THAM KHẢO NỘI BỘ

Vi thể

Biểu mô lót u dịch trong là biểu mô vuông hay trụ thấp, đều đặn, nhân nằm ở giữa tế bào. Không có hình ảnh phân bào. Các tế bào biểu mô có chứa chất kháng men diastase, có các phản ứng PAS, Alcian blue và mucicarmine dương tính. Có thể thấy các thể vôi (cũng gọi là thể cát) trong mô đệm. Dưới lớp biểu mô là mô liên kết thưa với rải rác các mạch máu.

U dịch trong giáp biên ác thực tế là u có độ ác tính thấp với lớp biểu mô lót tăng sản thành nhiều lớp tế bào, với các nhú vi thể, các nhú này có thể tróc ra và trôi trong u nang, nhân dị dạng, phân bào ít hơn 4 trong 10 quang trường rộng. Biểu mô với các tế bào dị dạng, các đám, các nhú tế bào không xâm nhập vào mô đệm. Trong 20 – 40% các trường hợp có các thể vôi tròn.



Hình 23.3: U nang dịch trong buồng trứng: Tế bào u hình vuông đơn, xếp thành đám tạo nhú (HE x 200).

Carcinôm tuyến nang dịch trong xâm nhập vào mô đệm, có nhiều mức độ biệt hoá khác nhau: rõ, vừa, kém. Trong dạng biệt hoá rõ, có dạng nhú rõ rệt, với trục liên kết ở giữa, và biểu mô đa tầng dị dạng bao phủ trục. Dạng biệt hoá vừa, các nhú chen chúc nhau, khó nhận dạng trục liên kết của các nhú.

Dạng biệt hoá kém, các tế bào xếp thành dãy, dải. Nhân tế bào biểu mô dị dạng, to nhỏ không đều, có phân bào. 32,5% carcinôm tuyến nang dịch trong có nhiều thể vôi tròn, và theo Aure thì tiên lượng khá hơn. Như trong u lành, bờ tế bào biểu mô cực ngọn nhuộm dương tính với PAS, mucicarmine và Alcian blue.

U dịch trong ác tính thấp và carcinôm tuyến nang–dịch trong buồng trứng thường cho di căn vào mạc nối lớn. Di căn hạch hiếm gặp hơn và ở giai đoạn trễ hơn.

Tiên lượng các carcinôm tuyến nang dịch trong buồng trứng là 35% có thời gian sống thêm 5 năm. Tiên lượng này còn tùy thuộc vào giai đoạn lâm sàng và độ biệt hoá của u.

Trong giai đoạn I, 50 – 70% bệnh nhân sống thêm 5 năm. Giai đoạn II, chỉ còn 40 – 50%. Giai đoạn III, chỉ còn 5 – 8%. Giai đoạn IV, gần như 0%.

Nhưng tiên lượng các u dịch trong ác tính thấp hoàn toàn khác. 90 – 95% sống thêm 5 năm. 80 – 90% sống thêm 10 năm. 72 – 86% sống thêm 15 năm.

1.2. Các u dịch nhầy

U dịch nhầy là u mà biểu mô có tế bào nhầy, tế bào này tương tự như biểu mô

THƯ VIỆN HUBT
TÀI LIỆU PHỤC VỤ THAM KHẢO NỘI BỘ

cổ tử cung hay biểu mô ruột, và thỉnh thoảng có tế bào ưa bạc và hiếm khi có tế bào Paneth.

U chiếm khoảng 15 – 20% u buồng trứng. Trong các u dịch nhầy, 85% lành, 6% ác tính thấp và 9% ác tính.

Carcinôm tuyến nang dịch nhầy chiếm khoảng 6–10% ung thư buồng trứng.

U nang dịch nhầy ác tính thấp và ác tính thường gặp ở lứa tuổi 40 – 70 tuổi. U lành thường gặp ở lứa tuổi 30 – 50 tuổi.

Đại thể

U nang dịch nhầy thường là loại có kích thước lớn nhất trong các u buồng trứng, thường từ 15 – 30cm. U thường có nhiều nang, vách mỏng, chứa dịch sền sệt, vỏ bao trơn láng.

U nang dịch nhầy ác tính thấp và carcinôm tuyến nang dịch nhầy đôi khi rất giống u lành, nhưng có nhiều vùng đặc hơn và nhiều nhú hơn trên diện cắt.

5% u lành ở cả hai buồng trứng 8 – 10% u ác tính thấp ở cả hai bên và 10 – 20% u ác tính ở cả hai buồng trứng.

Vi thể

U nang dịch nhầy được lót bởi một lớp tế bào trụ cao chế tiết chất nhầy, nhân đều đặn, nằm ở đáy.

U nang dịch nhầy ác tính thấp có biểu mô trụ nhầy đa tầng, tế bào với nhân dị dạng, không đều, tăng sắc, hạt nhân to. Thỉnh thoảng có hình ảnh phân bào. Các tế bào biểu mô hợp thành tuyến, tăng sản nhiều với rất nhiều nhú trong lòng nang. Các nang thường san sát nhau, biến dạng do chèn ép lẫn nhau, có rất ít mô đệm xen kẽ giữa các nang



Hình 23.4. U nang dịch nhầy lành tính của buồng trứng:
Vách u bằng mô sợi, lót bởi một lớp biểu mô trụ cao giống biểu mô cổ trong tử cung. Tế bào biểu mô có thể tạo nhú nhô vào trong lòng nang (HE x 200).

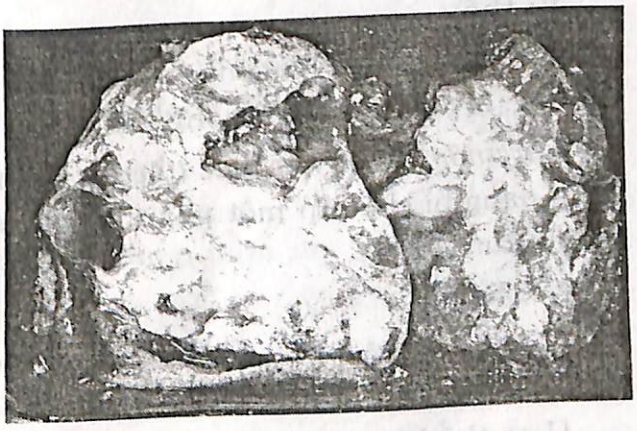

Hình 23.5. Carcinôm nang dịch nhầy buồng trứng:
Bên trong u có nhiều nang nhỏ.

THƯ VIỆN HUBT
TÀI LIỆU PHỤC VỤ THAM KHẢO NỘI BỘ

U không xâm nhập mô đệm như u dịch nhầy ác, nhưng đôi khi trên vi thể rất khó đánh giá u xâm nhập hay không xâm nhập, nên Hart và Norris đề xuất u ác tính thấp nếu 3 lớp tế bào trở lại, nếu nhiều hơn 3 lớp, u ác tính thật sự.

U với tế bào biểu mô dạng sàng hay u có 4 lớp tế bào trở lên hay có thay đổi của mô đệm được đánh giá là u xâm nhập hay ác tính thật sự.

U dịch nhầy ác (carcinôm tuyến nang dịch nhầy) có nhiều dạng: biệt hoá rõ, biệt hoá vừa và biệt hoá kém. Dạng biệt hoá rõ có các nang hay tuyến phủ bởi các tế bào nhầy, cao, với ít phân bào, dạng biệt hoá vừa có các tuyến dị dạng hơn, nhiều phân bào hơn và trong dạng biệt hoá kém, các tế bào tuyến xếp thành những dây tế bào, những ổ tế bào không đều nhau, rải rác trong mô đệm sợi, có khi đâu lưng vào nhau. Khoảng 15% u ác tính thấp cho di căn ngoài buồng trứng lúc được chẩn đoán. Khoảng 20% u ác tính cho di căn lúc phẫu trị, và ở giai đoạn trễ, có di căn máu và di căn hệ lymphô.

Tiên lượng u dịch nhầy ác tính thấp tốt, 81 – 91% sống thêm 5 năm, 68 – 87% sống thêm 10 năm. Tiên lượng u dịch nhầy ác tính là 50 – 60% sống thêm 5 năm, 34 – 39% sống thêm 10 năm.

1.3. U dạng nội mạc tử cung

U chiếm 5% u buồng trứng. Carcinôm tuyến và u tuyến ác tính thấp chiếm 15–25% ung thư buồng trứng. U lành và u ác tính thấp rất hiếm gặp. Bệnh nhân thường khoảng 53 tuổi.

Đại thể

30% các ung thư dạng nội mạc tử cung ở cả hai buồng trứng. U ác tính thấp thường dạng nang, chứa dịch xuất huyết.

Vi thể

Các tuyến chen chúc nhau, lưng đâu lưng vào nhau, không đều, tế bào biểu mô dị dạng, ít phân bào. U không xâm nhập vào mô đệm.

Carcinôm dạng nội mạc tử cung thường có dạng nang, đường kính từ 2 – 35cm. Lòng nang bị che lấp một phần bởi các nhú bở. Có khi u đặc, có những vùng hoại tử hay xuất huyết.

Vi thể

U có dạng biệt hoá rõ với các ống tuyến, biệt hoá vừa, hay biệt hoá kém với các tế bào không xếp thành tuyến.

U có thể kèm theo sự hiện diện của các tế bào gai trong 30% các trường hợp. Nếu tế bào gai lành, là dạng adenoacanthôm, nếu tế bào gai ác tính thì là dạng carcinôm tuyến – gai.

Trong 15 – 20% các trường hợp ung thư dạng nội mạc tử cung có kèm ung thư tuyến nội mạc tử cung. Thường đây là hai ung thư cùng phát triển độc lập và đồng thời với nhau.

THƯ VIỆN HUBT
TÀI LIỆU PHỤC VỤ THAM KHẢO NỘI BỘ

Tiên lượng khá tốt, 50% sống thêm 5 năm và 35 – 40% sống thêm 10 năm. Tiên lượng này không thay đổi nếu có ung thư nội mạc tử cung kèm theo.

1.4. U hỗn hợp trung bì

Hiếm gặp, thường sau mãn kinh và ở tuổi trung bình là 58 tuổi. U có hai thành phần: mô liên kết và biểu mô.

60% u hỗn hợp trung bì là loại đa dạng, với mô đệm dị dạng, có nhiều tế bào hình thoi, nhân đậm, xếp san sát nhau, nhiều hình ảnh phân bào. Có nơi mô đệm có mô sụn, mô xương, mô dạng xương, mô cơ vân.

Biểu mô thường có dạng ung thư tuyến với nhiều mức độ biệt hoá khác nhau.

Đại thể

U chỉ ở một buồng trứng, đường kính trung bình 14cm. U nửa đặc nửa nang và có nhiều vùng xuất huyết hoại tử. 10% u ở cả hai buồng trứng.

Tiên lượng sống là 12 tháng cho u đơn dạng và 6 tháng cho u đa dạng.

1.5. U tế bào sáng

Trước kia u tế bào sáng được coi như có nguồn gốc từ trung thận. Hiện nay, với hình ảnh siêu cấu trúc, u được xếp vào u có nguồn gốc từ ống Müller như những u biểu mô khác. 24% các u tế bào sáng có kết hợp với bệnh lạc nội mạc tử cung, và trong ung thư nội mạc tử cung cũng có dạng ung thư với tế bào sáng, càng củng cố nguồn gốc u này từ ống Müller. Hơn nữa, tiên lượng u tế bào sáng cũng tương tự như tiên lượng u dạng nội mạc tử cung. U chiếm 5% các ung thư buồng trứng, với tuổi trung bình 53 tuổi.

Đại thể

Hầu hết các u tế bào sáng ác là u đặc. U thường có dạng nang, lòng nang bị bít hầu hết bởi mô u tăng sản. U thường chỉ có một nang. Xẻ đôi mô u màu vàng nhạt. 3% u ở cả hai buồng trứng.

Vi thể

U có dạng ống, dạng tuyến, dạng nhú, dạng nang, nằm rải rác trong mô đệm sợi. Các tế bào biểu mô lót có dạng đầu đinh, nhân to, bào tương ít và phình ra ở cực ngọn tế bào hoặc tế bào vuông hay trụ, bào tương sáng.

U này thường phối hợp với ung thư dịch trong hay ung thư dạng nội mạc tử cung.

1.6. U Brenner

U Brenner là u sợi – biểu mô với mô đệm tương tự như mô đệm buồng trứng và các ổ tế bào biểu mô chuyển tiếp như biểu mô tiết niệu. Nhân tế bào biểu mô thường có một rãnh như hạt cà phê.

THƯ VIỆN HUBT
TÀI LIỆU PHỤC VỤ THAM KHẢO NỘI BỘ

U Brenner chiếm 2–3% u buồng trứng. 2% u Brenner ác tính. U thường gặp ở lứa tuổi 40 – 50 tuổi, u ác thường gặp ở lứa tuổi 50 – 60 tuổi.

U Brenner lành thường ở hai buồng trứng trong 6% các trường hợp. U ác thường chỉ ở một buồng trứng.

Đại thể

Hầu hết u Brenner là u đặc, chắc, mặt cắt cuộn, trắng xám. U kích thước thay đổi, chỉ thấy được trên vi thể hoặc có đường kính từ 2 – 8cm. Trong u đặc có thể có nhiều nang nhỏ. U không có vỏ bao.

Vi thể

Các ổ tế bào biểu mô đặc hay nang hóa, nằm rải rác trong mô đệm dày đặc tế bào hình thoi. Các tế bào biểu mô đa diện, lạt màu, bào tương ái toan, nhân bầu dục với một rãnh dọc như hạt cà phê.

U thường phối hợp với u nang dịch nhầy và u quái dạng nang.

U Brenner tăng sản thường có dạng u nang nhiều thùy, trong nang nhú. U Brenner ác có nhiều vùng đặc hơn và có hoại tử.

Vi thể

U Brenner tăng sản có dạng nang được lót bởi một lớp biểu mô chuyển tiếp có từ 8 – 20 lớp tế bào với ít dị dạng tế bào. Rải rác có một vài hình ảnh phân bào. U không xâm nhập mô đệm.

U Brenner tăng sản là u lành tính.

Trong u Brenner ác, thành phần ác tính là ung thư biểu mô chuyển tiếp, ung thư gai hay ung thư không biệt hoá. U xâm nhập mô đệm.

1.7. U hỗn hợp biểu mô

U hỗn hợp biểu mô phối hợp ít nhất hai trong năm loại mô học chính của u biểu mô thông thường. Các loại này phải tượng trưng ít nhất cho 10% thể tích u.

Các dạng u hỗn hợp biểu mô thường gặp là:

* U Brenner – u dịch nhầy
* U dịch trong – u dạng nội mạc tử cung
* U dịch nhầy – u dạng nội mạc tử cung

2. U MÔ ĐỆM DÂY GIỚI BÀO (U MÔ ĐỆM DỤC)

U xuất phát từ dây giới bào hoặc từ mô đệm của tuyến sinh dục nguyên thuỷ và chiếm 6% u buồng trứng.

2.1. U hạt vỏ bào

Gồm: u hạt bào, u vỏ bào và u sợi bào, đơn thuần hay phối hợp, với nhiều mức độ khác nhau.

THƯ VIỆN HUBT
TÀI LIỆU PHỤC VỤ THAM KHẢO NỘI BỘ

2.1.1. U hạt bào

U chiếm 2 – 3% u buồng trứng, thường tiết ra estrogen. U có hai dạng mô học khác nhau: u hạt bào ở người lớn và u hạt bào ở tuổi thiếu niên.

* U hạt bào ở người lớn: u thường gặp ở lứa tuổi 45 – 55 tuổi. 1/3 u có trước mãn kinh, 2/3 sau mãn kinh, thường kèm dấu hiệu cường estrogen. Bệnh nhân thường có rối loạn kinh nguyệt hay rong huyết sau mãn kinh. U hạt bào có kèm theo tăng sản nội mạc tử cung (22 – 65% các trường hợp) hoặc kèm theo ung thư nội mạc tử cung (5% các trường hợp). Có 2,5 – 5% u ở cả hai buồng trứng.

Đại thể

U có đường kính trung bình từ 5 – 15cm. U thường có vỏ bao, dạng đặc hay nang với dịch xuất huyết. U xám, trắng hay vàng tùy theo có chứa ít hay nhiều lipid.

Vi thể

U gồm các hạt bào với một ít vỏ bào, sợi bào hay cả hai. Các hạt bào sắp xếp nhiều dạng khác nhau: dạng nang, dạng ốc đảo, dạng lưới, dạng ống đặc, dạng ống rỗng v.v... Dạng nang vi thể thường có nhiều hốc nhỏ tương tự như những thể Call–Exner. Hạt bào ít bào tương, với nhân bầu dục hay có góc cạnh, đều đặn, nhạt màu, với rãnh ở trung tâm, hạt nhân rõ. U hạt bào ở người lớn có thể tái phát trong 1/3 các trường hợp sau 5 năm và trong 1/5 các trường hợp sau 10 năm. U ác tính thấp, tiến triển chậm, nhưng tiên lượng xấu nếu u lớn, lan ra ngoài buồng trứng hay làm nứt vỏ bao.

Nếu u khu trú ở một buồng trứng, tỷ lệ sống thêm 10 năm là 80% với giai đoạn Ia, và là 49% với tất cả u hạt bào. Kích thước u cũng quan trọng, theo Fox, u có đường kính dưới 5cm sống 100% sau 10 năm, nếu u từ 6 – 15cm, tỷ lệ sống thêm 10 năm là 37%, và nếu u lớn hơn nữa thì tỷ lệ sống sót chỉ còn 33%.

* U hạt bào ở tuổi thiếu niên: 85% u hạt bào xảy ra trước tuổi dậy thì có hình ảnh mô học khác hẳn với u hạt bào ở người lớn. Xuất độ u hạt bào này phân phối như sau: 45% u xảy ra 10 năm đầu; 32% u xảy ra từ 11 – 20 tuổi; 20% u xảy ra từ 21 – 30 tuổi; 3% u xảy ra sau 30 tuổi. 82% u hạt bào có kèm triệu chứng dậy thì sớm ở trẻ em, nhưng không có hiện tượng rụng trứng kèm theo. Do dư estrogen, bé gái có ngực phát triển, mọc lông nách và lông mu, tăng trưởng cơ thể nhanh, rong huyết bất thường. U này có thể phối hợp với hội chứng Potter, bệnh Ollier, hay hội chứng Maffuci. (Bệnh Ollier hay bệnh đa u lành sụn, bệnh Maffuci hay đa u sụn lành và u lành mạch máu).

Đại thể

U thường chỉ ở một buồng trứng, đặc hay nang hay nửa đặc nửa nang. U thường xuất huyết và có khi vỡ trong ổ bụng.

Vi thể

U đặc, với nhiều mảng tế bào hạt, có nơi hình thành nang. Lòng nang chứa

THƯ VIỆN HUBT
TÀI LIỆU PHỤC VỤ THAM KHẢO NỘI BỘ

dịch ái toan, bắt màu nhuộm mucicarmin. Các nang kích thước thay đổi, hình dạng đều, tròn hay bầu dục. Hai đặc điểm mô học phân biệt u hạt bào ở tuổi thiếu niên và u hạt bào ở người lớn là các nhân tròn, đậm màu, hầu hết không có rãnh và bào tương hạt bào nhiều, ưa êosin. Tế bào thường có nhiều phân bào. Nhân dị dạng ít hay nhiều. Tiên lượng u hạt bào ở tuổi thiếu niên tốt nếu u được phát hiện ở giai đoạn sớm, và còn khu trú ở buồng trứng.

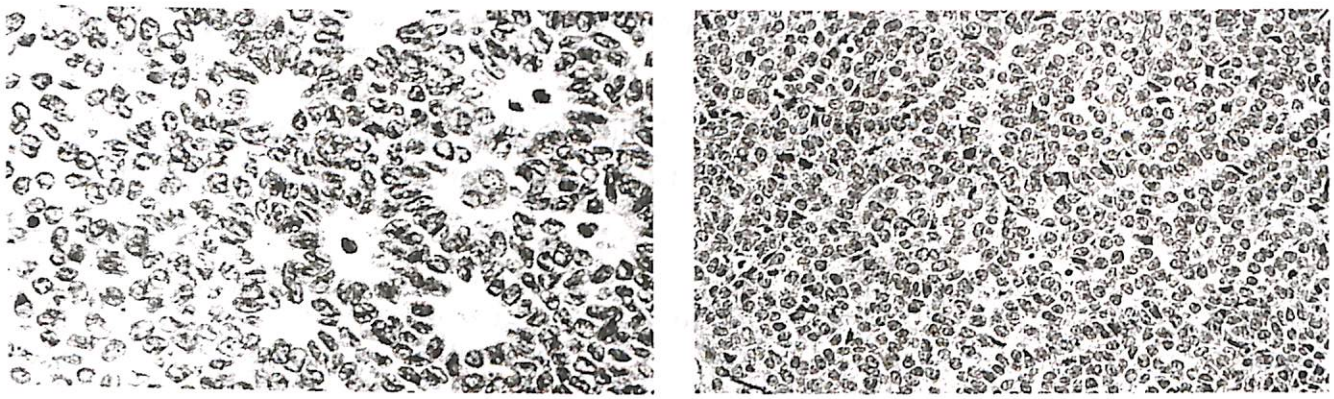

Hình 23.6. U hạt bào buồng trứng:
Tế bào u nhỏ, xếp thành đám tạo hốc nhỏ (thể Call–Exner) (ảnh A HE x 200), hoặc xếp lan toả (ảnh B) (HE x100).

2.1.2. U vỏ bào

U thường gặp ở phụ nữ tuổi mãn kinh. 60% các bệnh nhân có xuất huyết tử cung và 21% có ung thư nội mạc tử cung. U thường chỉ ở một buồng trứng, đường kính 5 – 10cm. U đặc, vàng hay trắng vàng.

Vi thể

Các tế bào sáng, có không bào, chứa lipid, nhân tròn hay bầu dục, đều, không dị dạng. Không có phân bào, nhuộm bạc, các sợi võng bao quanh từng vỏ bào, nhiều khi u có nhiều mảng hyalin. Tiên lượng u vỏ bào rất tốt. Hầu như không có u vỏ bào ác.

2.2. U sợi

U sợi thường gặp ở lứa tuổi 40, ở một buồng trứng. Kích thước u thường là 6cm, nếu u lớn hơn 10cm, u có thể kèm theo tràn dịch ổ bụng và tràn dịch màng phổi (hội chứng Meigs).

U đặc, mặt cắt cứng, trắng, cuộn.

Vi thể

U gồm các bó tế bào hình thoi, tạo collagen, theo nhiều chiều hướng khác nhau. Hầu hết u sợi lành tính. Theo Prat và Scully, nếu có ít hơn 3 phân bào cho một quang trường lớn, xem trong 10 quang trường thì u sợi lành. U có từ 4 phân bào trở lên hay có dị dạng nhân được xếp loại sarcôm sợi với tiên lượng xấu hơn.

THƯ VIỆN HUBT
TÀI LIỆU PHỤC VỤ THAM KHẢO NỘI BỘ

Sarcôm sợi thường to hơn u sợi, dính vào các cơ quan lân cận và xẻ đôi mặt cắt thường xuất huyết hoại tử.

2.3. U nam hoá – (U tế bào Sertoli và Leydig)

Hiếm gặp, với xuất độ 0,2% u buồng trứng. U thường gặp ở phụ nữ trẻ với đỉnh cao ở 25 tuổi. Trong 40% trường hợp, u có kèm theo các dấu hiệu nam hoá như bặt kinh, vô kinh, giọng nam, mọc râu mọc tóc, có khi có phì đại âm vật. Đôi khi u tiết ra estrogen, gây dậy thì sớm.

Đại thể

3% u ở cả hai buồng trứng. U thường có đường kính 10cm, màu xám hay vàng nhạt. U chắc, nhiều thùy, vỏ bao trơn láng, đôi khi nang hoá.

Vi thể

U có nhiều dạng, biệt hoá rõ, biệt hoá vừa, biệt hoá kém.

2.3.1. Dạng biệt hoá rõ

* U nam hoá dạng ống (u tế bào Sertoli): u gồm các ống tròn hay bầu dục, lợp bởi một lớp biểu mô trụ cao, nhân nằm ở đáy, bào tương sáng, nằm rải rác trong mô đệm sợi không có hay có rất ít tế bào Leydig. Tiên lượng rất tốt.

* U nam hoá dạng ống, với tế bào mỡ: các tế bào Sertoli chứa nhiều lipid trong bào tương.

* U tế bào Sertoli và Leydig: u tiết ra testosteron. 1/3 bệnh nhân bị u này có triệu chứng nam hoá. Khoảng 2/3 còn lại không có triệu chứng nội tiết. U gồm các ống với tế bào Sertoli nằm rải rác trong mô đệm sợi có nhiều tế bào Leydig. Khi biệt hoá cao, các ống trông giống ống sinh tinh phôi thai.

* U tế bào Leydig: chỉ có các tế bào Leydig, phát triển từ tế bào vùng rốn buồng trứng hay từ mô đệm buồng trứng.

2.3.2. Dạng biệt hoá vừa

Các tế bào Sertoli non có nhân nhỏ, tròn, bầu dục hay góc cạnh, họp thành từng đám hay từng dải. Mô đệm sợi nhiều, với các tế bào Leydig. Đôi khi có nang chứa chất chế tiết ưa eosin.

2.3.3. Dạng biệt hoá kém

U có dạng như sarcôm sợi, với các tế bào non hình thoi, và có nơi có dạng ống, có nơi có dạng lưới. Các ống hẹp, chia nhánh, đôi khi chỉ còn dạng khe hay dạng nang với nhú trong lòng nang.

2.3.4. U với các thành phần mô đa dạng

20% u Sertoli và Leydig có các thành phần mô đa dạng. U có đường kính từ 10 – 16cm, 1/3 các trường hợp có u nang dịch nhầy. Hay gặp nhất là biểu mô tiêu hoá với tế bào đài, tế bào ưa bạc, carcinoid, sụn và cơ vân phôi thai. Sự hiện diện

THƯ VIỆN HUBT
TÀI LIỆU PHỤC VỤ THAM KHẢO NỘI BỘ

các thành phần mô này được giải thích bằng hiện tượng tân–chuyển sản của các thành phần trung bì. U nam hoá là u ác tính thấp. Các dạng biệt hoá vừa và biệt hoá kém hay gặp nhất. Tiên lượng rất tốt nếu u biệt hoá cao và xảy ra trên phụ nữ trẻ, giai đoạn Ia một bên và có các triệu chứng nam hoá. 92% sống thêm 9 năm (theo Zaloudek). U lớn, vỡ vỏ bao, dạng kém biệt hoá, phân bào nhiều (hơn 10 phân bào), sự có mặt của các thành phần mô khác có tiên lượng xấu hơn.

2.4. Gynandrôblastôm

Rất hiếm gặp. Mô u có chứa các tế bào Sertoli–Leydig lẫn các hạt bào.

3. U MẦM BÀO

U mầm bào là nhóm u buồng trứng lớn thứ hai sau u biểu mô thông thường, với xuất độ là 20% u buồng trứng. Tỷ lệ này là tỷ lệ bên châu Âu và châu Mỹ, còn bên châu Á và châu Phi, nơi xuất độ u biểu mô thấp hơn, u mầm bào có xuất độ cao hơn nữa. U gặp ở mọi lứa tuổi, từ trẻ đến già, thường từ 10 – 60 tuổi. Ở trẻ em và thiếu nữ, hơn 60% u buồng trứng là u mầm bào, và 1/3 u này ác tính. Ở người lớn, hầu hết u mầm bào (95%) lành tính và là u nang dạng bì hay u quái nang trưởng thành.

3.1. U nghịch mầm

U nghịch mầm gồm các tế bào tròn, bào tương sáng, giống như tế bào mầm nguyên thuỷ về hình dạng cũng như về hoá mô. U nghịch mầm có xuất độ 1 – 4% ung thư buồng trứng.

Trong 80 – 90% các trường hợp, u được phát hiện trước 30 tuổi, với tuổi trung bình là 22 tuổi. U thường ở hai buồng trứng (14% ở giai đoạn I), nhưng nhiều khi u bên buồng trứng còn lại chỉ được chẩn đoán trên vi thể.

U đặc, chắc như thịt, bề mặt nhẵn hay lồi lõm, xẻ đôi có phân thùy, mặt cắt trắng hồng hay trắng xám. Đường kính trung bình là 15cm.



Hình 23.7. U nghịch mầm buồng trứng:
U đặc, vỏ bao dày, diện cắt không thuần nhất, màu xám có lẫn màu vàng, mật độ chắc, dai.

Vi thể

Các tế bào lớn, đa diện tăng sản thành dải hay bẹ, giữa các dải là mô đệm sợi với rải rác lymphô bào và đại bào Langerhans. Nhân tế bào u tròn, bào tương có

THƯ VIỆN HUBT
TÀI LIỆU PHỤC VỤ THAM KHẢO NỘI BỘ

hạt. Có nhiều phân bào (10 – 30 cho một quang trường lớn). Tế bào u chứa glycogen và phosphatase kiềm. U thường di căn qua buồng trứng bên kia, vào vùng chậu và vào hạch.

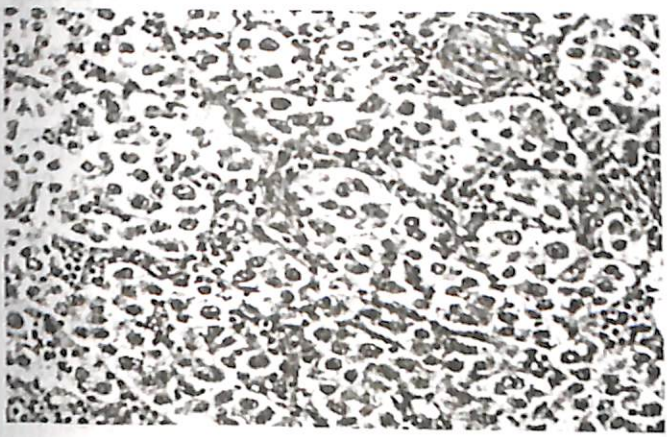

Hình 23.8. U nghịch mầm của buồng trứng: Tế bào u lớn, đa diện tăng sản thành dải hay bẹ, giữa các dải là mô đệm sợi với rải rác lymphô bào (HE x 200)

Tiên lượng tốt theo các nghiên cứu gần đây, với tỷ lệ sống 5 năm là 75 – 90%. Nếu u nghịch mầm chỉ có ở một buồng trứng và còn trong vỏ bao, dự hậu sống 5 năm hơn 90%, mặc dù nếu chỉ điều trị bằng phẫu đơn thuần (cắt một vòi trứng và buồng trứng) có 18 – 52% tái phát. U tái phát được điều trị thành công với xạ trị. Tiên lượng xấu nếu u đã di căn lúc được chẩn đoán, u lớn, dính, u ở cả hai buồng trứng, u loại tế bào rất dị dạng.

3.2. U xoang nội bì phôi

U đứng hàng thứ nhì trong các u mầm bào. Tuổi phát hiện u là 17 tuổi, và u có đặc điểm là tăng trưởng rất nhanh. Theo Kurman, 50% các u được phát hiện một tuần sau các triệu chứng đầu tiên. 30% các u vỡ trước khi phẫu thuật. U thường ở một buồng trứng, đường kính trung bình 15cm, có bề mặt trơn láng, mặt cắt đặc hoặc rải rác các nang với các ổ hoại tử xuất huyết. U có màu vàng hoặc xám.

Vi thể

Có nhiều dạng khác nhau, thường phối hợp trong cùng một khối u:

– Dạng mê lộ với các khoảng trống và các ống thông thương với nhau, và là dạng hay gặp nhất.

– Dạng nhú giả với các thể Schiller–Duval.

– Dạng đa xoang gồm mô đệm với các tế bào hình thoi và các nang bao phủ bởi một lớp tế bào biểu mô nhầy.

– Dạng đặc, biệt hoá dạng gan, khó chẩn đoán nếu u chỉ có đơn thuần dạng này. Các tế bào lớn, nhiều nhân với các hình ảnh khe tuyến. Ta thường gặp các thể hyalin tròn, có phản ứng PAS dương tính. U dương tính với alpha–foetoprotein. Trong 1/3 trường hợp, khi phẫu thuật, u đã di căn vào mạc nối lớn, hạch lymphô và gan. Tiên lượng xấu nếu u lớn hay cắt bỏ u không hoàn toàn. 93% u tái phát trong năm đầu, và tái phát được nhận biết qua đo lượng alpha–foetoprotein. Hiện nay, với đa hoá trị, tiên lượng sống 5 năm là hơn 50%.

3.3. Carcinôm phôi

Carcinôm phôi là u gồm các tế bào nguyên thuỷ đa năng, có thể biệt hoá thành:

THƯ VIỆN HUBT
TÀI LIỆU PHỤC VỤ THAM KHẢO NỘI BỘ

– Dạng phôi, như kiểu u quái.

– Dạng ngoài phôi, như kiểu u xoang nội bì phôi hay carcinôm đệm nuôi.

U chiếm 4% u mầm bào ác tính, thường gặp ở tuổi thiếu niên, với tuổi trung bình 15 tuổi. 60% các trường hợp có dậy thì sớm. U thường ở một buồng trứng.

Đại thể

U có đường kính 17cm, có vỏ bao, mặt trơn láng, mặt cắt mềm, trắng xám hay trắng vàng, không đồng nhất. U có rải rác các nang nhỏ chứa chất nhầy và các vùng hoại tử và xuất huyết.

Vi thể

U gồm các đám tế bào lớn, đa dạng, với các nhú và các khe tuyến. U có nhiều phân bào, trên 30 cho một quang trường lớn. Đôi khi u có các khối cầu hyalin hay các hợp bào nuôi đơn độc. Mô đệm thưa, phù và xuất huyết, với các thành phần phôi dạng sarcôm. Ngoài các thành phần phôi, đôi khi có mô trưởng thành như mô sụn hay biểu mô lát tầng. Đôi khi mô u còn có các thể dạng phôi. Tế bào của carcinôm phôi nhuộm dương tính với cytokeratin và một số dương tính với alpha–foetoprotein, trong khi tế bào của u nghịch mầm cytokeratin âm tính. U ác tính cao, xâm lấn tại chỗ, cho di căn sớm theo đường lymphô, sau đó theo đường máu. U không nhạy với tia xạ, nhưng tiên lượng u đã tốt hơn với đa hoá trị liệu.

3.4. U đa phôi

U có nhiều thể dạng phôi, tương tự như phôi trong những ngày đầu (trước ngày thứ 18), trước khi phôi biệt hoá thành 3 lá, lá ngoài, lá trong và lá giữa. U có thể phối hợp với các u mầm bào ác tính khác. U có tiết ra HCG và alpha–foetoprotein.

U rất hiếm gặp, xảy ra ở người trẻ hay ở người đang tuổi sinh đẻ.

Đại thể

U thường ở một buồng trứng, kích thước thường lớn. U đặc, có nhiều vùng xuất huyết hoại tử.

Vi thể

U gồm rất nhiều thể dạng phôi, với đĩa phôi, xoang ối và xoang nội bì, bao quanh bởi trung mô nguyên thuỷ ngoại phôi. U rất ác tính, không nhạy với tia xạ. Tiên lượng khá hơn với đa hoá trị.

3.5. Carcinôm đệm nuôi

Rất hiếm gặp. Axe (1985) chỉ ghi nhận được 6 trường hợp. Hầu hết carcinôm đệm nuôi ở buồng trứng thường kèm với u mầm bào ác tính khác như u quái hay u xoang nội bì phôi. U thường kèm theo xuất huyết trong ổ bụng, u màu đỏ, nâu, bở, đường kính từ 4 – 25cm.

Vi thể

U gồm các tế bào nuôi và hợp bào nuôi. Tế bào nuôi hình đa giác hoặc tròn, bào

THƯ VIỆN HUBT
TÀI LIỆU PHỤC VỤ THAM KHẢO NỘI BỘ

tương sáng, nhân đậm màu. Hợp bào nuôi là những tế bào lớn, bào tương ái kiềm, chứa không bào, có nhiều nhân đậm màu, to nhỏ không đều. U có nhiều vùng xuất huyết và ít mô đệm. U tiết ra HCG. Buồng trứng còn lại có thể có hoàng thể (giống như khi có thai).

Tiên lượng carcinôm đệm nuôi đã thay đổi với đa hoá trị liệu. Theo Axe, bốn trường hợp u trên tổng số sáu trường hợp còn sống thêm 5 năm. Không điều trị, u rất ác tính, xâm nhập các cơ quan lân cận, rồi lan tràn khắp ổ bụng và di căn theo cả đường máu lẫn đường bạch huyết. U không nhạy với tia xạ và không nhạy với methotrexate.

3.6. U quái

3.6.1. U quái không trưởng thành

U quái không trưởng thành gồm các mô xuất xứ từ ba lá phôi và những cấu trúc non hay phôi. Cần phân biệt u quái không trưởng thành với u quái trưởng thành hoá ác, hoặc với u hỗn hợp trung bì, xảy ra ở người lớn tuổi hơn.

U quái không trưởng thành chiếm 1% các u quái buồng trứng. Tuổi thường gặp là 19 tuổi. Trong 70% các trường hợp u chỉ có ở một buồng trứng. 50% các u quái này có tăng lượng alpha–foetoprotein huyết thanh.

Đại thể

U thường ở một buồng trứng, đường kính từ 9 – 28cm. U nửa đặc nửa nang, mặt cắt không đều. Vùng nang thường chứa dịch trong hay nhầy, hay chất dạng mỡ.

Vi thể

U gồm mô xuất phát từ cả ba lá phôi. Có mô trưởng thành và có thành phần mô không trưởng thành. Các thành phần thường gặp là mô thần kinh, với các ổ nguyên bào thần kinh, mô đệm non, mô sụn non, biểu mô tiêu hoá v.v... Thurlbeck và Scully chia u quái không trưởng thành ra 4 độ dựa trên lượng mô thần kinh non :

– Độ 0: toàn là mô trưởng thành.

– Độ 1: rất ít mô non, ít phân bào. Lâu lâu trên một quang trường nhỏ có mô thần kinh non.

– Độ 2: mô thần kinh non nhiều hơn, nhiều phân bào hơn.

– Độ 3: mô thần kinh non nhiều. Có hơn 4 quang trường nhỏ có mô thần kinh non trên một phiến kính. Nhiều phân bào.

Độ càng lớn, u càng hay cho di căn.

Tiên lượng sống thêm 5 năm là 83% cho độ 1,51% cho độ 2 và 33% cho độ 3. Ngoài thành phần lá ngoài với mô thần kinh, mô thần kinh đệm, tế bào hạch, biểu mô thần kinh, còn có các thành phần của lá giữa như mô sợi, sụn, xương, cơ vân, mô lymphô và trung mô. Lá trong thường có các ống lót bởi biểu mô trụ có lông chuyển, hoặc đôi khi biểu mô hô hấp, biểu mô tiêu hoá. Các loại mô trên nằm rải

THƯ VIỆN HUBT
TÀI LIỆU PHỤC VỤ THAM KHẢO NỘI BỘ

rác ngẫu nhiên trong u, chứ không có khuynh hướng sắp xếp thành các tạng như trong u quái trưởng thành.

U quái không trưởng thành còn có thể phối hợp với u xoang nội bì phôi, u nghịch mầm, carcinôm phôi, carcinôm đệm nuôi, và u đa phôi.

U không nhạy với xạ trị nhưng nhạy với đa hoá trị.

3.6.2. U quái trưởng thành

** U quái trưởng thành đặc*

Còn được gọi là u quái trưởng thành lành tính. Đây là một loại u buồng trứng rất hiếm gặp. U thường gặp ở trẻ em và thiếu niên. Hầu hết u quái buồng trứng đặc có một phần mô phôi thai và được xếp vào nhóm ác tính. Trái lại, u quái đặc gồm toàn mô trưởng thành xuất phát từ 3 lá phôi là u lành, tiên lượng rất tốt. U thường lớn, đặc ở một buồng trứng.

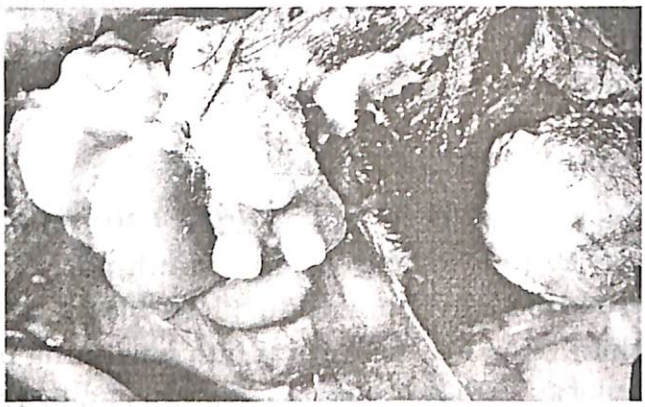

Hình 23.9. U quái đặc buồng trứng:
Các thành phần mô khác nhau có trong u (răng, tóc, chất bã...).

Vi thể

U gồm các mô trưởng thành sắp xếp trật tự hơn, có khuynh hướng sắp xếp thành tạng. Có khi thành phần thần kinh chiếm ưu thế với mô thần kinh trưởng thành và đám rối mạch mạc.

** U quái trưởng thành nang*

Được gọi là u nang dạng bì. U gồm mô xuất phát từ ba lá phôi với thành phần xuất phát từ lá ngoài chiếm ưu thế. Đây là loại u mầm bào thường gặp nhất, chiếm từ 5 – 25% các u buồng trứng.

U có thể gặp ở bất cứ lứa tuổi nào nhưng thường gặp hơn ở lứa tuổi sinh sản. Các triệu chứng lâm sàng không đặc hiệu, như đau bụng, khối u hạ vị, rong huyết bất thường v.v...

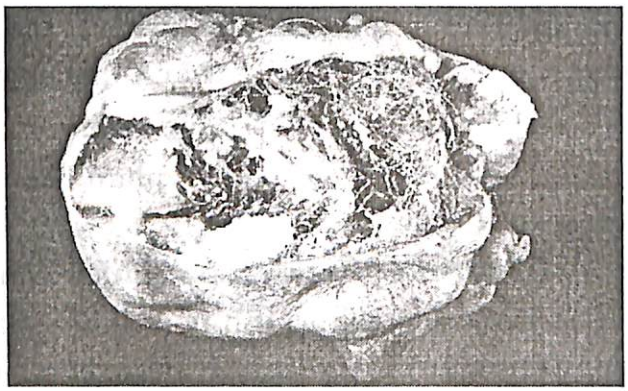

Hình 23.10. U nang dạng bì của 2 buồng trứng.

Đại thể

Hơn 90% u có đường kính dưới 15cm, dạng nang, mềm, di động, vỏ bao trơn láng. Xẻ đôi trong xoang chứa chất mỡ tương tự như chất bã, và tóc. Thành nang chỗ dày, chỗ mỏng, chỗ dày có thể có mô sụn, răng, mô xương v.v..

THƯ VIỆN HUBT
TÀI LIỆU PHỤC VỤ THAM KHẢO NỘI BỘ

Vi thể

Nang thường được lót bởi da với lớp biểu mô lát tầng sừng hoá, với nhiều nang lông, tuyến bã, tuyến mồ hôi. Đôi khi lót vách nang là biểu mô tiêu hoá hay hô hấp, đôi khi lớp biểu mô lót bị tróc mất, và có phản ứng đại bào ăn vật lạ. Mô u còn có thể có mô não, mô đệm thần kinh, võng mạc, hạch thần kinh và đám rối mạng mạch. Xuất phát từ lá giữa thì có xương, sụn, cơ trơn, mô sợi và mô mỡ. Xuất phát từ lá trong là biểu mô tiêu hoá, hô hấp, các tuyến, tuyến giáp, tuyến nước bọt. Các loại mô kể trên có khuynh hướng sắp xếp thành các tạng như da, phế quản, ruột, xương v.v...

U quái trưởng thành dạng nang cần được chẩn đoán phân biệt với thai trong thai (fetus in fetu). Thai trong thai nằm sau phúc mạc, có cột sống và các mầm chi, và hệ tạng phát triển.



Hình 23.11. U quái giáp của buồng trứng.

U quái dạng nang trưởng thành là u lành, 8 – 15% u ở hai buồng trứng.

Biến chứng hay gặp nhất của u quái trưởng thành dạng nang là xoắn, 16% u quái trưởng thành dạng nang bị xoắn, lúc phụ nữ đang mang thai hay trong thời kỳ hậu sản. Các biến chứng khác hiếm gặp hơn, như vỡ, nhiễm trùng, thiếu máu do tán huyết miễn dịch và hoá ác.

** U quái trưởng thành hoá ác*

U quái dạng nang trưởng thành hoá ác trong 2% các trường hợp, và thường gặp ở lứa tuổi sau mãn kinh.

Vi thể

Thành phần hoá ác thường là biểu mô lát tầng, với hình ảnh carcinôm tế bào gai điển hình. Thành phần hoá ác có thể là u carcinoid, carcinôm giáp, carcinôm tế bào đáy, carcinôm tuyến ruột, mêlanôm ác tính, sarcôm cơ trơn và sarcôm sụn. Thường u chỉ có một thành phần hoá ác.

Tiên lượng xấu, chỉ có 15 – 30% sống sót sau 5 năm.

3.6.3. U quái với chủ yếu một loại mô

** U giáp buồng trứng hay u quái giáp (Struma ovarii)*

U giáp buồng trứng là loại u quái biệt hoá cao, cấu tạo hoàn toàn hay chủ yếu bởi mô tuyến giáp. U hiếm gặp, chiếm 2,7% các u quái, và 0,3% các u đặc buồng trứng. U ác hiếm, với tỷ lệ hoá ác dưới 1%.

THƯ VIỆN HUBT
TÀI LIỆU PHỤC VỤ THAM KHẢO NỘI BỘ

Đại thể

U có vỏ bao, đường kính thường dưới 10cm, xẻ đôi mặt cắt bóng, mềm, vàng xám.

Vi thể

U gồm mô tuyến giáp trưởng thành với các nang tuyến giáp kích thước khác nhau, lót bởi một lớp biểu mô trụ hay dẹt. Các nang chứa chất keo ái toan, PAS dương tính. Khi thoái hoá ác tính, mô tuyến giáp có dạng ung thư tuyến dạng nang hay dạng nhú, với tế bào dị dạng và nhiều phân bào.

** Carcinoid buồng trứng*

Là một dạng u quái biệt hoá rõ, với cấu trúc tương tự như carcinoid ở nơi khác. U hiếm, chưa đến 1% u quái buồng trứng, thường gặp ở tuổi mãn kinh hay sau mãn kinh.

Nguồn gốc u từ tế bào thần kinh – ngoại bì đang được tranh luận, có khả năng u xuất phát từ nội bì phôi.

Đại thể

U thường dưới 10cm, chắc, diện cắt đồng nhất, màu vàng nâu.

Vi thể

U có nhiều dạng:

– Dạng đảo: các tế bào xếp thành các ốc đảo, các nang nằm trong mô đệm sợi. Nhân tế bào u tròn, đồng dạng, bào tương nhiều. Các phân bào hiếm gặp. Bào tương chứa nhiều hạt vàng cam–nâu, ái bạc.

– Dạng bè: các tế bào xếp thành từng dải, từng bè ngoằn ngoèo, với ít mô đệm xen kẽ.

– Dạng nhầy: các nang nhỏ có các tế bào trụ cao lót, với nhân bầu dục, bào tương chứa rất nhiều mucin tương tự như tế bào đài.

Carcinoid thường phối hợp với các thành phần u quái trưởng thành (thành phần nhầy hay biểu mô lát tầng). Các u carcinoid dạng đảo có thể có kèm gia tăng lượng 5 HIAA (5–hydroxyindole acetic acid) trong nước tiểu trong 1/3 các trường hợp. U còn có kèm tăng serotonin trong huyết thanh.

Tiên lượng tốt nhất với loại carcinoid dạng bè, loại này thường không cho di căn. Carcinoid dạng đảo ác tính hơn, tăng trưởng chậm và có thể cho di căn. Carcinoid dạng nhầy ác tính nhất, thường cho di căn hơn.

** U giáp buồng trứng–carcinoid*

Đây là loại u hiếm gặp, gồm mô giáp xen lẫn với carcinoid dạng bè. Trong hầu hết các trường hợp, u phối hợp với u quái trưởng thành dạng đặc hay với u dạng bì.

Vi thể

U gồm các nang giáp chứa chất keo, xem lẫn với các dải tế bào carcinoid dạng bè.

U diễn tiến tốt, không cho di căn.

THƯ VIỆN HUBT
TÀI LIỆU PHỤC VỤ THAM KHẢO NỘI BỘ

3.7. U hỗn hợp mầm bào

U gồm các u mầm bào có hai hoặc nhiều thành phần ác tính xuất phát từ mầm bào. U chiếm 8% u mầm bào ác tính. Tuổi trung bình là 16 tuổi.

U có đường kính trung bình 10cm, 19% u ở cả hai buồng trứng.

Vi thể

81% u có hai thành phần mô khác nhau, 14% có ba thành phần 2% có bốn thành phần.

Hay gặp nhất là u nghịch mầm (80%), u xoang nội bì (70%), u quái không trưởng thành (53%), carcinôm đệm nuôi (20%),và carcinôm phôi (13%). 1/3 các u là u nghịch mầm kết hợp với u xoang nội bì phôi.

U thường có đường kính trên 10cm có hơn 1/3 u là u xoang nội bì phôi, carcinôm đệm nuôi hay u quái không trưởng thành độ 3, có tiên lượng xấu.

Tiên lượng tốt hơn khi u dưới 10cm đường kính và chứa ít hơn 1/3 các loại mô nêu trên.

3.8. U nguyên bào dục

U gồm các thành phần xuất phát từ mầm bào và các thành phần non tương tự như hạt bào hay dây giới bào. U thường kèm thoái triển sợi trong, và có nhiều thể vôi. U có thể có tế bào Leydig.

U hiếm gặp, ở người trẻ, thường gặp từ 20 – 30 tuổi.

U thường gặp ở các tuyến sinh dục bất thường, có thể phối hợp với các bất thường thể nhiễm sắc như nhiễm thể đồ dạng khảm 45XO/46XY. U cũng thường phối hợp với u nghịch mầm.

U tiết ra AFP và HCG. Bệnh nhân bị u này thường vô kinh nguyên phát, có hiện tượng nam hoá và hệ sinh dục phát triển bất thường.

Đại thể

U thường ở buồng trứng phải. 38% u ở hai buồng trứng. Kích thước u thường vài cm, có các vùng hoá hyalin và vôi hoá. U đặc, mặt cắt vàng hay xám. Tử cung thường teo nhỏ, có hay không có vòi trứng.

Vi thể

U gồm các ổ tế bào gồm mầm bào và tế bào xuất phát từ dây giới bào như hạt bào hay tế bào Sertoli. Trong mô đệm có tế bào Leydig. Các thể vôi thường gặp, và xóa hẳn hình ảnh các ổ tế bào hoặc chỉ có ít vôi trong các thể Call–Exner.

Tiên lượng rất tốt. 50% u có kèm với u nghịch mầm, tiên lượng u này khá hơn loại u nghịch mầm đơn thuần. U cho di căn trễ hơn, và ít cho di căn hơn.

4. UNG THƯ BUỒNG TRỨNG DO DI CĂN

Ung thư di căn buồng trứng thường xuất phát, theo xuất độ giảm dần, từ ung thư đại tràng, ung thư vú, u lymphô, u carcinoid và ung thư dạ dày. U di căn theo

THƯ VIỆN HUBT
TÀI LIỆU PHỤC VỤ THAM KHẢO NỘI BỘ

đường tiếp cận như u vòi trứng, u tử cung, u đại tràng hay u sau phúc mạc. U có thể di căn theo đường lymphô, đường máu hay trong xoang bụng. U thường di căn xuống cả hai buồng trứng, với 80% u di căn xuất phát từ đại tràng – dạ dày.

4.1. U di căn từ đại tràng

Trong 3% các trường hợp u được phát hiện trước khối u đại tràng.

Đại thể

2/3 u di căn xuống cả hai buồng trứng. U đặc hoặc có nang, với nhiều khối trắng vàng, xuất huyết.

Vi thể

U có dạng ung thư đại tràng nguyên phát. U có thể có các nang lót bởi tế bào chế tiết nhầy, có chứa mô hoại tử và chất nhầy nhiều hơn carcinôm tuyến nang dịch nhầy của buồng trứng.

4.2. U Krukenberg

U thường xảy ra ở phụ nữ 40 tuổi hay trẻ hơn.

U có hình ảnh tế bào tiết nhầy hình mặt nhẫn, nằm trong mô đệm sợi giàu tế bào.

Ung thư nguyên phát thường là ung thư dạ dày, trong 76 – 100% các trường hợp. Ngoài ra các ung thư đại tràng, ung thư vú có thể có hình ảnh mô học tương tự.

Đại thể

U ở hai buồng trứng trong 80% các trường hợp, u đặc, trắng, cứng, mặt cắt có thể có nang nhỏ hay những vùng hoại tử.



Hình 23.12. U Krukenberg buồng trứng:
Hình thái đại thể điển hình, u đặc ở 2 buồng trứng.

Vi thể

Các tế bào u rời rạc trong mô đệm với bào tương nhiều, chế tiết nhầy, hoặc đôi khi sắp xếp thành dạng ống.

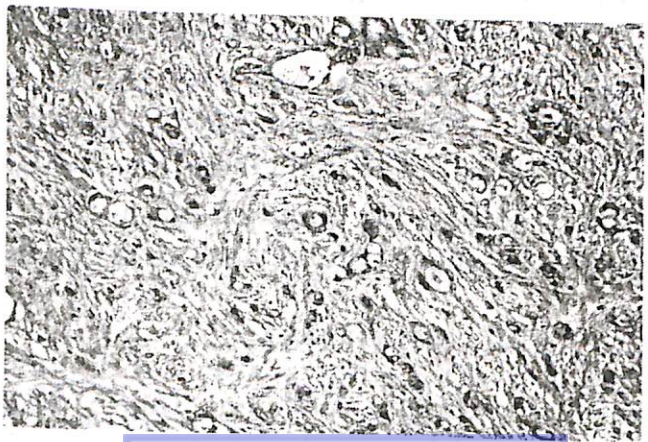

Hình 23.13. U Krukenberg buồng trứng: Tế bào ung thư có hình nhẫn điển hình của (x 200 lần).

THƯ VIỆN HUBT
TÀI LIỆU PHỤC VỤ THAM KHẢO NỘI BỘ

Vi thể

Các tế bào u rời rạc trong mô đệm với bào tương nhiều, chế tiết nhầy, hoặc đôi khi sắp xếp thành dạng ống.

4.3. U di căn từ vú

60% ung thư vú di căn đến hai buồng trứng.

Đại thể

Có những nốt cứng, trắng xâm nhập buồng trứng.

Vi thể

U có dạng tương tự như u nguyên phát. Tế bào u hay sắp xếp theo hàng một.

4.4. U lymphô di căn

18 – 40% phụ nữ chết vì u lymphô hay bệnh bạch cầu có di căn tế bào lymphô vào buồng trứng.

Đại thể

Buồng trứng có vỏ bao dày lên, mặt cắt đồng nhất, màu hồng.

Vi thể

Mô buồng trứng bị thâm nhập bởi u lymphô dạng lan tỏa. Tiên lượng u rất xấu.

TÀI LIỆU THAM KHẢO

1. Anderson TJ, Page DL, Shepstone: The Breast. In McGee JO'D, Isaacson PG, Wright NA: Oxford Textbook of Pathology. Vol 2a, Oxford University Press, 1992: 1641– 1681.
2. Lester SC, Cotran RS: The Breast. In Cotran PS, Kuman V, Collins T: Pathologic Basic of Disease, 6th. WB Saunder Company, 1999: 1093 – 1120
3. Millis RR, Hanby AM, Girling AC: The Breast. In Sternberg SS: Diagnostic Surgical Pathology. Vol 1, Raven Press, 1994: 323– 408
4. Sharkey FE, Allred DC, Valente PT: Breast. In Damjanov I. Linder J: Anderson' s Pathology. Vol 2. 10th ed., Mosby, 1996: 2354 – 2388.

TỰ LƯỢNG GIÁ

Chọn câu trả lời đúng nhất trong các câu từ 1 đến 10

Câu 1. U nang dịch nhầy buồng trứng có đặc điểm:

A. Hiếm gặp nhất so với các u khác của buồng trứng.

B. Thường gặp ở trẻ em.

THƯ VIỆN HUBT

TÀI LIỆU PHỤC VỤ THAM KHẢO NỘI BỘ

C. Là u của biểu mô.

D. Thường có kích thước rất nhỏ.

E. Thường là u ác.

Câu 2. Tế bào lót mặt trong của u nang dịch trong lành của buồng trứng có đặc điểm:

A. Vuông đơn hay trụ thấp.

B. Xuất nguồn từ mầm bào.

C. Thường xếp nhiều lớp.

D. Chế tiết mucin.

E. Thường có nhiều phân bào.

Câu 3. Tế bào lót mặt trong của u nang dịch nhầy lành của buồng trứng có đặc điểm:

A. Xuất nguồn từ mầm bào.

B. Thường xếp nhiều lớp.

C. Có hình thái giống tế bào tuyến cổ trong tử cung.

D. Chế tiết glycogen.

E. Thường có nhiều phân bào.

Câu 4. U Brenner lành của buồng trứng có đặc điểm:

A. Thường chỉ hiện diện ở một buồng trứng.

B. Dạng nang to đơn độc.

C. Có vỏ bao rõ.

D. Xuất nguồn từ biểu mô.

E. Tế bào u có nhiều phân bào.

Câu 5. U hạt bào buồng trứng:

A. Xuất nguồn từ biểu mô buồng trứng.

B. Chỉ có ở phụ nữ đã qua tuổi dậy thì.

C. U thường không có vỏ bao.

D. Tế bào u hình thoi dẹt.

E. U thường chế tiết estrogen.

Câu 6. U tế bào Sertoli và Leydig của buồng trứng:

A. Thường gặp.

B. Ở phụ nữ mãn kinh.

C. Có thể gây các triệu chứng nam hóa.

D. Là dạng biệt hoá rõ.

E. Cấu trúc vi thể có các ống sinh tinh trưởng thành.

Câu 7. U nào sau đây không thuộc nhóm u mầm bào buồng trứng

A. U đa phôi.

B. U Krukenberg.

THƯ VIỆN HUBT
TÀI LIỆU PHỤC VỤ THAM KHẢO NỘI BỘ

C. Carcinôm phôi.

D. U quái dạng nang.

E. Carcinôm đệm nuôi nguyên phát.

Câu 8. U giáp biên ác của biểu mô buồng trứng có đặc điểm:

A. Có lớp biểu mô phẳng.

B. Có 2 lớp biểu mô.

C. Tế bào u không dị dạng.

D. Tế bào u có nhiều phân bào.

E. Tế bào u xâm nhập mô đệm.

Câu 9. U nghịch mầm buồng trứng có đặc điểm:

A. Lành tính.

B. Thường gặp ở phụ nữ tuổi mãn kinh.

C. U đặc.

D. Tế bào u nhỏ giống lymphô bào.

E. Xuất nguồn từ dây giới bào.

Câu 10. Carcinôm phôi của buồng trứng.

A. Có độ ác thấp.

B. Chỉ có ở người sau tuổi mãn kinh.

C. Thường có kích thước nhỏ.

D. Diện cắt thuần nhất.

E. Tế bào u to đa dạng xếp dạng tuyến.

Chọn câu trả lời tương ứng chéo trong các câu từ 11 đến 15

U buồng trứng	Có các đặc điểm sau
Câu 11. U nang dịch trong ác.	A. Tiết ra estrogen.
Câu 12. U nang dịch nhầy.	B. Mô đệm ngấm nhiều lymphô bào.
Câu 13. U quái buồng trứng dạng nang.	C. Biểu mô xâm lấn xuống mô đệm, có hiện tượng nẩy chồi và nhiều phân bào.
Câu 14. U nghịch mầm.	D. Thường có biểu mô gai lát tầng và các tuyến bã.
Câu 15. U hạt vỏ bào.	E. Có biểu mô tương tự biểu mô cổ trong cổ tử cung.

Chọn câu trả lời Nhân – Quả trong các câu từ 16 đến 20

Câu 16. (1) Trong u tế bào hạt buồng trứng, có các thể Call–Exner. **BỞI VÌ** (2) U tế bào hạt buồng trứng xuất nguồn từ tế bào mầm.

THƯ VIỆN HUBT
TÀI LIỆU PHỤC VỤ THAM KHẢO NỘI BỘ

Câu 17. (1) U nang dịch nhầy ở buồng trứng thường có kích thước to hơn so với các u nang khác. **BỞI VÌ** (2) U nang dịch nhầy buồng trứng xuất nguồn từ biểu mô buồng trứng.

Câu 18. (1) Carcinôm đệm nuội ở buồng trứng là loại u rất thường gặp. **BỞI VÌ** (2) Carcinôm đệm nuôi buồng trứng xuất nguồn từ tế bào nuôi của nhau thai.

Câu 19. (1) Về đại thể có thể phân biệt được u lành, u giáp biên và u ác của biểu mô buồng trứng. **BỞI VÌ** (2) U lành của biểu mô buồng trứng thường có dạng nang, có vỏ bao láng và ít có chồi nhú.

Câu 20. (1) Ở buồng trứng, u quái trưởng thành nang còn được gọi là u nang dạng bì. **BỞI VÌ** (2) U quái trưởng thành nang của buồng trứng gồm mô bắt nguồn từ 3 lá phôi với thành phần lá phôi ngoài chiếm ưu thế.

THƯ VIỆN HUBT
TÀI LIỆU PHỤC VỤ THAM KHẢO NỘI BỘ

Bài 24

BỆNH SINH DỤC NAM

MỤC TIÊU

1. Mô tả và phân tích condylôm sùi ở dương vật.
2. Mô tả và phân tích carcinôm tế bào gai tại chỗ và xâm nhập ở dương vật.
3. Mô tả và phân tích nhóm u có nguồn gốc mầm bào của tinh hoàn.
4. Mô tả và phân tích nhóm u mô đệm dục dây giới bào của tinh hoàn.
5. So sánh đặc điểm giống nhau và khác nhau giữa u buồng trứng và u tinh hoàn.
6. Mô tả và phân tích tăng sản và carcinôm tuyến tiền liệt.

1. DƯƠNG VẬT

1.1. Dị tật bẩm sinh

1.1.1. Da quy đầu hẹp thắt

Hẹp thắt da quy đầu khi lỗ da quy đầu quá nhỏ, không lộn được da quá đầu quy đầu.

Hẹp thắt da quy đầu mắc phải xảy ra do viêm, chấn thương hay phù nề.

Hẹp thắt da quy đầu bẩm sinh dễ dẫn tới sỏi quy đầu và carcinôm tế bào gai.

1.1.2. Tật lỗ tiểu đóng thấp

Lỗ tiểu ở mặt dưới dương vật, thường do rối loạn trong biệt hoá giới tính, khiến cho rãnh niệu đạo nguyên thuỷ không khép kín hoàn toàn được.

Dị tật này hay đi kèm với tinh hoàn ẩn, giãn nở mào tuyến tiền liệt hay tinh hoàn xẻ đôi.

1.1.3. Tật lỗ tiểu trên

Hiếm gặp. Lỗ tiểu nằm ở mặt trên dương vật. Dị tật này thường đi kèm với tinh hoàn ẩn, hở bàng quang ra da, hay vô tạo tuyến tiền liệt.

1.2. Viêm

1.2.1. Viêm giang mai

Tổn thương mụn nhiễm giang mai thường ở đầu quy đầu gần thắng dương vật hay ở mặt trong của da quy đầu, hiếm gặp hơn ở miệng lỗ tiểu hay thân dương vật.

THƯ VIỆN HUBT
TÀI LIỆU PHỤC VỤ THAM KHẢO NỘI BỘ

1.2.2. Hạ cam mềm

Vi khuẩn *Haemophilus ducreyi* gây ra một vết loét đau, ở rãnh vòng, da quy đầu, hay thân dương vật. Vết loét hoại tử, dễ chảy máu.

1.2.3. Virus Herpes progenitalis

Bệnh gây ra nhiều bóng nước nhỏ ở đầu hay da quy đầu. Mô xung quanh viêm đỏ. Các nang nước vỡ, loét và mau lành.

1.2.4. U hạt viêm vùng bẹn

U hạt viêm khởi đầu ở vùng bẹn sau lan đến vùng hội âm, bìu và dương vật.

Bệnh có dạng nốt hay các ổ loét ngoằn ngoèo trên da dương vật, sau đó lan tới quy đầu và thân dương vật.

1.2.5. Bệnh Peyronie

Gây viêm xơ dương vật với xơ hoá cân Buck và bao xơ của một hay hai thể hang. Dương vật cong và đau khi cương lên và giao hợp khó khăn.

Vi thể

Mô sợi ít, với ít mạch máu và ngấm tế bào viêm nhẹ. Tổn thương giống hình ảnh mô sẹo.

1.3. U lành

1.3.1. U nhú

U có cấu trúc như u nhú những vùng khác.

1.3.2. Condylôm sùi

U có dạng sùi như quả dâu hay như bông cải, thường nằm ở rãnh vòng đầu dương vật, có dạng một hay nhiều nhú. U mềm, màu hồng và có nhiều mạch máu. U do virus gây ra, loại HPV (human papilloma virus). U thường chỉ phát triển khu trú, trong lớp biểu mô và biến mất sau điều trị với podophyllin.

Vi thể

Tổn thương chủ yếu chỉ ở lớp biểu mô với lớp tế bào gai và lớp sừng tăng sản mạnh, không xâm nhập vào các mô bên dưới. Các nhú bì dài ra và có thể phân nhánh. Các tế bào tăng sản mạnh nhưng trật tự các lớp biểu mô không bị xáo trộn và trong lớp gai có một số tế bào rỗng với bào tương chứa một không bào lớn, do nhiễm virus. Mô đệm dưới lớp biểu mô tăng sản thường phù nề và thấm nhập nhiều tế bào viêm kinh niên.

Condylôm sùi thường khu trú, nhưng có thể lan tràn một vùng rộng.

1.3.3. Condylôm khổng lồ Buschke–Lowenstein

U không nhạy với podophyllin và xạ trị, phát triển chậm và xâm nhập xuống bên dưới, chèn ép và huỷ mô bên dưới khối u.

Đại thể

U có dạng bông cải rất lớn hay những khối sùi lớn.

THƯ VIỆN HUBT
TÀI LIỆU PHỤC VỤ THAM KHẢO NỘI BỘ

Vi thể

U có dạng da nhú, với tăng sản lớp sừng và lớp gai. Các tế bào biểu mô vẫn giữ được cực tính, vẫn sắp xếp đều đặn và trật tự, không bị xáo trộn. U có thể gây loét và viêm thứ phát.

1.4. Tổn thương tiền ung

1.4.1. Bệnh Queyrat

Bệnh hồng sản Queyrat thường xảy ra ở người lớn tuổi. U ở đầu và da quy đầu, có dạng một nốt đỏ, bóng, đường kính khoảng 1cm, gồ lên hay loét hoặc có dạng nhú.

Vi thể

Lớp biểu mô có giảm lớp sừng, cận sừng hoá, lớp gai không đều chỗ dày, chỗ mỏng, mô đệm thấm nhập nhiều tế bào viêm. Các tế bào biểu mô mất cực tính, trưởng thành bất thường, có nhiều không bào và phân bào.

1.4.2. Bệnh Bowen

Bệnh Bowen là ung thư da tại chỗ, thường gặp ở người trung niên và lớn tuổi.

U có dạng một mảng có vảy hay loét đường kính hơn 1cm *ở niêm mạc, ở da bìu và thân dương vật.*

Vi thể

U gồm các tế bào biểu mô dị dạng, mất cực tính và to nhỏ không đều. Tế bào có nhân lớn, đậm màu, hạt nhân to và có nhiều phân bào.

5% bệnh nhân bị bệnh Bowen tiến triển thành carcinôm tế bào gai xâm nhập.

1.5. U ác

1.5.1. Carcinôm tế bào gai

Chiếm 1% các u ác tính ở giới nam và thường gặp ở người lớn tuổi. 80% carcinôm ở lứa tuổi ngoài 50 tuổi.



Hình 24.1. Carcinôm dương vật:
Tổn thương chồi sùi, dễ chảy máu xuất phát từ rãnh quy đầu, ăn lan gần trọn đầu dương vật

U hay gặp ở châu Á và châu Phi, hiếm gặp hơn ở các nước Âu Mỹ.

U ít gặp nhất ở những nhóm hay dân tộc có tục lệ cắt da quy đầu. Nếu da quy đầu được cắt lúc còn nhỏ, hầu như bảo vệ được 100% khỏi bị ung thư sau này.

Đại thể

U thường nằm ở quy đầu hay mặt trong da quy đầu, hiếm khi ở thân dương vật. U thường có nhiều dạng, ổ loét, một nốt, một mảng chai hay sùi

THƯ VIỆN HUBT
TÀI LIỆU PHỤC VỤ THAM KHẢO NỘI BỘ

1.2.2. Hạ cam mềm

Vi khuẩn *Haemophilus ducreyi* gây ra một vết loét đau, ở rãnh vòng, da quy đầu, hay thân dương vật. Vết loét hoại tử, dễ chảy máu.

1.2.3. Virus Herpes progenitalis

Bệnh gây ra nhiều bóng nước nhỏ ở đầu hay da quy đầu. Mô xung quanh viêm đỏ. Các nang nước vỡ, loét và mau lành.

1.2.4. U hạt viêm vùng bẹn

U hạt viêm khởi đầu ở vùng bẹn sau lan đến vùng hội âm, bìu và dương vật.

Bệnh có dạng nốt hay các ổ loét ngoằn ngoèo trên da dương vật, sau đó lan tới quy đầu và thân dương vật.

1.2.5. Bệnh Peyronie

Gây viêm xơ dương vật với xơ hoá cân Buck và bao xơ của một hay hai thể hang. Dương vật cong và đau khi cương lên và giao hợp khó khăn.

Vi thể

Mô sợi ít, với ít mạch máu và ngấm tế bào viêm nhẹ. Tổn thương giống hình ảnh mô sẹo.

1.3. U lành

1.3.1. U nhú

U có cấu trúc như u nhú những vùng khác.

1.3.2. Condylôm sùi

U có dạng sùi như quả dâu hay như bông cải, thường nằm ở rãnh vòng đầu dương vật, có dạng một hay nhiều nhú. U mềm, màu hồng và có nhiều mạch máu. U do virus gây ra, loại HPV (human papilloma virus). U thường chỉ phát triển khu trú, trong lớp biểu mô và biến mất sau điều trị với podophyllin.

Vi thể

Tổn thương chủ yếu chỉ ở lớp biểu mô với lớp tế bào gai và lớp sừng tăng sản mạnh, không xâm nhập vào các mô bên dưới. Các nhú bì dài ra và có thể phân nhánh. Các tế bào tăng sản mạnh nhưng trật tự các lớp biểu mô không bị xáo trộn và trong lớp gai có một số tế bào rỗng với bào tương chứa một không bào lớn, do nhiễm virus. Mô đệm dưới lớp biểu mô tăng sản thường phù nề và thấm nhập nhiều tế bào viêm kinh niên.

Condylôm sùi thường khu trú, nhưng có thể lan tràn một vùng rộng.

1.3.3. Condylôm khổng lồ Buschke–Lowenstein

U không nhạy với podophyllin và xạ trị, phát triển chậm và xâm nhập xuống bên dưới, chèn ép và huỷ mô bên dưới khối u.

Đại thể

U có dạng bông cải rất lớn hay những khối sùi lớn.

THƯ VIỆN HUBT
TÀI LIỆU PHỤC VỤ THAM KHẢO NỘI BỘ

Vi thể

U có dạng đa nhú, với tăng sản lớp sừng và lớp gai. Các tế bào biểu mô vẫn giữ được cực tính, vẫn sắp xếp đều đặn và trật tự, không bị xáo trộn. U có thể gây loét và viêm thứ phát.

1.4. Tổn thương tiền ung

1.4.1. Bệnh Queyrat

Bệnh hồng sản Queyrat thường xảy ra ở người lớn tuổi. U ở đầu và da quy đầu, có dạng một nốt đỏ, bóng, đường kính khoảng 1cm, gồ lên hay loét hoặc có dạng nhú.

Vi thể

Lớp biểu mô có giảm lớp sừng, cận sừng hoá, lớp gai không đều chỗ dày, chỗ mỏng, mô đệm thấm nhập nhiều tế bào viêm. Các tế bào biểu mô mất cực tính, trưởng thành bất thường, có nhiều không bào và phân bào.

1.4.2. Bệnh Bowen

Bệnh Bowen là ung thư da tại chỗ, thường gặp ở người trung niên và lớn tuổi.

U có dạng một mảng có vảy hay loét đường kính hơn 1cm ở niêm mạc, ở da bìu và thân dương vật.

Vi thể

U gồm các tế bào biểu mô dị dạng, mất cực tính và to nhỏ không đều. Tế bào có nhân lớn, đậm màu, hạt nhân to và có nhiều phân bào.

5% bệnh nhân bị bệnh Bowen tiến triển thành carcinôm tế bào gai xâm nhập.

1.5. U ác

1.5.1. Carcinôm tế bào gai

Chiếm 1% các u ác tính ở giới nam và thường gặp ở người lớn tuổi. 80% carcinôm ở lứa tuổi ngoài 50 tuổi.

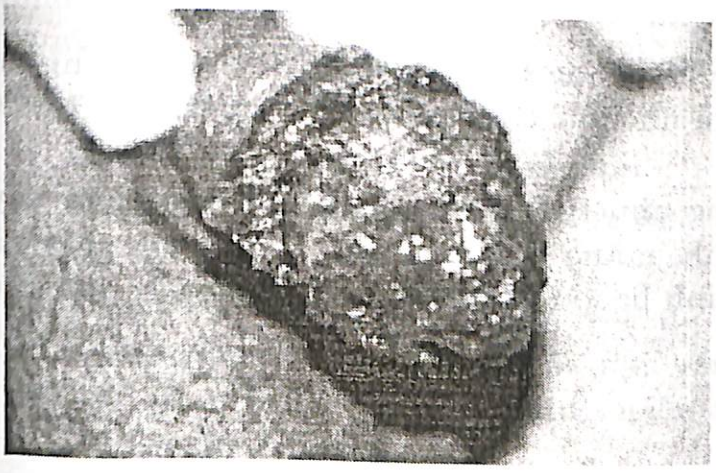

Hình 24.1. Carcinôm dương vật:
Tổn thương chồi sùi, dễ chảy máu xuất phát từ rãnh quy đầu, ăn lan gần trọn đầu dương vật

U hay gặp ở châu Á và châu Phi, hiếm gặp hơn ở các nước Âu Mỹ.

U ít gặp nhất ở những nhóm hay dân tộc có tục lệ cắt da quy đầu. Nếu da quy đầu được cắt lúc còn nhỏ, hầu như bảo vệ được 100% khỏi bị ung thư sau này.

Đại thể

U thường nằm ở quy đầu hay mặt trong da quy đầu, hiếm khi ở thân dương vật. U thường có nhiều dạng, ổ loét, một nốt, một mảng chai hay sùi

THƯ VIỆN HUBT
TÀI LIỆU PHỤC VỤ THAM KHẢO NỘI BỘ

lớn như nấm. U có thể bị nhiễm trùng, tiết dịch hay có mủ. U có thể kèm hạch bẹn hai bên do viêm phản ứng hoặc do di căn của u.

Vi thể

Carcinôm dương vật hầu hết là carcinôm tế bào gai biệt hoá rõ hay vừa. U có tăng sản lớp gai, lớp sừng, cận sừng hoá. Các tế bào biểu mô kích thước to nhỏ không đều, nhân dị dạng, tế bào mất cực tính và trưởng thành bất thường với nhiều phân bào.

Carcinôm tế bào gai xâm nhập thành từng ổ hay dải tế bào vào mô đệm. U hiếm khi di căn theo đường máu mà thường di căn theo đường lymphô đến hạch bẹn hai bên. 10% carcinôm dương vật có di căn xa.

Tiên lượng của carcinôm dương vật tốt với 50% sống thêm sau 5 năm.

1.5.2. U biểu mô khác

Hayes và Young có nêu lên một số trường hợp carcinôm tế bào đáy ở dương vật.

Carcinôm di căn đến dương vật thường xuất phát từ bàng quang, tuyến tiền liệt và thận.

Mêlanôm ác rất hiếm và tiên lượng rất xấu.

1.5.3. U trung mô

Sarcôm dương vật hiếm gặp như sarcôm sợi, sarcôm cơ trơn, sarcôm mạch máu, sarcôm Kaposi.

2. TINH HOÀN

2.1. Dị tật bẩm sinh

2.1.1. Tinh hoàn lạc chỗ

Tinh hoàn không ở trên dường di chuyển xuống bình thường của nó trong quá trình hình thành phôi. Tinh hoàn có thể ở vùng mu dương vật, đùi, cơ thẳng ngang, hội âm, bẹn.

2.1.2. Tinh hoàn ẩn

Tinh hoàn dừng lại trên đường di chuyển xuống bình thường, không xuống tới bìu tinh hoàn. Dị tật này thường gặp ở trẻ nhỏ vài tháng tuổi, và chiếm tỷ lệ 4% trẻ em dưới 15 tuổi.

Trước tuổi dậy thì, tinh hoàn ẩn giống như tinh hoàn bình thường. Sau dậy thì, tinh hoàn ẩn nhỏ hơn, giảm sinh tinh, màng đáy các ống sinh tinh dày và thoái hoá trong, các nguyên tinh bào và tinh bào bị thoái hoá, lòng ống bị bít, các tế bào Leydig giảm hoặc tăng.

2.2. Viêm

2.2.1. Viêm cấp tính

Thường xảy ra sau viêm niệu đạo, viêm bàng quang, viêm túi tinh. Bệnh cũng có thể là biến chứng của bệnh quai bị, bệnh đậu mùa, sởi, bạch hầu, cúm, thương

THƯ VIỆN HUBT
TÀI LIỆU PHỤC VỤ THAM KHẢO NỘI BỘ

hàn, sốt xuất huyết, viêm phổi, sốt rét... Tác nhân gây viêm đến tinh hoàn bằng đường máu, đường lymphô, hoặc qua ống dẫn tinh và mào tinh.

Đại thể

Tinh hoàn sưng to, cứng chắc. Trong viêm do lậu cầu trùng thường có áp xe tinh hoàn.

Vi thể

Tinh hoàn thấm nhập nhiều bạch cầu đa nhân trung tính, lymphô bào, tương bào.

2.2.2. Viêm mạn tính

Do viêm cấp chuyển thành. Viêm có thể xảy ra ở một hoặc cả hai tinh hoàn, khu trú hoặc lan toả.

Tinh hoàn bị xơ hoá, ống sinh tinh teo đét, màng đáy dày.

2.2.3. Viêm do bệnh quai bị

Chiếm tỷ lệ 20 – 30% bệnh nhân quai bị, thường gặp ở người lớn, hiếm gặp ở trẻ em.

Tinh hoàn bị sưng to, trắng với những đốm xuất huyết.

Vi thể

Tinh hoàn thấm nhập bạch cầu đa nhân trung tính, lymphô bào, mô bào. Các mầm bào bị thoái hoá hoại tử và có thể bị mất sinh tinh. Khi viêm thành mạn tính, tinh hoàn teo nhỏ, các ống sinh tinh có màng đáy dày và chỉ còn ít tế bào Sertoli.

2.2.4. Viêm lao

Thường ở một tinh hoàn, kèm theo lao niệu dục hoặc/và lao phổi. Ổ lao nguyên phát thường ở tuyến tiền liệt hoặc túi tinh.

Vi thể

Tinh hoàn có các nang lao hoặc có phản ứng tế bào với thấm nhập bạch cầu đa nhân, tương bào, tế bào biểu mô tróc, tế bào đơn nhân, đại bào nhiều nhân và vi trùng lao.

2.2.5. Viêm giang mai

Có thể bẩm sinh hoặc mắc phải.

Tổn thương thường có ở cả hai tinh hoàn. Có hai dạng: viêm lan toả mô kẽ kèm xơ hoá, và gôm giang mai.

Đại thể

Tinh hoàn lớn, nhẵn, có các gôm vàng hoặc trắng xám phồng lên trên diện cắt. Khi các gôm lan tới vỏ bao, tinh hoàn dính vào bìu. Nếu xơ hoá, tinh hoàn bị teo nhỏ và cứng.

Vi thể

Gôm giang mai gồm một vùng hoại tử trung tâm, xung quanh là mô sợi phù

THƯ VIỆN HUBT
TÀI LIỆU PHỤC VỤ THAM KHẢO NỘI BỘ

nề, thấm nhập lymphô bào, tương bào, đôi khi có đại bào. Các ống sinh tinh có màng đáy dày và giảm sinh tinh. Về sau, các ống sinh tinh bị xơ hoá xung quanh, bị teo đét, hoại tử tế bào.

2.3. U tinh hoàn

Ung thư tinh hoàn chiếm không tới 1% ung thư và khoảng 4% ung thư sinh dục nam. Xuất độ ác tính trên tinh hoàn lạc chỗ cao hơn 14 lần so với trên tinh hoàn bình thường (theo AFIP), 48 lần hơn bình thường (theo Gilbert và Hamilton).

Mặc dù hiếm gặp, ung thư tinh hoàn là nguyên nhân tử vong đứng hàng thứ 4 trong các ung thư ở đàn ông trẻ.

93% ung thư tinh hoàn nguyên phát là u mầm bào với năm dạng mô học: u tinh bào, carcinôm phôi, carcinôm phôi ở trẻ con, u quái và carcinôm đệm nuôi.

6% u tinh hoàn là u mô đệm dục với các u Sertoli–Leydig, u hạt vỏ bào. Các tế bào của nhóm u này có thể tiết ra các nội tiết tố.

U xuất phát từ các ống, mô đệm sợi – mạch máu và từ vỏ bao chiếm khoảng 1% u tinh hoàn.

2.4. U mầm bào tinh hoàn

U mầm bào hiếm gặp ở châu Phi và châu Á. U thường gây đau nhức và phì đại tinh hoàn hoặc hiếm hơn, u gây nặng bụng hay đau vùng bẹn và vùng bìu.

2.4.1. U tinh bào

U tinh bào chiếm 35 – 71% u mầm bào. U thường gặp ở người lớn tuổi, từ 40 – 50 tuổi.

U tinh bào là u mầm bào có các tế bào lớn, đều nhau, bào tương sáng giống như mầm bào nguyên thuỷ và có mô đệm ngấm nhiều lymphô bào. U ác tính thấp, nhạy với tia xạ.

Tinh hoàn to hơn bình thường và trong 10% các bệnh nhân khi đến khám lần đầu đã cho di căn.

Điều trị bằng phẫu thuật cắt bỏ tinh hoàn kèm xạ trị và hoá trị. Tiên lượng khá tốt nếu u khu trú ở tinh hoàn.

Có ba dạng u tinh bào:

U tinh bào điển hình

U làm tinh hoàn lớn hơn bình thường, có khi lớn gấp 10 lần và không xâm nhập vỏ bao. Mặt cắt u phồng, trắng xám nhạt, đồng nhất, bóng, mềm hay chắc. U có thể có vùng xuất huyết, hoại tử nếu khối u lớn.

Vi thể

U có một loại tế bào. Tế bào u lớn, đa diện hay tròn. Bào tương sáng hoặc có hạt, có giới hạn rõ. Nhân tròn, đậm màu, ở giữa tế bào, chiếm 1/3 đến 1/2 đường kính tế

THƯ VIỆN HUBT
TÀI LIỆU PHỤC VỤ THAM KHẢO NỘI BỘ

bào, có một hay hai hạt nhân rõ, ái kiềm. Các tế bào kích thước đều nhau, và có ít hình ảnh phân bào. Các tế bào hợp thành đám hay dãy. U có thể có đại bào.

Mô đệm có hai đặc điểm là ngấm tế bào viêm và có phản ứng viêm hạt. Hầu hết các u tinh bào có nhiều lymphô bào nhỏ, trưởng thành, nằm trong các dây mô đệm sợi mành. 50% các u tinh bào có phản ứng viêm hạt với nhiều đại bào ăn vật lạ, nguyên bào sợi và mô bào.

U tinh bào nghịch sản

10% u tinh bào có các tế bào rất dị dạng, hình dạng và kích thước khác nhau, nhân tế bào to hơn trong dạng u tinh bào điển hình. U có rất nhiều hình ảnh phân bào, hơn 30 phân bào cho một quang trường lớn. U có dạng thùy, với một ít lymphô bào trong mô đệm.

Tiên lượng xấu hơn trong dạng u điển hình, u tinh bào nghịch sản hay cho di căn và tỷ lệ sống còn sau 10 năm là 70% so với 93% trong u tinh bào điển hình.

Đại thể

U giống như trong u điển hình.

U tinh bào sinh tinh

9% u tinh bào là dạng sinh tinh. U thường gặp ở nam trên 40 tuổi. U tiến triển chậm hơn và có tiên lượng tốt hơn các dạng khác.

Đại thể

U màu vàng, mềm, nhầy và lớn. U có vùng xốp hay bọng và ít hoại tử xuất huyết.

Vi thể

U có ba loại tế bào. Chiếm đa số là tế bào kích thước trung bình, bào tương nhiều, ưa eosin và nhân tròn. Lẫn trong biển tế bào này là các tế bào tương tự như tinh bào bậc II và các đại bào đơn nhân.

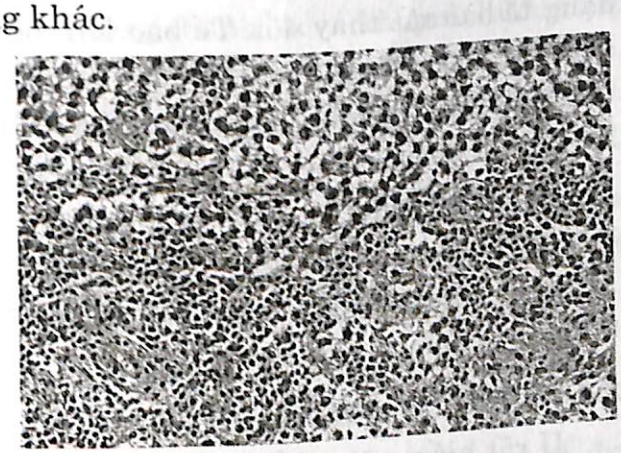

Hình 24.2. U tinh bào:
Tế bào lớn, đa diện hay tròn, kích thước đồng đều nhau (HE x 200).

Tế bào nhỏ có nhân tròn, ái kiềm, trong, ở giữa tế bào, bào tương ưa eosin ít, bờ rõ. Đại bào có nhân tròn hay bầu dục, nhiều bào tương ưa eosin và không có chứa glycogen. U có ít hay nhiều phân bào. Mô đệm rất ít, không ngấm lymphô bào và không có phản ứng viêm hạt. U xếp thành dải, có các vùng to, nhỏ, tích tụ dịch ưa eosin và mảnh vụn tế bào. Trong các u mầm bào, u tinh bào có tiên lượng tốt hơn cả (91% còn sống sau 10 năm).

2.4.2. Carcinôm phôi

Carcinôm phôi chiếm khoảng 20% và đứng hàng thứ 3 trong các ung thư mầm bào. U thường gặp ở lứa tuổi 30, làm tinh hoàn sưng to từ từ, không đau nhức. 1/3

THƯ VIỆN HUBT
TÀI LIỆU PHỤC VỤ THAM KHẢO NỘI BỘ

bệnh nhân khi đi khám đã có di căn của u. Carcinôm phôi là một u mầm bào với các tế bào có dạng tế bào biểu mô nghịch sản và phôi thai, có cấu trúc dạng nang, ống, nhú, đặc hay lưới.

Carcinôm phôi có ba dạng:

* Carcinôm phôi dạng trưởng thành, gặp ở người lớn, có một trong những cấu trúc nêu trên. U ác tính cao, ít nhạy với tia xạ.

* Carcinôm phôi dạng đa phôi, với các đĩa phôi kèm với carcinôm phôi dạng trưởng thành và u quái.

* Carcinôm phôi ở trẻ em, thường gặp ở trẻ nhỏ, có độ ác tính thấp.

Điều trị u bằng cắt bỏ tinh hoàn, nạo hạch sau phúc mạc hoặc xạ trị hoặc hoá trị.

Đại thể

U thường có kích thước nhỏ nhất trong các loại u mầm bào, thường làm biến dạng tinh hoàn do xâm nhập vỏ bao. Mặt cắt u không đồng dạng, trắng xám, lợn cợn hoặc trơn láng, phồng với nhiều vùng xuất huyết hoại tử.

Vi thể

Tế bào u tương tự như tế bào biểu mô phôi thai và ác tính. Kích thước và hình dạng tế bào rất thay đổi. Tế bào lớn, bờ không rõ, bào tương có không bào, nhân bầu dục hoặc tròn, không đều, màng nhân thô, có một hay nhiều hạt nhân. Tế bào u xếp thành dạng dải, hoặc nang hoặc ống tuyến hoặc nhú và có nhiều phân bào. Mô đệm ít hoặc giàu tế bào với nhiều vùng xuất huyết hoại tử.

U thường cho di căn bằng đường lymphô vào các mạch lymphô cạnh động mạch chủ và hạch bẹn, di căn gan, phổi, xương...

Một số carcinôm phôi có các cấu trúc tương tự như đĩa phôi ở bào thai 1 hay 2 tuần lễ.

2.4.3. Carcinôm đệm nuôi

U rất hiếm gặp, chỉ chiếm 0,3% các u tinh hoàn. Bệnh nhân thường ở lứa tuổi 20 – 30. Tinh hoàn lớn ít, ít đau và các triệu chứng thường do di căn gây ra.

Đại thể

Tinh hoàn nhỏ, có hay không có khối u. U có dạng một khối xuất huyết với một ít mô trắng xám ở rìa ổ xuất huyết...

Vi thể

U gồm các đám tế bào nuôi và hợp bào nuôi. Hợp bào nuôi là các tế bào lớn, nhiều nhân, nhân dị dạng, đậm màu, bào tương ưa eosin và thường có không bào. Tế bào nuôi đều nhau, bào tương sáng với một nhân bọng, kích thước vừa phải.

U không nhạy với xạ trị, nhạy với hoá trị. Tiên lượng xấu, bệnh nhân chết trong vòng một năm.

THƯ VIỆN HUBT
TÀI LIỆU PHỤC VỤ THAM KHẢO NỘI BỘ

2.4.4. U quái

U quái chiếm 4 – 9% u tinh hoàn.

U xảy ra ở mọi lứa tuổi, thường gặp trong 30 năm đầu. U làm tinh hoàn phì đại, có kèm hay không kèm đau nhức.

U quái là một loại u phức tạp với các thành phần của hai hoặc ba lá phôi và có khuynh hướng sắp xếp thành tạng.

Đại thể

Tinh hoàn thường lớn hơn bình thường và biến dạng, xẻ đôi có nhiều nang chứa dịch trong hoặc dịch nhầy, có nơi có sụn hay xương. U màu trắng xám, hiếm xuất huyết hoại tử.

Vi thể

U gồm nhiều loại mô trưởng thành và phôi thai từ ba lá phôi. Hay gặp nhất là các nang thượng bì chứa chất keratohyaline, mô sụn, mô cơ trơn, tuyến nhầy, mô hô hấp, mô tiêu hoá và mô thần kinh.

U được chia thành u quái trưởng thành và không trưởng thành. U với đĩa phôi được xếp loại riêng.

Thường u gồm cả các mô trưởng thành lẫn không trưởng thành.

U quái ở trẻ con thường là dạng không trưởng thành và có khuynh hướng xếp thành tạng.

Điều trị bằng cắt bỏ tinh hoàn, và nạo hạch ở người lớn, có hoặc không có xạ trị.

U ác tính thấp, tỷ lệ chết sau 5 năm là 29%.

Một dạng rất hiếm gặp của u quái là u nang dạng bì: u chứa tóc, mô tuyến bã, răng, sụn, xương. Vách nang được lót bởi một lớp biểu mô lát tầng sừng hoá và có các phần phụ của da. U nang dạng bì lành tính và không cho di căn.

2.4.5. U phối hợp nhiều loại u

40% u tinh hoàn có phối hợp nhiều loại u.

Thường gặp nhất là u quái với carcinôm phôi, chiếm 24% u tinh hoàn, kế đến là u quái, carcinôm phôi và u tinh bào (6,4%), carcinôm phôi và u tinh bào (5%), u quái và u tinh bào (2%), u quái, carcinôm phôi và carcinôm đệm nuôi (1%).

– U quái phối hợp với carcinôm phôi: thường gặp ở lứa tuổi 30. Lúc được phát hiện, loại u này thường có kích thước lớn nhất so với các loại u mầm bào khác. Mặt cắt u có những vùng nang và vùng đặc, đôi khi có xuất huyết hoại tử.

Vi thể

U có hình ảnh của cả hai thành phần trên. U di căn theo đường lymphô và đường máu. U quái phối hợp với carcinôm phôi có tỷ lệ chết sau 5 năm là 50%.

2.4.6. Di căn của u mầm bào

Trên các số liệu tử thiết, u tinh bào di căn rộng rãi theo đường lymphô. carcinôm

THƯ VIỆN HUBT
TÀI LIỆU PHỤC VỤ THAM KHẢO NỘI BỘ

đệm nuôi di căn chủ yếu theo đường máu, carcinôm phôi và u quái di căn theo cả đường lymphô lẫn đường máu.

Ổ di căn thường có cấu trúc tương tự như u nguyên phát.

Các hạch bị di căn thường là hạch chậu, hạch cạnh động mạch chủ, hạch trung thất và hạch thượng đòn.

Di căn xảy ra theo đường máu đến các tạng như phổi, gan và thận.

2.4.7. Xét nghiệm sinh hoá

Máu và nước tiểu của bệnh nhân bị u quái có HCG và có thể có lượng FSH cao. Do đó, nên đo lượng HCG ở mọi bệnh nhân nghi bị u tinh hoàn. Nếu trước và sau mổ, bệnh nhân có HCG dương tính, tiên lượng xấu vì có thể còn các ổ di căn.

2.5. U mô đệm dục

Các u tế bào Leydig, u tế bào Sertoli, u hạt bào, u vỏ bào có chung một nguồn gốc từ mô đệm tuyến sinh dục nguyên thuỷ.

U có dạng biệt hoá rõ hoặc có dạng phối hợp hai hay nhiều loại hoặc có dạng biệt hoá kém với các tế bào hình thoi tương tự như vỏ bào.

2.5.1. U tế bào Leydig

U gồm các tế bào Leydig, với các triệu chứng nội tiết như dậy thì sớm ở trẻ em, nữ hoá hoặc không có triệu chứng gì ở người lớn.

U chiếm 3% u tinh hoàn. U làm tinh hoàn lớn lên hoặc có một u trong tinh hoàn. Bé trai có bộ phận sinh dục ngoài phát triển lớn hơn bình thường, dương vật to, có lông trên vùng xương mu, giọng trầm và mọc râu, mọc tóc. Hệ xương và cơ phát triển sớm, trứng cá xuất hiện ở mặt. Bé quan tâm nhiều đến nữ giới. Nếu không điều trị ngay, bé lùn do đầu sụn mất sớm.

Ở người lớn, thường bị bệnh nữ nhũ, do u Leydig sản xuất ra androstenedion. Chất này bị phân hoá ra estrogen và kích thích mô vú.

Đại thể

5 – 9% u ở hai tinh hoàn. U có thể kèm biến dạng tinh hoàn, hoặc có dạng nốt. U thường mềm, có vỏ bao, mặt cắt vàng hay nâu và phồng. U có thể có vùng thoái hoá hyalin hay hoá vôi, nhưng ít gây hoại tử xuất huyết.

Vi thể

U gồm các tế bào đa diện, giới hạn không rõ, bào tương ưa eosin hoặc có không bào, nhân tròn, bọng, đều nhau. Đôi khi có các tế bào lớn hai nhân hay nhiều nhân đều nhau.

Tế bào u sắp xếp thành dạng dải, hay cụm tế bào. Mô đệm ít, có thể thoái hoá hyalin hoặc hoá vôi. Có thể có các tinh thể Reinke dạng xì gà trong bào tương tế

THƯ VIỆN HUBT
TÀI LIỆU PHỤC VỤ THAM KHẢO NỘI BỘ

bào Leydig. Tinh thể Reinke ít thấy khi nhuộm H.E nhưng thấy được trong 40% u khi nhuộm Masson trichrome hay PTAH.

U còn có loại tế bào lớn, có không bào lớn hay nhỏ và chứa lipid. Một số u khác có tế bào nhỏ, chất nhiễm sắc kết cục, đậm màu, một số khác có tế bào hình thoi với bào tương ưa eosin.

10% u ác tính với nhiều hình ảnh phân bào, u xâm nhập ra vỏ bao và các phần phụ thuộc và u xâm nhập vào mạch máu.

Tiêu chuẩn chính xác nhất để chẩn đoán u ác tính là chứng minh u đã cho di căn.

2.5.2. U mô đệm dục nguyên thuỷ

U chiếm 29% u tinh hoàn. Bệnh nhân thường trẻ, 1/5 u gặp trong 10 năm đầu, 1/3 u gặp ở 29 – 39 tuổi và 1/5 ở 40 – 60 tuổi.

U gồm tế bào Sertoli đơn thuần, tế bào hạt đơn thuần nguyên bào sợi đơn thuần hoặc có 2 – 3 loại phối hợp, có hoặc không có các ổ tế bào Leydig.

U làm phì đại tinh hoàn, 1/3 bệnh nhân có tuyến vú nữ hoá.

Đại thể

U thường ở một tinh hoàn, chắc, có thùy, có vỏ bao, màu trắng xám hay vàng. U hiếm có xuất huyết hay hoại tử.

Vi thể

Các u Sertoli biệt hoá rõ dễ nhận ra. Tế bào biểu mô đa giác hay trụ cao. Nhân tròn, lớn, bọng. Bào tương ít hoặc nhiều với các không bào lớn, sáng, đôi khi chứa lipid. U rất hiếm hình ảnh phân bào hay các đại bào.

Các tế bào Sertoli thường sắp xếp thành dạng ống tương tự như ống sinh tinh. Đôi khi các tế bào nhỏ hơn, hình khối vuông sắp xếp dạng nang như nang trứng.

Trong 1/3 các khối u, có tế bào có nhiều bào tương ưa eosin, giống như tế bào hoàng thể và sắp xếp thành dạng ống.

Giữa các ống tuyến là các dải tế bào hình thoi, bào tương ưa eosin. Thỉnh thoảng có hình ảnh phân bào hoặc có đại bào.

U lớn chậm, 10 – 15% u ác tính.

2.6. U nguyên bào dục

U phối hợp tế bào mầm bất thường, tế bào hạt với tế bào Sertoli. U có thể có thêm tế bào Leydig, vỏ bào hay tế bào dạng hoàng thể.

U thường gặp ở trên tuyến sinh dục bất thường và ở người có các cơ quan sinh dục ngoài bất thường.

U ở cả hai tinh hoàn trong 1/3 các trường hợp.

THƯ VIỆN HUBT
TÀI LIỆU PHỤC VỤ THAM KHẢO NỘI BỘ

Đại thể

U có kích thước thay đổi, từ nhỏ đến 8 cm đường kính, có các ổ hoá vôi.

Vi thể

U gồm các cụm mầm bào xen lẫn với các tế bào Sertoli và hạt bào. Mầm bào tương tự như trong u tinh bào và có nhiều phân bào. Các tế bào Sertoli–hạt bào thường có ba dạng sắp xếp:

– Bao quanh các mầm bào, tương tự như nang noãn.

– Bao quanh các khoảng trống, tương tự như thể Call–Exner.

– Ở bờ ngoài các đám hay các dải mầm bào.

U thường có nhiều vùng hoá hyalin và hoá vôi. Hoá vôi thường bắt đầu ở những khoảng tương tự như thể Call–Exner và có dạng các thể vôi tròn hay dạng thể cát.

Rải rác trong u có các tế bào Leydig và các ổ u tinh bào.

Thành phần mầm bào trong u có thể ác tính và cho di căn.

3. TUYẾN TIỀN LIỆT

Trong ba loại bệnh lý của tuyến tiền liệt (viêm, phì đại dạng cục và u) thì phì đại dạng cục là tổn thương thường gặp nhất, rất thường xảy ra ở người lớn tuổi và được coi như một hiện tượng bình thường của quá trình lão hoá.

3.1. Viêm

3.1.1. Viêm tuyến tiền liệt cấp tính không đặc hiệu

Tác nhân gây viêm là các vi khuẩn cùng loại với tác nhân gây viêm đường tiểu, nhất là loại E. *coli, Klebsiella, Proteus, Pseudomonas, Enterobacter, Serratia, Enterococcus.* Các vi khuẩn này xâm nhập trực tiếp vào tuyến tiền liệt qua niệu đạo sau hoặc từ bàng quang, hoặc đi gián tiếp theo đường máu, đường lymphô từ một ổ viêm nhiễm ở nơi khác (ví dụ từ trực tràng). Một số thủ thuật y khoa cũng có thể gây viêm tuyến tiền liệt như: soi bàng quang, đặt ống thông đường tiểu, thông niệu đạo, mổ tuyến tiền liệt.

Tổn thương viêm cấp có thể chỉ là các ổ áp xe nhỏ, nhiều chỗ, có thể là vùng hoại tử do khu trú, hoặc là tình trạng hoá mủ, sung huyết, phù toàn bộ tuyến. Tuyến tiền liệt thường bị phì đại, mềm và xốp.

Vi thể

Tùy theo thời gian và độ nặng, mô tuyến có thể chỉ có thấm nhập bạch cầu đa nhân kèm theo tình trạng tăng tiết của tuyến. Nếu có áp xe, có những vùng hoại tử, tình trạng viêm lan rộng và có thể tạo sẹo về sau. Tình trạng viêm cấp có thể chuyển thành viêm mạn tính.

THƯ VIỆN HUBT
TÀI LIỆU PHỤC VỤ THAM KHẢO NỘI BỘ

3.1.2. Viêm tuyến tiền liệt mạn tính không đặc hiệu

Có biểu hiện lâm sàng rõ rệt hơn viêm cấp vì bệnh thường hay tái phát và có lẽ là nguyên nhân thường gặp nhất của viêm đường tiểu ở đàn ông.

Có hai loại: viêm do vi khuẩn và viêm không do vi khuẩn.

* Viêm do vi khuẩn: một số ít trường hợp do viêm cấp tiến triển thành, một số khác do các thủ thuật ở tuyến tiền liệt hay niệu đạo. Trong phần lớn trường hợp, người ta biết rõ quá trình hình thành bệnh. Các vi khuẩn sinh bệnh cũng cùng loại với các vi khuẩn gây viêm cấp kể trên.

* Viêm không do vi khuẩn: là loại bệnh thường gặp nhất hiện nay. Bệnh nhân thường không có tiền căn viêm đường tiểu. Tác nhân gây viêm chưa được biết rõ. Có hai tác nhân được nghĩ là gây bệnh: *Ureaplasma* và *Chlamydia trachomatis*.

Trong cả hai loại, tuyến tiền liệt bị thấm nhập bởi nhiều lymphô bào, tương bào, đại thực bào và bạch cầu đa nhân trung tính. Cần để ý rằng, trong tình trạng bình thường của quá trình lão hoá, tuyến tiền liệt cũng có thấm nhập lymphô bào trên mô nền sợi và cơ.

Viêm mạn tính thường xảy ra hơn viêm cấp. Cả hai loại đều có những triệu chứng tại chỗ như đau lưng, khó chịu, tiểu khó, phì đại và đau tuyến tiền liệt. Nhưng viêm mạn tính thường không có triệu chứng tại chỗ mà thường biểu hiện qua viêm đường tiểu. Vì vậy, ở bất kỳ người đàn ông nào có viêm đường tiểu tái phát nhiều lần, đặc biệt là chỉ do một tác nhân gây viêm duy nhất, phải được nghĩ là có viêm tuyến tiền liệt.

3.1.3. Viêm hạt của tuyến tiền liệt

Có hai dạng viêm hạt

* *Viêm hạt không đặc hiệu:* có thể thứ phát sau các viêm không đặc hiệu kể trên. Tổn thương gồm chất tiết bao quanh bởi các bạch cầu đa nhân trung tính, lymphô bào, tương bào và phản ứng tăng sản sợi. Mô viêm hạt có thể có thêm đại bào ăn dị vật. Nguyên nhân có lẽ do phản ứng miễn dịch tự thân.

* *Viêm hạt đặc hiệu:* là viêm lao xảy ra sau bệnh lao của đường tiết niệu – sinh dục (thận, bàng quang...) hoặc hiếm hơn sau bệnh lao phổi. Tổn thương là các nang lao điển hình.

3.2. Tăng sản lành tính

Còn được gọi là phì đại hay tăng sản dạng cục lành tính, là tổn thương rất thường gặp ở đàn ông trên 50 tuổi.

Một khảo sát trên các trường hợp không chọn lọc cho thấy tần suất của bệnh là 50% đến 60% người 40 – 59 tuổi và khoảng hơn 95% ở người trên 70 tuổi. Do đó, người ta nghĩ rằng, đây không phải là một bệnh thật sự mà chỉ là một quá trình lão hoá bình thường. Vì các lý do chưa được biết rõ, người da đen thường bị bệnh ở tuổi nhỏ hơn người da trắng.

THƯ VIỆN HUBT
TÀI LIỆU PHỤC VỤ THAM KHẢO NỘI BỘ

3.2.1. Nguyên nhân

Dù nguyên nhân chưa được biết chắc chắn, nhưng các nội tiết tố nam và estrogen có liên quan đến quá trình sinh bệnh.

Rõ ràng nhất là ở chó, loài động vật duy nhất có tăng sản tuyến tiền liệt lúc tuổi già. Cũng như ở người, tăng sản tuyến tiền liệt ở chó chỉ xảy ra khi tinh hoàn còn nguyên. Trên chó đã bị cắt tinh hoàn, người ta có thể tạo nên tình trạng tăng sản tuyến tiền liệt bằng cách cho nội tiết tố nam, và có thể làm tăng tình trạng này bằng cách cho cùng lúc 17 – bêta – estradiol. Do đó, người ta nghĩ rằng có một tác dụng cộng hưởng giữa nội tiết tố nam và estrogen.

Ngoài ra, lượng dihydrotestosteron tăng lên rõ rệt ở những người và chó có tăng sản tuyến tiền liệt, đặc biệt là có sự tích tụ của chất này ở vùng quanh niệu đạo, ở trong các cục tăng sản. Như thế, dihydrotestosteron có thể là yếu tố trung gian dù người ta chưa biết tạo sao lại có sự tích tụ của chất này ở những vùng vừa kể.

Dihydrotestosteron trong tuyến tiền liệt xuất nguồn từ testosteron của huyết tương, nhưng không có sự khác biệt giữa mức testosteron huyết tương của các bệnh nhân bị tăng sản tuyến tiền liệt với các người già khác.

Để giải thích sự tích tụ của dihydrotestosteron, người ta cho rằng các thụ thể nội tế bào đã tăng mức kết dính dihydrotestosteron và/hoặc có sự giảm bớt hiện tượng dị hoá của testosteron. Trên chó, nếu cho 17 – bêta – estradiol, sẽ làm tăng mức biểu hiện của các thụ thể với nội tiết tố nam trong bào tương. Vì vậy, sự gia tăng của estrogen lúc tuổi già có thể làm cho nội tiết tố nam dễ tích tụ trong tuyến tiền liệt.

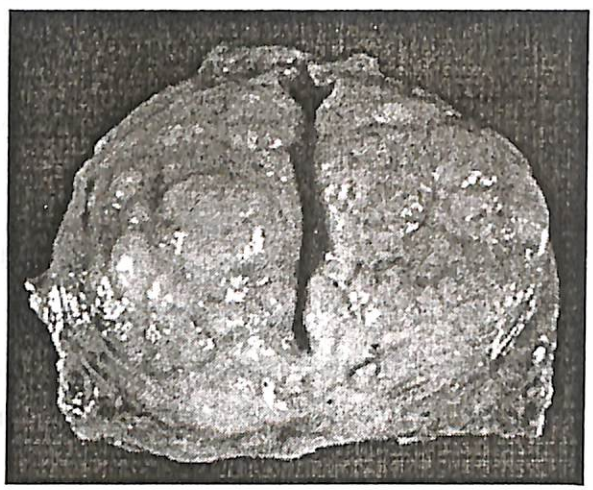

Hình 24.3. Tăng sản lành tính tuyến tiền liệt: Có các nhân tăng sản tuyến. Phần niệu đạo bị ép dẹt và dài ra.

Đại thể

Thông thường, tổn thương nặng khoảng 60 – 100g, đôi khi đến 200g hoặc hơn. Nơi bệnh khởi đầu là vùng trước tuyến tiền liệt, từ đó, bệnh lan dần đến các vùng khác của tuyến.

Trên diện cắt, tổn thương có giới hạn khá rõ, chèn ép mô tuyến bình thường. Các cục tăng sản có màu sắc và mật độ thay đổi. Nếu do tăng sản tuyến, tổn thương có màu vàng – tím, mềm, bao nang bởi lớp vỏ xám, láng, chắc và thường có chất dịch trắng như sữa thấm ra xung quanh. Nếu do tăng sản sợi và cơ, tổn thương có màu xám nhạt, dai và xơ, không có dịch và không có vỏ bao rõ.

Dù tổn thương không có vỏ bao thật, phần tuyến tiền liệt bình thường bị chèn

THƯ VIỆN HUBT
TÀI LIỆU PHỤC VỤ THAM KHẢO NỘI BỘ

ép xung quanh cũng tạo ra một vùng giới hạn rõ, giúp các phẫu thuật viên bóc tách các cục tăng sản dễ dàng. Phần mô tuyến còn lại sau mổ cũng có thể phát sinh các tổn thương khác về sau.

Vi thể

Tăng sản ống tuyến, mô sợi và mô cơ. Tùy theo thành phần nào chiếm ưu thế, người ta thấy có nhiều hình thái khác nhau. Thông thường, thành phần biểu mô ống tuyến tăng sản với các tuyến giãn rộng thành các nang to hay nhỏ, lót bởi hai lớp tế bào.



Hình 24.4. Tăng sản lành tính tuyến tiền liệt: Biểu mô ống tuyến tăng sản với các tuyến giãn rộng với những nhú nhỏ vào lòng các nang và có nhiều thể amylacea (→) (HE x 100).

Lớp trong hình trụ cao, lớp ngoài hình lập phương hay dẹt nằm trong một màng đáy còn nguyên. Tăng sản biểu mô còn tạo thành những cấu trúc nhú nhỏ vào lòng các nang. Đôi khi, có sự hình thành nhiều tuyến nhỏ, có hình thái dễ chẩn đoán nhầm với carcinôm tuyến. Thường thường các tuyến có kích thước to có thể quan sát được bằng kính lúp, có chứa dịch tiết với các tế bào biểu mô tróc, và nhiều thể amylacea. Đôi khi, có sự tăng sản ưu thế của thành phần sợi và cơ, với nhiều tế bào dẹt, không có tuyến. Khi đó, người ta gọi là tăng sản sợi hay tăng sản cơ của tuyến tiền liệt.

Ngoài ra, trong cả hai hình thái trên, còn có thể có thấm nhập lymphô bào, có các ổ chuyển sản gai, các vùng nhồi máu nhỏ.

3.2.2. Biểu hiện lâm sàng

Dù bệnh rất thường gặp, nhưng chỉ có một số ít có triệu chứng và chỉ 5 – 10% trường hợp cần được điều trị bằng phẫu thuật (vì bị nghẹt đường tiểu).

Các triệu chứng, nếu có, liên quan đến hai ảnh hưởng của bệnh: (1) chèn ép niệu đạo làm khó tiểu, và (2) gây ứ nước tiểu ở bàng quang làm căng và phì đại bàng quang, nhiễm khuẩn đường tiểu, viêm bàng quang, viêm thận.

Bệnh nhân thường bị đi tiểu đêm, khó tiểu và khó ngừng dòng nước tiểu, tiểu đau. Trong nhiều trường hợp, bệnh nhân bị bí tiểu thình lình cần được thông tiểu cấp cứu (người ta chưa biết rõ nguyên nhân của tình trạng này). Ngoài ra, bệnh nhân cũng không thể tiểu hết hoàn toàn lượng nước tiểu trong bàng quang. Nước tiểu ứ lại dễ tạo cơ hội cho viêm nhiễm, bàng quang dễ bị phì đại, dễ có túi thừa.

Sự liên quan giữa tăng sản với ung thư tuyến tiền liệt vẫn còn là vấn đề tranh cãi. Hầu hết các khảo sát đều cho thấy không có sự liên quan. Một số ít khảo sát cho thấy có tần suất ung thư cao ở những bệnh nhân bị tăng sản tuyến tiền liệt.

THƯ VIỆN HUBT
TÀI LIỆU PHỤC VỤ THAM KHẢO NỘI BỘ

3.3. Carcinôm

Carcinôm tuyến tiền liệt là loại ung thư thường gặp. Bệnh nhân thường có tuổi trên 50 tuổi. Theo Nguyễn Chấn Hùng và cs., tại TP. Hồ Chí Minh, năm 1997, trong 10 loại ung thư có xuất độ cao nhất, ung thư tuyến tiền liệt đứng hàng thứ 8 ở giới nam. Theo các khảo sát ở Hoa Kỳ, bệnh có xuất độ thứ nhì trong tất cả các ung thư ở giới nam.

3.3.1. Nguyên nhân

Có bốn yếu tố có liên quan đến nguyên nhân sinh bệnh: tuổi, chủng tộc, nội tiết tố và yếu tố môi trường.

Bệnh rất hiếm gặp ở châu Á, thường gặp ở người Hoa Kỳ.

Người da đen bị bệnh nhiều hơn người da trắng.

Xuất độ bệnh tăng lên ở những người có ít nguy cơ bị bệnh khi họ di cư sang các vùng có nhiều nguy cơ bị bệnh.

Những người thợ làm trong các ngành kỹ nghệ có cadmium có xuất độ bệnh cao.

Vai trò của các nội tiết tố vẫn chưa được biết rõ. Nhưng người ta có một số nhận xét như sau: các ổ di căn của ung thư tuyến tiền liệt bị chặn đứng hoặc bị làm chậm phát triển nếu người ta cắt bỏ tinh hoàn và/hoặc cho estrogen.

Như vậy, nội tiết tố nam phải có vai trò nguyên nhân. Nhưng nhiều khảo sát khác lại không chứng minh được mối liên hệ nhân quả giữa lượng nội tiết tố (estrogen, nội tiết tố nam, các steroids thượng thận) trong máu và nước tiểu với sự phát triển của ung thư tuyến tiền liệt.

Đại thể

Carcinôm có thể xuất nguồn từ bất kỳ vùng nào của tuyến tiền liệt nhưng hiếm ở ngoại biên.

U bắt đầu bằng nhiều ổ, nhưng thông thường, lúc phát hiện bệnh các ổ này đã họp lại thành một khối giới hạn không rõ. Điển hình, trên diện cắt, mô u cứng chắc, rất khó phân biệt với mô tuyến tiền liệt bình thường. Mô u có màu hơi vàng hơn mô xung quanh hoặc có màu trắng xám. Chỉ khi u xâm nhập vỏ bao của tuyến tiền liệt, hoặc lan rộng đến túi tinh, trực tràng, bàng quang, người ta mới có thể phân biệt u dễ dàng.

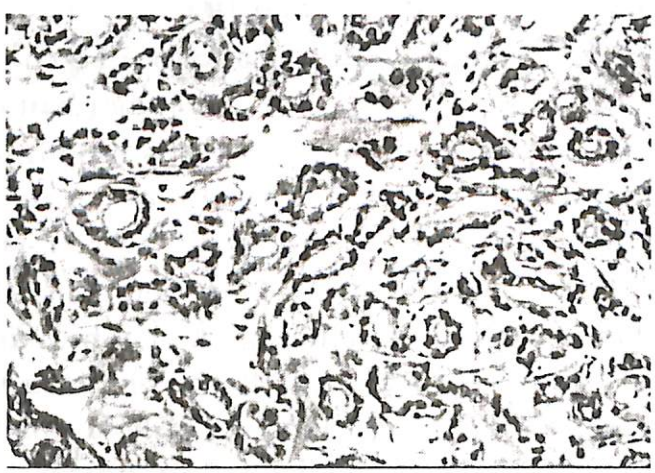

Hình 24.5. Carcinôm tuyến của tuyến tiền liệt: Tế bào u nhỏ, hợp thành đám dạng tuyến nhỏ (HE x 100).

THƯ VIỆN HUBT
TÀI LIỆU PHỤC VỤ THAM KHẢO NỘI BỘ

U có thể cho di căn theo đường máu đến xương, đặc biệt là xương sống. Di căn xương có thể làm tiêu xương hoặc sinh xương.

Di căn tạng hiếm gặp hơn nhiều.

Di căn theo đường lymphô đến các hạch ở vùng bịt, hạ vị, chậu, trước xương thiêng, cạnh động mạch chủ. Di căn hạch có thể xảy ra trước di căn xương.

Vi thể

Hầu hết tổn thương là carcinôm tuyến với các cấu trúc tuyến rõ ràng.

Trong dạng biệt hoá rõ, các tuyến có kích thước nhỏ hay vừa với một lớp biểu mô trụ hay lập phương, đôi khi có dạng nhú hay dạng sàng. Tế bào u có nhân tròn hay bầu dục và bọng, có bào tương nhạt màu và thường có hạt. Hiếm có phân bào. Dạng biệt hoá rõ có khi rất khó phân biệt với tăng sản lành tính Thường thường, trong ung thư, các tuyến có kích thước nhỏ hơn và lót bởi một lớp tế bào, mô đệm ít hơn.

Trong dạng biệt hoá kém, tế bào u ít họp thành dạng ống tuyến mà thường họp thành dải, bè, ổ, có hạt nhân rõ ưa acid và có nhiều phân bào. Trong dạng này, mô đệm có thể có ít hay rất nhiều làm cho u có mật độ xơ cứng.

Ngoài ra, ung thư tuyến tiền liệt còn có các dạng rất hiếm gặp là carcinôm dạng thượng bì, carcinôm nang dạng tuyến, carcinôm tế bào chuyển tiếp.

3.3.2. Phân độ mô học ung thư tuyến tiền liệt

Có nhiều cách.:

* Theo Gleason có năm độ, dựa vào độ biệt hoá của các tuyến và mối liên hệ giữa các tuyến với mô đệm. Các u có độ biệt hoá rõ được xếp vào độ 1, các u có độ biệt hoá kém nhất dược xếp vào độ 5.

* Theo Gaeta, có bốn độ, dựa vào độ biệt hoá của các tuyến và đặc tính của nhân tế bào u.

Việc phân độ mô học rất quan trọng vì có sự liên quan mật thiết giữa độ mô học với tiên lượng bệnh.

3.3.3. Xếp giai đoạn

Để chọn lựa cách điều trị và tiên lượng bệnh. Cách xếp giai đoạn này, có những mặt hạn chế vì chỉ dựa vào lâm sàng, nhưng cũng hữu ích cho điều trị và tiên lượng.

3.3.4. Biểu hiện lâm sàng

Người ta ước tính có khoảng 30% đàn ông trên 50 tuổi có ung thư tuyến tiền liệt ở giai đoạn A (nghĩa là có ung thư dạng âm thầm không triệu chứng chỉ được phát hiện tình cờ qua tử thiết hoặc qua các bệnh phẩm mổ vì tăng sản lành tính). Trong số các bệnh nhân có giai đoạn A, 60 đến 90% sẽ không có diễn tiến đến các giai đoạn sau. Người ta vẫn chưa biết nguyên nhân của tình trạng này.

THƯ VIỆN HUBT
TÀI LIỆU PHỤC VỤ THAM KHẢO NỘI BỘ

Khoảng 5–10% các bệnh nhân bị ung thư tuyến tiền liệt được phát hiện ở giai đoạn B. Các bệnh nhân này không có triệu chứng đường tiểu, và bệnh chỉ được phát hiện khi người ta khám qua hậu môn. Điều trị chủ yếu bằng phẫu thuật cắt bỏ tuyến tiền liệt tận gốc, với 85 đến 90% sống thêm 5 năm, 50% sống thêm 15%. Di căn hạch cũng thường sớm xảy ra nên nhiều tác giả đề nghị nạo hạch chậu hai bên cùng với cắt bỏ tuyến tiền liệt.

Giai đoạn A	**Ung thư âm thầm**
A1	Khu trú
A2	Lan toả
Giai đoạn B	**Có u rõ ràng**
B1	U có đường kính 1,5 cm hay nhỏ hơn, ở một thùy.
B2	U to hơn 1,5 cm hoặc có ở hơn một thùy, chưa ra khỏi vỏ bao.
Giai đoạn C	**Ăn lan ra ngoài vỏ bao, không có di căn hạch hay di căn xa**
C1	Không ăn lan túi tinh, nhỏ hơn 70 g.
C2	Ăn lan túi tinh, to hơn 70 g.
Giai đoạn D	**Có di căn**
D1	Di căn hạch chậu hoặc làm nghẹt niệu đạo làm ứ nước ở thận.
D2	Di căn xa, di căn xương hay di căn tạng.

Trên 75% bệnh nhân được phát hiện bệnh ở giai đoạn C hoặc D, với các triệu chứng đường tiểu, hoặc triệu chứng do di căn xương sống. Ở giai đoạn C, 40 đến 80% bệnh nhân có di căn hạch, tỷ lệ sống sau 10 năm chỉ có 36%. Ở giai đoạn D, không thể chỉ điều trị bằng phẫu thuật mà phải cắt bỏ tinh hoàn và cho estrogen, với tỷ lệ sống thêm 5 năm là dưới 20%.

Để phát hiện sớm ung thư tuyến tiền liệt, nên khám kỹ bằng ngón tay qua trực tràng bởi vì hầu hết u đều có vị trí ở phía sau.

Các xét nghiệm có thể làm là: siêu âm tuyến tiền liệt qua ngã bụng hoặc qua ngã hậu môn, sinh thiết xuyên qua hội âm hay xuyên qua trực tràng, thử tế bào học dịch tiết của tuyến tiền liệt, X quang xương, nhấp nháy đồ bộ xương, đo lượng acid phosphatase.

TÀI LIỆU THAM KHẢO

1. Ansell ID, Bobrove L, True D, Rosai J: The Male Generative System. In McGee JO'D, Isaacson PG, Wright NA: Oxford Textbook of Pathology. Vol 2a, 1992, Oxford University Press: 1533– 1562.
2. Cotran PS, Kuman V, Collins T: The Male Genital Tract. In Cotran PS,

THƯ VIỆN HUBT
TÀI LIỆU PHỤC VỤ THAM KHẢO NỘI BỘ

Kuman V, Collins T: Pathologic Basic of Disease, 6th. 1999, WB Saunder Company: 1011– 1034.
3. Damjanov I, Bostwick DG, Amin MB: Male Reproductive System. In Damjanov I, Linder J: Anderson' s Pathology. Vol 2. 10th. 1996, Mosby: 2166–2230
4. Sternberg SS: Urinary Tract and Male Genital System. In Sternberg SS
5. Diagnostic Surgical Pathology.Vol 2, 1994, Raven Press: 1631– 1940.

TỰ LƯỢNG GIÁ

Chọn câu trả lời đúng nhất cho các câu từ 1 đến 10

Câu 1. Tinh hoàn ẩn có đặc điểm:

A. Cấu trúc giống tinh hoàn bình thường.
B. Xơ hoá các ống sinh tinh.
C. Thấm nhập viêm các ống sinh tinh.
D. Không có sinh tinh.
E. Dễ hoá ác.

Câu 2. U tinh hoàn có đặc điểm:

A. Thường xảy ra ở trẻ em hơn ở người lớn.
B. Thường xuất nguồn từ mô đệm.
C. Thường là u tinh bào.
D. Dễ gây dấu hiệu cường testosteron.
E. Thường hiện diện hai bên.

Câu 3. U quái của tinh hoàn có đặc điểm:

A. Xuất nguồn từ mầm bào.
B. Có xuất độ cao nhất trong các u tinh hoàn.
C. Thường là u đặc.
D. Rất ác tính.
E. U chỉ chứa mô phôi chưa trưởng thành từ ba lá phôi.

Câu 4. U tinh bào của tinh hoàn:

A. Xuất nguồn từ mô đệm dục.
B. Bệnh nhân thường là trẻ em.
C. Tế bào u thường có kích thước nhỏ.
D. Mô đệm thường có nhiều tương bào.
E. U có độ ác thấp.

THƯ VIỆN HUBT
TÀI LIỆU PHỤC VỤ THAM KHẢO NỘI BỘ

Câu 5. Bệnh Queyrat **không có** hiện tượng:

A. Nghịch sản trong lớp biểu mô.
B. Mất cực tính trong lớp biểu mô.
C. Nhiều phân bào trong lớp biểu mô.
D. Thấm nhập viêm trong mô đệm.
E. Nhiều tế bào dị dạng xâm nhập mô đệm.

Câu 6. Đặc điểm nào sau đây **không phải** của bệnh Bowen:

A. Bệnh thường gặp ở người lớn tuổi.
B. Các tế bào biểu mô dị dạng, mất cực tính.
C. Biểu mô có nhiều phân bào.
D. Mô đệm thấm nhập nhiều tế bào viêm.
E. Là một tổn thương tiền ung ở bìu và dương vật.

Câu 7. Carcinôm dương vật có đặc điểm:

A. U thường gặp ở người cắt da quy đầu sớm.
B. U thường ở gốc dương vật.
C. Mô u thường có độ biệt hoá rõ.
D. Có ít phân bào.
E. Không di căn đến hạch lymphô.

Câu 8. Condylôm sùi dương vật:

A. Do Herpes simplex virus.
B. Tổn thương thường ở quanh miệng lỗ tiểu.
C. Mô u chứa tế bào rỗng.
D. Tế bào u thường xâm nhập mô đệm phía dưới.
E. Lớp biểu mô u có thoái sản chất sừng.

Câu 9. Viêm tuyến tiền liệt cấp tính có đặc điểm:

A. Thường do virus.
B. Thường gây viêm đường tiểu.
C. Có thể xảy ra sau một thủ thuật y khoa tại vùng.
D. Tổn thương thường là ổ xuất huyết hoại tử.
E. Mô tuyến thấm nhập nhiều lymphô bào và tương bào.

Câu 10. Carcinôm của tuyến tiền liệt:

A. Rất hiếm gặp.
B. Bệnh nhân thường ở lứa tuổi 30.
C. Thường do tăng sản cục thoái hoá thành.
D. Tổn thương thường ở vùng ngoại biên.
E. Hầu hết là carcinôm tuyến.

THƯ VIỆN HUBT
TÀI LIỆU PHỤC VỤ THAM KHẢO NỘI BỘ

Chọn câu trả lời tương ứng chéo trong các câu từ 11 đến 15

Các loại u tinh hoàn sau	Có đặc điểm
Câu 11. U tinh bào.	A. Tế bào u có thể có các thể Reinke.
Câu 12. U tế bào Leydig.	B. Có đơn bào và hợp bào nuôi ác tính.
Câu 13. Carcinôm đệm nuôi	C. Mô đệm ngấm nhiều lymphô bào.
Câu 14. U quái.	D. Có các thành phần của hai hay ba lá phôi.
Câu 15. Carcinôm phôi	E. Biểu mô dị dạng, nghịch sản với nhiều dạng mô học khác nhau: nang, nhú, lưới...

Chọn câu trả lời Nhân – Quả trong các câu từ 16 đến 20

Câu 16. (1) Viêm lao ở tinh hoàn thường có ở một tinh hoàn. **BỞI VÌ** (2) Viêm lao tinh hoàn thường thứ phát sau lao tuyến tiền liệt và túi tinh.

Câu 17. (1) Phân độ mô học trong ung thư tuyến tiền liệt dùng để tiên lượng bệnh. **BỞI VÌ** (2) Độ mô học của ung thư tuyến tiền liệt có liên quan đến việc xếp giai đoạn bệnh.

Câu 18. (1) Carcinôm tuyến tiền liệt thường gặp nhất ở vùng ngoại biên của tuyến. **BỞI VÌ** (2) Hầu hết tổn thương vi thể của carcinôm tuyến tiền liệt là dạng carcinôm tuyến.

Câu 19. (1) Condylôm sùi thường lan tràn một vùng rộng. **BỞI VÌ** (2) Condylôm sùi thường do virus HSV gây ra.

Câu 20. (1) Ung thư dương vật là carcinôm tế bào gai. **BỞI VÌ** (2) Ung thư dương vật thường có ở thân dương vật.

THƯ VIỆN HUBT
TÀI LIỆU PHỤC VỤ THAM KHẢO NỘI BỘ

Bài 25

BỆNH XƯƠNG

MỤC TIÊU

1. Mô tả và phân biệt hai kiểu tạo xương (màng và nội sụn)

2. Mô tả và phân tích viêm mủ xương – tủy và viêm lao xương.

3. Phân tích đặc điểm tuổi, vị trí u, đặc điểm X quang trong chẩn đoán u xương.

4. Mô tả và kể rõ ba đặc điểm giải phẫu bệnh của u sụn xương.

5. Mô tả và kể rõ sáu đặc điểm giải phẫu bệnh của u lành sụn.

6. Mô tả và phân tích bảy đặc điểm giải phẫu bệnh của u đại bào xương.

7. Mô tả và phân tích bảy đặc điểm giải phẫu bệnh của sarcôm tạo xương.

1. ĐẠI CƯƠNG

Bệnh của hệ xương tương đối hay gặp ở nước ta, nhất là viêm xương – tủy. Các u xương và bệnh rối loạn chuyển hoá hiếm gặp. Để hiểu rõ bệnh lý xương, cần có một số kiến thức cơ bản về quá trình hình thành, phát triển cũng như cấu trúc mô học của bộ xương.

1.1. Chức năng

Xương có ba chức năng chính:

(1) Cơ học: xương là nơi bám của các cơ giúp cơ thể chuyển động.

(2) Bảo vệ: là bộ khung để bảo vệ não, tủy sống, cơ quan nội tạng và tủy xương.

(3) Chuyển hóa: xương là nơi dự trữ của một số ion đặc biệt là calci và phospho.

Xương được chia làm hai nhóm chính:

(1) Xương dẹt của nhóm xương trục cơ thể như xương sọ, mặt, vai, đòn, ức, sống, chậu.

(2) Xương ống của tứ chi.

1.2. Mô học

Về hình thái, xương gồm hai loại:

(1) Xương vỏ (hay xương đặc) chiếm 80% khối lượng xương, tạo nên sự vững chắc của xương.

(2) Xương xốp hay xương bè hoặc xương tủy giúp cho chức năng chuyển hoá chất khoáng. Xương xốp ở đầu xương còn có nhiệm vụ truyền lực đến vỏ thân xương.

THƯ VIỆN HUBT
TÀI LIỆU PHỤC VỤ THAM KHẢO NỘI BỘ

Xương có ba loại tế bào:

(1) Nguyên bào xương: có nguồn gốc từ tế bào nguồn tạo xương, tổng hợp chất căn bản xương là chất sợi keo típ I còn gọi là chất dạng xương.

(2) Tế bào xương: là các nguyên bào xương đã "già", bị bao quanh bởi chất căn bản do chúng tạo ra.

(3) Đại bào huỷ xương: thuộc hệ thống thực bào, có từ 2–6 nhân, nằm trong ổ khuyết Howship do chúng hấp thụ xương. Đại bào huỷ xương nhờ các men tiêu đạm và làm phân huỷ các tinh thể hydroxyapatite.

Quá trình tạo xương gồm hai giai đoạn:

(1) Nguyên bào xương tạo chất dạng xương, vitamin C cần cho quá trình này.

(2) Chất dạng xương sau đó ngấm chất khoáng là các tinh thể hydroxyapatite $Ca_{10}(PO_4)_6(OH)_2$ và các hợp chất calci [$Ca(PO_4)_2 + CaCO_3$] tạo thành chất xương. Quá trình này cần đến sinh tố D, các glycoprotein, các hormon và yếu tố tăng trưởng và nhờ sự phân giải của proteoglycan có trong chất dạng xương...

1.3. Hình thành và phát triển bộ xương

Các mô của xương đều xuất nguồn từ tế bào trung mô, chúng biệt hoá để tạo nên mô xương, mô sụn, mô sợi, mạch máu và mô tủy...

Phôi có ba lá, lá phôi giữa (LPG) được thành lập từ ngày thứ 15 từ một số tế bào của lá phôi ngoài và lá phôi trong họp nên. Các tế bào LPG tăng sản, di chuyển gọi là tế bào trung mô và tạo thành ba phần:

(1) LPG trục: gồm nhiều đơn vị gọi là "đốt thân", biệt hoá tạo nên ba lớp: "đốt xương" bao quanh tủy sống và nguyên sống tạo thành đốt sống, "đốt cơ" tạo nên cơ vân (cơ liên sườn, cơ lưng, cơ bụng) và "đốt da" tạo thành mô liên kết của lớp bì da tương ứng.

(2) LPG ngoại biên: hình thành nên lá thành, lá tạng của màng tim, màng phổi, màng bụng. Lá thành của LPG ngoại biên có thể tạo nên xương, khớp và cơ của tứ chi. Lá tạng còn tạo nên cơ tim và cơ trơn của ống tiêu hóa.

(3) LPG trung gian: tạo bộ phận tiết niệu, sinh dục.

Các xương được hình thành từ tuần lễ thứ tư và theo hai cách:

(1) Sự tạo xương màng hoặc trực tiếp: hình thành một số xương dẹt gồm xương sọ – mặt, xương hàm và xương đòn. Các tế bào trung mô xếp từng lớp, biệt hoá trực tiếp thành nguyên bào xương tạo nên các bè xương nối tiếp nhau, xếp chồng lên nhau hình thành loại xương vỏ đặc với các ống Havers chứa mạch máu và rất ít tủy. Các đại bào huỷ xương ở mặt trong giúp cho hộp sọ ngày càng rộng tạo điều kiện cho não bộ phát triển. Sự tạo xương trực tiếp ở màng xương giúp cho xương dày lên. Quá trình này chủ yếu xảy ra trong bào thai và những năm đầu của cuộc sống.

(2) Sự tạo xương nội sụn (hay gián tiếp qua trung gian mô sụn): hình thành

THƯ VIỆN HUBT
TÀI LIỆU PHỤC VỤ THAM KHẢO NỘI BỘ

nên các xương ống của tứ chi (xương dài) và các xương sống, xương bả vai, xương chậu, xương sườn.

Ở tuần lễ thứ tư của phôi, các "nụ chồi của chi" xuất hiện. Vào tuần thứ 8, các tế bào trung mô biệt hoá thành nguyên bào sụn sắp xếp thành mẫu hình xương tương lai. Ở đoạn giữa (phần thân xương), các nguyên bào sụn tăng trưởng, nhân đôi, tiết chất sụn, phì đại, ngấm calci rồi thoái hoá và bị xâm nhập bởi mao mạch. Sau đó, các nguyên bào xương đến tiết ra chất dạng xương trên khung mô sụn đã thoái hóa. Đây là điểm tạo xương sơ cấp.

Các đại bào huỷ xương hấp thụ xương từ bên trong giúp hình thành và làm rộng ống tủy tạo điều kiện cho tế bào tủy xương phát triển.

Màng xương bên ngoài giúp cho xương lớn thêm về chiều ngang (đường kính) theo kiểu tạo xương màng.

Ở trẻ sơ sinh:

– Phần thân xương gồm tủy tạo máu ở trong ống tủy, vỏ xương đặc có lớp màng trong xương, bên ngoài phủ bởi màng xương dày.

– Phần đầu xương gồm toàn mô sụn, về sau xuất hiện các nhân thứ cấp tạo xương xốp rất giàu nguyên bào xương và tủy. Phần sụn tiếp giáp với khớp trở thành sụn khớp gồm ba lớp.

– Phần đầu thân xương (hành xương) gồm đĩa sụn tiếp hợp phân cách đầu xương với thân xương. Sụn tiếp hợp giúp cho xương tăng trưởng về chiều dài, nhất là ở lứa tuổi dậy thì. Vùng đầu thân xương "gần gối – xa khuỷu" chịu trách nhiệm phát triển từ 75 – 80% chiều dài của xương tương ứng. Do hoạt động sinh sản tế bào mạnh lại giàu mạch máu thông nối nhau, máu chảy chậm nên vùng đầu thân xương (đặc biệt ở gần gối – xa khuỷu) dễ bị rối loạn tăng trưởng, viêm nhiễm và phát sinh u.

Sự tạo xương nội sụn xảy ra một phần trong thai kỳ (tạo nên thân xương dài...) và chủ yếu là sau khi sinh nhất là ở lứa tuổi dậy thì.

Như vậy, quá trình tạo xương rất động, không tách rời với quá trình huỷ xương và gồm nhiều loại tế bào tham gia. Các xương được hình thành gọi là quá trình "tạo mẫu xương" (modeling). Hoạt động này tiếp diễn liên tục trong suốt cuộc đời người và gắn liền với quá trình "tái tạo mẫu xương" (remodeling), theo đó các nguyên bào xương được thu hút tới các ổ khuyết tạo ra bởi các đại bào huỷ xương rồi tiết ra chất dạng xương phục hồi lại nguyên trạng bề mặt của xương. Xương, vì vậy, luôn luôn được "đổi mới"! Ở trẻ em, quá trình tạo xương trội hơn giúp cho cơ thể phát triển. Đến tuổi trưởng thành, xương không lớn thêm do sự quân bình giữa hai quá trình tạo và huỷ xương. Về già, xương bị loãng, dòn, dễ gãy do quá trình tạo xương giảm nhiều hơn. Khi bị suy yếu hoặc tăng mạnh một trong hai quá trình này (do bệnh di truyền, thiếu enzym, rối loạn nội tiết tố...) thì sự phát triển của xương bị lệch lạc với những biểu hiện bệnh lý đa dạng.

THƯ VIỆN HUBT
TÀI LIỆU PHỤC VỤ THAM KHẢO NỘI BỘ

Mô tủy xương cũng thay đổi, có chức năng tạo máu khi ở thời kỳ phôi thai và trẻ nhỏ; ở tuổi trưởng thành chỉ có xương xốp còn tạo máu, tủy xương dài bị thoái hoá mỡ; về già tủy xương bị xơ hóa.

2. VIÊM XƯƠNG

Viêm xương–tủy ít gặp hơn viêm phần mềm vì xương được che chở bảo vệ, không bao giờ tiếp xúc với môi trường bên ngoài trừ khi gãy xương hở hoặc do phẫu thuật. Các vi sinh vật gây bệnh chỉ có thể đến xương bằng đường máu (rất hiếm theo đường bạch huyết). Bài này chỉ đề cập đến viêm xương–tủy đường máu.

2.1. Viêm mủ xương–tủy

Trước thời đại kháng sinh, nhiễm khuẩn xương khớp hay xảy ra thường do tụ cầu khuẩn, biểu hiện lâm sàng rất nặng và ồ ạt, có tỷ lệ tử vong cao (20 – 30% theo Pyrah, Pain, Crossan) và gây tàn phá nhiều. Ngày nay, độc tính của tụ cầu khuẩn giảm đi có thể do sử dụng nhiều kháng sinh hiện đại. Có những đợt vi khuẩn biểu hiện thoáng qua trong máu nhưng thông thường chúng bị tiêu diệt, do đó bệnh hiếm gặp ở người bình thường khỏe mạnh. Khi sức đề kháng cơ thể kém hoặc sức đề kháng tại chỗ bị suy yếu thì vi khuẩn sinh bệnh có cơ hội sinh sản và tạo ổ viêm xương–tủy. Vì vậy, bệnh có xuất độ rất cao ở những người bị suy kiệt do bệnh mạn tính, nghiện thuốc phiện (do *Pseudomonas*), suy giảm miễn dịch hoặc ở những vùng xương bị chấn thương (có thể do các ổ xuất huyết nhỏ làm giảm sức đề kháng tại chỗ và do huyết khối tạo điều kiện cho vi khuẩn theo đường máu đến tập kết và tăng trưởng). Xương có áp suất phần oxy pO_2 giảm như trong bệnh hồng cầu hình liềm cũng dễ bị viêm (*Pseudomonas*). Viêm xương–tủy xương sống hay gặp ở bệnh nhân già suy kiệt do nhiễm khuẩn đường tiết niệu sinh dục (*E. coli*). Người nhiều tuổi bị suy mạch máu ngoại biên như trong bệnh đái tháo đường, xương bị viêm do vi khuẩn yếm khí hoặc nhiều loại cùng lúc. Hai bệnh Gaucher và xương hoá đá dễ bị biến chứng nhiễm khuẩn.

Việc chẩn đoán và điều trị đúng mức viêm xương–tủy dựa vào mối tương quan lâm sàng – hình ảnh học – giải phẫu bệnh. Luôn luôn cần chẩn đoán phân biệt với sarcôm tạo xương, u ác loại tế bào tròn và u hạt ái toan. Viêm xương–tủy có thể cho hình ảnh X quang giống với bất kỳ một loại u nào.

Viêm mủ xương–tủy là bệnh thứ phát, 1/3 ổ nhiễm khuẩn nguyên phát là những mụn nhọt ngoài da, áp xe dưới da, viêm quanh móng..., ngoài ra là những ổ áp xe của các nội tạng, các màng tương dịch, viêm phổi thùy, bệnh thương hàn, viêm đường tiết niệu sinh dục... Tác nhân gây bệnh chủ yếu là tụ cầu khuẩn vàng coagulase (+) (90%), liên cầu khuẩn loại β – tán huyết (5%), *E. coli, S. typhi, lậu cầu khuẩn*... Ở trẻ sơ sinh, nhiễm khuẩn từ cuống rốn và âm đạo sản phụ, 40% bị nhiều xương, tỷ lệ nam nữ bằng nhau. Vi khuẩn gây bệnh ở trẻ sơ sinh và nhũ nhi thường là E. *coli, liên cầu khuẩn, tụ cầu khuẩn vàng*. Bệnh hay gặp nhất

THƯ VIỆN HUBT
TÀI LIỆU PHỤC VỤ THAM KHẢO NỘI BỘ

ở tuổi 3 – 15, là giai đoạn hoạt động tăng trưởng xương mạnh nhất và do tụ cầu khuẩn. Giới nam hay gặp gấp 4 lần so với nữ, có thể do con trai bị chấn thương nhiều hơn. Các xương hay bị là các xương dài lớn tứ chi theo thứ tự: xương đùi, xương chày, xương cánh tay, xương quay... Ở vùng đầu thân xương tăng trưởng mạnh (gần gối–xa khuỷu).

Bệnh viêm mủ xương–tủy có thể chia làm ba giai đoạn diễn tiến liên tục và chuyển đổi từ từ không có ranh giới rõ rệt: cấp, bán cấp và mạn tính.

Giai đoạn viêm cấp: bệnh khởi phát đột ngột với đau, ấn có điểm đau nhói trên xương bị viêm, sau đó phần mềm xung quanh bị sưng đỏ và nóng. Triệu chứng toàn thân gồm sốt cao, mệt mỏi, kém ăn, vẻ mặt nhiễm khuẩn. Ổ nhiễm khuẩn khởi phát từ tủy xương ở vùng xương xốp sơ cấp ngay dưới đường sụn tiếp hợp đã kích thích một phản ứng viêm cấp tính với các hiện tượng sung huyết, tăng tính thấm thành mạch, phù, xuất huyết và thấm nhập bạch cầu đa nhân. Các bạch cầu sẽ thực bào vi khuẩn, bị huỷ hoại và phóng thích các men tiêu đạm. Mô hoại tử, vi khuẩn, bạch cầu bị chết, các mảnh vụn của mô và tế bào trộn lẫn tạo thành mủ. Tiến triển của bệnh tùy thuộc nhiều yếu tố: độc lực vi khuẩn, sức đề kháng cơ thể, phần xương bị bệnh và sự nguyên vẹn của máu nuôi.

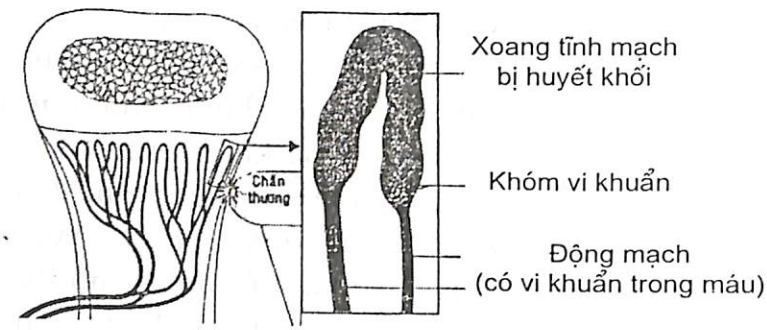

Hình 25.1. Chấn thương

Yếu tố thuận lợi giúp thành lập ổ viêm mủ xương–tủy. Sau chấn thương, các tĩnh mạch lớn ở vùng đầu thân xương bị huyết khối. Khi có vi khuẩn theo dòng máu đến từ nơi khác, nơi bị huyết khối trở thành cái nôi giúp cho vi khuẩn tăng sinh và gây ra viêm xương–tủy.

Từ đầu thân xương, ổ nhiễm khuẩn theo các tĩnh mạch của xương xốp, của kênh Volkman và kênh Havers lan xuống tủy (1) và vỏ thân xương (2), lan dọc dễ dàng dưới màng xương vì lớp vỏ xương đặc ở vùng xương này rất mỏng (3), tạo ổ áp xe trong mô mềm (4), rò ra da (5), đến đầu xương và khớp (6, 7) (ở trẻ nhỏ).

Vì thế toàn bộ vỏ thân xương bị bao quanh hai mặt bởi mủ. Hiện tượng sung huyết ban đầu gây hấp thụ xương. Áp suất trong xương gia tăng do phù và dịch thoát mạch sẽ chèn ép gây tắt các mạch máu. Nếu lượng máu cung cấp bị giảm nhưng còn đủ nuôi xương thì các nguyên bào xương sẽ phản ứng tạo nhiều chất dạng xương. Nếu máu nuôi giảm rất nhiều hoặc mất hẳn thì các tế bào xương sẽ chết hình thành mảnh "xương tử" bao quanh bởi mô hạt viêm. Mô xương chết tạo

THƯ VIỆN HUBT
TÀI LIỆU PHỤC VỤ THAM KHẢO NỘI BỘ

điều kiện cho vi khuẩn sinh sôi và trú ẩn tránh tác dụng của kháng sinh và sức đề kháng cơ thể. Xung quanh ổ áp xe và xương chết, cơ thể sẽ tạo mô phản ứng bao nang gồm tế bào trung mô tăng sinh, mao mạch và tế bào viêm. Mô phản ứng thường rất mạnh ở màng xương trẻ em.

X quang quy ước

Không thấy thay đổi trong giai đoạn đầu; 1–2 tuần sau thấy những vùng thấu quang ít, không rõ rệt ở vùng bị viêm và tăng bóng mờ phần mềm do phù, có thể thấy bóng mờ dưới màng xương và màng xương bị đẩy lên.

Nhấp nháy đồ

Lúc đầu thấy "đoạn lạnh" tương ứng với giai đoạn huyết quản–huyết, sau đó thay bằng "điểm nóng" phản ánh xương phản ứng được tạo ra.

Hình ảnh cộng hưởng từ

Cho thấy sự hiện hữu của viêm xương–tủy sớm nhất. Trong vòng một ít ngày sau khi mô tủy mỡ được thay thế bởi tế bào viêm thì trên hình ảnh T1 sẽ thấy cường độ tín hiệu cao của mỡ. Khi đã thành lập ổ áp xe, hình ảnh T1 và T2 đều cho thấy có cường độ cao của chất dịch.

Giai đoạn viêm bán cấp

Dịch phù và bạch cầu đa nhân giảm đi, thay bằng mô hạt viêm với nhiều tương bào, lymphô bào và bạch cầu đơn nhân. Xương chết được hấp thu bởi các đại bào huỷ xương. Chất dạng xương được tạo ra trong mô phản ứng và hoá khoáng dần tạo thành một vòng xương cùng với mô sợi bao nang ổ viêm.

X quang

Thấy nhiều vùng xương bị tiêu đi, bắt đầu thấy xương chết trong vùng tủy và vỏ xương. Màng xương tạo xương phản ứng kiểu vỏ hành, tam giác Codman và đôi khi hình ảnh tia loé mặt trời. Có thể thấy hình ảnh tổn thương sụn tiếp hợp, xương dưới sụn và sụn khớp.

Nhấp nháy đồ

"Điểm nóng" gia tăng theo lượng xương mới. Nhấp nháy đồ không còn cần thiết khi đã thấy thay đổi trên phim X quang.

Giai đoạn viêm mạn tính

Viêm lan rộng ở xương bị bệnh với nhiều hình ảnh trộn lẫn: huỷ xương, xương chết, xương phản ứng... thấy rõ trên phim X quang cũng như đại thể, vi thể. Tủy xương có những vùng huỷ xương, xơ hóa, những vùng xương mới, xơ đặc xương có ranh giới không rõ ràng; nhiều lymphô bào, tương bào, đại thực bào. Vỏ xương có các ống Havers nở rộng, nhiều vùng bị loãng, bị huỷ, xương chết xen lẫn với xương mới làm bề dày vỏ xương thay đổi, không đều. Xương chết có thể là những mảnh nhỏ hoặc cả đoạn thân xương. Màng xương tạo nhiều xương phản ứng đôi khi hình thành một ống vỏ xương mới bao quanh vỏ xương cũ đã chết. Xương phản ứng của màng xương thường không đều, không trơn láng và có những đường rò thấu quang

THƯ VIỆN HUBT
TÀI LIỆU PHỤC VỤ THAM KHẢO NỘI BỘ

xuyên qua. Có thể thấy cầu xương nối với xương bên cạnh (2 xương cẳng tay, cẳng chân...), tiêu huỷ sụn khớp, đầu xương hoặc hàn khớp (nếu kèm viêm mủ khớp). Ở trẻ nhỏ, xương có thể bị biến dạng.

X quang cắt lớp điện toán: giúp phát hiện các mảnh xương chết không thấy trên phim X quang quy ước và giúp làm rõ độ lan rộng của mô xương phản ứng.

Tiên lượng:

Bệnh thường diễn tiến mạn tính và tỷ lệ tàn phế còn cao. Vì vậy chẩn đoán và điều trị sớm quyết định sự thành công của việc điều trị. Để tránh tái phát, cần có một chế độ ăn uống đầy đủ, sinh hoạt vui tươi, lành mạnh để nâng cao sức đề kháng cơ thể, phòng tránh chấn thương.

2.2. Lao xương

Lao xương là một bệnh viêm xương–tủy không sinh mủ hiện còn hay gặp ở nước ta, do trực khuẩn Koch là một loại vi khuẩn ái khí gây ra. Bệnh hầu hết thứ phát sau lao phổi, đôi khi sau lao đường tiêu hóa, tiết niệu... Bệnh có thể xảy ra ở mọi tuổi, đa số trước tuổi dậy thì. Các xương hay bị theo thứ tự: xương sống, xương đùi, xương dài lớn khác.

2.2.1 Lao xương sống

Do Percival Pott mô tả lần đầu năm 1779. Vi khuẩn theo đường máu đến, đặc biệt theo hệ tĩnh mạch Batson không có van. Tổn thương hay gặp ở đốt sống ngực thấp và đốt sống bụng, đôi khi ở nhiều đốt cách xa nhau. Ổ nhiễm khuẩn tiến triển chậm làm huỷ xương, tiêu sụn, xẹp thân và đĩa sống. Phần trước của thân sống, là nơi có pO_2 cao, thường bị xẹp gây biến dạng gù. Triệu chứng đầu tiên là các cơ cạnh cột sống bị co cứng và yếu. Về sau, nhiễm khuẩn lan vào phần mềm tạo ổ áp xe lạnh chạy dọc theo các màng cân rò ra da cạnh cột sống hoặc theo cơ thăn hông rò ra vùng bẹn hoặc mặt trong đùi rất khó lành.

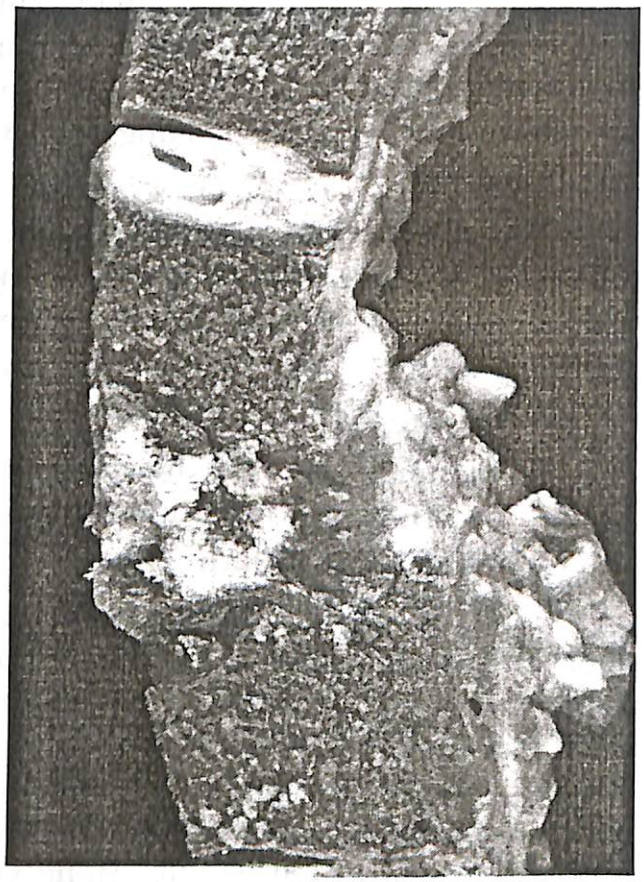

Hình 25.2. Lao xương sống làm phá huỷ và biến dạng thân và đĩa sống.

Biến chứng có thể gặp là viêm màng não lao gây tử vong cao, liệt hạ chi, bí tiêu–tiểu do chèn ép tủy sống bởi cột sống bị gù, gập góc, bị xoay...

THƯ VIỆN HUBT
TÀI LIỆU PHỤC VỤ THAM KHẢO NỘI BỘ

2.2.2. *Lao xương dài*

Lao xương dài thường ở đầu – đầu thân xương dài và hầu hết kèm theo lao khớp, không biết nhiễm khuẩn bắt đầu từ khớp hay từ xương. Vùng khớp háng và khớp gối hay bị nhất, thường có teo cơ nên lâm sàng có dấu hiệu "đùi cừu", đi cà nhắc.

Khớp bị huỷ, màng khớp được thay bằng mô hạt, sụn khớp bị tiêu đi. Ổ áp xe lao thành lập ở đầu – đầu thân xương và rò ra da rất khó lành, ít có các mảnh xương chết.

Lao thân xương dài hiếm hơn, dễ lành hơn và thường gây ra do loại vi khuẩn lao "không điển hình".

2.2.3. *Hình ảnh X quang*

Là hình ảnh của sự huỷ xương từ từ, ít phản ứng tạo xương mới, ít xương chết, kèm hình ảnh loãng xương.

– Lao xương sống: huỷ một hay nhiều thân sống, hình ảnh gù góc nhọn. Hiếm khi huỷ mấu khớp sau. Huỷ một hay nhiều đĩa sống, các thân sống kế cận áp sát nhau. Phần mềm xung quanh bị sưng, bóng, ổ áp xe lạnh hình trái lê.

– Lao xương dài: thường có loãng xương rất nhiều với đường viền xương phản ứng rất ít. Huỷ xương thành từng ổ, từng hốc, huỷ xương dưới sụn khớp. Không có hoặc ít phản ứng màng xương. Khe khớp bị hẹp, bờ không đều.

2.2.4. *Giải phẫu bệnh*

Tổn thương vi thể của lao xương khớp giống lao các cơ quan khác, điển hình với các nang lao. Chẩn đoán chính xác dựa vào nuôi cấy vi khuẩn (+) và quan sát thấy vi khuẩn lao bằng phương pháp nhuộm kháng acid – cồn tiêu bản giải phẫu bệnh (nhuộm AFB: acid fast bacilli) hoặc tiêu bản soi tươi mẫu mô. Tuy nhiên dưới 50% trường hợp lao xương khớp có các xét nghiệm chẩn đoán chính xác này dương tính. Hơn nữa, bệnh lao tiến triển chậm, kéo dài nhiều năm nên rất nhiều mẫu mô sinh thiết chỉ thấy mô sợi và lymphô bào. Trong các trường hợp này, cần phải phối hợp với các dữ kiện lâm sàng – X quang – xét nghiệm (PCR, IDR, VS...) để chẩn đoán và điều trị, theo dõi bệnh nhân.

3. U VÀ TỔN THƯƠNG DẠNG U XƯƠNG

3.1. Đặc điểm tổng quát

Việc chẩn đoán và phân loại u, tổn thương dạng u xương rất phức tạp, khó khăn, còn nhiều tranh luận bàn cãi vì:

– Các tế bào trung mô rất đa năng và quá trình tạo xương rất động, nên ngay trong một u xương cũng có nhiều loại mô, tế bào khác nhau. Vì vậy, việc phân định ranh giới các u nhiều khi rất khó.

– Có nhiều tổn thương phối hợp trong cùng một u. Bên cạnh chủ mô u, có thể

THƯ VIỆN HUBT
TÀI LIỆU PHỤC VỤ THAM KHẢO NỘI BỘ

thấy mô phản ứng, mô tái tạo tu bổ sau hoại tử, xuất huyết, phẫu thuật hoặc gãy xương bệnh lý...

– Trong quá trình phát triển, u có thể có các giai đoạn thoáng qua, hoặc lúc đầu u biệt hoá theo hướng này về sau lại theo hướng khác.

– Nhiều loại u xương có nguồn gốc tạo mô chưa được biết rõ. Ví dụ u đại bào, u "men răng"...

– Nhiều trường hợp khó xác định là một u thật sự hay là tổn thương dạng u, dị tật bẩm sinh. Ví dụ u sụn xương, u lành xương, u dạng xương...

– Nhiều loại u có tính chất lành hay ác khó xác định, nhưng xâm lấn phần mềm, có khả năng tái phát và di căn. Ví dụ u đại bào, u sụn sợi nhầy, u nguyên bào sụn... Chúng tôi xếp vào nhóm giáp biên ác.

– Càng ngày, bản chất thật sự của nhiều u được xác định và một số u mới được tìm ra. Ví dụ u mô bào lành và ác tính...

– Nhiều bệnh của xương (viêm, rối loạn chuyển hóa, rối loạn nội tiết...) có các dữ kiện lâm sàng – X quang và đôi khi cả hình ảnh vi thể giống một u xương. Ví dụ bệnh von Recklinghausen của xương do u hoặc tăng sản tuyến cận giáp.

– Triệu chứng lâm sàng thường không nhiều, ít đặc hiệu; các hình ảnh X quang khó đánh giá và dễ gây nhầm lẫn nhất là đối với các bác sĩ không chuyên khoa về bệnh xương.

Tuy nhiên, đa số các u xương đều tuân theo một số quy luật nhiều khi rất nghiêm nghặt, nên dựa vào lâm sàng và X quang (đặc biệt về tuổi, vị trí, độ X quang) là có thể đoán được và chẩn đoán phân biệt được phần lớn các u xương.

Vì mỗi u và tổn thương dạng u xương có phương pháp điều trị và tiên lượng rất khác nhau nên cần luôn luôn kết hợp ba: BS lâm sàng, BS chẩn đoán hình ảnh và BS giải phẫu bệnh để chẩn đoán và điều trị.

3.1.1. Phân loại u và tổn thương dạng u xương

Có thể nói mỗi chuyên gia về u xương đều có bảng phân loại riêng. Chúng tôi chia các u xương làm ba nhóm:

(1) U lành: u tiến triển chậm và ngừng sau một thời gian, thường trùng với thời kỳ ngưng tăng trưởng của bộ xương, vi thể lành tính.

* U lành, không hoá ác: có nguồn gốc không thuộc mô sụn và mô bào

* U lành, đôi khi hoá ác: có nguồn gốc từ mô sụn và mô bào.

(2) U giáp biên ác: có hình ảnh vi thể lành tính nhưng mô u phát triển từ từ và liên tục, có thể phá vỡ vỏ xương, xâm lấn phần mềm và di căn xa (hiếm).

(3) U ác: u tiến triển không ngừng, xâm lấn và cho di căn xa. Tính chất ác tính về vi thể có thể rõ rệt hoặc không.

3.1.2. Dịch tễ học

U xương nguyên phát hiếm gặp, loại ác hay gặp hơn loại lành và giáp biên ác;

THƯ VIỆN HUBT
TÀI LIỆU PHỤC VỤ THAM KHẢO NỘI BỘ

giới nam hay gặp hơn giới nữ. U ác xương chiếm 1% tổng số các ung thư. Ba loại hay gặp nhất là sarcôm tạo xương, u sụn xương và u đại bào chiếm 61% các u xương; kế đến là sarcôm sụn, u lành sụn và lymphôm. Sáu loại này chiếm 80% tổng số u xương. Các tổn thương dạng u hay gặp là nang phình mạch xương, nang xương đơn độc và nghịch sản sợi.

Nguồn gốc tạo mô thường nhất từ mô sụn và mô xương chiếm khoảng 2/3 tổng số, kế đến từ mô tủy, mô sợi...

Về tuổi mắc bệnh, u xương nguyên phát thường xảy ra nhất ở lứa tuổi từ 10 – 30 (68%), tương ứng với độ tuổi xương tăng trưởng mạnh. U xương rất hiếm gặp ở tuổi dưới 10 và xuất độ giảm hẳn sau 40 tuổi. Các u lành thường gặp ở tuổi thanh thiếu niên. U ác ở tuổi dưới 25 là sarcôm tạo xương, sarcôm Ewing. U ác ở người nhiều tuổi là u tủy tương bào, u nguyên sống và nhất là carcinôm di căn. Các u khác ở người trưởng thành, trung niên. Nói chung, các u xương xảy ra trong một khoảng tuổi là 20 năm và có mối tương quan rõ rệt với kiểu tạo xương và tốc độ tăng trưởng xương.

Bảng 25.1

Nguồn gốc tạo mô	Tổn thương dạng u	U lành, không hoá ác	U lành, đôi khi hoá ác	U giáp biên ác	U ác
Mô xương	Nghịch sản sợi Nghịch sản sợi–xương	U lành xương U lành dạng xương U nguyên bào xương		U nguyên bào xương "tấn công"	Sarcôm tạo xương Sarcôm cận vỏ Sarcôm màng xương
Mô sụn			U lành sụn (1, nhiều nơi) U sụn xương (1, nhiều nơi)	U sụn sợi nhầy U nguyên bào sụn	Sarcôm sụn
Mô tủy					Lymphôm U tủy tương bào
Mô bào	Bệnh thực bào mỡ Bệnh mô bào X		U lành mô bào (sợi)		U ác mô bào (sợi)
Mô sợi		U sợi hoá xương U sợi không hoá xương		U sợi dạng bó	Sarcôm sợi
Mạch máu	Nang phình mạch xương	U lành mạch máu		U mạch–nội mô U mạch–chu bào	Sarcôm mạch máu
Nguyên sống					U nguyên sống
Mô mỡ		U lành mỡ			Sarcôm mỡ
Mô khác thần kinh	Bệnh u sợi thần kinh	U bao thần kinh U hạch thần kinh			Sarcôm Ewing
	U nâu Nang xương đơn độc			U đại bào	U men răng
Thứ phát					U nguyên bào thần kinh Ung thư di căn

THƯ VIỆN HUBT
TÀI LIỆU PHỤC VỤ THAM KHẢO NỘI BỘ

Về vị trí, u xương hầu hết xảy ra ở tứ chi (84%) và đai chi (7%) tức là từ các xương hình thành từ quá trình tạo xương nội sụn. U xương rất hiếm xảy ra ở màng xương và các xương tạo bởi quá trình tạo xương màng (2,7%). Ở tứ chi, u thường thấy nhất ở vị trí gần gối (2/3) và xa khuỷu (16%) tương ứng với vùng đầu–đầu thân xương tăng trưởng mạnh. Hai u ở đầu xương dài xảy ra ở 2 lứa tuổi khác nhau là u đại bào (20 – 40 tuổi) và u nguyên bào sụn (dưới 20 tuổi). Các u ác có nguồn gốc từ mô xương – sụn – sợi ở vùng đầu thân xương dài. U sinh tủy ở vùng thân hoặc dầu thân xương dài và xương dẹt. Các u lành thường ở vùng đầu thân xương dài trừ u lành xương ở xương sọ–mặt. Các xương mình và đai chi là vị trí của sarcôm sụn. U ở cung sau xương sống thường lành tính (u nguyên bào xương, nang phình mạch xương), ở đốt sống thường là carcinôm di căn, u tủy tương bào hoặc u hạt ái toan, u lành mạch máu.

3.1.3. Lâm sàng

U xương gây sưng, nổi u, đau, nếu ở gần khớp sẽ gây sưng và dau khớp, có thể có tuần hoàn bàng hệ, gãy xương bệnh lý và mất chức năng chi. Các u lành tiến triển chậm, có kích thước < 3 cm ngoại trừ u lành mạch máu. U giáp biên ác tiến triển tương đối chậm, xâm lấn tại chỗ, kích thước thường từ 3 – 5 cm. U ác thường lớn hơn 3 cm, phá huỷ xương nhiều, xâm lấn tại chỗ và di căn xa theo đường mạch máu.

U ác tiến triển nhanh, tiên lượng xấu nhất là bệnh Kahler (u tủy tương bào nhiều nơi), sarcôm Ewing và sarcôm tạo xương. Hiện nay, nhờ đa hoá trị, tiên lượng của sarcôm tạo xương được cải thiện rất nhiều.

U ác tiến triển chậm là sarcôm sụn, sarcôm cận vỏ, u nguyên sống, u men răng của xương dài. lymphôm xương tiến triển chậm hơn, tiên lượng khá hơn so với của hạch. Ngược lại, sarcôm sợi của xương có tiên lượng xấu hơn sarcôm sợi phần mềm.

Một số u lành như u lành sụn (một, nhiều nơi), u sụn xương (một, nhiều nơi), u lành mô bào (sợi)... có thể hoá ác.

3.1.4. Hình ảnh học y học

X quang quy ước: dù nhiều khi cho hình ảnh không đặc hiệu, nhưng X quang quy ước là phương pháp ít tốn kém và rất hữu ích. Việc phân tích kỹ các đặc điểm về X quang giúp gợi ý được tính chất lành / ác, gợi ý chẩn đoán và trong phần lớn các trường hợp giúp phân biệt với u phần mềm.

Giá trị gợi ý chẩn đoán càng lớn khi phối hợp với các dữ kiện lâm sàng, đặc biệt về tuổi và vị trí loại xương nào bị bệnh. Các đặc tính sau đây cần được nghiên cứu:

** Vị trí của u*

X quang giúp xác định được vị trí trên xương, cho biết u phát triển từ tủy, vỏ

THƯ VIỆN HUBT
TÀI LIỆU PHỤC VỤ THAM KHẢO NỘI BỘ

hay màng xương. Nếu ở xương dài thì cho biết u ở đầu, đầu thân hay thân xương... Vị trí là yếu tố rất quan trọng giúp gợi ý chẩn đoán và chẩn đoán phân biệt.

** Đặc điểm X quang của mô u*

Mỗi loại tế bào u sản xuất chất căn bản khác nhau (chất xương, chất sụn, chất sợi...) nên biểu hiện về X quang cũng khác nhau. U xương có thể có hình ảnh tạo xương, huỷ xương, ngấm calci hoặc phối hợp.

– Hình ảnh tạo xương: một số u thuộc nhóm tạo xương hoặc có nguồn gốc từ mô xương (u lành xương, u sụn xương, sarcôm tạo xương, sarcôm cận vỏ, sarcôm màng xương...) và một số carcinôm di căn (từ tuyến tiền liệt, carcinôm nhú tuyến giáp, tuyến vú...).

– Hình ảnh ngấm calci: các u thuộc nhóm sụn hoặc sản xuất mô sụn (các u lành và u ác sụn, một số sarcôm tạo xương...).

– Hình ảnh huỷ xương: hầu hết các u xương nguyên phát và thứ phát đều huỷ xương:

Độ X quang theo LODWICK: gồm 3 độ I, II, III:

IA: huỷ xương "khối" với đường viền xương đặc; vỏ xương còn nguyên vẹn hoặc chỉ bị huỷ một phần.

IB: huỷ xương "khối" không đường viền xương đặc hoặc vỏ xương bị phình ra hơn 1 cm.

IC: huỷ xương "khối" với huỷ vỏ xương hoàn toàn.

II: huỷ xương "khối" kết hợp với kiểu "mối ăn" và/hoặc kiểu "thấm nhập, lan tỏa".

III: huỷ xương kiểu "mối ăn" hoặc /và "lan tỏa, thấm nhập".

Có mối tương quan giữa độ X quang với độ mô học và dự hậu của u.

Bảng 25.2

HUDSON	LODWICK	LÊ CHÍ DŨNG
Độ thấp	IA	U lành, không hoá ác
Độ vừa	IB IC	U lành, đôi khi hoá ác; U giáp biên ác
Độ cao	II III	U ác, độ ác thấp; U ác, độ ác cao

Huỷ xương "khối": các u lành, u nang, u giáp biên ác, u ác không thuộc dòng tủy (trừ một số lymphôm và carcinôm di căn).

Huỷ xương "lỗ nhỏ": u ác dòng tủy, một số carcinôm di căn, đôi khi sarcôm sợi, u mạch máu.

Huỷ xương kiểu mối ăn, mọt gặm, tằm ăn lá dâu: u ác dòng tủy, nhất là bệnh Kahler, một số carcinôm di căn.

Vùng chuyển tiếp giữa mô u và mô xương lành: khảo sát kỹ vùng này cho biết

THƯ VIỆN HUBT
TÀI LIỆU PHỤC VỤ THAM KHẢO NỘI BỘ

tốc độ phát triển của u, tính chất lành ác trong phần lớn các trường hợp và về phản ứng của cơ thể.

Phản ứng màng xương: do u kích thích, màng xương có thể tạo xương phản ứng thành dạng vỏ hành, tia lóe mặt trời, tam giác Codman..., thường quan sát thấy trong sarcôm tạo xương, sarcôm Ewing...

** Các đặc điểm X quang khác*

– U ác có thể huỷ vỏ xương và xâm nhập phần mềm. Hình ảnh X quang là quan sát được một bóng mờ trong phần mềm, có thể thấy rõ hình ảnh tạo xương (đám cỏ cháy trong sarcôm tạo xương), hình ảnh ngấm calci (pháo bông, lọn tóc, cục tuyết trong sarcôm sụn)...

– Gãy xương bệnh lý, can xương.

– Kích thước của u.

** Nhược điểm của X quang quy ước*

– Tổn thương chỉ thấy được trên X quang khi khối xương đã bị mất hơn 30%. Không phát hiện được các tổn thương huỷ xương quá nhỏ và các ổ di căn kiểu nhảy cóc.

– Không phát hiện được nếu tổn thương xảy ra ở tủy xương cho đến khi đã lan vào vỏ xương.

– Rất khó phát hiện và đánh giá các tổn thương xương ở sâu (xương chậu, cùng, cột sống...) trừ khi đã quá lớn.

– Khó xác định được chính xác mức độ u xâm nhập vào phần mềm và lan rộng trong ống tủy.

– Tổn thương trên thực tế bao giờ cũng lớn hơn hình ảnh thấy được trên phim X quang.

Động mạch đồ

Cho phép khảo sát:

– Mức độ và sự phân bố của mạch máu trong u là những thông số cần thiết cho việc hoá trị và xạ trị.

– Sự chèn ép hoặc xâm nhập của mô u vào động mạch, đặc biệt khi phối hợp với hình ảnh cộng hưởng từ. Điều này quan trọng trong việc chọn lựa phương pháp phẫu thuật.

Siêu âm

Không có giá trị trong chẩn đoán u xương. Trường hợp u xâm nhập phần mềm, siêu âm giúp cho biết mức độ xâm nhập cơ, mạch máu và tính chất đặc hay chứa dịch của mô u.

Chụp cắt lớp

Ít giá trị, ngày nay không được sử dụng nữa trong khảo sát u xương.

THƯ VIỆN HUBT
TÀI LIỆU PHỤC VỤ THAM KHẢO NỘI BỘ

Chụp X quang cắt lớp điện toán (CT)

Cho phép:

– Đánh giá mức độ lan rộng của tổn thương trong xương và ngoài xương giúp ích cho việc phân giai đoạn và chọn lựa loại phẫu thuật.

– Cho thấy sự huỷ vỏ xương, huỷ xương dưới vỏ, các gãy xương khó thấy, sự liên quan với mô mềm xung quanh, đặc biệt sự ngấm calci và hoá xương. CT rất hữu ích trong phát hiện các đốm calci nhỏ trong u sụn và đường viền xương phản ứng mỏng trong nang phình mạch xương.

– Sau tiêm thuốc cản quang, đánh giá tình trạng phân bố mạch của u và tương quan với mạch máu thần kinh.

CT không thể thay thế X quang quy ước trong chẩn đoán u xương nguyên phát hay thứ phát. Tuy nhiên, CT đánh giá thương tổn xương và mức độ lan rộng vào mô mềm tốt hơn và giúp phát hiện, đánh giá tốt hơn các tổn thương của nhóm xương trục (xương sống, chậu...) khó thấy trên phim X quang quy ước.

CT tốt hơn hình ảnh cộng hưởng từ (MRI) trong đánh giá tổn thương vỏ xương, màng xương, vôi hoá nhưng đánh giá bản chất mô mềm không tốt bằng MRI.

CT ngực phổi giúp khảo sát các tổn thương di căn nhằm phân giai đoạn u xương, theo dõi tiến triển và đánh giá kết quả điều trị.

Hình ảnh cộng hưởng từ

– Cho khả năng phát hiện và chẩn đoán sớm, tối ưu để khảo sát mô mềm. Cho tín hiệu chảy mà không cần thuốc tương phản, giúp đánh giá hệ mạch máu tiện lợi và dễ dàng. Tuy không chuyên biệt nhưng cho biết tín hiệu của mô ưu thế (sợi, mỡ, xuất huyết, hoại tử, dịch, mô u sống sót...).

– Nhiều mặt khảo sát (mặt cắt vòng, mặt cắt nghiêng, cắt theo trục, mặt cắt dọc trục, tái tạo nghiêng, tái tạo nổi) giúp cho phẫu thuật viên thấy một cách chính xác vùng thương tổn; cho biết kích thước, hình dạng, giới hạn, vùng phù quanh u, độ xâm lấn.

– Cho phép thấy rõ hoặc khám phá sự lan rộng của u trong xương, vào phần mềm, vào khớp, dọc theo các dây chằng và các di căn nhảy cóc. Khi có các khớp nhân tạo, hình ảnh cộng hưởng từ vẫn phát hiện được sự tái phát của u nếu có.

– Phương pháp này không cho phép xác định chính xác các đường gãy xương hoặc huỷ vỏ xương, ngấm chất khoáng như chụp cắt lớp điện toán.

Vai trò của CT và MRI chủ yếu là phân giai đoạn, thứ yếu là phát hiện và định tính u. Tổn thương thấy trên CT và MRI thường hơi lớn hơn so với thực tế.

Nhấp nháy đồ

Nhấp nháy đồ là phương pháp nhạy cảm nhưng không đặc hiệu để chẩn đoán và xếp giai đoạn u xương. Nhấp nháy đồ với Technetium–99m–methylene diphosphonate

THƯ VIỆN HUBT
TÀI LIỆU PHỤC VỤ THAM KHẢO NỘI BỘ

(99Tc) nhạy cảm và rẻ tiền nhất để phát hiện ung thư di căn xương. Nhấp nháy đồ với Gallium thì tốt hơn trong xác định các ung thư nguyên phát.

Nếu nhấp nháy đồ bình thường (điểm lạnh) thì là u lành. Nếu bất thường (điểm nóng) thì không thể phân định được là viêm, u lành hay u ác. Phương pháp này hữu ích để xác định các vị trí của bệnh lý thể nhiều xương như nghịch sản sợi, u sụn xương nhiều nơi, u lành sụn nhiều nơi, u lành mạch máu, bệnh mô bào X.

3.1.5. Giải phẫu bệnh

Phải kết hợp các bác sĩ lâm sàng–hình ảnh học y học–giải phẫu bệnh để chẩn đoán và điều trị. Về thực hành, khi chẩn đoán một u xương, phải chẩn đoán phân biệt với viêm xương và ngược lại. Cần phải sinh thiết (trừ một số trường hợp rất đặc biệt) để chẩn đoán trước khi điều trị. Đường mổ sinh thiết cần phải:

– Được hướng dẫn trước bằng lâm sàng–X quang và dễ thực hiện; ở chi phải theo trục của chi.

– Là đường mổ trực tiếp đi từ da, qua cân cơ... vào xương để hạn chế gieo rắc tế bào u.

– Được thực hiện dưới gây mê hoặc tê tùng thần kinh, tê tủy sống... Tránh gây tê tại chỗ vì hiệu quả đạt thấp và có thể gieo rắc mô u theo kim chích.

– Được cắt bỏ cùng một khối với u xương trong lần mổ chính hoặc nằm trong trường chiếu tia xạ về sau.

Mẫu mô sinh thiết cần phải đủ, ở vùng mô u hoạt động, nhiều vị trí nếu được, tránh chỗ xuất huyết hoại tử hoặc mô viêm phản ứng bao quanh u.

Không nên gửi 1/2 mẫu sinh thiết cho bác sĩ giải phẫu bệnh A và 1/2 khác cho bác sĩ giải phẫu bệnh B. Trường hợp cắt bỏ khối u thì gửi toàn bộ cho phòng giải phẫu bệnh chuyên sâu về bệnh lý xương.

Sinh thiết bằng kim, bằng khoan và phương pháp in tế bào có giá trị nhưng luôn cần được xác định lại chẩn đoán bằng sinh thiết thường. Sinh thiết tức thì rất quan trọng để xác định các bờ phẫu thuật hoàn toàn không có hoặc còn sót tế bào u. Điều này đặc biệt cần thiết đối với phẫu thuật bảo tồn chi các u ác.

Việc khảo sát các đặc điểm đại thể giúp phẫu thuật viên kinh nghiệm đoán được tính chất lành ác, phỏng đoán loại mô học của u nhờ vào tính xâm nhập, màu sắc, mật độ, các thành phần cấu tạo...

Trong hầu hết trường hợp, việc chẩn đoán xác định dựa vào việc khảo sát các đặc điểm vi thể của u xương nhưng luôn luôn cần được hướng dẫn, soi sáng bởi các dữ kiện lâm sàng–X quang–đại thể và thực hiện bởi bác sĩ giải phẫu bệnh chuyên sâu về bệnh lý xương.

Kỹ thuật hoá mô miễn dịch hữu ích trong việc định danh một số u ác nhất là các sarcôm không biệt hóa, sarcôm tế bào hình thoi hoặc hình tròn... cần thiết cho việc điều trị.

THƯ VIỆN HUBT
TÀI LIỆU PHỤC VỤ THAM KHẢO NỘI BỘ

Bảng 25.3

Giai đoạn	U	Xử trí
1	U lành, không hoá ác	– Để yên – Nạo /Cắt bỏ nếu có triệu chứng hoặc vì thẩm mỹ
2	U lành, đôi khi hoá ác	– Để yên – Theo dõi – Có thể cắt trọn u
3A	U giáp biên ác, trong khoang	– Cắt trọn u + xử lý lý hoá / Cắt rộng u
3B	U giáp biên ác, ngoài khoang	– Cắt rộng u
IA	U ác thấp, trong khoang, KDC	– Cắt rộng u
IB	U ác thấp, ngoài khoang, KDC	– Đoạn chi / Cắt rộng u
IIA	U ác cao, trong khoang, KDC	– Cắt rộng u / Đoạn chi + Hoá trị ' Xạ trị
IIB	U ác cao, ngoài khoang, KDC	– Đoạn chi + Hoá trị ' Xạ trị
IIIA	U ác, trong khoang, có di căn	– Cắt rộng u / Đoạn chi (Cắt u di căn + Hoá trị ' Xạ trị
IIIB	U ác, ngoài khoang, có di căn	– Đoạn chi + Hoá trị ' Xạ trị / Điều trị tạm bợ

KDC: không di căn

3.1.6. Phân giai đoạn và xử trí

Trong ba thập niên vừa qua, nhờ đa hoá trị (xạ trị đạt kết quả khá tốt (nhất là đối với sarcôm tạo xương)) và nhờ việc phân giai đoạn chính xác dựa vào hình ảnh học y học hiện đại nên khuynh hướng hiện nay là thực hiện phẫu thuật bảo tồn chi đối với các u ác (xem bảng 25.3).

3.2. Tổn thương dạng u

3.2.1. Nghịch sản sợi

Bệnh thường gặp, xảy ra ở một hoặc nhiều xương, do bất thường trong quá trình tạo xương, các bè xương non ít hoá khoáng không trở thành xương hoàn chỉnh được.

Tổn thương thường gặp ở xương sọ, xương hàm, xương dùi, thân xương chày và xương sườn. Ở thể nhiều xương, bệnh có thể đi kèm với tăng sắc tố da, phát triển sinh dục sớm, nang phình mạch xương (hội chứng Albright, thường ở nữ giới).



Hình 25.3. Nghịch sản sợi: các bè xương hình thái khác nhau, ngấm calci, không tạo phiến xương, phân cách bởi mô sợi (HE x 40).

THƯ VIỆN HUBT
TÀI LIỆU PHỤC VỤ THAM KHẢO NỘI BỘ

X quang

Tổn thương giới hạn rõ, ít cản quang ("kính mờ") với đường viền xương đặc rõ hoặc vỏ xương mỏng. Có thể thấy biến dạng kinh điển "gậy mục đồng" của đầu gần xương đùi hoặc hình ảnh "gãy xương mệt".

Vi thể

Quan sát thấy các bè xương non nhiều chất dạng xương phân bố rời rạc, sắp xếp lộn xộn không theo đường sức, giống các nét "chữ Hán", không có đường viền các nguyên bào xương. Mô đệm xung quanh các bè xương "nghịch sản" là các tế bào trung mô hình thoi sản xuất ít hoặc không có chất collagen.

3.2.2. Nang xương đơn độc

Đây là tổn thương lành tính, có nguyên nhân chưa rõ, dạng nang chứa dịch. 2/3 hoặc 3/4 nang xương ở phần trên của xương cánh tay hay xương đùi, thường ở gần với đầu xương. Hầu hết bệnh được chẩn đoán ở tuổi thanh thiếu niên, dù tổn thương có thể gặp ở mọi tuổi. Giới nam hay gặp gấp 3 lần giới nữ.

Dấu hiệu và triệu chứng lâm sàng gồm đau, sưng hay giới hạn cử động khớp kế cận. 2/3 trường hợp đến khám bác sĩ là do gãy xương bệnh lý.

X quang rất cần để chẩn đoán nang xương và xác định tổn thương mới hay cũ.

Các giả thuyết bệnh sinh được nêu lên gồm:

– Do thoái hoá nang của một u xương có sẵn.

– Do sự hoá mô của một quá trình viêm nhẹ.

– Liên quan đến rối loạn tại chỗ của sự tăng trưởng xương, có thể kết hợp với chấn thương, sự hoá mô và hoá nang trong một ổ tụ máu.

– Thành lập mô sợi ở vùng bị huỷ xương nhanh chóng kèm tắc mạch máu dẫn đến sự tích tụ dịch.

Đại thể

Vỏ xương nơi tổn thương bị mỏng, phình ra, còn sót một vài cầu xương mỏng, không đều. Dịch trong nang màu xanh lơ, có thể vàng hay có máu khi xương bị gãy. Dịch có vẻ giống huyết thanh, chứa Na, Cl, N, đường...

Vi thể

Không có hình ảnh điển hình. Vách nang là mô sợi, đôi khi có mạch máu và vài đám chất dạng xương và xương. Hầu hết đều có kèm mô hạt viêm, xuất huyết cũ, đọng calci, cholesterol, đại thực bào và tế bào viêm.

3.2.3. Nang phình mạch xương

Là tổn thương lành tính thường ở một nơi, làm phình xương vùng đầu thân xương dài, xương sống và xương dẹt. Bệnh thường xảy ra nhất từ 10 – 30 tuổi, nhưng có thể ở mọi tuổi. Triệu chứng thường gặp nhất là sưng, đau nhức, có thể giới hạn cử động khớp kế cận. Tổn thương xương sống có thể làm mất cảm giác do

THƯ VIỆN HUBT
TÀI LIỆU PHỤC VỤ THAM KHẢO NỘI BỘ

ảnh hưởng dây thần kinh. Nang phình mạch xương có thể tiến triển hàng tháng, hàng năm, một số khác lại ổn định trong nhiều năm. Bệnh có thể phối hợp với một u xương khác như sarcôm tạo xương, u đại bào xương...

X quang

Hình ảnh X quang khá điển hình, tổn thương huỷ xương làm phình và mỏng vỏ xương, thông thường vỏ xương còn nguyên vẹn. Ở xương sống, tổn thương có thể lan rộng từ đốt sống này sang đốt sống khác. Nang phình mạch xương ở vùng đầu thân, lan đến đầu xương, có thể ăn vào khớp, về sau thấy ngấm calci. Tuy nhiên về X quang, khó chẩn đoán phân biệt với u đại bào, nang xương, sarcôm tạo xương, sarcôm Ewing, u mạch máu.

Bệnh sinh: chưa được biết rõ, có nhiều giả thuyết:

– Xuất huyết dưới màng xương rồi hoá mô.

– Rối loạn mạch máu trong xương (huyết khối tĩnh mạch, thông nối động tĩnh mạch).

– Tạo một nang ở một bệnh xương, một u xương có sẵn.

Đại thể

Xương nơi bệnh bị biến dạng, bị huỷ một phần. Nang có kích thước 2 – 3 cm, bờ không đều giới hạn bởi vỏ xương và mô xương mới do màng xương tạo ra. Nếu xương bị huỷ hết, thì màng xương và phần mềm bị ép sẽ giới hạn tổn thương. Tổn thương màu đỏ sậm hay đỏ nâu, nang chứa máu tươi hay máu cũ đã hoá mô, vách nang lót bởi mô sợi dày đặc có các bè xương.

Vi thể

Tổn thương gồm những hốc lớn nhỏ, chứa máu được lót bởi mô sợi và chất dạng xương, hay mô hạt với nhiều đại bào. Ngoài ra, còn thấy hemosiderin, xuất huyết, mô bào, tế bào viêm, ngoài cùng có thể thấy xương mới phản ứng do màng xương tạo ra.

Tỷ lệ tái phát sau điều trị là 20%.

3.2.4. U nâu hay viêm sợi nang hay bệnh von Recklinghausen của xương

Bệnh do tăng tiết nội tiết tố tuyến cận giáp, gây huỷ xương lan tỏa hay khu trú, dễ nhầm với u khi xem phim X quang. Tùy giai đoạn của tổn thương mà hình ảnh vi thể rất khác nhau, có khi xương bị huỷ với rất nhiều đại bào, có khi thấy tăng sản nhiều mô sợi – mạch máu hoặc thoái hoá nang.

3.3. U lành

3.3.1. U sụn xương

U gặp ở mọi xương hình thành từ quá trình tạo xương nội sụn, hầu hết ở xương dài lớn tứ chi (xương đùi, xương chày, xương cánh tay...), từ phần ngoại biên của đĩa sụn tiếp hợp. U không xảy ra ở xương sọ–mặt. U sụn xương là loại u lành hay gặp nhất của xương.

THƯ VIỆN HUBT
TÀI LIỆU PHỤC VỤ THAM KHẢO NỘI BỘ

U xuất hiện từ tuổi ấu niên, lớn dần, phát hiện u ở tuổi thanh thiếu niên và ngưng lớn khi bệnh nhân đến tuổi trưởng thành, thường không gây đau nhức.

X quang

Ở xương dài, u phát triển ở vùng đầu thân, cản quang, nhô ra ngoài và hướng về phía thân xương. Thân u là mô xương có thể rộng hoặc hẹp, có "vỏ liền với vỏ và tủy liền với tủy của xương chính". Đây là tiêu chuẩn để phân biệt u sụn xương với sarcôm cận vỏ và các bệnh lý khác như viêm cơ hoá cốt... U có thể có một hoặc nhiều đầu phủ bởi mô sụn không thấy được trên phim X quang quy ước.

Đại thể

Thân u là mô xương, đầu có sụn che phủ. Nếu lớp mô sụn dày hơn 1cm thì nghi u đã hoá ác.

Vi thể

U cấu tạo bởi mô sụn và mô xương – tủy bình thường giống ở vùng sụn tiếp hợp.

Điều trị

Để yên và theo dõi. Khi nghi có hoá ác (tự nhiên lớn nhanh, hoặc đã ngưng lớn nay lại lớn thêm và gây đau nhiều) hoặc u chèn ép dây thần kinh – mạch máu (gây đau, rối loạn vận mạch) thì phẫu thuật cắt u kèm với vỏ bao giả xung quanh và không để sót mô sụn. Nếu sót mô sụn, u có thể tái phát và hoá ác. Tỷ lệ hoá ác khoảng 1 – 2%, thành sarcôm sụn ngoại vi hoặc sarcôm cận vỏ.

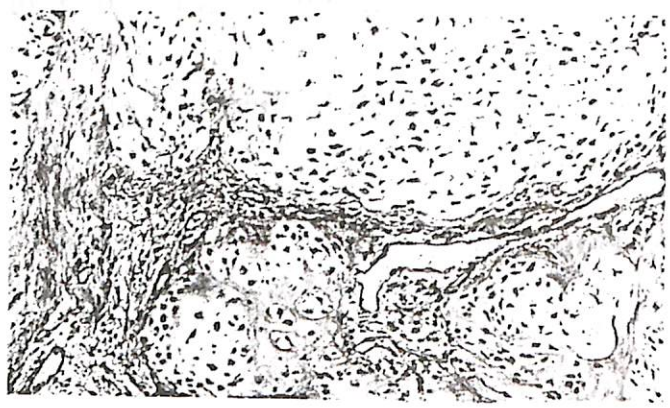

Hình 25.4. U lành sụn (HE x 100).

3.3.2. U sụn xương nhiều nơi

Là bệnh di truyền gen trội – thể nhiễm sắc thường, nam hay gặp hơn nữ, gây rối loạn và chậm tăng trưởng kèm biến dạng xương, có thể do rối loạn chuyển hoá (tăng tiết) của mucopolysaccarid acid. Các u thường ở đầu thân xương của vùng gối, vai hay cổ chân và có thể ở mọi xương hình thành từ quá trình tạo xương nội sụn. Hình ảnh đại thể giống u sụn xương.

Không thể cắt bỏ hết tất cả các khối u nhưng cần đặc biệt chú ý đến các u gia tăng kích thước để can thiệp phẫu thuật đúng lúc. Tỷ lệ hoá ác thành sarcôm sụn từ 10 – 20%.

3.3.3. U lành sụn

U hay gặp ở tuổi thanh thiếu niên, thường ở xương bàn – ngón của chi, xương đùi, xương cánh tay... U phát triển từ các tế bào sụn còn sót ở đầu xương. U tiến

THƯ VIỆN HUBT
TÀI LIỆU PHỤC VỤ THAM KHẢO NỘI BỘ

triển rất chậm, và trong quá trình xương lớn thì u phát triển dần từ đầu thân về phía thân xương.

X quang

U huỷ xương, nhỏ hơn 3 cm, mỏng và phình vỏ xương, đôi khi có ngấm calci.

Đại thể

Mô u ở trong xương, làm mỏng vỏ xương, màu trắng, mặt cắt sừn sựt.

Vi thể

Các tế bào sụn tăng sản không dị dạng, nằm trong hốc, riêng lẻ hoặc đi từng đôi một, phân cách bởi chất sụn hyalin.

3.3.4. U lành sụn nhiều nơi (bệnh Ollier)

Bệnh gồm nhiều u sụn ở nhiều xương gây biến dạng chi, cong chi, ngắn chi, chiều dài chi không bằng nhau. U không có tính chất di truyền. U ảnh hưởng vùng đầu thân, thân xương, đĩa sụn tiếp hợp và sụn khớp; có thể ở trong tủy, vỏ hoặc màng xương.

Vi thể

Giống u lành sụn nhưng giàu tế bào hơn, nhiều tế bào 2 nhân hơn và ngấm calci nhiều hơn. Tỷ lệ hoá sarcôm sụn rất cao từ 30 – 50%.

3.3.5. U lành mô bào (sợi)

U lành mô bào (sợi) khác với u sợi không hoá xương về lâm sàng và X quang hơn là về vi thể. U thường gặp ở xương sườn, xương hông, ở thân xương dài (đôi khi ở đầu thân, đầu xương) và gây đau. U có khuynh hướng tái phát và đôi khi diễn biến "tấn công".

X quang

Thấy hình ảnh huỷ xương, thông thường có giới hạn rõ. Hiếm hơn, có thể thấy đường viền xương đặc hoặc ngược lại u có giới hạn không rõ, huỷ vỏ xương và xâm lấn phần mềm.

Đại thể

Mô u có thể màu vàng, xám, trắng hoặc đỏ; mềm hoặc chắc tùy thuộc vào số lượng mỡ, mô sợi và xuất huyết.

Vi thể

Gồm thành phần sợi sắp xếp kiểu xoáy trôn ốc, đại bào đa nhân và bọt bào với bào tương sáng (thực bào các chất dạng mỡ). Khi thành phần bọt bào chiếm ưu thế, u còn được gọi là u dạng mỡ (sợi).

3.3.6. U lành xương

U thường gặp ở tuổi thanh thiếu niên, không gây đau, ở xương sọ – mặt (hình thành từ tạo xương kiểu màng). Mô u cản quang, kích thước khoảng 2cm. Đại thể u cứng, nhô ra khỏi xương.

THƯ VIỆN HUBT
TÀI LIỆU PHỤC VỤ THAM KHẢO NỘI BỘ

Vi thể

U gồm mô xương đặc, ít tủy.

U không hoá ác.

3.3.7. U lành dạng xương

U ở mọi xương, 50% ở chi dưới nhất là xương chày và xương đùi. U thường gặp ở tuổi 5 – 25, giới nam hay gặp gấp đôi nữ. U gây đau nhiều và bớt đau khi uống aspirin.

X quang

U huỷ xương tạo thành một ổ (nhân u), kích thước 0,3 – 1 cm, hiếm khi trên 2cm, nằm ở vỏ thân xương.

Đại thể

Nhân u bở, màu đỏ xám, hình tròn, có viền xương đặc.

Vi thể

Mô u gồm những bè chất dạng xương, ngoại biên có các nguyên bào xương.

U không hoá ác.

3.3.8. U nguyên bào xương

Hiếm gặp, đa số ở cung thần kinh đốt sống, u gây đau nhức, điều trị giảm với aspirin; phần lớn từ 10 – 35 tuổi.

X quang

U huỷ xương, đôi khi có đường viền xương đặc; dễ nhầm với sarcôm tạo xương, sarcôm sụn, nang phình mạch xương và u lành dạng xương.

Đại thể

U khoảng 2–10cm, giới hạn rõ, làm mỏng vỏ xương, mặt cắt màu đỏ hoặc xám nâu, giàu mạch máu, có xuất huyết và ngấm calci.

Vi thể

Mô u gồm những bè chất dạng xương và bè xương có tăng sản mạnh các nguyên bào xương nhưng không dị dạng. Mô đệm liên kết giàu mạch máu. Có thể có nhiều đại bào đa nhân giống tế bào huỷ xương và hiện tượng ngấm calci.

U lành tính, không hoá ác tuy gần đây vài báo cáo cho thấy một số u có thể tái phát, có tính chất giáp biên ác gọi là u nguyên bào xương "tấn công".

3.3.9. U lành sợi không hoá xương

Tổn thương mô sợi, có thể không phải là một u thật sự, gặp ở trẻ 10 – 15 tuổi, còn được gọi là "u sợi lệm vỏ đầu thân xương". U ở xương đùi, xương chày, xương mác; có thể chẩn đoán dựa vào X quang với tổn thương huỷ xương ở đầu thân xương, từ vài mm đến 5cm. Mặt cắt u mềm, màu vàng, vỏ xương nguyên vẹn, không

THƯ VIỆN HUBT
TÀI LIỆU PHỤC VỤ THAM KHẢO NỘI BỘ

có phản ứng màng xương trừ khi có gãy xương bệnh lý. Mô u cấu tạo bởi các bó sợi giàu tế bào, rải rác vài đại bào đa nhân và thực bào.

U không hoá ác.

3.3.10. U lành mạch máu

U hiếm gặp, có thể ở mọi tuổi (đa số ở người trưởng thành), gây đau xương và gãy xương bệnh lý. Hình ảnh X quang dễ nhầm với bệnh Kahler, ung thư di căn, bệnh Paget. Điển hình là giảm mật độ xương, có những thớ xương song song, tạo hình ảnh tổ ong hay bọt xà phòng. U ở mọi xương, đa số ở xương sống và xương sọ, 1/3 u có ở nhiều vị trí.

Mô u mềm, màu đỏ sậm, có máu. Vi thể: là hình ảnh của u tĩnh mạch (dạng hang) với tăng sản các mạch máu vách mỏng chứa đầy hồng cầu. U không hoá ác.

3.4. U giáp biên ác

3.4.1. U đại bào xương (u tế bào huỷ xương)

U đại bào xương hay gặp, xuất độ đứng hàng thứ 3 sau sarcôm tạo xương và u sụn xương. Có rất nhiều tranh cãi về nguồn gốc tạo mô, tính chất lành hay ác, phương pháp điều trị... của u. Đa số các tác giả hiện nay quan niệm u có nguồn gốc từ tế bào trung mô không biệt hóa, các tế bào này tạo thành đại bào có khả năng huỷ xương.

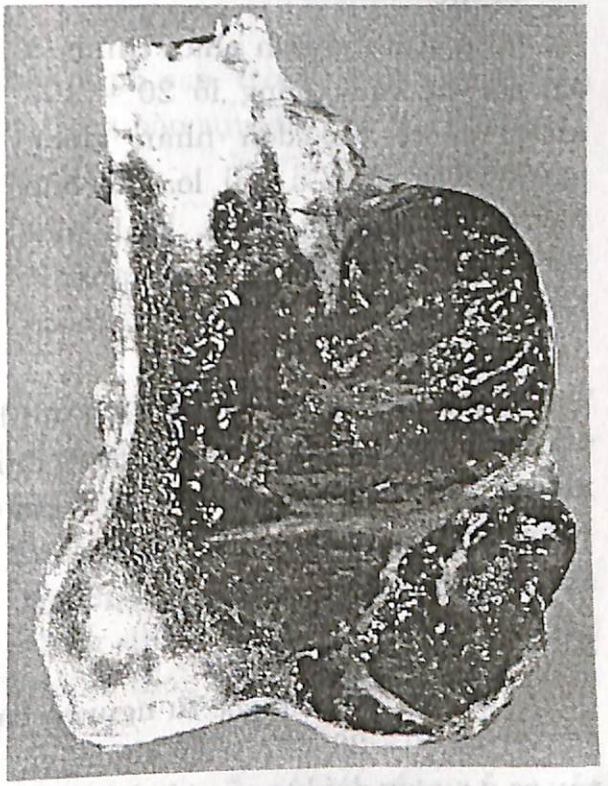

Hình 25.5. U đại bào xương: tổn thương ở đầu xương có dạng khối huỷ xương, vỏ xương bị mỏng và phình ra nhưng không đều. Mô u có giới hạn khá rõ, diện cắt không thuần nhất do xuất huyết.

U đại bào xương hay gặp ở lứa tuổi 20 – 40, nữ hơi nhiều hơn nam, vị trí thường gần gối – xa khuỷu. Ở xương dài, tế bào u khởi phát từ vùng đầu thân xương, sau đó phát triển dần về phía đầu xương do không còn sụn tiếp hợp và nếu xảy ra ở trẻ em (rất hiếm), thì vị trí u vẫn ở vùng đầu thân xương. Các xương hay bị theo thứ tự là xương đùi, xương chày, xương quay, xương bàn ngón của chi...

Lâm sàng

U tiến triển chậm, sưng và đau ít, thường bệnh nhân đến khám bệnh sau 3 tháng đến 2 năm với tổng trạng tốt. Lâm sàng dễ nhầm với viêm và thấp khớp.

THƯ VIỆN HUBT
TÀI LIỆU PHỤC VỤ THAM KHẢO NỘI BỘ

X quang

Hình ảnh huỷ xương ở đầu xương, lệch một bên, như có vách ngăn, giới hạn tương đối rõ nhưng hiếm có đường viền xương đặc. U làm phình, mỏng rồi phá vỡ vỏ xương xâm nhập phần mềm, có thể gây gãy xương bệnh lý.

Đại thể

U khởi phát từ xương xốp, huỷ xương tạo thành hốc, vỏ xương bị mỏng và phình ra nhưng không đều. Mô u có giới hạn khá rõ, màu xám hoặc nâu do xuất huyết.

Vi thể

Mô u gồm 2 thành phần chính là đại bào (tế bào khổng lồ 20 – 100 nhân) và tế bào đơn nhân giống nguyên bào sợi. Cả hai loại tế bào này có nhân giống nhau, hình bầu dục, thường đồng dạng, ít dị dạng, ít hình ảnh phân bào. Nhiều khi còn có đại thực bào.



Hình 25.6. U đại bào xương:
Nhiều đại bào đa nhân trên nền tế bào đơn nhân giống nguyên bào sợi (HE x 200).

Việc chẩn đoán xác định là u đại bào xương không dễ vì có rất nhiều bệnh lý xương có đại bào. Nếu không thấy đại bào thì không thể chẩn đoán là u đại bào xương. Nhưng chẩn đoán xác định chỉ được thực hiện khi quan sát thấy hai loại tế bào u nói trên và sau khi đã loại ra tất cả các u và bệnh của xương có đại bào.

Đôi khi u di căn, thường đến phổi.

3.4.2. U nguyên bào sụn

U hiếm, có nguồn gốc từ nguyên bào sụn, giới nam nhiều gấp đôi nữ. U thường gặp ở tuổi 10 – 20, tiến triển chậm, gây sưng, đau khớp ít, tổng trạng tốt. U chủ yếu xảy ra ở xương dài lớn của tứ chi nhất là xương đùi, xương chày, xương cánh tay.

X quang

Tổn thương huỷ xương ở đầu xương, có đường viền xương đặc mỏng. Nếu u lớn, có hình ảnh ngấm calci.

Đại thể

U ở đầu xương dài, giới hạn rõ, hình cầu hay bầu dục, chắc, nhiều thùy, kích thước 1,5 – 6cm, mặt cắt sừn sựt, màu xám, vàng hoặc nâu.

THƯ VIỆN HUBT
TÀI LIỆU PHỤC VỤ THAM KHẢO NỘI BỘ

Vi thể

Mô u cấu tạo bởi các nguyên bào sụn hình đa diện hoặc hình cầu, có nhân tròn hay bầu dục với nhiều hạt nhân. Tế bào u tạo chất dạng sụn, ngấm calci rải rác. Ngoài ra, còn có nhiều đại bào đa nhân và đại thực bào một hoặc nhiều nhân.

3.4.3. U sụn sợi nhầy

Thường được quen gọi là u sợi sụn nhầy. U có nguồn gốc tạo mô từ nguyên bào sụn. U hiếm, từ 10 – 30 tuổi, 75% ở chi dưới nhất là xương chày, ngoài ra có thể gặp ở các xương khác kể cả xương sống, xương sườn.

X quang

Khi ở xương dài, u ở vùng đầu thân, lệch một bên, tổn thương huỷ xương có đường viền xương đặc, giới hạn khá rõ.

Đại thể

U 1,5 – 8 cm, giới hạn rõ, nhiều thùy, đặc, chắc, hơi nhầy, màu trắng xám. Mô u xâm nhập vào mô xương đặc xung quanh, làm mỏng và ăn mòn vỏ xương.

Vi thể

U cấu tạo bởi mô nhầy với các tế bào nhân hình sao, tròn hay đa diện, nhiều khi dị dạng và các vùng chất dạng sụn với nguyên bào sụn. Có thể quan sát thấy đại bào đa nhân, đại thực bào và bạch cầu.

U có thể hoá ác thành sarcôm sụn.

3.5. U ác

3.5.1. Sarcôm tạo xương

Sarcôm tạo xương là ung thư mô liên kết tạo ra chất dạng xương (kèm hay không chất dạng sụn). U có nguồn gốc từ tế bào nguồn tạo xương (một loại tế bào trung mô không biệt hóa) và là u ác nguyên phát hay gặp nhất của xương.

3.5.1.1. Sarcôm tạo xương quy ước

U gặp ở tuổi 10 – 25, từ tủy của vùng đầu thân xương dài, vị trí hay gặp là "gần gối – xa khuỷu" (50% đầu thân dưới xương đùi, 25% đầu thân trên xương chày, 12% đầu thân trên xương cánh tay). Trên 50 tuổi, u là biến chứng của bệnh Paget, rất hiếm gặp. Tỷ lệ nam/nữ bằng 3/2.

Lâm sàng

U tiến triển rất nhanh, thường đến khám bệnh trong vòng 4 tháng với u khá lớn, kích thước bằng hoặc lớn hơn 10 cm. Lúc đầu tổng trạng khá, nhưng về sau suy sụp nhanh, chán ăn, mất ngủ, sụt cân nhiều, có thể sốt cao. Dấu hiệu, triệu chứng tại chỗ là sưng, nóng, đỏ, đau nhiều, di căn rối loạn tuần hoàn bàng hệ, chi mất chức năng.

X quang

Hình ảnh tạo xương xen lẫn với huỷ xương ở đầu thân xương dài, mức độ thay đổi tùy từng vùng u và từng trường hợp. Hình ảnh tạo xương ở vùng u xâm nhập

THƯ VIỆN HUBT
TÀI LIỆU PHỤC VỤ THAM KHẢO NỘI BỘ

phần mềm cho hình ảnh đám cỏ cháy. Phản ứng màng xương có dạng hình vỏ hành, tam giác Codman, tia loé mặt trời. Khi huỷ xương nhiều, có thể thấy gãy xương bệnh lý. Tuy hiếm, nhưng u có thể vượt qua đĩa sụn tăng trưởng vào đầu xương.

Đại thể

U phát triển từ tủy xương, huỷ xương bình thường và xâm nhập mô mềm. Mô u không có giới hạn rõ, giàu mạch máu, xuất huyết và hoại tử nhiều. Mặt cắt có màu xám hồng, dễ mũn nát như mô não, có nơi cứng như xương, có nơi sừn sựt hoặc ngấm calci như sụn... Mô u đa dạng về tính chất và màu sắc.

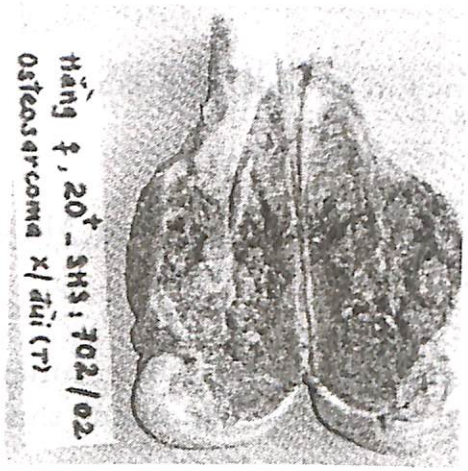

Hình 25.7. Sarcôm tạo xương ở đầu dưới xương đùi của một bé trai 10 tuổi: U xâm nhập xoang tủy và vỏ xương.

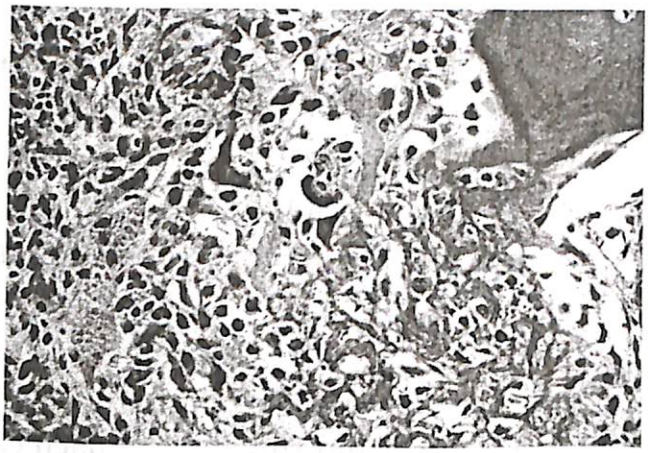

Hình 25.8. Sarcôm tạo xương: tế bào u đa dạng, dị dạng, nhiều nhân quái, nhiều phân bào nằm trên nền chất dạng xương và dạng sụn (HE x 200).

Vi thể

Là một sarcôm có tế bào rất đa dạng, rất dị dạng, nhân quái nhiều, hình ảnh phân bào phong phú. Tế bào u tạo ra chất dạng xương, có thể tạo chất dạng sụn, dạng sợi hoặc có nhiều đại bào dị dạng, nhiều mạch máu hoặc không tạo ra chất gì cả. U cho di căn sớm và rộng khắp đến phổi và các cơ quan khác. Sau một tháng phát triển, thường u đã có di căn dù không phát hiện được bằng chụp X quang phổi.

3.5.1.2. Sarcôm tạo xương khác

Sarcôm tạo xương

(1) Thể nhiều xương.

(2) Dạng nang phình mạch.

(3) Loại tế bào nhỏ.

(4) Loại mô bào.

(5) Trong vỏ.

(6) Biệt hoá cao trong xương.

(7) Cận vỏ.

THƯ VIỆN HUBT
TÀI LIỆU PHỤC VỤ THAM KHẢO NỘI BỘ

(8) Màng xương.

(9) Bề mặt độ ác cao...

3.5.2. Sarcôm sụn

U có nguồn gốc từ nguyên bào sụn, xuất độ đứng hàng thứ 2 trong các u ác, xảy ra ở người trên 25 tuổi. Đa số u ở xương mình (xương chậu, xương bả vai) và phần gần mình của xương dài (đầu thân trên xương đùi, xương cánh tay...), hiếm gặp ở xương bàn tay, bàn chân và sọ mặt.

Lâm sàng

Sarcôm sụn tiến triển chậm, thường đến khám bệnh sau khi phát hiện một năm, có khi rất lâu sau nhiều năm vì u ở sâu. Tổng trạng vẫn tốt dù u đã rất lớn.

X quang

– *Sarcôm sụn trung tâm:* u huỷ xương, khởi phát từ tủy của vùng đầu thân hoặc thân xương dài, hiếm khi ở đầu xương; chỉ có 15% ở xương chậu. U làm phình rồi vỡ vỏ xương và xâm nhập phần mềm, đặc hiệu có hình ảnh ngấm calci giống pháo hoa, lọn tóc, cục tuyết...

– *Sarcôm sụn ngoại vi:* u phát triển ra ngoài từ vỏ xương tạo thành một khối có ngấm calci nhưng cũng xâm lấn vào tủy. 30% u ở xương chậu kế đến ở xương dài, xương sườn và xương sống.



Hình 25.9. Sarcôm sụn: tế bào sụn tăng sản, dị dạng, nằm trong hốc, sắp xếp lộn xộn, trên nền mô sụn non (HE x 200).

Đại thể

Sarcôm sụn có nhiều thùy, giới hạn khá rõ, có vỏ bao sợi giả. Mặt cắt trắng trong, nghe sừn sựt, nhiều chỗ ngấm calci màu vàng, có chất nhầy hoặc bị thoái hóa.

Vi thể

U gồm tăng sản các tế bào sụn nằm trong hốc, sắp xếp lộn xộn, tạo thành từng đám, từng dải. Các tế bào sụn nằm trong hốc, có từ 1 đến 2 hoặc nhiều nhân, tạo chất sụn hyalin và sụn nhầy. Mức độ tăng sản, tính chất đa dạng và dị dạng tế bào, số lượng phân bào, thành phần chất căn bản sụn, mô hoại tử... tùy thuộc độ ác của u. Để chẩn đoán chính xác và phân độ mô học đúng, cần sinh thiết nhiều nơi và phối hợp với dữ kiện lâm sàng–X quang. Một khối u sụn lớn hơn 3 cm hoặc làm vỡ vỏ xương ở xương mình hoặc xương gần mình của người trên 25 tuổi thì phải chẩn đoán là sarcôm sụn cho dù tế bào không dị dạng ác tính.

Sarcôm sụn tuy độ ác không cao nhưng do vị trí nằm sâu và bệnh nhân đến trễ nên đa số khó trị. Nếu cắt không hết, u sẽ tái phát nhiều lần trước khi di căn. Tỷ lệ

THƯ VIỆN HUBT
TÀI LIỆU PHỤC VỤ THAM KHẢO NỘI BỘ

di căn là 10% đến phổi. Tỷ lệ sống 5 năm là 70%, chết thường do u xâm lấn, chèn ép các cơ quan khác (tiết niệu, tiêu hóa...).

* Các loại sarcôm sụn khác như sarcôm sụn:

– Thứ phát,

– Cận vỏ,

– Trung mô,

– Tế bào sáng,

– Hồi biệt hóa.

3.5.3. Lymphôm

Còn được gọi là u ác lymphô theo D. C. Dahlin, Parker hoặc sarcôm võng bào theo nhiều tác giả khác (H. J. Spjut, L. V. Ackerman, E. Aegerter...). U phát triển từ tủy xương, có ở mọi nơi, gặp ở mọi tuổi (thường nhất trên 35, hiếm khi dưới 10 tuổi). Hầu hết ở các xương dài lớn tứ chi, 30% ở chi dưới (25% ở đùi), 20% ở xương chậu, 18% ở chi trên (cánh tay), 15% ở xương hàm, các xương khác hiếm gặp. Giới nam hay gặp gấp đôi giới nữ.

Lâm sàng

U tiến triển khá chậm, tổng trạng tốt, gây sưng, đau, gãy xương bệnh lý.

X quang

U chủ yếu huỷ xương lan rộng (đôi khi toàn bộ thân xương), hoặc cho hình ảnh lốm đốm, mối ăn. Gần phân nửa trường hợp có xương phản ứng. Mô u luôn xâm lấn tạo một khối trong phần mềm thấy được trên phim X quang.

Đại thể

Khó phân biệt với các u khác như sarcôm Ewing, ung thư di căn. Lymphôm thường có giới hạn rõ, mặt cắt xám hồng, xâm lấn phần mềm, thường có xuất huyết, hoại tử. Phần lớn u huỷ tủy và vỏ xương.

Vi thể

Mô u giống của hạch, thường thuộc loại hỗn hợp tế bào gồm các tế bào nhỏ dạng lymphô bào cũng như các tế bào lớn dạng "mô bào". Nhân tế bào rất thay đổi về hình dạng, đa số hình xoang, có khía, hạt nhân rõ. Bào tương không có glycogen, giữa các tế bào có mạng sợi võng. Nhiều khi mô u có thành phần tế bào hình thoi giống nguyên bào sợi, sử dụng các chất đánh dấu miễn dịch của mô lymphô sẽ giúp chẩn đoán phân biệt với các loại sarcôm hình thoi. U cũng được chia thành hai nhóm bệnh Hodgkin (có tế bào Reed–Sternberg) và lymphôm không Hodgkin... Chẩn đoán phân biệt được đặt ra với các trường hợp sarcôm Ewing, viêm xương–tủy mạn tính, bệnh ung thư bạch cầu dòng hạt.

3.5.4. Sarcôm Ewing

Là loại u có nhiều tranh cãi trong y văn do hình ảnh vi thể không đặc hiệu, dễ

THƯ VIỆN HUBT
TÀI LIỆU PHỤC VỤ THAM KHẢO NỘI BỘ

nhầm với các loại u khác có tế bào hình tròn. Phát hiện lần đầu tiên bởi Lucke năm 1866. Năm 1921, Ewing cho rằng u có nguồn gốc từ tế bào nội mô mạch máu. Nhiều tác giả cho rằng u có nguồn gốc từ tế bào nguồn tạo tủy xương hoặc võng bào không biệt hóa. Ngày nay, nhờ các kỹ thuật hoá mô miễn dịch, di truyền học, sinh học phân tử đã xác nhận rằng u xuất nguồn từ tế bào kém biệt hoá nhất của lá phôi ngoài–thần kinh. Các tế bào u sẽ phát triển các cấu trúc thần kinh quan sát rõ dưới kính hiển vi điện tử khi bị kích thích bởi c–AMP và cho thấy có chứa nhiều enolase chuyên biệt thần kinh, protein sợi thần kinh, cholinesterase khi dùng kỹ thuật hoá mô miễn dịch. 85% trường hợp có chuyển đoạn nhiễm sắc thể t(11;22) (q24;q12) trong tế bào u. Các tiền gen ung thư (proto–oncogene) của u ngoại biên có nguồn gốc từ lá phôi ngoài thần kinh như c–myc, N–myc, c–myb, c–mil/raf–1 cũng tìm thấy trong sarcôm Ewing.

Hầu hết bệnh nhân có tuổi dưới 30, 80% dưới 20; nam hay gặp gấp đôi nữ. Ở tuổi dưới 5, cần chẩn đoán phân biệt với u nguyên bào thần kinh di căn xương. U có thể gặp ở mọi xương, đa số ở xương dài, nhiều nhất là xương đùi. Xương chậu, xương sườn là vị trí thường gặp khi u ở xương dẹt. Sarcôm Ewing hay gặp ở Âu–Mỹ, hiếm gặp ở châu Phi và ở Việt Nam.

X quang

Tổn thương không đặc hiệu. Điển hình, u huỷ xương trong tủy, giới hạn không rõ, thường lan rộng, có phản ứng màng xương hình "vỏ hành" hoặc "tia lóe mặt trời" kèm xương đặc phản ứng, hiếm gãy xương bệnh lý. Ở xương dài, u ở vùng thân hoặc đầu thân xương.

Đại thể

Khối u trong xương chắc, xám trắng, ẩm ướt láng và lan rộng trong ống tủy. Khối u xâm lấn vào phần mềm còn lớn hơn khối trong xương và có mật độ mềm hơn, bủn nát hơn. Mô u hoại tử và xuất huyết nhiều.

Vi thể

Mô u cấu tạo bởi các tế bào tròn nhỏ, gấp 2 – 3 lần lymphô bào, tụ thành từng đám, dây, ổ, có vách sợi phân cách, phân bào nhiều, nhân ăn màu kiềm, bào tương ít hoặc không



Hình 25.10. *Sarcôm Ewing:*
Tế bào u tròn, tụ thành đám có vách sợi phân cách (HE x 200).

THƯ VIỆN HUBT
TÀI LIỆU PHỤC VỤ THAM KHẢO NỘI BỘ

thấy. Mô u giàu mạch máu, tế bào u xếp quanh mạch tạo hình hoa hồng. Tế bào u có thể chứa glycogen ăn màu PAS (+). Hình ảnh vi thể khó phân biệt với lymphôm, u nguyên bào thần kinh, carcinôm không biệt hoá di căn. Chẩn đoán sarcôm Ewing dựa vào u xảy ra ở người trẻ tuổi, lớn nhanh, huỷ thân xương, xâm lấn tạo khối u phần mềm lớn, vi thể có những đám đặc tế bào tròn, PAS (+), tiên lượng xấu. Việc chẩn đoán sẽ dễ dàng hơn nếu sử dụng kính hiển vi điện tử và hoá mô miễn dịch.

Di căn có thể sớm và rộng khắp, đặc biệt đến các xương khác nhất là xương sọ (43 – 75%), phổi (45 – 65%), hạch (20%)...

3.5.5. U tủy tương bào

U do tăng sản các tương bào ở tủy xương, có thể ở một nơi nhưng thường là nhiều nơi (bệnh Kahler), đôi khi kèm tổn thương ngoài tủy xương (đường hô hấp trên, xoang miệng). U gặp ở tuổi 25 – 80, hầu hết trên 50 tuổi, 70% ở giới nam. Là u xương hay gặp nhất ở Âu–Mỹ, rất hiếm ở Việt Nam.

Biểu hiện lâm sàng liên quan đến sự tăng sản quá mức các tương bào và tăng sản xuất globulin miễn dịch. Triệu chứng gồm đau xương, thiếu máu, biến dạng, sụt cân, gãy xương bệnh lý, nổi u, dấu hiệu thần kinh, đôi khi bị xuất huyết bất thường, sốt, calci máu tăng, tổn thương thận...

X quang

Mô u huỷ xương kiểu kim đâm, dùi đục, hình đồng tiền, bong bóng bay ở xương sọ, xương chậu, xương sống, xương sườn, xương đùi.

Đại thể

Mô u mềm, màu xám đỏ, huỷ xương.

Vi thể

Tăng sản các tương bào nằm sát nhau, nhân lệch, có quầng trong nhân và bào tương. Có thể thấy các tinh thể trong bào tương tế bào u. Chẩn đoán bệnh đa số dựa vào tủy đồ.

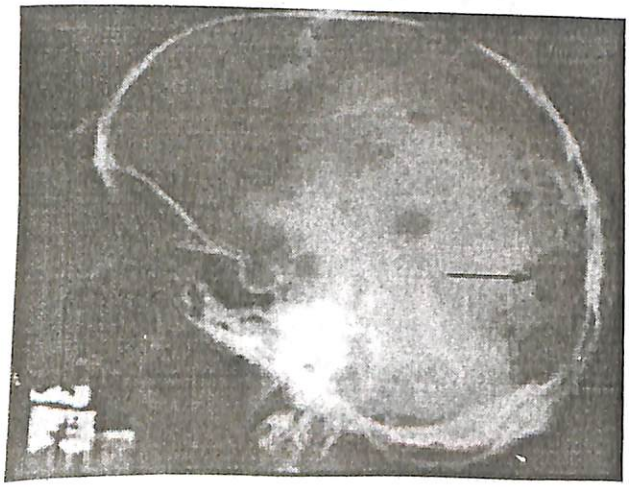

Hình 25.11. U tủy tương bào:
Xương sọ có u bị huỷ xương ở nhiều chỗ.



Hình 25.12. U tủy tương bào:
Tế bào đa diện, nhân lệch về một cực (tương bào) (HE x 200).

THƯ VIỆN HUBT
TÀI LIỆU PHỤC VỤ THAM KHẢO NỘI BỘ

Trong bệnh Kahler, 75 – 90% có bất thường về globulin miễn dịch, đa số tăng Ig G, kế đến Ig A. Trong nước tiểu, 75% có tăng globulin, 50% có protein Bence Jones (chuỗi nhẹ globulin miễn dịch).

U tủy tương bào đơn độc có tiên lượng khá, 30% sống 5 năm. Bệnh Kahler có tiên lượng rất xấu, 0 – 10% sống 5 năm, thường chết vào năm thứ hai sau chẩn đoán mặc dù hoá trị giúp giảm bệnh 50 – 70% các trường hợp.

3.5.6. Sarcôm sợi

U phát triển từ nguyên bào sợi của tủy xương. U tương đối hiếm, 50% ở chi dưới (đầu thân, thân xương). U gặp ở mọi tuổi, đa số từ 10 – 60 tuổi.

Mô u huỷ xương gây sưng, đau và gãy xương bệnh lý. Chẩn đoán u dựa vào vi thể có tăng sản các tế bào hình thoi hay bầu dục đồng dạng như sarcôm sợi phần mềm và không tạo chất dạng xương, chất dạng sụn. Có thể thấy hình ảnh phân bào, đại bào đa nhân và tế bào dị dạng nhưng hiếm. Cần chẩn đoán phân biệt với u sợi dạng bó, sarcôm tạo xương nhóm III (tạo nhiều chất dạng sợi), u ác mô bào sợi...

Tiên lượng của sarcôm sợi của xương xấu hơn so với sarcôm sợi phần mềm và tùy thuộc vào độ ác mô học của u, 26 – 28% sống 5 năm.

3.6. Ung thư di căn xương

Do ung thư từ các cơ quan hoặc từ các xương khác di căn đến xương, là loại u hay gặp nhất ở xương. Thường gặp ở tuổi trên 40, triệu chứng xương gồm sưng, đau và gãy xương bệnh lý, tổng trạng kém.



Hình 25.13. Di căn xương sống do carcinôm tuyến tiền liệt:
Thân đốt sống có nhiều chỗ khuyết.

Các xương hay bị là nhóm xương gần trục (xương sống, xương chậu, xương sườn), kế đến nhóm xương dài gần thân (xương đùi, xương cánh tay).

Ung thư di căn đến xương bằng hai đường động mạch và tĩnh mạch

Về xét nghiệm, thấy tăng acid phosphatase máu trong trường hợp carcinôm tuyến tiền liệt di căn xương. Khi u di căn huỷ xương sẽ gây phản ứng tạo xương, do đó sẽ có tăng alkaline phosphatase máu.

Vi thể

Hầu hết ung thư di căn thuộc loại carcinôm (95%), thường là carcinôm tuyến biệt hoá kém, từ phổi, tuyến giáp, vú, tuyến tiêu hóa, thận, tuyến tiền liệt...

Tiên lượng tùy thuộc loại ung thư nguyên phát

THƯ VIỆN HUBT
TÀI LIỆU PHỤC VỤ THAM KHẢO NỘI BỘ

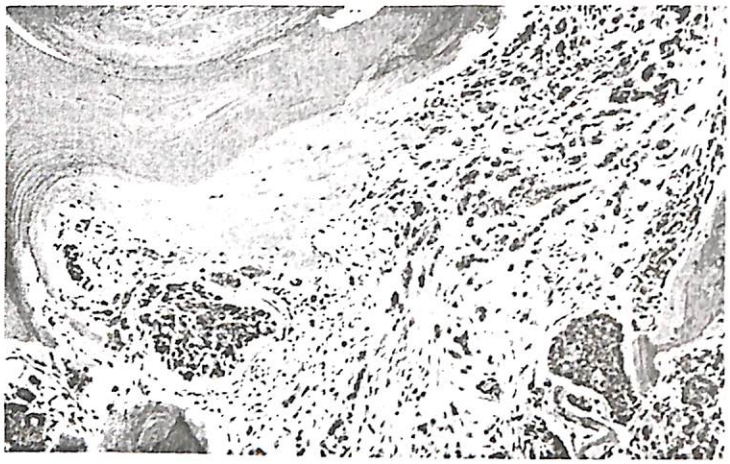

Hình 25.14. Tế bào ung thư từ tuyến tiền liệt đến làm phá huỷ xương (HE x 200).

TÀI LIỆU THAM KHẢO

1. AEGERTER E. AND KIRPATRICK J.A.: (1975). Orthopedic disease, physiology – pathology – radiology. W.B.Saunders Co. 4th Ed.
2. Dahlin D.C.:(1984) Bone tumor, Spingfield, Illinois, Charles C. thomas. 4rd ed.
3. Dorfman HD., Czerniak B.: (1998). Bone tumors, Printing by Walsworth publishing Co.
4. Fechner RE., Mills SE.: (1993). Tumors of the bone and joints, Atlas of tumors pathology, 3rd Series, fascicle 8; Published by the A.F.I.P. Washington D.C.
5. Lichtenstein L.: (1972) Bone tumors, fourth edition, copyright by the C.V. Mosby Company.

TỰ LƯỢNG GIÁ

Chọn câu trả lời đúng nhất trong các câu từ 1 đến 10

Câu 1. Các mô của bộ xương xuất nguồn từ:

A. Lá phôi ngoài.

B. Lá phôi ngoài – thần kinh.

C. Lá phôi giữa.

D. Lá phôi trong.

E. A và D đúng.

Câu 2. Ở lứa tuổi thanh thiếu niên,vùng tế bào sinh sản mạnh nhất ở xương dài là:

A. Đầu xương.

B. Đầu thân xương.

C. Thân xương.

THƯ VIỆN HUBT

TÀI LIỆU PHỤC VỤ THAM KHẢO NỘI BỘ

D. Vỏ xương.

E. Màng xương.

Câu 3. Về lâm sàng, yếu tố nào sau đây giúp ích nhất cho việc chẩn đoán một u xương:

A. Mức độ tiến triển.

B. Mức độ đau.

C. Gãy xương bệnh lý.

D. Tuổi.

E. Tuần hoàn bàng hệ.

Câu 4. Chẩn đoán một bướu xương dựa vào:

A. Lâm sàng + X quang.

B. Lâm sàng + Giải phẫu bệnh.

C. Giải phẫu bệnh + X quang.

D. Giải phẫu bệnh + C.T + MRI.

E. Giải phẫu bệnh + Lâm sàng + X quang.

Câu 5. Các loại u xương sau đây có khả năng hoá ác **ngoại trừ**:

A. U lành xương.

B. U lành sụn.

C. U sụn xương.

D. Bệnh Ollier.

E. U sụn xương nhiều nơi.

Câu 6. Các u lành của bộ xương thường gặp nhất ở lứa tuổi:

A. Dưới 10.

B. 10 – 25.

C. 20 – 40.

D. 40 – 60.

E. Mọi tuổi.

Câu 7. Loại u nào sau đây **không** hoá ác:

A. U sụn xương.

B. U lành sụn.

C. Nghịch sản sợi.

D. U lành dạng xương.

E. U nguyên sống.

Câu 8. Loại u hay gặp nhất ở xương là:

A. Sarcôm tạo xương.

B. U sụn xương.

C. U đại bào.

THƯ VIỆN HUBT
TÀI LIỆU PHỤC VỤ THAM KHẢO NỘI BỘ

D. Sarcôm sụn.

E. Ung thư di căn.

Câu 9. Ở Việt Nam, u ác nguyên phát hay gặp nhất ở xương là:

A. Sarcôm tạo xương.

B. Sarcôm sụn.

C. Sarcôm Ewing.

D. Bệnh Kahler.

E. Ung thư di căn.

Câu 10. U lành hay gặp nhất ở xương là:

A. U lành xương.

B. U lành sụn.

C. U sụn xương.

D. U nguyên bào xương.

E. U lành dạng xương

Chọn câu trả lời tương ứng chéo trong các câu từ 11 đến 15

Các u xương	Ở vị trí
Câu 11. Sarcôm tạo xương.	A. Đầu xương dài.
Câu 12. U đại bào xương.	B. Đầu thân xương dài.
Câu 13. U sụn xương.	C. Xương cùng.
Câu 14. U lành xương.	D. Xương sọ–mặt.
Câu 15. U lành sụn.	E. Xương bàn ngón của chi.

Chọn câu trả lời Nhân – Quả trong các câu từ 16 đến 20

Câu 16. (1) Viêm mủ xương–tủy hay gặp nhất ở xương sống. **BỞI VÌ** (2) ở đây có hệ thống tĩnh mạch Batson không có van.

Câu 17. (1) Viêm lao xương khớp hay gặp nhất ở thân đốt sống. **BỞI VÌ** (2) Vi khuẩn lao là loại vi khuẩn yếm khí.

Câu 18. (1) Sarcôm tạo xương thường gặp ở vùng gối và khuỷu. **BỞI VÌ** (2) Mô u phát triển ở đầu thân xương dài.

Câu 19. (1) Hình ảnh vi thể của sarcôm Ewing khó phân biệt với các u ác tính khác của xương. **BỞI VÌ** (2) Sarcôm Ewing được cấu tạo bởi các tế bào tròn nhỏ, ít bào tương.

Câu 20. (1) Hình ảnh tam giác Codman trên phim X quang là điển hình của khối u xương ác tính. **BỞI VÌ** (2) Hình ảnh tam giác Codman là do tế bào ung thư xương xâm lấn ra mô mềm.

THƯ VIỆN HUBT
TÀI LIỆU PHỤC VỤ THAM KHẢO NỘI BỘ

ĐÁP ÁN

Bài 1. Giới thiệu môn giải phẫu bệnh

Câu 1: B	Câu 2: B	Câu 3: B	Câu 4: B	Câu 5: B
Câu 6: A	Câu 7: B	Câu 8: B	Câu 9: A	Câu 10: A

Bài 2. Tổn thương cơ bản của tế bào và mô

Câu 1: D	Câu 2: D	Câu 3: A	Câu 4: A	Câu 5: C
Câu 6: C	Câu 7: B	Câu 8: D	Câu 9: A	Câu 10: E

Bài 3. Tổn thương do rối loạn tuần hoàn máu

Câu 1: E	Câu 2: D	Câu 3: A	Câu 4: B	Câu 5: C
Câu 6: C	Câu 7: C	Câu 8: B	Câu 9: A	Câu 10: B

Bài 4. Viêm

Câu 1: A	Câu 2: A	Câu 3: A	Câu 4: E	Câu 5: A
Câu 6: E	Câu 7: A	Câu 8: A	Câu 9: A	Câu 10: A

Bài 5. Viêm đặc hiệu

Câu 1: C	Câu 2: C	Câu 3: D	Câu 4: E	Câu 5: B
Câu 6: D	Câu 7: D	Câu 8: D	Câu 9: D	Câu 10: D
Câu 11: B	Câu 12: B	Câu 13: A	Câu 14: A	Câu 15: B
Câu 16: A	Câu 17: B	Câu 18: B	Câu 19: A	Câu 20: A
Câu 21: A	Câu 22: A	Câu 23: D	Câu 24: A	Câu 25: A
Câu 26: D	Câu 27: E	Câu 28: D	Câu 29: E	Câu 30: A

Bài 6. U

Câu 1: B	Câu 2: A	Câu 3: A	Câu 4: A	Câu 5: B
Câu 6: B	Câu 7: B	Câu 8: A	Câu 9: A	Câu 10: B

THƯ VIỆN HUBT
TÀI LIỆU PHỤC VỤ THAM KHẢO NỘI BỘ

Bài 7. U lành

Câu 1: A	Câu 2: A	Câu 3: A	Câu 4: A	Câu 5: B
Câu 6: B	Câu 7: B	Câu 8: A	Câu 9: A	Câu 10: A

Bài 8. Ung thư

Câu 1: C	Câu 2: E	Câu 3: D	Câu 4: D	Câu 5: C
Câu 6: B	Câu 7: C	Câu 8: C	Câu 9: E	Câu 10: C

Bài 9. Bệnh tuyến nước bọt

Câu 1: A	Câu 2: B	Câu 3: C	Câu 4: C	Câu 5: D
Câu 6: C	Câu 7: D	Câu 8: B	Câu 9: C	Câu 10: A
Câu 11: A	Câu 12: E	Câu 13: D	Câu 14: F	Câu 15: F
Câu 16: B	Câu 17: B	Câu 18: C	Câu 19: E	Câu 20: D

Bài 10. Bệnh hốc miệng, xương hàm

Câu 1: C	Câu 2: B	Câu 3: A	Câu 4: E	Câu 5: B
Câu 6: C	Câu 7: E	Câu 8: D	Câu 9: B	Câu 10: C
Câu 11: A	Câu 12: B	Câu 13: C	Câu 14: A	Câu 15: B

Bài 11. Bệnh phổi

Câu 1: B	Câu 2: D	Câu 3: C	Câu 4: A	Câu 5: A
Câu 6: D	Câu 7: D	Câu 8: C	Câu 9: E	Câu 10: A
Câu 11: B	Câu 12: B	Câu 13: B	Câu 14: B	Câu 15: B
Câu 16: B	Câu 17: C	Câu 18: D	Câu 19: B	Câu 20: C

Bài 12. Bệnh tim và mạch máu

Câu 1: E	Câu 2: B	Câu 3: C	Câu 4: A	Câu 5: A
Câu 6: C	Câu 7: B	Câu 8: E	Câu 9: A	Câu 10: B
Câu 11: E	Câu 12: B	Câu 13: A	Câu 14: C	Câu 15: A

THƯ VIỆN HUBT
TÀI LIỆU PHỤC VỤ THAM KHẢO NỘI BỘ

Bài 13. Bệnh tuyến giáp

Câu 1: C	Câu 2: A	Câu 3: E	Câu 4: B	Câu 5: E
Câu 6: A	Câu 7: C	Câu 8: E	Câu 9: D	Câu 10: C
Câu 11: C	Câu 12: C	Câu 13: A	Câu 14: B	Câu 15: D
Câu 16: B	Câu 17: C	Câu 18: A	Câu 19: A	Câu 20: E

Bài 14. Bệnh thực quản

Câu 1: D	Câu 2: E	Câu 3: E	Câu 4: A	Câu 5: D
Câu 6: C	Câu 7: A	Câu 8: B	Câu 9: D	Câu 10: E
Câu 11: B	Câu 12: A	Câu 13: E	Câu 14: B	Câu 15: C

Bài 15. Bệnh dạ dày

Câu 1: E	Câu 2: D	Câu 3: E	Câu 4: D	Câu 5: D
Câu 6: D	Câu 7: B	Câu 8: A	Câu 9: C	Câu 10: B
Câu 11: B	Câu 12: D	Câu 13: D	Câu 14: B	Câu 15: E
Câu 16: C	Câu 17: E	Câu 18: C	Câu 19: D	Câu 20: D

Bài 16. Bệnh ruột non

Câu 1: D	Câu 2: B	Câu 3: D	Câu 4: E	Câu 5: E
Câu 6: A	Câu 7: E	Câu 8: D	Câu 9: B	Câu 10: C
Câu 11: B	Câu 12: A	Câu 13: B	Câu 14: C	Câu 15: A

Bài 17. Bệnh đại tràng

Câu 1: B	Câu 2: B	Câu 3: C	Câu 4: B	Câu 5: D
Câu 6: D	Câu 7: B	Câu 8: C	Câu 9: B	Câu 10: E
Câu 11: E	Câu 12: E	Câu 13: C	Câu 14: D	Câu 15: B
Câu 16: D	Câu 17: E	Câu 18: C	Câu 19: E	Câu 20: D

Bài 18. Bệnh gan và đường mật

Câu 1: B	Câu 2: A	Câu 3: B	Câu 4: E	Câu 5: A
Câu 6: A	Câu 7: C	Câu 8: D	Câu 9: C	Câu 10: D
Câu 11: D	Câu 12: C	Câu 13: A	Câu 14: B	Câu 15: E
Câu 16: A	Câu 17: B	Câu 18: D	Câu 19: E	Câu 20: E

THƯ VIỆN HUBT
TÀI LIỆU PHỤC VỤ THAM KHẢO NỘI BỘ

Bài 19. Bệnh hạch lymphô

Câu 1: A	Câu 2: D	Câu 3: A	Câu 4: E	Câu 5: E
Câu 6: C	Câu 7: D	Câu 8: E	Câu 9: B	Câu 10: B
Câu 11: B	Câu 12: C	Câu 13: B	Câu 14: E	Câu 15: C

Bài 20. Bệnh tuyến vú

Câu 1: C	Câu 2: A	Câu 3: A	Câu 4: D	Câu 5: E
Câu 6: A	Câu 7: A	Câu 8: B	Câu 9: C	Câu 10: C
Câu 11: C	Câu 12: B	Câu 13: B	Câu 14: C	Câu 15: A
Câu 16: D	Câu 17: E	Câu 18: E	Câu 19: C	Câu 20: D

Bài 21. Bệnh cổ tử cung

Câu 1: C	Câu 2: D	Câu 3: D	Câu 4: D	Câu 5: E
Câu 6: B	Câu 7: A	Câu 8: C	Câu 9: D	Câu 10: D
Câu 11: E	Câu 12: D	Câu 13: B	Câu 14: B	Câu 15: A
Câu 16: C	Câu 17: C	Câu 18: E	Câu 19: D	Câu 20: E

Bài 22. Bệnh thân tử cung

Câu 1: B	Câu 2: C	Câu 3: D	Câu 4: C	Câu 5: C
Câu 6: E	Câu 7: A	Câu 8: E	Câu 9: C	Câu 10: B
Câu 11: C	Câu 12: D	Câu 13: D	Câu 14: D	Câu 15: C
Câu 16: B	Câu 17: A	Câu 18: A	Câu 19: B	Câu 20: D

Bài 23. Bệnh buồng trứng

Câu 1: C	Câu 2: A	Câu 3: C	Câu 4: D	Câu 5: E
Câu 6: C	Câu 7: B	Câu 8: D	Câu 9: C	Câu 10: E
Câu 11: C	Câu 12: E	Câu 13: D	Câu 14: B	Câu 15: A
Câu 16: C	Câu 17: B	Câu 18: E	Câu 19: D	Câu 20: B

THƯ VIỆN HUBT
TÀI LIỆU PHỤC VỤ THAM KHẢO NỘI BỘ

Bài 24. Bệnh hệ sinh dục nam

Câu 1: A	Câu 2: C	Câu 3: E	Câu 4: A	Câu 5: E
Câu 6: E	Câu 7: C	Câu 8: C	Câu 9: C	Câu 10: E
Câu 11: C	Câu 12: A	Câu 13: B	Câu 14: D	Câu 15: E
Câu 16: A	Câu 17: B	Câu 18: C	Câu 19: E	Câu 20: D

Bài 25. Bệnh xương

Câu 1: C	Câu 2: B	Câu 3: D	Câu 4: E	Câu 5: A
Câu 6: B	Câu 7: D	Câu 8: E	Câu 9: A	Câu 10: C
Câu 11: B	Câu 12: B	Câu 13: B	Câu 14: D	Câu 15: E
Câu 16: D	Câu 17: C	Câu 18: D	Câu 19: D	Câu 20: E

THƯ VIỆN HUBT
TÀI LIỆU PHỤC VỤ THAM KHẢO NỘI BỘ