YH2.90

TRƯỜNG ĐẠI HỌC Y HÀ NỘI
BỘ MÔN NGOẠI

Bài giảng
TRIỆU CHỨNG HỌC NGOẠI KHOA

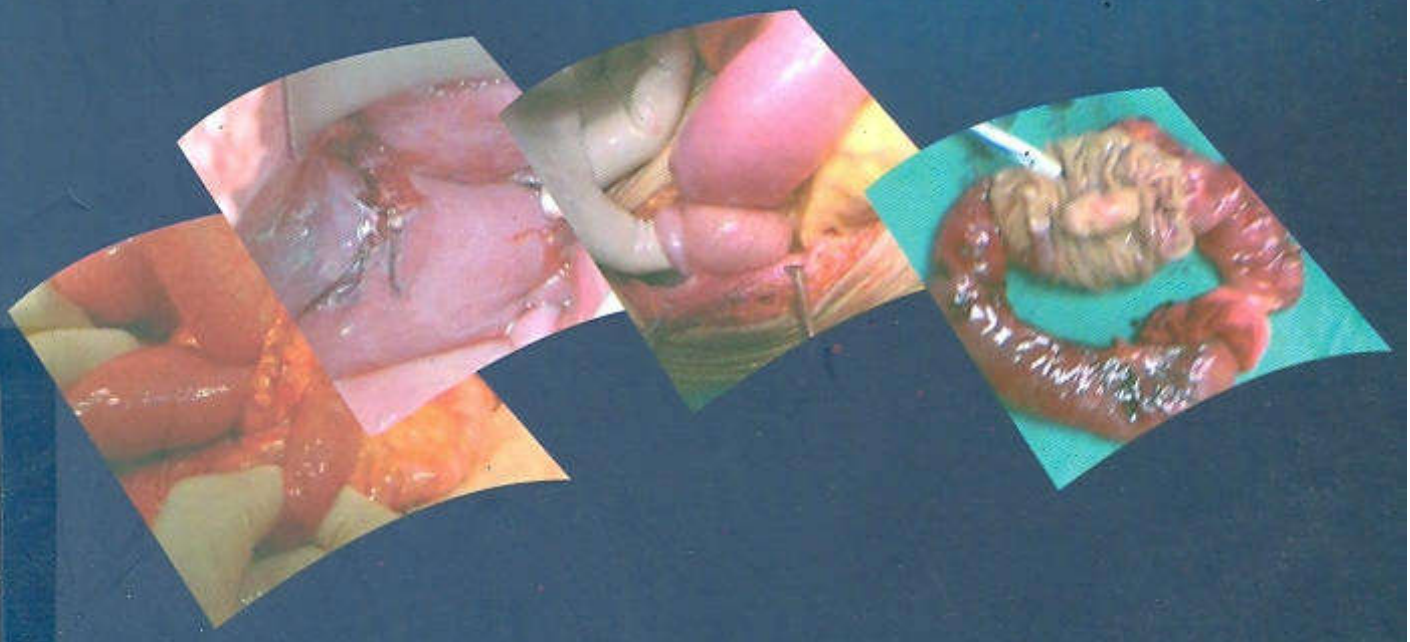

NHÀ XUẤT BẢN Y HỌC

THƯ VIỆN HUBT
TÀI LIỆU PHỤC VỤ THAM KHẢO NỘI BỘ

TRƯỜNG ĐẠI HỌC Y HÀ NỘI
BỘ MÔN NGOẠI

BÀI GIẢNG
TRIỆU CHỨNG HỌC NGOẠI KHOA

NHÀ XUẤT BẢN Y HỌC
HÀ NỘI - 2013

THƯ VIỆN HUBT
TÀI LIỆU PHỤC VỤ THAM KHẢO NỘI BỘ

BAN BIÊN SOẠN

Chủ biên:

GS.TS. Hà Văn Quyết

Trưởng Bộ môn Ngoại Trường Đại học Y Hà Nội

Giám đốc Bệnh viện Trường Đại học Y Hà Nội

Phó Giám đốc Bệnh viện Hữu nghị Việt Đức

PGS. TS. Phạm Đức Huấn

Phó Trưởng Bộ môn Ngoại Trường Đại học Y Hà Nội

Trưởng khoa Phẫu thuật Tiêu hóa Bệnh viện Hữu nghị Việt Đức

Thư ký:

TS. Dương Đại Hà

Cán bộ giảng dạy Bộ môn Ngoại Trường Đại học Y Hà Nội

Tham gia biên soạn:

PGS. VS. Tôn Thất Bách

Nguyên Hiệu Trưởng Trường Đại học Y Hà Nội

Nguyên Chủ nhiệm Bộ môn Ngoại Trường Đại học Y Hà Nội

Nguyên Giám đốc Bệnh viện Hữu nghị Việt Đức

PGS. TS. Nguyễn Ngọc Bích

Nguyên Phó Trưởng Bộ môn Ngoại

Trưởng khoa Ngoại Bệnh viện Bạch Mai

Cán bộ giảng dạy Trường Đại học Y Hà Nội

PGS.TS. Phạm Đức Huấn

Phó Trưởng Bộ môn Ngoại

Trưởng Khoa Phẫu thuật Tiêu hóa Bệnh viện Hữu nghị Việt Đức

Cán bộ giảng dạy Trường Đại học Y Hà Nội

PGS.TS. Trần Hiếu Học

Phó Trưởng Khoa Ngoại Bệnh viện Bạch Mai

Cán bộ giảng dạy Trường Đại học Y Hà Nội

PGS.TS. Kiều Đình Hùng

Phó Trưởng Khoa Ngoại Bệnh viện Đại học Y Hà Nội

Cán bộ giảng dạy Trường Đại học Y Hà Nội

THƯ VIỆN HUBT
TÀI LIỆU PHỤC VỤ THAM KHẢO NỘI BỘ

TS. Dương Đại Hà

Phẫu thuật viên Khoa Phẫu thuật Thần kinh Bệnh viện Hữu nghị Việt Đức

Cán bộ giảng dạy Trường Đại học Y Hà Nội

ThS. Phùng Ngọc Hòa

Phó trưởng khoa Khoa Chấn thương Chỉnh hình Bệnh viện Hữu nghị Việt Đức

Cán bộ giảng dạy Trường Đại học Y Hà Nội

TS.BS. Bùi Ích Kim

Khoa Gây mê hồi sức Bệnh viện Hữu nghị Việt Đức

Cán bộ giảng dạy Trường Đại học Y Hà Nội

PGS.TS. Nguyễn Hữu Ước

Phó Trưởng Bộ môn Ngoại

Trưởng khoa Phẫu thuật Tim mạch Lồng ngực Bệnh viện Hữu nghị Việt Đức

Cán bộ giảng dạy Trường Đại học Y Hà Nội

THƯ VIỆN HUBT

TÀI LIỆU PHỤC VỤ THAM KHẢO NỘI BỘ

LỜI GIỚI THIỆU

Bộ môn Ngoại xuất bản quyển sách giáo khoa **"Bài giảng triệu chứng học Ngoại khoa"** để làm tài liệu học tập cho sinh viên Y khoa trong đó chủ yếu là nội dung học tập của sinh viên năm thứ 3. Quyển sách giáo khoa này được biên soạn theo nội dung giảng dạy mà Bộ môn Ngoại của tám Trường Đại học Y trong cả nước đã thống nhất.

Quyển **"Bài giảng triệu chứng học Ngoại khoa"** là tập hợp các bài về triệu chứng, hội chứng thường gặp mà sinh viên cần phải học và nắm vững. Các nội dung được trình bày trong cuốn sách là những kiến thức kinh điển và đã được cập nhật. Các tác giả đã cố gắng trình bày một cách chuẩn mực và đầy đủ nhằm trang bị cho sinh viên các kiến thức, kỹ năng và thái độ cần thiết, làm cơ sở vững chắc trong chẩn đoán những bệnh lý Ngoại khoa cũng như các cấp cứu Ngoại khoa thường gặp.

Tuy nhiên quyển sách không tránh khỏi những thiếu sót. Rất mong nhận được sự góp ý của bạn đọc để cuốn sách được hoàn thiện hơn trong lần tái bản sau.

Xin chân thành cảm ơn!

GS.TS. Hà Văn Quyết

Chủ nhiệm Bộ môn Ngoại - Trường Đại học Y Hà Nội

Phó giám đốc Bệnh viện Việt - Đức

Giám đốc bệnh viện Trường Đại học Y Hà Nội

THƯ VIỆN HUBT

TÀI LIỆU PHỤC VỤ THAM KHẢO NỘI BỘ

MỤC LỤC

		Trang
Lời giới thiệu		5
1. Cách khám bụng ngoại khoa, bệnh án ngoại khoa	PGS.VS. Tôn Thất Bách	9
2. Hội chứng tắc ruột	PGS.TS. Trần Hiếu Học	20
3. Hội chứng chảy máu trong	PGS.TS. Trần Hiếu Học	35
4. Hội chứng tắc mật	PGS.TS. Nguyễn Ngọc Bích	47
5. Hội chứng viêm phúc mạc	PGS.TS. Phạm Đức Huấn	60
6. Khám hậu môn trực tràng	PGS.TS. Phạm Đức Huấn	68
7. Khám chi trên, chi dưới	ThS. Phùng Ngọc Hòa	77
8. Khám cột sống và xương chậu	ThS. Phùng Ngọc Hòa	93
9. Triệu chứng học gãy xương	ThS. Phùng Ngọc Hòa	108
10. Triệu chứng trật khớp	ThS. Phùng Ngọc Hòa	118
11. Đại cương về bỏng	ThS. Phùng Ngọc Hòa	124
12. Triệu chứng của nhọt, hậu bối, áp xe, chín mé	ThS. Phùng Ngọc Hòa	131
13 Khám hệ tiết niệu sinh dục nam	TS. Đỗ Trường Thành	141
14. Khám chấn thương, vết thương ngực	PGS.TS. Nguyễn Hữu Ước	158
15. Khám mạch máu ngoại vi	PGS.TS. Nguyễn Hữu Ước	175
16. Khám bệnh nhân chấn thương sọ não	PGS. TS. Kiều Đình Hùng	188
17. Hội chứng chèn ép tủy không do chấn thương	PGS.TS. Kiều Đình Hùng	194
18. Hội chứng tăng áp lực nội sọ	PGS.TS. Kiều Đình Hùng	200
19. Hội chứng chèn ép rễ thần kinh thắt lưng cùng	TS. Dương Đại Hà	207
20. Vô khuẩn và khử khuẩn trong ngoại khoa	TS. Bùi Ích Kim	214
21. Các phương pháp gây mê - gây tê Triệu chứng gây mê. Các biến chứng gây mê - gây tê	TS. Bùi Ích Kim	226

THƯ VIỆN HUBT
TÀI LIỆU PHỤC VỤ THAM KHẢO NỘI BỘ

CÁCH KHÁM BỤNG NGOẠI KHOA, BỆNH ÁN NGOẠI KHOA

PGS.VS. Tôn Thất Bách

I. MỤC TIÊU HỌC TẬP

Sau khi học xong bài này, sinh viên có khả năng:

1. Nắm vững các nội dung của một bệnh án Ngoại khoa.

2. Biết cách khai thác và phát hiện các triệu chứng lâm sàng, các dấu hiệu cơ năng, toàn thân và thực thể.

3. Trình bày được giá trị của một số thăm dò cận lâm sàng cơ bản.

4. Trình bày được tóm tắt bệnh án: triệu chứng chính, các triệu chứng và các hội chứng.

5. Nắm vững cách thăm khám bụng.

6. Xác định được các dấu hiệu bệnh lý về tình trạng thành bụng, ổ bụng.

7. Nắm được các triệu chứng của một số bệnh lý cấp cứu bụng thường gặp.

II. NỘI DUNG

1. Hỏi bệnh

Trước khi hỏi bệnh, ta bắt buộc phải có những lời chào hỏi xã giao để làm quen với bệnh nhân, tạo sự tin tưởng của người bệnh với mình đồng thời cũng để tìm hiểu trình độ dân trí và văn hoá của người bệnh để đề ra những câu hỏi khai thác bệnh sử một cách thích hợp. Ngoài ra, những câu hỏi xã giao cũng để tìm hiểu thêm về hoàn cảnh gia đình, xã hội bệnh nhân. Đối với người văn hoá cao, cần có những câu hỏi tế nhị nhưng đối với những người văn hoá thấp thì lại chọn những câu hỏi đơn giản, cụ thể. Hiện nay, hầu như các bác sỹ và sinh viên đều bỏ qua mục này và thường có một thái độ ban ơn, trịch thượng đối với người bệnh. Những biểu hiện này đang làm mất dần đi tính nhân văn, những thể hiện văn hoá tối thiểu của một con người.

Trong hỏi bệnh và trong khám bệnh, người làm bệnh án phải ghi vào những dấu hiệu dương tính (những dấu hiệu người bệnh có) và cả những dấu hiệu âm tính (là những dấu hiệu người bệnh không có) vì những dấu hiệu âm tính có tác dụng rất lớn trong chẩn đoán phân biệt và chẩn đoán xác định. Ví dụ đau quặn vùng mạng sườn có đái ra máu sẽ khác hẳn đau mạng sườn không đái ra máu, hoặc đau vùng dưới sườn phải có sốt nóng và rét sẽ rất khác đau dưới sườn phải không có sốt.

THƯ VIỆN HUBT
TÀI LIỆU PHỤC VỤ THAM KHẢO NỘI BỘ

1.1. Lý do vào viện

Lý do vào viện là lý do khiến người bệnh đi đến tiếp xúc với cơ sở đầu tiên chứ không phải là lý do hành chính như chuyển viện hay hẹn vào mổ. Lý do vào viện chính là dấu hiệu chủ đạo để khai thác trong quá trình hỏi bệnh. Ví dụ như bệnh nhân vào viện vì đau bụng. Khi bệnh nhân vào viện vì đau bụng thì việc khai thác dấu hiệu xung quanh đau bụng là quan trọng nhất. Đó sẽ là phần chính trong khai thác bệnh sử. Nếu người bệnh đi đến cơ quan y tế đầu tiên là nôn ra máu thì việc khai thác các dấu hiệu liên quan đến nôn ra máu sẽ là những phần chính cần khai thác trong bệnh sử.

1.2. Bệnh sử

Bệnh sử là khai thác các thông tin xung quanh lý do vào viện. Đầu tiên ta phải hỏi đến cơ hội xuất hiện lý do này rồi vị trí xuất hiện của lý do vào viện đối với những trường hợp đau vỡ thông thường mỗi một cơ quan nội tạng đều có một sự tương ứng ở bên ngoài. Ta bắt đầu hỏi đến thời gian xuất hiện của lý do vào viện vì chúng ta biết rằng sự tiến triển của bệnh thường tương quan với thời gian. Đó là điều quan trọng trong sơ bộ nhìn nhận bệnh nhân có ở trong tình trạng cấp cứu hay không. Nếu như lý do vào viện của bệnh nhân đó có từ lâu thì rất ít khi là một bệnh cấp cứu ngoại khoa và nếu như có cấp cứu ngoại khoa thì đây là điều tệ hại, có thể do tuyến y tế nhưng cũng có thể do người bệnh dân trí thấp hoặc không có khả năng kinh tế đi khám bệnh và để đến khi không chịu đựng nổi họ mới đi khám bệnh. Tiếp theo thời gian xuất hiệu dấu hiệu đầu tiên ta cần hỏi đến cường độ của dấu hiệu này. Cường độ dữ dội hay vừa phải chỉ cảm thấy khó chịu. Cùng với hỏi cường độ, ta cần hỏi tiếp đến đặc tính của dấu hiệu này: có cơn hay không, có liên tục hay không, có lan đi theo hướng nào. Sau khi đó hỏi đủ và kỹ các dấu hiệu này, ta mới hỏi đến các dấu hiệu khác xuất hiện kèm theo dấu hiệu này. Lấy một ví dụ khi bệnh nhân bị đau bụng vì phần lớn bệnh nhân đến khám cấp cứu là vì đau bụng. Để khai thác dấu hiệu này, ta phải hỏi đầu tiên là cơ hội xuất hiện của dấu hiệu đau. Có thể là tự nhiên, nhưng cũng có thể sau khi ăn cỗ và uống rượu (viêm tụy) sau khi lao động nặng (sỏi tiết niệu), hoặc thay đổi thời tiết (loét dạ dày-tá tràng). Tiếp đến ta hỏi đau từ bao giờ, đau ở vùng nào của bụng. Nếu là vùng trên rốn thường ta hay nghĩ đến dạ dày-tá tràng, nếu đau vùng dưới sườn phải, ta nghĩ đến gan mật, nếu đau hố chậu phải ta nghĩ đến ruột thừa, nếu đau vùng bụng dưới ta nghĩ đến phần phụ hoặc bàng quang. Sự suy nghĩ này xuất phát từ vị trí giải phẫu và hệ số tương quan giữa vị trí bên ngoài với bệnh lý các tạng bên trong. Tuy nhiên nếu chúng ta lại định kiến vào quan điểm này thì có thể dẫn đến sai lầm trong chẩn đoán. Ví dụ như trẻ em, khi bị viêm ruột thừa lại thường bắt đầu đau ở vùng trên rốn, hoặc không ít các trường hợp đau hố chậu phải lại thuộc về bệnh lý phần phụ hay đại tràng. Cường độ đau cũng tuỳ thuộc vào từng loại bệnh. Ví dụ như thủng dạ dày thường xuất hiện đột ngột, cơn đau dữ dội như bị đâm dao vào bụng khiến bệnh nhân phải gập người lại và cơn đau dữ dội nên họ nhớ rất chính xác thời gian xảy ra và thường đi đến bệnh viện rất sớm trong khi đó viêm ruột thừa lại chỉ đau lâm râm và do vậy người bệnh thường đến viện khá

THƯ VIỆN HUBT
TÀI LIỆU PHỤC VỤ THAM KHẢO NỘI BỘ

muộn, kể cả những người có học vấn. Tính chất đau cũng mang tính đặc thù cho từng bệnh. Đau do tắc ruột hoặc viêm đại tràng, giun chui lên ống mật, sỏi niệu quản... thường đau thành từng cơn điển hình. Hướng lan của đau cũng mang tính đặc thù cho một số loại bệnh: đau của viêm tuỵ, sỏi mật thường lan ra sau lưng, đau của thoát vị lỗ bịt thường lan xuống mặt trong đùi (do chèn vào thần kinh thẹn), viêm túi mật, áp xe gan, viêm gan thường lan ra sau lưng và lên bả vai, sỏi tiết niệu thường lan xuống bộ phận sinh dục. Cũng trong khi hỏi về đau, ta phải hỏi thêm bệnh nhân trong khi đau thì tư thế nào giúp cho bớt đau: nếu như thủng dạ dày, bệnh nhân không dám thở mạnh và gập người lại, hai tay ôm ghì lấy vùng bụng trên trong khi cơn đau do giun chui lên đường mật, bệnh nhân thường nằm chổng mông hoặc vắt chân lên tường. Các dấu hiệu kèm theo của đau bụng cũng mang tính đặc trưng.

Ví dụ như sỏi đường tiết niệu thường kèm theo đái ra máu, đau do tắc ruột, viêm tuỵ thường kèm theo nôn, bí trung đại tiện. Những trường hợp nhiễm trùng đường mật hoặc áp xe gan hoặc những nung mủ thường kèm theo dấu hiệu sốt cao và rét run, đau do viêm bàng quang hay phần phụ thường kèm theo đái buốt và đái rắt hoặc đau do viêm ruột thừa thường kèm theo buồn nôn và ngây ngấy sốt.

Điều quan trọng trong khi hỏi bệnh phải kiên nhẫn, không gợi ý cho bệnh nhân kể theo định hướng của người thầy thuốc, nên đặt các câu hỏi mang tính lựa chọn và nếu thấy nghi ngờ cần hỏi đi hỏi lại để tránh những tưởng tượng của bệnh nhân.

1.3. Tiền sử

Khai thác tiền sử có một giá trị quan trọng không chỉ trong chẩn đoán, điều trị mà cũng góp phần cho nghiên cứu. Trong tiền sử, khai thác những bệnh lý trước đây liên quan đến xuất hiện bệnh lần này. Ví dụ như một người có tiền sử táo bón lâu ngày thì là điều kiện hết sức thuận lợi để gây nên bệnh trĩ; hoặc tiền sử một người từ lâu có biểu hiện cơn đau kiểu giun chui ống mật sẽ liên quan đến bệnh sỏi mật, hoặc là tiền sử sốt rét sẽ liên quan đến lách to... Đó là khai thác tiền sử nhằm hỗ trợ cho chẩn đoán. Đồng thời ta cũng phải khai thác trong tiền sử bệnh nhân có bệnh gì kèm theo hay không như cao huyết áp, đái tháo đường, bệnh tim mạch... hoặc những tiền sử dị ứng như dị ứng với một loại thuốc nào để trong quá trình gây mê và điều trị ta có kế hoạch trước, tránh những tại biến đáng tiếc xảy ra. Đó là khai thác tiền sử phục vụ cho điều trị. Cũng đối với khai thác tiền sử hỗ trợ cho nghiên cứu khoa học, ta cần khai thác những thói quen trong sinh hoạt của bệnh nhân như hút thuốc, ăn mặn, uống rượu hoặc uống nước không đun sôi... để từ đó có thể tìm đến nguyên nhân hoặc điều kiện thuận lợi gây nên bệnh này. Đồng thời cũng cần khai thác trong gia đình hoặc xóm giềng có ai biểu hiện bệnh giống của bệnh nhân để từ đó có thể phát hiện bệnh mang tính di truyền hoặc bệnh sinh ra do tác động của ảnh hưởng môi trường. Vì vậy, tiền sử phải được khai thác một cách nghiêm túc và tỉ mỉ, tránh qua loa, lấy lệ.

THƯ VIỆN HUBT
TÀI LIỆU PHỤC VỤ THAM KHẢO NỘI BỘ

Trong khi ta hỏi bệnh, đồng thời tiến hành quan sát bệnh nhân từ sắc diện, màu da, môi, kiểu thở, hơi thở, kiểu nói, tư thế và kiểu đau, thần sắc...để có định hướng dần những việc sẽ cần làm trong khi khám bệnh.

2. Khám bệnh

Khám bệnh phải được xây dựng thành một trình tự logic để thành một thói quen và nhờ thói quen này mà người thày thuốc giỏi ít khi bỏ sót dấu hiệu có thể phát hiện ra các triệu chứng không đáng bỏ qua.

Trước hết ta phải xem da và niêm mạc, lưu ý niêm mạc mắt (vàng, nhợt...) và niêm mạc lưỡi (bẩn...), sờ mạch xem rõ, đều, nhanh chậm. Lấy nhiệt độ và đo huyết áp. Nếu bệnh nhân có biểu hiện thở khó người khám bệnh phải đếm nhịp thở bằng cách áp bàn tay lên vùng thượng vị, mắt nhìn đồng hồ trong ít nhất một phần tư phút. Khi thấy người bệnh có biểu hiện bất thường về mạch, huyết áp, nhịp thở mà cụ thể là mạch nhanh, nhỏ, huyết áp thấp, nhịp thở quá nhanh hoặc quá chậm ta phải có động tác can thiệp ngay và đây là những dấu hiệu có nguy cơ ảnh hưởng đến tính mạng trước khi tiến hành khám để phát hiện bệnh. Ví dụ như một phụ nữ đến khám và đau bụng dữ dội, vào đến phòng khám, người nhợt, da tái, mạch nhanh nhỏ, huyết áp hạ. Trong tình trạng này nếu người chưa có kinh nghiệm phải làm ngay động tác ủ ấm, truyền dịch và xét nghiệm máu còn người có kinh nghiệm sẽ hướng ngay đến chẩn đoán là vỡ khối chửa ngoài dạ con và chuyển vào phòng mổ để tiếp tục hoàn thiện chẩn đoán và sẵn sàng can thiệp. Nếu lúc đó chúng ta tiếp tục thăm khám, tìm kiếm dấu hiệu chẩn đoán thì nguy cơ trụy mạch đe doạ tính mạng người bệnh là rất lớn và có khi chẩn đoán xong thì đã quá muộn không còn thời gian để xử lý. Nếu người bệnh đến trong tình trạng mê man, mất ý thức, tại nơi tiếp nhận phải có biên bản của một nhóm gồm ba người kiểm kê mọi loại giấy tờ, tài sản, tư trang trên người và trong túi quần áo đồng thời phải ghi tên tuổi địa chỉ của người đưa đến. Một điều cần lưu ý đối với khám cấp cứu bụng do nguyên nhân tai nạn giao thông hoặc sinh hoạt như đánh nhau hay đâm chém nhau. Đây là những trường hợp có liên quan đến yếu tố pháp luật sau này trong việc định tội hoặc giám định thương tật vì vậy mọi vết tích có ở trên người nạn nhân phải được thống kê đầy đủ, mô tả tỷ mỷ trong hồ sơ bệnh án.

2.1. Khám bụng

Khám bụng là những thăm khám vùng bụng, vùng bẹn bìu và thăm trực tràng hoặc thăm âm đạo vì vậy phải có nơi khám kín đáo và đối với phụ nữ khi người thày thuốc là nam giới khám bệnh thì trong chỗ khám bệnh bắt buộc phải có từ hai người trở lên.

2.1.1. Thăm khám vùng bụng

Thăm khám vùng bụng người khám bệnh phải yêu cầu người bệnh bộc lộ đầy đủ từ ngang núm vú xuống tới phần trên của đùi. Người bệnh nằm ngửa, chân chống xuống giường để bụng và đùi tạo một góc lớn hơn 45 độ làm chùng cơ bụng. Người khám ngồi bên phải nếu thuận tay phải và ngồi bên trái nếu thuận tay trái. Tuy nhiên có một số trường hợp đau dữ dội, bệnh

THƯ VIỆN HUBT
TÀI LIỆU PHỤC VỤ THAM KHẢO NỘI BỘ

nhân không thể nằm ngửa được ví dụ như trong thủng ổ loét dạ dày tá tràng. Trong những trường hợp này cần an ủi nhẹ nhàng, đả thông bệnh nhân và nhanh chóng xác định bệnh nhân có co cứng thành bụng hay không để có chẩn đoán quyết định.

2.1.2. Quan sát

Trước hết là nhìn. Nhìn xem bụng bệnh nhân có di động theo nhịp thở hay không, bụng lõm hay trướng. Nếu bụng không di động theo nhịp thở, ta có thể phát hiện dấu hiệu co cứng thành bụng qua quan sát: các múi cơ thẳng của bụng nổi rõ liên tục như người lên gân bụng. Nếu bụng lõm, động tác tiếp theo là tìm kiếm dấu hiệu Bouveret. Nếu bụng trướng, động tác tiếp theo là xác định trướng do hơi hay do dịch bằng cách gõ. Ngoài ra cần quan sát xem trên bụng có vết mổ cũ hoặc có chỗ nào gồ lên hay không cũng như vùng bẹn bìu có gì khác lạ hay không... Điều này rất quan trọng trong mối liên quan chẩn đoán. Nếu như bệnh nhân có sẹo mổ hay sẹo thương tích trên thành bụng thì thường liên quan đến tắc ruột sau mổ. Nếu bệnh nhân có những chỗ lồi lên ở vùng bẹn, nếu trên dường Malgaine (đường nối từ gai chậu trước-trên đến bờ trên phải xương mu) thường là khối thoát vị bẹn, dưới đường này thường là khối thoát vị đùi; lồi lên ở quanh rốn thường là thoát vị rốn, lồi lên dưới sẹo mổ thường là sa lồi thành bụng. Những lỗ thoát vị này là do điểm yếu của thành bụng (bẩm sinh hoặc mắc phải) làm cho một số quai ruột nằm ra ngoài ổ bụng và có thể bị thắt nghẹt lại.

Trong quan sát, ta cũng cần nhìn đến các chất thải của bệnh nhân như chất nôn, nước tiểu, phân... để có thể hướng tới chẩn đoán ví dụ như nôn ra máu hay đi ngoài phân đen, đái ra máu hay đái ra mủ, dịch nôn có dịch mật hay không để phân biệt giữa tắc tá tràng với hẹp môn vị.

2.1.3. Sờ nắn bụng

Mục đích của sờ nắn bụng trong cấp cứu ngoại khoa tập trung cho phát hiện tình trạng thành bụng đồng thời cũng tìm các dấu hiệu khác trong khám bụng. Tình trạng thành bụng thể hiện tổn thương của các tạng ở trong ổ bụng vì vậy việc thăm khám một cách kỹ càng của những người có kinh nghiệm đó mang lại nhiều giá trị trong chẩn đoán cấp cứu bụng và cho đến nay, với những áp dụng tiến bộ trong các thăm dò bổ trợ, khám lâm sàng vẫn mang tính chất quyết định trong chẩn đoán và chỉ định cấp cứu bụng ngoại khoa.

Để đánh giá tình trạng thành bụng, người khám cần áp nhẹ toàn bộ bàn tay của mình lên bụng bệnh nhân, mềm mại ấn từ từ, không khám bằng các đầu ngón tay vì các đầu ngón tay sẽ kích thích thành bụng tạo ra những đáp ứng của thành bụng do phản xạ. Nguyên tắc đặt ra trong khám bụng là khám từ vùng không đau đến vùng đau, để so sánh tình trạng cơ thành bụng ở các vùng bụng đối diện. Thông thường, chỉ có khi thành bụng mềm hoàn toàn mới xác định được các khối u hoặc các tạng trong ổ bụng như gan, lách, túi mật, thận... to ra còn khi thành bụng đó phản ứng hoặc co cứng, dấu hiệu này rất khó xác định.

THƯ VIỆN HUBT
TÀI LIỆU PHỤC VỤ THAM KHẢO NỘI BỘ

2.1.4. Phản ứng thành bụng

Phản ứng thành bụng là tình trạng cơ thành bụng co lại khi ta ấn nhẹ bàn tay vào bụng bệnh nhân từ nông xuống sâu. Để tránh tình trạng phản ứng thành bụng giả tạo do người khám bệnh gây nên, bàn tay người khám bệnh phải được làm ấm trước khi khám, áp sát toàn bộ bàn tay lên bụng, từ vùng bụng không đau đến vùng bụng bị đau, so sánh tình trạng thành bụng bên đau với bên đối diện. Phản ứng thành bụng có thể biểu hiện bằng thớ cơ thành bụng căng lại gần như lên gân bụng, nét mặt đau đớn và thể hiện động tác đối kháng như giữ tay người khám lại, gạt tay người khám ra... Nguyên nhân phản ứng thành bụng là một phản xạ của thành bụng nhằm bảo vệ các tạng bên trong khi bị tổn thương do sang chấn hay viêm nhiễm.

2.1.5. Co cứng thành bụng

Co cứng thành bụng được chia làm hai loại: loại thứ nhất là co cứng thành bụng cục bộ - chỉ co cứng một nhóm cơ của một vùng bụng - như chỉ co cứng ở hố chậu phải hay dưới sườn phải, trong khi những nơi khác vẫn còn mềm và loại thứ hai là co cứng toàn thể các cơ thành bụng. Cần lưu ý khi xác minh co cứng thành bụng nghĩa là thành bụng phải co cứng liên tục và ngoài ý muốn người bệnh. Phát hiện dấu hiệu này, chỉ cần áp nhẹ bàn tay lên bụng bệnh nhân để cảm nhận tình trạng co cứng liên tục của các khối cơ thành bụng. Khi co cứng cục bộ có nghĩa là một tạng đó bị vỡ nhưng chưa vỡ vào toàn ổ bụng còn co cứng toàn thể là dấu hiệu sớm của thủng tạng rỗng.

2.1.6. Co cứng thành bụng liên tục toàn thể

2.1.7. Cảm ứng phúc mạc

Cảm ứng phúc mạc là thể hiện ở thành bụng các dấu hiệu mà trong ổ phúc mạc có dịch viêm hoặc máu hoặc nói cách khác là tình trạng thể hiện của thành bụng trong trường hợp phúc mạc bị kích thích do dịch viêm nhiễm hoặc do máu. Trong những trường hợp này, bụng bệnh nhân thường trướng, vẻ mặt biểu hiện nhiễm trùng nếu trường hợp có mủ trong ổ bụng hoặc nhợt nhạt nếu có máu trong ổ bụng. Nắn bụng rất nhẹ nhàng cũng làm người bệnh không chịu nổi hoặc khi ta bỏ tay đột ngột khỏi thành bụng sau khi ấn sâu vào khiến bệnh nhân đau nảy người lên. Trong một số trường hợp thể hiện kín đáo, tìm các điểm đau xung quanh rốn để phát hiện cảm ứng phúc mạc rất có giá trị. Cũng có thể tìm dấu hiệu cảm ứng phúc mạc bằng cách giảm áp lực đột ngột ổ bụng trong khi khám.

Ta áp cả bàn tay ấn sâu đều vào thành bụng rồi đột ngột bỏ ra. Nếu bệnh nhân đau nảy người lên là thể hiện dấu hiệu dương tính.

2.1.8. Giảm áp đột ngột ổ bụng

Đồng thời với biểu hiện trên thành bụng; nếu ta thăm trực tràng, bao giờ cũng phát hiện túi cùng Douglas phồng và đau và dấu hiệu này rất trung thành và có giá trị.

THƯ VIỆN HUBT
TÀI LIỆU PHỤC VỤ THAM KHẢO NỘI BỘ

2.2. Tìm các điểm đau

2.2.1. Nhắc lại về phân khu vùng bụng

Bụng được chia thành 9 vùng do hai đường thẳng đi từ giữa xương đòn đi xuống cắt vuông góc với hai đường ngang mà đường ngang thứ nhất tạo bởi đường nối hai gai chậu trước trên và đường ngang thứ hai nối điểm cắt của đường thẳng với hai bờ sườn. Chín khu này được gọi là vùng trên rốn (tương ứng với dạ dày, đại tràng ngang, tụy, thùy gan trái) vùng quanh rốn (tương ứng với ruột non) vùng dưới rốn (tương ứng với bàng quang, tử cung), vùng dưới sườn phải (tương ứng với tá tràng, túi mật, gan, thận phải), vùng mạng sườn phải (tương ứng với đại tràng lên, niệu quản phải), hố chậu phải (tương ứng với ruột thừa, manh tràng, phần phụ), dưới sườn trái (tương ứng với đuôi tuỵ, lách, đại tràng góc lách, thận trái), mạng sườn trái (tương ứng với đại tràng xuống và niệu quản) và hố chậu trái (tương ứng với đại tràng xích ma, vòi trứng và buồng trứng trái).

2.2.2. Các điểm đau đặc hiệu

Trong khám bụng ngoại khoa cấp cứu, người ta lưu tâm đến một số điểm như điểm MacBurney trong bệnh viêm ruột thừa, điểm cạnh ức trái trong trường hợp gan trái nung mủ, điểm sườn lưng trái trong phù tuỵ hoặc viêm tuỵ cấp. Đồng thời với việc tìm các điểm đau đặc hiệu, có một số nghiệm pháp thường được tiến hành cùng với động tác khám. Ví dụ như nghiệm pháp Murphy, nghiệm pháp rung gan, nghiệm pháp kích thích gây tăng nhu động của dạ dày hay quai ruột. Nghiệm pháp Murphy nhằm phát hiện dấu hiệu viêm nhiễm của túi mật. Bệnh nhân nằm ngửa, hai chân chống xuống giường tạo thành một góc 45o. Người thày thuốc ngồi ở bên phải, bàn tay để ở dưới bờ sườn phải. Khi bệnh nhân hít vào, bàn tay người thày thuốc ấn nhẹ và đẩy lên trên. Nếu túi mật viêm, bệnh nhân sẽ ngừng động tác hít vào. Cơ chế của nghiệm pháp này là khi bệnh nhân hít vào, cơ hoành hạ xuống, đẩy gan và túi mật xuống theo. Khi người thày thuốc đưa tay lên, túi mật đang bị đẩy xuống do động tác hít vào chạm vào đầu ngón tay người thày thuốc và vỡ túi mật bị viêm nên đau và vì thế bệnh nhân tự nhiên ngừng hít vào. Nghiệm pháp rung gan nhằm phát hiện những nung mủ ở trong gan. Các ngón tay của một bàn tay áp lên các khoang liên sườn từ thứ 6 trở xuống rồi dựng cạnh của bàn tay kia chặt xuống bàn tay đang áp vào sườn bệnh nhân. Nếu nghiệm pháp dương tính có nghĩa là bệnh nhân đau nảy người lên. Nghiệm pháp kích thích tăng nhu động ruột hoặc dạ dày bằng cách búng nhẹ hoặc véo nhẹ cơ bụng tạo kích thích và ta nhìn tiếp tuyến với thành bụng. Nếu dương tính, ta sẽ thấy các nhu động ruột cuộn lên như rắn bò vì vậy dấu hiệu dương tính được gọi là dấu hiệu rắn bò.

2.3. Nghe bụng

Nghe bụng nhằm phát hiện tiếng nhu động ruột để phân biệt giữa tắc ruột cơ giới (có và tăng nhu động) với tắc ruột cơ năng do liệt ruột (mất nhu động ruột), đồng thời một số trường hợp túi phình động mạch chủ dọa vỡ thường biểu

THƯ VIỆN HUBT
TÀI LIỆU PHỤC VỤ THAM KHẢO NỘI BỘ

hiện một bệnh cảnh của hội chứng phúc mạc và trong trường hợp này khi nghe bụng sẽ thấy tiếng thổi tâm thu rất rõ.

2.4. Khám các lỗ thoát vị

Trong khám bụng bình thường nói chung và khám bụng cấp cứu nói riêng, khám các lỗ thoát vị và thăm trực tràng hoặc âm đạo là những động tác bắt buộc. Thoát vị nghĩa là một quai ruột chui qua một lỗ ở bên trong ổ bụng (thoát vị trong) hoặc ra dưới da bụng, bẹn, đùi (thoát vị ngoài). Thoát vị trong thường gặp do lỗ bịt không kín hoàn toàn, thoát vị qua cơ hoành... còn thoát vị ngoài thường là thoát vị bẹn, thoát vị đùi, thoát vị rốn. Khám bụng chỉ có thể phát hiện được những thoát vị ngoài. Thông thường, thoát vị không phải là một bệnh ngoại khoa cấp cứu nhưng khi đoạn ruột thoát vị bị nghẹt lại sẽ gây nên tắc ruột và muộn hơn, đoạn ruột này sẽ bị hoại tử do việc cấp máu động mạch cho quai ruột bị khó khăn cùng với việc quai ruột phù nề do máu tĩnh mạch trở về bị ứ trệ, càng làm tăng thêm cản trở cho việc cấp máu động mạch. Dấu thoát vị nghẹt là khối thoát vị không tự lên, bệnh nhân đau, nôn và khi khám vào cổ bao thoát vị, bệnh nhân rất đau. Khi đã xác định là thoát vị nghẹt, mọi động tác thử đẩy khối thoát vị lên là cấm tuyệt đối vì cho dù khối thoát vị được ấn lên nhưng tiến triển của đoạn ruột này không xác định được và nếu hoại tử sẽ gây nên viêm phúc mạc trầm trọng.

Kể cả những trường hợp đó chỉ định mổ, sau khi gây mê, do tác dụng mềm cơ nên một số trường hợp khối thoát vị tự tụt lên. Trong những trường hợp này, vẫn sự an toàn của bệnh nhân, ta vẫn phải tiếp tục mổ để kiểm tra quai ruột bị sa xuống đồng thời giải quyết nguyên nhân gây thoát vị.

2.5. Thăm trực tràng, âm đạo

Thăm trực tràng hoặc thăm âm đạo là những động tác bắt buộc trong khám bụng cấp cứu. Động tác thăm khám này bắt buộc vì ba lý do. Lý do thứ nhất là nó xác định tình trạng ổ phúc mạc thông qua kiểm tra túi cùng Douglas. Chúng ta đều biết túi cùng Douglas là chỗ thấp nhất của ổ phúc mạc và tính chất sinh lý của phúc mạc vùng này là tái hấp thu kém nhất trong toàn ổ bụng vì vậy khi trong ổ bụng có dịch, sẽ tụ lại ở túi cùng này. Bình thường túi cùng Douglas là một khoang ảo và khi chứa dịch nó mới đầy lên vì vậy khi thăm trực tràng hoặc âm đạo, ta sẽ thấy túi cùng này đầy và rất đau. Lý do thứ hai là qua thăm khám trực tràng hay âm đạo, ta có thể gián tiếp kiểm tra một số tạng qua thành bên (như ruột thừa, phần phụ) hoặc thành trước (tuyến tiền liệt, tử cung). Nguyên nhân thứ ba là bản thân khi ta thăm trực tràng hay âm đạo, ta có thể chẩn đoán nguyên nhân một số bệnh như trong tắc ruột ở người già ta có thể sờ thấy khối u trực tràng, trong tắc ruột ở trẻ còn bú, nếu đứa trẻ bỏ bú, ỡn người, khóc thét cùng với khi thăm trực tràng (bằng ngún tay út) có máu dính vào găng thì chẩn đoán lồng ruột sẽ được xác định, đối với phụ nữ tự nhiên xỉu đi, tụt huyết áp mà khi thăm âm đạo có máu ra theo găng thì chắc chắn là chửa ngoài dạ con vỡ.

THƯ VIỆN HUBT
TÀI LIỆU PHỤC VỤ THAM KHẢO NỘI BỘ

Thăm trực tràng và âm đạo là một động tác thăm khám tế nhị vì vậy nó phải được giải thích kỹ về lý do và quy trình thao tác với bệnh nhân và người nhà của họ trước khi tiến hành. Đối với phụ nữ bao giờ cũng phải có một người y tá hoặc nhân viên y tế là nữ có mặt trong lúc thăm khám và nếu người phụ nữ chưa sinh hoạt tình dục thì không được phép thăm khám âm đạo. Thăm khám được tiến hành trong buồng riêng, bệnh nhân nằm ngửa trong tư thế phụ khoa, dưới mông được lót một miếng toan nhỏ. Người thăm khám đi găng, sử dụng ngón trỏ trong thăm trực tràng ở người lớn, ngón út ở trẻ em và ngón trỏ cùng ngón giữa trong thăm âm đạo. Sau khi đi găng, người khám nhúng ngón tay vào dầu parafin rồi tiến hành thăm khám. Động tác thăm khám phải hết sức nhẹ nhàng, từ từ và tuyệt đối không được thô bạo vì sự thô bạo sẽ cho kết quả nhầm do phản ứng của người bệnh. Trong khi thăm trong, có thể dựng bàn tay còn lại kết hợp nắm trên thành bụng để phát hiện các dấu hiệu kèm theo.

Sau khi tiến hành khám bụng xong, người thày thuốc phải nghe tim, phổi, khám vùng cổ, cột sống để phát hiện những bệnh kèm theo và những bệnh kèm theo này có khi giúp đỡ cho chẩn đoán (như khi khám bụng phát hiện gan to và đau mà nghe tim có tiếng rung tâm trương thì chắc chắn phải nghĩ đến gan to là do suy tim) đồng thời giúp đỡ cho gây mê lựa chọn những phương án tối ưu trong khi gây mê.

3. Các thăm dò cận lâm sàng bổ trợ

Sau khi đã thu nhận được những triệu chứng cơ năng thông qua hỏi bệnh, triệu chứng thực thể thông qua khám bệnh và các yếu tố về toàn thân, người khám bệnh đã phần nào nghĩ đến chẩn đoán và để làm rõ thêm, người khám sẽ cho tiến hành các thăm dò cận lâm sàng gồm xét nghiệm máu, xét nghiệm sinh hoá, thăm dò hình ảnh và một số thăm dò khác như nội soi dạ dày thực quản...

3.1. Xét nghiệm huyết học

Gồm xét nghiệm đếm hồng cầu và công thức bạch cầu, huyết sắc tố nhóm máu, thời gian máu đông, máu chảy và hematocrit. Hồng cầu và hematocrit tăng trong trường hợp máu bị cô đặc do mất nước hoặc sốc và giảm khi bị mất máu. Bạch cầu tăng trong các trường hợp nhiễm trùng hay chấn thương tạng đặc như vỡ lách hoặc vỡ gan. Thời gian máu đông và máu chảy để khái quát về trạng thái đông máu, cầm máu của bệnh nhân. Nhóm máu ABO là đủ đối với người Việt Nam và Á Đông nhưng với người phương Tây, xét nghiệm nhóm Rh là điều bắt buộc để bảo đảm an toàn trong truyền máu.

3.2. Xét nghiệm sinh hóa

Những xét nghiệm sinh hóa thông thường là urê, đường máu. Nếu urê cao thì phải làm tiếp créatinin để xác định tình trạng suy thận và kali máu để đánh giá mức độ suy thận. Nếu đường máu cao thì phải làm ngay đường niệu để xác định có hay không có bệnh đái tháo đường. Nếu bệnh nhân nôn nhiều thì phải xét nghiệm điện giải. Nếu bệnh nhân có vàng mắt thì phải cho thử bilirubin

THƯ VIỆN HUBT
TÀI LIỆU PHỤC VỤ THAM KHẢO NỘI BỘ

cùng với muối mật và sắc tố mật trong nước tiểu. Nếu bệnh nhân có tiền sử tiêm chích thì bắt buộc phải thử HIV, viêm gan C và viêm gan B....

3.3. Thăm dò chẩn đoán hình ảnh

Chụp bụng không chuẩn bị. Các dấu hiệu thu được trên phim chụp bụng không chuẩn bị gồm: sỏi cản quang, liềm hơi, mức hơi nước... Chụp bụng không chuẩn bị một phần giúp cho chẩn đoán xác định (như liềm hơi dưới cơ hoành trong thủng tạng rỗng) hoặc chẩn đoán phân biệt (đau hố chậu phải có hình ảnh sỏi niệu quản phải phân biệt với đau hố chậu phải do viêm ruột thừa). Tuy nhiên các dấu hiệu này không thể thay thế cho các dấu hiệu lâm sàng. Liềm hơi trong thủng dạ dày mức nước hơi trong tắc ruột cơ giới.

Siêu âm: siêu âm là một phương pháp thăm dò được áp dụng nhiều vì không gây nguy hiểm và đau đớn cho bệnh nhân. Siêu âm cho phép đánh giá đầu tiên ổ phúc mạc có dịch hay không. Tiếp đến siêu âm cho phép chẩn đoán xác định một số tạng tổn thương như hình ảnh giãn đường mật có hoặc không kèm sỏi, viêm và sỏi túi mật, hình ảnh vỡ tạng đặc, tình trạng tử cung và buồng trứng, tình trạng tuỵ, thận. Đối với tạng rỗng một đôi khi có thể thấy hình ảnh ruột thừa hoặc khối u của ruột. Đối với mạch máu, siêu âm có thể xác định được đường kính của tĩnh mạch cửa, phát hiện những túi phình của động mạch chủ hoặc các động mạch khác trong ổ bụng. Tuy nhiên một nhược điểm lớn của siêu âm chẩn đoán phụ thuộc rất nhiều vào chất lượng máy và đặc biệt là kinh nghiệm và trình độ người đọc siêu âm. Siêu âm hình ảnh sỏi túi mật. Hình ảnh chụp cắt lớp vi tính ổ bụng.

Chụp cắt lớp vi tính. Nhìn chung hiện nay chụp cắt lớp vi tính chưa là một thăm dò thông thường trong cấp cứu ở nước ta vả lại giá trị trong chẩn đoán cấp cứu bụng không hơn nhiều siêu âm.

3.4. Nội soi đường tiêu hóa (Endoscospy)

Trong những trường hợp chảy máu đường tiêu hóa, một trong những chỉ định rất cần để xác định nguyên nhân chảy máu là nội soi dạ dày tá tràng. Trước hết nó xác định chảy máu do vỡ búi giãn tĩnh mạch thực quản hay do ổ loét dạ dày tá tràng hay do đường mật (dịch chảy qua cơ vòng Oddie có máu hay không), đồng thời nó có thể can thiệp cầm máu tạm thời như tiêm chất gây xơ vào búi giãn tĩnh mạch thực quản hoặc tiêm thuốc cầm máu ổ loét.

3.5. Chọc rửa ổ bụng

Nếu như trong những năm đầu của thế kỷ XX, chọc dò ổ bụng được đề cập đến trong cấp cứu bụng ngoại khoa nhưng hiện nay phương pháp này đã được thay thế bằng chọc rửa ổ bụng. Sau khi luồn một catheter ở dưới rốn hướng xuống Douglas, người ta cho dịch sinh lý chảy vào trong ổ bụng từ 500 đến 1000ml. Sau đó dùng nguyên tắc xi phông để cho dịch rửa này tự chảy ra. Nếu như đại thể xác định rõ dịch chảy ra có máu hoặc dịch tiêu hóa là đủ để chỉ định

THƯ VIỆN HUBT
TÀI LIỆU PHỤC VỤ THAM KHẢO NỘI BỘ

mổ nhưng nếu chưa rõ, người ta mang dịch này đi ly tâm đếm hồng cầu, bạch cầu và thử amylase. Chọc rửa ổ bụng cho một giá trị chẩn đoán cao.

3.6. Nội soi ổ bụng (Laparoscopy)

Trong một số trường hợp nghi ngờ, để tránh mổ bụng thăm dò, một số cơ sở có điều kiện có thể tiến hành soi ổ bụng để chẩn đoán và qua nội soi ổ bụng có thể tiến hành các thủ thuật cần thiết như khâu lỗ thủng dạ dày, cắt ruột thừa, cắt túi mật, gỡ dính ruột. Đây là một hướng mới của ngoại khoa trong thế kỷ XXI.

3.7. Những thăm dò khác

Trong những trường hợp nghi ngờ bệnh nhân có bệnh khác kèm theo qua thăm khám toàn thân ta phải cho làm các thăm dò khác như chụp phổi (đối với nghi ngờ lao phổi) điện tim, siêu âm tim (đối với người cao huyết áp hoặc nghi ngờ bệnh tim). Đặc biệt hiện nay, trong mối đe dọa của đại dịch HIV, tất cả những bệnh nhân có nguy cơ cao (đặc biệt là nghiện chích, mại dâm) việc xét nghiệm tìm HIV, viêm gan B và viêm gan C là bắt buộc.

4. Kết luận

Khám bụng ngoại khoa được bắt đầu từ hỏi bệnh. Qua hỏi bệnh ta sẽ thu thập được các triệu chứng cơ năng. Trên cơ sở những triệu chứng cơ năng này ta sẽ tập trung tìm kiếm các triệu chứng thực thể thông qua động tác khám bệnh. Tập hợp triệu chứng cơ năng và triệu chứng thực thể, ta sẽ thu được các triệu chứng lâm sàng làm cơ sở cho hướng tới một số chẩn đoán lâm sàng. Từ những chẩn đoán lâm sàng này ta cho làm thêm các nhóm xét nghiệm và thăm dò khác nhằm phân biệt một số biểu hiện lâm sàng giống nhau của một số bệnh khác nhau tiến tới chẩn đoán xác định. Một khi chẩn đoán xác định đó được rõ ràng, việc xây dựng những phương án điều trị không là khó khăn. Như vậy muốn điều trị tốt ta phải có được chẩn đoán đúng và muốn có được chẩn đoán đúng ta phải biết cách hỏi bệnh, cách khám bệnh cách yêu cầu các xét nghiệm và thăm dò cận lâm sàng khác. Khi có được những thông tin này, xác định những chẩn đoán loại trừ hoặc chẩn đoán phân biệt theo một tư duy logíc để dẫn tới chẩn đoán xác định. Không bao giờ được quên khám toàn thân để phát hiện những bệnh kèm theo hoặc là những nguyên nhân có thể gây nên những dấu hiệu bụng ngoại khoa giả như suy tim, viêm phổi.

III. TÀI LIỆU THAM KHẢO

1. Sách giáo khoa: Ngoại khoa cơ sở.
2. Triệu chứng học nội, ngoại khoa
3. Bệnh học ngoại khoa

THƯ VIỆN HUBT
TÀI LIỆU PHỤC VỤ THAM KHẢO NỘI BỘ

HỘI CHỨNG TẮC RUỘT

PGS.TS. Trần Hiếu Học

I. MỤC TIÊU HỌC TẬP

Sau khi học bài này, học viên có khả năng:

1. *Trình bày được triệu chứng của tắc ruột cơ giới.*
2. *Xác định được bước đầu nguyên nhân tắc ruột cơ giới.*
3. *Biết được nguyên tắc xử trí hội chứng tắc ruột cơ giới.*

II. NỘI DUNG

Tắc ruột là tình trạng ngừng lưu thông của hơi và các chất chứa trong lòng ruột và được tính từ góc Treitz đến lỗ hậu môn. Tắc ruột là một cấp cứu ngoại khoa rất thường gặp trong cấp cứu ổ bụng, chỉ đứng sau viêm ruột thừa. Có rất nhiều nguyên nhân gây tắc ruột khác nhau. Triệu chứng, các rối loạn toàn thân, tại chỗ và mức độ cấp tính thay đổi phụ thuộc vào cơ chế tắc (do thắt nghẹt hay bít tắc), vị trí tắc (tắc ở đại tràng hay ruột non).

Chẩn đoán xác định thường không có nhiều khó khăn nhất là việc áp dụng các phương tiện chẩn đoán hình ảnh hiện đại. Trong vài ba chục năm trở lại đây, với những tiến bộ của gây mê - hồi sức và tiến bộ của phẫu thuật, tỷ lệ tử vong và biến chứng sau mổ tắc ruột đã cải thiện rất rõ rệt.

1. Phân loại

Dựa theo cơ chế tắc, người ta chia tắc ruột ra làm hai loại chính là tắc ruột cơ học và tắc ruột cơ năng. Tắc ruột cơ học là những trường hợp có sự cản trở thực sự của một yếu tố cơ giới còn tắc ruột cơ năng là những trường hợp rối loạn nhu động của ruột làm ngưng trệ lưu thông.

1.1. Tắc ruột cơ học

1.1.1. Tắc ruột do bít

a. Nguyên nhân ở trong lòng ruột

Ở ruột non: là các búi giun đũa, các khối bã thức ăn (măng, xơ mít, quả sim) hay sỏi mật (sỏi túi mật gây viêm, thủng vào tá tràng và di chuyển xuống ruột gây tắc rất hiếm gặp ở Việt Nam).

THƯ VIỆN HUBT
TÀI LIỆU PHỤC VỤ THAM KHẢO NỘI BỘ

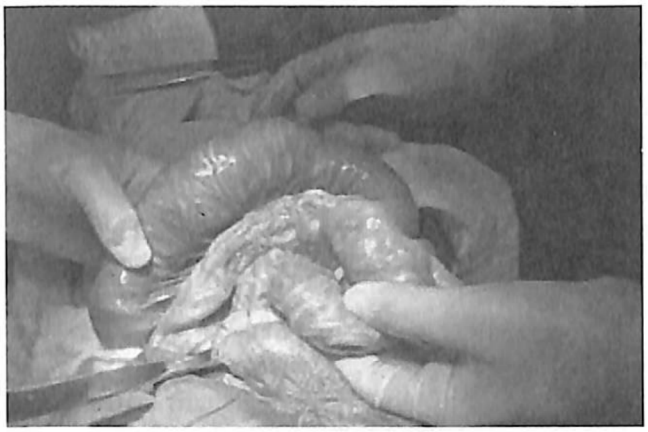

Hình 1. Tắc ruột non do giun đũa



Hình 2. Tắc ruột do dính

b. Nguyên nhân ở thành ruột

- Nguyên nhân thường là các khối ung thư trong đó ung thư đại tràng trái hay gặp nhất, hoặc các khối u lành của thành ruột với kích thước lớn có thể gây tắc ruột nhưng ít gặp.

- Hẹp thành ruột do viêm nhiễm hoặc do sẹo xơ: lao ruột, bệnh Crohn, viêm ruột sau xạ trị, hẹp miệng nối ruột, hẹp ruột sau chấn thương.

c. Nguyên nhân ở ngoài thành ruột

- Dính ruột là nguyên nhân chiếm tỷ lệ cao nhất, trong đó trên 80% là do có phẫu thuật ổ bụng từ trước, còn lại có nguồn gốc viêm nhiễm, chấn thương và bẩm sinh

- Các khối u bên ngoài đè vào ruột.

1.1.2. Tắc ruột do thắt

- Lồng ruột cấp tính ở trẻ còn bú (lồng ruột là hiện tượng một đoạn ruột chui vào đoạn ruột liền kề với nó và khối lồng làm hẹp lòng ruột gây tắc).

- Các thoát vị nghẹt (thoát vị bẹn, thoát vị đùi, thoát vị rốn, thoát vị bịt...).

- Xoắn ruột là trường hợp nặng nhất trong các tắc ruột do nghẹt, là hiện tượng quai ruột bị xoắn trên trục mạc treo của nó.

THƯ VIỆN HUBT
TÀI LIỆU PHỤC VỤ THAM KHẢO NỘI BỘ



Hình 3. Tắc ruột non do xoắn

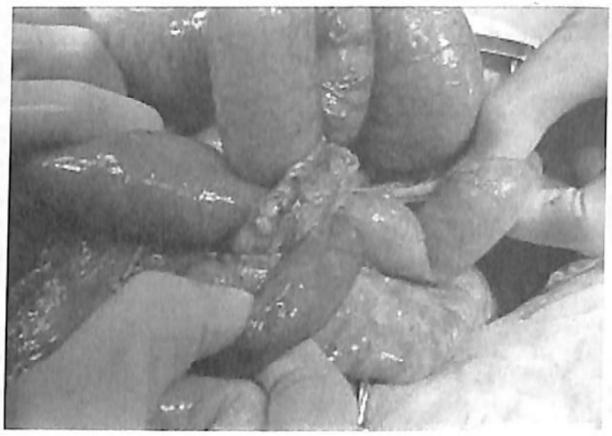

Hình 4. Tắc ruột do dây chằng

Các trường hợp tắc ruột do thắt thường tiến triển nhanh vì ruột bị tắc nghẹt cùng với mạch máu, thần kinh của đoạn mạc treo tương ứng làm đoạn ruột này nhanh chóng thiếu máu, hoại tử.

1.2. Tắc ruột cơ năng

1.2.1. Tắc ruột do liệt ruột

Tắc ruột do liệt ruột là khi ruột mất nhu động, mất trương lực và có rất nhiều nguyên nhân khác nhau:

- Liệt ruột phản xạ có thể gặp trong cơn đau quặn thận, cơn đau quặn gan, xoắn u nang buồng trứng, xoắn tinh hoàn, xoắn mạc nối lớn, chấn thương cột sống, vỡ xương chậu máu tụ sau phúc mạc.
- Các nguyên nhân gây viêm phúc mạc: thủng dạ dầy, viêm ruột thừa vỡ, viêm tụy cấp, chảy máu trong ổ bụng...
- Thiếu máu cấp và huyết khối tĩnh mạch mạc treo.
- Một số bệnh lý nội khoa như: rối loạn chuyển hoá (kali máu thấp, tăng calci máu, toan chuyển hoá), một số thuốc (dẫn chất của thuốc phiện, kháng cholinergic), bệnh toàn thân (đái tháo đường, thiểu năng tuyến giáp, rối loạn chuyển hoá porphyrin, xơ cứng bì).

1.2.2. Tắc ruột do co thắt

Tắc ruột do co thắt là tình trạng trương lực tăng quá mức là ruột co bóp chặt và không dãn ra được. Loại tắc ruột do co thắt thường rất hiếm gặp, chẳng hạn như do nhiễm độc chì.

Ngoài ra còn một loại tắc ruột được cho là hỗn hợp vừa cơ năng vừa cơ học là tắc ruột do viêm ruột.

2. Giải phẫu bệnh lý

- Ổ bụng: ở giai đoạn sớm trong ổ bụng có dịch trong, ở giai đoạn muộn khi có tổn thương thành ruột thì dịch sẽ có màu hồng. Nếu mức độ tổn thương ruột nặng hơn, có biến chứng thì dịch trong ổ bụng là dịch tiêu hóa hay mủ.

THƯ VIỆN HUBT
TÀI LIỆU PHỤC VỤ THAM KHẢO NỘI BỘ

- Quai ruột: khi có tắc ruột thì ruột sẽ dãn dần, mức độ dãn ít hay nhiều tùy theo giai đoạn tắc sớm hay muộn. Trong tắc ruột cơ học, sẽ có các quai ruột dãn và các quai ruột xẹp và ranh giới giữa chỗ dãn và chỗ xẹp là vị trí tắc. Các quai ruột dãn thường có tình trạng thiếu máu, đôi khi dãn căng sẽ làm nứt lớp thanh mạc, muộn sẽ có các chấm hoại tử do thiếu nuôi dưỡng, thậm chí ruột có thể bị hoại tử, vỡ. Trong trường hợp tắc do xoắn hay nghẹt thì ruột thường thiếu nuôi dưỡng sớm do mạc treo có mạch máu thần kinh cũng bị nghẹt, ruột mất màu hồng bình thường hoặc có màu tím hay tím đen do hoại tử.

- Nguyên nhân gây tắc ruột: là búi giun, bã thức ăn, là dây chằng, khối lồng ruột hay các khối u...

3. Triệu chứng

3.1. Lâm sàng

3.1.1. Triệu chứng cơ năng

Có ba triệu chứng cơ năng chính:

- Đau bụng: đau bụng bao giờ cũng là triệu chứng khởi phát của bệnh với tính chất điển hình là đau bụng thành cơn. Cơn đau có thể khởi phát từ từ hoặc đột ngột, dữ dội, bắt đầu ở vùng rốn hoặc mạng sườn và nhanh chóng lan toả khắp ổ bụng. Cường độ đau, thời gian kéo dài cơn đau, khoảng cách giữa các cơn tùy thuộc vị trí tắc, nguyên nhân và cơ chế gây tắc ruột.

- Nôn: nôn xuất hiện đồng thời với cơn đau nhưng không làm cho cơn đau giảm đi. Lúc đầu, nôn ra thức ăn, sau nôn dịch mật, muộn hơn chất nôn có thể giống như phân. Tính chất nôn phụ thuộc chủ yếu vị trí tắc, nôn nhiều và sớm trong tắc ruột cao, nôn muộn hoặc chỉ buồn nôn trong tắc ruột thấp.

- Bí trung, đại tiện: bí trung tiện có thể có ngay sau khi bệnh khởi phát vài giờ. Bí đại tiện nhiều khi không rõ ràng, trong trường hợp tắc cao có thể thấy còn đại tiện do đào thải các chất bã và phân dưới chỗ tắc.

3.1.2. Triệu chứng toàn thân

Tình trạng toàn thân phụ thuộc vào cơ chế tắc ruột, vị trí tắc và thời gian tắc. Nếu đến sớm dấu hiệu mất nước và rối loạn điện giải thường không rõ. Nếu đến càng muộn và tắc càng cao thì dấu hiệu mất nước càng rõ rệt với các triệu chứng khát nước, mắt trũng, môi khô, da nhăn, nước tiểu ít, thậm chí là có dấu hiệu sốc do giảm khối lượng tuần hoàn.

Trong xoắn ruột, sốc có thể xuất hiện ngay trong những giờ đầu của bệnh do đau nhiều và nhiễm độc.

3.1.3. Triệu chứng thực thể

- Bụng trướng: thông thường bụng không trướng ngay từ đầu và cũng rất thay đổi. Tình trạng trướng bụng nhiều hay ít, đều hay không đều, toàn bộ hay khu trú tùy thuộc vào vị trí tắc, nguyên nhân và cơ chế gây tắc ruột. Trong tắc

THƯ VIỆN HUBT
TÀI LIỆU PHỤC VỤ THAM KHẢO NỘI BỘ

hỗng tràng cao, bụng trướng ít hoặc không trướng, thậm chí là bụng xẹp, bụng trướng nhiều trong tắc ruột muộn. Trướng đều trong tắc ruột do bít tắc, trướng lệch trong xoắn nghẹt ruột.

- Dấu hiệu quai ruột nổi: nhìn có thể thấy khối phồng trên thành bụng, sờ nắn có cảm giác căng, bờ rõ, gõ vang. Khi sờ thấy một quai ruột rất căng và đau, không di động (dấu hiệu Vol Wahl) là dấu hiệu rất có giá trị để chẩn đoán là tắc do xoắn, nghẹt ruột.

- Dấu hiệu rắn bò: trong cơn đau thấy quai ruột nổi gồ và di chuyển trên thành bụng. Đây là dấu hiệu đặc trưng nhất của tắc ruột cơ học, nhưng khi không có dấu hiệu này cũng không loại trừ được tắc ruột.

- Sờ nắn thấy thành bụng mềm, đôi khi có phản ứng thành bụng khu trú tương ứng với quai ruột bị xoắn nghẹt, biểu thị đã có tổn thương thành ruột.

- Gõ vang ở giữa bụng do trướng hơi, có thể có dấu hiệu gõ đục vùng thấp do có dịch trong ổ bụng.

- Nghe: tiếng réo di chuyển của hơi và dịch trong lòng ruột cũng là dấu hiệu có giá trị tương đương dấu hiệu rắn bò trong chẩn đoán tắc ruột cơ học.

- Ngoài ra, thăm khám tỷ mỉ bụng có thể thấy một số nguyên nhân tắc ruột: khối u đại tràng, u ruột non, khối lồng ruột, búi giun.

- Thăm khám các lỗ thoát vị: phát hiện thoát vị nghẹt gây tắc ruột (thoát vị bẹn, đùi, thoát vị rốn nghẹt...).

- Thăm trực tràng: bóng trực tràng rỗng, kết hợp thăm trực tràng và sờ nắn bụng hoặc thăm âm đạo ở phụ nữ, có thể thấy một số nguyên nhân tắc ruột như ung thư trực tràng, đầu khối lồng ruột muộn, khối u đại tràng sigma sa xuống tiểu khung.

3.2. Cận lâm sàng

3.2.1. Chẩn đoán hình ảnh

- *Chụp X quang bụng không chuẩn bị:*

Chụp bụng không chuẩn bị là phương pháp chẩn đoán hình ảnh quan trọng nhất không những để chẩn đoán tắc ruột mà còn giúp xác định vị trí và cơ chế tắc. Chụp bụng không chuẩn bị được thực hiện với tư thế đứng thẳng (nếu tình trạng bệnh nhân nặng không cho phép chụp đứng có thể chụp tư thế nằm thẳng, nằm nghiêng với bóng chụp từ phía bên) cho thấy các mức nước - hơi, ổ bụng mờ phần thấp và viền các quai ruột dầy (chứng tỏ có dịch trong ổ bụng).

Dựa vào vị trí, số lượng và hình dáng của mức nước hơi có thể xác định được vị trí tắc ở ruột non hay đại tràng: tắc ruột non có nhiều mức nước - hơi, tập trung ở giữa bụng, vòm thấp, chân rộng, thành mỏng, có hình các nếp niêm mạc ngang. Tắc đại tràng có ít mức nước - hơi, chân hẹp, vòm cao, chứa nhiều hơi hơn dịch, nằm ở rìa của ổ bụng, có các bướu và các rãnh trên bờ ruột. Nhiều

THƯ VIỆN HUBT
TÀI LIỆU PHỤC VỤ THAM KHẢO NỘI BỘ

khi rất khó phân biệt là tắc đại tràng hay tắc ruột non, chẳng hạn khi xoắn ruột non, không còn các van của ruột non và trong tắc đại tràng thường kéo theo giãn ruột non. Trong tắc ruột do liệt ruột, cả ruột non và đại tràng đều giãn, giãn hơi là chủ yếu, ít khi có mức nước hơi.

Dấu hiệu âm tính quan trọng là không có hơi tự do trong ổ bụng.

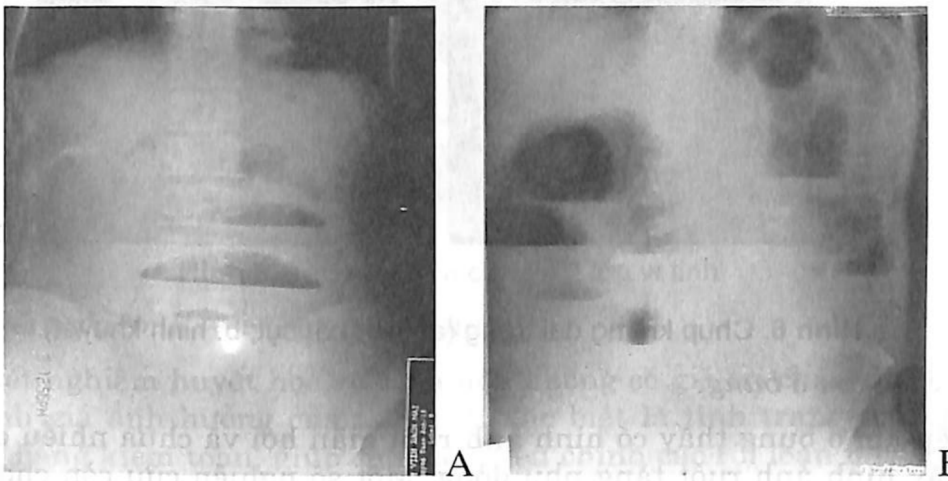

Hình 5. Mức nước hơi (a: ở ruột non; b: ở đại tràng)

- *Chụp khung đại tràng có cản quang:*

Chụp khung đại tràng cản quang chỉ định trong các trường hợp lâm sàng nghi ngờ là tắc ở đại tràng. Trong trường hợp manh tràng giãn to hoặc tắc đại tràng có sốt, tốt nhất là chụp khung đại tràng với thuốc cản quang hoà tan trong nước được pha loãng như Gastrografine. Chống chỉ định khi có thủng ruột hoặc nghi có thủng ruột.

Chụp khung đại tràng cản quang trước hết để xác định chính xác vị trí tắc và có thể xác định được nguyên nhân tắc. Trong xoắn đại tràng sigma, thuốc cản quang dừng lại ở trực tràng và có hình mỏ chim. Trong tắc đại tràng do u, thuốc cản quang dừng lại ở vị trí u và có hình cắt cụt nham nhở. Trong lồng ruột, có hình đáy chén, hình càng cua.

- *Chụp lưu thông ruột non:*

Chụp lưu thông ruột non bằng cách cho bệnh nhân uống thuốc cản quang hoặc đặt ống thông xuống tá tràng và bơm 40ml - 100ml thuốc cản quang hoà tan trong nước, theo dõi sự lưu thông của thuốc cản quang trong vòng 4 - 24 giờ và cứ 30 phút chụp một phim. Trong tắc ruột cấp tính, chống chỉ định chụp lưu thông ruột non trừ trường hợp tắc ruột sau mổ tái diễn nhiều lần và tắc ruột không hoàn toàn, sau khi đã loại trừ nguyên nhân tắc ở đại tràng. Chụp lưu thông ruột non có thể thấy được các quai ruột non giãn trên chỗ tắc nhưng không xác định chắc chắn được vị trí tắc và nguyên nhân tắc.

THƯ VIỆN HUBT
TÀI LIỆU PHỤC VỤ THAM KHẢO NỘI BỘ

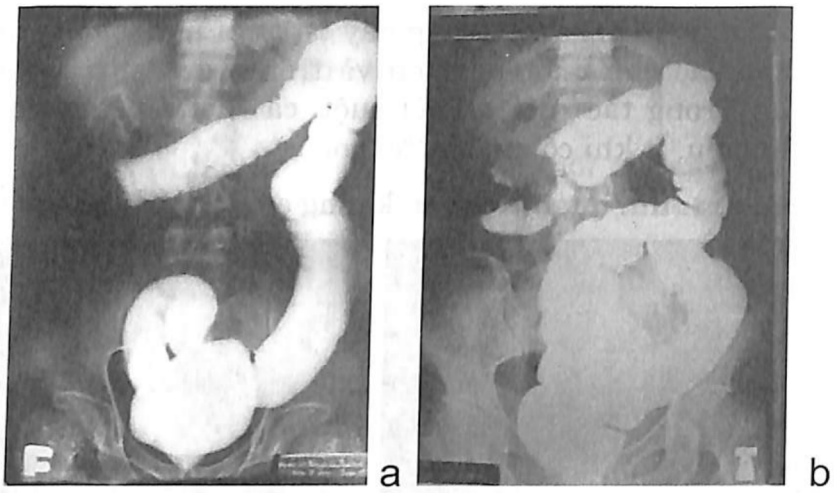

Hình 6. Chụp khung đại tràng (a: hình cắt cụt; b: hình khuyết)

- *Siêu âm ổ bụng:*

Siêu âm ổ bụng thấy có hình ảnh ruột giãn hơi và chứa nhiều dịch do tắc ruột, thấy hình ảnh ruột tăng nhu động. Một số nghiên cứu còn cho thấy siêu âm ổ bụng có thể xác định được vị trí tắc và tắc do nguyên nhân xoắn, nghẹt ruột. Trong giai đoạn đầu, khi ruột chưa giãn, siêu âm có thể phát hiện được một số nguyên nhân tắc như lồng ruột (hình vòng bia, hình chiếc bánh Sandwich), khối u, các ổ áp xe trong ổ bụng

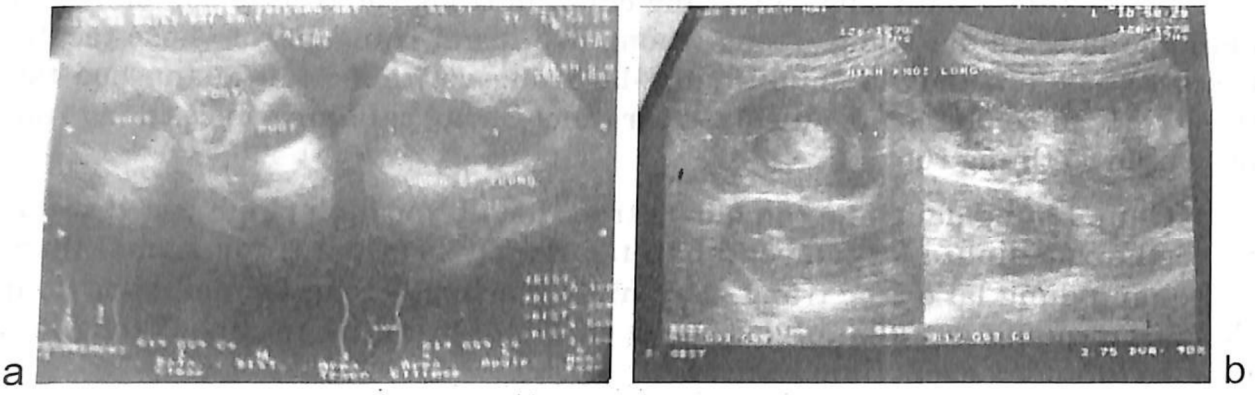

Hình 7. Siêu âm thấy các quai ruột dãn (a) và lồng ruột (b)

- *Chụp cắt lớp vi tính và chụp cộng hưởng từ hạt nhân.*

Trong những năm gần đây, chụp cắt lớp vi tính (CCLVT) và chụp cộng hưởng từ hạt nhân (CCHT) cũng đã được áp dụng trong chẩn đoán tắc ruột. Hình ảnh ruột giãn, ứ hơi và dịch trong lòng ruột trên CCLVT và CCHT thấy được sớm và đặc hiệu hơn trong chụp Xquang bụng không chuẩn bị. Ngoài ra, còn có thể thấy được vị trí tắc (vị trí đoạn ruột giãn và đoạn ruột xẹp), tình trạng tổn thương nặng của thành ruột (thành ruột dầy > 3mm hoặc mỏng < 1mm) và có thể thấy được một số nguyên nhân tắc ruột do bít tắc như các khối u đường tiêu hoá, khối bã thức ăn, búi giun.

THƯ VIỆN HUBT
TÀI LIỆU PHỤC VỤ THAM KHẢO NỘI BỘ

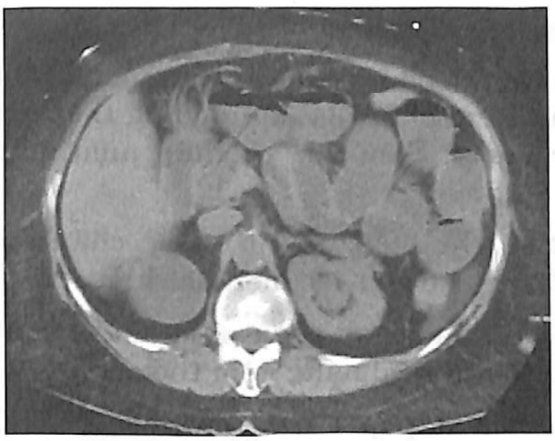

Hình 8. Tắc ruột trên chụp cắt lớp vi tính

3.2.2. Các xét nghiệm huyết học và sinh hoá

Các xét nghiệm huyết học và sinh hóa không có giá trị chẩn đoán mà chủ yếu để đánh giá ảnh hưởng của tắc ruột, đặc biệt là tình trạng rối loạn điện giải, thăng bằng kiềm toan, giúp cho việc điều chỉnh các rối loạn này trong giai đoạn trước, trong và sau mổ.

- *Xét nghiệm huyết học:* số lượng hồng cầu tăng, hematocrit tăng do mất nước, máu bị cô đặc.
- Xét nghiệm sinh hoá:
  + Na^+ bình thường hoặc giảm nhẹ, giảm nhiều trong giai đoạn muộn.
  + K^+ giảm trong giai đoạn sớm, tăng trong giai đoạn muộn.
  + Cl^- giảm.
  + pH tăng trong giai đoạn sớm và giảm trong giai đoạn muộn.
  + HCO_3^- tăng trong giai đoạn sớm và giảm trong giai đoạn muộn.
  + Urê, creatinin bình thường hoặc tăng nhẹ trong giai đoạn sớm, tăng nhiều trong tắc muộn.

4. Chẩn đoán

4.1. Chẩn đoán xác định

Hỏi và thăm khám lâm sàng cẩn thận kết hợp với chụp bụng không chuẩn bị thường đủ để chẩn đoán hội chứng tắc ruột. Các triệu chứng lâm sàng chính gồm: đau bụng cơn, bí trung tiện, dấu hiệu rắn bò, quai ruột nổi, nghe có tiếng réo do dịch và hơi di chuyển và Xquang thấy có mức nước - hơi.

4.2. Chẩn đoán phân biệt

Đứng trước hội chứng tắc ruột cần thăm khám tỷ mỉ, cẩn thận và có hệ thống để phân biệt tắc ruột cơ học với tắc ruột cơ năng và trước hết là loại trừ các bệnh nội khoa, không phải mổ.

THƯ VIỆN HUBT
TÀI LIỆU PHỤC VỤ THAM KHẢO NỘI BỘ

- *Các bệnh nội khoa:*

+ Cơn đau quặn thận: cơn đau quặn thận do sỏi thường gây ra phản xạ liệt ruột với đặc điểm chính là đau ở vùng thắt lưng lan xuống vùng bộ phận sinh dục ngoài. Siêu âm và chụp niệu đồ tĩnh mạch giúp chẩn đoán xác định.

+ Nhồi máu cơ tim, thể biểu hiện ở bụng: chẩn đoán xác định dựa vào điện tim và sự tăng cao của các men đặc hiệu.

+ Cơn đau quặn gan: đau dưới sườn phải lan ra sau lưng và vai phải, đôi khi có dấu hiệu tắc ruột cơ năng kèm theo.

+ Các bệnh nội khoa ít gặp khác: như cường tuyến cận giáp, rối loạn chuyển hoá porphyrin, nhiễm độc chì, giãn dạ dày cấp tính, một số thuốc gây liệt ruột, hạ K^+ máu. Cần gắn kết các triệu chứng đặc trưng của bệnh với thể trạng của bệnh nhân, làm các thăm khám cận lâm sàng phù hợp để chẩn đoán xác định.

- *Các bệnh ngoại khoa:*

+ Các bệnh ngoại khoa có sốt của ổ bụng: như viêm ruột thừa, viêm phúc mạc toàn thể, viêm phúc mạc khu trú có biểu hiện tắc ruột do liệt ruột, nhưng thường dễ dàng chẩn đoán (dựa vào bệnh cảnh nhiễm trùng và các triệu chứng về thành bụng đặc trưng của từng bệnh).

+ Viêm tuỵ cấp: biểu hiện lâm sàng của viêm tuỵ cấp là đau dữ dội, liên tục vùng trên rốn, nôn, bụng trướng nhiều và phản ứng thành bụng trên rốn. Dấu hiệu sốc xuất hiện sớm và nặng. Chẩn đoán xác định dựa vào xét nghiệm amylase máu và nước tiểu, lipase máu và các phương tiện chẩn đoán hình ảnh như siêu âm, chụp cắt lớp vi tính và chụp cộng hưởng từ.

+ Nhồi máu mạc treo ruột: thường xuất hiện trên những bệnh nhân có các bệnh lý tim mạch. Biểu hiện lâm sàng là hội chứng tắc ruột cơ năng với triệu chứng đau khắp bụng liên tục, dữ dội, phản ứng thành bụng và sốc nặng. Siêu âm doppler mạch máu, chụp cắt lớp ổ bụng giúp chẩn đoán xác định bệnh.

+ Vỡ phồng động mạch chủ sau phúc mạc: ngoài dấu hiệu tắc ruột cơ năng, đau bụng thường dữ dội, liên tục kèm tụt huyết áp, nghe bụng có tiếng thổi tâm thu. Chẩn đoán xác định dựa vào siêu âm Doppler mạch và chụp cắt lớp vi tính.

5. Các thể lâm sàng

5.1. Thể lâm sàng theo cơ chế tắc

5.1.1. Tắc ruột do bít

** Lâm sàng:*

- Bệnh khởi phát từ từ, đau thành cơn điển hình.

THƯ VIỆN HUBT
TÀI LIỆU PHỤC VỤ THAM KHẢO NỘI BỘ

- Không có sốc, không sốt, toàn trạng bị ảnh hưởng từ từ.

- Bụng trướng đều, thường có dấu hiệu rắn bò và tiếng ùng ục của hơi và dịch tiêu hoá di chuyển trong lòng ruột trong cơn đau.

** X quang:*

Trong tắc do bít tắc thường có nhiều mức nước - hơi, xếp thành tầng, tuỳ vị trí tắc ở đại tràng hay ruột non mà có hình ảnh và cách sắp xếp khác nhau.

5.1.2. Tắc ruột do thắt nghẹt

** Lâm sàng:*

- Bệnh thường khởi phát đột ngột.

- Đau bụng dữ dội, liên tục, không có cơn, đau lan ra sau lưng, trước cột sống hoặc xuống vùng xương cùng cụt. Đau làm bệnh nhân vật vã, lo sợ.

- Nôn nhiều.

- Tình trạng sốc xuất hiện sớm ngay sau những giờ đầu, sốc ngày càng nặng thêm. Thân nhiệt tăng nhẹ, có phân ly giữa mạch và nhiệt độ.

- Bụng trướng lệch, có thể sờ thấy quai ruột bị nghẹt căng như quả bóng, căng, không di động và rất đau (dấu hiệu Von Wahl).

- Thăm trực tràng: túi cùng Douglas đầy và đau do có dịch máu trong phúc mạc.

** X quang:*

Trên phim chụp bụng không chuẩn bị, hình ảnh tắc ruột do xoắn, nghẹt xuất hiện sớm và đặc trưng bởi một quai ruột duy nhất, giãn to, chứa nhiều dịch và hơi được ngăn cách bởi một mức ngang, có hình móng ngựa, hai chân của quai ruột không bằng nhau và chụm lại ở một điểm. Tuỳ vị trí tắc ở đại tràng hay ruột non mà hình ảnh và ảnh hưởng tới đoạn ruột phía trên và dưới có khác nhau. Ở ruột non, lúc đầu chỉ có một quai ruột giãn duy nhất, cố định trên nhiều phim chụp khác nhau, thành nhẵn, mất các nếp niêm mạc. Muộn hơn, quai ruột có hình ảnh giả u do chứa dịch, không có hơi. Trên chỗ tắc dần dần xuất hiện nhiều mức nước - hơi, nhất là khi tắc phần cuối ruột non.

Trong xoắn đại tràng sigma, trên phim chụp bụng không chuẩn bị thấy một quai ruột đơn độc, giãn to, hình chữ U lộn ngược, chứa nhiều hơi hơn dịch, hai chân chụm lại, đi chéo từ hố chậu trái lên mạng sườn phải, có thể có hai mức nước và hơi trong quai ruột. Chụp cản quang đại tràng, thuốc cản quang dừng lại ở đoạn nối trực tràng và đại tràng sigma, có hình mỏ chim. Trong xoắn manh tràng, trên phim Xquang bụng không chuẩn bị, có hình một quai ruột giãn to, duy nhất chứa hơi, có trục nằm ngang hoặc chếch nằm trước cột sống. Ruột trên chỗ tắc giãn hơi có thể lên tới ruột non. Ruột dưới chỗ tắc xẹp, không có hơi. Chụp cản quang đại tràng cho phép xác định chắc chắn vị trí tắc.

THƯ VIỆN HUBT
TÀI LIỆU PHỤC VỤ THAM KHẢO NỘI BỘ

5.2. Thể lâm sàng theo vị trí tắc

5.2.1. Tắc ruột non

** Lâm sàng:*

Tính chất khởi phát và đặc điểm đau bụng phụ thuộc chủ yếu nguyên nhân, cơ chế tắc nhưng thường đau nhiều, thành cơn rõ kèm nôn nhiều và xuất hiện sớm. Bí trung, đại tiện không rõ trong những giờ đầu, có thể có đại tiện do còn phân dưới chỗ tắc. Bụng trướng quanh rốn, không trướng hoặc xẹp nếu tắc cao sát góc Treitz. Tình trạng mất nước và điện giải xuất hiện sớm và nặng.

** X quang:*

Trên phim Xquang chụp bụng không chuẩn bị, có nhiều mức nước - hơi, tập trung ở giữa bụng, kích thước nhỏ, chân rộng, vòm thấp, thành mỏng, sắp xếp từ dưới sườn trái xuống hố chậu phải, có hình các nếp niêm mạc ngang của ruột non. Trong trường hợp tắc cao gần góc Treitz, chỉ thấy có một mức nước - hơi duy nhất nằm ở dưới sườn trái hoặc trước cột sống.

5.2.2. Tắc đại tràng

** Lâm sàng:*

Bệnh khởi phát thường từ từ, cơn đau nhẹ và thưa hơn. Nôn muộn, có khi chỉ buồn nôn. Bí trung đại tiện xuất hiện sớm. Bụng trướng nhiều, dọc khung đại tràng, trướng toàn bộ nếu tắc muộn. Bụng trướng lệch nếu là xoắn đại tràng. Dấu hiệu mất nước và điện giải thường nhẹ và xuất hiện muộn.

** X quang:*

Trên phim chụp bụng không chuẩn bị, có ít mức nước - hơi, chân hẹp, vòm cao, chứa nhiều hơi hơn dịch, nằm ở rìa của ổ bụng nhưng nếu ở giai đoạn muộn sẽ kèm theo nhiều mức nước - hơi của ruột non. Trong xoắn đại tràng sigma, thấy một quai ruột giãn rất to, có hình chữ U lộn ngược, chân chụm ở hố chậu trái. Chụp cản quang đại tràng cho phép xác định chính xác vị trí và nguyên nhân tắc.

5.3. Thể lâm sàng theo nguyên nhân

Chẩn đoán nguyên nhân tắc ruột trước mổ là rất quan trọng để tiên lượng và lựa chọn chiến thuật điều trị phù hợp, nhưng thường khó khăn và nhiều khi phải chẩn đoán trong mổ trừ một số thể bệnh điển hình.

5.3.1. Ở trẻ sơ sinh

Ở lứa tuổi này tắc ruột thường do những nguyên nhân liên quan tới các dị tật bẩm sinh như: teo ruột, không có lỗ hậu môn, phình đại tràng bẩm sinh...

5.3.2. Ở trẻ còn bú

Lồng ruột cấp là nguyên nhân thường gặp ở trẻ còn bú. Đó là những đứa trẻ được bú mẹ, bụ bẫm. Khởi bệnh đột ngột với các triệu chứng trẻ khóc thét từng cơn, bỏ bú, nôn và ỉa máu. Khám bụng thường thấy khối lồng nằm ở dưới

THƯ VIỆN HUBT
TÀI LIỆU PHỤC VỤ THAM KHẢO NỘI BỘ

sườn phải, trên rốn hoặc dưới sườn trái. Thăm trực tràng có máu. Siêu âm thấy có hình ảnh vòng bia và chiếc bánh Sandiwich. Chụp đại tràng thấy cản quang có hình càng cua, đáy chén.

5.3.3. Nguyên nhân tắc ở ruột non

** Xoắn nghẹt ruột non:*

Xoắn nghẹt ruột non thường do dây chằng hoặc các khe, lỗ xuất hiện sau mổ bụng tuy nhiên cũng có trường hợp xảy ra xoắn toàn bộ hay gần toàn bộ ruột non tự phát. Bệnh khởi phát đột ngột, dữ dội với tính chất đau bụng điển hình là đau đột ngột, dữ dội như xoắn vặn, liên tục, không thành cơn, khu trú ở một vùng và lan ra sau lưng. Bụng trướng lệch, có phản ứng thành bụng khu trú. Sờ nắn có thể thấy một quai ruột căng, cố định và rất đau. Không có dấu hiệu rắn bò, bụng im lặng khi nghe. Thường có sốt nhẹ và tình trạng sốc xuất hiện ngay những giờ đầu. Các dấu hiệu Xquang rất kín đáo ở giai đoạn đầu, hoặc không có hình ảnh gì đặc biệt trong những trường hợp nghẹt ruột do các nội thoát vị.

** Thoát vị thành bụng nghẹt:*

Đứng trước một trường hợp tắc ruột tiên phát, cần khám một cách hệ thống tất cả các lỗ thoát vị ở thành bụng như lỗ thoát vị bẹn, đùi, rốn, đường trắng giữa để xác định xem có phải là thoát vị thành bụng nghẹt không, đặc biệt là các thể thoát vị nằm ở thành, thoát vị đùi ở phụ nữ béo rất dễ bị bỏ sót. Chẩn đoán thoát vị nghẹt thường dễ khi thấy khối thoát vị xuống, không tự lên được, rất đau đặc biệt khi sờ nắn vào cổ bao thoát vị.

** Tắc ruột do giun đũa:*

Thường gặp ở trẻ em nhất là lứa tuổi đi học, các dấu hiệu lâm sàng và Xquang điển hình là tắc ruột non do bít tắc. Sờ nắn bụng bao giờ cũng thấy búi giun như bó đũa, chắc, cong theo quai ruột, đau nhẹ. Trên phim chụp Xquang thấy hình búi giun tạo ra các vệt dài hoặc lỗ chỗ khi cắt ngang búi giun. Về diễn biến, trong nhiều trường hợp, búi giun lỏng dần ra, bệnh nhân đại tiện được và hết tắc ruột. Do vậy, trong những trường hợp cơn đau nhẹ, bụng trướng ít và búi giun lỏng, cần theo dõi cẩn thận để có quyết định đúng đắn.

** Tắc ruột do khối bã thức ăn:*

Nguyên nhân này hay gặp ở người già, rụng hết răng, ở những người suy tuỵ ngoại tiết, người đã bị cắt dạ dày và cũng có thể thấy ở trẻ em tuổi học đường. Trước đó bệnh nhân có ăn thức ăn nhiều xơ (măng, xơ mít) hoặc quả chát (sim, ổi xanh, hồng...). Dấu hiệu tắc ruột non không điển hình, bụng trướng nhiều hay ít phụ thuộc vị trí tắc, có thể vẫn có trung tiện, bệnh có thể tăng giảm từng đợt. Trên phim Xquang bụng có nhiều mức nước - hơi ở ruột non nhưng có thể vẫn có hơi ở đại tràng.

** Tắc do u ruột non:*

Bệnh tiến triển từ từ, đôi khi là tắc không hoàn toàn và trước đó thường có dấu hiệu Koenig. Có thể sờ thấy khối u chắc nằm ở quanh rốn. Trong các trường

THƯ VIỆN HUBT
TÀI LIỆU PHỤC VỤ THAM KHẢO NỘI BỘ

hợp tắc không hoàn toàn, chụp lưu thông ruột non và nhất là chụp cắt lớp vi tính đa lớp cắt có giá trị chẩn đoán tốt.

5.3.4. Nguyên nhân tắc ở đại tràng

** Tắc ruột do ung thư đại - trực tràng:*

Hay gặp nhất là tắc ruột do ung thư đại tràng trái, đặc biệt là đoạn đại tràng sigma, có thể có hoặc không có tiền sử đại tiện nhầy máu và hội chứng bán tắc (hội chứng Duval). Cơn đau bụng thường nhẹ, nôn xuất hiện muộn hoặc chỉ buồn nôn, bụng trướng dọc khung đại tràng và ít khi sờ thấy u. Đối với tắc ruột do ung thư đại tràng phải, bệnh cảnh lâm sàng có dáng vẻ của tắc ruột non thấp và thường sờ thấy khối u ở hố chậu phải hoặc mạng sườn phải. Chụp Xquang bụng không chuẩn bị thấy nhiều mức nước - hơi, chụp cản quang khung đại tràng thấy có hình cắt cụt nham nhở ở đại tràng có u. Nội soi đại tràng nếu thực hiện được sẽ cho thấy nguyên nhân gây tắc. Tắc ruột do ung thư trực tràng có biểu hiện lâm sàng giống tắc do ung thư đại tràng trái, nhưng tiền sử thường có hội chứng trực tràng và đại tiện nhầy máu. Thăm trực tràng có thể sờ thấy các khối u cách rìa hậu môn từ 10cm trở xuống.

** Xoắn đại tràng sigma:*

Gặp ở người trung tuổi trở lên, có tiền sử táo bón và những cơn đau bụng kiểu bán tắc nhưng tự khỏi. Dấu hiệu lâm sàng quan trọng nhất là bụng rất trướng lệch, quai ruột giãn căng từ hố chậu trái lên dưới sườn phải, không di động, gõ vang (tam chứng Vol Wahl). Chụp bụng không chuẩn bị thấy có một quai ruột giãn to, hình chữ U lộn ngược, chân chụm lại ở hố chậu trái. Chụp cản quang đại tràng có hình mỏ chim.

** Xoắn manh tràng:*

Nguyên nhân là do đại tràng phải không dính vào thành bụng sau. Bệnh thường gặp ở người trẻ, trong tiền sử đã có những cơn đau ở mạng sườn phải và tự khỏi. Cơn đau dữ dội và đột ngột vùng cạnh rốn phải, nôn sớm và nhiều, bí trung đại tiện. Bụng trướng lệch ở vùng phía trên bên trái, hình tròn hoặc hình oval. Chụp Xquang bụng không chuẩn bị có hình một quai ruột giãn rất to, có mức nước - hơi nằm ở dưới sườn trái, ít khi nằm ở giữa bụng.

5.3.5. Tắc ruột sớm sau mổ

Tắc ruột sớm sau mổ là những trường hợp tắc ruột xẩy ra trong 4 - 6 tuần đầu sau các phẫu thuật ổ bụng. Chẩn đoán tắc ruột sớm sau mổ thường gặp khó khăn và cần phải phân biệt ba loại tắc ruột.

** Tắc ruột cơ học:*

Sau phẫu thuật bệnh nhân đã có trung tiện trở lại, sau đó các dấu hiệu tắc ruột đột ngột xuất hiện trở lại, nhưng không sốt. Trong trường hợp này, nguyên nhân tắc ruột thường là cơ học, do dây chằng hoặc các nội thoát vị hình thành sau mổ.

THƯ VIỆN HUBT
TÀI LIỆU PHỤC VỤ THAM KHẢO NỘI BỘ

** Tắc ruột do liệt ruột sau mổ:*

Sau mổ 4 - 5 ngày, bệnh nhân chưa có trung tiện trở lại, bụng trướng nhiều, không đau hoặc đau ít khi sờ nắn, nôn ít hoặc chỉ buồn nôn, không có dấu hiệu rắn bò và bụng im lặng khi nghe bụng, không có dấu hiệu nhiễm trùng. Chụp Xquang bụng không chuẩn bị thấy ruột giãn toàn bộ (ruột non và cả đại tràng).

** Tắc ruột do các ổ viêm nhiễm trong ổ bụng:*

Sau mổ, bệnh nhân chậm hoặc không có trung tiện trở lại, sốt cao, bụng trướng và đau, cần phải nghĩ đến các biến chứng nhiễm trùng trong ổ bụng như viêm phúc mạc, áp xe trong ổ bụng.

6. Tiến triển và tiên lượng

Tiến triển và tiên lượng của tắc ruột phụ thuộc trước hết vào cơ chế tắc, sau đó là ví trí tắc (tắc cao hay thấp) và được can thiệp sớm hay muộn.

Tiên lượng trong tắc ruột do thắt nghẹt ruột phụ thuộc trước hết vào tình trạng thiếu máu của quai ruột bị nghẹt. Trong xoắn ruột non và xoắn đại tràng phải, tổn thương ruột không hồi phục xẩy ra sớm, sau 6 - 12 giờ với các dấu hiệu lâm sàng là sốc và phản ứng thành bụng lan toả. Điều đó giải thích cho thái độ mổ cấp cứu hết sức khẩn trương mỗi khi nghi ngờ là xoắn ruột. Tiến triển của thiếu máu trong xoắn đại tràng sigma cũng xẩy ra tương tự nhưng chậm hơn vì xoắn đại tràng sigma xẩy ra từ từ, nhiều khi là xoắn không hoàn toàn và có thể tự tháo xoắn.

Đối với tắc ruột non do bít thường diễn biến, chậm, từ từ và nặng dần. Nếu để muộn bệnh cảnh lâm sàng sẽ thay đổi: cơn đau giảm dần, nôn nhiều và chất nôn như phân, mạch nhanh dần, khó thở, sốt dần lên, vẻ mặt hốc hác. Bụng xuất hiện dấu hiệu phản ứng và co cứng bụng, không còn tiếng động dịch chuyển của hơi và dịch trong lòng ruột. Sau 24 - 36 giờ, có thể có dấu hiệu suy thận, suy tuần hoàn, các biến chứng phổi do hít phải dịch nôn. Trong quá trình tiến triển của bệnh có thể xẩy ra các biến chứng xoắn ruột (các quai ruột dãn), thủng ruột.

Tiên lượng của tắc đại tràng thấp do ung thư phụ thuộc vào tính chất tắc hoàn toàn hay không hoàn toàn, có phối hợp với áp xe quanh u không, van Bauhin có tự chủ không. Trong trường hợp tắc hoàn toàn, van Bauhin đóng kín, phân và hơi trong đại tràng không trào lên hồi tràng được, đại tràng giãn rất to, áp lực trong đại tràng rất cao và có thể gây vỡ đại tràng. Khi đường kính của đại tràng trên 9cm thì nguy cơ vỡ đại tràng là rất cao. Nếu van Bauhin mở ra được, phân và hơi ở đại tràng trào lên hồi tràng làm áp lực của đại tràng giảm xuống và nguy cơ vỡ đại tràng ít và muộn hơn. Trong trường hợp này, những ảnh hưởng tại chỗ và nguy cơ biến chứng vỡ vào ổ bụng cao hơn là những ảnh hưởng đến toàn thân. Trong tắc đại tràng không hoàn toàn, dưới tác dụng của điều trị nội khoa có thể hết tình trạng tắc ruột. Vì vậy có thời gian để chuẩn bị đại tràng và toàn trạng để mổ cắt đại tràng có kế hoạch.

THƯ VIỆN HUBT
TÀI LIỆU PHỤC VỤ THAM KHẢO NỘI BỘ

7. Nguyên tắc điều trị

Điều trị tắc ruột cơ học bắt buộc là phải can thiệp ngoại khoa song cần phối hợp hồi sức trước, trong và sau mổ. Trừ trường hợp tắc ruột do xoắn, nghẹt cần mổ ngay. Nhìn chung điều trị tắc ruột cần có chuẩn bị trước mổ song không được kéo dài. Mục tiêu chính là lập lại lưu thông tiêu hóa, và nếu có thể thì giải quyết cả nguyên nhân gây tắc.

7.1. Chuẩn bị trước mổ

- Hút dạ dày, nếu có thể đặt ống thông qua được môn vị để hút thì tốt hơn. Hút với mục đích là xẹp bớt ruột nhằm tạo điều kiện tốt cho việc mổ xẻ, tránh biến cố khi gây mê và phục hồi ruột.
- Bồi phụ nước, điện giải tốt nhất là dựa vào điện giải đồ.
- Kháng sinh để ngăn cản sự phát triển của vi khuẩn đường ruột.
- Chống sốc trong trường hợp có biểu hiện sốc.

7.2. Phẫu thuật

- Gây mê toàn thân có nội khí quản và dùng thuốc dãn cơ.
- Đường mổ tốt nhất là đường giữa trên dưới rốn. Tuy nhiên tùy theo nguyên nhân gây tắc có thể chọn đường mổ thích hợp.
- Thăm dò đầu tiên khi mở bụng là kiểm tra manh tràng, nếu manh tràng xẹp là tắc ruột non và manh tràng dãn là tắc đại tràng.
- Xử lý cụ thể: giải quyết đơn thuần tình trạng tắc hay triệt để cả nguyên nhân gây tắc tùy theo từng trường hợp. Một động tác quan trọng khi phẫu thuật tắc ruột là làm xẹp ruột bằng cách hút qua chỗ mở ruột khi giải quyết nguyên nhân (mở lấy bã thức ăn, búi giun..) hoặc dồn hút qua dạ dày, thậm chí hãn hữu có trường hợp phải mở quai ruột dãn để làm xẹp ruột.

8. Kết luận

Tắc ruột là một cấp cứu ngoại khoa thường gặp. Tắc ruột cơ học đòi hỏi phải xử trí ngoại khoa nhưng cần phối hợp tốt việc hồi sức trước, trong và sau mổ. Phẫu thuật phải giải quyết được tình trạng tắc và làm xẹp ruột còn nguyên nhân gây tắc tùy từng trường hợp mà có cách xử lý thích hợp.

III. TÀI LIỆU THAM KHẢO

1. Ngoại khoa cơ sở : 70 - 73, 1999, Nhà xuất bản Y học
2. Triệu chứng học ngoại khoa : 136 - 149, 2000, Nhà xuất bản Y học
3. Chirurgie durgence, 1985, 2e édition, Masson et Cie.
4. Sémiologie chirurgicale, 1983, 5e édition, Masson et Cie.
5. Courtney M Townsend et all. (2001). Sabiston Textbook of Surgery. 16th edition, WB Saunders Compagny Limited, , Philadelphia, USA.

THƯ VIỆN HUBT
TÀI LIỆU PHỤC VỤ THAM KHẢO NỘI BỘ

HỘI CHỨNG CHẢY MÁU TRONG Ổ BỤNG

PGS.TS. Trần Hiếu Học

I. MỤC TIÊU HỌC TẬP

Sau khi học bài này, học viên có khả năng:

1. *Trình bày được triệu chứng của chảy máu trong ổ bụng.*
2. *Xác định được bước đầu nguyên nhân chảy máu trong ổ bụng.*
3. *Biết được nguyên tắc xử trí hội chứng chảy máu trong ổ bụng.*

II. NỘI DUNG

1. Đại cương

"Hội chứng chảy máu trong là hiện tượng chảy máu vào các khoang lớn tự nhiên của cơ thể như khoang bụng, khoang phế mạc... Tuy nhiên, khi nói đến thuật ngữ này hầu như người ta sẽ hiểu là tình trạng chảy máu trong ổ bụng vì tính chất thường gặp và mức độ nguy hiểm của nó. Do vậy trong phạm vi bài này chỉ trình bày hội chứng chảy máu ổ bụng.

Chảy máu trong ổ bụng là một cấp cứu ngoại khoa tối cấp, có thể nhanh chóng dẫn tới tử vong cho người bệnh nếu không được chẩn đoán và xử trí kịp thời.

Đây là một cấp cứu ngoại khoa thường gặp, liên quan nhiều tới tai nạn (giao thông, sinh hoạt), nhất là thời gian gần đây tình trạng tai nạn có xu hướng tăng lên, mức độ nặng hơn nên tổn thương ngày càng đa dạng và phức tạp.

Với sự phát triển và ứng dụng các kỹ thuật chẩn đoán hình ảnh nhất là trong những trường hợp khó, việc xác định tổn thương và nguyên nhân chảy máu đã có nhiều tiến bộ. Chẩn đoán sớm kết hợp với hồi sức cấp cứu kịp thời đã góp phần giảm đáng kể tỷ lệ tử vong trong những trường hợp chảy máu trong ổ bụng.

2. Giải phẫu bệnh học

2.1. Cơ sở giải phẫu

Ổ bụng gồm phần trên gọi là ổ bụng chính thức và phần dưới là chậu hông bé. Các thành của ổ bụng cũng như phần lớn các tạng trong ổ bụng được bao phủ bởi một lớp màng liên tục gọi là màng bụng hay phúc mạc. Bụng còn một vùng sau phúc mạc, nơi có một số tạng và mạch máu lớn nên dễ có tụ máu sau các chấn thương trực tiếp vào vùng này và biểu hiện cũng giống hội chứng chảy máu trong. Giới hạn của ổ bụng gồm:

THƯ VIỆN HUBT
TÀI LIỆU PHỤC VỤ THAM KHẢO NỘI BỘ

- Phía sau: cột sống lưng, thắt lưng, các xương sườn dưới. Khối cơ thắt lưng ngăn cản những chấn thương từ phía sau nên chỉ những chấn thương mạnh trực tiếp vùng này sẽ gây tổn thương thận, gan hay mạch máu.

- Phía trên: là vòm hoành hai bên ngăn cách khoang bụng với khoang ngực. Chấn thương hay vết thương có thể vỡ cơ hoành gây chảy máu trong ổ bụng và trong khoang ngực.

- Phía dưới: là vùng tiểu khung. Do cấu trúc vững chắc nên thường những chấn thương nặng dạng đè ép, đụng dập mạnh mới gây tổn thương xương chậu và các tạng. Vùng này có các túi cùng chứa máu hay dịch trong ổ bụng, nhất là những trường hợp chảy máu trong các cấp cứu sản phụ khoa.

- Phía trước và hai bên: là thành bụng gồm các cơ thẳng bụng, cơ tháp và các cơ rộng bụng (cơ chéo ngoài, cơ chéo trong và cơ ngang). Dưới sức đè ép từ trước ra sau mà nền là khối cơ xương vững chắc phía sau lưng nên các chấn thương rất dễ gây tổn thương các tạng trong ổ bụng.

2.2. Tổn thương giải phẫu bệnh lý

2.2.1. Loại tổn thương

- Do chấn thương và vết thương:

+ Thành bụng: nhẹ là phù nề, đụng dập; nặng là đứt cơ với di chứng về sau là thoát vị thành bụng sau chấn thương. Chỉ khi có tụ máu lớn mới cần can thiệp phẫu thuật.

+ Tổn thương tạng:

Mức độ tổn thương có thể từ nhẹ đến nặng là các vết rạn, nứt, đường vỡ hay vết rách gọn và có thể bị dập nát nhiều mảnh, có khi đứt rời cuống mạch.

Sau khi bị chấn thương, có hai hình thái lâm sàng do tổn thương tạng (tạng đặc): chảy máu tức thì vào ổ bụng, có thể ào ạt dữ dội hay từ từ tùy theo mức độ vỡ, nhưng nếu dập vỡ nhu mô nhưng bao của tạng không rách sẽ gây tụ máu dưới bao, sau một thời gian khối máu tụ to lên có thể vỡ vào ổ bụng gây chảy máu thứ phát. Những trường hợp chấn thương gây tụ máu sau phúc mạc cũng có thể to dần, thấm qua phúc mạc hoặc có rách phúc mạc gây chảy máu trong ổ bụng.

Đồng thời với tổn thương nhu mô tạng đặc có thể kèm theo tổn thương cuống mạch hoặc đường bài xuất của tạng đó (đường mật, ống tụy, đài bể thận).

- Bệnh lý:

Các tạng như gan, lách.... có thể có những tổn thương bệnh lý phát triển to dần hoặc một số bệnh lý sản phụ khoa bị vỡ tự nhiên hoặc sau những sang chấn rất nhẹ gây nên chảy máu trong ổ bụng hoặc cũng có khi khu trú dưới bao nếu chảy máu ít và từ từ.

THƯ VIỆN HUBT
TÀI LIỆU PHỤC VỤ THAM KHẢO NỘI BỘ

2.2.2. Máu trong ổ bụng

- Máu chảy tràn ngập ổ bụng sẽ nhanh chóng tạo thành các cục máu đông, phần còn lại là nước máu có rất ít sợi huyết do đó khi chọc dò hút ra là máu không đông.

- Khối lượng máu trong ổ bụng khi ít khi nhiều, có thể tới hàng lít hay vài ba lít. Tổn thương càng lớn chảy máu càng nhiều, nhất là những trường hợp có nhiều tạng cùng bị vỡ.

- Sự hiện diện của máu trong bụng sẽ gây kích thích đám rối tạng làm cho dạ dày và ruột dãn, trướng, giảm nhu động. Máu sẽ bao bọc những tạng bị tổn thương, lan vào kẽ các quai ruột, đi theo rãnh thành đại tràng hai bên, đông lại ở các vị trí thấp như khoang Morisson, túi cùng Douglas và hai hố chậu.

3. Nguyên nhân

3.1. Chấn thương và vết thương bụng

- Chấn thương bụng kín là những chấn thương tác động trực tiếp vào thành bụng (thí dụ như bị đấm, đá hay va vào một vật cứng) hoặc là những chấn thương gián tiếp tạo thành sức dồn ép (như sập nhà, sập hầm, xe đè). Tùy theo mức độ mạnh nhẹ và cơ chế chấn thương mà tổn thương có thể phức tạp khác nhau. Các tạng thường bị tổn thương là:

+ Gan: có thể bị đụng dập, rách, vỡ hoặc tụ máu dưới bao, tụ máu trong nhu mô (hình 1).

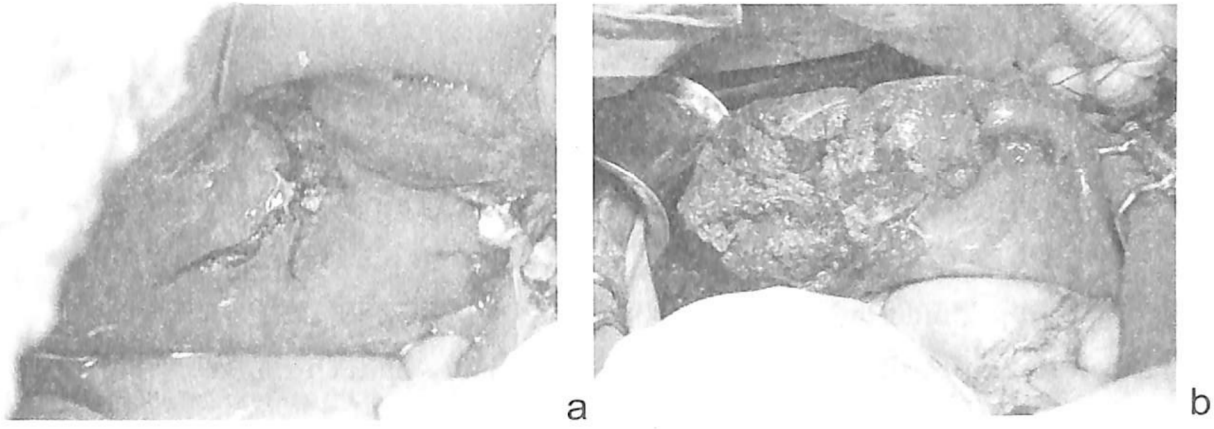

Hình 1. Gan vỡ (a); dập nát một thùy (b)

+ Lách: rất dễ vỡ do chấn thương trực tiếp nhưng cũng có khi bị tụ máu dưới bao thậm chí có trường hợp đứt rời cuống lách do những sang chấn mạnh.

+ Thận: chấn thương trực tiếp ở phía sau. Thường gây tụ máu sau phúc mạc và nếu tụ máu lớn có thể vỡ vào ổ bụng hoặc cũng có khi đụng dập gây tụ máu dưới bao hay đụng dập nhu mô kèm rách đài bể thận gây đái máu.

THƯ VIỆN HUBT
TÀI LIỆU PHỤC VỤ THAM KHẢO NỘI BỘ

+ Tụy: nằm ở phía sau sát cột sống khi bị sang chấn đè ép có thể bị đụng dập gây chảy máu.

+ Mạch máu: các mạch máu mạc treo ruột hoặc các mạch máu lớn bị đứt, bị rách gây chảy máu ào ạt vào ổ bụng.

- Vết thương thấu bụng là những trường hợp tổn thương có thủng phúc mạc làm cho ổ phúc mạc thông với môi trường ngoài. Vết thương bụng có thể do bị các vật sắc nhọn đâm hoặc tổn thương do hỏa khí. Tạng bị tổn thương thường ở vị trí của vết thương và trên đường xuyên của tác nhân gây ra vết thương. Có khi vết thương thành bụng cũng gây chảy máu vào trong ổ bụng và có thể một hay nhiều tạng cùng bị tổn thương.

3.2. Bệnh lý

3.2.1. Các bệnh sản phụ khoa

+ Vỡ chửa ngoài dạ con: khối thai không nằm trong buồng tử cung mà nằm ở vòi trứng hoặc trong ổ bụng, phát triển to và vỡ gây chảy máu.

+ Vỡ nang De Graff: các nang trứng vỡ và máu từ bề mặt của buồng trứng chảy vào trong ổ bụng.

3.2.2. Vỡ các tạng bệnh lý

- Gan:

+ Ung thư gan vỡ: khối u phát triển to, hoại tử tổ chức và vỡ gây tình trạng chảy máu ào ạt.

+ U máu gan: ít gặp hơn.

+ Tụ máu tự nhiên dưới bao gan vỡ gây chảy máu thứ phát.

+ Dị dạng mạch máu.

- Lách:

+ Lách to trong một số bệnh như sốt rét, bệnh máu có thể vỡ tự nhiên.

+ Dị dạng mạch máu lách.

+ Tụ máu tự nhiên dưới bao lách vỡ gây chảy máu thứ phát

- Tụy: viêm tụy cấp chảy máu.

- Mạch máu:

+ Phồng động mạch chủ bụng vỡ.

+ Nhồi máu mạc treo ruột.

+ U máu mạc treo, u mạch thân tạng vỡ.

THƯ VIỆN HUBT
TÀI LIỆU PHỤC VỤ THAM KHẢO NỘI BỘ

4. Triệu chứng

4.1. Lâm sàng

Bệnh cảnh lâm sàng tùy theo nguyên nhân cụ thể, tùy theo mức độ chảy máu ào ạt hay từ từ và tùy theo lượng máu trong ổ bụng mà biểu hiện khác nhau. Bệnh cảnh điển hình thể hiện như sau:

4.1.1. Cơ năng

- Đau bụng: đột ngột, dữ dội, thường đau liên tục, khắp bụng hoặc khởi đầu đau ở vùng chấn thương (từ vùng tạng bị tổn thương) và nhanh chóng lan ra toàn bụng. Đau lan lên vai trái trong vỡ lách (dấu hiệu Kehr). Đau tăng lên khi thở mạnh, thay đổi tư thế hoặc khi sờ nắn bụng.

- Nôn do kích thích phúc mạc, là triệu chứng không đặc hiệu.

- Bí trung đại tiện là triệu chứng đặc hiệu nhưng có thể xuất hiện muộn và vì vậy trong những trường hợp khẩn cấp thì thường không thấy dấu hiệu này.

- Khó thở có thể thấy do đau, do bụng trướng, do mất máu.

4.1.2. Toàn thân

Ngay khi khởi phát bệnh nhân bị đau bụng kèm cảm giác hoa mắt, chóng mặt hoặc ngất. Thường ở trường hợp điển hình sẽ có tình trạng sốc với mức độ khác nhau tuỳ theo lượng máu chảy vào ổ bụng biểu hiện là mạch nhanh, huyết áp hạ, da xanh, niêm mạc nhợt, bệnh nhân hốt hoảng, lo âu, vã mồ hôi, chân tay lạnh.

Tuy nhiên, những trường hợp chảy máu mức độ ít và từ từ thì ban đầu tình trạng huyết động chưa thay đổi, dần dần máu chảy nhiều trong ổ bụng thì mới có ảnh hưởng tới toàn trạng.

4.1.3. Thực thể

- Bụng trướng đều và toàn bộ, từ từ tăng dần, mức độ nhiều ít tùy thuộc lượng máu trong ổ bụng và thời gian tiến triển.

- Dấu hiệu cảm ứng phúc mạc: Ấn đau khắp bụng, dấu hiệu Blumberg (+).

- Có phản ứng thành bụng, rõ nhất ở vùng tạng bị tổn thương, có khi thấy tình trạng co cứng thành bụng ở vùng này.

- Gõ đục vùng thấp do trong ổ bụng có dịch, gõ vang ở vùng cao do liệt ruột, các quai ruột trướng hơi. Trường hợp máu trong bụng ít ta có thể cho bệnh nhân thay đổi tư thế, nằm nghiêng để xác định dễ hơn.

- Xác định các tổn thương trên thành bụng: các vết thương, vết bầm tím, xây xát, tụ máu hay các sang chấn đụng dập khác.

- Dấu hiệu Cuellen: có quầng tím quanh rốn thường ít thấy.

THƯ VIỆN HUBT
TÀI LIỆU PHỤC VỤ THAM KHẢO NỘI BỘ

- Thăm âm đạo - trực tràng: túi cùng Douglas phồng, đau. Rõ nhất là thăm âm đạo trong trường hợp chửa ngoài dạ con thấy túi cùng Douglas phồng, chạm lắc vào cổ tử cung bệnh nhân rất đau (tiếng kêu Douglas), và khi rút tay ra có máu mầu nâu nhạt dính theo tay.

4.1.4. Các dấu hiệu khác

Do giảm khối lượng tuần hoàn nên dẫn đến:

- Huyết áp tĩnh mạch trung ương thấp (bình thường 8 - 10cm nước).
- Nước tiểu ít (bình thường 40 - 60ml/h)

4.2. Cận lâm sàng

4.2.1. Xét nghiệm máu

- Hồng cầu, huyết sắc tố, hematocrit đều giảm, mức độ giảm nhiều hay ít tuỳ lượng máu chảy trong ổ bụng.

- Nếu có thể thì làm thêm các xét nghiệm: bilan về đông máu, về chức năng gan, amylase máu và nước tiểu, hồng cầu trong nước tiểu...

4.2.2. Thăm dò hình ảnh

- Chụp Xquang bụng không chuẩn bị: ngày nay ít được áp dụng bởi giá trị chẩn đoán không cao nhưng lại có nhiều nguy hiểm cho bệnh nhân nên chỉ dành cho những trường hợp khó mà huyết động ổn định. Khi vận chuyển bệnh nhân đi chụp cần nhẹ nhàng, chú ý tránh cho ngồi đứng dậy đột ngột vì có thể gây tụt huyết áp, trụy mạch.

Kết quả trên phim cũng chỉ cho thấy hình ảnh có dịch trong ổ bụng: các quai ruột giãn, thành ruột dầy, ổ bụng mờ phần thấp. Đặc biệt trong vỡ lách có thể thấy các dấu hiệu: dạ dày dãn hơi và bị đẩy sang phải; khoảng cách giữa cơ hoành và phình vị lớn dầy lên; đại tràng ngang bị đẩy xuống thấp; bóng mờ của lách to ra.

- Chụp Xquang ngực trong những trường hợp kèm theo tổn thương vùng ngực hoặc đa chấn thương.

- Siêu âm: là một thăm dò không nguy hiểm cho bệnh nhân, dễ thực hiện, dễ phổ cập và giá trị chẩn đoán cao nên ngày nay được sử dụng nhiều ở mọi cơ sở cấp cứu, thậm chí còn có thể tiến hành ngay khi bệnh nhân đang được hồi sức.

Siêu âm cho ta thấy khá dễ dàng dấu hiệu có dịch trong bụng: máu đọng ở khoang Morisson, túi cùng Douglas, rãnh thành địa tràng hai bên (hình 2).

Không những thế siêu âm có thể thấy hình tổn thương tạng, thấy đường vỡ, thấy khối máu tụ.

Đồng thời siêu âm còn kiểm tra được vùng sau phúc mạc, khoang màng phổi, màng tim.

THƯ VIỆN HUBT
TÀI LIỆU PHỤC VỤ THAM KHẢO NỘI BỘ

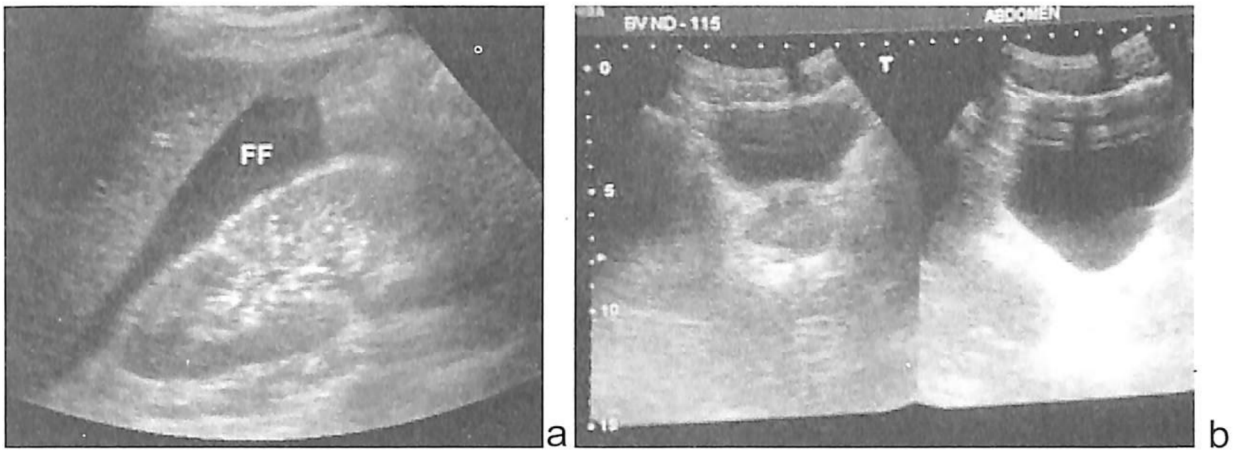

Hình 2. Siêu âm: hình ảnh dịch trong ổ bụng
(a: khoang gan, thận; b: Douglas)

- Chụp cắt lớp vi tính:

Thường trong những trường hợp khó chẩn đoán và tình trạng bệnh nhân cho phép thì có thể tiến hành chụp cắt lớp có hay không kèm tiêm thuốc cản quang (hình 3 và 4). Ưu điểm chính là có thể đánh giá và nhận xét dễ dàng máu trong ổ bụng, tổn thương không những của các tạng trong ổ bụng mà cả các tạng khác ở ngực, sọ não, xương.

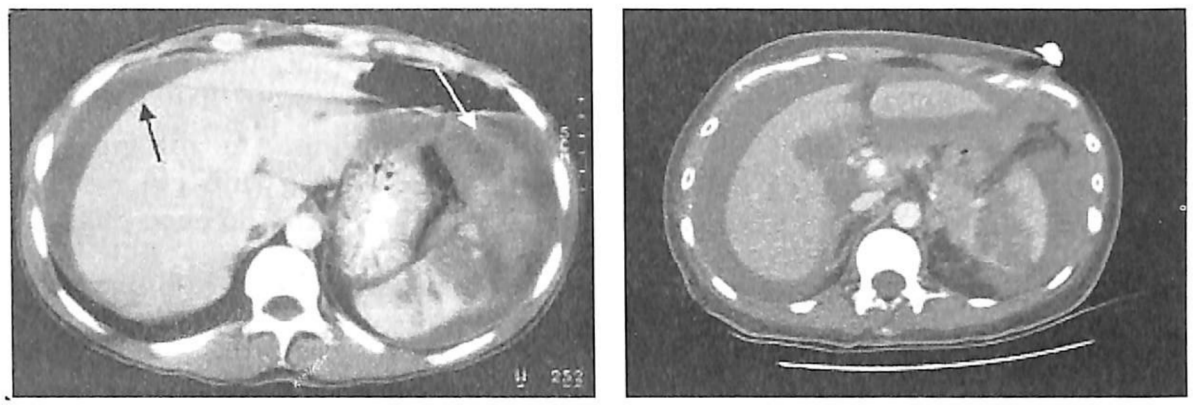

Hình 3. Chụp cắt lớp vi tính: vỡ lách và tràn máu ổ bụng (a và b)

THƯ VIỆN HUBT
TÀI LIỆU PHỤC VỤ THAM KHẢO NỘI BỘ

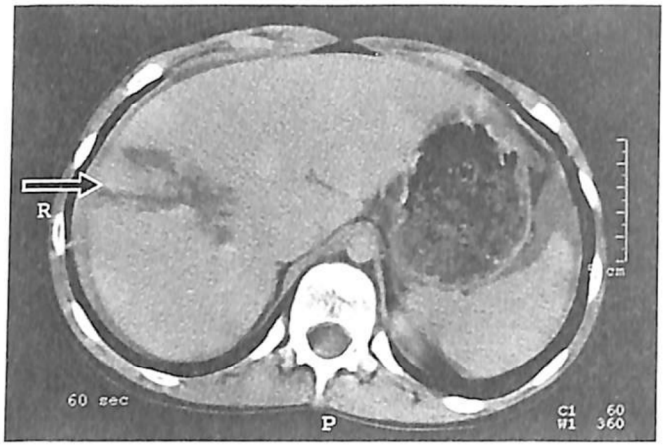

Hình 4. Chụp cắt lớp vi tính: vỡ gan

- Chụp động mạch:

Chỉ định hạn chế tùy theo từng trường hợp và nguyên nhân gây chảy máu trong. Phương pháp này cho phép xác định những tổn thương mạch máu mà các thăm dò khác không xác định được. Thường có thể chụp chọn lọc động mạch thân tạng hoặc động mạch mạc treo tràng trên.

4.2.3. Thăm dò khác

- Chọc dò, chọc rửa ổ bụng:

Chọc dò ổ bụng tức là với kim và bơm tiêm chọc qua thành bụng thường ở vùng hố chậu hai bên (vùng gõ đục) hay dưới rốn hoặc dưới sườn hai bên, nếu hút ra máu đen không đông chứng tỏ có chảy máu trong ổ bụng. Tuy nhiên thủ thuật này có nhược điểm là có âm tính giả và dương tính giả. Âm tính giả nghĩa là trong bụng có máu nhưng chọc dò hút không ra. Dương tính giả nghĩa là không có máu trong ổ bụng nhưng chọc hút lại ra máu có thể do chọc phải một mạch máu nhưng máu này sẽ đông lại sau ít phút.

Chọc rửa ổ bụng tức là qua một lỗ chích nhỏ trên thành bụng đường trắng giữa dưới rốn với gây tê tại chỗ ta luồn một pô-ly-ten vào ổ bụng hướng về túi cùng Douglas và nhỏ giọt khoảng 500ml huyết thanh mặn đẳng trương rồi để cho dịch chảy ra. Nhận định kết quả: nếu dịch đỏ nghĩa là có chảy máu (nghiệm pháp dương tính), nếu dịch trong là nghiệm pháp âm tính, trường hợp nghi ngờ thì cho đếm hồng cầu trong dịch rửa và kết quả là dương tính khi có trên 100.000 hồng cầu/ml. Chọc rửa có độ nhậy và độ tin cậy cao, cho tỷ lệ âm tính giả và dương tính giả thấp hơn rất nhiều so với chọc dò. Nếu kết quả âm tính nhưng nghi ngờ có chảy máu thì có thể lưu kim và làm lại động tác rửa sau hai giờ.

- Nội soi ổ bụng cấp cứu:

Trước đây nội soi ổ bụng chỉ đơn thuần là soi chẩn đoán nhưng hiện nay phẫu thuật nội soi phát triển nên việc nội soi ổ bụng để chẩn đoán và có thể xử lý thương tổn được thực hiện thường xuyên hơn (hình 5). Nội soi ổ bụng cho kết

THƯ VIỆN HUBT
TÀI LIỆU PHỤC VỤ THAM KHẢO NỘI BỘ

quả chính xác, tuy nhiên thường chỉ định cho những trường hợp chảy máu ít và từ từ còn khi tổn thương gây chảy máu ào ạt thì không áp dụng được.



Hình 5. Nội soi ổ bụng thấy tràn máu ổ phúc mạc

5. Các hình thái lâm sàng

5.1. Trường hợp điển hình

Các triệu chứng lâm sàng đầy đủ, rõ rệt: tình trạng mất máu cấp tính, biểu hiện sốc mất máu (mạch nhanh, huyết áp tụt), các dấu hiệu trên thành bụng (phản ứng thành bụng, cảm ứng phúc mạc).

5.2. Trường hợp không điển hình

Các biểu hiện lâm sàng không đầy đủ: đau bụng vừa phải, dấu hiệu cảm ứng phúc mạc, phản ứng thành bụng không rõ, huyết động không thay đổi nhiều (huyết áp không thấp dưới 100mmHg, mạch dưới 90 lần/phút).

Đứng trước trường hợp này, những việc cần làm là tiến hành các thăm khám cận lâm sàng bổ sung: chụp Xquang, siêu âm và chụp cắt lớp vi tính để xác định thương tổn. Nếu chẩn đoán vẫn gặp khó khăn thì có thể tiến hành chọc rửa ổ bụng.

Trong trường hợp chưa thể có chẩn đoán chính xác, nên để bệnh nhân nằm yên tĩnh và theo dõi liên tục 24 - 48 giờ tại bệnh viện với các chỉ số sau:

+ Mạch, huyết áp 1 - 2 giờ/1 lần.
+ Nhiệt độ 2 giờ/1 lần.
+ Xét nghiệm máu 2 giờ/1 lần (hồng cầu, huyết sắc tố, hematocrit).
+ Thăm khám bụng, theo dõi diễn biến của các dấu hiệu thực thể.

5.3. Chảy máu thứ phát (chảy máu thì 2)

Tất cả các triệu chứng qua đi rất nhanh sau khi xảy ra dấu hiệu đầu tiên và bệnh nhân diễn biến ổn định. Sau đó trong quá trình theo dõi thấy đột ngột

THƯ VIỆN HUBT
TÀI LIỆU PHỤC VỤ THAM KHẢO NỘI BỘ

xuất hiện các dấu hiệu điển hình của chảy máu trong ổ bụng. Khoảng thời gian tiềm tàng có thể ngắn (vài giờ) có thể dài (vài ba ngày hay hàng tuần) hay thậm chí có thể hàng tháng sau (hiếm gặp). Thường hay gặp thể này trong vỡ gan, vỡ lách dưới bao, vỡ chửa ngoài dạ con thành bọc sau đó mới vỡ ra ổ bụng.

Đối với những trường hợp này, các thăm dò hình ảnh phát hiện các tụ máu dưới bao, tụ máu trong nhu mô (hình 6 và 7) hoặc các tổn thương nhẹ khác là rất có ý nghĩa nhằm tránh tình trạng chảy máu thứ phát.

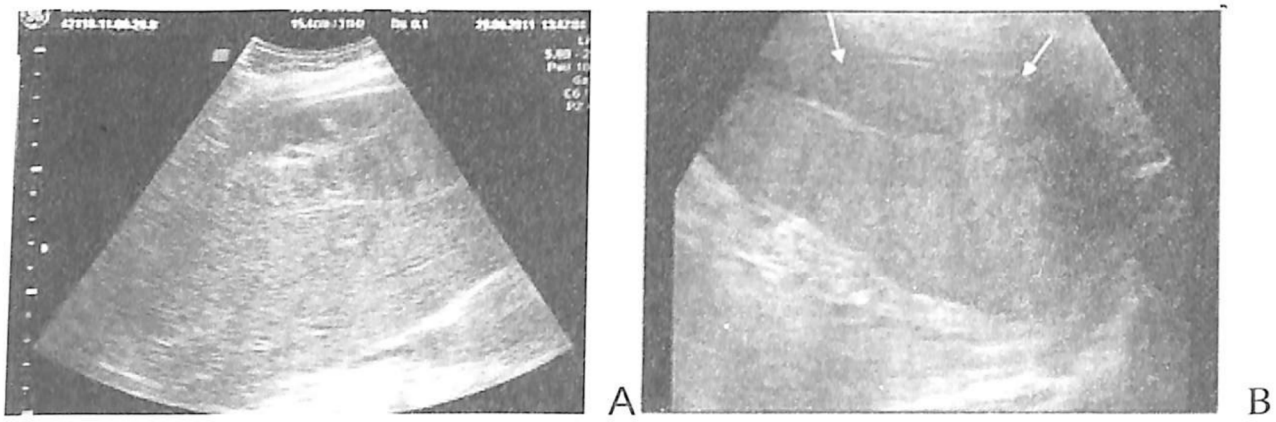

Hình 6. Siêu âm: tụ máu gan (a) và tụ máu lách (b)

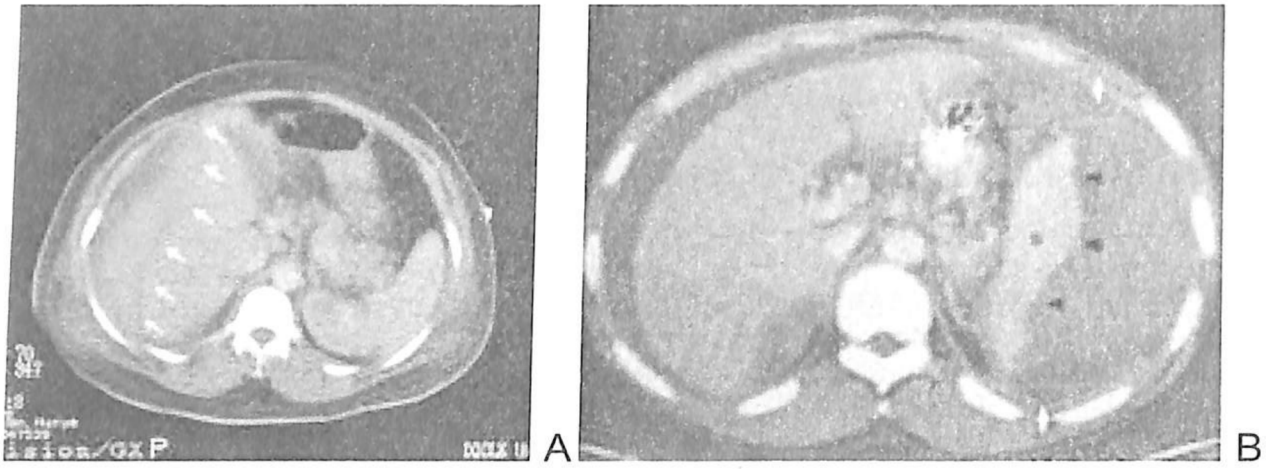

Hình 7. Chụp cắt lớp vi tính: tụ máu quanh gan (a) và tụ máu quanh lách (b)

5.4. Chảy máu trong ổ bụng ở bệnh nhân đa chấn thương

Điều khó khăn là những triệu chứng của chảy máu trong ổ bụng bị che lấp bởi tình trạng sốc do chấn thương hoặc bệnh nhân bị hôn mê (do chấn thương sọ não). Chọc rửa ổ bụng trong tình huống này là có giá trị chẩn đoán tốt nhất.

THƯ VIỆN HUBT
TÀI LIỆU PHỤC VỤ THAM KHẢO NỘI BỘ

6. Nguyên tắc xử trí

6.1. Những trường hợp phải mổ ngay

Đó là những trường hợp mà tổn thương biểu hiện rõ ngay, thậm chí có khi chỉ vài phút sau khi bệnh nhân vào viện đã xác định được và phải chỉ định mổ ngay tức thì. Những trường hợp này thường phải kết hợp vừa mổ vừa hồi sức.

6.1.1. Hồi sức chống sốc

Phải được tiến hành ngay khi bệnh nhân có biểu hiện sốc bằng truyền dịch và các dung dịch thay thế, bằng hô hấp hỗ trợ, thở oxy. Công việc này có thể tiến hành ngay tại nhà mổ trong những trường hợp chảy máu trong nặng.

6.1.2. Phẫu thuật

Một số vấn đề chung:

- Gây mê có giãn cơ cho thành bụng mềm để có thể dễ dàng thăm dò và xử lý các tổn thương.
- Đường mổ rộng rãi để kiểm tra và giải quyết bất kỳ tổn thương nào một cách thuận lợi và thông thường nên sử dụng đường giữa trên dưới rốn.
- Thăm dò phải kỹ lưỡng, đầy đủ tất cả các tạng bởi vì có trường hợp tổn thương phối hợp nhiều tạng đồng thời, nếu bỏ sót thương tổn thì trong thời kỳ hậu phẫu rất khó có thể phát hiện được và tỷ lệ tử vong sẽ rất cao.
- Xử lý cụ thể tùy theo tổn thương từng tạng, với mục đích chính là cầm máu. Đối với các tạng bị vỡ do chấn thương gây chảy máu thì cầm máu bằng cách khâu, đốt điện, dùng các chất xốp cầm máu (spongel) hoặc nhét gạc rồi rút sau 48 - 72 giờ. Cũng có thể cắt bó một phần tạng vỡ hay cắt bỏ cả tạng (đối với lách, thận). Trường hợp tạng bệnh lý vỡ gây chảy máu thì cầm máu khó khăn hơn và thường phải áp dụng nhét gạc hoặc cắt bỏ phần tạng bệnh lý vỡ.

6.2. Theo dõi

Điều cần chú ý đối với chấn thương bụng là trong lần khám đầu tiên nếu không thấy biểu hiện rõ của tổn thương gì thì cũng không nên khẳng định ngay là không có tổn thương tạng mà phải theo dõi và khám đi khám lại bởi vì nhiều trường hợp sau một thời gian diễn biến các triệu chứng mới lộ rõ dần dần.

Tạng đặc bị tổn thương nhẹ chảy máu từ từ thì có khi sau mấy giờ mới có thể xác định được.

Những trường hợp đụng dập nhu mô gây chảy máu nhưng bao của tạng không bị rách sẽ dẫn tới tụ máu dưới bao cần phải theo dõi nhiều ngày để phát hiện nguy cơ chảy máu thì 2 do vỡ máu tụ.

7. Kết luận

Hội chứng chảy máu trong ổ bụng là một cấp cứu tối khẩn cấp của ngoại khoa đòi hỏi phải xử lý khẩn trương, hợp lý và bình tĩnh. Đứng trước một

THƯ VIỆN HUBT
TÀI LIỆU PHỤC VỤ THAM KHẢO NỘI BỘ

trường hợp chảy máu trong ổ bụng, cần nắm vững quy trình cấp cứu, theo dõi và hồi sức đồng thời phải xác định nhanh để có chỉ định phẫu thuật kịp thời.

III. TÀI LIỆU THAM KHẢO

1. Ngoại khoa cơ sở : 70 - 73, 1999, Nhà xuất bản Y học
2. Triệu chứng học ngoại khoa : 136 - 149, 2000, Nhà xuất bản Y học
3. Chirurgie durgence, 1985, 2e édition, Masson et Cie.
4. Sémiologie chirurgicale, 1983, 5e édition, Masson et Cie.
5. Courtney M Townsend et all. (2001). Sabiston Textbook of Surgery. 16th edition, WB Saunders Compagny Limited, , Philadelphia, USA.

THƯ VIỆN HUBT

TÀI LIỆU PHỤC VỤ THAM KHẢO NỘI BỘ

HỘI CHỨNG TẮC MẬT

PGS.TS. Nguyễn Ngọc Bích

I. MỤC TIÊU HỌC TẬP

Sau khi học xong bài này, học viên có khả năng:

1. Nắm vững giải phẫu đường mật, sinh lý mắc bệnh tắc mật và các nguyên nhân gây tắc đường mật thường gặp.

2. Trình bày được cách khám để phát hiện các triệu chứng lâm sàng, cận lâm sàng của tắc mật cơ giới.

3. Trình bày được các triệu chứng chính của các tắc mật cơ giới thường gặp.

II. NỘI DUNG

1. Giải phẫu, sinh lý đường mật

Đường mật gồm hai phần: đường mật chính và phụ. Đường mật chính bao gồm đường mật trong và ngoài gan, còn đường mật phụ là túi mật. Đường mật trong gan bắt nguồn từ các mật quản ở khoảng cửa của tiểu thùy gan. Nhiều các ống này tập trung lại thành các ống lớn hơn, cuối cùng chúng tạo thành ống mật của các hạ phân thùy gan.

Theo phân chia gan có 8 hạ phân thùy, các hạ phân thùy này được phân bố theo chiều kim đồng hồ từ I đến VIII, trong đó gan phải có 4, gan trái có 3 và hạ phân thùy I thuộc thùy đuôi của gan, 2 ống gan phải và trái kết hợp với nhau ở phần rốn gan tạo nên ống gan chung, ống gan chung dài chừng 3cm sẽ đổi tên là ống mật chủ (OMC) sau khi ống cổ túi mật đổ vào. Phần thấp của ống mật chủ chạy sau đầu tụy đổ vào đoạn II của tá tràng và được niêm mạc tá tràng dầy nên tạo thành một nhú gọi là nhú Vater. Trước khi đổ vào tá tràng ống mật chủ và ống Wirsung có một đoạn chung gọi là ống mật - tụy dài khoảng 0,5 - 1cm.

Đường mật phụ là túi mật. Túi mật nằm ngoài gan ở bên phải, đổ vào ống gan chung qua ống cổ túi mật.

Mật được các tế bào gan bài tiết ra đổ vào các tiểu quản mật, rồi được dẫn xuống các nhánh phía dưới, xuống ống gan chung vào túi mật và ống mật chủ. Tại túi mật, mật được hấp thu lại nước và các chất khoáng. Khi có sự kích thích của thức ăn, dịch tiêu hóa mật được tống xuống tá tràng tham gia quá trình tiêu hóa.

2. Định nghĩa tắc mật cơ học và các nguyên nhân thường gặp

- Định nghĩa: tắc mật cơ học là tình trạng tắc đường bài xuất dẫn mật ở trong hay ngoài gan do nhiều nguyên nhân khác nhau. Khi có tình trạng này,

THƯ VIỆN HUBT
TÀI LIỆU PHỤC VỤ THAM KHẢO NỘI BỘ

đường mật sẽ giãn và ứ trệ, vì tắc nên mật sẽ ngấm vào máu trong đó có bilirubin gây vàng da và niêm mạc. Vì có tắc mật và ứ trệ dịch mật nên vi khuẩn gây bệnh sẽ phát triển trong dịch này, tạo ra tình trạng nước mật bị nhiễm khuẩn và viêm đường mật. Vi khuẩn gây bệnh ở đường mật có thể xâm nhập vào máu dẫn đến nhiễm khuẩn máu đây là gian đoạn rất nặng của tắc mật. Đồng thời tắc mật lâu ngày dẫn đến xơ hóa khoảng cửa rồi viêm gan sau đó gây suy gan, xơ gan và tăng áp lực tĩnh mạch cửa.

Các nguyên nhân tắc mật hay gặp:

- Sỏi đường mật.

- U tụy, u bóng Vater, hoặc các khối hạch bệnh lý phát triển quanh phần thấp đường mật hay rốn gan.

- Bệnh nang ống mật chủ.

- Giun chui đường mật.

- Ung thư đường mật (Cholangiome)

- Tắc mật sau chấn thương, phẫu thuật...

- Ngoài ra còn một số nguyên nhân khác mang tính tự miễn: viêm tắc đường mật trong và ngoài gan hay viêm đường mật nguyên phát (Primitive Sclerosant Cholanngitis).

3. Các triệu chứng của tắc mật

3.1. Triệu chứng cơ năng

- Đau bụng: là dấu hiệu thường gặp phụ thuộc vào nguyên nhân gây tắc mật mà có những đặc điểm khác nhau nhưng thường là:

Vị trí đau thường xuất hiện tại vùng gan, có một số ít đau vùng thượng vị hay sau lưng bên phải.

Mức độ đau phụ thuộc vào nguyên nhân gây tắc mật, có thể đau rất dữ dội trong các trường hợp tắc mật cấp do sỏi mật di chuyển gây kẹt phần thấp ống mật chủ, hay giun chui lên đường mật. Trong các trường hợp này được mô tả là cơn đau quặn gan.

Cơn đau quặn gan được mô tả: đó là đau vùng gan với mức độ rất dữ dội lan lên vai phải hay sau lưng, người bệnh phải gập người lại để giảm đau hay nằm gác hai chân lên thành giường. Một số trường hợp khác lại đau với cường độ thấp hơn với tính chất âm ỉ hay mơ hồ tại vùng gan hoặc chỉ đau trong giai đoạn cuối của bệnh: ung thư đường mật, u bóng Vater..

Đau bụng liên quan tới ăn uống: phần nhiều các cơn đau bụng thường tăng lên sau khi ăn, đặc biệt là các loại thức ăn nhiều mỡ, đạm vì đường mật phải tăng cường nhu động, co bóp tống mật qua chỗ tắc.

THƯ VIỆN HUBT
TÀI LIỆU PHỤC VỤ THAM KHẢO NỘI BỘ

Mức độ khác: bệnh nhân có thể đầy bụng, ậm ạch khó tiêu sau khi ăn nhiều mỡ, ỉa ra mỡ (steatorrhee) hay ỉa lỏng trong các đợt tắc mật cấp.

- Sốt: xuất hiện ở thể điển hình thường sau khi đau bụng vài giờ hay 2, 3 ngày (do nhiễm khuẩn đường mật) có thể sốt cao kèm theo rét run, từng cơn. Giai đoạn tắc mật có viêm đường mật nặng và áp xe đường mật sốt có thể liên tục. Tắc mật do các nguyên nhân ung thư thường sốt giai đoạn cuối.

- Vàng da: thường xuất hiện sau đau bụng và sốt có thể sau 2 hay 4 ngày dưới nhiều hình thức vàng rõ ràng hay kín đáo.

Vàng da có thể sau các cơn đau bụng và sốt, sau đó giảm dần và trở về bình thường, rồi lại xuất hiện lại theo thứ tự như trên mang tính chu kỳ. Nhưng cũng có thể vàng da tăng dần và liên tục tùy theo nguyên nhân gây tắc mật.

Trình tự xuất hiện của vàng da và các dấu hiệu đau bụng và sốt có thể cho biết nguyên nhân gây tắc mật. Ví dụ trong tắc mật do sỏi ống mật chủ vàng da xuất hiện sau đau bụng và sốt từng đợt gọi là tạm chứng Charcot. Nhưng tắc mật do u đầu tụy thì vàng da tăng dần có thể đau ít hơn và không có sốt trong giai đoạn đầu.



Hình 1. Triệu chứng tắc mật
A. vàng mắt; B. vàng da; C. ngứa

Mức độ vàng da có thể rõ ràng, vàng đậm toàn thân, các vị trí dễ nhận biết như củng mạc mắt, da lòng bàn tay chân, toàn thân. Nhiều trường hợp vàng da kín đáo khó phát hiện. Dấu hiệu vàng da có thể tự người bệnh phát hiện thấy hoặc người xung quanh.

- Nước tiểu sẫm màu: thường xuất hiện khi có vàng da có thể đỏ sậm như nước vối hay nước chè, dây ra quần sáng màu. Trong các đợt đau vùng gan và sốt có thể người bệnh đái ít.

- Phân bạc màu: có thể trắng như phân cò trong các đợt tắc mật hoàn toàn do stercobilin không xuống được ruột. Thường gặp trong các khối u đầu tụy hay u Vater. Còn tắc mật do sỏi mật ít có dấu hiệu này.

THƯ VIỆN HUBT
TÀI LIỆU PHỤC VỤ THAM KHẢO NỘI BỘ

- Ngứa: do acid mật ngấm vào máu kích thích các đầu tận cùng của các dây thần kinh dưới da. Người bệnh gãi nhất là về đêm có các vết rách da trên bụng hay cẳng tay...

3.2. Triệu chứng thực thể

Toàn thân:

- Vàng da và niêm mạc (khi bilirubin > 20mg/l).

+ Nguyên tắc khám dưới ánh sáng tự nhiên.

+ Vị trí khám có thể là củng mạc mắt, lòng bàn tay khi các trường hợp vàng da kín đáo. Những trường hợp rõ ràng thì thường dễ phát hiện thường vàng toàn thân.

Đánh giá mức độ vàng da, màu sắc của vàng: vàng tươi, xạm đen..

Diễn biến: từng đợt, từ từ, tăng dần liên tục.

- Sốt: đo nhiệt độ, khám lưỡi có bẩn? môi có khô? hơi thở?

Khai thác thêm:

+ Tính chất xuất hiện của sốt, trước hay sau đau, vàng da?

+ Tính chất sốt: sốt cao dao động? liên tục? rét run.

- Mạch chậm: đến khám mạch chậm hay nhanh.

Trong các trường hợp tắc mật chưa có nhiễm khuẩn đường mật thường mạch chậm, có ngoại tâm thu do ảnh hưởng của acid mật tăng cao trong máu. Nhưng nếu có viêm đường mật cấp hay các biến chứng của viêm đường mật thì mạch lại nhanh. Có thể trụy mạch, tụt huyết áp do sốc nhiễm khuẩn đường mật.

- Gầy sút: toàn trạng người bệnh gầy do ăn uống kém và đau.

- Các đám chảy máu dưới da, củng mạc mắt: thường xuất hiện trong tắc mật do chức năng gan bị giảm, do tỷ lệ prothrombin máu thấp do không có vitamin K được hấp thu từ ruột do tắc mật, nên gây rối loạn đông và chảy máu. Chảy máu cũng có thể tăng mức độ do ngứa người bệnh gãi gây nên.

Tại chỗ:

Bệnh nhân nằm ngửa, thầy thuốc đứng bên phải người bệnh, sẽ có các dấu hiệu chính sau trong hội chứng tắc mật:

- Gan to: thăm khám bằng nhìn, sờ nắn, gõ và nghe.

Nhìn: quan sát xem vùng mạng sườn phải có gồ hơn bên trái không? có gì bất thường? mầu sắc của da có các mạch máu trên da?

Khám gan to: bằng cách tìm bờ dưới của gan: thông thường không xác định được. Trong các trường hợp gan to do tắc mật thường to cả 2 thùy, nên có thể sờ thấy bờ dưới cả 2 thùy của gan, cần xác định tính chất của bờ gan: sắc

THƯ VIỆN HUBT
TÀI LIỆU PHỤC VỤ THAM KHẢO NỘI BỘ

hay tù. Những trường hợp tắc mật mới bờ gan thường tù nhưng sau này gan xơ thăm khám sẽ thấy bờ gan sắc.

Xác định bờ trên của gan bằng cách gõ để tìm giới hạn tương đối như sau, đó là một đường cung theo đường núm vú ở khoang liên sườn 5, đường nách giữa khoang liên sườn 7, đường nách sau: khoang liên sườn 9. Gan to trong tắc mật thường sa xuống phía dưới nên bờ trên thường cố định. Nhưng các trường hợp bệnh lý khác như các u gan, gan sẽ to lên trên đội lồi vòm hoành phải lên cao.

Làm dấu hiệu rung gan: các ngón của bàn tay trái thày thuốc đặt vào các khoang liên sườn cuối của lồng ngực vùng gan, dùng bờ trụ tay phải gõ vào các ngón tay trái. Dấu hiệu này được gọi là dương tính khi bệnh nhân kêu đau, nhăn mặt, ưỡn ngời, thường gặp trong áp xe gan do amip hay áp xe đường mật.

Nghe vùng gan: ít có giá trị trong tắc mật.

- Túi mật to: bình thường không nhìn thấy túi mật, khi túi mật to có thể nhìn thấy một số khối lồi dưới bờ sườn phải, di động theo nhịp thở của người bệnh.

Sờ nắn: dùng 2 tay tìm cảm giác khi ấn vào túi mật: có cảm giác đàn hồi hay cứng, người bệnh ưỡn người vì đau hay gạt tay thầy thuốc. Có thể phải gõ để xác định gianh giới của túi mật khi túi mật bị viêm và có dính (áp xe hay đám quánh...).

- Tìm các điểm đau:

+ Điểm túi mật: giao điểm của bờ sườn phải với đường phân giác góc vuông từ rốn bên phải.

+ Điểm cạnh mũi ức bên phải.

- Nghiệm pháp Murph: khi túi mật không to.

Cách tiến hành: bàn tay phải của thầy thuốc đặt vào vùng túi mật, người bệnh thở ra. Trong khi người bệnh hít vào tối đa, bàn tay của thầy thuốc giữ nguyên tại chỗ. Nếu bệnh nhân đau sẽ nín thở, thường gặp trong các trường hợp viêm túi mật mãn tính xơ teo.

Các dấu hiệu khác:

- Lách to: tắc mật lâu ngày dẫn tới xơ gan tăng áp lực tĩnh mạc cửa (TALTMC) máu đến lách nhiều và ứ trệ hệ thống cửa, lách sẽ to tùy mức độ.

Xác định lách to: khám vùng mạng sườn trái, người bệnh nằm nghiêng phải, lách sẽ đổ ra giữa. Sờ, nắn xác định bờ lách có 2, 3 bờ răng cưa, tù.

Gõ để xác định giới hạn của lách.

Phân loại lách to bằng cách: kẻ một đường từ rốn tới bờ giữa sườn trái, chia đoạn này làm hai phần bằng nhau. Đoạn phía trên lại chia làm hai phần bằng nhau nữa. Nếu bờ lách không vượt qua đoạn 1 - Lách to số I. Nếu bờ lách vượt qua đoạn 1 - Lách to số II. Bờ lách vượt qua điểm giữa - Lách to số III. Nếu bờ lách qua rốn - Lách to số IV.

THƯ VIỆN HUBT
TÀI LIỆU PHỤC VỤ THAM KHẢO NỘI BỘ

- Nước ổ bụng (ascite): do chức năng gan giảm, khả năng tổng hợp protid máu thấp, có tăng áp lực tĩnh mạch cửa và tăng tính thấm của màng bụng. Dịch sẽ tràn vào ổ bụng gọi là cổ trướng hay báng. Khi thăm khám thấy bụng người bệnh trướng đều, rốn lồi, có dấu hiệu sóng vỗ và gõ đục vùng thấp.

- Tuần hoàn bàng hệ hay tuần hoàn phụ do tăng áp lực tĩnh mạch cửa: các tĩnh mạch nổi dưới da vùng hạ vị, dưới sườn hai bên hay quanh rốn.

Có thể có nôn máu hay ỉa ra máu tươi theo phân do giãn các tĩnh mạch thực quản và trực tràng (tăng cường các vòng nối giữa hệ thống cửa và chủ).

**** Cận lâm sàng:*** xét nghiệm máu.

Tình trạng tắc mật:

Bilirubin máu bình thường 10mg/l, hay 17Mmol/l, khi có tắc mật lượng bilirubin trong máu sẽ tăng, ngấm vào các mô mỡ, da gây vàng da. Trong tắc mật tăng bilirubin thể trực tiếp.

- Men phosphat kiềm là một loại men được bài tiết trực tiếp và duy nhất ở gan. Nên khi có tắc mật men này tăng sớm và có giá trị đặc hiệu để chẩn đoán tắc mật. Bình thường khoảng 10 đơn vị KingAmstrong.

- Cholesterol máu: tăng trong tắc mật.

- Đánh giá chức năng gan:

Tỷ lệ prothrombin máu giảm do thiếu hụt vitamin K không được hấp thu từ ruột do tắc mật.

- Máu chảy, máu đông kéo dài.

- Các men gan tăng (GOT, GPT) do tế bào gan bị hủy hoại.

- Protid máu thấp.

- Urê máu cao do suy chức năng gan.

Tình trạng nhiễm khuẩn:

- Công thức máu: bạch cầu máu cao, chủ yếu tăng đa nhân trung tính trong các đợt nhiễm khuẩn đường mật cấp tính. Bình thường số lượng bạch cầu ở người lớn khoảng 5 - 7000/ml, có thể trên 10 - 15000/ml. Tỷ lệ đa nhân có thể trên 80%.

**** Chẩn đoán hình ảnh***

Xquang:

- Chụp gan xa: trong các trường hợp tắc mật sẽ có một số dấu hiệu như: bóng gan to (tăng kích thước hoành đỉnh và hoành cột sống trên 16cm). Góc sườn hoành màng phổi có thể mất do phản ứng có dịch màng phổi hay gặp trong các trường hợp nhiễm khuẩn đường mật nặng hay áp xe gan.

THƯ VIỆN HUBT
TÀI LIỆU PHỤC VỤ THAM KHẢO NỘI BỘ

Bóng túi mật có thể nhìn thấy dưới gan, một số ít trường hợp sỏi túi mật có cản quang đó là các đám cản quang gồm nhiều vòng đồng tâm tập trung lại. Sỏi đường mật chính không cản quang.

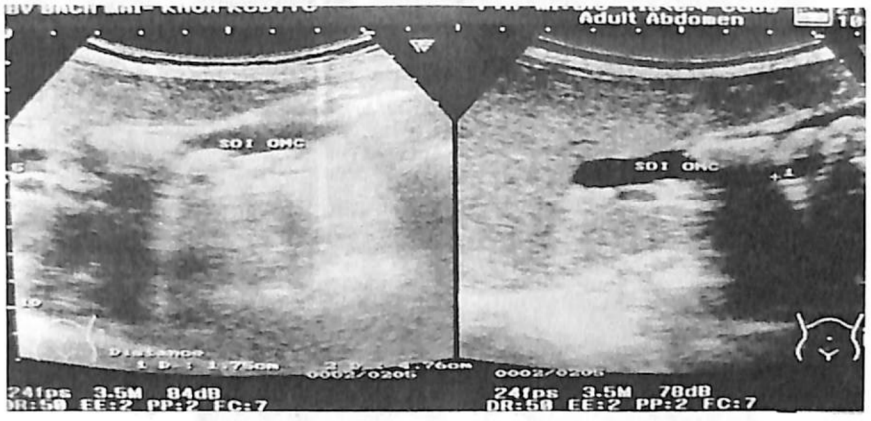

Hình 2. Siêu âm gan

Hình 3. Sỏi đường mật

- Chụp đường mật qua đường uống: được thực hiện từ lâu. Kết quả không rõ phải chụp nhiều phim ở các thời điểm khác nhau sau khi uống thuốc cản quang bài tiết qua đường mật (Orabili, bilispek) từ tối hôm trước. Phương pháp này có hạn chế lớn là chỉ thực hiện được khi không có vàng da.

- Chụp đường mật qua đường tĩnh mạch: tiêm vào tĩnh mạch thuốc cản quang có Iod bài tiết qua đường mật. Sau đó chụp các phim theo dõi được hình dạng đường mật trong và ngoài gan và xác định được vị trí tắc mật. Phương pháp này hiện nay cũng ít được dùng.

- Chụp đường mật qua da: dưới hướng dẫn của siêu âm chọc kim qua da, gan vào đường mật, bơm vào đường mật thuốc cản quang rồi chụp các phim. Kết quả cho thấy hình ảnh đường mật trong và ngoài gan rất rõ, tình trạng đường mật, nguyên nhân và vị trí gây tắc mật. Nhưng đây là phương pháp thăm dò chảy máu chỉ nên làm ở các trung tâm gần nhà mổ vì có nhiều biến chứng.

- Chụp đường mật tụy ngược dòng qua nội soi: ERCP (Endoscopic retrograde cholangio - pancreatography): là một phương pháp mới được áp dụng trong những năm gần đây. Cho phép xác định được tình trạng đường mật và tụy tạng, vị trí tổn thương và gây tắc mật. Có thể kết hợp mở cơ thắt Oddi giải quyết một số nguyên nhân tắc mật như sỏi kẹt, giun chui lên đường mật.

Chụp đường mật trong lúc mổ: bơm thuốc cản quang trên bàn mổ và chụp đường mật cho phép phát hiện những nguyên nhân gây tắc mật như trong gan hay phần thấp của đường mật.

THƯ VIỆN HUBT
TÀI LIỆU PHỤC VỤ THAM KHẢO NỘI BỘ

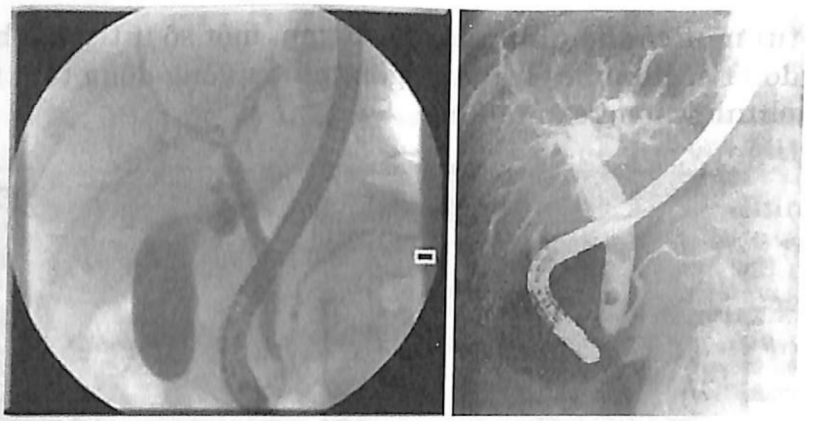

A B

Hình 4. Chụp mật tụy ngược dòng qua nội soi
A: bình thường; B: có sỏi trong đường mật

- Nội soi đường mật trong lúc mổ: qua chỗ mở của ống mật chủ đưa ống nội soi nhỏ vào trong đường mật để xác định vị trí các nguyên nhân gây tắc mật đặc biệt là sỏi trong gan, hẹp đường mật.

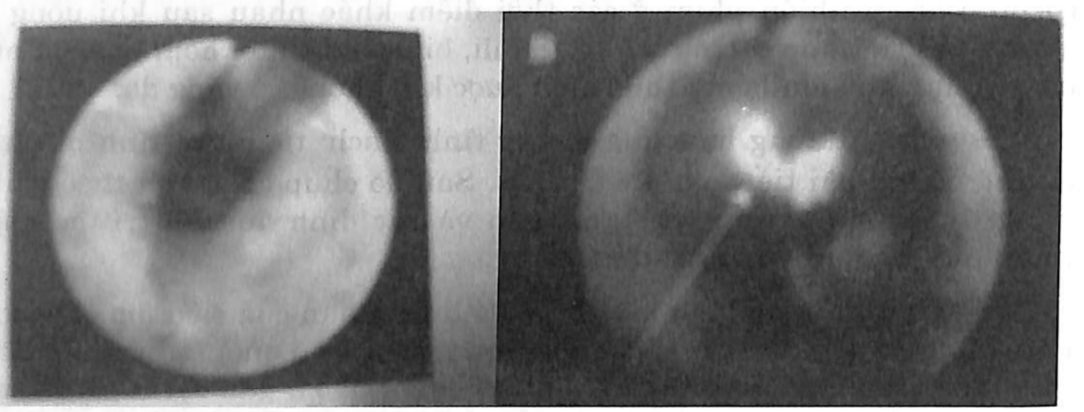

A B

Hình 5. Nội soi đường mật: A: bình thường, B: có sỏi

- Chụp khung tá tràng: cho bệnh nhân uống thuốc cản quang, khi thuốc xuống tá tràng và chụp các phim ở giai đoạn này, có thể thấy khung tá tràng giãn rộng (u đầu tụy, nang tụy...) hay u bóng Vater, u tá tràng xâm lấn thành tá tràng gây tắc mật..

- Siêu âm gan mật: phương tiện chẩn đoán rất tốt không gây đau cho người bệnh và thầy thuốc không chịu ảnh hưởng của tia X, cho phép.

- Xác định tình trạng nhu mô gan: thoái hóa mỡ, xơ, các tổn thương khác của nhu mô gan như các khối u, nang.

- Mô tả được tình trạng đường mật trong và ngoài gan có dãn khi có tắc mật phía dưới.

THƯ VIỆN HUBT
TÀI LIỆU PHỤC VỤ THAM KHẢO NỘI BỘ

- Tìm được các nguyên nhân gây tắc mật: u đầu tụy, sỏi đường mật, giun chui đường mật. Ung thư đường mật.

- CT Scanner: là phương tiện chẩn đoán tốt cho phép xác định được tình trạng nhu mô gan, tụy. Giãn đường mật tụy, vị trí và nguyên nhân gây tắc mật. Đặc biệt là các nguyên nhân gây tắc mật nhỏ và thấp như sỏi kẹt Oddi hay u bóng Vater.

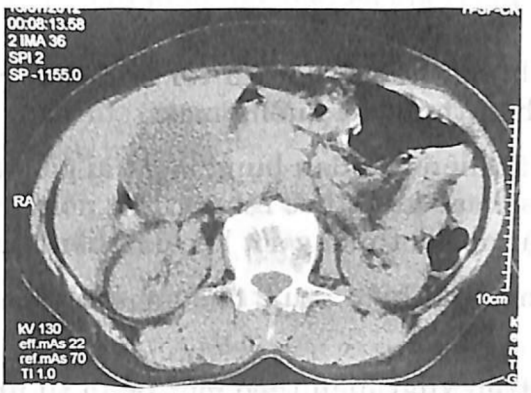

Hình 6. CT. gan: túi mật to có sỏi trong túi mật và sỏi ống mật chủ phần trong tụy

- Thông tá tràng: ít được làm hiện nay.

- Soi ổ bụng: được tiến hành ở các trung tâm cho phép thấy được tình trạng nhu mô gan có xơ, ứ mật, túi mật to. Tình trạng tắc mật chung mà chưa cho biết được nguyên nhân gây tắc mật. Từ khi có phẫu thuật nội soi ổ bụng thì phương pháp này cũng ít được dùng.

- Chụp mạch máu chọn lọc: thường được dùng xác định các u trong gan nhưng nay ít dùng.

Chụp cộng hưởng từ gan mật (MRI): đây là phương pháp xác định thương tổn đường mật tốt. Khi dựng được hình đường mật cho phép thấy được tình trạng đường mật: giãn hay không giãn, vị trí và nguyên nhân gây tắc mật.



Hình 7. Chụp cộng hưởng từ đường mật (hình ảnh sỏi trong ống mật chủ)

THƯ VIỆN HUBT
TÀI LIỆU PHỤC VỤ THAM KHẢO NỘI BỘ

4. Các nguyên nhân tắc mật thường gặp

4.1. Sỏi ống mật chủ

Sỏi ống mật chủ đơn thuần thường ít gặp mà thường kết hợp với sỏi trong gan hay túi mật. Nhưng để cho các dấu hiệu điển hình, chúng tôi lấy trường hợp sỏi ống mật chủ mô tả.

4.1.1. Các dấu hiệu lâm sàng

Cơ năng: đau bụng thường đau rõ với tính chất của cơn đau quặn gan, rất dữ dội khi sỏi kẹt phần thấp của đường mật.

Sốt thường xuất hiện sau đau bụng một vài giờ do tình trạng ứ trệ và viêm đường mật. Có thể sốt cao kèm theo rét run, sốt nóng vã mồ hôi. Khi có viêm mủ hay áp xe đường mật do sỏi thường sốt kéo dài, liên tục.

Vàng da thường xuất hiện sau 2 triệu chứng trên 6 - 12 giờ. Có thể rõ ràng hay kín đáo.

Các dấu hiệu trên xuất hiện theo một trình tự nhất định lập lại nhiều lần gọi là tam chứng Charcot để chẩn đoán tắc mật do sỏi.

Trong các đợt tắc mật cấp do sỏi khi thăm khám sẽ thấy: da, niêm mạc vàng, tình trạng nhiễm khuẩn như sốt cao, môi khô lưỡi bẩn, đái ít có thể vô niệu.

Tại chỗ: gan to, đau, túi mật to đau. Có thể có các biến chứng của tắc mật như thấm mật phúc mạc, viêm phúc mạc mật, chảy máu đường mật hay viêm tụy cấp.

4.1.2. Các xét nghiệm

- Xét nghiệm máu: tăng bilirubin máu dạng trực tiếp.

- Chụp bụng không chuẩn bị thấy bóng gan to, bóng túi mật, sỏi đường mật không cản quang.

- Siêu âm gan mật là phương tiện chẩn đoán tốt: sẽ thấy gan to, nhu mô không đều, đường mật trong và ngoài gan giãn. Sỏi ống mật chủ là các đám đậm âm kèm bóng cản. Có thể có sỏi ở các vị trí khác như trong gan, túi mật. Trong một số ít các trường hợp sỏi nhỏ kẹt phần thấp ống mật chủ siêu âm có thể không phát hiện được do hơi ở tá tràng. Nhưng vẫn có dấu hiệu đường mật trong và ngoài gan giãn.

- CT scanner: trên các bình diện khác nhau có thể thấy rõ sỏi cản quang trong đường mật từ trong gan đến ống mật chủ.

- MRI: thấy được tình trạng cây đường mật, vị trí và số lượng sỏi mật.

4.2. Tắc mật do u đầu tụy, u bóng Vater

Thường được hiểu là u ác tính nhưng trên thực tế có u đầu tụy lành tính hay nang đầu tụy, u các dấu hiệu lâm sàng rất giống nhau.

THƯ VIỆN HUBT
TÀI LIỆU PHỤC VỤ THAM KHẢO NỘI BỘ

- Các dấu hiệu cơ năng:

Đau bụng thường không điển hình thường đau âm ỉ, mơ hồ, hiếm khi có đau như trong tắc mật. Giai đoạn cuối của ung thư đầu tụy thì mức độ đau bụng rất dữ dội và kéo dài.

Sốt cũng xuất hiện muộn hoặc không sốt.

Vàng da tăng dần: đây là dấu hiệu đặc biệt có giá trị để chẩn đoán bệnh.

Nếu tắc mật hoàn toàn có thể thấy phân bạc màu.

Thăm khám sẽ thấy gan to, túi mật to. Có thể thấy khối u hạ sườn phải hay giữa bụng. Đây là giai đoạn muộn.

Các xét nghiệm: biểu hiện tình trạng tắc mật: bilirubin máu tăng cao, có thể trực tiếp, men phosphat kiềm cao.

Các phương tiện chẩn đoán hình ảnh:

- Siêu âm: gan to, túi mật to, đường mật trong và ngoài gan giãn, không thấy các đám đậm âm có bóng cản trong đường mật. Tùy theo nguyên nhân mà có thêm các dấu hiệu như:

+ U đầu tụy thường đầu tụy to, có khối ranh giới xác định được vùng giảm âm.
+ Nang đầu tụy: khối dịch đầu tụy.
+ Sỏi đầu tụy: các đám đậm âm có bóng cản.
+ U bóng Vater: nội soi tá tràng để chẩn đoán xác định khối u và sinh thiết để biết bản chất tổn thương.

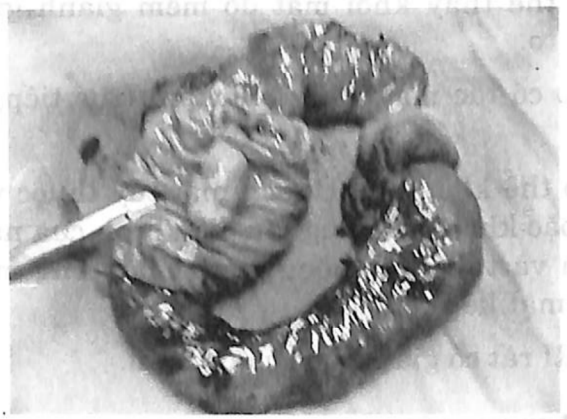

Hình 8. Bệnh phẩm u bóng Vater

Ngoài ra nếu nghi ngờ u ác tính đầu tụy có thể làm thêm các xét nghiệm chất đánh dấu khối u (CA 199) hay chụp thêm CT scanner, MRI gan tụy.

THƯ VIỆN HUBT
TÀI LIỆU PHỤC VỤ THAM KHẢO NỘI BỘ

4.3. Ung thư đường mật (Cholangiome)

Thường gặp với bệnh nhân tăng vàng da tăng dần, đau ít và sốt ít trong giai đoạn đầu, da vàng xạm.

Thăm khám có thể thấy gan to, mật độ chắc. Túi mật có thể to nếu như tổn thương dưới chỗ đổ vào của ống túi mật. Nhưng thường ung thư đường mật hay gặp ở ngã ba đường mật (Kalskin). Nên túi mật không to.

- Các xét nghiệm: tình trạng tắc mật: bilirubin máu tăng, tăng nhiều loại trực tiếp.

- Các dấu hiệu của các phương pháp chẩn đoán hình ảnh:

+ Siêu âm: gan to, có các đám giảm âm nhỏ trong gan, đường mật trên chỗ tổn thương giãn. Nếu tổn thương ở ngã ba đường mật thì sẽ thấy ống mật chủ, túi mật không to. Không có dấu hiệu của sỏi mật như đám đậm âm kèm bóng cản.

+ Chụp ERCP thấy đường mật trên chỗ tắc giãn, nham nhở nơi có thương tổn.

+ CT scaner: nhìn rõ thương tổn trong gan, đường mật.

+ MRI: nhìn thấy vị trí tổn thương, tình trạng đường mật..

4.4. Nang đường mật

Thường gặp ở trẻ em (bẩm sinh) nhưng có thể ở người lớn nhất là phụ nữ thời kỳ chửa đẻ dễ biểu hiện.

Sốt là dấu hiệu thường gặp, đau âm ỉ vùng gan hay dưới gan. Vàng da không rõ.

Thăm khám có thể thấy khối mật độ mềm gianh giới rõ vùng dưới gan nhưng túi mật không to.

Các xét nghiệm: có tắc mật, tăng bilirubin trực tiếp, có biểu hiện nhiễm khuẩn.

Siêu âm: gan có thể không to. Đường mật tùy thuộc vào thể hiện bệnh có thể giãn trong gan hoặc không. Nhưng lấy điển hình của nang ống mật chủ thì: đường mật trong gan và túi mật không giãn. Phần ống mật chủ giãn to chứa mật bẩn có thể có sỏi mật kết hợp.

CT. scanner, MRI rất có giá trị cho chẩn đoán.

4.5. Giun chui lên đường mật

Trong điều kiện môi sinh của nước ta nên tỷ lệ mắc giun đũa đường tiêu hóa còn cao. Giun lên tá tràng và lên đường mật là một loại bệnh lý đặc biệt ở vùng Đông Nam Á.

THƯ VIỆN HUBT
TÀI LIỆU PHỤC VỤ THAM KHẢO NỘI BỘ

Bệnh nhân thường là trẻ em với dấu hiệu đau bụng vùng gan rất dữ dội thường lăn lộn, tư thế gấp người, chân gác lên tường, thành giường, có thể có nôn.

Sốt xuất hiện muộn một vài ngày do viêm đường mật.

Vàng da ít gặp vì thường tắc mật không hoàn toàn.

Thăm khám: gan không to, túi mật khó xác định. Nếu gan to, túi mật to thì thường số lượng giun quá nhiều (vài trăm con) và có thể là áp xe đường mật do giun.

Siêm âm là phương tiện chuẩn đoán tốt: hình ảnh lá gan to vừa, đường mật giãn bên trong có hình ảnh của giun là các đường song song đậm âm không bóng cản.

Nội soi qua tá tràng để xác định và gắp giun là biện pháp thường xuyên được áp dụng ở các trung tâm nội soi.

III. TÀI LIỆU THAM KHẢO

1. Giải phẫu định khu gan mật
2. Sinh hóa: Chuyển hóa hemoglobin
3. Triệu chứng học nội, ngoại khoa
4. Bệnh học ngoại khoa

THƯ VIỆN HUBT
TÀI LIỆU PHỤC VỤ THAM KHẢO NỘI BỘ

HỘI CHỨNG VIÊM PHÚC MẠC

PGS.TS. Phạm Đức Huấn

I. MỤC TIÊU HỌC TẬP

Sau khi học xong bài này, học viên có khả năng:

1. Trình bày được các nguyên nhân chính, sinh bệnh học và tổn thương giải phẫu bệnh của viêm phúc mạc toàn thể.

2. Mô tả được các dấu hiệu lâm sàng, cận lâm sàng của viêm phúc mạc toàn thể.

3. Trình bày được triệu chứng chính của các thể viêm phúc mạc toàn thể thường gặp.

II. NỘI DUNG

1. Đại cương

Viêm phúc mạc là phản ứng viêm cấp tính của phúc mạc với tác nhân viêm (vi khuẩn, hoá học...). Phản ứng viêm có thể khu trú được tác nhân gây bệnh (viêm phúc mạc khu trú), tiêu diệt được tác nhân gây bệnh và không để lại thương tổn gì cho phúc mạc hoặc ngược lại, không khu trú và tiêu diệt được tác nhân sẽ dẫn tới viêm phúc mạc toàn thể. Viêm phúc mạc gồm có ba loại là viêm phúc mạc tiên phát và viêm phúc mạc thứ phát và viêm phúc mạc thì ba. Trong đó viêm phúc mạc toàn thể thứ phát là nguyên nhân thường gặp nhất trong ngoại khoa và là nội dung chính của bài viết này.

Viêm phúc mạc do nhiều nguyên nhân gây ra nhưng đều có biểu hiện lâm sàng bằng các triệu chứng giống nhau và được gọi là hội chứng viêm phúc mạc.

Chẩn đoán viêm phúc mạc thường dễ và chủ yếu dựa vào lâm sàng trong các thể điển hình. Các phương pháp chẩn đoán cận lâm sàng có giá trị chẩn đoán trong các trường hợp khó, không điển hình.

Về điều trị, viêm phúc mạc toàn thể thứ phát là một cấp cứu ngoại khoa rất thường gặp, cần phải chẩn đoán sớm và phẫu thuật cấp cứu kết hợp với hồi sức tích cực.

2. Phân loại

2.1. Viêm phúc mạc tiên phát

Vi khuẩn xâm nhập vào ổ phúc mạc bằng đường máu, bạch huyết. Vi khuẩn gây bệnh thường là một loại, viêm phúc mạc do các nguyên nhân này điều trị nội khoa, không phải mổ. Viêm phúc mạc nguyên phát thường gặp nhất là nhiễm

THƯ VIỆN HUBT
TÀI LIỆU PHỤC VỤ THAM KHẢO NỘI BỘ

khuẩn dịch cổ trướng do E. Coli ở người bệnh xơ gan. Lao phúc mạc, viêm phúc mạc tiên phát do phế cầu ở trẻ nhỏ và người lớn có suy giảm miễn dịch, viêm phúc mạc do liên cầu khuẩn do catheter thẩm phân phúc mạc ít gặp hơn.

2.2. Viêm phúc mạc thứ phát

Vi khuẩn xâm nhập vào trong ổ phúc mạc qua tổn thương tạng vỡ vào ổ bụng như tổn thương ống tiêu hoá, gan mật, tụy do bệnh lý hay chấn thương. Các loại vi khuẩn gây bệnh gồm vi khuẩn ái khí và yếm khí. Đây là loại viêm phúc mạc thường gặp nhất và phải điều trị phẫu thuật cấp cứu.

Các nguyên nhân viêm phúc mạc thứ phát:

- Thủng các tạng vào ổ bụng: viêm ruột thừa, thủng ổ loét dạ dày - tá tràng, vỡ khối u đại tràng và u ruột non, thủng ruột do thương hàn, nhồi máu mạc treo viêm phúc mạc do sỏi mật, viêm túi mật, áp xe gan vỡ.
- Viêm phúc mạc sau mổ: bục miệng nối.
- Viêm phúc mạc do chấn thương: thủng ruột do chấn thương và vết thương bụng, thủng ruột do nội soi, can thiệp Xquang.

2.3. Viêm phúc mạc thì ba

Viêm phúc mạc thì ba liên quan đến nhiễm trùng tồn lưu, dai dẳng trong ổ bụng mặc dù đã được điều trị tốt (kháng sinh phù hợp và dẫn lưu tốt các ổ mủ hoặc mổ một hoặc nhiều lần để giải quyết nguyên nhân). Phúc mạc bị bội nhiễm bởi các vi khuẩn ít độc tính trở lên kháng thuốc. Các viêm phúc mạc loại này thường dẫn đến hội chứng suy đa tạng.

3. Sinh lý bệnh ảnh hưởng của viêm phúc mạc

Phản ứng viêm của phúc mạc làm tăng bài xuất dịch vào trong ổ bụng, dịch này gồm nhiều chất điện giải và protein. Lá phúc mạc dày lên do phù nề, sung huyết và mất bóng. Viêm phúc mạc làm liệt ruột, ứ trệ dịch trong ống tiêu hóa, làm hấp thu của ruột giảm, nôn dẫn tới khối lượng tuần hoàn giảm. Đồng thời với sự tác động của độc tố vi khuẩn làm ảnh hưởng tới chức năng sống còn của các cơ quan như gan, thận, phổi, tim...

Ảnh hưởng tới hệ tuần hoàn: giảm khối lượng tuần hoàn kết hợp với các yếu tố giãn mạch, độc tố của vi khuẩn tác động tới cơ tim dẫn tới tình trạng trụy tim mạch, suy tim.

Ảnh hưởng tới hệ hô hấp: thể tích khí lưu thông giảm do bụng trướng gây cản trở di động của cơ hoành. Mặt khác, độc tố của vi khuẩn làm tổn thương chất căng bề mặt của phế nang gây nguy cơ phù phổi cấp, sốc phổi.

Ảnh hưởng tới thận: có thể gây suy thận cơ năng do giảm khối lượng tuần hoàn, sẽ hồi phục tốt nếu được bồi phụ khối lượng tuần hoàn kịp thời. Nếu có tổn thương ống nephron của thận do trong độc tố của vi khuẩn thì việc điều trị sẽ rất khó khăn và phức tạp.

THƯ VIỆN HUBT
TÀI LIỆU PHỤC VỤ THAM KHẢO NỘI BỘ

Ảnh hưởng tới gan: do giảm khối lượng tuần hoàn, thiếu oxy trong máu, tan máu do độc tố của vi khuẩn có thể làm suy tế bào gan với biểu hiện tăng các men gan trong máu, hạ đường máu và rối loạn đông máu.

Các biểu hiện khác: chảy máu đường tiêu hóa, các rối loạn thần kinh, tâm thần do các chất chuyển hóa dở dang đổ vào hệ thống tuần hoàn, do chức năng gan giảm.

4. Triệu chứng lâm sàng của viêm phúc mạc

4.1. Cơ năng

Đau bụng là dấu hiệu chính, bao giờ cũng có. Đau bụng xuất hiện tại vị trí tương ứng với tạng bị tổn thương, sau đó lan dần ra khắp ổ bụng. Tính chất đau thường dữ dội, liên tục, có khi đau làm cho người bệnh không dám thở sâu.

Nôn hay buồn nôn do liệt ruột.

Bí trung đại tiện hoặc có khi ỉa chảy.

4.2. Toàn thân

Biểu hiện tình trạng nhiễm khuẩn, nhiễm độc, nhất là khi đến muộn. Thường có sốt cao, liên tục 39-40°C với các cơn rét và nóng. Hơi thở hôi, lưỡi bẩn. Vẻ mặt hốc hác, vã mồ hôi. Có thể có các dấu hiệu của sốc nhiễm khuẩn, nhiễm độc như mạch nhanh, huyết áp tụt. Bệnh nhân vật vã hay li bì. Muộn hơn có thể có biểu hiện của suy đa tạng.

4.3. Thực thể

- Co cứng thành bụng: co cứng thành bụng là tình trạng co cứng liên tục và đau của cơ thành bụng, ngoài ý muốn của người bệnh, không thể ấn cơ thành bụng xuống được khi khám. Dấu hiệu co cứng thể hiện ở khắp bụng và thường rõ nhất ở vùng có tạng tổn thương. Trong trường hợp điển hình sờ vào bụng thấy bụng cứng như gỗ hay còn gọi là "bụng gỗ". Đây là triệu chứng đặc trưng của viêm phúc mạc rất có giá trị để chẩn đoán.

- Phản ứng thành bụng: là tình trạng co cơ thành bụng khi sờ nắn bụng. Dấu hiệu này cũng gặp trong viêm phúc mạc.

- Cảm ứng phúc mạc: bụng trướng, ấn đau khắp bụng là dấu hiệu thường gặp khi bệnh nhân đến muộn, bệnh nhân già yếu trương lực cơ thành bụng yếu hay đã dùng thuốc giảm đau mạnh (morphin). Bụng trướng: khi bệnh nhân đến muộn.

- Gõ đục vùng thấp khi đến muộn do bụng có nhiều dịch, mất vùng đục trước gan trong các trường hợp thủng tạng rỗng, có nhiều hơi trong ổ bụng (gõ bụng bệnh nhân ở tư thế Fowler).

- Nghe bụng: bụng im lặng, không có nhu động ruột do liệt ruột.

THƯ VIỆN HUBT
TÀI LIỆU PHỤC VỤ THAM KHẢO NỘI BỘ

- Thăm trực tràng, âm đạo: túi cùng Douglas phồng, đau là dấu hiệu rất có giá trị trong viêm phúc mạc.

5. Triệu chứng cận lâm sàng

5.1. Xét nghiệm máu và sinh hóa

- Đánh giá tình trạng nhiễm khuẩn: số lượng bạch cầu tăng cao 15.000-20.000, chủ yếu là bạch cầu đa nhân trung tính, tốc độ lắng máu cao.

- Đánh giá chức năng các cơ quan gan, thận, hô hấp:

+ Suy thận: ure máu cao, creatinin cao.

+ Suy gan: bilirubin và các men gan tăng.

+ Suy hô hấp: độ bão hòa oxy trong máu động mạch thấp.

+ Rối loạn điện giải máu và thăng bằng toan-kiềm.

5.2. Chụp Xquang bụng

Chụp phim bụng không chuẩn bị có thể thấy các dấu hiệu rất có giá trị chẩn đoán như liềm hơi trong các trường hợp thủng tạng rỗng. Chọc rửa ổ bụng để chẩn đoán trong các trường hợp khó. Kỹ thuật được tiến hành bằng cách đưa một ống thông nhỏ qua thành bụng cạnh rốn vào túi cùng Douglas, nếu hút ra mủ, dịch tiêu hóa ngay là có giá trị chẩn đoán chắc chắn viêm phúc mạc, nếu không có thì truyền 500ml dịch NaCl 0,9% vào ổ bụng. Khi truyền gần hết dịch vào ổ bụng thì hạ thấp chai xuống để lấy lại dịch đã đưa vào ổ bụng và đánh giá: dịch đục, có thức ăn, mủ là bằng chứng của viêm phúc mạc. Khi nghi ngờ, soi dịch nếu có trên 500 bạch cầu /ml là bằng chứng viêm phúc mạc gặp trong khoảng 70% - 80% các trường hợp thủng tạng rỗng. Ngoài ra còn có thể thấy các dấu hiệu khác như mờ vùng thấp ổ bụng (dịch trong ổ bụng), các quai ruột giãn, thành các quai ruột dày do liệt ruột, dầy nếp phúc mạc thành bụng bên, có thể thấy mức nước và hơi do ứ dịch trong ruột.

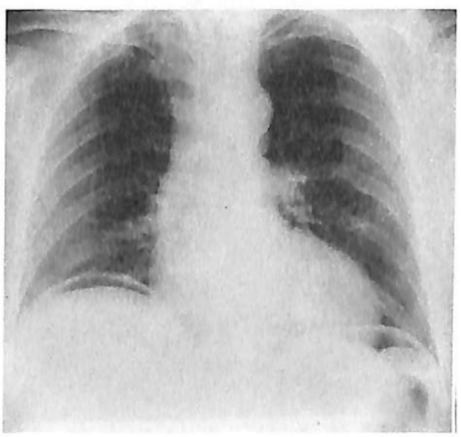

Hình 1. Liềm hơi trên phim chụp X quang.

THƯ VIỆN HUBT
TÀI LIỆU PHỤC VỤ THAM KHẢO NỘI BỘ

5.3. Chọc rửa ổ bụng

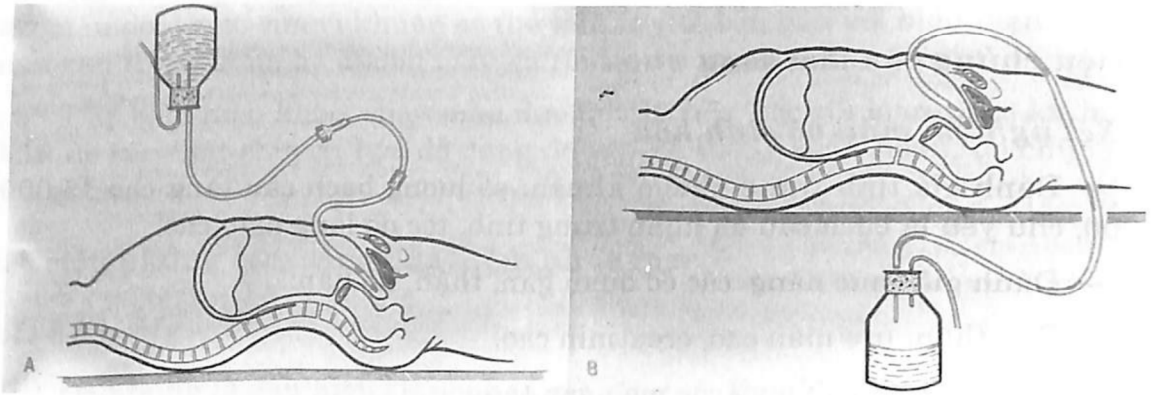

Hình 2. Chọc rửa ổ bụng

5.4. Siêu âm ổ bụng

Siêu âm ổ bụng là phương pháp đơn giản, tiện lợi, không không nguy hiểm rất có giá trị trong xác định có dịch trong ổ bụng với độ nhậy và độ chính xác cao. Ngoài ra siêu âm có thể phát hiện có khí trong ổ bụng hoặc có thể phát hiện được nguyên nhân viêm phúc mạc như ổ áp xe gan vỡ, viêm ruột thừa vỡ ...

5.5. Chụp cắt lớp vi tính ổ bụng

Chụp cắt lớp vi tính có khả năng phát hiện khí, dịch trong ổ bụng kể cả các bóng khí nhỏ trong ổ bụng với độ chính xác cao. Chụp cắt lớp vi tính còn có khả năng chẩn đoán được nguyên nhân gây viêm phúc mạc như viêm phúc mạc do viêm ruột thừa vỡ, do áp xe gan vỡ, u đại tràng vỡ. Chụp cắt lớp vi tính rất có giá trị trong chẩn đoán các trường hợp viêm phúc mạc khó ở những bệnh nhân suy giảm miễn dịch, viêm phúc mạc ở người già, người béo, viêm phúc mạc sau mổ, do chấn thương.

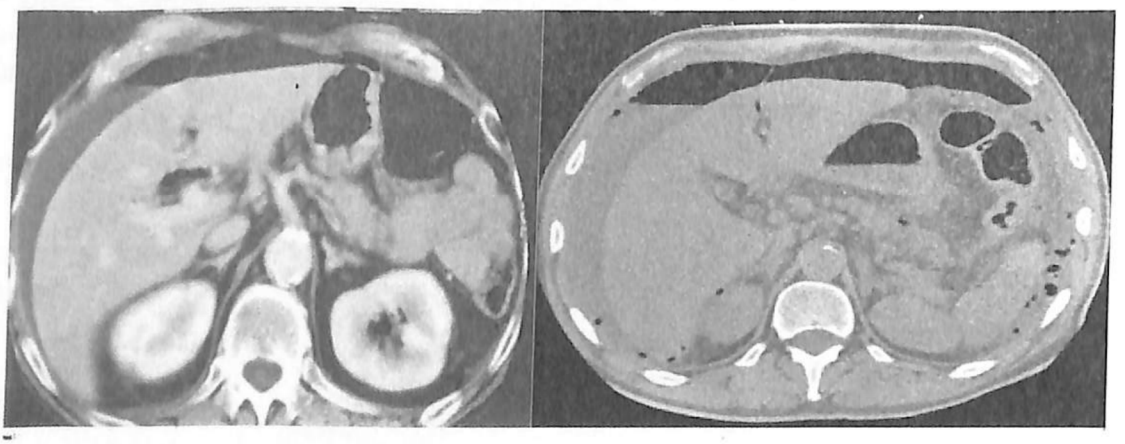

Hình 3. Hình ảnh khí và dịch trong ổ bụng trên phim chụp cắt lớp

THƯ VIỆN HUBT
TÀI LIỆU PHỤC VỤ THAM KHẢO NỘI BỘ

5.6. Nội soi chẩn đoán

Trong các trường hợp khó khăn như trường hợp bệnh nhân đa chấn thương, có hôn mê do chấn thương sọ não ...), nội soi ổ bụng chẩn đoán rất có giá trị. Nội soi ổ bụng có thể điều trị đồng thời cho một số nguyên nhân viêm phúc mạc như cắt ruột thừa, khâu ổ loét thủng dạ dày, thủng ruột...

6. Các nguyên nhân viêm phúc mạc thường gặp

6.1. Viêm phúc mạc do thủng ổ loét dạ dày tá tràng

Bệnh nhân thường có tiền sử đau thượng vị có chu kỳ. Đến viện vì đau bụng dữ dội, đột ngột vùng trên rốn như dao đâm. Khám bụng có dấu hiệu bụng co cứng như gỗ. Gõ bụng thấy mất vùng đục trước gan. Tình trạng toàn thân trong những giờ đầu ít thay đổi, dấu hiệu nhiễm khuẩn thường xuất hiện sau 6 - 12 giờ. Chụp bụng không chuẩn bị có liềm hơi ở 80% các trường hợp.

6.2. Viêm phúc mạc ruột thừa

Viêm ruột thừa thể điển hình: đau bụng vùng hố chậu phải, có biểu hiện của nhiễm khuẩn, sốt 37°5 - 38°C. Sau 24 - 48 giờ đau tăng và lan khắp ổ bụng. Khám bụng có dấu hiệu co cứng thành bụng, nhất là hố chậu phải. Thăm túi cùng phải và túi cùng Douglas phồng và đau. Toàn thân lúc này có hội chứng nhiễm trùng nặng: sốt cao 39 - 40°C, vẻ mặt hốc hác, mạch nhanh, huyết áp có thể hạ. Xét nghiệm: bạch cầu tăng cao 15.000 - 20.000. Siêu âm ổ bụng: ruột thừa to, có dịch trong ổ bụng, đặc biệt nhiều ở hố chậu phải và Douglas.

6.3. Viêm phúc mạc mật

Đau bụng vùng hạ sườn phải, sốt, vàng da tái diễn. Lần này đau tăng và lan ra khắp ổ bụng. Có thể có nôn và bí trung đại tiện. Toàn thân có biểu hiện tắc mật, nhiễm trùng: sốt cao 39 - 40°C, có cơn rét run, hơi thở hôi, lưỡi bẩn. Da, niêm mạc vàng. Khám bụng có co cứng thành bụng, đặc biệt vùng dưới sườn phải.

Xét nghiệm sinh hóa và huyết học có hai biểu hiện là tắc mật (bilirubin cao) và nhiễm khuẩn (bạch cầu cao 15.000 - 20.000). Siêu âm gan mật có thể thấy tình trạng tắc mật do sỏi đường mật hoặc hình ảnh viêm túi mật hoại tử, dịch ổ bụng, dịch nhiều dưới gan.

6.4. Viêm phúc mạc do ung thư đại tràng vỡ

Trước đó, bệnh nhân có thể có dấu hiệu bán tắc ruột (hội chứng Koenig) hay rối loạn phân như ỉa máu, nhầy mũi, mót rặn. Thể trạng gầy sút, mệt mỏi chán ăn không rõ nguyên nhân. Đột nhiên đau bụng dữ dội, lan ra khắp bụng. Toàn thân biểu hiện nhiễm khuẩn nhiễm độc nặng. Khám bụng có dấu hiệu co cứng thành bụng rất rõ. Chụp bụng không chuẩn bị có liềm hơi khoảng 70% - 80% các trường hợp. Chụp cắt lớp vi tính có hình hơi và dịch ổ bụng trên 90% các trường hợp, có thể phát hiện được u đại tràng.

THƯ VIỆN HUBT
TÀI LIỆU PHỤC VỤ THAM KHẢO NỘI BỘ

6.5. Viêm phúc mạc do viêm phần phụ

Thường gặp ở phụ nữ tuổi sinh sản, đau hạ vị và hai hố chậu, ra nhiều khí hư. Thăm khám bụng có co cứng hay cảm ứng phúc mạc chủ yếu ở bụng dưới và hai hố chậu. Thăm âm đạo thấy túi cùng phồng, đau, nhiều khí hư theo tay. Chọc dò qua túi cùng sau ra nhiều mủ.

Siêu âm: Hình ảnh viêm ứ mủ vòi trứng, thường cả hai bên. Viêm phúc mạc do viêm phần phụ rất khó chẩn đoán xác định và dễ chẩn đoán nhầm.

7. Nguyên tắc điều trị

7.1. Nguyên tắc điều trị

- Khi đã chẩn đoán viêm phúc mạc toàn thể thứ phát, phải mổ cấp cứu càng sớm càng tốt.
- Cần hồi sức tích cực cả trước, trong và sau mổ:
+ Bồi phụ lại khối lượng tuần hoàn.
+ Điều chỉnh các rối loạn nước và điện giải.
+ Đặt ống thông dạ dày hút làm bớt trướng bụng và chống nguy cơ trào ngược khi tiền mê.
+ Dùng kháng sinh phổ rộng, phối hợp kháng sinh diệt vi khuẩn kỵ khí.

7.2. Điều trị ngoại khoa

- Vô cảm: gây mê nội khí quản.
- Đường mổ phải rộng để xử trí tổn thương và làm sạch ổ bụng (thường đường trắng giữa trên hoặc dưới rốn).
- Tìm và giải quyết nguyên nhân gây viêm phúc mạc.
- Rửa sạch ổ bụng và đặt dẫn lưu ổ bụng sao cho có hiệu quả để dẫn lưu dịch ứ đọng và xuất tiết sau mổ, tránh áp xe tồn dư.
- Đóng bụng một lớp hay đóng cân cơ để da hở.
- Trong một số trường viêm phúc mạc hợp cụ thể, có thể mổ nội soi để xử lý tổn thương.

III. TÀI LIỆU THAM KHẢO

1. Brian, J-D (2011): Peritonitis and Abdominal sepsis, at Emedecine.com.
2. Tôn Thất Bách (2003): Cách khám bụng ngoại khoa, Bệnh án ngoại khoa, Triệu chứng học Ngoại khoa, NXB Y học.

THƯ VIỆN HUBT
TÀI LIỆU PHỤC VỤ THAM KHẢO NỘI BỘ

3. Michael Cotton (1990): Peritonitis and Intra-abdominal Abscess - Pelvic and Sub-phrenic, Primary Surgery Volumes 1 & 2, edited by Maurice King.
4. P.L Fagnier, D Serpeau, C Thomsen, T. Trunet (1992): peritonites aigues, EMC. Estomac interstin, 9045 A10.
5. Seguin P, Chanavaz C, Malledant Y (2007): les infections intra-abdominales aigues. Dans Peritonites Communautaieres, Paris, Springer.
6. Societe Nationale Fransaise de Gastro-enterologie (1999): peritonite aigue, Paris. Springer.
7. Universite Medicale Virtuelle francophone (2008- 2009): peritonite aigue.

THƯ VIỆN HUBT
TÀI LIỆU PHỤC VỤ THAM KHẢO NỘI BỘ

KHÁM HẬU MÔN TRỰC TRÀNG

PGS.TS. Phạm Đức Huấn

I. MỤC TIÊU HỌC TẬP

Sau khi học bài này, học viên có khả năng:

1. Khai thác được các triệu chứng cơ năng của các bệnh thường gặp vùng hậu môn trực tràng.

2. Trình bày được kỹ thuật khám hậu môn trực tràng.

3. Mô tả được được các tổn thương bệnh lý thường gặp ở hậu môn trực tràng.

II. NỘI DUNG

1. Đại cương

Bệnh lý vùng hậu môn trực tràng rất đa dạng và thường gặp. Biểu hiện của bệnh rất thay đổi nhiều khi khó chẩn đoán. Khám hậu môn trực tràng là kỹ thuật thăm khám cơ bản, quan trọng trong thăm khám toàn diện của các bác sĩ lâm sàng, đặc biệt khi bệnh nhân có các triệu chứng gợi ý đến các bệnh lý vùng này. Trong thực tế, trong thực tế còn nhiều thiếu sót trong chẩn đoán và điều trị các bệnh lý vùng hậu môn trực tràng do bác sĩ lâm sàng không thăm khám hoặc thăm khám không đúng kỹ thuật.

Khi thăm khám hậu môn trực tràng cần chú ý đến đặc điểm tâm lý của người bệnh, nhất là phụ nữ, thường e ngại khi kể bệnh và khi phải khám ở vùng này. Do vậy, việc giải thích kỹ cách thăm khám cho người bệnh là rất cần thiết.

Trong khám hậu môn trực tràng đòi hỏi một phòng khám chuyên khoa, có đủ phương tiện và trang thiết bị chuyên khoa là rất cần thiết.

2. Hỏi bệnh

Hỏi bệnh có vai trò rất quan trọng trong định hướng chẩn đoán các bệnh ở hậu môn trực tràng. Hỏi bệnh để tìm các triệu chứng cơ năng của các bệnh hậu môn trực tràng, gồm chảy máu, chảy dịch, mủ, đau, xuất hiện các khối ở vùng hậu môn, tầng sinh môn và các rối loại đại tiện

2.1. Chảy máu

Chảy máu trực tràng là hiện tượng chảy máu đỏ qua hậu môn, cần phân biệt với ỉa phân đen trong chảy máu đường tiêu hóa trên. Việc xác định đặc điểm chảy máu giúp định hướng cho chẩn đoán bệnh:

- Chảy máu trước hoặc sau khi đại tiện, máu chảy thành tia như cắt tiết gà hoặc chỉ dính vào giấy vệ sinh thường gặp trong bệnh trĩ.

THƯ VIỆN HUBT
TÀI LIỆU PHỤC VỤ THAM KHẢO NỘI BỘ

- Máu chảy sau đại tiện, mức độ ít, chỉ dính vào giấy vệ sinh kèm theo đau thắt, kéo dài nhiều giờ sau đại tiện là triệu chứng của nứt kẽ hậu môn.

- Máu dính vào khuôn phân, máu lẫn chất nhầy thường gặp trong ung thư đại tràng, trực tràng.

2.2. Đau vùng hậu môn

- Đau vùng hậu môn và tầng sinh môn cũng là lý do thường gặp. Tính chất đau thường liên quan đến các bệnh khác nhau ở vùng này:

- Đau thắt ở hậu môn sau đại tiện và kéo dài vài giờ sau đại tiện, nhiều khi làm bệnh nhân sợ không dám đại tiện là tính chất đau của bệnh nứt kẽ hậu môn.

- Đau khởi phát đột ngột, đau dữ dội và liên tục, đau không tăng khi đại tiện gặp trong bệnh trĩ tắc mạch.

- Đau tăng dần, đau liên tục, nhức nhối, không liên quan tới đại tiện gặp trong áp xe cạnh hậu môn.

2.3. Ngứa hậu môn

Ngứa vùng hậu môn là triệu chứng thường gặp ở hậu môn. Cần hỏi và thăm khám kỹ để tìm các bệnh ngoài da như nhiễm trùng, ký sinh trùng, nấm, virus, dị ứng

2.4. Chảy dịch

Dịch có thể chảy qua lỗ hậu môn hoặc lỗ ở cạnh hậu môn. Dịch mủ chảy từng đợt tại các lỗ ở cạnh hậu môn thì nguyên nhân thường do các bệnh nhiễm trùng như bệnh Verneuil, viêm nang lông, rò cạnh hậu môn. Dịch mủ chảy qua lỗ hậu môn thì nguyên nhân thường là do áp xe liên cơ thắt. Nếu dịch nhầy lẫn máu, cần phải nghĩ đến các bệnh lý trực tràng như ung thư trực tràng, viêm đại trực tràng. Có khi chỉ thấy có cảm giác ẩm ướt do sa trĩ hoặc viêm da quanh hậu môn.

2.5. Các khối ở hậu môn, tầng sinh môn

Lý do đến khám bệnh vì xuất hiện các khối ở hậu môn và tầng sinh môn cũng rất hay gặp. Các khối này có thể là trĩ tắc mạch, áp xe cạnh hậu môn, các khối u lành hoặc ung thư hậu môn.

- Các khối xuất hiện đột ngột ở rìa hậu môn kèm theo đau chói là khối trĩ tắc mạch.

- Các khối cạnh hậu môn đau nhức nhối kèm sốt cao là khối áp xe cạnh hậu môn.

2.6. Các triệu chứng liên quan đến đại tiện

- Hội chứng trực tràng: Bệnh nhân có cảm giác đau quặn, mót rặn, đại tiện chỉ có nhầy, không có phân. Khi người bệnh có triệu chứng này cần phải nghĩ đến ung thư trực tràng.

THƯ VIỆN HUBT
TÀI LIỆU PHỤC VỤ THAM KHẢO NỘI BỘ

- Các khối xuất hiện khi đại tiện, sau đại tiện khối tự co vào hậu môn hoặc người bệnh phải lấy tay đẩy vào. Các khối này là búi trĩ sa hoặc sa trực tràng.

- Ỉa lỏng: đại tiện > 3 lần/ngày, phân loãng.

- Táo bón: đại tiện < 3 lần/tuần, phân rắn khô, khó đại tiện, hay phải rặn.

- Thay đổi khuôn phân: khuôn phân nhỏ, dẹt, xuất hiện thường xuyên, hay gặp trong u trực tràng.

- Đại tiện khó, cảm giác đại tiện không hết phân, đôi khi bệnh nhân phải lấy tay đè ép vào tầng sinh môn. Trong trường hợp này cần nghĩ đến bệnh sa trực tràng vào thành sau âm đạo.

- Đại tiện không tự chủ: hỏi để biết không tự chủ là thường xuyên hay từng đợt, mức độ không tự chủ khi đại tiện phân đặc hay lỏng gặp trong đứt cơ thắt, nhão cơ thắt.

3. Khám hậu môn - trực tràng

3.1. Thăm khám lâm sàng

Phòng khám và dụng cụ khám: phòng khám riêng, kín đáo, đèn chiếu sang với ánh sáng lạnh là tốt nhất, bàn khám hậu môn trực tràng. Dụng cụ thăm khám gồm có găng khám, dầu bôi trơn, ống soi hậu môn - trực tràng, kìm sinh thiết, bơm tiêm và thuốc tê, bộ dụng cụ tiểu phẫu, gạc để cầm máu.



Hình 1. Ống soi hậu môn

3.1.1. Tư thế khám

Cần giải thích và hướng dẫn người bệnh tỉ mỉ trước và trong khi khám để có sự phối hợp tốt của người bệnh. Bệnh nhân cởi hết quần, bộc lộ rõ vùng hậu môn.

THƯ VIỆN HUBT
TÀI LIỆU PHỤC VỤ THAM KHẢO NỘI BỘ

Có bốn tư thế khám:

- Tư thế gối ngực: người bệnh quỳ gối chổng mông, ngực và một bên má áp sát mặt bàn.

- Tư thế nằm ngửa: đùi gập vào bụng, hai tay ôm gối kéo vào bụng.

- Tư thế sản khoa.

- Tư thế nằm nghiêng trái: bệnh nhân nằm nghiêng trái, chân trái duỗi nhẹ, gối và háng phải gấp nhẹ, mông nhô nhẹ ra ngoài bàn khám.



Hình 2. Tư thế bệnh nhân - trên: tư thế gối ngực. - dưới: tư thế nghiêng trái

3.1.2. Nhìn

Người khám dùng hai bàn tay áp lên hai mông bệnh nhân, hai ngón cái banh mông sang hai bên kéo căng các nếp da cạnh hậu môn và bộc lộ rõ vùng da trơn của hậu môn. Khi thăm khám cần có đèn chiếu sáng, chiếu tập trung vào vùng hậu môn. Các tổn thương có thể nhìn thấy:

- Lỗ hậu môn không kín, thường có phân ở lỗ hậu môn: tổn thương cơ thắt hậu môn, cơ thắt nhão.

- Mủ chảy ra từ lỗ hậu môn: áp xe liên cơ thắt.

- Vết loét hình vợt, bờ rõ, đáy đỏ, có thể nhìn thấy các sợi cơ thắt trong, thường ở vị trí 6 giờ: nứt kẽ hậu môn.

- Khối lồi màu xanh thẫm, rất đau khi chạm vào: trĩ ngoại tắc mạch.

- Khối niêm mạc đỏ sẫm, có thể lấy tay đẩy lên hoặc không đẩy lên được: sa trĩ nội.

Nếu có tắc mạch thì thấy các điểm đen, rất đau, kèm phù nề nhiều.

- Khối niêm mạc hồng, sa ngoài hậu môn hình đồng tâm: sa trực tràng.

Khối căng đỏ cạnh hậu môn: áp xe cạnh hậu môn, lỗ rò chảy dịch, mủ ở cạnh hậu môn: rò hậu môn. Khối u sùi hoặc loét cứng hậu môn: ung thư ống hậu môn.

3.1.3. Sờ nắn hậu môn và vùng quanh hậu môn

Người khám dùng tay phải có đeo găng, sờ nắn lỗ hậu môn và xung quanh lỗ hậu môn bằng ngón trỏ và ngón cái. Khi sờ nắn có thể xác định được tình trạng cơ thắt, các khối áp xe cạnh hậu môn, đường xơ của rò hậu môn và các khối u ở hậu môn.

THƯ VIỆN HUBT
TÀI LIỆU PHỤC VỤ THAM KHẢO NỘI BỘ

Trương lực cơ thắt: cơ thắt nhão ở người già, ung thư trực tràng xâm lấn cơ thắt. Tăng trương lực cơ thắt trong bệnh nứt kẽ hậu môn.

- Áp xe cạnh hậu môn: khối căng đau cạnh hậu môn.

- Rò hậu môn: đường xơ chắc dưới da đi từ lỗ rò cạnh hậu môn về phía hậu môn.

- Ung thư ống hậu môn: u sùi hoặc loét cứng ở lỗ hậu môn.

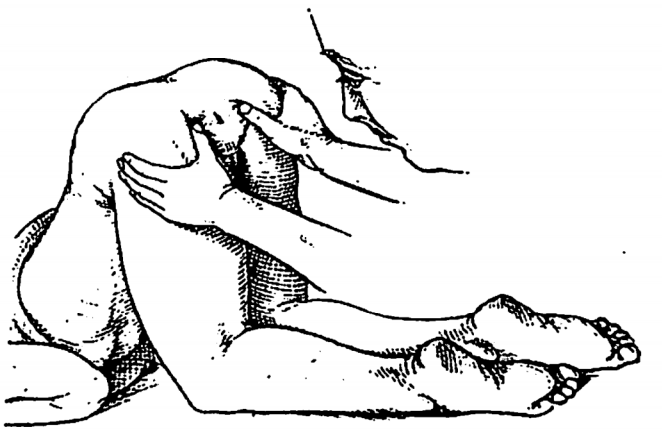

Hình 3. Nhìn hậu môn

3.1.4. Thăm hậu môn - trực tràng

Người khám dùng ngón trỏ có đeo găng (ngón tay út nếu khám cho trẻ em), bôi dầu trơn hoặc thuốc mỡ có thuốc tê đưa nhẹ nhàng vào lỗ hậu môn, đồng thời yêu cầu bệnh nhân rặn nhẹ. Khi ngón trỏ đã vào trong ống hậu môn thì yêu cầu bệnh nhân làm động tác nín thắt hậu môn để đánh giá mức co của cơ thắt hậu môn. Tiếp tục đưa ngón tay lên cao và dùng ngón trỏ thăm dò hết chu vi trực tràng theo chiều kim đồng hồ và ngược lại. Cần kết hợp với tay kia để khám bụng hoặc thăm âm đạo (ở phụ nữ). Dùng ngón tay thăm trực tràng có thể thăm khám lên tới 8-10cm của trực tràng. Thăm trực tràng có thể phát hiện được các tổn thương, bệnh lý của thành trực tràng, qua thành trực tràng kết hợp với thăm khám bụng, âm đạo có thể phát hiện được các tổn thương của các tạng lân cận như tiền liệt tuyến, tử cung, buồng trứng, vách trực tràng - âm đạo, túi cùng Douglas.

Bình thường thăm trực tràng không gây đau, niêm mạc trực tràng nhẵn, mềm mại, các túi cùng không phồng, không cảm nhận được khi khám. Thăm trực tràng là động tác thăm khám quan trọng nhất và có thể phát hiện các tổn thương.

Cơ thắt hậu môn nhão, đứt cơ thắt hậu môn hoặc tăng trương lực, thắt quá chặt và rất đau gặp trong nứt kẽ hậu môn.

Khối sùi cứng hoặc ổ loét cứng, bờ cao, gồ ghề ở thành trực tràng, có máu dính vào găng ngón tay thăm khám: ung thư trực tràng.

Khối tròn, mặt khối nhẵn, kích thước nhỏ hoặc to khác nhau, di động, có cuống hoặc không cuống: polyp trực tràng.

Khối căng, đau ở thành trực tràng, có mủ dính găng ngón tay: áp xe liên cơ thắt.

THƯ VIỆN HUBT
TÀI LIỆU PHỤC VỤ THAM KHẢO NỘI BỘ

Lỗ hậu môn hẹp, xơ cứng: hẹp hậu môn, không có lỗ hậu môn (teo hậu môn) hoặc có lỗ hậu môn nhưng ngón tay chỉ lên được một đoạn rồi tắc lại (teo trực tràng bẩm sinh).

Các tổn thương của các cơ quan lân cận: túi cùng Douglas phồng, đau (trong viêm phúc mạc), u phì đại tiền liệt tuyến, rò vách âm đạo trực tràng, khối u tử cung, buồng trứng, tiểu khung.

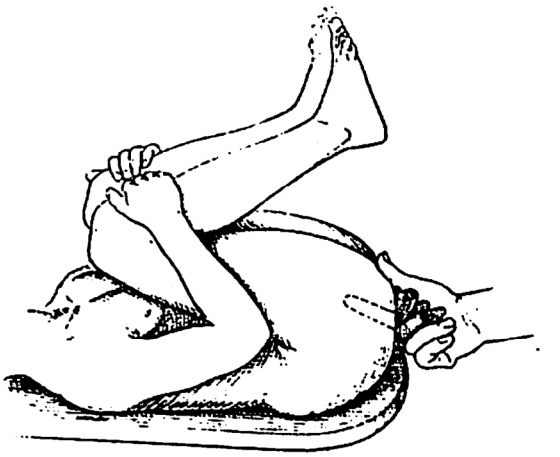

Hình 4. Thăm hậu môn - trực tràng

3.1.5. Soi hậu môn - trực tràng

Soi hậu môn trực tràng là một thăm khám quan trọng, cho phép nhìn thấy các tổn thương trong trực tràng và làm sinh thiết để chẩn đoán xác định bệnh bằng mô bệnh học. Soi hậu môn - trực tràng có thể bằng ống cứng hoặc ống soi mềm. Soi bằng ống soi cứng thuận tiện vì đơn giản, có thể thực hiện ngay tại phòng khám hậu môn - trực tràng. Ống soi có chiều dài khác nhau để soi từ ống hậu môn đến đoạn nối với đại tràng chậu hông. Soi hậu môn trực tràng có một số chống chỉ định tương đối như hẹp hậu môn, đau nhiều do viêm nhiễm nặng hoặc nứt kẽ hậu môn gây đau nhiều.

Kỹ thuật soi hậu môn - trực tràng ống cứng: trực tràng được chuẩn bị sạch phân. Bệnh nhân nằm tư thế gối ngực hoặc tư thế trên bàn chuyên dụng khám hậu môn- trực tràng. Ống soi có nòng được bôi trơn. Khi đưa ống soi vào hậu môn, yêu cầu bệnh nhân rặn nhẹ để làm giãn cơ thắt. Đưa ống soi nhẹ nhàng qua lỗ hậu môn vào trực tràng đến hết chiều dài, rút bỏ nòng, rút dần ống soi và quan sát thành trực tràng từ trong ra ngoài. Có thể yêu cầu bệnh nhân rặn để phát hiện sa niêm mạc trực tràng, sa búi trĩ. Khi soi, thấy các tổn thương cần sinh thiết nhiều mảnh để chẩn đoán mô bệnh học.

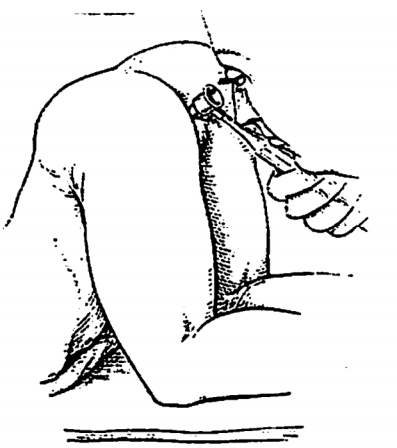

Hình 5. Soi hậu môn - trực tràng

Các tổn thương có thể thấy khi soi:

- Ung thư trực tràng: khối u sùi, ổ loét sùi bờ cao, chắc, dễ chảy máu khi chạm dụng cụ vào.
- Polyp trực tràng: khối tròn, bề mặt nhẵn, có cuống hoặc không.
- Các tổn thương viêm, loét niêm mạc trực tràng do viêm hoặc xạ trị.
- Các búi trĩ nội.

THƯ VIỆN HUBT
TÀI LIỆU PHỤC VỤ THAM KHẢO NỘI BỘ

Các khối u dưới niêm mạc, hoặc áp xe liền cơ thắt, các khối u bên ngoài đẩy lồi niêm mạc trực tràng.

4. Cận lâm sàng

4.1. Chụp Xquang đại - trực tràng

Chụp Xquang đại - trực tràng bằng thụt thuốc cản quang baryt thường quy của trực tràng. Hình ảnh ung thư trực tràng trên phim chụp có hình khuyết không đều, hình đoạn trực tràng chít hẹp hoặc hình cắt cụt khi khối u đã gây hẹp, tắc ruột. Chụp đối quang kép có thể phát hiện được các khối u sớm của trực tràng. Ngày nay, với sự phát triển và sự ưu thế của soi trực tràng - đại tràng, chụp Xquang trực tràng ít được sử dụng.

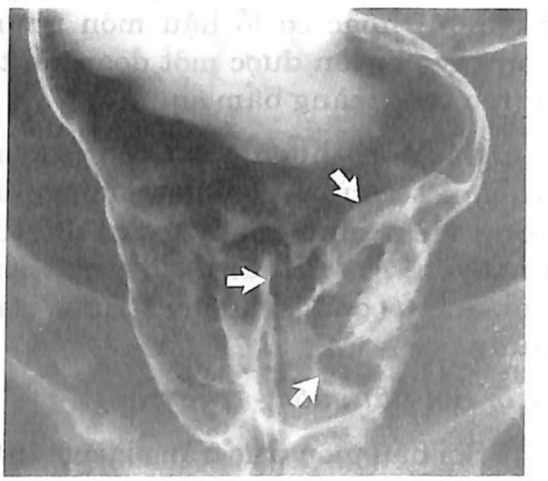

Hình 6. Hình ảnh ung thư trực tràng trên phim chụp Xquang trực tràng

4.2. Siêu âm nội soi hậu môn trực tràng

Siêu âm nội soi trực tràng được chỉ định và rất có giá trị trong xác định mức độ xâm lấn thành và di căn hạch khu vực của ung thư hậu môn - trực tràng, trong chẩn đoán đứt cơ thắt hậu môn, trong chẩn đoán rò và áp xe hậu môn.

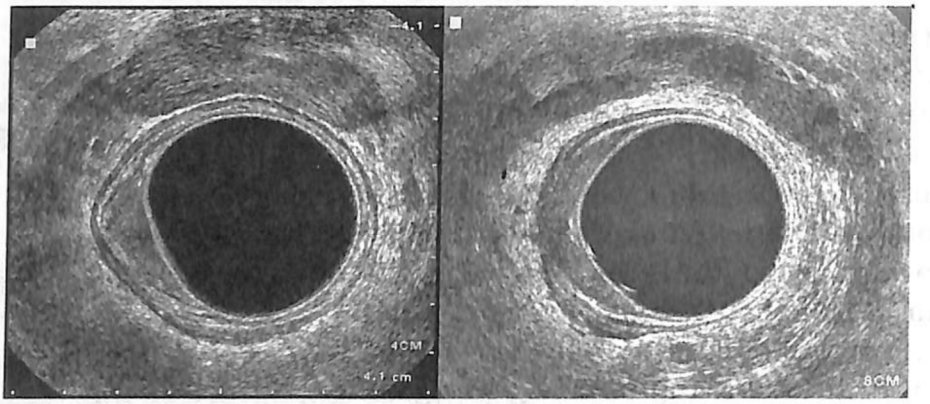

A B

Hình 7. Hình ảnh siêu âm nội soi ung thư trực tràng
A: ung thư T1, B: ung thư T3 có di căn hạch

THƯ VIỆN HUBT
TÀI LIỆU PHỤC VỤ THAM KHẢO NỘI BỘ

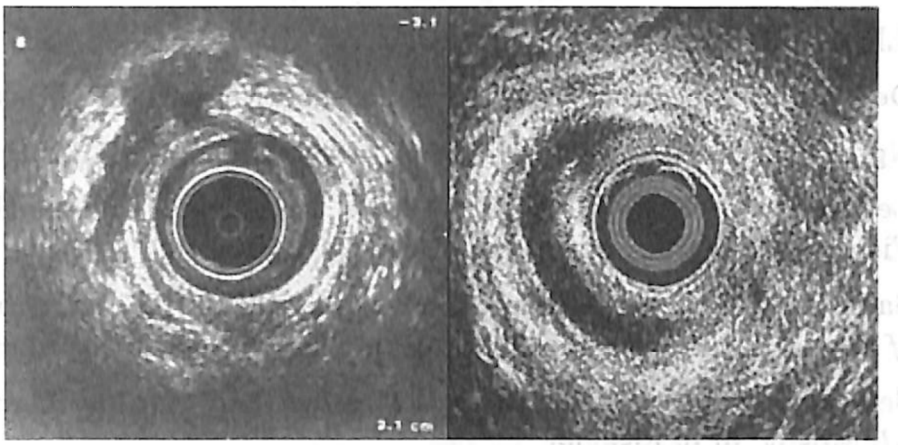

A B

Hình 8. A: hình ảnh siêu âm rò hậu môn, B: hình ảnh đứt cơ tròn trong hậu môn

4.3. Chụp cộng hưởng từ

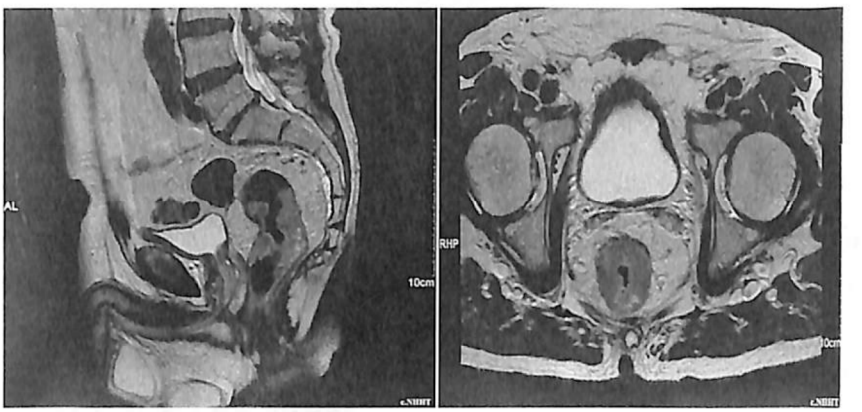

Hình 9. Hình ảnh ung thư trực tràng trên chụp cộng hưởng từ

Chụp cộng hưởng từ rất có giá trị để đánh giá mức độ xâm lấn thành, mạc treo trực tràng, di căn hạch khu vực để lựa chọn phương pháp điều trị ung thư trực tràng. Chụp cộng hưởng từ còn được áp dụng để xác định đường rò trong rò hậu môn.

4.4. Các thăm dò chức năng hậu môn - trực tràng

- Đo áp lực hậu môn trực tràng được chỉ định cho những trường hợp đại tiện không tự chủ, táo bón nặng.

- Ghi điện cơ và biểu đồ tống phân (Defecography) trên màn huỳnh quang tăng sáng hay trên băng hình được áp dụng cho những bệnh nhân rối loại tự chủ.

Các phương pháp này vừa giúp chẩn đoán vừa giúp đánh giá khả năng điều trị.

THƯ VIỆN HUBT
TÀI LIỆU PHỤC VỤ THAM KHẢO NỘI BỘ

III. TÀI LIỆU THAM KHẢO

1. Denis J (1994): Proctologie pratique.Laborratoires J.P. Martin
2. Nguyễn Đình Hối (2002): Hậu môn trực tràng học. NXB Y Học
3. Lemarchand N, Fellous K (1999): Pathologie anale: Hemoroides, Fissure anal et Suppurations. EMC. 24 060-A-10.
4. Sabiston, David C., Townsend, Courtney M. (2012), *Sabiston Textbook of Surgery, 19th ed,* Saunders, An Imprint of Elsevier, Philadelphia.
5. Seidel, Henry M (2010): *Mosby's Physical Examination Handbook. 7th ed*, Mosby, nt of Elsevier.
6. Sarles J-C (1991): Proctologie chiurgicale. Pathologie chirurgicale, Masson (2), 289-295.

THƯ VIỆN HUBT
TÀI LIỆU PHỤC VỤ THAM KHẢO NỘI BỘ

KHÁM CHI TRÊN, CHI DƯỚI

ThS. Phùng Ngọc Hoà

I. MỤC TIÊU HỌC TẬP

Sau khi học bài này, học viên có khả năng:

1. Xác định được các mốc giải phẫu của chi trên, chi dưới, xương chậu.

2. Khám và đo được tầm vận động bình thường của chi.

3. Phát hiện được các dấu hiệu bệnh lý của hệ xương khớp (gãy xương, trật khớp, các di chứng sau chấn thương)

4. Thực hiện được các nghiệm pháp thường dùng.

II. NỘI DUNG

1. Đại cương

1.1. Nguyên tắc

- Khám chi trong phòng khám chuyên khoa có đầy đủ phương tiện để khám.
- Khám theo trình tự: nhìn, sờ, đo chi và đo biên độ vận động của khớp.
- So sánh hai bên.

1.2. Dụng cụ cần thiết để khám

- Phòng khám bệnh: rộng rãi, sạch sẽ, thoáng mát.
- Bệnh nhân làm các động tác, đi lại thoải mái để thầy thuốc quan sát được dễ dàng.
- Một giường khám có bề mặt phẳng (không có thành giường 4 bên).
- Một ghế đẩu (ghế không có tựa).
- Dụng cụ để khám: 1 thước đo bằng vải, 1 thước đo góc, 1 búa phản xạ, bút vẽ trên da, kim và tăm bông để khám cảm giác.
- Ngoài ra còn cần thêm các miếng ván gỗ có chiều dày từ 0,5 - 3cm để đo nhanh chiều dài chi dưới so với bên lành.

2. Cách khám chi

2.1. Nhìn

Là một bước quan trọng đầu tiên, rất có giá trị để gợi ý chẩn đoán bệnh. Một số bệnh lý xương - khớp chỉ cần nhìn cũng có thể chẩn đoán được.

THƯ VIỆN HUBT
TÀI LIỆU PHỤC VỤ THAM KHẢO NỘI BỘ

- Nhìn tư thế chung của bệnh nhân khi đến khám: đi thẳng gối như người đi duyệt binh là dấu hiệu bệnh dính khớp gối, đi kiểu "vạt tép" là khả năng liệt thần kinh hông khoeo ngoài.

- Trẻ em bị chân cong chữ O (vòng kiềng): khi duỗi thẳng hai chân thì hai mắt cá trong chạm nhau.

- Trẻ em bị chân cong chữ X (chân choãi): khi duỗi thẳng hai chân, thì hai lồi cầu trong xương đùi chạm nhau.

- Quan sát da bệnh nhân: có vết thương? Có u nổi lên không? Có đổi màu so với bên lành không (U máu? Reckling haugen)? Lệch trục chi? Ví dụ: lỗ dò ở các đầu xương gặp ở trẻ em dễ do viêm xương.

2.2. Sờ

- *Chọn mốc và đánh dấu*

Các mốc xương thường là các mỏm, lồi củ nhô lên dưới da hoặc khe khớp, sờ thấy được. Không bao giờ chọn mốc là phần mềm vì nó sẽ không chính xác khi bệnh nhân thay đổi tư thế.

Sau khi xác định được mốc, cần dùng bút đánh dấu.

- Ở chi trên: mỏm cùng, củ lớn xương cánh tay, mỏm trên lồi cầu ngoài, mỏm trên lồi cầu trong, mỏm khuỷu, chỏm xương quay, mỏm trâm quay, mỏm trâm trụ...

- Ở chi dưới: gai chậu trước trên, mấu chuyển lớn, lồi cầu ngoài, khe ngoài khớp gối, lồi củ trước xương chày, chỏm xương mác, mắt cá trong, mắt cá ngoài.

- *Sờ tìm các dấu hiệu:*

- Có điểm đau hay không?

- Có u, cục gì hay không: sờ thấy u cứng, rắn thường là các u xương, can xấu xương, hay u mềm, nông ở ngay sát da như u mỡ, u máu.

- Khám cảm giác: nông, sâu:

+ Khám cảm giác nông bằng kích thích đau hoặc nhiệt độ (cảm giác thống, nhiệt).

+ Khám cảm giác sâu bằng cách bảo bệnh nhân xác định được thứ tự từng ngón chân, ngón tay khi người khám sờ vào.

2.3. Đo chi

2.3.1. Nguyên tắc đo chi

- Dựa vào mốc xương để đo.

- So sánh với chi lành.

- Dùng các loại thước để đo.

THƯ VIỆN HUBT
TÀI LIỆU PHỤC VỤ THAM KHẢO NỘI BỘ

Có ba cách đo chi: đo trục chi, đo chiều dài, đo chu vi chi.

2.3.2. Đo trục chi

- ***Trục chi trên*** là một đường nối từ mỏm cùng vai, đi qua giữa nếp khuỷu, đến giữa nếp gấp cổ tay (giữa ngón 3). Khớp khuỷu mở ra ngoài một góc 10 độ.



Hình 1. Trục chi trên (góc khuỷu mở ra ngoài 10 độ)



Hình 2. Trục chi dưới (góc khớp gối mở ra ngoài 10 độ)

- ***Trục chi dưới*** là một đường nối từ gai chậu trước trên, đi qua giữa khớp gối, đến giữa nếp gấp cổ chân (kẽ ngón 1 và 2). Khớp gối mở ra ngoài một góc 10 độ.

2.3.3. Đo vòng chi (đo chu vi chi)

Từ một mốc xương đã chọn, đo lên hoặc xuống một đoạn 10, 15, 20cm, đánh dấu nơi này, sau đó dùng thước dây đo vòng chi nơi vừa đánh dấu rồi so sánh với bên lành.

2.3.4. Đo chiều dài

- Dùng thước dây đo chiều dài giữa hai mốc xương đã chọn.
- Chiều dài tương đối: chiều dài đo qua một khớp.
- Chiều dài tuyệt đối: chiều dài đo không qua một khớp.

Chi cần đo	Chiều dài tương đối	Chiều dài tuyệt đối
Cánh tay	Từ mỏm cùng vai đến mỏm trên lồi cầu ngoài cánh tay	Từ củ lớn đến mỏm trên lồi cầu ngoài cánh tay.
Cẳng tay	Từ mỏm trên lồi cầu ngoài đến mỏm trâm quay	Từ mỏm khuỷu đến mỏm trâm trụ
Chi dưới	Từ gai chậu trước trên đến đỉnh mắt cá trong	Từ mấu chuyển lớn đến đỉnh mắt cá ngoài

THƯ VIỆN HUBT
TÀI LIỆU PHỤC VỤ THAM KHẢO NỘI BỘ

2.4. Cách đo và ghi biên độ vận động của khớp

- Đo và ghi biên độ vận động của khớp theo ***tư thế xuất phát O*** (Zero starting position).

- Tư thế xuất phát O là tư thế bình thường về giải phẫu của một người đứng thẳng, hai ngón chân cái chạm vào nhau, bàn tay buông thõng dọc thân mình, lòng bàn tay úp vào trong.

- Ở tư thế này, tất cả các khớp trong cơ thể được xem là 0° và tính từ đây để đo cử động một khớp nào đó.

- Vận động các khớp được khám theo từng cặp: gấp - duỗi, sấp - ngửa, xoay trong - xoay ngoài, dạng - khép, nghiêng quay - nghiêng trụ

2.5. Cách gọi tên các cử động khớp

- Động tác gấp là cử động của một khớp kể từ tư thế xuất phát 0.

- Động tác duỗi là cử động của một khớp trở về tư thế xuất phát 0.

Động tác gấp duỗi ở cổ chân: gọi là gấp về phía gan chân và gấp về phía mu chân (thực chất là duỗi cổ chân, nhưng hay quen gọi là gấp).

- Duỗi quá mức là cử động theo hướng ngược lại với gấp.

- Khép là đưa phần chi khép dần về trục cơ thể.

- Dạng là đưa phần chi ra xa trục cơ thể. Riêng ở cổ tay thì hay dùng danh từ nghiêng phía trụ, hay nghiêng phía quay.

- Ngửa là động tác quay lòng bàn tay, bàn chân hướng ra mặt trước của cơ thể hay hướng lên trên. Còn sấp là ngược lại, quay hướng ra mặt sau hay xuống dưới.

Thí dụ 1. Đo tầm hoạt động gấp - duỗi khớp khuỷu được các chỉ số:

Khớp khuỷu	Gấp	Duỗi	Ưỡn ra sau	Cách ghi
Bệnh cảnh 1	150 độ	0 độ		150/0/0
Bệnh cảnh 2	150 độ	0 độ	5 độ	150/0/5
Bệnh cảnh 3	150 độ	90 độ		150/0/0
Bệnh cảnh 4	90 độ	0 độ		90/0/0
Bệnh cảnh 5	90 độ	90 độ		90/90/0
Bệnh cảnh 6	0 độ	0 độ		0/0/0

Đánh giá các bệnh cảnh:

Bệnh cảnh 1: khớp khuỷu hoàn toàn bình thường.

Bệnh cảnh 2: bình thường ở một số phụ nữ, trẻ em có lỏng khớp sinh lý.

THƯ VIỆN HUBT
TÀI LIỆU PHỤC VỤ THAM KHẢO NỘI BỘ

Bệnh cảnh 3: khuỷu gấp hết nhưng không duỗi thẳng được, chỉ 90°.

Bệnh cảnh 4: khớp khuỷu duỗi hết nhưng chỉ gấp được 90°.

Bệnh cảnh 5: khớp khuỷu cứng ở tư thế 90°.

Bệnh cảnh 6: khớp khuỷu cứng ở tư thế 0 độ (duỗi thẳng).

Thí dụ 2. Khám sấp ngửa (S - N) cẳng tay, có 6 trường hợp sau:

TT	Kết quả	Ý nghĩa
1	S - N: 85/0/90	Biên độ vận động khớp bình thường.
2	S - N: 90/60/0	Không ngửa được cẳng tay, cẳng tay luôn sấp từ 60 - 90 độ.
3	S - N: 0/60/90	Không sấp được cẳng tay, cẳng tay luôn ngửa từ 60 - 90 độ.
4	S - N: 0/0/0	Cẳng tay luôn ở tư thế trung bình, không sấp và ngửa được.
5	S - N: 0/60/60	Cẳng tay luôn ở tư thế ngửa 60 độ.
6	S - N: 60/60/0	Cẳng tay luôn ở tư thế sấp 60 độ.

3. Thăm khám vùng vai và cánh tay

- Nhìn xem đường cong bình thường của bờ vai, xem hai vai có cân đối lúc bệnh nhân đứng hay không?

- Khi khám vai cần đứng sau bệnh nhâ, quan sát các cử động. Yêu cầu bệnh nhân chắp hai tay ra sau gáy, rồi ra sau lưng.

- Sờ xem cơ có bị teo, nhất là cơ trên gai; sờ hố nách xem hạch viêm, áp xe? Sờ tìm vị trí chỏm xương cánh tay, khi cho cử động, sờ tìm tiếng lạo xạo.

- Khớp vai là một khớp chỏm tròn, lại được hỗ trợ bởi bả vai, nên có nhiều động tác.

- Khám vận động khớp vai phải biết biên độ vận động thực của khớp vai bằng cách hãm xương bả vai lại, nếu không biên độ của vai rất lớn.

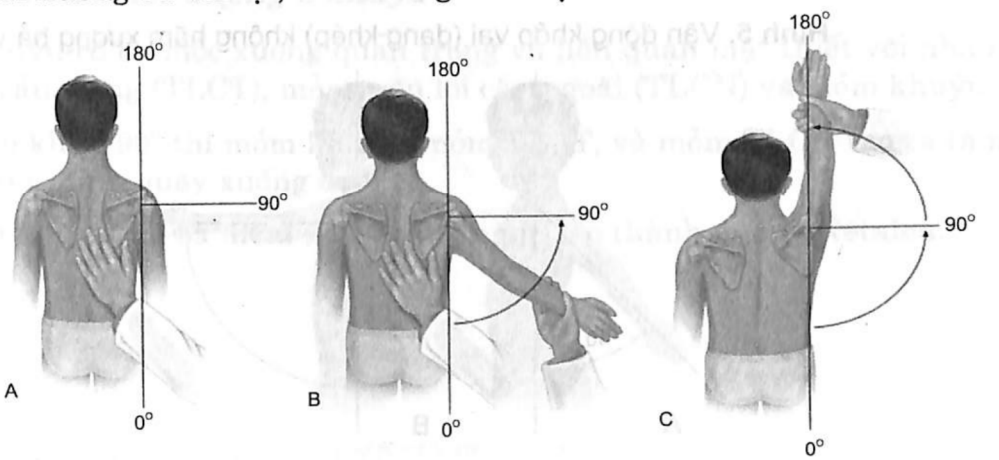

Hình 3. Vận động của khớp vai (A và B) và xương bả vai (C)

THƯ VIỆN HUBT
TÀI LIỆU PHỤC VỤ THAM KHẢO NỘI BỘ

3.1. Biên độ vận động bình thường của khớp vai

Động tác	Không hãm (độ)	Biên độ thực (độ)
Dạng - khép	180 / 0/ 75	90/ 0/ 20
Đưa trước - sau	180/ 0/ 60	90/ 0/ 40
Xoay ngoài - trong	90/ 0/ 80	90/ 0/ 30

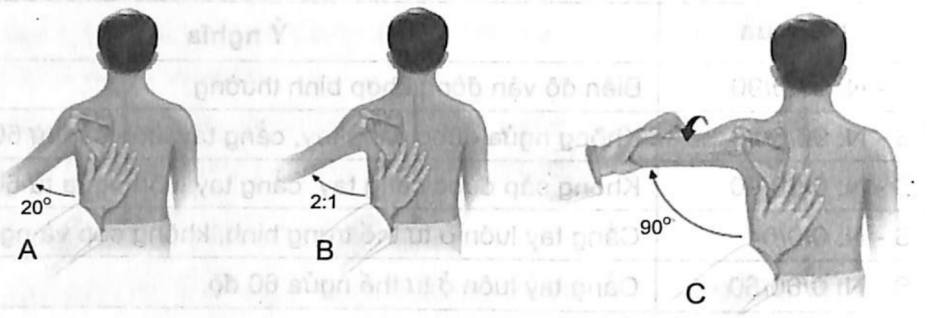

Hình 4. Cách khám vận động khớp vai (dạng - khép) có hãm xương bả vai

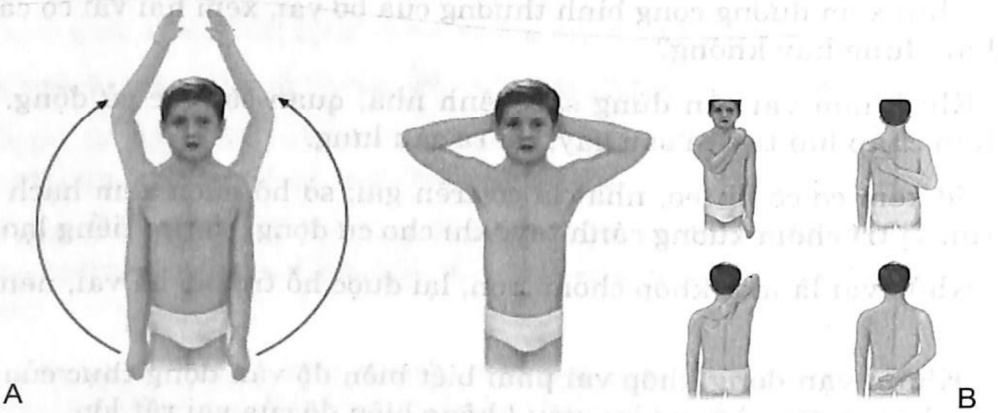

Hình 5. Vận động khớp vai (dạng-khép) không hãm xương bả vai.

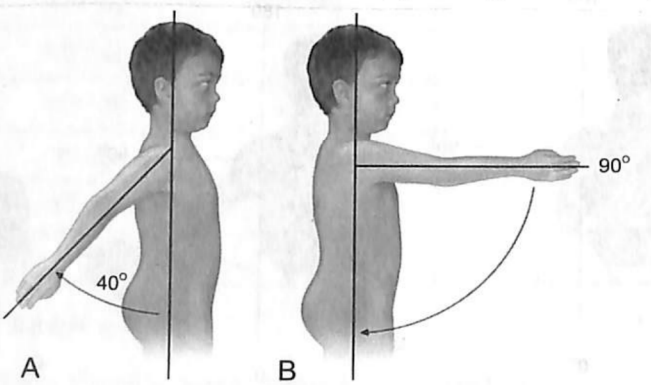

Hình 6. Động tác đưa trước - sau của khớp vai.

THƯ VIỆN HUBT
TÀI LIỆU PHỤC VỤ THAM KHẢO NỘI BỘ

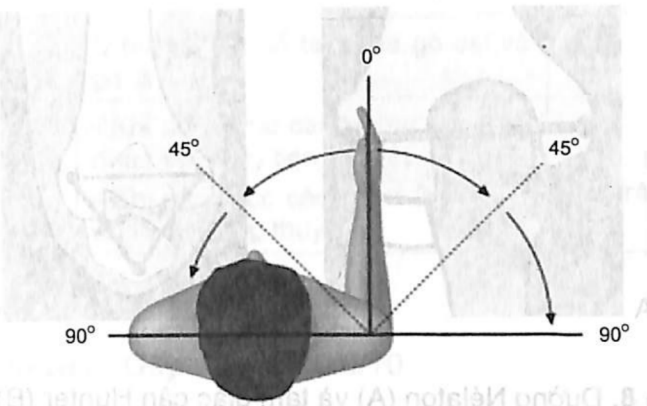

Hình 7. Động tác xoay trong - xoay ngoài của khớp vai

3.2. Chú ý tư thế khởi đầu khi khám vận động

- Dạng - khép, đưa trước - sau: cánh tay xuôi dọc thân mình.
- Xoay ngoài - xoay trong: khuỷu tay gấp 90^0, cẳng tay hướng ra trước (hoặc để cánh tay dạng 90^0, cẳng tay nằm ngang: xoay trong; cẳng tay đưa xuống, xoay ngoài; cẳng tay đưa lên).

3.3. Các test thường làm ở vùng vai

- Nghiệm pháp co cơ chủ động có sức cản giữ gây đau: xác định vùng đau và động tác gây đau.
- Nghiệm pháp Yergason (ngửa cẳng tay có sức cản giữ): khám gân cơ hai đầu.
- Nghiệm pháp cánh tay rơi thõng: khám cơ trên gai.

4. Thăm khám vùng khuỷu và cánh tay

4.1. Liên quan các mốc xương ở khuỷu

Vùng khuỷu có ba mốc xương quan trọng và liên quan mật thiết với nhau: mỏm trên lồi cầu trong (TLCT), mỏm trên lồi cầu ngoài (TLCN) và mỏm khuỷu.

Khi gấp khuỷ 90^0 thì mỏm khuỷu, mỏm TLCT, và mỏm TLCN tạo ra tam giác cân Hunter, đỉnh quay xuống dưới.

Khi duỗi khuỷu thì ba mỏm trên thẳng hàng tạo thành đường Nétalon.

THƯ VIỆN HUBT
TÀI LIỆU PHỤC VỤ THAM KHẢO NỘI BỘ

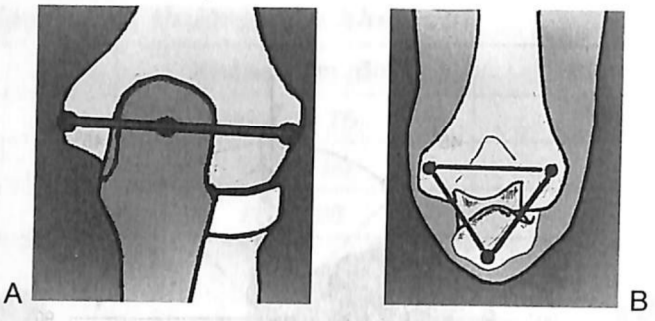

Hình 8. Đường Nélaton (A) và tam giác cân Hunter (B)

4.2. Khám vận động khớp khuỷu

- Khuỷu là một khớp ròng rọc nên chỉ có hai động tác gấp và duỗi, không có động tác lắc ngang. Nếu có động tác này là khớp bệnh lý.

- Sấp - ngửa là động tác của cẳng tay.

- Trục quay cẳng tay: xương quay, quay quanh xương trụ theo một trục là đường nối từ chỏm quay đến mỏm trâm trụ.

Gấp - duỗi (khuỷu) 150/0/0 (nam), 150/0/5 (nữ)	Sấp - ngửa (cẳng tay): 90/0/90

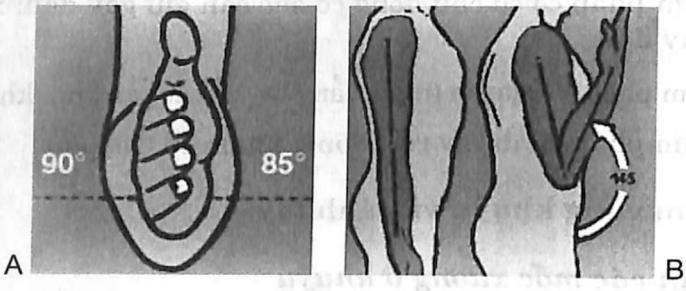

Hình 9. Động tác sấp ngửa cẳng tay (A) và gấp duỗi khuỷu (B)

5. Thăm khám vùng cổ tay, bàn tay

5.1. Các điểm cần chú ý khi khám

	Mốc xương bình thường	Bệnh lý
Liên quan 2 mỏm trâm	Mỏm trâm quay thấp hơn mỏm trâm trụ 1 - 1,5 cm	Mỏm trâm quay bằng hoặc cao hơn mỏm trâm trụ (gãy đầu dưới xương quay)
Vị trí xương thuyền	Ở đáy hố lào (ấn đau nhẹ)	Ấn đau chói (gãy xương thuyền)

THƯ VIỆN HUBT
TÀI LIỆU PHỤC VỤ THAM KHẢO NỘI BỘ

Vị trí xương bán nguyệt	Ở phía trước cổ tay giữa gò cái và gò út	
Trục các ngón tay	- Khi duỗi: trục các xương bàn gặp nhau ở xương bán nguyệt. - Khi gấp: trục các ngón 2 - 5 gặp nhau ở xương thuyền.	Lệch trục khi có gãy xương hay trật khớp

5.2. Khám vận động

Vận động cổ tay: Gấp - duỗi: 90/0/70.

Nghiêng quay - nghiêng trụ: 25/0/80.

Vận động khớp ngón tay:

Ngón 1:

- Gấp - duỗi khớp bàn ngón: 50/0/5.
- Gấp - duỗi khớp liên đốt: 85/0/15.
- Dạng - khép khớp thang bàn: 95/0/45.

Ngón 2 - 5:

- Gấp - duỗi khớp bàn ngón: 95/0/45.
- Gấp - duỗi khớp liên đốt 1: 100/0/0.
- Gấp - duỗi khớp liên đốt 2: 80/0/0.

Tư thế cơ năng của cổ tay là cổ tay duỗi 30^0, khớp bàn ngón gấp $50\text{-}60^0$, ngón cái dạng đối chiếu với ngón trỏ, tạo thành gọng kìm.

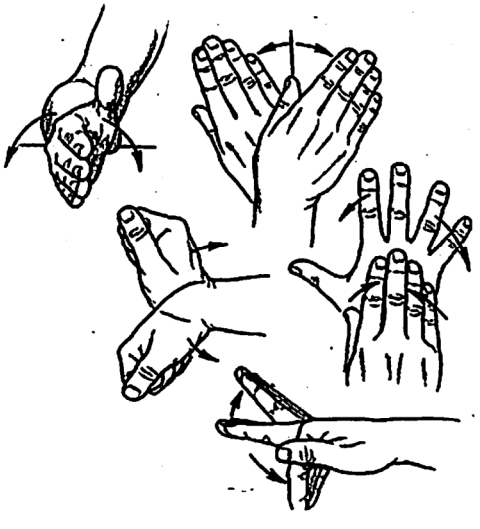

Hình 10. Các động tác vùng cổ - bàn tay

THƯ VIỆN HUBT
TÀI LIỆU PHỤC VỤ THAM KHẢO NỘI BỘ

5.3. Khám các gân gấp

Bàn tay có 10 gân gấp bao gồm: mỗi ngón 2 gân gấp (nông + sâu), ngón cái có gân gấp dài (là chính) và gân gấp ngắn.

Gân gấp chia năm vùng giải phẫu (mỗi vùng có đặc điểm giải phẫu về gân gấp, ròng rọc, bao hoạt dịch gân... khác nhau), rất hay ứng dụng trên lâm sàng (để chẩn đoán và phẫu thuật).

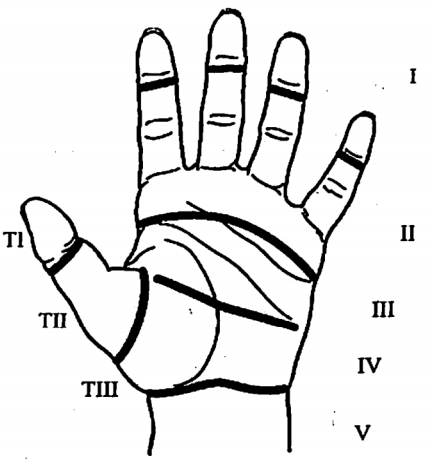

Hình 11. Phân vùng gân gấp bàn tay

Khám gân gấp sâu: giữ đốt 2 cho gấp đốt 3, không gấp được là đứt gân gấp sâu.

Khám gân gấp nông: giữ đốt 1 cho gấp đốt 2 đồng thời phải giữ không cho gấp các ngón tay lân cận, không gấp được là đứt gân gấp nông.

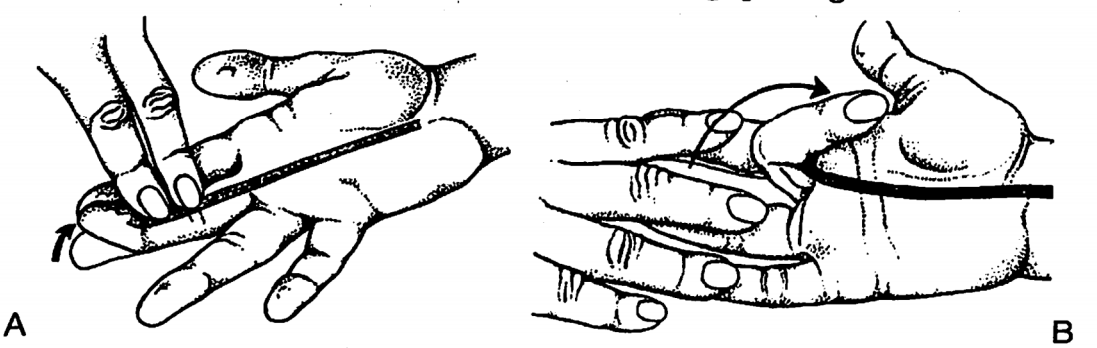

Hình 12. Khám gân gấp sâu (A) và gân gấp nông (B)

5.4. Khám thần kinh

Bàn tay được chi phối bởi ba dây thần kinh:

- ***Thần kinh trụ,*** nếu tổn thương gây nên vuốt trụ, mất cảm giác ngón 5 và một phần ngón 4, gọng kìm của ngón 1 và 2 mất lực (Froments sign).

THƯ VIỆN HUBT
TÀI LIỆU PHỤC VỤ THAM KHẢO NỘI BỘ

- ***Thần kinh giữa,*** bị tổn thương gây nên bàn tay khỉ, mất động tác đối chiếu các ngón tay.

- ***Thần kinh quay,*** bị tổn thương gây nên bàn tay rủ, không duỗi được cổ tay và các ngón tay, mất dạng ngón cái, mất cảm giác ô mô cái.

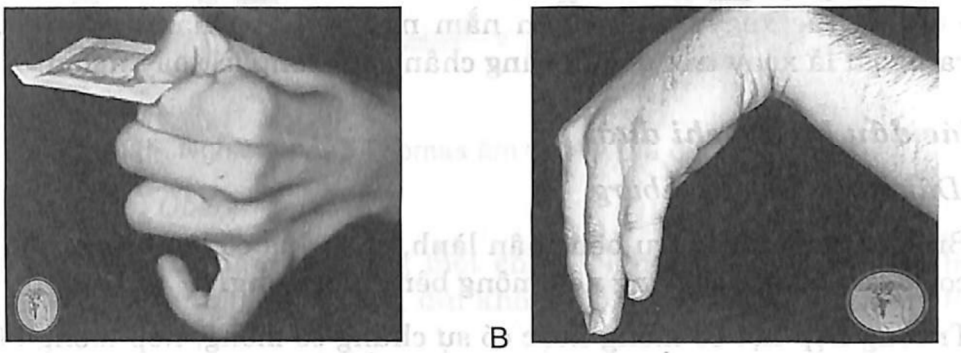

A B

Hình 13. Dấu hiệu Froment
(A) của liệt thần kinh trụ và dấu hiệu bàn tay rủ (B) của liệt thần kinh quay.

6. Thăm khám vùng háng và đùi

6.1. Các điểm cần chú ý khi khám

Quan sát	Bình thường	Bất thường
- Liên quan các mốc xương : gai chậu trước trên (GCTT), mấu chuyển lớn (MCL), và ụ ngồi. - Tam giác Bryant: đường nối GCTT với MCL (cạnh huyền), nối vuông góc với mặt phẳng ngang, hai đường này cắt vuông góc nhau tại ụ ngồi tạo ra tam giác vuông cân (bệnh nhân nằm) - Đường Nelaton Roser do 3 mốc xương tạo nên	- Đường nối hai mào chậu khi đứng thẳng là một đường nằm ngang (vuông góc với trục cột sống ở L4 - L5) - Đường nối hai gai chậu trước trên nằm ngang. - Tam giác Bryant là tam giác vuông cân - Đường Nelaton Roser là đường thẳng	- Các đường nối không nàm ngang. - Tam giác Bryant không cân - Đường Nelaton - Roser gấp khúc hoặc MCL lên cao hơn so với đường này
Tam giác Scarpa (cung đùi - cơ may - cơ khép)	Ấn không đau, hạch bẹn không to, ấn sờ chạm khối u cứng là cổ xương đùi.	Hạch bẹn to, có khối lùng nhùng (pp xe), không sờ chạm cổ xương đùi (ổ khớp rỗng)

6.2. Khám vận động khớp háng

Là khám ba cặp vận động:

- Gấp - duỗi: 130/0/10.
- Dạng - khép: 50/0/30.
- Xoay trong - xoay ngoài: 50/0/45.

THƯ VIỆN HUBT
TÀI LIỆU PHỤC VỤ THAM KHẢO NỘI BỘ

Chú ý các tư thế khi khám:

- Động tác duỗi: bệnh nhân nằm nghiêng trên chân đối diện và giữ chân này trung bình.

- Động tác khép: phải nâng đùi bên đối diện lên.

- Động tác xoay: bệnh nhân nằm ngửa, gối và háng gập 90^0, kéo cẳng chân ra ngoài là xoay trong, đưa cẳng chân vào trong là xoay ngoài.

6.3. Các dấu hiệu ở chi dưới

6.3.1. Dấu hiệu Trendelenburg

Bình thường đứng trụ bên chân lành, chân kia co lên bụng, nếp mông bên chân co sẽ cao hơn hoặc bằng nếp mông bên chân đứng.

Trường hợp liệt cơ mông hoặc có sự chùng cơ mông, nếp mông bên chân co sẽ xuống thấp hơn bên trụ.

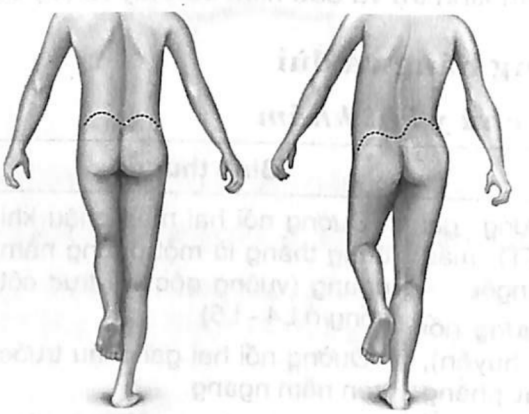

Hình 14. Dấu hiệu Trendelenburg dương tính bên phải

6.3.2. Nghiệm pháp Thomas

Bình thường khi nằm ngửa, cho gấp tối đa khớp háng một bên, chân còn lại vẫn duỗi thẳng.

Trường hợp háng bị co rút nhẹ, khi nằm ngửa hai chân vẫn duỗi bằng vì được bù trừ bằng sự lệch khung chậu (cột sống lưng sẽ ưỡn tối đa).

Nếu cho bệnh nhân gập hết mức đùi bên lành vào bụng (để khung chậu đứng thẳng lại thì chân co rút khớp háng sẽ co lên, nghĩa là nghiệm pháp Thomas (+).

THƯ VIỆN HUBT
TÀI LIỆU PHỤC VỤ THAM KHẢO NỘI BỘ

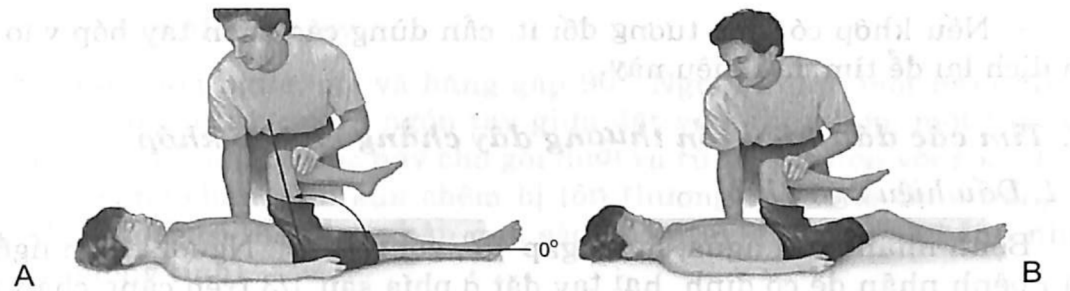

Hình 15. Nghiệm pháp Thomas âm tính (A) và dương tính (B)

6.3.3. Nghiệm pháp Obert

Bình thường: khi nằm nghiêng một chân. Người khám nâng đùi bên kia lên để trong tư thế dạng (gấp gối 90°, đùi không xoay), khi buông tay ra đột ngột là đùi rơi xuống.

Trường hợp bị co rút cơ cẳng chân, cân đùi thì nó không rơi xuống mà vẫn ở tư thế dạng và Obert (+).

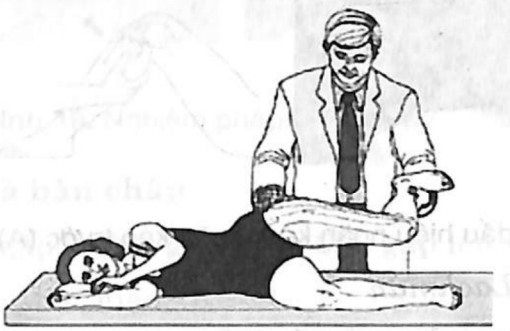

Hình 16. Nghiệm pháp Obert

7. Thăm khám vùng gối và cẳng chân

7.1. Khám khớp gối

Vận động khớp gối: gấp - duỗi: 150/0/0.

Khớp gối là khớp ròng rọc, nên không có động tác lắc ngang, nếu có là dấu hiệu tổn thương bao khớp, dây chằng hoặc gãy xương.

Khám dấu hiệu bập bềnh xương bánh chè:

Bình thường trong ổ khớp có ít dịch khớp và xương bánh chè luôn luôn nằm trước hai lồi cầu đùi.

- Trường hợp ở khớp có nhiều dịch sẽ đẩy xương bánh chè lên, khi ta dùng ngón tay đè nó xuống, nó sẽ chạm vào lồi cầu xương đùi và thả tay ra nó bập bềnh trở lại.

THƯ VIỆN HUBT
TÀI LIỆU PHỤC VỤ THAM KHẢO NỘI BỘ

- Nếu khớp có dịch tương đối ít, cần dùng các ngón tay bóp vào túi cùng dồn dịch lại để tìm dấu hiệu này.

7.2. Tìm các dấu hiệu tổn thương dây chằng và bao khớp

7.2.1. Dấu hiệu ngăn kéo

Bệnh nhân nằm ngửa, háng gấp 45^0, gối gấp 90^0. Người khám ngồi lên mu chân bệnh nhân để cố định, hai tay đặt ở phía sau 1/3 trên cẳng chân kéo cẳng chân ra phía trước (dấu hiệu ngăn kéo trước) hoặc đẩy ra phía sau (dấu hiệu ngăn kéo sau).

Trường hợp đứt dây chằng chéo trước sẽ thấy xương chày nhô ra phía trước và khi đứt dây chắng chéo sau thì xương chày tụt ra sau.

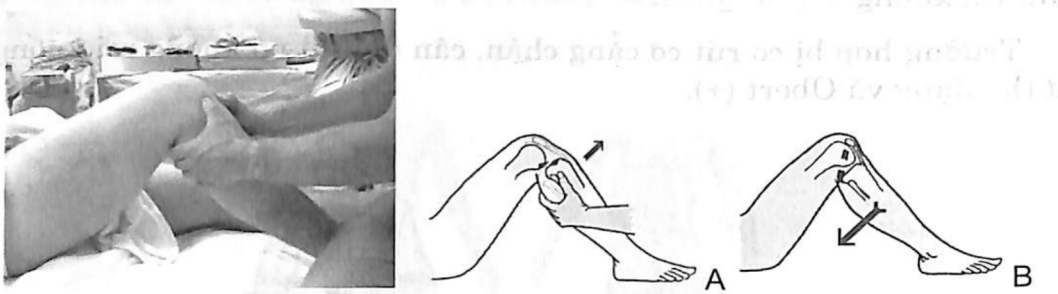

Hình 17. Tìm dấu hiệu ngăn kéo: ngăn kéo trước (A) và ngăn kéo sau (B)

7.2.2. Nghiệm pháp Lachman

Bệnh nhân nằm ngửa, gối gấp 20^0.

Người khám một tay cố định ở 1/3 dưới đùi, tay còn lại nắm lấy 1/3 trên cẳng chân, kéo ra trước hoặc đẩy ra sau để cảm nhận xương chày trượt ra phía trước hay ra phía sau so với lồi cầu đùi trong trường hợp đứt dây chằng chéo trước hay chéo sau.

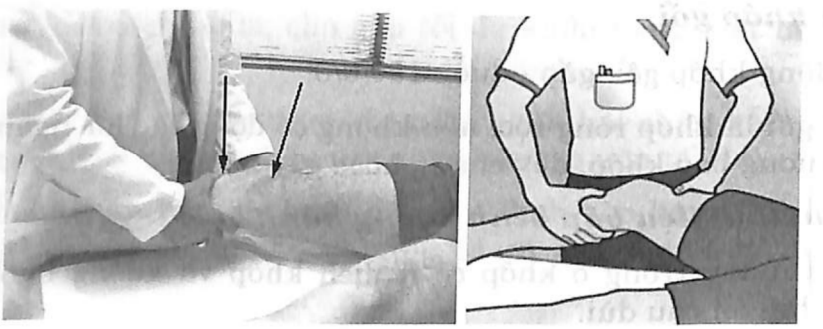

Hình 18. Nghiệm pháp Lachman

THƯ VIỆN HUBT
TÀI LIỆU PHỤC VỤ THAM KHẢO NỘI BỘ

7.2.3. Nghiệm pháp Mc Murray

Bệnh nhân nằm ngửa, gối và háng gấp 90^0. Người khám một nắm lấy gối của bệnh nhân, ngón tay cái và ngón tay giữa đặt vào khe khớp, một tay nắm lấy cổ chân của bệnh nhân. Lúc này cho gối duỗi ra từ từ kết hợp với xoay trong và xoay ngoài cẳng chân. Khi sụn chêm bị tổn thương thì nghe thấy tiếng lục cục trong khớp hoặc có thể cảm nhận qua các ngón tay giữ gối của bệnh nhân, (Mc Murray dương tính).



Hình 19. Nghiệm pháp Mc Murray

8. Khám vùng cổ chân và bàn chân

Bình thường cổ chân gấp xuống gan chân 65^0, gấp lên mu chân 35^0.

Sau chấn thương, cần phát hiện.

Bong gân cổ chân rất phổ biến: khi bẻ cổ bàn chân cho vẹo vào hay vẹo ra, xuất hiện điểm đau chói tương ứng với dây chằng bị căng rách.

Các điểm cần chú ý khi khám:

Quan sát	Bình thường	Bất thường
Trục cẳng chân - bàn chân	Qua ngón chân thứ 2 ở phía sau qua giữa gót	Lệch trục (gãy các mắt cá, gãy xương gót)
Vị trí hai mắt cá	Mắt cá ngoài thấp hơn mắt cá trong 1 - 1,5 cm	Thay đổi trong gãy các mắt cá.

THƯ VIỆN HUBT
TÀI LIỆU PHỤC VỤ THAM KHẢO NỘI BỘ

III. TÀI LIỆU THAM KHẢO

1. Bệnh học Ngoại tập 2 - NXB Y học 2006.
2. Atats of Orthopaedic Surgycal Explosures. Thieme New York & Stuttgart 2000.
3. Rockwood & Green's Fractures in Adults, 6th Edition.2006 Lippincott Williams & Wilkins.
4. Campbells Operative Orthopaedics (Eleventh edition)- Edited by S.Terry Canale & James H. Beaty 2007.
5. Skeletal Trauma, 4th ed. Edited by Browner 2008 W. B Saunders Company.
6. Master Techniques in Orthopaedic Surgery: Reconstructive Knee Surgery, 3rd Edition.2008 Lippincott Williams & Wilkins.

THƯ VIỆN HUBT

TÀI LIỆU PHỤC VỤ THAM KHẢO NỘI BỘ

KHÁM CỘT SỐNG, XƯƠNG CHẬU

ThS. Phùng Ngọc Hoa

I. MỤC TIÊU HỌC TẬP

Sau khi học bài này, sinh viên có khả năng:

1. *Xác định được các mốc giải phẫu của cột sống, xương chậu.*
2. *Khám được cột sống trên ba phương diện: khám hình thể cột sống, khám thần kinh và đọc phim Xquang cột sống.*
3. *Chẩn đoán được một số bệnh lý thường gặp của cột sống.*
4. *Khám và chẩn đoán được gãy xương chậu.*
5. *Phân loại được gãy xương chậu.*

II. NỘI DUNG

PHẦN I: KHÁM CỘT SỐNG

1. Đại cương

Cột sống là trụ cột, nằm chính giữa thành sau thân người, chạy dài từ mặt dưới xương chẩm đến hết xương cụt, gồm 32 đốt sống nối ghép nhau.

Cột sống được miêu tả là một xương dài phân đoạn. Nhìn nghiêng cột sống có bốn đoạn cong sinh lý, từ trên xuống dưới gồm có: đoạn cổ (cervical viết tắt là C) cong lõm ra sau; đoạn ngực (thoracic viết tắt là T; hoặc dorsal viết tắt là D) cong lõm ra trước; đoạn thắt lưng (lumbar viết tắt là L) cong lõm ra sau và đoạn cùng cụt (sacrum viết là S) cong lõm ra trước. Cấu trúc các đoạn cong của cột sống để thích nghi với tư thế đứng thẳng của cơ thể người.

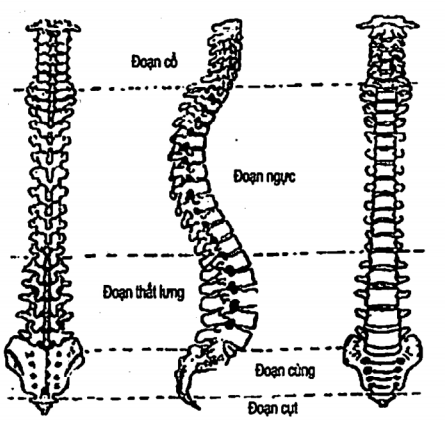

A. Nhìn phía sau B. Nhìn nghiêng C. Nhìn phía trước

Hình 1. Sơ lược giải phẫu toàn bộ cột sống

Các động tác của cột sống (Cúi - Ngửa - Xoay - Nghiêng) rất linh hoạt: vừa di động và bán động. Di động nhất là cột sống cổ, ít nhất là cột sống ngực, trung bình là cột sống lưng. Cột sống cũng bảo vệ tủy sống khỏi các chấn thương.

THƯ VIỆN HUBT
TÀI LIỆU PHỤC VỤ THAM KHẢO NỘI BỘ

Các thành phần chính của đốt sống gồm: thân đốt sống, cung sau, các mỏm gai mấu khớp, cuống sống và đĩa sống (đĩa đệm). Để giữ vững cột sống có các dây chằng: dọc trước, dọc sau, dây chằng vàng, dây chằng liên gai và liên mấu.

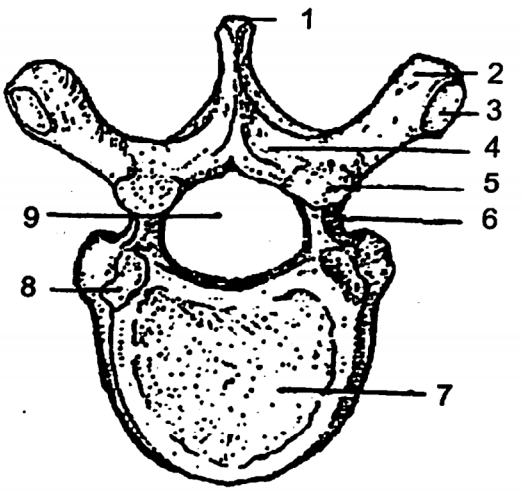

Hình 2. Giải phẫu thân đốt sống
1. Mỏm gai, 2. Mỏm ngang, 3. Củ trước mỏm ngang, 4. Mảnh cung sống,
5. Mỏm khớp trên, 6. Cuống cung sống, 7. Thân đốt sống,
8. Diện khớp với chỏm xương sườn trên, 9. Ống tủy

Cột sống chứa tủy sống (thần kinh trung ương) trong ống sống và cho ra các rễ thần kinh (thần kinh ngoại biên) qua các lỗ liên sống để chi phối các hoạt động của cơ thể (cảm giác, vận động, phản xạ). Ở các đốt sống thấp, tủy sống không nằm cùng bậc với đốt sống cùng tên.

Chipault đưa ra cách tính (tương đối) sau:

Đốt sống	Tủy sống
Đốt sống cổ cao	tủy = xương
Đốt sống cổ thấp	tủy = xương +1
Đốt sống ngực cao	tủy = xương +2
Đốt sống ngực thấp	tủy = xương +3
Đốt L2	Chóp tủy

THƯ VIỆN HUBT
TÀI LIỆU PHỤC VỤ THAM KHẢO NỘI BỘ

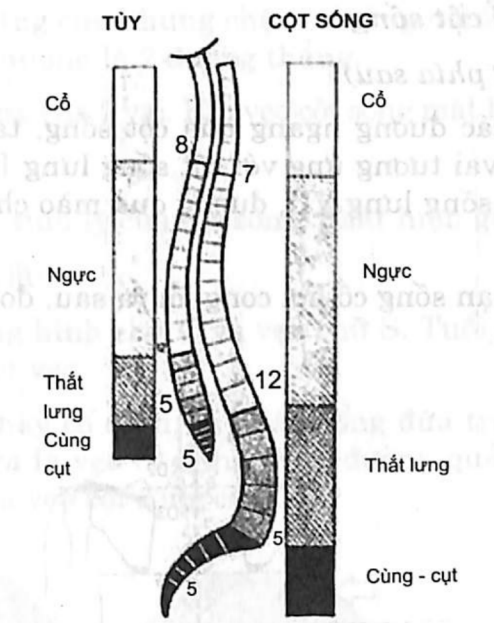

Hình 3. Minh hoạ mối tương quan giữa các đốt sống và các đoạn tuỷ

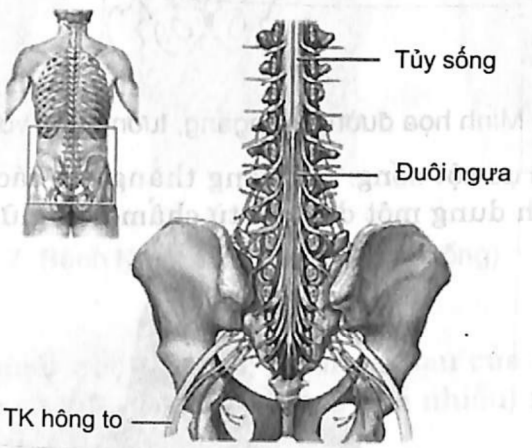

Hình 4. Tủy sống và rễ thần kinh

2. Khám lâm sàng và Xquang cột sống

Khi khám cột sống, cần phải cởi hết áo quần để bộc lộ toàn bộ cột sống từ chẩm xuống tới cùng cụt, tư thế đứng chụm hai gót chân, hai tay thẳng và áp vào hai đùi, ta quan sát phía lưng và nghiêng, ít khi khám với tư thế nằm sấp và ngồi. Bao gồm:

- Khám hình thể cột sống.
- Khám thần kinh.
- Khám Xquang cột sống.

THƯ VIỆN HUBT
TÀI LIỆU PHỤC VỤ THAM KHẢO NỘI BỘ

2.1. Khám hình thể cột sống

2.1.1. Nhìn thẳng (từ phía sau)

Bằng cách kẻ các đường ngang qua cột sống, ta chia cột sống làm nhiều đoạn: đường qua bả vai tương ứng với cột sống lưng III, đường qua mỏm xương bả tương ứng với cột sống lưng VII, đường qua mào chậu tương ứng với cột sống thắt lưng IV.

Bình thường đoạn sống cổ hơi cong lồi ra sau, đoạn lưng cong lồi ra sau và thắt lưng lồi ra trước.

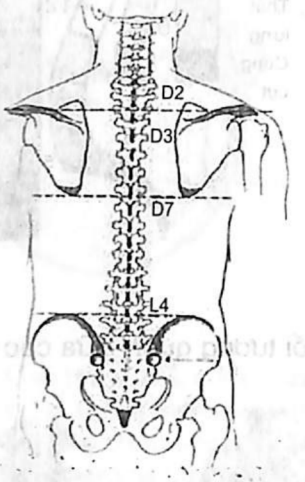

Hình 5. Minh họa đường kẻ ngang, tương ứng với mức đốt sống

- Xác định trục cột sống: là đường thẳng nối các gai sau từ cổ 1 đến giữa nếp lằn mông (Hình dung một dây dọi từ chẩm đến giữa hai mông).



Hình 6. Xác định trục cột sống

THƯ VIỆN HUBT
TÀI LIỆU PHỤC VỤ THAM KHẢO NỘI BỘ

- Đánh giá sự cân bằng của khung chậu: đường nối 2 gai chậu trước trên, 2 gai chậu sau trên, bình thường là 2 đường thẳng.

- Đánh giá sự cân bằng của 2 vai. Khi vẹo cột sống mất bù, vai sẽ lệch nhau.

2.1.2. Nhìn nghiêng

Quan sát đường cong sinh lý của cột sống, phát hiện gù cột sống.

Các bệnh lý phổ biến là:

Trẻ em bị vẹo cột sống hình chữ C và vẹo chữ S. Tuổi đi học hay bị vẹo cột sống do mỏi cơ, co cơ thì hết vẹo.

Muốn biết là bù trừ hay cố định, ta nhấc bổng đứa trẻ khi đứa trẻ ôm cao đầu. Nếu cột sống thẳng ra là vẹo cơ năng. Nếu đường quả dọi kẻ từ chẩm đến giữa hai mông bị lệch thì là vẹo cột sống cố định.

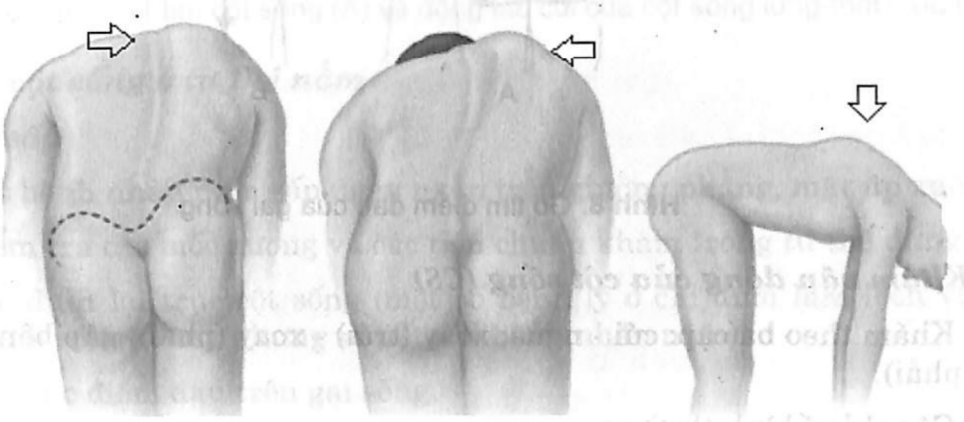

Hình 7. Bệnh lý cột sống (gù, vẹo cột sống)

2.1.3. Sờ nắn

Dùng các ngón tay miết nhẹ trên các mỏm gai sau của cột sống từ dưới đi lên, ta sẽ thấy gai lồi đều và vừa phải (trừ đốt C7 lồi nhiều) như hình làn sóng. Bình thường, bệnh nhân không đau.

Trong trường hợp tụt đốt sống ra sau, ta sẽ thấy gai của đốt ấy lồi ra nhiều hơn. Nếu tụt ra trước thì ngược lại, gai sẽ tụt xuống thấp hơn nhiều gai khác. Trong trường hợp một số đốt sống tổn thương nặng, có thể gây nên tình trạng gập cột sống thành hình một góc (tù nhọn).

- Xác định các vị trí các đốt sống.
- Phát hiện các biến dạng, u, gồ gai sống.
- Có thể thấy khối cơ cạnh sống co cứng.

2.1.4. Dồn gõ

Đấm từ đầu xuống tạo lực truyền theo trục dọc cột sống hoặc cho bệnh nhân đứng nhón gót rồi nện mạnh gót xuống sàn nhà. Bình thường không đau.

THƯ VIỆN HUBT
TÀI LIỆU PHỤC VỤ THAM KHẢO NỘI BỘ

2.1.5. Gõ

Gõ dọc các gai sống tìm điểm đau.

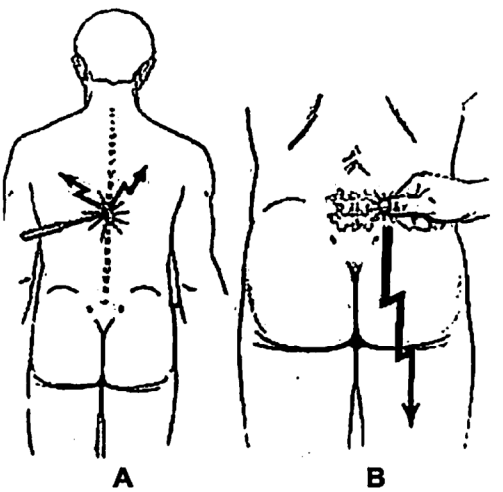

Hình 8. Gõ tìm điểm đau của gai sống

2.2. Khám vận động của cột sống (CS)

Khám theo ba cặp: cúi - ngửa; xoay (trái) - xoay (phải); gập bên (trái) - gập bên (phải).

Các chỉ số bình thường:

Cột sống cổ:

Động tác	Biên độ vận động
Cúi cổ	Cằm chạm ức (khoảng 45°)
Ngửa cổ	Mắt nhìn thẳng trần nhà (khoảng 45°)
Gập bên (nghiêng):	Tai chạm vai (khoảng 45 - 60°)
Xoay (trái) - xoay (phải):	45°

Cột sống lưng - thắt lưng:

Động tác	Biên độ vận động
Cúi	Ngón tay chạm đất (90°).
Gập bên (nghiêng trái và phải)	Mỗi bên khoảng 30 - 45°
Xoay	Mỗi bên khoảng 30 - 45°

THƯ VIỆN HUBT
TÀI LIỆU PHỤC VỤ THAM KHẢO NỘI BỘ

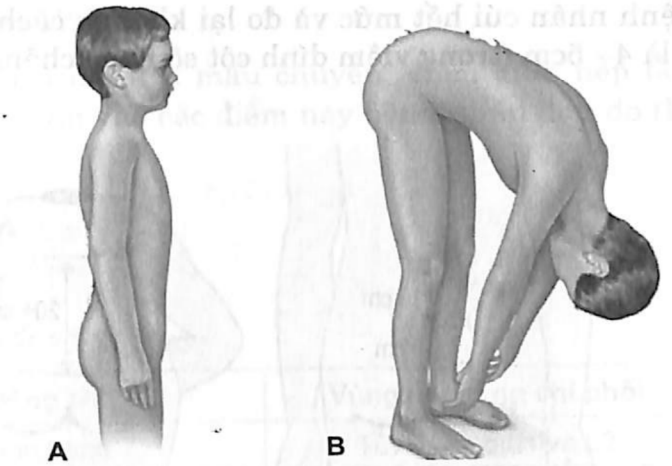

Hình 9. Tư thế khi khám cột sống (A) và động tác cúi của cột sống lưng-thắt lưng (B)

2.3. Khám cột sống ở tư thế nằm

2.3.1. Nằm sấp

- Đặt bệnh nhân nằm sấp ngay ngắn trên giường phẳng, mặt úp xuống.
- Kiểm tra các mốc xương và các tiêu chuẩn khám trong tư thế đứng.
- Xác định lại trục cột sống (một số bệnh lý ở chi dưới làm lệch vẹo cột sống khi bệnh nhân đứng nhưng sẽ hết khi bệnh nhân nằm).
- Tìm các điểm đau trên gai sống.
- Sờ nắn các cơ cạnh cột sống, vuốt dọc các cơ này, bình thường cơ mềm mại, không đau, da không nổi đỏ (khi có rối loạn dinh dưỡng, các cơ này co cứng, da nổi đỏ theo ngón tay khi vuốt).
- Ấn khớp cùng chậu hai bên và tìm các điểm đau dọc đường đi của dây thần kinh toạ (thần kinh hông to). Bình thường không đau.

2.3.2. Nằm ngửa

- Đặt bệnh nhân nằm ngửa ngay ngắn trên giường phẳng. Bình thường cột sống giảm độ cong sinh lý. Không thể đút lọt bàn tay dưới thắt lưng bệnh nhân (khi cột sống bị ưỡn quá mức sẽ đút lọt bàn tay dưới thắt lưng).
- ***Chú ý:*** bệnh nhân bị chấn thương cột sống chỉ khám ở một tư thế nằm. Người khám phải dùng tay luồn dưới lưng bệnh nhân để tìm điểm đau, gù.

2.3.3. Các nghiệm pháp

Đo chỉ số Schober:

- Bệnh nhân đứng thẳng, đánh dấu khoảng giữa gai sống L4, L5, đo lên trên một đoạn 10cm, đánh dấu.

THƯ VIỆN HUBT
TÀI LIỆU PHỤC VỤ THAM KHẢO NỘI BỘ

- Cho bệnh nhân cúi hết mức và đo lại khoảng cách trên. Bình thường có độ chênh lệch là 4 - 5cm (trong viêm dính cột sống độ chênh lệch này < 2cm).

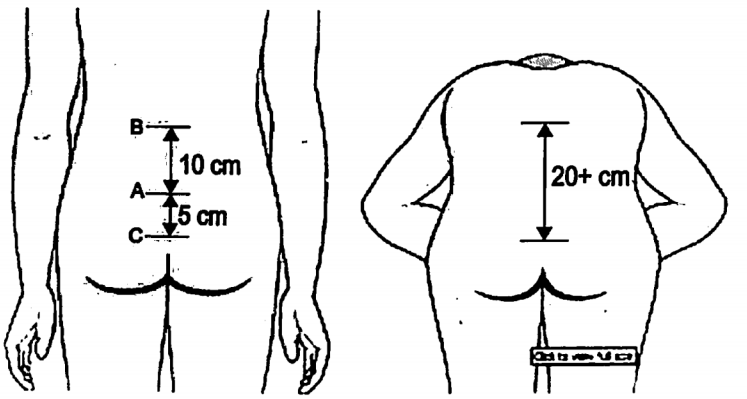

Hình 10. Chỉ số Schober bình thường

Nghiệm pháp Lasègue:

Bệnh nhân nằm ngửa trên giường phẳng, hai chân duỗi thẳng, cổ chân trung tính. Người khám một tay cầm cổ chân bệnh nhân giơ cao dần chi dưới, tay kia đặt trước gối giữ ở tư thế duỗi thẳng. Nâng cao dần chi dưới đến khi háng gấp 90°, chân còn lại vẫn duỗi thẳng. Bình thường không đau.

Dấu hiệu dương tính khi háng gấp dưới 60° thì bệnh nhân cảm thấy đau buốt từ hông, mông và mặt sau đùi. Dấu hiệu này gặp trong một số bệnh lý viêm nhiễm thần kinh tọa, thoát vị đĩa đệm cột sống thắt lưng, viêm các mỏm khớp cột sống, viêm khớp cùng chậu và gân các cơ sau đùi.



Hình 11. Cách làm nghiệm pháp Lasègue

THƯ VIỆN HUBT
TÀI LIỆU PHỤC VỤ THAM KHẢO NỘI BỘ

Hệ thống các điểm Vallex:

Là các điểm giữa ụ ngồi và mấu chuyển, điểm giữa nếp lằn mông, điểm mặt sau đùi, sau khoeo. Ấn vào các điểm này bệnh nhân đau do thần kinh hông to bị tổn thương

2.4. Khám thần kinh

2.4.1. Khám vận động

** Các mốc chi phối vận động:*

Động tác	Vùng tủy sống chi phối
Gấp háng	Tủy và rễ ở L1 và L2
Gấp gối	L5 - S1
Duỗi gối	L3 - L4

** Đánh giá cơ lực theo bảng Frankel có 5 mức độ:*

- A: liệt hoàn toàn (điểm 0).
- B: liệt gần hoàn toàn, có bó cơ nổi hẳn, cử động nhúc nhích ngón chân (điểm 1) hoặc co duỗi khớp, không chống được trọng lực (điểm 2).
- C: co duỗi khớp chống được trọng lực (điểm 3).
- D: co duỗi gần bình thường (điểm 4).
- E: co duỗi bình thường (điểm 5).

2.4.2. Khám cảm giác

Dùng vật nhọn để khám cảm giác đau, viên đá để khám cảm giác nóng lạnh.

Các mốc cảm giác cần nhớ:

- Ngang vú: T4
- Ngang rốn: T 10
- Mào chậu: T 12
- Giữa đùi: L2
- Mặt ngoài cẳng chân: L5
- Mặt ngoài bàn chân: S1

THƯ VIỆN HUBT
TÀI LIỆU PHỤC VỤ THAM KHẢO NỘI BỘ

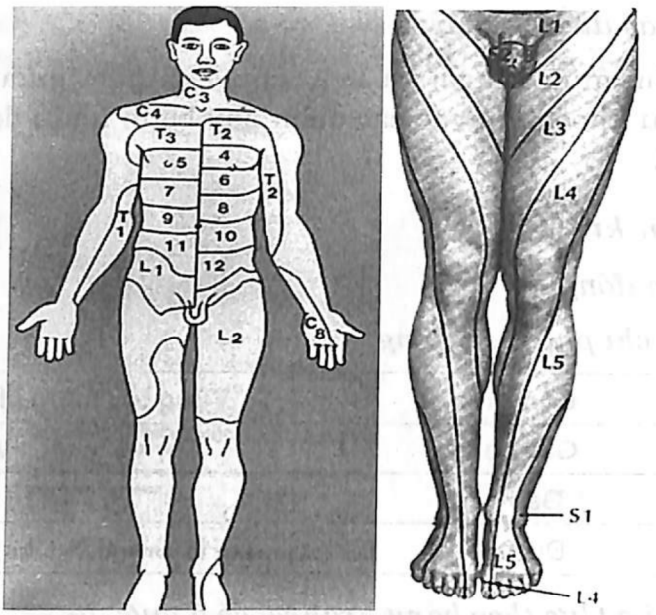

Hình 12. Sơ đồ phân vùng cảm giác do tủy sống chi phối

2.4.3. Khám phản xạ

- Phản xạ hành hang.
- Phản xạ cơ thắt.
- Phản xạ gân xương.

2.4.4. Phân loại tổn thương thần kinh theo Frankel (1969)

Loại	Chức năng
Frankel A	Mất hoàn toàn vận động và cảm giác dưới thương tổn
Frankel B	Mất hoàn toàn vận động, còn cảm giác dưới thương tổn
Frankel C	Còn vận động và cảm giác nhưng vận động kém
Frankel D	Cảm giác bình thường, vận động khá hơn nhưng chưa bình thường
Frankel E	Vận động và cảm giác bình thường

2.4.5. Các hội chứng tuỷ

Tùy vào vị trí tuỷ bị tổn thương mà biểu hiện lâm sàng khác nhau.

- Hội chứng tủy trung tâm: liệt đồng đều hai bên.
- Hội chứng tủy trước: tổn thương sừng trước tuỷ sống, bệnh nhân bị liệt vận động nhưng vẫn còn cảm giác.
- Hội chứng tủy sau: có vận động nhưng mất cảm giác.
- Hội chứng đuôi ngựa: rối loạn cơ tròn và cảm giác.

THƯ VIỆN HUBT
TÀI LIỆU PHỤC VỤ THAM KHẢO NỘI BỘ

2.5. *Khám Xquang*

Chụp Xquang quy ước: đánh giá trên phim thẳng và nghiêng, khảo sát đường cong sinh lý cột sống, vị trí tổn thương đốt sống, chiều cao thân đốt, trục dọc của cột sống.

Các đường nối trước thân đốt sống, sau thân đốt sống và đường nối bản xương, gai sau phải mềm mại không bị đứt khúc hoặc gập gềnh.

Mất liên kết ở bờ sau thân đốt sống có ý nghĩa hơn so với bờ trước, có thể do xoay.



Hình 13. Đánh giá cột sống cổ trên Xquang quy ước



Hình 14. Xquang gãy trật C4 - C5

Đánh giá độ nặng của **vẹo cột sống** được dựa vào góc Cobb. Vị trí vẹo cao nhất và thấp nhất của cột sống được xác định dựa vào bờ trên của đốt sống cao nhất và bờ dưới của đốt sống thấp nhất. Vẽ hai đường thẳng song song với hai giới hạn này. Hai đường thẳng vuông góc với hai đường này cắt nhau tại một điểm. Góc tạo bởi hai đường thẳng này được gọi là góc vẹo. Góc Cobb trên 40 độ là nặng, cần phẫu thuật.

THƯ VIỆN HUBT
TÀI LIỆU PHỤC VỤ THAM KHẢO NỘI BỘ

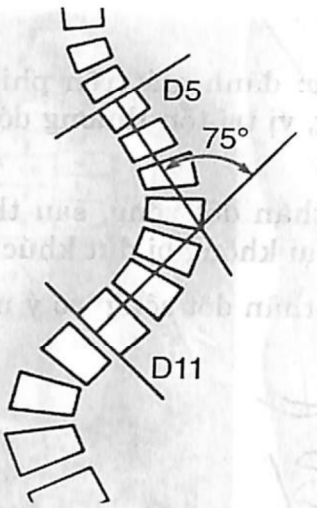

Hình 15. Cách đo góc Cobb của vẹo cột sống

Chụp tuỷ cản quang: đánh giá chèn ép tuỷ và rễ thần kinh.

Chụp cắt lớp vi tính: đánh giá chính xác tổn thương xương.

Chụp cộng hưởng từ hạt nhân: đánh giá chính xác tổn thương tuỷ và phần mềm.

Thuyết 3 cột trụ **Denis** (để đánh giá độ mất vững của cột sống).

- Cột trụ trước: gồm 2/3 trước của thân đốt sống và đĩa đệm.
- Cột trụ giữa: gồm 1/3 sau thân đốt sống, đĩa đệm và các thành phần bao quanh ống tủy (dây chằng, chân cuống, cung sau).
- Cột trụ sau: gồm gai sau và dây chằng

* ***Tổn thương mất vững*** là các thương tổn của 2 trong 3 cột trụ, hoặc tổn thương các thành phần của cột trụ giữa.

* ***Tổn thương vững*** là các tổn thương đơn độc của cột trụ trước hoặc cột trụ sau.

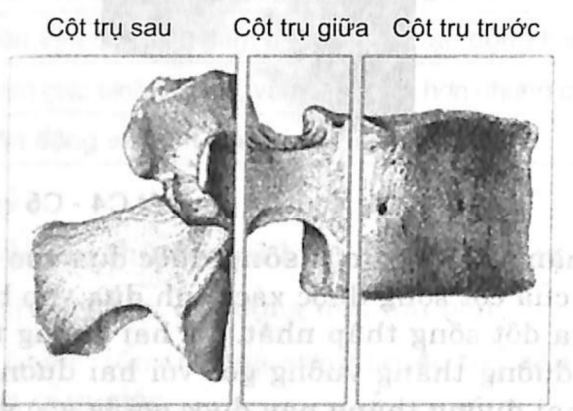

Hình 16. Thuyết ba cột trụ cột sống của Denis

THƯ VIỆN HUBT
TÀI LIỆU PHỤC VỤ THAM KHẢO NỘI BỘ

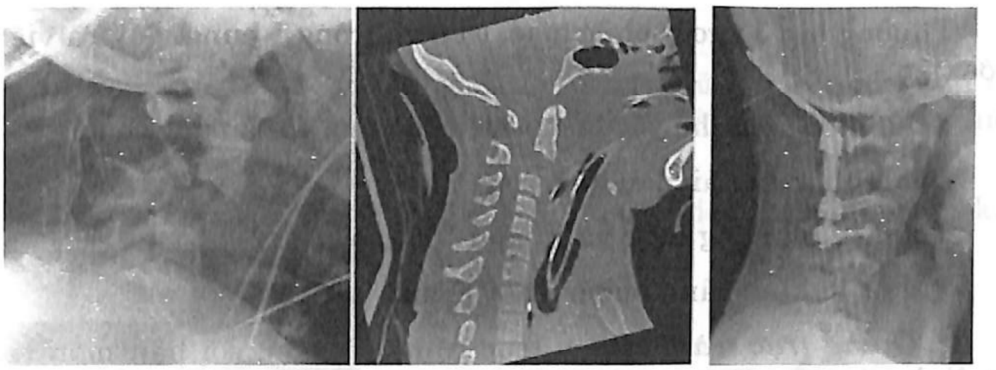

Hình 17. Gãy trật C2-C3 và sau phẫu thuật kết hợp xương

PHẦN II: KHÁM XƯƠNG CHẬU

Chủ yếu khám sau tai nạn để xác định có gãy xương chậu hay không?

Chẩn đoán gãy xương chậu rất dễ, nhờ động tác giãn ép khung chậu. Nhưng khám xét để phát hiện các biến chứng ngay lập tức, đe dọa tính mạng bệnh nhân nhiều khi gặp khó khăn: tổn thương niệu đạo, tạng rỗng, mạch máu lớn trong ổ bụng.

1. Khám lâm sàng

Đánh giá tình trạng bệnh nhân: có sốc do mất máu, do đa chấn thương hay không?

Tìm các vết xây xát, tụ máu dưới da vùng dưới rốn, cánh chậu.

Sờ tìm điểm đau ở gai chậu trước trên, gai chậu trước dưới.

Động tác giãn ép cánh chậu (bình thường bệnh nhân không đau).

- Ấn hai gai chậu ra sau, xem có vững không?
- Ấp hai mào chậu với nhau xem có đau?

2. Khám các biến chứng của gãy xương chậu

* *Biến chứng mạch máu* gây mất máu nặng trên 1500ml, chủ yếu do các nguồn sau:

- Các tĩnh mạch sát xương.
- Tĩnh mạch chậu.
- Động mạch chậu.

* *Rách bàng quang:*

Thông đái, ống thông vào dễ, tia nước tiểu không có áp lực, lẫn máu. Bơm 300ml huyết thanh qua thông, thả ra còn hơn 100ml là vỡ bàng quang.

THƯ VIỆN HUBT
TÀI LIỆU PHỤC VỤ THAM KHẢO NỘI BỘ

Thường bị vỡ ngoài phúc mạc. Nếu vỡ trong ổ bụng: gây ra viêm phúc mạc nước tiểu.

* *Đứt niệu đạo:* chủ yếu là đứt niệu đạo sau, do cân đáy chậu giữa giằng dật.

Bệnh nhân bí đái, đau dưới rốn.

Thông đái không được và rỉ máu ở lỗ sáo.

Máu tụ hình cánh bướm ở đáy chậu.

* *Thủng trực tràng,* thăm trực tràng có máu, soi hậu môn trực tràng để xác định.

3. Khám điện quang

- Chỉ được chụp xương chậu sau khi đã hồi sức ổn định cho bệnh nhân.
- Chụp thường quy theo ba tư thế: thẳng, chếch 3/4 nghiêng chậu và nghiêng bịt.

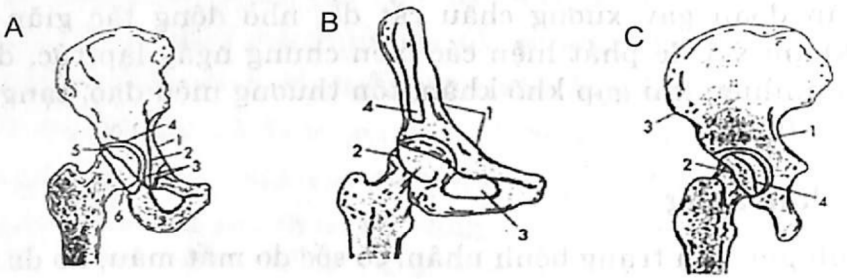

Hình 18. Các tư thế chụp xương chậu
(A: thẳng trước sau; B: nghiêng bịt; C: nghiêng chậu)

4. Phân loại gãy xương chậu

4.1. Loại vững

Là gãy một phần của xương chậu, không ảnh hưởng tới đai chậu.

Gồm: gãy gai chậu, vỡ ngành ngồi mu, chậu mu một bên...

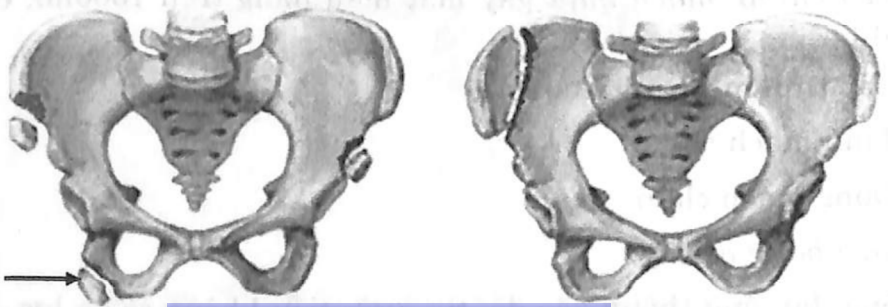

Hình 19. Gãy vững xương chậu

THƯ VIỆN HUBT
TÀI LIỆU PHỤC VỤ THAM KHẢO NỘI BỘ

4.2. Loại không vững

Là loại gãy cả cung trước và cung sau, không những gãy phức tạp của xương mà còn tổn thương nặng phần mềm ở đáy chậu, làm ảnh hưởng nghiêm trọng đến đai chậu.

Gồm: gãy ngành ngồi mu chậu mu hai bên kiểu Malagaigne, kiểu Volliemier, gãy chữ T, gãy vào ổ cối...

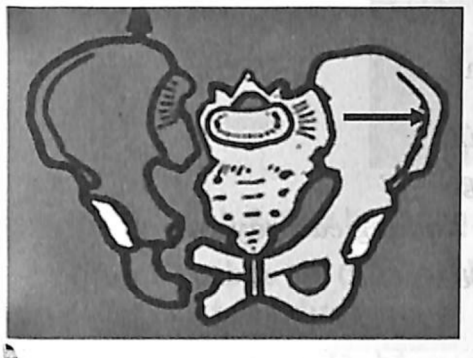

Hình 20. Gãy kiểu Volliemier

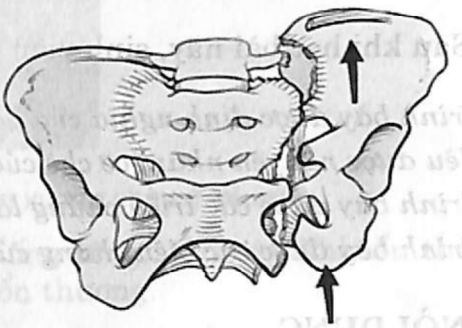

Hình 21. Gãy kiểu Malgainge

III. TÀI LIỆU THAM KHẢO

1. Bài giảng triệu chứng học ngoại khoa. NXB Y học 2006.
2. Current - Surgical Diagnosis and Treatment- Edited by Lawrence W.Way.Ecdition 9. 1991.
3. Atats of Orthopaedic Surgycal Explosures. Thieme New York & Stuttgart 2000.
4. Rockwood & Green's Fractures in Adults, 6th Edition.2006 Lippincott Williams & Wilkins.
5. Campbells Operative Orthopaedics (Eleventh edition)- Edited by S.Terry Canale & James H. Beaty 2007.
6. Master Techniques in Orthopaedic Surgery: Reconstructive Knee Surgery, 3rd Edition.2008 Lippincott Williams & Wilkins.

THƯ VIỆN HUBT

TÀI LIỆU PHỤC VỤ THAM KHẢO NỘI BỘ

TRIỆU CHỨNG HỌC GÃY XƯƠNG

ThS. Phùng Ngọc Hòa

I. MỤC TIÊU HỌC TẬP

Sau khi học bài này, sinh viên có khả năng:

1. *Trình bày được định nghĩa của gãy xương kín.*
2. *Nêu được nguyên nhân, cơ chế của gãy xương.*
3. *Trình bày được các triệu chứng lâm sàng và Xquang của gãy xương.*
4. *Trình bày được các biến chứng của gãy xương.*

II. NỘI DUNG



Hình 1. Gãy xương cánh tay

1. Định nghĩa gãy xương

Gãy xương là sự gián đoạn về cấu trúc giải phẫu bình thường của một xương.

Gãy xương hở là loại gãy xương mà ổ gãy thông với môi trường bên ngoài qua vết thương phần mềm.

2. Một số đặc điểm về giải phẫu và sinh lý của hệ xương khớp

Bộ xương của cơ thể có ba nhiệm vụ chính là:

THƯ VIỆN HUBT
TÀI LIỆU PHỤC VỤ THAM KHẢO NỘI BỘ



Hình 2. Gãy bong sụn tiếp đầu trên xương chày ở trẻ em

- Nhiệm vụ bảo vệ (hộp sọ, lồng ngực, ống sống...) vì vậy khi tổn thương bộ khung này các tạng được bảo vệ rất dễ bị tổn thương.

- Nhiệm vụ nâng đỡ: bộ xương là trụ cột của cơ thể, xung quanh xương được xây dựng và sắp xếp các phần mềm và mọi bộ phận khác của cơ thể, đặc biệt là mạch máu và thần kinh đi sát xương, khi bị gãy xương mạch và thần kinh dễ bị tổn thương.

- Nhiệm vụ vận động: các xương nối với nhau qua các khớp, làm chỗ dựa vững chắc cho các cơ hoạt động. Hai đầu xương dài là nguyên uỷ và bám tận của các cơ, khi bị gãy xương, bệnh nhân mất cơ năng của chi.

- Ở trẻ em, đầu xương dài có các đĩa sụn tăng trưởng để cơ thể lớn lên, khi bị tổn thương đĩa sụn này thì chi phát triển lệch lạc, mất cân đối.

3. Dịch tễ học

Gãy xương là một tai nạn gặp ở mọi lứa tuổi, mọi giới.

3.1. Mỗi tuổi có một loại gãy xương hay gặp

- Trẻ em: hay gãy xương đòn, trên lồi cầu xương cánh tay, xương đùi v.v...
- Người lớn: (trên 50 tuổi) hay gãy cổ xương đùi, đầu dưới xương quay v.v...

3.2. Mỗi nghề có một loại gãy xương thường xảy ra

Thợ lò bị gãy cột sống do sập hầm, thợ tiện, thợ cưa hay bị thương ở bàn tay v.v...

3.3. Gãy xương liên quan tới tuổi hoạt động nhiều

Gãy xương gặp nhiều nhất ở tuổi lao động, tuổi hoạt động thể dục thể thao (khoảng 20 - 40 tuổi) và tỷ lệ nam nhiều hơn nữ.

THƯ VIỆN HUBT
TÀI LIỆU PHỤC VỤ THAM KHẢO NỘI BỘ

3.4. Nguyên nhân

3.4.1. Do chấn thương là chủ yếu



Hình 3. Gãy xương cánh tay do u xương

- Tai nạn giao thông: chiếm trên 50% tổng số nguyên nhân gây gãy xương.
- Tai nạn lao động: càng ngày càng nhiều.
- Tai nạn do thể dục thể thao: do đá bóng, đua xe .v.v...
- Tai nạn trong sinh hoạt: đánh nhau, đâm chém nhau, ngã cây...
- Tai nạn học đường: gặp ở tuổi học đường.

3.4.2. Gãy xương do bệnh lý

Loại này hiếm gặp.

- Gãy do viêm xương.
- Gãy do u xương.
- Do bệnh bẩm sinh: khớp giả bẩm sinh.

3.5. Cơ chế chấn thương

Gãy xương có hai cơ chế:

3.5.1. Cơ chế chấn thương trực tiếp

- Chấn thương với một tác nhân mạnh, trực tiếp vào chi, gây nên một tổn thương nặng: xương gãy phức tạp, phần mềm dập nát, đứt mạch máu và thần kinh (tai nạn giao thông).

THƯ VIỆN HUBT
TÀI LIỆU PHỤC VỤ THAM KHẢO NỘI BỘ

- Thời chiến còn có gãy xương hở do hoả khí. Ngoài cơ chế chấn thương trực tiếp, vết thương còn chịu lực động năng của viên đạn, xương và phần mềm bị phá huỷ nhiều. Đây là loại gãy xương hở nặng nhất.

3.5.2. Cơ chế chấn thương gián tiếp

Xương hay bị gãy chéo xoắn, phần mềm bị tổn thương nhẹ hơn (gãy trên lồi cầu xương cánh tay ở trẻ em do ngã chống tay...).

3.6. Phân loại gãy xương

3.6.1. Gãy xương đôi ngang: ổ gãy đơn giản.

3.6.2. Gãy xương chéo, xoắn

Là gãy xương đơn giản nhưng rất khó nắn diện gãy về giải phẫu như cũ.

3.6.3. Gãy xương phức tạp

Gãy nhiều tầng, nhiều đoạn.

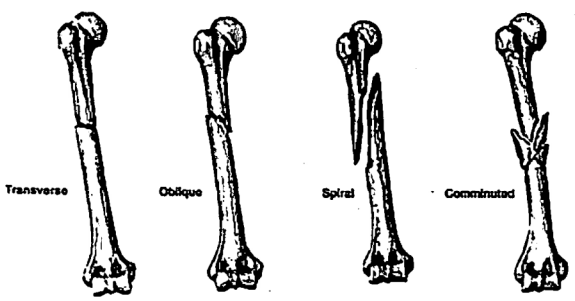

Hình 4. Phân loại gãy xương

3.7. Tổn thương giải phẫu bệnh

3.7.1. Xương

- Gãy đơn giản: gãy ngang, gãy chéo, gãy xoắn, gãy cành tươi ở trẻ em.
- Gãy phức tạp: gãy nhiều tầng, nhiều đoạn, nhiều mảnh.

3.7.2. Di lệch các đầu xương

Có 4 loại di lệch thường gặp:

- Di lệch chồng gây ngắn chi.
- Di lệch sang bên làm chi sưng nề.
- Di lệch gấp góc làm lệch trục chi.
- Di lệch xoay gây ra lệch trục chi.

THƯ VIỆN HUBT
TÀI LIỆU PHỤC VỤ THAM KHẢO NỘI BỘ

3.7.3. Tổn thương phần mềm nặng hay nhẹ tuỳ thuộc vào cơ chế chấn thương

- Da: vết thương lóc da, mất da.
- Cân, cơ: dập nát, đứt cơ, thậm chí bong lóc cơ một vùng rộng.
- Mạch máu, thần kinh: đụng dập, vết thương bên, đứt rời.

3.8. Triệu chứng lâm sàng của gãy xương

3.8.1. Triệu chứng cơ năng

- Đau: sau tai nạn bệnh nhân đau rất nhiều nhưng khi bất động tốt chi gãy, bệnh nhân giảm đau nhanh.
- Giảm cơ năng của chi gãy: nếu gãy cành tươi hoặc gãy ít di lệch.
- Mất cơ năng các khớp hoàn toàn: nếu chi bị gãy rời.

3.8.2. Triệu chứng toàn thân

- Gãy xương nhỏ không ảnh hưởng tới toàn thân.
- Nếu gãy xương lớn hoặc kết hợp với đa chấn thương có thể gây nên sốc (sốc được mô tả ở phần biến chứng).

3.8.3. Triệu chứng thực thể

Thăm khám có trình tự: nhìn, sờ, đo.

- *Nhìn:*

- Có các nốt phổng ở trên mặt da hay không? có vết thương ở da hay không? có lóc da hay không?
- Dấu hiệu bầm tím muộn (sau tai nạn 24 đến 48 giờ) rất có ý nghĩa cho gợi ý chẩn đoán. Ví dụ: gãy trên lồi cầu xương cánh tay có bầm tím ở khuỷu, gãy xương gót có bầm tím ở gan chân v.v...

- *Sờ:*

- Sờ nắn nhẹ nhàng có thể thấy đầu xương gãy gồ lên ở dưới da.
- Dấu hiệu cử động bất thường.
- Tiếng lạo xạo xương.

* Hai dấu hiệu này là hai dấu hiệu chắc chắn có gãy xương, không được cố ý đi tìm vì dễ làm bệnh nhân sốc và tổn thương thêm.

Ngoài ra còn có các dấu hiệu khác như: tìm điểm đau chói, sưng nề chi, tràn dịch khớp.

- *Đo:*

- Dùng thước vải, thước đo độ để đo trục chi, chu vi chi, chiều dài chi và biên độ vận động của khớp.

THƯ VIỆN HUBT
TÀI LIỆU PHỤC VỤ THAM KHẢO NỘI BỘ

- Tìm dấu hiệu biến dạng chi điển hình: lệch trục chi, gấp góc, ngắn chi v.v... Đây là dấu hiệu chắc chắn của gãy xương cần phải tìm.

- Đo tầm hoạt động của khớp qua "tư thế xuất phát không".

- *Khám mạch máu, thần kinh chi phối của chi:*

  - Bắt mạch quay, mạch trụ ở cổ tay.

  - Bắt mạch chày trước, chày sau ở mu chân và ống gót.

  - Khám vận động và cảm giác đầu chi.

3.9. Triệu chứng Xquang của gãy xương

Xquang xương khớp có hai loại: loại thường quy và một số Xquang đặc biệt.

3.9.1. Nguyên tắc chụp Xquang hệ xương khớp

- Kích thước: lấy hết hai khớp trên và dưới ổ gãy.

- Tia vừa: nhìn rõ thành xương (vỏ xương).

- Tổn thương nằm giữa trường phim.

* Ngoài ra phải đảm bảo thủ tục hành chính là: chụp phim thẳng, phim nghiêng, ghi rõ nơi chụp, họ, tên, tuổi bệnh nhân, ngày chụp, đánh dấu bên phải, bên trái của phim.

3.9.2. Đọc phim

Phim Xquang là phim âm bản vì vậy khi có các khe đen làm gián đoạn thành xương gây mất sự liên tục của thành xương thì đó là hình ảnh gãy xương.

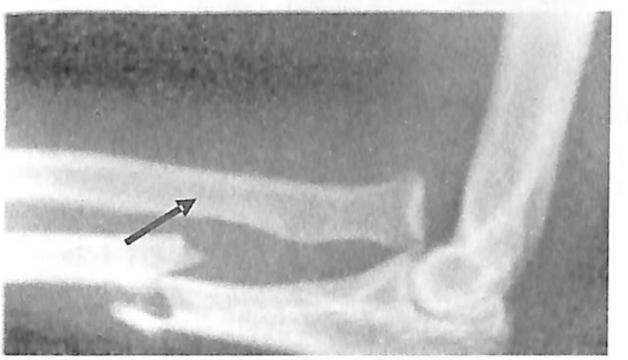

Hình 5. Gãy Mongteggia xương cẳng tay

- *Đọc loại gãy:*

  - Gãy đơn giản (gãy ngang, gãy chéo xoắn...).

  - Gãy phức tạp (gãy nhiều tầng, nhiều mảnh...).

  - Gãy bong sụn tiếp ở trẻ em.

  - Gãy vào khớp, gãy lún, gãy cài v.v...

- *Đọc di lệch: lấy đầu trung tâm để đọc di lệch đoạn gãy:*

THƯ VIỆN HUBT
TÀI LIỆU PHỤC VỤ THAM KHẢO NỘI BỘ

- Phim thẳng: đọc di lệch sang bên.
- Phim nghiêng: đọc di lệch trước, sau.



Hình 6. Gãy đơn giản (T) và phức tạp (P) xương đùi

3.9.3. Một số phương pháp chụp hệ xương khớp đặc biệt

- Chụp cắt lớp vi tính: C.T Scanner (để chẩn đoán các loại u xương, gãy cổ xương đùi...)

- Chụp cộng hưởng từ: M.R.I (trong chấn thương cột sống, cổ xương đùi...).



Hình 7. Chụp M.R.I cổ xương đùi

3.10. Các biến chứng của gãy xương

3.10.1. Biến chứng ngay (tức thì)

- *Sốc: do đau, do mất máu.*
  - Bệnh nhân da xanh tái, người lạnh, vã mồ hôi.
  - Vẻ mặt thờ ơ với ngoại cảnh.

THƯ VIỆN HUBT
TÀI LIỆU PHỤC VỤ THAM KHẢO NỘI BỘ

- Mạch nhanh nhỏ, khó bắt hoặc không bắt được.
- Huyết áp hạ, có thể không đo được.

• *Tổn thương mạch: mạch máu lớn bị dập, đứt hoặc bị chèn ép.*

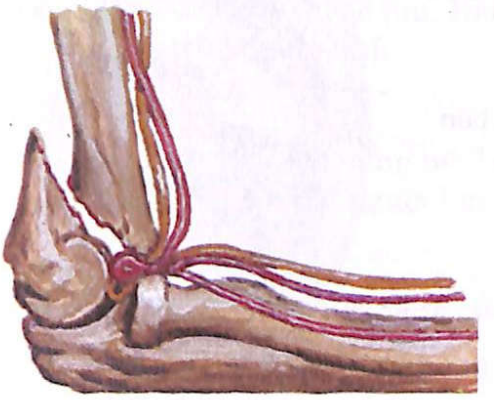

Hình 8. Tổn thương mạch máu cánh tay

- Bệnh nhân có cảm giác tê bì đầu ngón, liệt vận động ngón.
- Mạch ngoại biên yếu hoặc mất.
- Các đầu chi lạnh, tím.
- Đo dao động động mạch bằng siêu âm Doppler: giảm hoặc gián đoạn dòng chảy của mạch máu phía hạ lưu.

• *Hội chứng chèn ép khoang (CEK):*

Mỗi một chi có nhiều vách cân, nó ngăn chia các khu vực cơ thành các khoang.

Bình thường các khoang này là các khoang ảo, rất chật hẹp và có các bó mạch, thần kinh lớn đi qua. Gãy xương gây nên máu tụ, các cơ sưng nề (do đụng dập, do thiểu dưỡng...) làm tăng áp lực trong khoang gây nên chèn ép vào các mạch máu và thần kinh.

Hay gặp hội chứng chèn ép khoang cẳng chân, sau gãy cao hai xương cẳng chân (Hội chứng bắp chân căng).

- Đau, căng bắp chân.
- Rối loạn cảm giác các ngón chân: tê bì, kiến bò.
- Yếu hoặc liệt vận động ngón chân.
- Mạch yếu, mất mạch ở cổ chân.
- Lạnh, tím đầu chi.
- Tăng áp lực khoang: bình thường áp lực khoang 10mmHg, khi áp lực khoang lên trên 30mmHg thì phải rạch cân.

THƯ VIỆN HUBT
TÀI LIỆU PHỤC VỤ THAM KHẢO NỘI BỘ

- Nếu để muộn CEK gây nên hoại tử chi.

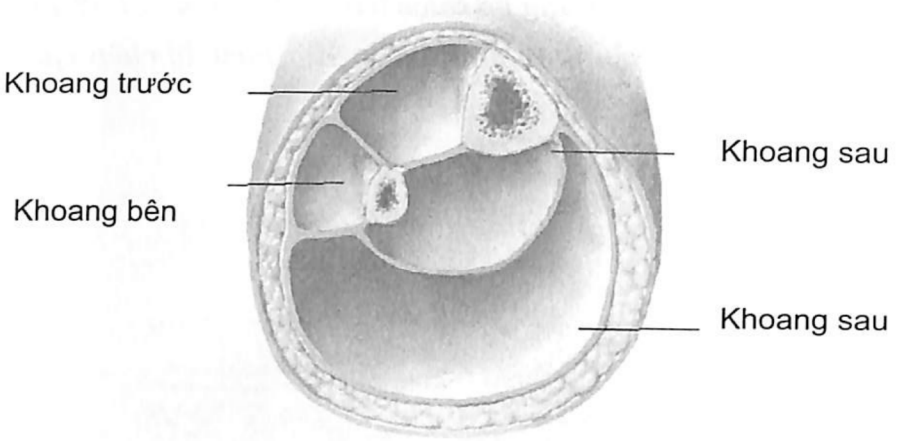

Hình 9. Các khoang ở cẳng chân

- *Tổn thương thần kinh: các xương dài đều có các thần kinh chi phối:*

- Chi trên: gãy 1/3 giữa thân xương cánh tay hoặc gãy trên lồi cầu dễ gây liệt thần kinh quay (bàn tay rủ, mất dạng khép ngón cái).

- Gãy đầu trên xương mác có thể gây liệt thần kinh mác chung.

- Cột sống: chấn thương cột sống cổ cao C_1- C_5: liệt tứ chi, chấn thương cột sống lưng, thắt lưng D12- L1: liệt 2 chi dưới.

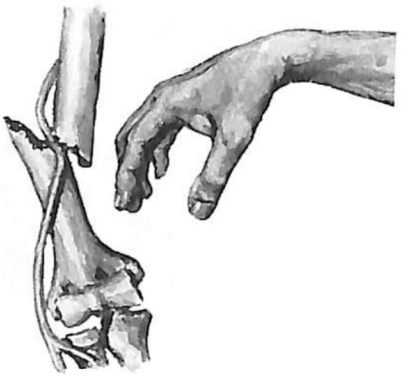

Hình 10. Tổn thương thần kinh quay trong gãy xương cánh tay

- *Gãy xương hở: gặp các bệnh cảnh lâm sàng sau:*

- Nhìn thấy đầu xương gãy qua vết thương.

- Thấy mỡ tuỷ xương chảy qua vết thương phần mền.

- Vết thương gãy hở nhiễm trùng, lộ xương viêm: nếu bệnh nhân đến muộn.

THƯ VIỆN HUBT
TÀI LIỆU PHỤC VỤ THAM KHẢO NỘI BỘ

3.10.2. Các biến chứng sớm: xảy ra khoảng 24 - 48 giờ, sau chấn thương.

- *Nhiễm trùng: thường gặp sau gãy hở.*

- Dấu hiệu toàn thân: sốt cao dao động, mặt hốc hác, vẻ nhiễm trùng.

- Tại chỗ: vết thương tấy đỏ, ra dịch đục hoặc mủ. Đặc biệt nguy hiểm với những nhiễm khuẩn nặng như nhiễm trùng yếm khí.

- *Rối loạn dinh dưỡng:*

- Toàn chi gãy nổi nốt phỏng nước, đầu chi sưng nề. Hay gặp ở trẻ em gãy trên lồi cầu xương cánh tay, hoặc gãy cẳng chân ở người lớn.

3.10.3. Các di chứng

- Teo cơ, cứng khớp làm bệnh nhân mất chức năng của chi.

- Chậm liền, khớp giả: sau 4-5 tháng xương không liền, bắt buộc phải phẫu thuật kết hợp xương và ghép xương.

- Viêm xương: điều trị hết sức phức tạp, tốn kém và dễ tàn phế.

III. TÀI LIỆU THAM KHẢO

1. Bệnh học Ngoại tập 2 - NXB Y học 2006.
2. Atats of Orthopaedic Surgycal Explosures. Thieme New York & Stuttgart 2000.
3. Rockwood & Green's Fractures in Adults, 6th Edition.2006 Lippincott Williams & Wilkins.
4. Campbells Operative Orthopaedics (Eleventh edition)- Edited by S.Terry Canale & James H. Beaty 2007.
5. Skeletal Trauma, 4th ed. Edited by Browner 2008 W. B Saunders Company.
6. Master Techniques in Orthopaedic Surgery: Reconstructive Knee Surgery, 3rd Edition.2008 Lippincott Williams and Wilkins.

THƯ VIỆN HUBT

TÀI LIỆU PHỤC VỤ THAM KHẢO NỘI BỘ

TRIỆU CHỨNG TRẬT KHỚP

ThS. Phùng Ngọc Hòa

I. MỤC TIÊU HỌC TẬP

Sau khi học bài này, sinh viên có khả năng:

1. *Trình bày được nguyên nhân, cơ chế trật khớp.*
2. *Trình bày được các triệu chứng lâm sàng, Xquang của trật khớp.*
3. *Nắm được các biến chứng của trật khớp.*

II. NỘI DUNG

1. Định nghĩa

Trật khớp là sự di chuyển bất thường giữa các đầu xương làm cho các mặt khớp bị lệch lạc.



Hình 1. Hình ảnh Xquang của trật khớp háng hai bên

2. Nhắc lại một số đặc điểm giải phẫu sinh lý

2.1. Giải phẫu

Một khớp bao gồm:

- Chỏm và ổ khớp là nơi các đầu xương dài nối với nhau.
- Các dây chằng là phương tiện giữ khớp.
- Bao hoạt dịch tiết ra dịch khớp có nhiệm vụ nuôi sụn khớp và bôi trơn mặt khớp, đồng thời ngăn ngừa nhiễm trùng khớp.
- Mạch nuôi khớp: thường do các dây chằng bao khớp và mạch thân xương lên nuôi.

THƯ VIỆN HUBT
TÀI LIỆU PHỤC VỤ THAM KHẢO NỘI BỘ

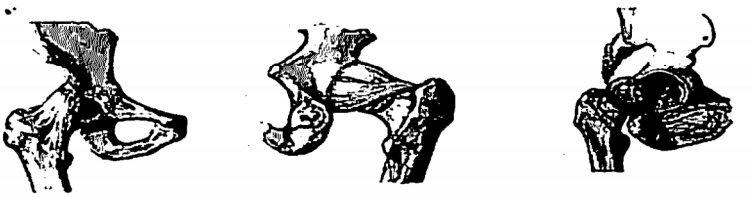

Hình 2. Cấu trúc bao khớp cổ xương đùi

2.2. Sinh lý

- Khớp hoạt động được khi mà cấu trúc giải phẫu khớp bình thường.

- Khớp chỏm tròn: có nhiều động tác: dạng, khép, xoay v.v... biên độ vận động khớp lớn (khớp vai, khớp háng).

- Khớp ròng rọc: chỉ có hai động tác gấp, duỗi, không có động tác lắc ngang (khớp khuỷu, khớp gối).

- Khi trật khớp hoặc có gãy xương kèm theo, rất dễ bị cứng khớp, thoái hoá khớp hoặc tiêu chỏm.

3. Dịch tễ học

- Mỗi tuổi thường có một loại trật khớp.

+ Trẻ em: trật khớp khuỷu nhiều nhất (trên 60%).

+ Người lớn: trật khớp vai, khớp háng...

- Hay gặp trật khớp: ở tuổi trẻ, tuổi lao động. Nam nhiều hơn nữ.

4. Nguyên nhân và cơ chế gây trật khớp

4.1. Nguyên nhân

- Do chấn thương là chủ yếu (80 - 90%).

+ Tai nạn giao thông.

+ Tai nạn lao động.

+ Tai nạn thể dục thể thao.

+ Tai nạn học đường

- Do bệnh lý: viêm xương khớp háng, trật khớp vai do liệt cơ delta, do trật khớp bẩm sinh.

THƯ VIỆN HUBT
TÀI LIỆU PHỤC VỤ THAM KHẢO NỘI BỘ

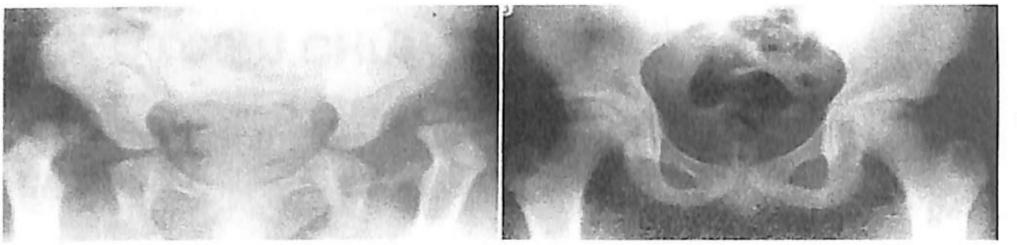

Hình 3. Trật khớp háng bẩm sinh

4.2. Cơ chế

- Cơ chế chấn thương gián tiếp: là chủ yếu, như ngã chống tay gây trật khớp vai, khớp khuỷu.
- Cơ chế trực tiếp: có thể gây nên trật khớp hở. Loại này hiếm gặp.



Hình 4. Cơ chế ngã gây trật khớp vai

5. Phân loại trật khớp

- *Trật khớp mới:* ngay sau tai nạn.
- *Trật khớp cũ:* sau tai nạn 3 tuần.
- *Trật khớp tái diễn:* trật khớp nhiều lần, tần suất trên 10 lần.

6. Tổn thương giải phẫu bệnh

6.1. Xương khớp

- Vỡ ổ khớp.
- Vỡ chỏm khớp.
- Gãy cổ chỏm kèm theo (gãy cổ xương đùi, cổ xương cánh tay).
- Bong sụn tiếp ở trẻ em.

THƯ VIỆN HUBT
TÀI LIỆU PHỤC VỤ THAM KHẢO NỘI BỘ

6.2. Phần mềm

- Tổn thương dây chằng, bao khớp: rách, dãn

- Mạch nuôi chỏm tổn thương nặng hay nhẹ tuỳ thuộc vào mức độ di lệch của đầu xương và phụ thuộc vào mạch nuôi từng khớp riêng.

- Mạch, thần kinh: trật khớp khuỷu có thể gây đứt mạch máu và thần kinh cánh tay, trật khớp gối có thể gây tổn thương mạch khoeo.

7. Triệu chứng lâm sàng của trật khớp

7.1. Triệu chứng cơ năng

- Đau: sau tai nạn bệnh nhân đau nhiều nhưng giảm đau nhanh khi được bất động tốt.

- Giảm hoặc mất vận động của khớp.

7.2. Triệu chứng toàn thân

- Những trật khớp nhỏ: không ảnh hưởng toàn thân của bệnh nhân.

- Những trật khớp lớn (khớp háng): có thể gây sốc chấn thương.

7.3. Triệu chứng thực thể

Thăm khám một cách trình tự: nhìn, sờ, đo.

- *Nhìn:*

- Xem có vết thương, dịch khớp chảy ra không?

- Nhìn màu sắc da trên vùng khớp?

- Một số hình ảnh trật khớp điển hình như: vai vuông trong trật khớp vai, dấu hiệu nhát rìu ở trật khớp khuỷu.



Hình 5. Dấu hiệu vai vuông trong trật khớp vai

THƯ VIỆN HUBT
TÀI LIỆU PHỤC VỤ THAM KHẢO NỘI BỘ

- *Sờ:*

- Dấu hiệu hõm khớp rỗng, đây là một dấu hiệu chắc chắn của trật khớp, dễ phát hiện ở những khớp nông như là khớp vai, khớp khuỷu, khó phát hiện ở các khớp lớn như khớp háng.

- Sờ thấy chỏm ở vị trí bất thường (chỗ gồ bất thường): sờ thấy chỏm xương cánh tay ở rãnh delta - ngực trong trật khớp vai, đầu dưới xương cánh tay gồ lên ở phía trước khuỷu trong trật khớp khuỷu.

- Cử động đàn hồi (dấu hiệu lò xo): kéo chi ra khỏi tư thế trật khớp, rồi thả chi ra, chi sẽ về tư thế ban đầu (dấu hiệu Berger trong trật khớp vai).

Đây là một dấu hiệu chắc chắn của trật khớp.

- Ngoài ra có thể sờ thấy điểm đau, sưng nề vùng khớp.

* **Đo chi**: Thấy biến dạng toàn chi.

- Lệch trục.
- Chi ngắn.
- Mất biên độ vận động bình thường của khớp.

Đo chi tìm dấu hiệu **biến dạng điển hình này**, đây cũng là một dấu hiệu chắc chắn của trật khớp.

* **Khám mạch máu thần kinh**: bắt mạch quay, mạch trụ ở chi trên; bắt mạch chày trước, chày sau ở chi dưới, khám cảm giác và vận động ở đầu ngón để tránh bỏ sót tổn thương.

8. Triệu chứng Xquang

8.1. Mục đích chụp Xquang

- Xác định chắc chắn trật khớp.
- Xác định có tổn thương xương kèm theo?



Hình 6. Xquang của trật khớp háng

THƯ VIỆN HUBT
TÀI LIỆU PHỤC VỤ THAM KHẢO NỘI BỘ

8.2. Kết quả

- Kiểu trật khớp?
- Di lệch của đầu xương so với mặt khớp.

9. Biến chứng của trật khớp

9.1. Biến chứng sớm

- ***Tổn thương mạch thần kinh*** phải kiểm tra mạch, thần kinh ở đầu chi.

+ Do chèn ép.

+ Do đụng dập, đứt.

- ***Trật khớp hở:*** thường do chấn thương trực tiếp, cơ chế chấn thương mạnh. Phát hiện biến chứng này dễ, dựa vào: các bệnh cảnh lâm sàng:

+ Nhìn thấy mặt khớp qua vết thương phần mềm.

+ Dịch khớp chảy qua vết thương phần mềm.

+ Tràn mủ khớp, chảy mủ qua vết thương (nếu đến muộn).

* Trật khớp kèm theo gãy đầu xương: dựa vào Xquang để chẩn đoán.

9.2. Các di chứng

- Teo cơ, cứng khớp trong tư thế xấu: trật khớp khuỷu cũ luôn ở tư thế duỗi.
- Thoái hoá khớp: hay gặp ở trật khớp háng trung tâm, trật khớp vai, gối.
- Tiêu chỏm - khớp: tiêu chỏm xương đùi (do tổn thương mạch nuôi chỏm)
- Vôi hoá quanh khớp: làm ảnh hưởng cơ năng của khớp.

III. TÀI LIỆU THAM KHẢO

1. Bệnh học Ngoại tập 2 - NXB Y học 2006.
2. Atats of Orthopaedic Surgycal Explosures. Thieme New York & Stuttgart 2000.
3. Rockwood & Green's Fractures in Adults, 6th Edition.2006 Lippincott Williams & Wilkins.
4. Campbells Operative Orthopaedics (Eleventh edition)- Edited by S.Terry Canale & James H. Beaty 2007.
5. Skeletal Trauma, 4th ed. Edited by Browner 2008 W. B. Saunders Company.
6. Master Techniques in Orthopaedic Surgery: Reconstructive Knee Surgery, 3rd Edition.2008 Lippincott Williams & Wilkins.

THƯ VIỆN HUBT
TÀI LIỆU PHỤC VỤ THAM KHẢO NỘI BỘ

ĐẠI CƯƠNG VỀ BỎNG

ThS. Phùng Ngọc Hòa

I. MỤC TIÊU HỌC TẬP

Sau khi học bài này, sinh viên có khả năng:

1. *Trình bày được nguyên nhân gây bỏng.*
2. *Nắm được cách tính diện tích và độ sâu của bỏng.*
3. *Trình bày được diễn biến lâm sàng của bỏng.*

II. NỘI DUNG

1. Đại cương

Bỏng là một cấp cứu thường gặp trong cuộc sống đời thường. Thỉnh thoảng phải cấp cứu bỏng hàng loạt.

Đến 80% tổng số bệnh nhân là bỏng nông trên diện hẹp, chiếm dưới 20% diện tích da của cơ thể. Đối với loại bỏng này, điều trị rất đơn giản: cho bệnh nhân nghỉ ngơi, giảm đau và chống bội nhiễm.

Số 20% còn lại là bỏng vừa rộng vừa sâu. Loại này rất nặng, cần phải tập trung hồi sức tích cực, nhất là trong 8 giờ đầu. Tỷ lệ tử vong loại này còn rất cao.

Có những loại bỏng đặc biệt nguy hiểm nhưng rất may mắn là hiếm gặp như bỏng đường hô hấp (gây ra sốc phổi), hoặc bỏng đường tiêu hoá (uống acid).

2. Nguyên nhân của bỏng

2.1. Bỏng do nhiệt độ cao: *L*à loại bỏng hay gặp nhất, chiếm đến 84 - 94% tổng số bệnh nhân bị bỏng.

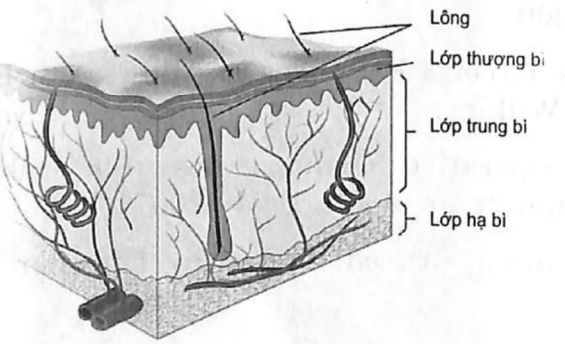

Hình 1. Cấu trúc các lớp của da

THƯ VIỆN HUBT
TÀI LIỆU PHỤC VỤ THAM KHẢO NỘI BỘ

Tổn thương mô tế bào tuỳ thuộc vào nhiệt độ và thời gian tiếp xúc.

Ở nhiệt độ dưới 43^{0}C, không gây tổn thương dù thời gian tiếp xúc lâu.

Ở nhiệt độ dưới 44o - 45^{0}C (nhiệt độ giới hạn cho mô tế bào): nếu thời gian tiếp xúc liên tục trên 6 giờ thì gây tổn thương mô tế bào. Ở 49^{0}C trong thời gian 5 phút mô tế bào đã bị chết.

Ở nhiệt độ trên 70^{0}C thời gian mà mô tế bào bị chết chỉ trong 1 giây, chất tạo keo (collagen) bị biến chất, chất nguyên sinh vón cục.

Như vậy, điều cần cần thiết là phải dập tắt ngọn lửa trên người bệnh nhân một cách nhanh chóng. Đồng thời phải cởi bỏ ngay các trang phục quần áo đã và đang cháy trên cơ thể, dùng nước lạnh dội, ngâm để tắt lửa và hạ bớt sức nhiệt, hạn chế tổn thương.

Bỏng do nhiệt được chia thành 2 nhóm: nhiệt khô và nhiệt ướt.

2.1.1. Bỏng do nhiệt khôi

Do bỏng xăng, cháy nhà, kim loại nóng chảy, bức xạ nhiệt.

Đặc điểm loại này: nhiệt độ rất cao lên đến hàng nghìn độ. Lửa cháy tiêu thụ một lượng lớn oxy và sản sinh ra khí CO_2, các khói và khí độc của vật liệu bị cháy.

Hậu quả của bỏng nhiệt loại này là: ngoài tổn thương bỏng còn có thể bị nhiễm độc do hít phải khi oxycarbon và bỏng đường hô hấp. Các khí làm bệnh nhân co thắt thanh môn, phế quản, rối loạn nhịp tim.

2.1.2. Bỏng do nhiệt ướt

Gồm có nước nóng (từ 50^0 trở lên), hơi nước, các thức ăn nóng đổ vào người.

Đặc điểm loại này: thường nhẹ hơn các loại khác, nếu biết sơ cứu tốt (cởi bỏ ngay quần, áo, dội nước lạnh ngay) thì bỏng không tiến triển thành bỏng sâu.

2.2. Bỏng do lạnh

Do nước đá, ni-tơ lạnh, thường do tai nạn nghề nghiệp như tiếp xúc lâu với kho lạnh, khí lạnh.

Đặc điểm của bỏng lạnh là hay bị ở các ngón tay, bàn tay, bàn chân, cổ, mũi.

2.3. Bỏng do tia lửa điện (đặc biệt là điện cao thế), do sét đánh.

2.4. Bỏng do hoá chất: phospho, acid, xút...

2.5. Bỏng do phóng xạ

3. Cách tính diện tích bỏng

Có nhiều cách tính diện tích bỏng, người lớn tính khác trẻ em vì ở trẻ em tỷ lệ giữa đầu - mặt - cổ so với các chi thì lớn hơn người lớn.

THƯ VIỆN HUBT
TÀI LIỆU PHỤC VỤ THAM KHẢO NỘI BỘ

3.1. Người lớn theo - luật 9 - của Wallace (xem hình 2)

Vị trí	Diện tích (%)	Cộng
Đầu mặt cổ	9%	9%
Thân mình phía trước	9% x 2	18%
Thân mình phía sau	9% x 2	18%
Một chi trên	9%	18% (2 bên)
Một chi dưới	9% x 2	36% (2 bên)
Vùng hậu môn sinh dục	1%	100%

Cách tính bằng lòng bàn tay (theo Faust): Mỗi lòng bàn tay của bệnh nhân được tính bằng 1% diện tích da bị bỏng.

3.2. Đối với trẻ em

Trẻ em càng nhỏ tuổi thì tỷ lệ đầu mặt cổ so với chi dưới càng lớn hơn người lớn.

	Mới đẻ	1 tuổi	5 tuổi	10 tuổi	13 tuổi
Đầu mặt	20%	17%	13%	10%	8%
Hai đùi	11%	13%	16%	18%	19%
Hai cẳng chân	9%	10%	11%	12%	13%

Bỏng độ 3 trên 15% diện tích cơ thể ở người lớn và trên 6% ở trẻ em là bỏng nặng.

4. Phân loại độ sâu bỏng

Dựa vào nguyên nhân gây bỏng (bỏng xăng sâu hơn bỏng nước sôi), thời gian gây bỏng (ngâm trong nước sôi thì nặng hơn bị dội thoáng qua) và diễn biến lâm sàng (từ độ nhẹ có thể thành độ nặng) mà chia độ sâu của bỏng ra các loại: bỏng nông, bỏng sâu và bỏng trung gian.

4.1. Bỏng nông

Là bỏng nhẹ, dễ khỏi và khi khỏi không để lại sẹo.

- *Bỏng độ 1:*

Là bỏng ở lớp sừng. Chỗ da bị bỏng đỏ, rát, 2-3 ngày thì khỏi và không để lại sẹo. Hay gặp: bỏng nắng, bỏng nước sôi chỗ không có quần áo.

- *Bỏng độ 2:*

Thương tổn lớp biểu bì. Trên nền da đỏ, xuất hiện những nốt phỏng nước chứa dịch trong. Vì chưa tới lớp tế bào đáy nên khi khỏi không để lại sẹo. Khỏi sau 10-14 ngày. Hay gặp: bỏng nước sôi chỗ có quần áo.

THƯ VIỆN HUBT
TÀI LIỆU PHỤC VỤ THAM KHẢO NỘI BỘ

4.2. Bỏng sâu

Là loại bỏng nặng và rất nặng, tác nhân gây bỏng phá huỷ lớp tế bào đáy, để lại sẹo dúm dó, đa số cần phải vá da.

- *Bỏng độ 3:*

Lớp tế bào đáy bị phá huỷ, bỏng ăn lan tới trung bì, gây hoại tử da ở diện rộng.Vì mất lớp tế bào sinh sản, da không được bảo vệ, nên bỏng loại này hầu hết bị nhiễm khuẩn. Thường gặp bỏng do xăng, acid, bỏng điện.

- *Bỏng độ 4:*

Tác nhân gây bỏng phá huỷ hết da, bỏng ăn tới tận cơ, xương, cả một vùng của chi bị cháy đen. Thường gặp bỏng do điện cao thế, sét đánh, cháy nhà (trong các thảm hoạ cháy nhà cao tầng, cháy ô tô chở khách).

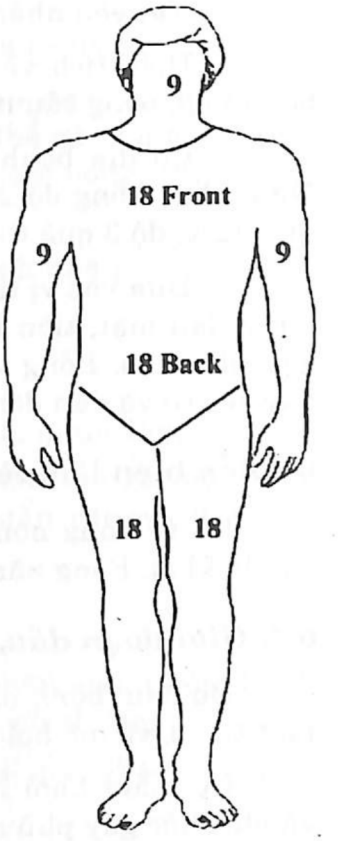

Hình 2. Cách tính diện tích bỏng theo "luật 9" của Wallace

4.3. Bỏng trung gian (còn gọi là bỏng độ 2 sâu)

Là loại bỏng nằm giữa giới hạn bỏng nông và bỏng sâu. Bỏng lan tới một phần của lớp tế bào đáy (lớp nông, phần uốn lượn lên xuống). Bỏng loại này tiến triển tốt, có thể thành bỏng độ 2 (độ 2 nông), nhưng cũng có thể nặng lên và thành bỏng sâu. Thường gặp bỏng nước sôi chỗ có quần áo (xem hình 3).

5. Tiên lượng bỏng: dựa vào (hình 3):

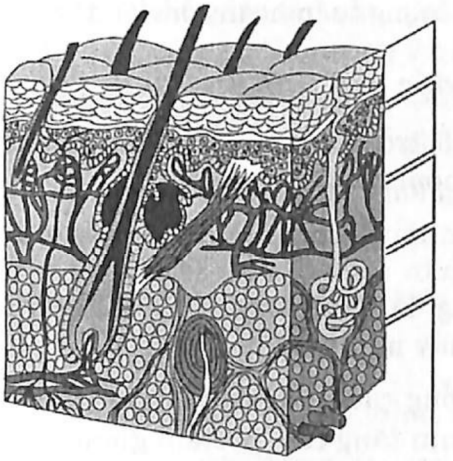

Hình 3. Sơ đồ độ sâu của bỏng

THƯ VIỆN HUBT
TÀI LIỆU PHỤC VỤ THAM KHẢO NỘI BỘ

- Nguyên nhân gây bỏng: bỏng do hoá chất nặng hơn bỏng nhiệt.

- Diện tích và độ sâu của bỏng: diện tích bỏng rộng nặng hơn diện tích bỏng hẹp, bỏng sâu nặng hơn bỏng nông.

- Cơ địa bệnh nhân: bỏng ở trẻ em và người già yếu tiên lượng nặng. Người lớn, bỏng độ 2 quá 30%, độ 3 quá 15% là nặng. Nhưng trẻ em, bỏng độ 2 quá 12%, độ 3 quá 6% đã là nặng.

- Dựa vào vị trí bỏng: bỏng đường hô hấp hiếm gặp nhưng rất nặng. Bỏng vùng đầu mặt, tiên lượng nặng có lẽ do rối loạn vận mạch gây thiếu máu não, gây phù não. Bỏng vùng hậu môn sinh dục dễ bị nhiễm khuẩn. Bỏng bàn tay gây sẹo co và dẫn đến mất chức năng của bàn tay.

6. Diễn biến lâm sàng của bỏng

Đa số bỏng nông, diện tích hẹp nên tiên lượng nhẹ, chỉ cần chăm sóc tại chỗ là khỏi. Bỏng nặng diễn biến qua các giai đoạn sau:

6.1. Giai đoạn đầu, sốc bỏng: trong 48 giờ đầu.

Do đau: bệnh nhân kêu la vật vã, nôn và buồn nôn, dần dần nằm lả đi, vẻ mặt thờ ơ, vã mồ hôi ở trán, mũi, lạnh đầu chi.

Do giảm khối lượng tuần hoàn, huyết tương thoát ra ngoài mạch, ngấm vào tổ chức gây phù nề. Nạn nhân nằm lả đi, mạch nhanh nhỏ, huyết áp tụt.

Xét nghiệm máu: máu bị cô đặc, dự trữ kiềm giảm, bệnh nhân nhiễm toan, kali máu tăng, creatinin tăng.

Các cơ quan bị ảnh hưởng của sốc là: não, gan, thận, trong đó thận bị ảnh hưởng nặng nề nhất. Dễ bị viêm thận do sốc bỏng: nước tiểu ngày càng ít đi, đỏ đặc, đái ra huyết cầu tố, protein. Từ thiểu niệu, dần dần trở nên vô niệu gây suy thận cấp.

Nếu không bồi phụ khối lượng tuần hoàn sớm và đầy đủ, tỷ lệ tử vong rất cao.

6.2. Giai đoạn hai nhiễm độc cấp tính

Bắt đầu từ ngày thứ 3 trở đi (3-15 ngày) do nhiễm khuẩn, do hấp thu những chất độc của tổ chức hoại tử.

- Về lâm sàng, bệnh nhân kích thích vật vã, lơ mơ, tri giác kém dần, có thể đi vào hôn mê. Bệnh nhân sốt cao 40^0 - 41^0C, da lạnh, nổi vân tím. Bệnh nhân thở nhanh nông, không đều, do bị viêm phổi. Bệnh nhân chán ăn, nôn, đi ỉa lỏng và thậm chí còn bị chảy máu tiêu hoá.

- Trong máu, lượng hồng cầu giảm do máu bị cô đặc, rối loạn điện giải và toan hoá máu. Ure và creatinin tăng cao, protein giảm.

- Đây là giai đoạn nguy hiểm nhất của bỏng vì dễ dẫn đến tử vong. Vì vậy cần điều trị tại chỗ, cắt lọc tổ chức hoại tử tốt, bồi phụ đủ khối lượng tuần hoàn, cân bằng được điện giải máu cho bệnh nhân.

THƯ VIỆN HUBT
TÀI LIỆU PHỤC VỤ THAM KHẢO NỘI BỘ

6.3. Giai đoạn ba

Nhiễm trùng là chính, do mất một diện tích da rộng và trong thời gian dài.

Các vi khuẩn thường gặp là tụ cầu vàng, liên cầu tan huyết, trực khuẩn mủ xanh, có thể cả uốn ván. Nhiễm trùng tại chỗ bỏng có thể gây nhiễm khuẩn máu. Những trường hợp bỏng nặng, nếu qua được thời kỳ sốc bỏng, thì 70% có thể tử vong trong giai đoạn này.

Về điều trị: bồi phụ máu, dịch đủ và vá da sớm cho bệnh nhân.

6.4. Giai đoạn bốn

Hồi phục hoặc suy kiệt.

Nếu điều trị tốt, bỏng nhẹ, vá da sớm thì bệnh nhân hồi phục dần.

Nếu điều trị kém, bỏng nặng bệnh nhân suy kiệt dần tạo ra một vòng bệnh lý luẩn quẩn: thiếu máu, thiếu protein, nhiễm khuẩn càng loét thêm, miếng da vá bị bong, không đạt kết quả.

7. Điều trị

Trước một loạt bệnh nhân bỏng, cần khám sơ bộ và phân loại: nhóm bệnh nhân nhẹ: bỏng dưới 20%: cho thuốc giảm đau, băng bảo vệ vết thương.

Nhóm bệnh nhân nặng: bỏng sâu và rộng thì cho giảm đau và hồi sức tích cực ngay.

7.1. Điều trị cấp cứu ban đầu

Tìm mọi cách cứu bệnh nhân ra khỏi chỗ tai nạn, thoát khỏi nguyên nhân bỏng như đưa bệnh nhân ra khỏi đám cháy, ra khỏi hố vôi....

Giảm đau cho bệnh nhân bằng morphin 0,01g, người lớn cứ 12 giờ 1 ống. Hoặc dùng các loại đông miên, an thần khác.

Bỏng nhỏ, ở chi trên, có thể ngâm tay vào nước mát hoặc nước đá, mỗi lần 20 phút, rồi rút tay lên ít phút, cứ như thế trong 2 giờ.

Uống nhiều nước đường có pha bicarbonat natri.

Không cởi quần áo mà phải cắt bỏ. Trời rét phải ủ ấm cho bệnh nhân.

Không được bôi bất kỳ một thứ thuốc gì, không rửa vết thương, chỉ phủ vải sạch, rồi chuyển đi.

7.2. Điều trị trong hai ngày đầu (giai đoạn sốc bỏng)

7.2.1. Điều trị toàn thân

- Phải truyền dịch ngay cho bệnh nhân, nhất là trong 8 giờ đầu.

- Theo dõi thường xuyên mạch, huyết áp động mạch. Áp lực tĩnh mạch trung ương và số lượng nước tiểu là chỉ số đánh giá bệnh nhân được truyền đủ dịch hay không.

THƯ VIỆN HUBT
TÀI LIỆU PHỤC VỤ THAM KHẢO NỘI BỘ

- Ngay 24 giờ đầu có thể truyền dịch bằng 1/10 cân nặng của bệnh nhân hoặc truyền dịch theo công thức Evans (1983): kg (cân nặng) x diện tích bỏng (%) x 2 + 2000.

Ví dụ: bệnh nhân nặng 50 kg, bỏng 30% cần truyền là: 50 x 30 x 2 + 2000 = 5000ml (5lít). Trong đó 2000 là 2000ml huyết thanh ngọt đẳng trương 5%.

- *Loại dịch:*

1/6 : máu, huyết tương và các chất thay thế.

1/6: dung dịch bicarbonat natri 12,5%, hay dung dịch ringer lactat.

1/3: huyết thanh mặn đẳng trương 9‰.

- *Phân bổ dịch truyền:* 8 giờ đầu cho 1/2 tổng số dịch/ cả ngày. Ngày thứ 2 bằng1/2 lượng dịch ngày thứ nhất. Có thể truyền dịch trong 4-5 ngày liên tục.

7.2.2. Điều trị tại chỗ

- Chăm sóc bệnh nhân bỏng phải ở trong một môi trường sạch, vô khuẩn.
- Nốt phỏng nước to, chọc ở bờ cho thoát dịch.
- Băng vết thương bằng gạc mỡ, tốt nhất là gạc mỡ có kháng sinh.
- Các bỏng nhỏ, nông thường khỏi sau 7-10 ngày. Các bỏng sâu, cần cắt bỏ tổ chức hoại tử nhiều lần, thay băng nhiều lần, mỗi lần thay băng cần gây mê nhẹ.
- Chú ý vùng sẹo co làm ảnh hưởng tới cơ năng của chi.

7.3. Điều trị những ngày sau (3-15 ngày)

- Toàn thân: cho hồi sức tốt, ăn nhiều calo (3000-4000 calo/ngày).
- Tại chỗ: cắt bỏ mảng da hoại tử, băng vết thương bằng huyết thanh mặn đậm đặc dần để chuẩn bị cho vá da về sau.

7.4. Điều trị sau 2 tuần

- Cần vá da sớm để bảo vệ vết thương. Vá da mỏng, tự thân, lấy nơi da lành.
- Toàn thân: nâng cao thể trạng để miếng da vá liền, không bị bong.

III. TÀI LIỆU THAM KHẢO

1. Trịnh Văn Minh - Giải phẫu người, tập 1, NXB Y học, 1998.
2. Giải phẫu thực hành ngoại khoa. NXB Y học Hà Nội, 2000.
3. Trauma Manual, 2nd Edition. Lippincott Williams & Wilkins, 2002
4. GS.TSKH. Lê Thế Trung- Những điều cần biết về bỏng. NXB Y học, 2003.
5. Cấp cứu ngoại khoa - Chấn thương NXB Y học Hà Nội, 2006.

THƯ VIỆN HUBT
TÀI LIỆU PHỤC VỤ THAM KHẢO NỘI BỘ

TRIỆU CHỨNG CỦA NHỌT, HẬU BỐI, ÁP XE, CHÍN MÉ

ThS. Phùng Ngọc Hòa

I. MỤC TIÊU HỌC TẬP

Sau khi học bài này, sinh viên có khả năng:

1. *Trình bày được nguyên nhân gây nhọt, hậu bối, áp xe, chín mé.*
2. *Mô tả được các triệu chứng và các biến chứng của nhọt, hậu bối, áp xe, chín mé.*
3. *Trình bày được thái độ điều trị nhọt, hậu bối, áp xe, chín mé.*

II. NỘI DUNG

A. Nhọt

1. Đặc điểm của nhọt

Nhọt là một bệnh nhiễm khuẩn ngoài da, phát triển từ lỗ chân lông.

Nhiễm khuẩn lan từ vùng chân lông sang ống bao quanh chân lông và từ đó sang một phần biểu bì chung quanh tạo ra một đám tổ chức hoại tử gọi là ngòi.

Ngòi là một khối bao gồm: vi khuẩn, xác bạch cầu, tổ chức liên kết và biểu bì hoại tử.



Hình 1. Hình ảnh lâm sàng của nhọt

2. Nguyên nhân

Vi khuẩn gây ra nhọt: chủ yếu do tụ cầu vàng gây bệnh, hiếm khi là liên cầu (giống loại vi khuẩn gặp ở cốt tuỷ viêm).

THƯ VIỆN HUBT
TÀI LIỆU PHỤC VỤ THAM KHẢO NỘI BỘ

Hay gặp nhọt ở những người có sức đề kháng yếu:

- Người mắc bệnh đái tháo đường, suy gan, thận, nhiễm HIV...
- Trẻ em, người già...
- Người mất vệ sinh (ở bẩn)....
- Gặp vào mùa hạ: thời tiết nóng nực làm lỗ chân lông luôn luôn tiết ra chất nhờn lẫn mồ hôi, dễ bắt bụi và nhiễm khuẩn.

3. Triệu chứng

3.1. Triệu chứng lâm sàng

- Khởi phát là một nốt đỏ: nổi lên từ một lỗ chân lông.

+ Nốt đỏ hơi ngứa, to lên nhanh, lan rộng và càng lớn càng đau.

+ Đau và nhức buốt khó chịu, đặc biệt là những nhọt mọc ở vùng cổ, nách, bẹn làm cho bệnh nhân khó cử động, khó đi đứng.

- Toàn phát: ngày thứ ba, nhọt nổi trên mặt da, màu đỏ tía, cứng, nóng và rất đau.

+ Ở trung tâm (điểm cao nhất) xuất hiện một điểm vàng.

+ Sau đó, điểm vàng này hoại tử, tiết ra một giọt mủ vàng.

+ Miệng nhọt bị vỡ loét, ở dưới đáy thấy rõ ngòi màu vàng xanh theo mủ chảy ra ngoài.

- Trong vòng một tuần: mủ và ngòi thoát ra ngoài hết, nhọt nhỏ lại và để lại sẹo thâm, nhạt dần.

- Nhọt có thể tái phát nhiều lần, nhiều chỗ khác nhau trên cơ thể (do ổ vi khuẩn vẫn còn hoặc do cơ địa bệnh nhân dễ mắc bệnh).

3.2. Các xét nghiệm

- Xét nghiệm máu: bạch cầu tăng, đặc biệt là bạch cầu đa nhân trung tính. Tốc độ máu lắng cao.

- Xét nghiệm sinh hoá: đường máu, đường niệu (để xem bệnh nhân có bị bệnh đái tháo đường không?). Xét nghiệm HIV.

- Xét nghiệm vi khuẩn: lấy dịch, mủ để soi tìm vi khuẩn, nuôi cấy vi khuẩn và làm kháng sinh đồ.

4. Các biến chứng của nhọt

Bình thường, nhọt tiến triển từ lúc phát sinh đến lúc khỏi khoảng 7 - 10 ngày. Cũng có thể kéo dài hơn hoặc bị các biến chứng:

- Áp xe nóng quanh nơi bị nhọt.

THƯ VIỆN HUBT
TÀI LIỆU PHỤC VỤ THAM KHẢO NỘI BỘ

- Nhiễm khuẩn huyết.

- Hoại tử một vùng xung quanh nhọt.

- Đinh râu (nhọt vùng môi trên) hết sức nguy hiểm, có thể biến chứng viêm tĩnh mạch góc, tĩnh mạch mắt, gây ra viêm xoang tĩnh mạch hang làm bệnh nhân tử vong.

5. Điều trị

5.1. Điều trị toàn thân

Nâng cao thể trạng bệnh nhân bằng chế độ ăn hợp lý cũng như các loại vitamin, đồng thời điều trị bệnh toàn thân nếu có.

- Chế độ ăn: kiêng các chất đường, nhiều tinh bột. Có thể thay thế thức ăn bằng các chất khác: đậu phụ, bánh mì, thịt, các thức ăn nhiều vitamin C...

- Kháng sinh toàn thân: các loại kháng sinh tác dụng tốt với vi khuẩn gram dương [Gr (+)].

- Insulin nếu bệnh nhân mắc bệnh đái tháo đường.

5.2. Điều trị tại chỗ

- *Nếu nhọt chưa vỡ*

- Đắp gạc có thấm nước nóng hoặc thấm betadin.

- Khi nhọt đã thành ổ áp xe (nhọt đã chín): giới hạn rõ, bùng nhùng, có điểm trắng ở giữa, phải chích rạch tháo mủ.

- *Khi nhọt đã vỡ*

- Bôi thuốc sát khuẩn xung quanh miệng nhọt, nặn ngòi và băng bằng gạc thấm betadin.

- Giữ vệ sinh toàn thân và tại chỗ.

B. Hậu bối

1. Đặc điểm của ổ hậu bối

- Là một đám nhọt tập trung tại một nơi.

- Gặp bất kỳ nơi nào trên cơ thể, nhưng chủ yếu ở lưng, gáy, mông (nên có tên gọi là *Hậu bối*).

- Hậu bối gây ra một vùng nung mủ rộng, đường kính có thể tới 10 - 20cm.

- Ngòi được tạo bởi các tuyến, da và các tế bào tổ chức lân cận.

THƯ VIỆN HUBT
TÀI LIỆU PHỤC VỤ THAM KHẢO NỘI BỘ

- Ngòi tập hợp lại với nhau tạo nên ổ nhiễm khuẩn, có khi hậu bối lan rộng, lớp da bị tách rời, để lộ cả cơ và xương phía dưới.

- Xung quanh ổ nhiễm khuẩn, các lỗ thông hơi của da có những nốt áp xe nhỏ.

2. Nguyên nhân

- ***Vi khuẩn*** thường gặp là tụ cầu vàng, ngoài ra có thể gặp liên cầu khuẩn, hiếm nhưng nặng.

- Yếu tố thuận lợi

+ Tại chỗ: do ở bẩn, gãi do kích thích ngứa gây ra thương tổn da.

+ Toàn thân: hay gặp ở bệnh nhân có sức đề kháng kém (đái tháo đường, suy gan - thận, nghiện ma túy, HIV).

+ Hay gặp về mùa nóng bức.

3. Triệu chứng

3.1. Lâm sàng

3.1.1. Khởi phát

- Nóng, ngứa, đau tức vùng bị thương tổn.

- Nhìn thấy một mảng đỏ, tím. Sờ thấy một mảng cứng.

- Tình trạng nhiễm khuẩn nặng.

3.1.2. Toàn phát

- *Triệu chứng cơ năng:*

- Bệnh nhân đau, ngứa, nhức nhối tại mảng hậu bối.

- Mất ngủ.

- *Triệu chứng toàn thân:*

- Dấu hiệu nhiễm trùng nặng: môi khô, lưỡi bẩn, mặt hốc hác.

- Nhức đầu, chán ăn.

- Những trường hợp nặng bệnh nhân có thể hôn mê do nhiễm toan, ure máu cao...

- *Triệu chứng tại chỗ*

- *Nhìn thấy* một mảng tím đỏ, kích thước to nhỏ khác nhau.

+ Giai đoạn nốt phồng: nhiều nốt phồng chứa nước màu hồng, bao quanh nền chân lông.

+ Giai đoạn loét: các nốt phồng lên, liên kết với nhau rồi vỡ ra, tạo thành một ổ loét rộng, trũng ở giữa.

THƯ VIỆN HUBT
TÀI LIỆU PHỤC VỤ THAM KHẢO NỘI BỘ

+ Giai đoạn vỡ ngòi: khi các ổ loét hình thành thì các ngòi hậu bối vỡ ra và tiêu dần đi.

+ Trên lâm sàng, hậu bối trông như một tổ ong nên còn có tên gọi ***nhọt tổ ong.***

- *Sờ nắn* thấy một mảng cứng, dày cộp và đau. Mảng hậu bối có ranh giới rõ ràng.

3.2. Cận lâm sàng

- Xét nghiệm máu: bạch cầu đa nhân trung tính tăng, tốc độ máu lắng tăng cao.

- Định lượng đường máu và đường niệu (+).

- Đánh giá chức năng gan - thận, HIV...

4. Tiến triển và tiên lượng

4.1. Hậu bối ở bệnh nhân đái tháo đường

Tiên lượng rất nặng, thường tử vong do nhiễm trùng máu, hôn mê do ure máu cao.

4.2. Hậu bối khu trú

Hay gặp ở gáy, mông. Loại này tiên lượng tốt.

5. Điều trị

5.1. Điều trị toàn thân

- Kháng sinh toàn thân liều cao, giỏ giọt tĩnh mạch.
- Hồi sức tốt, nâng cao thể trạng cho bệnh nhân.
- Nếu bệnh nhân có đường máu cao: phải dùng thuốc insulin.

5.2. Điều trị tại chỗ

- Chỉ được trích rạch, dẫn lưu sau khi đã điều trị kháng sinh liều cao trước đó 2-3 ngày, hậu bối đã khu trú.

- Gây mê nội khí quản.

- Dùng dao điện rạch hình chữ thập (+) giữa ổ hậu bối, nạo vét hết ngòi và tổ chức hoại tử.

- Không nên đụng chạm vào hậu bối vùng mặt (đinh râu) vì rất nguy hiểm.

- Sau mổ: nâng cao thể trạng cho bệnh nhân, kháng sinh tiếp tục và chăm sóc tốt vết thương.

THƯ VIỆN HUBT
TÀI LIỆU PHỤC VỤ THAM KHẢO NỘI BỘ

C. Áp xe

1. Đặc điểm của ổ áp xe

- Là một nhiễm trùng cấp tính, do các vi khuẩn gây mủ, tạo thành một ổ mủ khu trú, có vỏ bọc.

- Vỏ ổ áp xe là một bao xơ lỏng lẻo, dễ vỡ (áp xe gan, áp xe cơ đái chậu...), có thể là các cơ quan lân cận tới khu trú ổ mủ (áp xe ruột thừa...)

- Ổ áp xe có thể gặp bất cứ ở đâu: ở nông (áp xe cơ...), cũng có thể ở rất sâu (áp xe gan, áp xe ruột thừa...).

- Có áp xe nóng (do tạp khuẩn), có áp xe lạnh (do lao).

2. Nguyên nhân

- Vi khuẩn: các loại vi khuẩn thường gặp là: tụ cầu vàng gây bệnh, liên cầu khuẩn, E.Coli, phế cầu, lậu cầu, nấm...

- Hay gặp ở bệnh nhân có ***sức đề kháng kém*** (giống như bệnh nhân hậu bối, nhọt).

- Ổ áp xe là hậu quả của quá trình viêm tạo mủ, cũng có thể do nhọt, hậu bối gây nên, hoặc do các tạng khác xung quanh tới bao vây.

3. Triệu chứng

3.1. Lâm sàng áp xe nóng

- *Toàn thân:*
  - Bệnh nhân sốt cao, rét run.
  - Dấu hiệu nhiễm trùng nặng: môi khô, lưỡi bẩn, mặt hốc hác.
- *Tại chỗ:*
  - Có một khối căng, đau tức.
  - Giữa khối áp xe da thâm, mềm, xung quanh nề.
  - Ranh giới ổ áp xe rõ.
  - Ấn vào giữa ổ áp xe: bùng nhùng, lõm trắng và bệnh nhân rất đau (Sưng - Nóng - Đỏ - Đau - ở giữa bùng nhùng, căng).
  - Chọc dò: có mủ màu sô cô la, nuôi cấy vi khuẩn làm kháng sinh đồ.

3.2. Cận lâm sàng

- Xét nghiệm: bạch cầu đa nhân trung tính tăng, tốc độ máu lắng tăng cao.
- Đường máu và đường niệu (+)?

THƯ VIỆN HUBT
TÀI LIỆU PHỤC VỤ THAM KHẢO NỘI BỘ

- Siêu âm: có ổ loãng âm, ổ này có ranh giới rõ.

3.3. Chẩn đoán phân biệt

3.3.1. Áp xe lạnh

- Áp xe lạnh do nhiễm khuẩn đặc hiệu từ nơi khác tới: như lao, giang mai, nấm....

- Dấu hiệu sưng - nóng- đỏ - đau không điển hình. Ổ áp xe sưng, đau là chính; không nóng, đỏ.

- Toàn thân: triệu chứng nhiễm khuẩn nhẹ hơn, mang tính chất mạn tính.

- Có thể có ổ bệnh từ nơi khác (áp xe lạnh vùng bẹn do lao cột sống).

- Chọc dò: mủ trắng, loãng.

- Soi tìm vi khuẩn và xét nghiệm tế bào đặc hiệu.

3.3.2. Khối giả phồng động mạch

- Khối này nằm trên đường đi của mạch máu.

- Đập theo nhịp tim.

- Nghe có tiếng thổi liên tục.

- Siêu âm Doppler: đo được giao động mạch.

4. Điều trị

4.1. Điều trị toàn thân

- Kháng sinh toàn thân liều cao (dựa vào kháng sinh đồ).

- Dùng vaccin (nếu có).

- Nếu bệnh nhân có đường máu cao: phải dùng insulin trước.

- Nâng cao thể trạng bằng các loại vitamin.

4.2. Trích rạch ổ áp xe

Chỉ được trích rạch ổ áp xe nóng, khi ổ áp xe đã có mủ; nếu trích non, phá mất hàng rào bảo vệ của cơ thể, thì có thể dẫn tới nhiễm khuẩn huyết...

4.2.1. Nguyên tắc

- Rạch đủ rộng để dẫn lưu hết mủ.

- Rạch chỗ mủ nông nhất, xa các bó mạch.

- Rạch chỗ thấp nhất để dẫn lưu mủ.

- Đường rạch phải đảm bảo mỹ quan.

THƯ VIỆN HUBT
TÀI LIỆU PHỤC VỤ THAM KHẢO NỘI BỘ

4.2.2. Vô cảm

- Gây tê vùng: gây tê đám rối thần kinh cánh tay, gây tê tủy sống.
- Gây mê toàn thân: tốt nhất là gây mê nội khí quản.

4.2.3. Chọc hút mủ

- Với nguyên tắc mũi kim đi trước mũi dao.
- Lấy mủ soi tươi tìm và nuôi cấy vi khuẩn, làm kháng sinh đồ.

4.2.4. Nạo vét ổ áp xe

- Rạch da tới ổ mủ.
- Dùng kéo hoặc kẹt banh rộng, nếu ổ áp xe ở sâu (đùi, mông...) phải rạch theo từng lớp giải phẫu.
- Dùng ngón tay trỏ phá hết ngóc ngách, hang hốc, có thể dùng thìa nạo để nạo sạch mủ.
- Rửa ổ áp xe bằng oxy già, betadin, nước muối sinh lý.
- Đặt dẫn lưu nếu thấy cần thiết: bằng ống dẫn lưu, lam cao su. Dẫn lưu này có thể đặt qua vết mổ hoặc qua lỗ khác, nhưng phải đảm bảo dẫn lưu tốt.

4.2.5. Để hở da hoàn toàn, băng vô khuẩn

4.3. Điều trị sau mổ

- Để cho bệnh nhân nằm, sao cho vết mổ hoặc vị trí dẫn lưu ở chỗ thấp nhất.
- Ăn uống với chế độ ít glucid, giàu vitamin.
- Thuốc:

+ Kháng sinh theo kháng sinh đồ.
+ Insulin nếu đường máu cao.
+ Các loại vitamin.

- Liệu pháp quang tuyến sau khi liền vết thương.

D. Chín mé

1. Lâm sàng

Là một áp xe dưới da nằm ở búp ngón tay. Đây là loại nhiễm khuẩn bàn tay nhẹ nhất và hay gặp nhất.

Về giải phẫu thì búp ngón có nhiều vách xơ. Các vách xơ này chia búp ngón thành các khoang nhỏ. Do đó khi bị vết thương nhiễm trùng thành chín mé, thì ổ áp xe nằm trong các khoang chật hẹp không dãn nở nên bệnh nhân đau nhức rất nhiều, đau nhói lên theo nhịp tim, làm bệnh nhân mất ngủ.

THƯ VIỆN HUBT
TÀI LIỆU PHỤC VỤ THAM KHẢO NỘI BỘ

2. Các loại chín mé

- Chín mé nông (chín mé đỏ ửng, chín mé nốt phỏng): là một nốt phồng đỏ trên mặt da ở đầu ngón tay, đau tức.

- Chín mé sâu:

+ Hay gặp ở đầu ngón tay.

+ Xu hướng ăn sâu vào cả gân, xương.

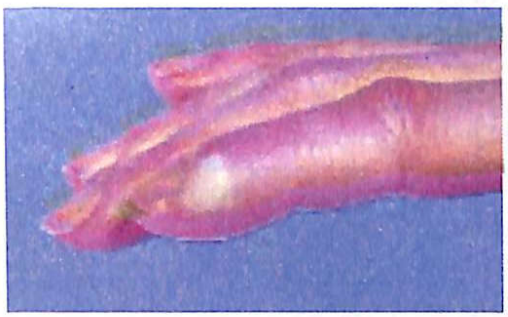

Hình 2. Chín mé nông.



Hình 3. Chín mé sâu (kiểu khuy áo)

3. Xử trí

- Nếu chẩn đoán đúng trước 48 giờ, cho điều trị kháng sinh toàn thân, chườm ấm, bất động bàn tay tốt thì chín mé tự khỏi.

- Khi chín mé quá 48 giờ thì đã thành mủ, phải rạch dẫn lưu mủ.

- Nguyên tắc rạch dẫn lưu: đường rạch tránh làm đứt bó mạch thần kinh hai bên ngón, tránh làm sẹo xấu ở búp ngón và phải dẫn lưu tốt.

- *Cách rạch chín mé*

- Tốt nhất là ga rô cao ở cánh tay (khi chín mé sâu), có thể ga rô gốc ngón (nếu chín mé nông).

- Rạch hai bên ngón, mở hết các khoang, cắt hết các vách xơ.

- Cắt lọc hết tổ chức hoại tử, rửa oxy già.

- Dẫn lưu bằng bấc gạc, rút sau 48 giờ. Để hở da hoàn toàn.

THƯ VIỆN HUBT
TÀI LIỆU PHỤC VỤ THAM KHẢO NỘI BỘ

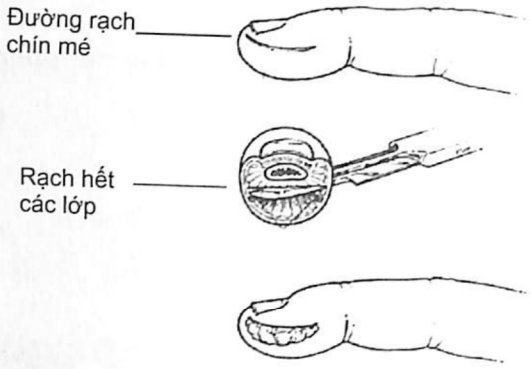

Hình 4. Đường rạch chín mé

4. Các biến chứng của chín mé

- Viêm xương (hay gặp ở đốt 3) do ổ áp xe vỡ vào màng xương, xương đốt 3 bị phá huỷ thành xương chết, tạo hốc mủ dò ra phía trước búp ngón.

- Hoại tử búp ngón: nếu chín mé không được thoát mủ thì các mạch máu ngón tay sẽ bị tắc, dẫn tới hoại tử búp ngón.

- Viêm bao gân gấp ngón tay, do mủ tràn vào bao gân gấp ngón tay.

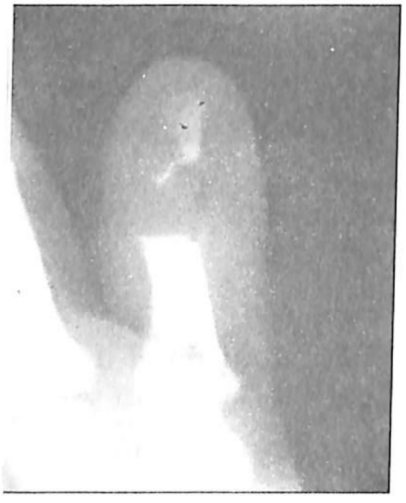

Hình 5. Viêm xương đốt 3

III. TÀI LIỆU THAM KHẢO

1. Triệu chứng học ngoại khoa - NXB Y học - Hà Nội 2000
2. Bệnh học ngoại; Tập 2 - NXB Y học - Hà Nội 2006
3. Campbells Operative Orthopaedics (Eleventh edition)- Edited by S.Terry Canale & James H. Beaty 2007.
4. Skeletal Trauma, 4th ed. Edited by Browner 2008 W. B Sunders Company.
5. Master Techniques in Orthopaedic Surgery: Reconstructive Knee Surgery, 3rd Edition.2008 Lippincott Williams & Wilkins.

THƯ VIỆN HUBT
TÀI LIỆU PHỤC VỤ THAM KHẢO NỘI BỘ

KHÁM HỆ TIẾT NIỆU, SINH DỤC NAM

TS. Đỗ Trường Thành

I. MỤC TIÊU HỌC TẬP

Sau khi học xong bài này, học viên có khả năng:

1. *Mô tả được đặc điểm cơn đau quặn thận điển hình.*
2. *Mô tả được các triệu chứng của hội chứng đường tiết niệu thấp.*
3. *Mô tả được đặc điểm của đái máu và phân biệt, đái mủ và phân biệt.*
4. *Mô tả được cách khám thận to, thăm khám u tuyến tiền liệt (TTL), khám được bộ phận sinh dục ngoài nam giới.*
5. *Biết được các phương tiện cận lâm sàng dùng trong chẩn đoán bệnh lý hệ tiết niệu.*

II. NỘI DUNG

1. Các triệu chứng của đường tiết niệu trên

1.1. Cơn đau quặn thận điển hình

– Vị trí: vùng thắt lưng, sườn lưng, đau lan xuyên xuống dưới, ra trước có khi lan ra bộ phận sinh dục ngoài.

– Khởi phát đột ngột, dữ dội, hoặc xuất hiện khi bệnh nhân hoạt động nhiều (sau lao động nặng hoặc đi xa).

– Các dấu hiệu đi kèm:

Mót tiểu, tiểu dắt, tiểu buốt.

Nôn, buồn nôn, bụng trướng.

– Khám:

Toàn thân: hốt hoảng, vã mồ hôi, có khi có sốt.

Vùng thắt lưng: co cứng khối cơ cột sống, cơ thắt lưng chậu, nửa bụng bên đau co cứng, không có cảm ứng phúc mạc.

– Nguyên nhân: do ứ căng đột ngột ở đài bể thận phía trên chỗ tắc. Có thể do sỏi, do co thắt, viêm nhiễm. Dùng các thuốc giảm đau, giãn cơ trơn, nằm nghỉ, bệnh nhân sẽ đỡ hoặc hết đau.

Nếu bệnh nhân có sốt là tiên lượng tồi cần phải theo dõi sát.

THƯ VIỆN HUBT
TÀI LIỆU PHỤC VỤ THAM KHẢO NỘI BỘ

1.2. Thể đau không điển hình

Đau âm ỉ vùng lưng hàng ngày, hàng tuần cơn đau được phát hiện khi sờ nắn vào vùng hố thắt lưng hoặc bệnh nhân ở trong tư thế đứng.

1.3. Cơn đau thể biến chứng

- Vô niệu do sỏi thận niệu quản trên thận duy nhất.
- Nhiễm khuẩn cấp.

1.4. Nguyên nhân

- Cơn đau thận 2/3 trường hợp do sỏi tiết niệu.
  + 32% sỏi đài thận.
  + 47% sỏi bể thận.
  + 95% sỏi niệu quản.
- Dị dạng bẩm sinh: hội chứng khúc nối niệu quản bể thận.
- Các nguyên nhân: khối u đường tiết niệu hoặc ngoài đường tiết niệu.

1.5. Cơn đau vùng tiểu khung và bộ phận sinh dục

- Cơn đau dữ dội hay âm ỉ, kèm theo rối loạn tiểu tiện.
- Cơn đau do co bóp bàng quang yêu cầu tiểu gấp (sỏi niệu đạo, u phì đại tuyến tiền liệt).
- Cơn đau do hiện tượng trào ngược nước tiểu. Đau chói từ phía dưới dâng cao dần lên hố thắt lưng. Cơn đau thường xảy ra trước hoặc trong khi đi tiểu.
- Đau tuyến tiền liệt: cảm giác đau sâu vùng hậu môn và tầng sinh môn, cảm giác đau thường tăng lên ở tư thế ngồi xổm.
- Đau tinh hoàn, mào tinh hoàn: đau từ vùng bìu lan lên ống bẹn.

1.6. Các triệu chứng của đường tiết niệu dưới gồm bàng quang - tuyến tiền liệt - niệu đạo

1.6.1. Hội chứng kích thích

- Tiểu dắt:

Tiểu nhiều lần trong ngày, mỗi lần ít nước tiểu, nhất là ban đêm.

  + Phân biệt với đi tiểu nhiều (đái tháo nhạt).
  + Nguyên nhân: bàng quang bị kích thích do viêm, do dị vật, do u phì đại tiền liệt tuyến kích thích vùng cổ bàng quang. Có khi do u tiểu khung, các bệnh lý trong tiểu khung hoặc sỏi niệu quản sát bàng quang.
- Tiểu buốt:

THƯ VIỆN HUBT
TÀI LIỆU PHỤC VỤ THAM KHẢO NỘI BỘ

+ Cảm giác đau rát bỏng khi đi tiểu, thường kèm theo đái dắt.

+ Cơn đau buốt có khi toàn bộ thời gian tiểu tiện hoặc chỉ đau buốt lúc đầu.

1.6.2. Hội chứng tắc nghẽn

– Tiểu khó: đái khó lúc khởi đầu: bệnh nhân không đái được ngay, cố rặn khi đái, tia nước tiểu yếu, có khi không thành tia nhỏ giọt xuống chân. Thời gian đi tiểu lâu. Sau khi tiểu xong không cảm giác thoải mái.

* Nguyên nhân: các bệnh lý vùng cổ bàng quang và niệu đạo như u phì đại tiền liệt tuyến, ung thư tiền liệt tuyến, co thắt cổ bàng quang, xơ cứng cổ bàng quang, sỏi bàng quang, hẹp niệu đạo.

* Hậu quả của đái khó:

– Giai đoạn đầu: thành bàng quang dày lên do phải tăng co bóp để thắng cản trở cơ học.

– Giai đoạn sau: bàng quang mất bù, cơ bàng quang nhão, ứ đọng nước tiểu dẫn đến nhiễu khuẩn niệu. Nguy cơ viêm thận bể thận ngược dòng do nước tiểu ứ đọng trong bàng quang, trào ngược lên thận.

– Bí đái: là hiện tượng có nước tiểu trong bàng quang nhưng bệnh nhân không thể nào đái ra được (cần phân biệt với vô niệu: không có nước tiểu trong bàng quang).

+ Bí đái hoàn toàn: cấp tính

  • Đau căng tức trên xương mu.
  • Luôn buồn tiểu dữ dội nhưng không đái được.
  • Khám cầu bàng quang rất căng - ấn vào đau.
  • Đòi hỏi phải thông đái hoặc dẫn lưu nước tiểu cấp cứu.

+ Bí đái không hoàn toàn: mạn tính.

Đó là tình trạng luôn ứ đọng nước tiểu trong bàng quang > 300ml.

– Tiểu không tự chủ:

Là hiện tượng nước tiểu rỉ ra ngoài ý muốn của bệnh nhân.

+ Rỉ nước tiểu liên tục: rối loạn chức năng cơ thắt bàng quang niệu đạo do các tổn thương ở não, hoặc sau phẫu thuật tiền liệt tuyến làm tổn thương hệ thống cơ thắt vân niệu đạo.

Cần phân biệt với rỉ nước tiểu liên tục ở trẻ em do niệu quản lạc chỗ, hoặc rò nước tiểu bàng quang âm đạo.

+ Đái rỉ gắng sức: là hiện tượng rỉ nước tiểu ngoài ý muốn khi bệnh nhân có một hoạt động gắng sức.

THƯ VIỆN HUBT
TÀI LIỆU PHỤC VỤ THAM KHẢO NỘI BỘ

- Tiểu ra máu:

+ Nước tiểu đỏ có hồng cầu: cặn Addis > 500.000 hồng cầu/phút

+ Phân biệt nước tiểu đỏ không phải tiểu ra máu do màu đỏ của thức ăn, đồ uống, do rifampicin, phenothiarim, pyridium. Tiểu ra huyết cầu tố do vỡ hồng cầu.

+ Quan sát nước tiểu đỏ hồng, đỏ tươi, đỏ thẫm, máu cục.

+ Cách khởi phát, diễn biến, mức độ.

+ Cần xác định vị trí chảy máu ở đường tiết niệu: sơ bộ bằng quan sát nước tiểu.

Nghiệm pháp ba cốc:

- Đái máu đầu bãi: tổn thương ở niệu đạo.
- Đái máu cuối bãi: tổn thương ở bàng quang.
- Đái máu toàn bài: tổn thương ở thận.

Tuy nhiên tổn thương nặng ở bàng quang cũng tiểu ra máu toàn bãi.

* Những biểu hiện khác:

Tiểu máu đỏ có vẩn đục váng mỡ, đái máu dưỡng chấp.

Nước tiểu đỏ lẫn chất nhầy lòng trắng trứng (tiểu máu tinh dịch hemospermie).

- Tiểu ra mủ:

+ Nước tiểu đục mủ trắng có bạch cầu thoái hoá: cặn Addis > 5000 bạch cầu/phút.

+ Phân biệt nước tiểu đục: vẩn đục, đục như nước vo gạo, đục như sữa.

- Nước tiểu đục trắng: tiểu cặn phosphat, nhỏ acid acetic: nước tiểu sẽ trong và lắng cặn.
- Tiểu ra albumin: khi hơ nóng albumin sẽ đông thành sợi lởn vởn trong nước tiểu.
- Tiểu ra cặn urat: đun nóng nước tiểu sẽ trong.
- Tiểu ra mủ nhiễm khuẩn tiết niệu $N > 10^5$/ml.

Các bệnh lý thường gặp nhiễm khuẩn tiết niệu là sỏi và dị dạng bẩm sinh đường tiết niệu.

Các vi khuẩn thường gặp là: E. Coli, Klebsiella, enterobacter, tụ cầu vàng, protéus, preudomonas aeruginosa, liên cầu nhóm B.

1.7. Triệu chứng toàn thân

- *Gầy sút nhanh, thể trạng suy sụp* thường gặp ở bệnh nhân mắc bệnh ở đường tiết niệu. Chủ quan người bệnh biết giảm cân nhanh mỏi mệt chán ăn, mất ngủ. Thiếu máu, mất nước điện giải như trong các bệnh viêm đài bể thận ứ nước, ứ mủ thận, suy thận, ure máu cao, ung thư.

THƯ VIỆN HUBT
TÀI LIỆU PHỤC VỤ THAM KHẢO NỘI BỘ

- *Sốt cao kéo dài 38^0 - 39,5^{0}C,* có cơn rét run kèm theo đau thắt lưng hoặc rối loạn tiểu tiện thường là biểu hiện viêm nhiễm khuẩn tiết niệu. Bao gồm viêm thận bể thận, viêm áp xe tiền liệt tuyến, viêm tinh hoàn - mào tinh hoàn.

Những cơn sốt hay đợt sốt kéo dài không giải thích được nguyên nhân cũng có thể là dấu hiệu của ung thư thận.

1.8. Triệu chứng thực thể

Khám hệ tiết niệu: nguyên tắc khám toàn diện, khám cả hệ tiết niệu và sinh dục, sờ nắn là chủ yếu đánh giá thành bụng. Phát hiện điểm đau, phát hiện khối u vùng thắt lưng với các tính chất kích thước, hình dáng, mật độ, bề mặt, bờ di động theo nhịp thở và với các bộ phận xung quanh.

1.8.1. Khám thận to với các nghiệm pháp

- *Nghiệm pháp chạm thắt lưng:* cách khám: khám bên nào thì người thầy thuốc đứng cùng bên với người bệnh, bàn tay bên đối diện đặt vào vùng thận (góc sườn lưng). Bàn tay kia đặt phía trên bụng song song với bờ sườn hay dọc theo bờ ngoài cơ thẳng to. Bàn tay dưới áp sát vùng sườn lưng, bàn tay trên ấn xuống bình thường không có cảm giác gì. Nếu thận to sẽ có cảm giác một khối u (thận to) chạm xuống bàn tay dưới: nghiệm phát chạm thắt lưng dương tính.

- *Nghiệm pháp bập bềnh thận:* bàn tay đặt dưới vùng sườn lưng hất nhẹ lên từng đợt và bàn tay trên bụng ấn nhẹ xuống. Nếu thận to sẽ chạm thấy thận bập bềnh giữa hai bàn tay: nghiệm phát bập bềnh thận dương tính.

Có thể đặt bệnh nhân nằm phía bên đối diện để làm hai nghiệm pháp trên.

Có cách khám một bàn tay ngón tay cái phía trước bốn ngón kia phía sau ép vào vùng sườn lưng. Nếu thận to khi bệnh nhân thở sẽ thấy thận di động lên xuống trong lòng bàn tay. Thường áp dụng khi khám thận trẻ em.

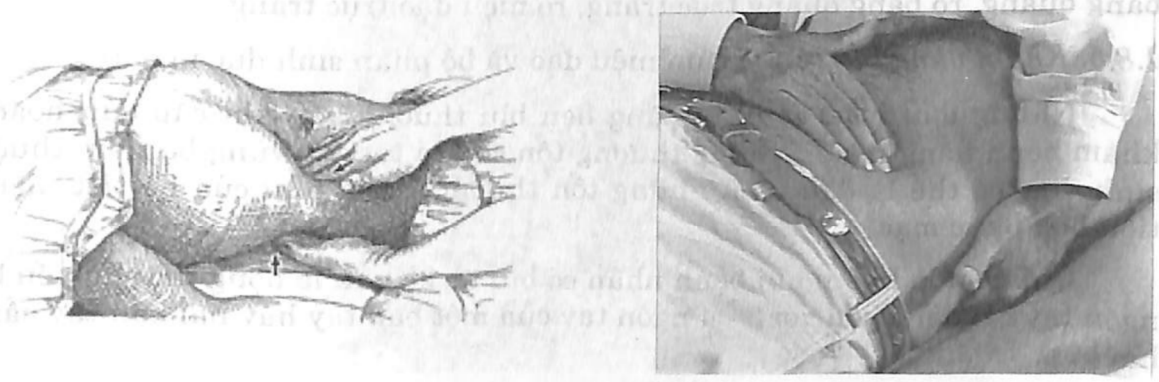

A B

Hình 1. Khám thận to: (A.nghiệm pháp chạm thận; B. bập bềnh thận)

THƯ VIỆN HUBT
TÀI LIỆU PHỤC VỤ THAM KHẢO NỘI BỘ

1.8.2. Khám các điểm niệu quản

Điểm niệu quản trên: giao điểm của đường thẳng ngang qua rốn với bờ ngoài cơ thẳng to.

Điểm niệu quản giữa: điểm 1/3 ngoài của đường ngang nối hai gai chậu trước trên.

Điểm niệu quản dưới: sát bàng quang thăm khám qua trực tràng - âm đạo.

Các điểm này ấn đau khi có sỏi niệu quản nhưng không phải là điểm để xác định vị trí của sỏi.

1.8.3. Khám cầu bàng quang khi bệnh nhân bí đái

Bàng quang căng là một khối u ngay trên xương mu dưới rốn. Có ranh giới rõ rệt gõ đục, khối u căng ấn vào gây cảm giác buồn đi tiểu.

1.8.4. Khám tiền liệt tuyến chủ yếu là thăm trực tràng

Tư thế bệnh nhân nằm ngửa, hai chân dạng rộng và gấp. Người khám đứng giữa hai đùi hay bên phải. Dùng ngón tay trỏ có găng và bôi nhiều dầu trơn.

Thăm trực tràng không quên đánh giá cơ thắt hậu môn, khám toàn bộ vòng niêm mạc trực tràng, túi cùng Douglas. Tiền liệt tuyến bình thường trên dưới 20gram (2 - 2,5cm), mật độ mềm, ranh giới rõ, không đau.

U phì đại lành tính tiền liệt tuyến thăm trực tràng sờ thấy khối, mật độ mềm đều căng, ranh giới rõ. Khối u có thể to đường kính 4 - 5cm hoặc 5 - 6cm hay hơn nữa.

Phân biệt ung thư tiền liệt tuyến: tiền liệt tuyến có nhân rắn hay là một khối u rắn chắc không cân đối, ranh giới không rõ, không di động.

Thăm trực tràng là động tác phối hợp khi thăm khám tiết niệu để phát hiện dấu hiệu bệnh lý ở bộ phận tiết niệu thấp như tiền liệt tuyến, túi tinh, u bàng quang, rò bàng quang trực tràng, rò niệu đạo trực tràng.

1.8.5. Khám vùng bìu bẹn (khám niệu đạo và bộ phận sinh dục ngoài)

Những dấu hiệu bệnh lý vùng bẹn bìu thường gặp khi cấp cứu hoặc khi khám bệnh hàng ngày. Những thương tổn có khi tại chỗ vùng bẹn bìu thuộc hệ sinh dục, có thể là dấu hiệu những tổn thương từ xa như của hệ tiết niệu, hệ tiêu hóa phúc mạc.

Chủ yếu là khám khi bệnh nhân có bìu to, sờ nắn là động tác chủ yếu bằng ngón tay cái đối chiếu với 3 - 4 ngón tay của một bàn tay hay hai bàn tay cầm cả hai bên.

Bìu và ống bẹn có liên quan về phôi thai, giải phẫu nên khi có dấu hiệu bệnh lý phát hiện thấy ở bìu bao giờ cũng phải chú ý đến vùng bẹn.

Tìm các dấu hiệu:

THƯ VIỆN HUBT
TÀI LIỆU PHỤC VỤ THAM KHẢO NỘI BỘ

- *Dấu hiệu kẹp màng tinh hoàn Sebileau:* bình thường lớp da lớp màng tinh hoàn có thể kẹp được giữa hai ngón tay. Khi có nước trong màng tinh hoàn ta không thể làm được dấu hiệu này và khi tinh hoàn quá to ta cũng không thể làm được dấu hiệu này.



Hình 2. Dấu hiệu kẹp mào tinh hoàn

- *Sờ mào tinh hoàn và tinh hoàn:* dấu hiệu Chevassu: bình thường sờ được mào tinh hoàn như cái mũ chụp lên tinh hoàn. Mào tinh hoàn mềm, nhẵn, không đau, tinh hoàn mềm, hình bầu dục, nhẵn, không đau.

- *Sờ thừng tinh:* như một sợi dây chắc nhẵn lăn dưới tay và các mạch máu tĩnh mạch cũng mềm, dễ bóp dẹt.

- *Lỗ bẹn nông* ngoài gai xương mu 0,5cm, lỗ này bình thường không đút lọt đầu ngón tay trỏ. Lỗ bẹn rộng có thể làm cho ruột chui xuống bìu. Ngoài ra còn có các phương pháp khác bổ sung xác định tổn thương.



Hình 3. Khám lỗ thoát vị

- *Soi ánh sáng:* dùng đèn pin chiếu sáng ánh sáng xuyên qua hay không chứng tỏ bìu chứa tổ chức đặc hay lỏng.

THƯ VIỆN HUBT
TÀI LIỆU PHỤC VỤ THAM KHẢO NỘI BỘ



Hình 4. Khám ứ nước màng tinh hoàn

- *Chọc dò nước màng tinh hoàn* để xác định nước do viêm lao hay do ung thư.
- *Sinh thiết:* khi khám một bệnh nhân có bìu to trong một số trường hợp cần phân biệt:
  + Bìu to do ứ nước màng tinh hoàn, nang lớn ở mào tinh hoàn thừng tinh, do thoát vị bẹn.
  + Khối u tinh hoàn - mào tinh hoàn.
  + Giãn tĩnh mạch tinh.

Bìu to với các bệnh gặp trong cấp cứu ngoại khoa:

- Thoát vị bẹn nghẹt.
- Xoắn tinh hoàn thường gặp ở trẻ em, thiếu niên.
- Dập tinh hoàn sau trong chấn thương vùng bẹn bìu.
- Tinh hoàn lạc chỗ.
- Khám dương vật.
- Khám da bao qui đầu - hẹp bao qui đầu.
- Khám lỗ niệu đạo - bệnh lỗ đái lệch thấp.

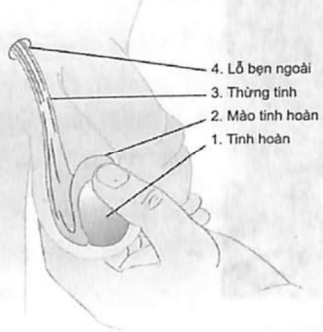

Hình 5. Khám vùng bẹn bìu

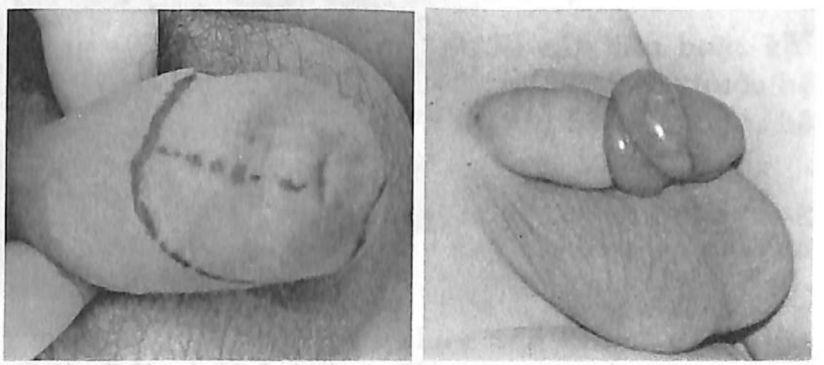

Hình 6. Phymosis và paraphymosis

THƯ VIỆN HUBT
TÀI LIỆU PHỤC VỤ THAM KHẢO NỘI BỘ

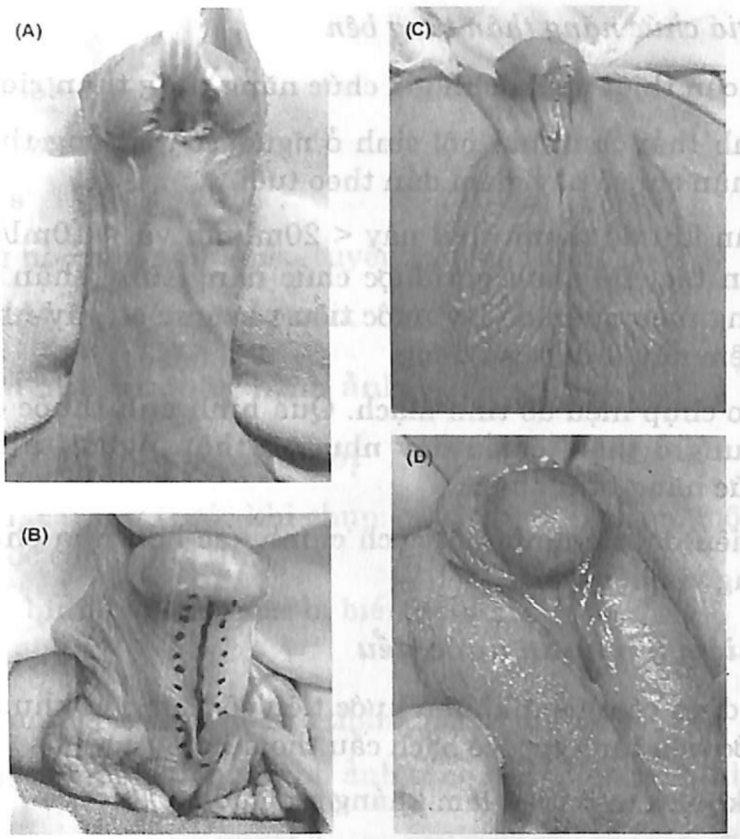

Hình 7. Lỗ đái lệch thấp (hypospadias)

*** Các phương tiện chẩn đoán**

2. Xét nghiệm sinh học

2.1. Nghiên cứu chức năng thận

Là cần thiết trong ngoại khoa tiết niệu, đặc biệt trong những trường hợp cắt thận.

2.1.1. Đánh giá tổng thể

- Định lượng creatinin máu là xét nghiệm rất có giá trị, bình thường < 100mmol/l cho biết rất chính xác chức năng thận, định lượng ure máu bình thường < 8mmol/l.

- Nghiên cứu độ thanh thải ure và creatin nội sinh cho phép đánh giá chức năng thận rất chính xác.

- Trong trường hợp suy thận cần thiết làm điện giải đồ bao gồm: Na^+, K^+, Ca^{2+}, Cl^-; dự trữ kiềm và pH máu.

THƯ VIỆN HUBT
TÀI LIỆU PHỤC VỤ THAM KHẢO NỘI BỘ

2.1.2. Đánh giá chức năng thận từng bên

Đôi khi cần thiết phải đánh giá chức năng từng thận riêng biệt.

Độ thanh thải creatinin nội sinh ở người lớn trưởng thành là: 60ml/phút, đối với mỗi thận chỉ số này giảm dần theo tuổi.

Suy thận khi độ thanh thải này < 20ml/mn và < 10ml/mn, cần thiết phải lọc máu nhân tạo. Để đánh giá được chức năng từng thận cần phải luồn ống thông lên từng niệu quản để lấy nước tiểu và nguy cơ gây nhiễm khuẩn rất lớn nên xét nghiệm này ít được sử dụng.

Dựa vào chụp niệu đồ tĩnh mạch. Qua hình ảnh thuốc cản quang: đậm độ thuốc tập trung ở thận, chiều dày nhu mô thận người ta xác định một cách tương đối chức năng từng thận.

Tuy nhiên để xác định một cách chính xác hơn nữa chức năng từng thận cần chụp đồng vị phóng xạ.

2.2. Xét nghiệm vi khuẩn nước tiểu

Để xác định có nhiễm khuẩn nước tiểu số lượng vi khuẩn > 100.000/ml và bạch cầu nước tiểu tăng cao, có bạch cầu thoái hoá.

Cấy vi khuẩn nước tiểu làm kháng sinh đồ.

* Một số điều chú ý:

- Khi xét nghiệm thấy bạch cầu nước tiểu và cấy nước tiểu âm tính có thể do các lý do: hoặc là trước khi cấy nước tiểu đã dùng kháng sinh hoặc là một số loại vi khuẩn phải nhuộm hoặc chuẩn bị một cách đặc biệt để nhận biết chúng. Trước những trường hợp đái mủ, cấy nước tiểu nhiều lần âm tính cần phải tìm vi khuẩn lao.

- Một số xét nghiệm vi khuẩn khác:

+ Cấy mủ niệu đạo, soi tươi.

+ Phân tích nước tiểu đầu bãi.

+ Xét nghiệm nước tiểu sau khi mát xa tiền liệt tuyến.

+ Cấy tinh dịch.

- Một số xét nghiệm sinh học khác:

a) Protein

b) Glucose

c) Ketones

d) Urobilinogen

e) Bilirubin

THƯ VIỆN HUBT
TÀI LIỆU PHỤC VỤ THAM KHẢO NỘI BỘ

f) Blood

g) Hemoglobin

h) Leukocytes

i) Nitrites

- Định lượng hormon sinh dục - tuyến thượng thận.
- Định lượng Marqueurs tumoraux.

3. Các xét nghiệm chuẩn đoán hình ảnh

3.1. Chụp hệ tiết niệu không chuẩn bị

Đòi hỏi thụt đại tràng trước khi chụp: cần chụp hai phim, một thẳng - một nghiêng để biết được các thông tin:

- Bóng thận: bình thường hoặc bị biến dạng.
- Bóng cơ đái chậu:

+ Hình cản quang của sỏi hoặc ở thận, hoặc ở đường bài tiết.

+ Tình trạng các lưới xương: hình ảnh tăng đậm độ hoặc hình tiêu xương.



Hình 8. Sỏi bàng quang trên phim chụp hệ tiết niệu không chuẩn bị



Hình 9. Sỏi thận trên phim hệ tiết niệu không chuẩn bị

3.2. Chụp niệu đồ tĩnh mạch: UIV

Cho đến nay UIV vẫn là phương pháp đơn giản và cơ bản để đánh giá chức năng bài tiết của thận, hình thể bình thường hoặc bệnh lý của các đài thận, bể thận, niệu quản bàng quang, niệu đạo.

THƯ VIỆN HUBT
TÀI LIỆU PHỤC VỤ THAM KHẢO NỘI BỘ

3.3. Kỹ thuật tiến hành

Cho bệnh nhân nhịn đói trong 12 giờ.

Thụt đại tràng trước khi tiến hành.

Cho bệnh nhân đi đái hoặc thông tiểu trước.

Chống chỉ định đối với những trường hợp urê máu cao > 0,8g/l và có dị ứng với iod.

- Tiêm thuốc cản quang vào đường tĩnh mạch số lượng tỷ lệ với trọng lượng bệnh nhân.

- Chụp một phim rất sớm: 15-20 giây sau khi tiêm thuốc cho phép thấy được hình ảnh động mạch thận.

- Một phim sau: (2-3 phút) cho phép thấy được hình ảnh của nhu mô thận và qua đó đánh giá chức năng hai thận.

- Các phim từ 3 phút trở đi cho phép thấy được đài bể thận niệu quản.

- Có thể dùng hai quả bóng ép vào niệu quản ở đoạn khớp cùng chậu để giữ thuốc cản quang ổ đài bể thận cho phép nhìn được rõ hơn.

- Chụp phim toàn thể niệu quản, đòi hỏi phải chụp nhiều phim vì niệu quản rất ít khi nhìn rõ trên một phim.

- UIV sẽ được kết thúc bởi phim chụp phần thấp của đường bài tiết và những phim ở thì bệnh nhân đái.

* Trong những trường hợp đặc biệt thận ngấm thuốc chậm có thể chụp những phim ở thì muộn sau 60, 90, 120 phút... hoặc chụp UIV nhỏ giọt tĩnh mạch liều thuốc tăng gấp 2-3 lần bình thường.



Hình 10. Hệ tiết niệu bình thường trên phim chụp UIV

THƯ VIỆN HUBT
TÀI LIỆU PHỤC VỤ THAM KHẢO NỘI BỘ

3.4. Chụp niệu quản bể thận ngược dòng

(Urétéropyélographie rétrograde - UPR)

- Được tiến hành bằng soi bàng quang, tìm lỗ niệu quản bên định chụp luồn ống thông lên niệu quản, bơm thuốc 12-15ml, tốt nhất là bơm theo dõi trên màn huỳnh quang. Chụp những phim ở những hình ảnh cần thiết.

- Chụp UPR là thủ thuật dễ gây nhiễm trùng đặc tính trong những trường hợp tắc nghẽn do vậy đòi hỏi phải tuyệt đối vô khuẩn.

- Chỉ định trong những trường hợp: khi chụp UIV thận không ngấm thuốc hoặc hình ảnh bể thận, niệu quản không rõ. Cần tìm các lỗ rò lưu thông từ thận sang đường bạch huyết.

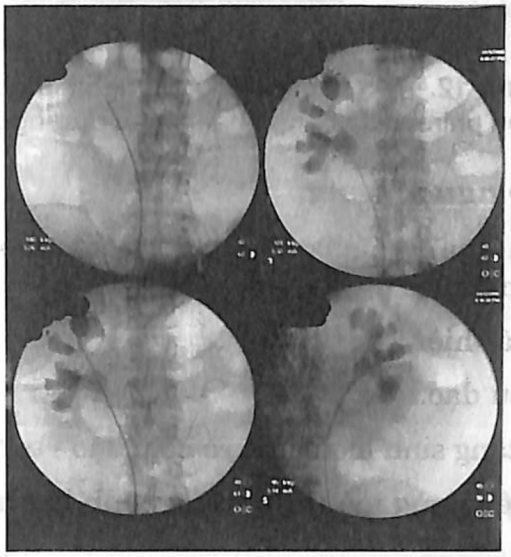

Hình 11. Chụp niệu quản bể thận ngược dòng hai bên ở bệnh nhân hẹp niệu quản hai bên do xơ hóa sau phúc mạc

3.5. Chụp bể thận niệu quản xuôi dòng (UPD)

Được chỉ định trong những trường hợp tắc nghẽn niệu quản. Thận được dẫn lưu bằng ống thông.

3.6. Chụp bàng quang ngược dòng

Đặt ống thông vào bàng quang, bơm thuốc cản quang qua ống thông với khối lượng vừa đủ.

THƯ VIỆN HUBT
TÀI LIỆU PHỤC VỤ THAM KHẢO NỘI BỘ



Hình 12. Trào ngược bàng quang niệu quản độ III
trên phim chụp bàng quang niệu đạo ngược dòng

3.7. Chụp niệu đạo ngược dòng

Bơm thuốc cản quang ngược dòng từ miệng sáo dương vật. Chụp phim ở hai tư thế thẳng và nghiêng.

Chỉ định để phát hiện các bệnh lý:

- Chít hẹp niệu đạo.
- Rò niệu đạo tầng sinh môn hoặc rò niệu đạo - trực tràng túi thừa niệu đạo.
- Hình ảnh biến dạng niệu đạo trong bệnh lý khối u tiền liệt tuyến.

3.8. Chụp cắt lớp vi tính (CT-Scanner)

Giữ vị trí rất quan trọng trong thăm dò đường tiết niệu.

- Ở tầng thắt lưng: cho phép phân tích một cách rõ nét các khối u ở thận, phân biệt nang thận, và cho các thông tin để chẩn đoán u ác tính ở thận.

+ Cho hình ảnh xâm lấn tại chỗ của u ác tính.
+ Cho phép nhìn rõ các sỏi acid uric không cản quang.
+ Phân biệt giữa cục huyết khối với u đường bài tiết.

- Ở vùng tiểu khung: cho những hình ảnh rất rõ u bàng quang và tiền liệt tuyến. Tuy nhiên những hình ảnh xâm lấn tại chỗ và đặc biệt là các hạch thì không chắc chắn.

THƯ VIỆN HUBT
TÀI LIỆU PHỤC VỤ THAM KHẢO NỘI BỘ

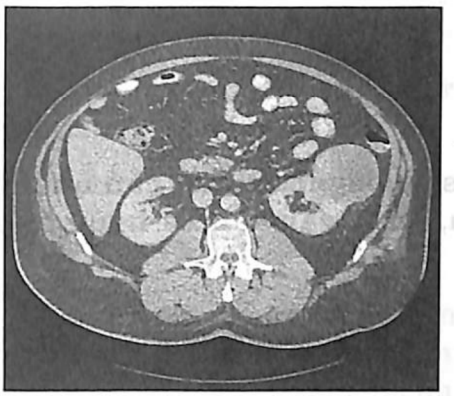

Hình 13. Khối u thận trái trên phim chụp cắt lớp vi tính

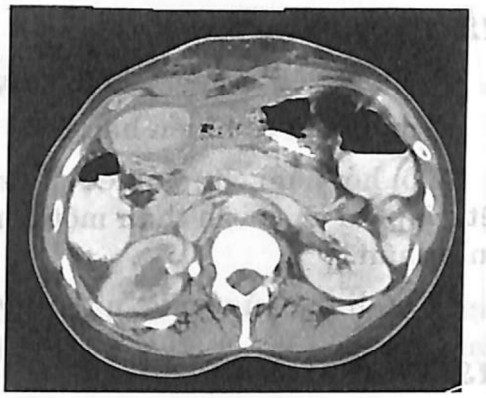

Hình 14. Sỏi niệu quản phải trên phim chụp cắt lớp vi tính



Hình 15. Nang thận trái trên phim chụp cắt lớp vi tính

3.9. Chụp hệ bạch mạch (Lymphographie)

Cho phép thấy được các hạch vùng chậu và bụng.

Chỉ định để tìm các hạch bệnh lý trong các trường hợp ung thư.

Tuy nhiên xét nghiệm này có nhiều trở ngại: rất khó thực hiện, gây đau và đọc kết quả cũng không dễ dàng, nhất là ở những bệnh nhân có tuổi, có nguy cơ tai biến về hô hấp và tuần hoàn.

3.10. Chụp đồng vị phóng xạ

- Đồng vị phóng xạ thận để biết được chức năng từng thận.
- Chụp đồng vị phóng xạ hệ thống xương thường được sử dụng để phát hiện các ổ di căn ung thư vào xương, đặc biệt là ung thư tiền liệt tuyến.

3.11. Chụp cộng hưởng từ hạt nhân (IRM - Imagerie par Resonace Magnetique)

Ít được sử dụng trong tiết niệu vì nó cho những hình ảnh tương tự như chụp scanner.

THƯ VIỆN HUBT
TÀI LIỆU PHỤC VỤ THAM KHẢO NỘI BỘ

3.12. Chụp động mạch

Là một xét nghiệm cho kết quả rất tốt.

Tuy nhiên có nhiều hạn chế.

Đòi hỏi phải chụp nhiều phim, tiêm một số lượng lớn thuốc cản quang. Đặc biệt, là phải chọc vào thân một động mạch lớn, nó sẽ gây đau và nguy hiểm cho bệnh nhân.

Chỉ định chủ yếu là: u thận và ung thư.

3.13. Chụp tĩnh mạch chủ

Được chỉ định trong các trường hợp:

- Phát hiện cục máu đông trong tĩnh mạch thận.
- Nghiên cứu sự liên quan giữa u thận và tĩnh mạch chủ dưới. Phát hiện thâm nhiễm ung thư vào tĩnh mạch chủ.

3.14. Siêu âm

Là một xét nghiệm không nguy hiểm, không đau và rất giá trị trong thăm dò hình thái hệ tiết niệu.

Ở phần cao: cho biết hình thái độ dày mỏng của nhu mô thận và đài thận - bể thận - niệu quản. Phát hiện các khối u ở thận, tình trạng ứ nước thận, sỏi thận niệu quản.

Ở phần thấp: bàng quang - tiền liệt tuyến, hai túi tinh - tinh hoàn.

3.15. Các xét nghiệm nội soi gồm

* Soi niệu đạo - bàng quang.

Ở phụ nữ ít đau hơn ở nam giới. Đòi hỏi hoặc gây tê tại chỗ hoặc gây mê toàn thân.

- Cho phép nhìn được niêm mạc niệu đạo và bàng quang, cho phép chụp UPR.
- Nguy hiểm: dễ gây nhiễm khuẩn và chấn thương niệu đạo.

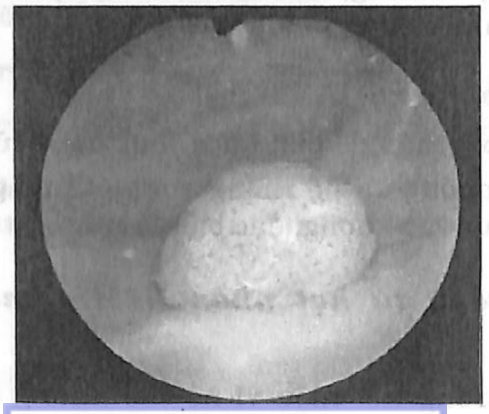

Hình 16. U bàng quang qua soi bàng quang

THƯ VIỆN HUBT
TÀI LIỆU PHỤC VỤ THAM KHẢO NỘI BỘ

* Soi niệu quản.

Cho phép phát hiện các u trong lòng niệu quản và điều trị tán sỏi nội soi niệu quản.

* Soi bể thận qua da.

3.16. Siêu âm Doppler

Ở thận cho thấy được hình ảnh hệ động mạch thận. Hẹp động mạch thận, khối u xâm lấn tĩnh mạch thận. Nhồi máu thận hoặc các phình mạch trong thận. Kiểm tra hệ mạch của thận ghép.

Ở phần thấp, đánh giá tình trạng mách máu tinh hoàn, phát hiện các bệnh như: giãn tĩnh mạch tinh, xoắn tinh hoàn, viêm tinh hoàn.

3.17. Giải phẫu bệnh học và tế bào học

Thường được sử dụng trong chẩn đoán ung thư bàng quang và tiền liệt tuyến.

3.18. Thăm dò niệu động học và động học bàng quang

- Cho phép đo áp lực trong bàng quang và niệu đạo khi làm căng bàng quang và khi đi đái.
- Ghi nhận sự thay đổi áp lực khi dùng các loại thuốc khác nhau.
- Cho phép nghiên cứu hoạt động của hệ thống cơ thắt và tìm hiểu cơ chế hoạt động của nó.

III. TÀI LIỆU THAM KHẢO

1. Triệu chứng học ngoại khoa - Nhà xuất bản Y học 2000.
2. Ngoại khoa cơ sở - Nhà xuất bản Y học 2000.
3. Bệnh học tiết niệu - Nhà xuất bản Y học 2003.
4. Keith N. Van Arsdalen, MD, Signs and Symptoms: The Initial Examination, penn clinical manual of urology, 2007.

THƯ VIỆN HUBT

TÀI LIỆU PHỤC VỤ THAM KHẢO NỘI BỘ

KHÁM CHẤN THƯƠNG, VẾT THƯƠNG NGỰC

PGS.TS. Nguyễn Hữu Ước

I. MỤC TIÊU HỌC TẬP

Sau khi học bài này, học viên có khả năng:

1. Nêu được một số vấn đề cơ bản về giải phẫu lồng ngực và sinh lý hô hấp ứng dụng trong chấn thương - vết thương ngực.

2. Mô tả được những thương tổn giải phẫu bệnh chính trong chấn thương - vết thương ngực.

3. Trình bày được các triệu chứng lâm sàng - cận lâm sàng chung, và một số hội chứng chính của chấn thương - vết thương ngực.

II. NỘI DUNG

1. Đại cương

Khái niệm về chấn thương, vết thương ngực:

- Chấn thương ngực (hay chấn thương ngực kín): là chấn thương vào ngực nhưng thành ngực vẫn kín, tức là khoang màng phổi không thông với không khí bên ngoài.

- Vết thương ngực (hay vết thương ngực hở): là chấn thương vào ngực gây thủng thành ngực, tức là khoang màng phổi bị thông thương với không khí bên ngoài.

- Chấn thương, vết thương ngực là một nhóm các cấp cứu ngoại khoa thường gặp; theo một nghiên cứu gần đây của Bệnh viện Hữu nghị Việt - Đức, chúng chiếm 4,4% cấp cứu ngoại chung, và 7,1% cấp cứu ngoại chấn thương. Trong đó chấn thương ngực kín (CTNK) chiếm 71%, và vết thương ngực hở (VTNH) chiếm 29%. Do chấn thương gây ảnh hưởng trực tiếp đến bộ máy hô hấp và tuần hoàn và có thể nhanh chóng dẫn đến tử vong, nên đây luôn được coi là loại cấp cứu được ưu tiên số 1 trong chẩn đoán, vận chuyển và xử lí.

- CTNK hay gặp ở độ tuổi từ 20 - 50, chủ yếu ở nam giới (85-90%). Nguyên nhân thường do tai nạn giao thông, ngã cao, tai nạn lao động, nên có thể kèm theo thương tổn của các cơ quan khác. Do vậy khi khám bệnh phải tôn trọng nguyên tắc khám toàn diện để tránh bỏ sót thương tổn.

- VTNH hay gặp ở độ tuổi 20 - 40, đại đa số là nam giới (hơn 90%). Nguyên nhân thường do tai nạn sinh hoạt bị dao - vật nhọn đâm, hay do hỏa khí, nên dễ gây thương tổn các tạng trong ngực như tim, cơ hoành, mạch máu lớn.

THƯ VIỆN HUBT
TÀI LIỆU PHỤC VỤ THAM KHẢO NỘI BỘ

2. Nhắc lại giải phẫu lồng ngực và sinh lí hô hấp

Một số điểm nhắc lại về giải phẫu và sinh lý dưới đây có vai trò ứng dụng rất quan trọng trong triệu chứng học, chẩn đoán và điều trị chấn thương, vết thương ngực.

2.1. Giải phẫu lồng ngực

Thành ngực:

- Khung xương cứng: xương ức ở phía trước, cột sống ở phía sau, nối với nhau bằng các xương sườn. Có bó mạch - thần kinh liên sườn nằm ở bờ dưới các xương sườn. Phía ngoài xương sườn có các cơ và da che phủ, sát mặt trong có lá thành màng phổi.

- Cơ hoành: ngăn cách giữa ngực - bụng. Bên phải cao hơn trái từ 0,5 - 1,5cm. Đỉnh vòm hoành lên đến khoang liên sườn 5 đường nách giữa.

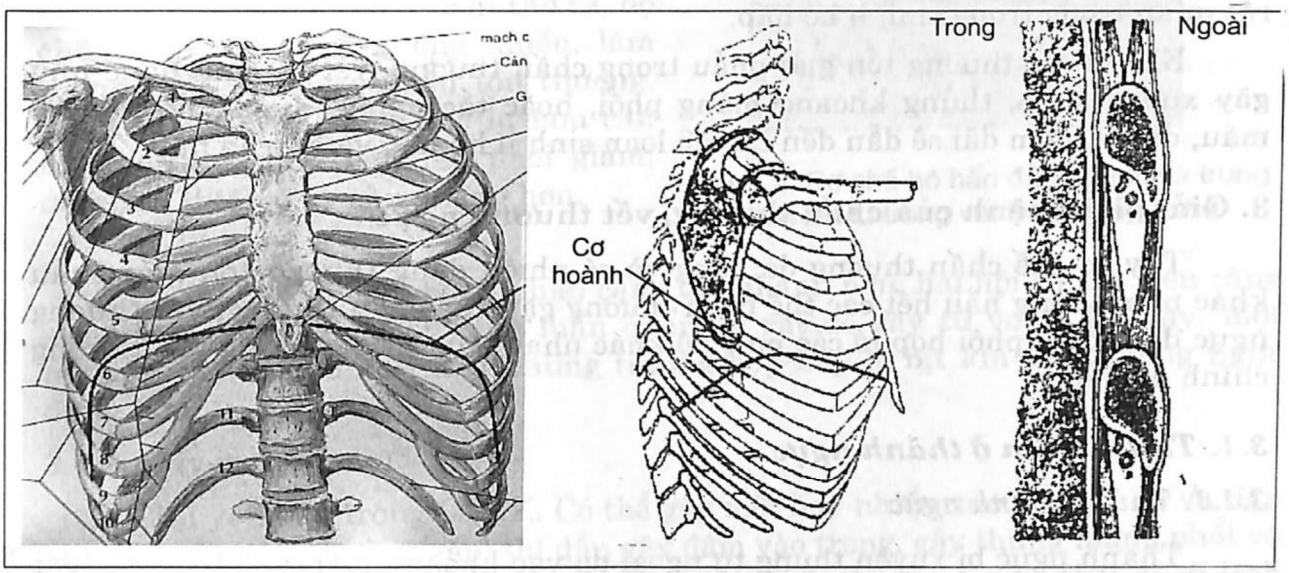

Hình 1. Giải phẫu lồng ngực

Các cơ quan bên trong:

- Hai bên có hai phổi, mặt ngoài phổi được phủ bởi lá tạng màng phổi, nằm sát lá thành tạo một khoang ảo có áp lực âm (- 5 đến - 10cmH_2O). Phổi không có cơ nên không thể tự co dãn, nhưng có nhiều sợi đàn hồi làm phổi luôn có xu hướng co nhỏ lại về phía rốn phổi.

- Tim: nằm ngay sau xương ức và các sụn sườn bên trái.

- Trung thất giữa - trên có các mạch máu lớn, khí - phế quản gốc.

- Trung thất sau có động mạch chủ ngực và thực quản.

THƯ VIỆN HUBT
TÀI LIỆU PHỤC VỤ THAM KHẢO NỘI BỘ

Như vậy, lồng ngực chứa đựng những thành phần quan trọng nhất của bộ máy hô hấp - tuần hoàn.

2.2. Sinh lí hô hấp

Hoạt động hít vào - thở ra nhờ vào các cơ hô hấp, tính đàn hồi của ngực - phổi, và dựa trên nguyên lí không khí đi từ nơi áp suất cao đến nơi áp suất thấp. Áp suất trong phế nang luôn gần bằng áp suất khí quyển. Bình thường, cơ hoành đảm bảo 70% dung tích hô hấp.

Cụ thể:

- *Thì hít vào*: ngực nở ra, cơ hoành hạ xuống → Kéo phổi nở theo → Giảm áp suất phế nang → Không khí tự đi vào phổi.
- *Thì thở ra*: ngực xẹp xuống, cơ hoành đẩy lên → Làm phổi xẹp theo → Tăng áp suất phế nang → Không khí tự đi ra ngoài.

Qua đó có thể thấy việc đảm bảo áp lực âm tính trong khoang màng phổi, sự toàn vẹn của lồng ngực, và sự thông thoáng của đường hô hấp đóng vai trò rất quan trọng trong sinh lí hô hấp.

Khi có các thương tổn giải phẫu trong chấn thương, vết thương ngực như gãy xương sườn, thủng khoang màng phổi, hoặc tắc nghẽn đường hô hấp do máu, dị vật, đờm dãi sẽ dẫn đến các rối loạn sinh lí hô hấp và suy hô hấp.

3. Giải phẫu bệnh của chấn thương, vết thương ngực

Tuy cơ chế chấn thương đa dạng và có nhiều dạng thương tổn giải phẫu khác nhau, song hầu hết các thể bệnh thường gặp của chấn thương, vết thương ngực đều có sự phối hợp (ở các mức độ khác nhau) của một số dạng tổn thương chính dưới đây.

3.1. Thương tổn ở thành ngực

3.1.1. Thủng thành ngực

Thành ngực bị xuyên thủng từ ngoài da vào khoang màng phổi do các vật nhọn đâm vào, gây ra vết thương ngực hở, dẫn đến hậu quả chung là tràn máu - tràn khí khoang màng phổi. Lỗ thủng ở thành ngực lớn hay nhỏ tuỳ theo tác nhân gây chấn thương. Ngoài rách - thủng phần mềm, thì xương sườn có thể bị đứt - gãy, nếu vết thương đi qua bờ dưới xương sườn sẽ làm đứt bó mạch liên sườn, thường gây chảy máu rất nhiều vào khoang màng phổi. Thương tổn nội tạng trong ngực, ngoài rách nhu mô phổi (VTNH đơn thuần), còn có thể bị vết thương tim, thủng cơ hoành, rách các mạch máu - phế quản lớn... tạo nên các thể bệnh khác nhau của vết thương ngực.

VTNH còn đang hở (vết thương lớn, không tự bịt kín hoặc chưa được sơ cứu, khoang màng phổi thông thương tự do với bên ngoài) là tổn thương rất nặng trong vết thương ngực, do các rối loạn sinh lý bệnh trầm trọng mà đặc trưng là hai hội chứng: hô hấp đảo ngược và trung thất lắc lư.

THƯ VIỆN HUBT
TÀI LIỆU PHỤC VỤ THAM KHẢO NỘI BỘ

- Hô hấp đảo ngược: là hiện tượng đảo ngược sinh lý hô hấp bên phổi tổn thương. Khi hít vào, thay vì phổi nở ra, thì không khí sẽ qua vết thương ngực vào khoang màng phổi, làm phổi bên tổn thương co xẹp lại, đẩy một phần không khí cặn sang bên phổi lành. Khi thở ra, không khí trong khoang màng phổi sẽ ra ngoài qua vết thương, gây ra hiện tượng ngược lại, tức là làm một phần không khí cặn từ phổi lành đi vào phổi tổn thương. Sự đảo ngược chiều hô hấp này sẽ dẫn đến thiếu ô xy nghiêm trọng.

- Trung thất lắc lư: khi hai khoang màng phổi còn áp lực âm thì trung thất đứng ở giữa. Do vết thương ngực làm mất áp lực âm ở một bên, nên trung thất bị hút sang bên lành. Khi hít vào, không khí vào khoang màng phổi bên tổn thương trong khi áp lực âm bên lành tăng lên, làm tăng mức độ chênh áp lực, nên trung thất càng bị hút về bên lành. Khi thở ra, độ chênh áp lực giảm xuống nhiều, làm trung thất bị đẩy về bên tổn thương. Hiện tượng trung thất lắc lư làm cản trở máu về tim, máu lên phổi giảm, dẫn đến thiếu ô xy càng nặng hơn.

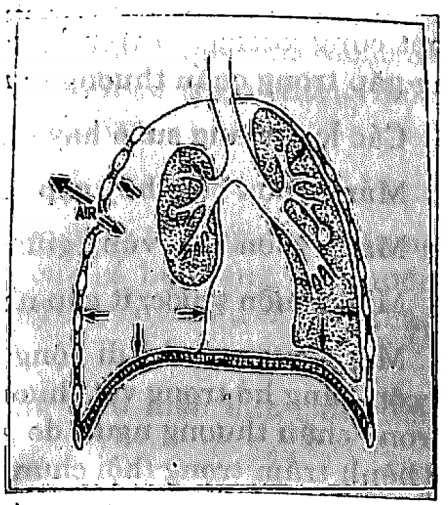

Hình 2. Cơ chế hô hấp đảo ngược và trung thất lắc lư trong vết thương ngực hở

Do thiếu ô xy làm bệnh nhân càng thở nhanh hơn, hai hội chứng trên càng nặng hơn, dẫn đến một vòng luẩn quẩn và rất dễ gây tử vong. Do vậy, một nguyên tắc sơ cứu ban đầu những trường hợp này là bịt kín vết thương ngực đang hở.

3.1.2. Gãy xương sườn

Chủ yếu gặp trong CTNK. Có thể gãy một hay nhiều xương. Nếu do va đập trực tiếp (cơ chế thường gặp) thì đầu gãy đâm vào trong, gây thủng màng phổi và phổi. Nếu do đè ép gián tiếp thì đầu gãy thường hướng ra ngoài. Mức độ di lệch của hai đầu xương gãy có thể là gãy rạn, di lệch ngang, di lệch chồng (tham khảo Hình 3). Nếu có di lệch thì đầu xương gãy thường chọc rách màng phổi - phổi do nằm sát mặt trong xương. Máu chảy từ ổ gãy xương hình thành khối máu tụ dưới da, đồng thời chảy vào khoang màng phổi nếu có rách màng phổi.

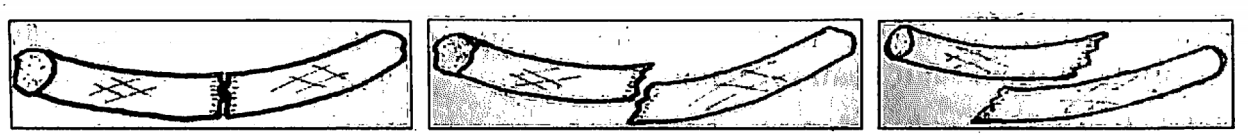

Gãy rạn | Di lệch ngang | Di lệch chồng

Hình 3. Các hình thái gãy xương sườn

THƯ VIỆN HUBT
TÀI LIỆU PHỤC VỤ THAM KHẢO NỘI BỘ

Trong khi gãy (đứt) xương sườn của VTNH thường kèm theo đứt bó mạch liên sườn gây chảy máu nhiều (vết thương mạch máu); thì gãy xương sườn trong CTNK cũng có thể gây tổn thương đó, nhưng ở dạng đụng dập và tắc mạch (chấn thương mạch máu), nên hiếm khi bị chảy máu từ bó mạch liên sườn.

3.1.3. Mảng sườn di động

- Định nghĩa: là một vùng nào đó của lồng ngực bị mất liên tục và di động ngược chiều so với lồng ngực khi thở. Điều kiện là xương sườn phải bị gãy hai nơi trên một cung xương, và trên ba xương sườn kế tiếp nhau (tham khảo Hình 4). Thường gặp trong chấn thương trực tiếp rất mạnh.

- Các loại mảng sườn hay gặp:

+ Mảng sườn bên: hay gặp nhất, di động rõ.

+ Mảng sườn sau: vùng giữa cột sống và đường nách giữa, ít di động.

+ Mảng sườn trước: ít gặp nhưng gây suy hô hấp nặng.

- Mảng sườn có thể di động tức thì hoặc di động thứ phát. Giống như thể VTNH còn đang hở trong vết thương ngực, mảng sườn di động là tổn thương rất nặng trong chấn thương ngực, do gây đụng dập rộng ở nhu mô phổi, các rối loạn sinh lý bệnh trầm trọng (hội chứng hô hấp đảo ngược và trung thất lắc lư với cơ chế tương tự như trong VTNH), tràn máu - tràn khí màng phổi nhiều...

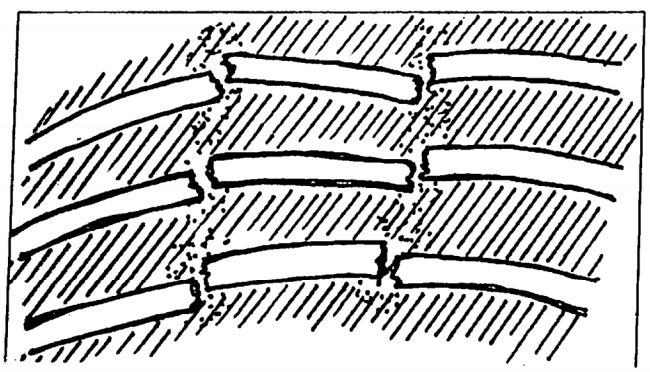

Hình 4. Điều kiện tối thiểu để có mảng sườn di động

3.1.4. Gãy xương ức

Thường do chấn thương rất mạnh và trực tiếp vào vùng xương ức. Do đặc điểm giải phẫu, nên ngoài xương ức, có thể gặp mảng sườn di động trước, tràn máu - tràn khí màng phổi hai bên, và tổn thương các tạng - đặc biệt là tim, gây ra suy hô hấp và tuần hoàn rất nặng.

3.1.5. Vỡ (thủng) cơ hoành

Thủng cơ hoành hay gặp trong vết thương vùng ngực dưới (từ khoang liên sườn 5 đường nách giữa trở xuống), gây vết thương ngực - bụng. Có thể gặp vết thương vùng bụng xuyên lên ngực qua cơ hoành.

THƯ VIỆN HUBT
TÀI LIỆU PHỤC VỤ THAM KHẢO NỘI BỘ

Vỡ cơ hoành hay gặp trong chấn thương kín do đè ép hoặc ngã cao. Bên trái hay gặp hơn phải. Nếu vỡ bên trái, các tạng trong bụng và dịch tiêu hoá thường chui qua chỗ vỡ lên khoang màng phổi gây thoát vị hoành và nhiễm trùng khoang màng phổi. Nếu vỡ bên phải thường kèm tổn thương gan, máu bị hút lên khoang màng phổi gây tràn máu màng phổi dữ dội.

3.2. Tổn thương ở khoang màng phổi

Tuy có cấu trúc giải phẫu đơn giản, song biểu hiện ở khoang màng phổi là hậu quả thường gặp của hầu hết các tổn thương ở thành ngực hoặc các tạng trong lồng ngực. Chính các biểu hiện này tạo ra nhiều triệu chứng, hội chứng trên lâm sàng, đồng thời quyết định cả thái độ điều trị.

3.2.1. Tràn máu - tràn khí màng phổi

Đây là tổn thương thường gặp nhất trong chấn thương, vết thương ngực. Về mặt giải phẫu bệnh, chúng là sự phối hợp của cả hai dạng tổn thương tràn khí và tràn máu màng phổi (được trình bày dưới đây) ở nhiều cấp độ khác nhau. Như vậy có thể gặp các dạng:

- Lượng máu tương đương với lượng khí: biểu hiện lâm sàng điển hình của tràn máu - tràn khí khoang màng phổi.

- Lượng khí lớn hơn lượng máu: Biểu hiện lâm sàng gần giống như tràn khí khoang màng phổi. Ví dụ như khi nhu mô phổi bị rách trên diện rộng do các đầu xương sườn gãy chọc vào, trong CTNK hay mảng sườn di động.

- Lượng máu lớn hơn lượng khí: biểu hiện lâm sàng giống như tràn máu khoang màng phổi. Ví dụ như dạng vết thương ngực gây tổn thương mạch máu lớn của thành ngực (bó mạch liên sườn, vú trong) hoặc nội tạng (mạch của nhu mô phổi, động mạch chủ ngực, tim, gan).

3.2.2. Tràn khí khoang màng phổi

Do không khí tràn vào, làm mất áp lực âm trong khoang màng phổi, nên nhu mô phổi bị co rúm lại, các khoang liên sườn dãn rộng ra và đẩy trung thất sang bên đối diện.

Không khí có thể vào khoang màng phổi từ hai nguồn:

- Ngoài vào: qua vết thương ngực hở.

- Trong ra: do rách nhu mô phổi (phế nang, phế quản...)

Trong chấn thương ngực, nếu có tổn thương thành ngực gây rách lá thành màng phổi, thì không khí từ khoang màng phổi có thể chui ra nằm dưới da, hình thành tràn khí dưới da.

Có dạng tổn thương nặng là tràn khí dưới áp lực (do có van ở thành ngực, hoặc ở chỗ vỡ phế quản lớn), làm không khí vào khoang màng phổi theo một chiều mà không thoát ra được, gây chèn ép rất nặng nề vào phổi và trung thất.

THƯ VIỆN HUBT
TÀI LIỆU PHỤC VỤ THAM KHẢO NỘI BỘ

3.2.3. Tràn máu khoang màng phổi

Máu chảy vào khoang màng phổi sẽ chèn ép, làm mất áp lực âm, làm phổi co lại và đè đẩy trung thất sang bên đối diện.

Máu vào khoang màng phổi từ nhiều nguồn:

- Thành ngực: từ xương sườn gãy, cơ, động mạch liên sườn...
- Nội tạng: từ phổi, tim, các mạch máu lớn...

Khi lượng máu chiếm trên 10% dung tích khoang màng phổi (tương đương hình ảnh lấp kín góc sườn hoành trên Xquang ngực thẳng tư thế đứng), thì mới biểu hiện triệu chứng lâm sàng.

Máu trong khoang màng phổi thường là nước máu đen và không đông (do bị tiêu hết yếu tố đông máu trong quá trình chảy vào màng phổi), chỉ có ít mảng máu đông bám ở rìa các chỗ tổn thương. Nhưng khi có tổn thương gây chảy máu nhiều và cấp tính vào khoang màng phổi (hay gặp trong vết thương ngực) thì có cả nước máu lẫn khối máu đông to - đóng thành bánh, đọng ở phần thấp của khoang màng phổi.

3.3. Tổn thương các tạng

3.3.1. Rách phế nang hoặc phế quản nhỏ (nhu mô phổi ngoại vi)

Đây là tổn thương rất thường gặp. Nhu mô phổi ngoại vi bị rách do các đầu xương sườn gãy hoặc vật nhọn chọc vào. Hậu quả là gây chảy máu và tràn khí vào khoang màng phổi.

3.3.2. Xẹp phổi

Đây cũng là thương tổn chủ yếu trong chấn thương, vết thương ngực. Nó cũng là nguyên nhân của nhiều hậu quả lâu dài xảy ra sau chấn thương. Tuy nhiên, cần phân biệt hai giai đoạn của xẹp phổi:

- Co rúm nhu mô phổi: sau khi chấn thương, do tràn khí - tràn máu gây mất áp lực âm trong khoang màng phổi, làm phổi bị co rúm lại như đã mô tả ở trên. Đồng thời chúng cũng choán chỗ trong khoang màng phổi và đè đẩy nhu mô phổi bẹp lại.

- Xẹp phổi: là hiện tượng tắc các phế quản làm xẹp nhu mô phổi do không được thông khí - đây chính là xẹp phổi thực sự. Nguyên nhân chủ yếu do các phế quản bị đụng dập và/hoặc chảy máu vào trong lòng từ vùng phổi chấn thương, và sự tăng tiết đờm dãi ở phần phổi giảm thông khí dơ bị co rúm nhu mô. Vậy nên vùng nhu mô phổi tương ứng sẽ không nở lại được, mặc dù đã điều trị trả lại áp lực âm cho khoang màng phổi.

Như vậy, xẹp phổi chủ yếu là hậu quả thứ phát sau các tổn thương khác, và đặt ra rất nhiều vấn đề trong săn sóc bệnh nhân sau chấn thương ngực.

Khác với biểu hiện đè đẩy xung quanh của tràn máu - tràn khí màng phổi, ảnh hưởng của xẹp phổi lại là biểu hiện co kéo tổ chức xung quanh,

THƯ VIỆN HUBT
TÀI LIỆU PHỤC VỤ THAM KHẢO NỘI BỘ

như: ngực xẹp, hẹp khoang liên sườn, kéo trung thất về bên tổn thương, kéo cơ hoành lên cao.

3.3.3. Tim và màng tim

- Trong vết thương ngực (vết thương tim):

+ Màng tim hoặc/và cơ tim bị vật nhọn đâm thủng (rách). Vị trí vết thương ngực chủ yếu (70%) nằm ở vùng tam giác nguy hiểm của tim (đỉnh là khoang liên sườn 5 trái trên đường giữa đòn, đáy là bờ phải xương ức), ngoài ra (30%) có thể nằm ở ngoài tam giác nguy hiểm (vùng nguy hiểm tương đối) (tham khảo Hình 5). Đây là thể bệnh rất nặng và đặc biệt của vết thương ngực.

Hậu quả:

+ Chảy máu vào khoang màng tim: do tốc độ máu chảy rất nhanh nên không kịp thoát ra ngoài qua lỗ thủng màng tim, mà sẽ đông lại và làm tăng áp lực khoang màng tim, giúp bịt kín tạm thời vết thương tim. Do vậy, máu tuy mất ít nhưng lại gây chèn ép tim cấp tính. Đây là thể gặp chủ yếu trên lâm sàng. Tác nhân gây thương tích thường nhỏ gây ra vết thương nhỏ trên màng tim (khoảng < 1,5cm).

+ Chảy máu dữ dội ra ngoài hoặc vào khoang màng phổi: dễ gây tử vong ngay sau khi bị thương do mất máu, nên rất ít gặp trên lâm sàng. Tác nhân gây thương tích thường là dị vật lớn, gây ta vết thương rộng trên màng tim (khoảng > 2cm), làm máu từ khoang màng tim thoát ra ngoài dễ dàng.

+ Một số dạng trung gian giữa hai dạng trên.

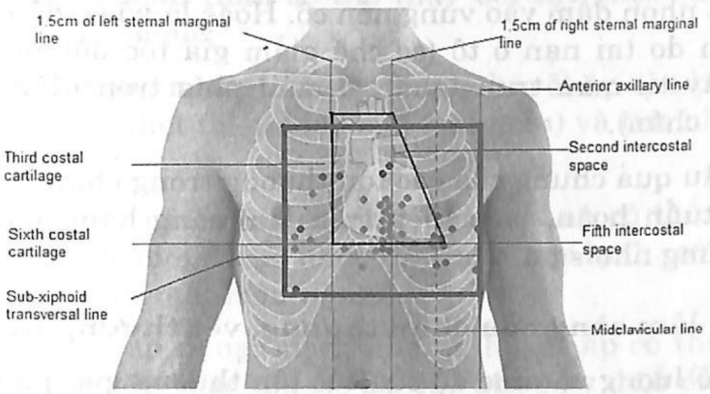

Hình 5. Vùng nguy hiểm của vết thương tim do vật nhọn đâm ở Việt Nam (ô hình chữ nhật), và tam giác tim (ô hình thang)

Trong chấn thương ngực kín (chấn thương tim):

Tổn thương có thể chỉ là rất nhẹ như tụ máu màng tim - cơ tim: rất khó chẩn đoán trên lâm sàng.

THƯ VIỆN HUBT
TÀI LIỆU PHỤC VỤ THAM KHẢO NỘI BỘ

Hoặc rất nặng như rách - vỡ các buồng tim, các cấu trúc trong tim, và nhất là đứt rời cuống tim: tỉ lệ tử vong rất cao ngay sau bị thương (> 90%), nên cũng rất hiếm gặp trên lâm sàng. Hầu hết chỉ gặp loại thương tổn vỡ nhỏ ở một buồng tim gây chèn ép tim cấp tính giống như trong vết thương tim.

Vị trí chấn thương thường vào vùng xương ức và ngực trước, nên có thể kèm gãy xương ức hay mảng sườn di động trước.

3.3.4. Tụ máu (đụng dập) phổi

Tổn thương này ít gặp, nguyên nhân thường là chấn thương ngực do ngã cao. Nhu mô phổi bị rách và dập từng mảng rải rác kèm theo chảy máu trong nhu mô phổi, nên có nguy cơ gây xẹp phổi nặng sau chấn thương, rất khó điều trị.

Nếu nhu mô phổi bị đụng dập trên diện rộng sẽ gây chảy máu số lượng lớn vào lòng các khí phế quản, gây ho máu nhiều ngay sau khi bị thương, suy hô hấp rất nặng, và hầu hết dẫn đến tử vong.

3.3.5. Rách phế quản lớn, khí quản (đoạn ngực)

Đây là tổn thương ít gặp nhưng rất nặng, do gây tràn khí màng phổi nhiều, dễ gặp thể tràn khí dưới áp lực. Nguyên nhân có thể do vật nhọn xuyên/vết thương ngực, hoặc vỡ phế quản gốc/CTNK (cơ chế giảm gia tốc đột ngột).

Có thể gây tràn khí dưới da vùng cổ - mặt - ngực nếu tổn thương khí quản. Có thể gặp tràn khí vào trung thất hay khoang màng phổi. Máu chảy từ tổn thương vào trong lòng khí - phế quản gây biểu hiện ho khạc ra máu sớm trên lâm sàng (thường < 6 giờ sau khi bị thương).

3.3.6. Quai động mạch chủ

Tổn thương này còn rất ít gặp ở Việt Nam. Có thể là vết thương quai động mạch chủ do vật nhọn đâm vào vùng nền cổ. Hoặc là vỡ eo động mạch chủ trong chấn thương kín do tai nạn ô tô (cơ chế giảm gia tốc đột ngột). Máu chảy ra ngoài thường gây tụ máu trung thất, ứ máu phía trên (đầu, tay), thiếu máu phía dưới (bụng, chân).

Tóm lại, hậu quả chung của các tổn thương trong chấn thương ngực là gây suy hô hấp và tuần hoàn, biểu hiện trên lâm sàng bằng hàng loạt các triệu chứng và hội chứng như sau.

4. Triệu chứng lâm sàng của chấn thương, vết thương ngực

Tùy theo số lượng và mức độ của các tổn thương giải phẫu bệnh mà chấn thương, vết thương ngực sẽ có các thể bệnh với tên gọi khác nhau, song nhìn chung chúng có các biểu hiện lâm sàng chính dưới đây.

Nguyên tắc khám: luôn đối chiếu với bên ngực lành và/hoặc người bình thường để xác định chính xác các triệu chứng.

THƯ VIỆN HUBT
TÀI LIỆU PHỤC VỤ THAM KHẢO NỘI BỘ

4.1. Triệu chứng cơ năng

Triệu chứng cơ năng thường gặp nhất như sau:

- Đau ngực: thường xuất hiện ngay sau khi bị thương với nhiều mức độ khác nhau, đau có tính chất liên tục và tăng dần theo thời gian.

- Khó thở: xuất hiện ngay sau bị thương với các thể nặng, hoặc muộn hơn với các thể nhẹ. Cũng có tính chất liên tục và tăng dần.

- Ho khạc ra máu sớm: ít gặp nhưng có giá trị gợi ý chẩn đoán vị trí tổn thương. Xuất hiện ngay từ những giờ đầu sau khi bị thương (khoảng trong vòng 6 giờ). Nếu ho máu ít sẽ gợi ý tổn thương vào khí quản hoặc phế quản gốc. Ho ra máu nhiều thường là biểu hiện của đụng dập rất nặng nhu mô phổi.

Ngoài ra, bằng hỏi bệnh, còn cần phải xác định thêm về:

- Nguyên nhân, tác nhân, cơ chế gây chấn thương, vết thương ngực, vì qua đó sẽ giúp phần nào nhận định được mức độ tổn thương.

- Tiền sử bệnh tim và bệnh phổi: ví dụ như tràn dịch màng phổi, lao phổi, hen phế quản, suy tim. Vì chúng sẽ làm thay đổi triệu chứng và bệnh cảnh lâm sàng trong chấn thương, vết thương ngực.

4.2. Triệu chứng thực thể

4.2.1. Triệu chứng toàn thân

Cũng giống như trong các cấp cứu chấn thương khác, triệu chứng toàn thân chủ yếu bao gồm các dấu hiệu về toàn trạng như: mạch, huyết áp, nhiệt độ, mầu sắc da và niêm mạc...

Các triệu chứng toàn thân có thể thay đổi tuỳ theo từng thể bệnh của chấn thương, vết thương ngực:

- Thể thông thường: mạch thường nhanh, huyết áp còn bình thường. Mầu sắc da và niêm mạc hơi nhợt (biểu hiện của mất máu) và tím nhẹ (biểu hiện của suy hô hấp).

- Thể có mất máu nhiều: mạch nhanh, huyết áp có thể còn bình thường hay tụt. Mầu sắc da và niêm mạc nhợt rõ. Chân tay lạnh, có thể vã mồ hôi ở mặt, trán, ngực khi có sốc mất máu nặng.

- Thể có suy hô hấp nặng: mạch nhanh, huyết áp có thể tụt ở giai đoạn muộn. Mầu sắc da và niêm mạc tím rõ. Độ bão hòa ô xy đo ở đầu ngón (SpO2) < 95%. Có thể phối hợp với các dấu hiệu của thể mất máu nhiều.

- Thể có hội chứng chèn ép tim cấp tính: mạch nhanh, mất mạch ngoại vi khi hít sâu. Huyết áp động mạch bị tụt và kẹt. Áp lực tĩnh mạch trung ương tăng cao (> 15cmH_2O). Tĩnh mạch cổ nổi, gan to, phản hồi gan - tĩnh mạch cổ dương tính. Có thể phối hợp với các dấu hiệu của thể mất máu nhiều hay suy hô hấp nặng.

THƯ VIỆN HUBT
TÀI LIỆU PHỤC VỤ THAM KHẢO NỘI BỘ

Ngoài ra, khám toàn thân còn cho phép phát hiện, đánh giá các tổn thương phối hợp, trong đó có những tổn thương nặng tạo nên bệnh cảnh đa chấn thương như: chấn thương sọ não, chấn thương - vết thương bụng, chấn thương thận, vỡ xương chậu và các biến chứng, gãy xương đùi, gãy cột sống.

4.2.2. Triệu chứng tại bộ máy hô hấp

4.2.2.1. Khám bằng nhìn

- Các dấu hiệu chung:

+ Biến dạng lồng ngực: ngực bên thương tổn có thể phồng lên (tràn khí màng phổi nhiều), xẹp xuống (gãy nhiều xương sườn hoặc tràn máu màng phổi), và giảm biên độ hô hấp so với bên lành.

+ Phập phồng cánh mũi, co kéo các cơ hô hấp ở cổ - ngực khi thở. Rõ khi có suy hô hấp nặng.

- Trong vết thương ngực:

+ Có vết thương trên thành ngực: về nguyên tắc, lỗ vào của vết thương có thể từ nơi khác (bụng, cổ), nhưng hầu hết đều nằm trên thành ngực (trên 95%). Qua vết thương có hai khả năng xảy ra:

* Thấy phì phò máu - khí qua vết thương: ít gặp do phần lớn nạn nhân được sơ cứu sau khi bị thương. Nhưng nếu có, thì đây là dấu hiệu khẳng định chắc chắn là vết thương ngực hở.

* Không thấy phì phò máu - khí qua vết thương: thường gặp, do vết thương nhỏ và/hoặc đã được sơ cứu bằng băng ép hoặc khâu kín.

+ Xác định vị trí vết thương: có vai trò rất quan trọng trong định hướng thăm khám và chẩn đoán. Ví dụ như vết thương ở vùng tam giác nguy hiểm của tim có nguy cơ bị vết thương tim cao; hay vết thương từ khoang liên sườn 5 đường nách giữa trở xuống có nguy cơ bị vết thương ngực - bụng.

+ Đánh giá độ dài, tính chất (sắc gọn hay nham nhở) của vết thương: giúp nhận định tác nhân gây thương tích và mức độ tổn thương.

- Trong chấn thương ngực:

+ Vùng xây xát da, tụ máu trên thành ngực: thường gặp, gợi ý có chấn thương ngực. Đánh giá vị trí, độ lớn của vùng xây xát da có vai trò định hướng trong thăm khám và chẩn đoán, ví dụ như: ở vùng trước xương ức thì dễ có chấn thương ngực hai bên và chấn thương tim; ở phần thấp thành ngực bên trái dễ kèm vỡ lách, hay bên phải thì dễ có vỡ gan.

+ Vùng hô hấp đảo ngược của mảng sườn di động: thường xuất hiện ngay trên vùng xây xát - tụ máu thành ngực. Cụ thể thấy ở thì hít vào, trong khi lồng ngực phồng lên thì vùng mảng sườn lại thụt vào, và ngược lại ở thì thở ra, trong khi lồng ngực xẹp xuống thì vùng mảng sườn lại phồng lên.

THƯ VIỆN HUBT
TÀI LIỆU PHỤC VỤ THAM KHẢO NỘI BỘ

4.2.2.2. Khám bằng sờ

- Đếm tần số thở: điển hình thấy thở nhanh - nông, tần số > 25 lần/phút, khi có suy hô hấp.

- Dấu hiệu đau chói của ổ gãy xương sườn.

- Tràn khí dưới da quanh vùng bị thương: rất có ý nghĩa, vì giúp khẳng định trên lâm sàng là có chấn thương ngực (có gãy xương sườn, rách phổi, tràn máu - khí màng phổi).

4.2.2.3. Khám bằng gõ

- Vang hơn ở vùng cao khi có tràn khí màng phổi.

- Đục hơn ở vùng thấp khi tràn máu màng phổi hay xẹp phổi.

4.2.2.4. Khám bằng nghe

- Rì rào phế nang phổi: giảm hoặc mất ở bên tổn thương.

- Tim: tiếng tim mờ trong hội chứng chèn ép tim.

4.2.2.5. Chọc dò màng phổi

Chỉ nên áp dụng khi không có điều kiện chụp Xquang ngực, hoặc triệu chứng Xquang không rõ ràng.

Nếu chọc ở tư thế nằm:

- Khi tìm tràn khí: chọc ở khoang liên sườn hai đường giữa đòn, thấy hút khí ra dễ dàng hay khí tự đẩy piston của bơm tiêm ra.

- Khi tìm tràn máu: chọc ở khoang liên sườn 5 hay 6 đường nách giữa hoặc nách sau, thấy ra máu không đông.

4.2.2.6. Chọc dò màng tim

Hiện nay rất ít sử dụng. Thường chọc dò theo đường Marfan, hút ra máu không đông.

5. Triệu chứng cận lâm sàng

5.1. Xquang lồng ngực thẳng

- *Vai trò và chỉ định:* đây là thăm dò cận lâm sàng chủ yếu trong chấn thương ngực, giúp khẳng định chẩn đoán lâm sàng và cho biết chính xác mức độ của nhiều thương tổn (gãy sườn, tràn máu, tràn khí...). Do vậy, nên chụp Xquang ngực cho mọi thể bệnh nếu có điều kiện chụp cấp cứu và toàn trạng bệnh nhân cho phép.

Các tư thế chụp thông thường:

+ Chụp tư thế đứng: là tư thế chuẩn để chụp Xquang ngực thẳng, cho các hình ảnh rõ nét và điển hình.

THƯ VIỆN HUBT
TÀI LIỆU PHỤC VỤ THAM KHẢO NỘI BỘ

+ Chụp tư thế nằm ngửa: khi do chấn thương mà bệnh nhân không thể đứng được. Các hình ảnh thường không rõ nên dễ bỏ sót thương tổn.

- *Tiêu chuẩn phim Xquang:* chất lượng phim tốt sẽ cho các hình ảnh rõ nét và đầy đủ. Tiêu chuẩn phim đòi hỏi phải :

+ Đủ kích thước: thấy toàn bộ lồng ngực.

+ Đúng tư thế: cột sống thẳng, xương bả vai ra khỏi phế trường, chùm tia đi vuông góc với ngực.

+ Cường độ tia đủ: chỉ thấy rõ 3 - 4 đốt sống ngực đầu tiên, và thấy khí quản nằm giữa cột sống. Nếu tia quá cứng sẽ thấy hết các đốt sống ngực. Nếu tia quá mềm lại không thấy khí quản.

Tuy nhiên, do điều kiện cấp cứu nên sẽ có một số phim không đạt chuẩn.

- *Các triệu chứng chính:* chỉ điển hình khi chụp ở tư thế đứng.

+ Hình ảnh gãy xương sườn. Số lượng xương gãy và mức độ di lệch. Lưu ý là chỉ thấy được gãy xương sườn cung sau và bên, do cung trước là sụn nên không cản tia X.

+ Hình ảnh tràn máu - tràn khí màng phổi: thấy hình ảnh của tràn khí ở phía trên và đường thẳng ngang phân cách với vùng mờ của hình tràn máu ở phía dưới (tham khảo Hình 6.1 và 6.2).

+ Hình ảnh tràn khí màng phổi: Phế trường sáng, nhu mô phổi co lại làm xuất hiện đường viền nhu mô phổi, mất vân phổi phía ngoại vi, trung thất bị đẩy sang bên đối diện, khoang liên sườn dãn rộng, cơ hoành bị đẩy xuống.

+ Hình ảnh tràn máu màng phổi: Phế trường mờ vùng đáy phổi tạo hình đường cong Damoiseau, trung thất bị đẩy sang bên đối diện (tham khảo Hình 6.3).

+ Ngoài ra còn thấy các hình ảnh của dập phổi (đám mờ rải rác), xẹp phổi (phế trường mờ, vân phổi tăng đậm, khoang liên sườn xẹp, cơ hoành bị kéo lên, trung thất bị kéo về bên tổn thương), tràn dịch màng tim (bóng tim to, mất cung tim, bờ tim rõ nét), tràn khí trung thất, thoát vị hoành.

Khi chụp tư thế nằm: hình ảnh tương tự như trên nhưng chất lượng kém hơn, nhất là trong tràn máu - tràn khí màng phổi. Cần lưu ý như sau:

+ Trong tràn máu: sẽ thấy mờ đều toàn bộ phế trường. Mức độ mờ phụ thuộc lượng máu.

+ Trong tràn khí đơn thuần: hình ảnh tương tự chụp tư thế đứng.

+ Trong tràn máu - tràn khí: hình ảnh thiên về tràn khí nếu khí chiếm ưu thế, thiên về tràn máu nếu máu chiếm ưu thế, và không có đường phân cách giữa tràn máu với tràn khí (tham khảo Hình 6.4).

THƯ VIỆN HUBT
TÀI LIỆU PHỤC VỤ THAM KHẢO NỘI BỘ

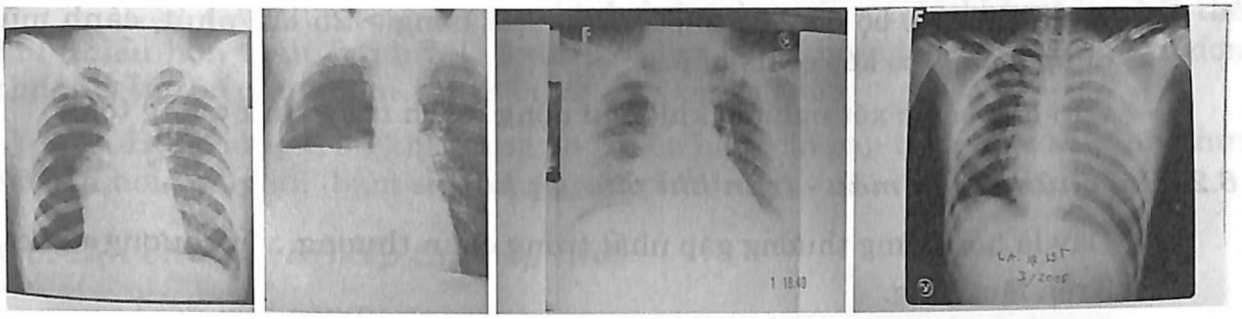

1 2 3 4

Hình 6. (1) Tràn khí - máu; (2) Tràn khí - máu;
(3) Tràn máu; (4) Tràn máu - khí/chụp nằm.

5.2. Xét nghiệm máu thông thường

Hồng cầu - tỷ lệ huyết sắc tố - Hematocrít giảm khi có mất máu nhiều. Bạch cầu thường tăng.

5.3. Các thăm dò khác

- *Siêu âm màng phổi:* xác định tràn dịch (máu) trong khoang màng phổi.

- *Siêu âm tim*: phát hiện tràn dịch (máu) khoang màng tim, và các tổn thương trong tim khi nghi ngờ có chấn thương - vết thương tim.

- *CT Scan ngực*: trong một số trường hợp khó.

- *Soi khí - phế quản*: giúp xác định tổn thương khi nghi ngờ có chấn thương khí - phế quản lớn, đồng thời có thể phối hợp để hút máu, đờm dãi làm tắc đường hô hấp chống xẹp phổi.

- *Xét nghiệm khí máu động mạch*: nhằm thăm dò hô hấp tế bào và thăng bằng kiềm - toan. Nó cho các thông số về: pH, PaO_2, $PaCO_2$, dự trữ kiềm. Rất hữu ích trong các thể suy hô hấp nặng, song đòi hỏi phải có máy móc và phương tiện.

- *Nội soi lồng ngực*: trong một số trường hợp khó chẩn đoán.

6. Một số hội chứng chính thường gặp

Bằng cách tập hợp các nhóm triệu chứng lâm sàng và cận lâm sàng nêu trên, có thể rút ra một số hội chứng chính thường gặp trong chấn thương, vết thương ngực như sau:

6.1. Hội chứng suy hô hấp

- Trên lâm sàng:

+ Triệu chứng cơ năng: đau ngực, khó thở.

+ Triệu chứng toàn thân: mạch nhanh, da - niêm mạc tím.

THƯ VIỆN HUBT
TÀI LIỆU PHỤC VỤ THAM KHẢO NỘI BỘ

+ Triệu chứng ở bộ máy hô hấp: thở nhanh nông > 25 lần/phút, cánh mũi phập phồng, co kéo cơ hô hấp.

- Cận lâm sàng: xét nghiệm khí máu động mạch thấy tình trạng toan.

6.2. Hội chứng tràn máu - tràn khí màng phổi

- Đây là hội chứng thường gặp nhất trong chấn thương, vết thương ngực.
- Trên lâm sàng:

+ Hội chứng suy hô hấp.

+ Hội chứng tràn máu màng phổi.

+ Hội chứng tràn khí màng phổi.

- Cận lâm sàng: Xquang thấy hình ảnh tràn máu - tràn khí màng phổi, gãy xương sườn. Xét nghiệm thấy thiếu máu.

6.3. Hội chứng tràn máu màng phổi

- Xét dưới góc độ giải phẫu bệnh, hiếm khi có tràn máu màng phổi đơn thuần trong chấn thương, vết thương ngực. Nhưng trên thực tiễn, khi lượng máu lớn hơn lượng khí trong khoang màng phổi, thì biểu hiện lâm sàng tương tự như một tràn dịch (máu) màng phổi đơn thuần.

- Trên lâm sàng:

+ Hội chứng suy hô hấp.

+ Triệu chứng toàn thân: mạch nhanh, da - niêm mạc nhợt, huyết áp tụt, chân tay lạnh, vã mồ hôi.

+ Triệu chứng của bộ máy hô hấp: lồng ngực biến dạng (xẹp), biên độ di động giảm. Dấu hiệu gãy xương sườn hay mảng sườn di động. Gõ đục, rì rào phế nang giảm hoặc mất. Chọc dò màng phổi ra máu không đông.

- Cận lâm sàng: Xquang có thể thấy hình ảnh tràn máu màng phổi, gãy xương sườn. Xét nghiệm thấy thiếu máu.

6.4. Hội chứng tràn khí màng phổi

- Xét dưới góc độ giải phẫu bệnh, hiếm khi có tràn khí màng phổi đơn thuần trong chấn thương, vết thương ngực. Nhưng trên thực tiễn, khi lượng khí lớn hơn lượng máu trong khoang màng phổi, thì biểu hiện lâm sàng tương tự như một tràn khí màng phổi đơn thuần.

- Trên lâm sàng:

+ Hội chứng suy hô hấp phối hợp.

+ Triệu chứng bộ máy hô hấp như: lồng ngực biến dạng (phồng), biên độ di động giảm. Có thể thấy gãy sườn hoặc mảng sườn di động, tràn khí dưới da, gõ vang, rì rào phế nang giảm hoặc mất. Chọc dò màng phổi ra khí.

THƯ VIỆN HUBT
TÀI LIỆU PHỤC VỤ THAM KHẢO NỘI BỘ

- Cận lâm sàng: Xquang có hình ảnh tràn máu - tràn khí màng phổi thể khí nhiều hơn máu (hình 5.1) ở tư thế chụp đứng, hoặc hình ảnh tràn khí đơn thuần ở tư thế chụp nằm. Có thể thấy gãy xương sườn.

- Hội chứng tràn khí màng phổi điển hình chỉ gặp trong một số bệnh như: vỡ kén hơi của phổi (bẩm sinh hoặc mắc phải).

6.5. Hội chứng chèn ép tim cấp tính

- Trên lâm sàng:

+ Hội chứng suy hô hấp: có đặc điểm là bệnh nhân rất vật vã, đau ngực và khó thở, nhưng không tương xứng với các triệu chứng ở lồng ngực.

+ Hội chứng tràn máu màng phổi: ở bên trái hoặc phải. Nếu có thì thường ở thể tràn máu nặng.

+ Triệu chứng toàn thân của thể có hội chứng chèn ép tim cấp tính.

+ Nghe thấy tiếng tim mờ.

- X.quang: hình ảnh tràn dịch màng tim. Có thể thấy hình ảnh tràn máu - tràn khí màng phổi.

- Siêu âm tim có dịch màng tim.

- Chọc dò màng tim ra máu không đông.

III. TÀI LIỆU THAM KHẢO

1. Đặng Hanh Đệ (2000), "Khám chấn thương lồng ngực, *Ngoại khoa cơ sở*, Nhà xuất bản Y học, tr. 60-65.
2. Đặng Hanh Đệ (2000), "Triệu chứng học lồng ngực - mạch máu, *Triệu chứng học ngoại khoa*, Nhà xuất bản Y học, tr. 28-62.
3. Vi Hồng Đức, Nguyễn Hữu Ước (2009), "Đặc điểm lâm sàng, cận lâm sàng của các chấn thương ngực phải mở ngực cấp cứu, *Ngoại khoa*, 59 (2), tr. 21-26.
4. Nguyễn Quang Hưng, Đỗ Anh Tiến, Phạm Hữu Lư, Đoàn Quốc Hưng, Dương Đức Hùng, Nguyễn Hữu Ước, Lê Ngọc Thành (2008), "Đặc điểm lâm sàng và kết quả điều trị phẫu thuật vết thương ngực bụng tại bệnh viện Việt Đức, *Tạp chí Y học Việt Nam*, 352 (số 2/Tháng 11), tr. 557-562.
5. Nguyễn Công Minh (2005), "*Chấn thương ngực*", Nhà xuất bản Y học.
6. Đoàn Anh Tuấn (2001), "Nhận xét về chẩn đoán và xử trí tràn máu, khí màng phổi trong chấn thương ngực tại bệnh viện Saint-Paul trong 5 năm từ 1995 - 1999, *Luận văn tốt nghiệp bác sĩ y khoa*, Đại học Y Hà Nội.
7. Nguyễn Hữu Ước (2002), "Một số cấp cứu ngoại khoa hiếm gặp về tim mạch - lồng ngực, *Ngoại khoa*, XLVII (6), tr. 43-52.

THƯ VIỆN HUBT
TÀI LIỆU PHỤC VỤ THAM KHẢO NỘI BỘ

8. Nguyễn Hữu Ước (2004), "Khám chấn thương, vết thương ngực, *Tài liệu học tập môn ngoại cơ sở,* Dự án Việt Nam - Hà Lan, Đại học Y Hà Nội, tr. 88-100.

9. Nguyễn Hữu Ước (2004), "Khám chấn thương, vết thương ngực, *Kế hoạch bài giảng thực hành môn ngoại cơ sở,* Dự án Việt Nam - Hà Lan, Đại học Y Hà Nội, tr. 22-24.

10. Nguyễn Hữu Ước (2006), "Khám chấn thương, vết thương ngực. *Bài giảng triệu chứng học ngoại khoa*, Nhà xuất bản Y học, tr. 90-102.

11. Nguyễn Hữu Ước, Dương Đức Hùng, Đỗ Anh Tiến, Lê Nguyên Vũ, Lê Ngọc Thành (2007), "Kết quả điều trị mảng sườn di động bằng kỹ thuật khâu treo cố định ngoài, *Ngoại khoa*, 57 (3), tr. 14-20.

12. Nguyễn Hữu Ước, Đặng Hanh Sơn (1997), "Chấn thương tim, nhân một trường hợp vỡ tim do chấn thương kín, *Ngoại khoa*, XXVII (5), tr. 25-30.

13. Nguyễn Hữu Ước, Đỗ Anh Tiến, Nguyễn Trần Thuỷ, Vi Hồng Đức, Dương Đức Hùng, Đoàn Quốc Hưng, Nguyễn Công Hựu, Phạm Hữu Lư, Lê Ngọc Thành (2006), "Đánh giá tình hình cấp cứu chấn thương lồng ngực tại bệnh viện Việt Đức giai đoạn 2004 - 2006, *Tạp chí Y học Việt Nam*, 328 (tháng 11), tr. 402-413.

14. Nguyễn Hữu Ước, Phan Thanh Nam, Nguyễn Công Hựu, Lê Ngọc Thành (2010), "Đặc điểm chẩn đoán và kết quả phẫu thuật vết thương tim, *Ngoại khoa*, 60 (1), tr. 31-38.

15. Andreassian B et al. (1998), "Traumatologie thoracique, *Pneumologie*, Flammarion médecine-sciences, 72, tr. 706-720.

16. Liman S T et al (2003), "Chest injury due to blunt trauma, *European Journal of Cardio-thoracic Surgery*, 23, tr. 374-378.

17. Mandal A K, Sanusi M (2001), "Penetrating chest wounds: 24 years experience, *World Journal Surgery*, 25(9), tr. 1145-1149.

18. Paci M et all (2006), "The role of diagnostic VATS in penetrating thoracic injuries, *World Journal of Emergency Surgery*, Vol 1 (1:30), tr. 1-5.

19. Vanderpooten C (1990), "Traitement chirurgical des traumatismes fermés du thorax, *Encyclopedie medico-chirurgicale - Techniques chirurgicales*: Chirurgie vasculaire, Cou, Médeastin, Trachée Bronches, Poumon, Plèvre, Mục: 42440 - 42445.

THƯ VIỆN HUBT
TÀI LIỆU PHỤC VỤ THAM KHẢO NỘI BỘ

KHÁM MẠCH MÁU NGOẠI VI

PGS.TS. Nguyễn Hữu Ước

I. MỤC TIÊU HỌC TẬP

Sau khi học xong, học viên có khả năng:

1. Mô tả được những nét cơ bản về giải phẫu bệnh, sinh lý bệnh trong các thương tổn cấp tính thường gặp của động mạch ngoại vi.

2. Trình bày được triệu chứng lâm sàng của các thương tổn động mạch ngoại vi cấp tính thường gặp (vết thương, chấn thương, và tắc động mạch cấp tính). Nêu được một số triệu chứng chính của chấn thương thần kinh và tĩnh mạch phối hợp.

3. Hiểu được một số triệu chứng của các tổn thương mạch máu ngoại vi cấp tính ít gặp (phồng - giả phồng động mạch, dọa vỡ - vỡ, chấn thương - vết thương tĩnh mạch đơn thuần, viêm tắc tĩnh mạch).

4. Hiểu được triệu chứng lâm sàng chính của một số bệnh mạch máu ngoại vi không cấp cứu thường gặp và khái niệm về các thăm dò hình ảnh mạch máu.

II. NỘI DUNG

1. Đại cương

Khái niệm chung:

- Học khám mạch máu ngoại vi (tức là *mạch chi*) chủ yếu để biết cách khám và phát hiện triệu chứng học của các bệnh mạch máu của chi trên và chi dưới. Nhưng bệnh học mạch máu ngoại vi là một lĩnh vực chuyên khoa rất rộng, bao gồm nhiều dạng bệnh lý khác nhau, như: bệnh của hệ động mạch, của hệ tĩnh mạch, của hệ bạch mạch, bệnh bẩm sinh, bệnh mắc phải, bệnh của tuần hoàn ngọn chi. Chính vì vậy, triệu chứng học của chúng cũng rất đa dạng và phức tạp.

- Tuy nhiên, về mặt lâm sàng, có thể chia bệnh mạch máu ngoại vi thành hai nhóm:

+ Nhóm các bệnh mạch máu: Hầu hết bao gồm các bệnh lý của bản thân mạch máu, rất phức tạp, mang tính chuyên khoa sâu, thường không có hoặc ít tính chất cấp cứu. Ví dụ bệnh: phồng động mạch, hẹp động mạch do xơ vữa, suy tĩnh mạch hiển.

+ Nhóm các thương tổn mạch máu cấp tính: phần lớn xảy ra trên các mạch máu bình thường, cơ chế không quá phức tạp, đặc biệt có tính chất rất cấp cứu và mang tính đa khoa. Trong đó: *vết thương, chấn thương và tắc cấp tính động mạch chi* là những thương tổn thường gặp nhất.

THƯ VIỆN HUBT
TÀI LIỆU PHỤC VỤ THAM KHẢO NỘI BỘ

- Để đảm bảo mục tiêu học tập, nội dung bài chủ yếu trình bày về triệu chứng học của các tổn thương cấp tính động mạch chi thường gặp nêu trên. Ngoài ra sẽ giới thiệu thêm về triệu chứng học của một số tổn thương mạch máu ngoại vi cấp tính ít gặp hơn, và một vài bệnh mạch máu ngoại vi thường gặp.

Khái niệm mạch ngoại vi chỉ bao gồm những mạch chính - có kích thước lớn của chi, nên chúng thường được giới hạn như sau:

+ Chi trên: động mạch được tính từ động mạch dưới đòn đến động mạch quay - trụ. Tĩnh mạch thì chỉ tính tĩnh mạch dưới đòn và tĩnh mạch nách.
+ Chi dưới: động mạch tính từ động mạch chậu ngoài đến động mạch ở cẳng chân (chầy trước và sau). Tĩnh mạch thì chỉ tính hệ tĩnh mạch sâu từ tĩnh mạch khoeo đến tĩnh mạch chậu ngoài.

1.1. Dịch tễ học của tổn thương mạch máu ngoại vi cấp tính

- Tổn thương mạch máu ngoại vi chiếm trên 85% tổng số các chấn thương - vết thương mạch máu nói chung. Tại bệnh viện Hữu nghị Việt Đức, cấp cứu mạch máu ngoại vi chiếm 2% cấp cứu ngoại khoa chung, và 3,1% cấp cứu ngoại chấn thương. Trong đó thương tổn mạch chi trên chiếm 57,7% và mạch chi dưới chiếm 42,3%. Vết thương mạch máu chiếm 62,3%, chủ yếu do tai nạn sinh hoạt (bị đâm chém), và thường gặp ở chi trên (77,2%). Chấn thương mạch máu chiếm 37,7%, chủ yếu do tai nạn giao thông, và hay gặp ở chi dưới (74,4%). Tuổi trung bình là 30,3 ± 11,8 - nam giới chiếm 91,9%.

- Tắc cấp tính động mạch chi thường gặp ở dạng nghẽn động mạch (embolism) do dị vật ở nơi khác - hầu hết từ tim, trôi đến gây tắc mạch ngoại vi. Chủ yếu xảy ra ở người có bệnh lý trong tim bên trái (> 61%) kết hợp với rối loạn nhịp tim. Bệnh thường gặp ở độ tuổi 40 - 50, với tỷ lệ nam/nữ xấp xỉ nhau.

1.2. Một số nguyên tắc chung khi khám lâm sàng mạch máu ngoại vi

- Khám đối chiếu hai bên chi.
- Đối chiếu chi trên - chi dưới.
- Khám toàn thân: vì có nhiều bệnh mạch máu chi là bệnh hệ thống với tổn thương mạch ở nhiều nơi (như xơ vữa mạch máu), biểu hiện ở mạch chi là hậu quả của tổn thương chỗ khác (tắc động mạch do huyết khối ở tim), và có những bệnh mạch chi gây ảnh hưởng tới toàn thân (thông động - tĩnh mạch giai đoạn muộn gây ảnh hưởng đến tim).
- Lưu ý khám cả những bệnh là yếu tố nguy cơ, liên quan chặt chẽ với một số bệnh mạch máu như: cao huyết áp, đái tháo đường, hút thuốc lá.

2. Triệu chứng học các thương tổn động mạch chi cấp tính thường gặp

2.1. Khái niệm

- Có ba nguyên nhân gây thương tổn động mạch chi cấp tính thường gặp là: vết thương, chấn thương động mạch, và tắc động mạch cấp tính.

THƯ VIỆN HUBT
TÀI LIỆU PHỤC VỤ THAM KHẢO NỘI BỘ

- Do tuần hoàn động mạch cấp máu cho ngoại vi bị cắt đứt đột ngột, nên cả ba tổn thương trên đều có đặc điểm lâm sàng chung rất quan trọng là: *"Hội chứng thiếu máu cấp tính phía ngoại vi"*.

- Chẩn đoán các thương tổn cấp tính này chủ yếu dựa vào khám lâm sàng. Chúng là các cấp cứu ưu tiên số một trong ngoại khoa, cần được điều trị thật sớm, tốt nhất trong vòng 6 giờ sau khi bị thương. Nếu để muộn có thể gây ra các hậu quả và di chứng nặng nề như cắt cụt chi, suy thận, thậm chí tử vong.

2.2. Giải phẫu bệnh

2.2.1. Trong vết thương động mạch

- Nguyên nhân: thường do dao, vật nhọn đâm, các mảnh dị vật, phoi bào bắn vào, hay do hỏa khí.

- Dạng tổn thương động mạch: (Hình 1).

+ Vết thương đứt rời mạch (khoảng 78%): đầu mạch bị đứt thường co tụt vào tổ chức phần mềm, nên dễ cầm máu bằng băng ép hơn. Chắc chắn gây thiếu máu cấp tính chi.

+ Vết thương bên (khoảng 22%): mạch không co lại được nên thường gây chảy máu rất nhiều, khó cầm máu bằng băng ép thông thường nếu bị thương ở đoạn mạch nằm nông dưới da (động mạch cánh tay, động mạch quay - trụ, động mạch đùi chung). Nếu vết thương nhỏ thường không gây thiếu máu cấp tính chi, nhưng về sau tiến triển thành bệnh giả phồng động mạch, hoặc thông động - tĩnh mạch.

- Thương tổn phần mềm và tuần hoàn phụ: tuỳ thuộc tác nhân và cơ chế gây vết thương, nếu có vết thương phần mềm rộng thì sẽ cắt đứt nhiều hệ thống tuần hoàn phụ.

2.2.2. Trong chấn thương động mạch

- Nguyên nhân: thường gặp trong tai nạn giao thông, tai nạn lao động, với hai cơ chế gây thương tổn như sau:

+ Cơ chế gián tiếp (thường gặp): do gãy xương hoặc trật khớp - các đầu xương di lệch, làm động mạch bị giằng kéo hoặc đầu xương gãy chọc vào động mạch làm mạch bị chấn thương.

+ Cơ chế trực tiếp (ít gặp): do va đập trực tiếp vào chi ở vùng có động mạch đi qua, gây đụng dập nặng phần mềm trong đó có động mạch. Có thể có hoặc không kèm theo gãy xương tại vị trí bị va đập.

- Dạng thương tổn động mạch: (tham khảo hình 2)

+ Đụng dập một phần hay toàn bộ chu vi thành mạch trên đoạn ngắn (thường < 2cm), gây huyết khối tắc mạch tại chỗ. Nhìn bề ngoài đoạn mạch dập, chỉ thấy đổi màu tím, chắc và không đập, kích thước mạch gần như bình thường. Tổn thương này hay gặp nhất (gần 90%).

THƯ VIỆN HUBT
TÀI LIỆU PHỤC VỤ THAM KHẢO NỘI BỘ

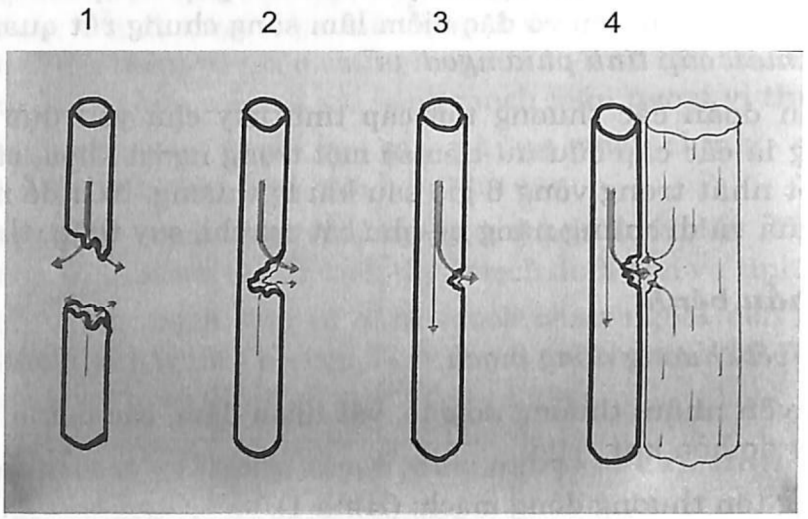

Hình 1. Các dạng thương tổn trong vết thương động mạch (1) Vết thương đứt rời - (2) Vết thương bên lớn - (3) Vết thương bên nhỏ (4) Vết thương giữa động mạch và tĩnh mạch

+ Dập nát toàn bộ cả một đoạn mạch (thường 2 - 5cm), gây đứt rời mạch hoặc còn dính với nhau bởi một phần tổ chức thành mạch. Hay gặp khi gãy xương - trật khớp phức tạp và có di lệch nặng, chiếm khoảng 5%.

+ Co thắt động mạch: do đầu xương gãy tỳ vào động mạch hoặc di lệch làm mạch bị căng ra gây co thắt, chiếm khoảng 5%. Có thể gây thiếu máu cấp - bán cấp tính. Dạng tổn thương này rất thường gặp trong gãy trên lồi cầu xương cánh tay.

+ Bong nội mạc: tuy hiếm gặp nhưng rất nguy hiểm vì dễ bỏ sót. Do lúc đầu mạch vẫn lưu thông bình thường, sau đó huyết khối hình thành tại tổn thương sẽ gây tắc mạch tại chỗ, hoặc trôi xuống gây tắc mạch phía hạ lưu.

- Tổn thương phần mềm và tuần hoàn phụ: phần mềm thường bị dập - rách nhiều do sang chấn và các đầu xương gẫy chọc vào, làm mất rất nhiều hệ thống tuần hoàn phụ.

- Các vị trí gãy xương hay gây chấn thương động mạch theo cơ chế gián tiếp:

+ Chi trên: gãy trên lồi cầu xương cánh tay và chấn thương vùng khuỷu (50%), gãy xương cẳng tay (33%).

+ Chi dưới: các tổn thương quanh gối (khoảng 66%), như vỡ mâm chầy, vỡ lồi cầu đùi, gãy 1/3 dưới xương đùi, gãy 1/3 trên xương chày, trật khớp gối. Gãy 2/3 dưới cẳng chân chỉ gặp khoảng 27%.

2.2.3. Trong tắc động mạch chi cấp tính

- Nguyên nhân: do dị vật từ những ổ bệnh căn ở phía thượng lưu, bị bong ra và trôi xuống gây tắc động mạch chi. Dị vật thường là cục huyết khối (thường từ nhĩ trái), mảnh sùi của viêm nội tâm mạc nhiễm khuẩn; ngoài ra còn có thể là mảnh của u trong tim, mảng xơ vữa động mạch chủ.

THƯ VIỆN HUBT
TÀI LIỆU PHỤC VỤ THAM KHẢO NỘI BỘ

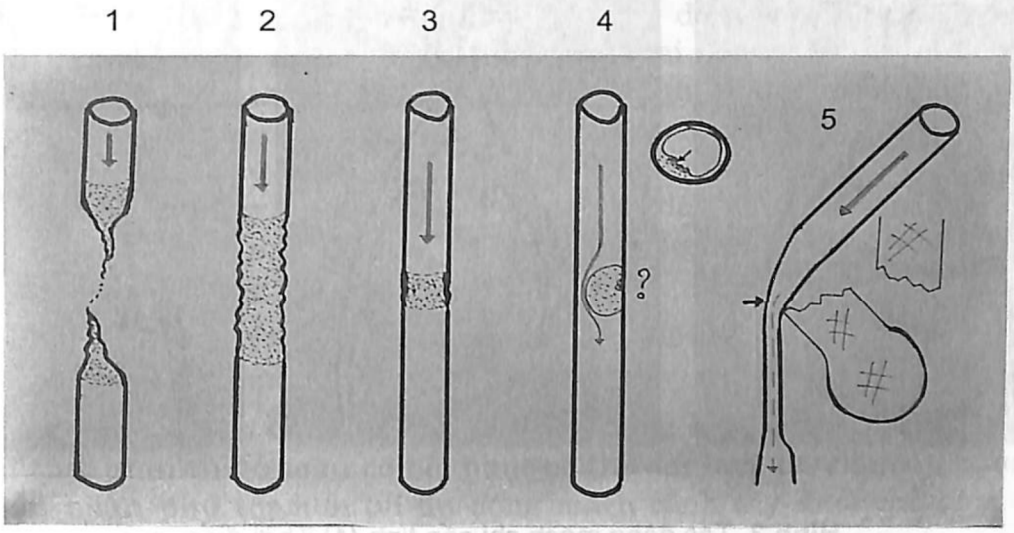

Hình 2. Các dạng thương tổn trong chấn thương động mạch (1) Dập nát - đứt rời (2) Dập nát một đoạn (3) Đụng dập đoạn ngắn (4) Đụng dập nhỏ - huyết khối (5) Co thắt mạch

- Bệnh căn:

+ Bệnh van tim: là bệnh căn thường gặp nhất ở Việt Nam. Chủ yếu là bệnh van hai lá do thấp có loạn nhịp hoàn toàn, gây hình thành huyết khối trong nhĩ - tiểu nhĩ trái.

+ Viêm nội tâm mạc nhiễm khuẩn (Osler): tạo các cục sùi trên van hai lá và động mạch chủ. Bệnh có xu hướng gặp tăng dần và có liên quan đến sự gia tăng tỷ lệ tiêm chích ma túy.

+ U nhầy nhĩ trái: là một dạng u khá lành tính, ít khi gây tắc động mạch chi.

+ Phồng động mạch có huyết khối trong lòng: hiếm khi gây tắc động mạch.

+ Xơ vữa động mạch: rất hiếm gặp ở Việt Nam.

- Vị trí thường bị tắc trên động mạch chi: (xem hình 3)

Điểm tắc mạch tiên phát luôn bắt đầu ở ngã ba của các động mạch lớn, ví dụ:

+ Chi trên: chỗ chia quay - trụ của động mạch cánh tay.

+ Chi dưới: chạc ba chủ chậu, chậu trong - chậu ngoài, đùi nông - đùi sâu, chạc ba động mạch khoeo.

Muộn hơn, huyết khối sẽ tiếp tục lan dần từ vị trí tắc tiên phát xuống dưới, làm tắc các nhánh động mạch nhỏ hơn phía hạ lưu, đồng thời làm cản trở sự cấp máu cho chi dưới chỗ tắc qua hệ thống tuần hoàn phụ.

THƯ VIỆN HUBT
TÀI LIỆU PHỤC VỤ THAM KHẢO NỘI BỘ

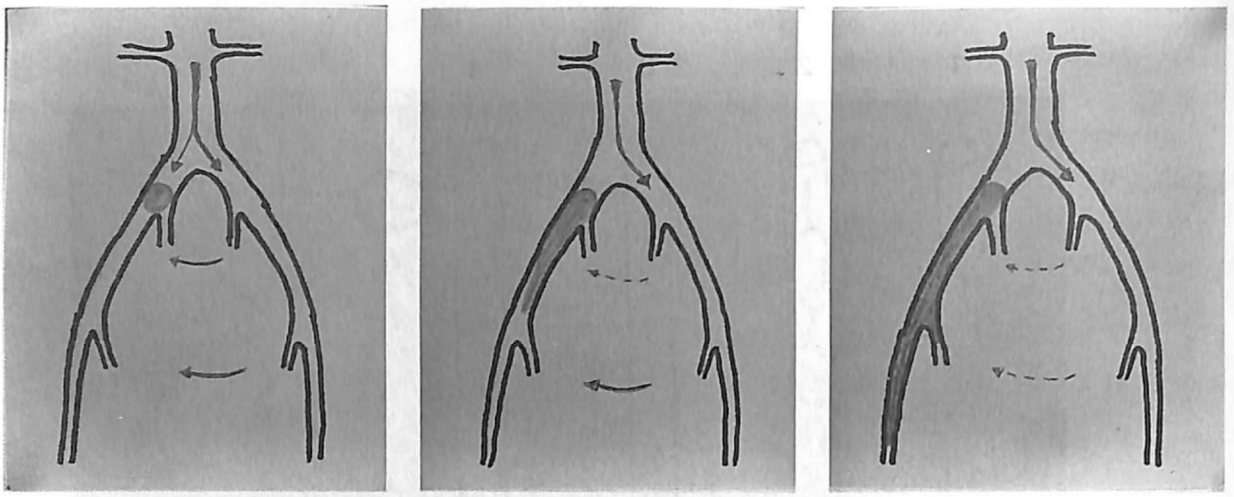

Hình 3. Tắc động mạch chi cấp tính (1) Thời điểm mới tắc
(2) Những giờ đầu sau tắc (3) Giai đoạn muộn sau tắc

2.2.4. Các thương tổn phối hợp thường gặp

- Vết thương ở các vùng khác trong vết thương động mạch (như vết thương ở ngực, bụng). Chấn thương cơ quan khác trong chấn thương động mạch (như chấn thương bụng, ngực, sọ não). Bệnh căn và các hậu quả toàn thân trong tắc động mạch chi cấp tính (như suy tim, suy thận). Các tổn thương phối hợp đó sẽ làm nặng thêm tổn thương mạch máu.

- Trong vết thương động mạch chi, có tổn thương phối hợp tại chỗ thường gặp là vết thương thần kinh (chủ yếu ở chi trên), và tĩnh mạch và tùy hành động mạch. Các tổn thương này ít gặp trong chấn thương mạch máu do cấu trúc của thần kinh và tĩnh mạch đều mềm mại hơn động mạch.

2.3. Sinh lí bệnh

- Do tổn thương cấp tính gây ngừng cấp máu đột ngột cho tuần hoàn ngoại vi qua đường động mạch chính, nên chỉ còn nhờ vào hệ thống tuần hoàn phụ. Tuy nhiên, do xảy ra đột ngột nên hệ thống tuần hoàn phụ chưa kịp phát triển để đảm đương, thay thế cho nguồn cấp máu chính. Vì vậy sẽ nhanh chóng dẫn đến thiếu máu cấp tính của tổ chức phía ngoại vi.

- Theo thời gian, thiếu máu tổ chức nặng dần lên, gây huỷ hoại từng phần rồi toàn bộ chi, dẫn đến hoại tử chi, lan dần từ phía ngọn tới gốc chi. Người ta thường chia sự thiếu máu này làm hai giai đoạn:

+ Giai đoạn thiếu máu có hồi phục: tức là trong giai đoạn này, nếu kịp thời điều trị lập lại lưu thông mạch máu, thì chi sẽ được phục hồi hoàn toàn về phương diện cấp máu. Giai đoạn này thường được tính trong vòng 6 giờ sau khi bị thương.

THƯ VIỆN HUBT
TÀI LIỆU PHỤC VỤ THAM KHẢO NỘI BỘ

+ Giai đoạn thiếu máu không hồi phục: tiến triển dần từ không hồi phục từng phần đến không hồi phục hoàn toàn, do hiện tượng hoại tử dần dần tổ chức phía ngoại vi. Khi đã sang giai đoạn này, dù chi chưa bị hoại tử toàn bộ, nhưng nếu điều trị lập lại lưu thông mạch máu, thì chi phía dưới chỉ phục hồi một phần về cấp mậu cũng như chức năng. Còn khi chi đã hoại tử hoàn toàn, thì không còn chỉ định bảo tồn chi. Trên lâm sàng, thường lấy mốc sau 6 giờ là bắt đầu chuyển sang thiếu máu không hồi phục, mức độ nặng dần theo thời gian, và thường sau 24 giờ thì dẫn đến không hồi phục hoàn toàn.

- Trên thực tế, tiến triển của các giai đoạn thiếu máu còn chịu ảnh hưởng của một số yếu tố, ví dụ như:

+ Vị trí thương tổn động mạch: nếu bị thương ở dưới một nhánh bên lớn thì thời gian thiếu máu có hồi phục có thể dài hơn, do việc cấp máu qua tuần hoàn phụ tốt hơn (ví dụ động mạch cánh tay dưới chỗ chia cánh tay sâu, động mạch đùi nông).

+ Mức độ thương tổn phần mềm nhiều thì thiếu máu sẽ nặng hơn do hệ thống tuần hoàn phụ cũng bị tổn thương.

+ Toàn trạng của người bệnh: nếu có rối loạn huyết động, thì thiếu máu tiến triển nhanh hơn do giảm tưới máu qua hệ thống tuần hoàn phụ ngoại vi.

- Tại chỗ thương tổn mạch máu: do đặc điểm tổn thương giải phẫu bệnh, nên trong vết thương động mạch, máu chảy ra ngoài rất nhiều qua vết thương - dễ phát hiện trên lâm sàng. Còn trong chấn thương động mạch, thường không gây chảy máu ra ngoài lòng mạch - nên dễ bỏ sót tổn thương trên lâm sàng.

2.4. Triệu chứng lâm sàng

Triệu chứng lâm sàng quan trọng nhất là "hội chứng thiếu máu cấp tính phía ngoại vi", với các triệu chứng thiếu máu thay đổi và diễn biến theo thời gian.

2.4.1. Triệu chứng cơ năng

- Biểu hiện của thiếu máu cấp tính chi:

+ Giai đoạn thiếu máu có hồi phục: tê bì, giảm cảm giác, giảm vận động phía ngọn chi sau khi bị thương. Đôi khi người bệnh còn cảm nhận được là chi bị thương lạnh hơn chi lành.

+ Giai đoạn thiếu máu nặng: đau nhức tăng dần, rồi dẫn đến mất hoàn toàn vận động và cảm giác phía ngọn chi.

- Biểu hiện của loại tổn thương:

+ Trong vết thương động mạch: sau khi bị thương, thấy chảy máu rất nhiều qua vết thương, điển hình thấy máu phun thành tia. Đau nhức tại chỗ vết thương.

THƯ VIỆN HUBT
TÀI LIỆU PHỤC VỤ THAM KHẢO NỘI BỘ

+ Trong chấn thương động mạch: rất đau, sưng nề vùng bị thương, mất vận động chi (do gãy xương).

+ Trong tắc động mạch cấp tính: thường khởi phát bệnh bằng cơn đột quị gây giảm hoặc mất đột ngột vận động chủ động của chi.

Ngoài ra, thông qua hỏi bệnh, cần tìm hiểu thêm về cơ chế, tác nhân gây thương tích, các tiền sử bệnh lý tim mạch.

2.4.2. Triệu chứng toàn thân

- Nhìn chung: thường ít thay đổi trong ngày đầu. Trong trường hợp hoại tử chi vì thiếu máu để quá muộn gây nhiễm độc, có thể thấy lơ mơ, vật vã, mạch nhanh, huyết áp tụt, da niêm mạc nhợt, đái ít.

- Trong vết thương động mạch: có thể thấy dấu hiệu thiếu máu nếu bị mất máu nhiều qua vết thương, như: da xanh, niêm mạc nhợt, mạch nhanh, thậm chí sốc mất máu gây tụt huyết áp, chân tay lạnh, vã mồ hôi, lơ mơ.

- Trong chấn thương động mạch: nếu tổn thương xương, phần mềm tại chỗ quá nặng, hoặc tổn thương phối hợp phức tạp của các cơ quan khác, thì có thể thấy tình trạng sốc mất máu, sốc chấn thương, như: lơ mơ, da xanh tái, niêm mạc nhợt, mạch nhanh, huyết áp thấp, chân tay lạnh, vã mồ hôi.

- Trong tắc động mạch cấp tính: biểu hiện toàn thân của các bệnh căn như suy tim, osler, suy thận, cao huyết áp.

2.4.3. Triệu chứng tại chỗ mạch tổn thương

Chỉ có trong chấn thương - vết thương động mạch. Gồm các động tác nhìn và sờ.

- Trong vết thương động mạch: có hai khả năng xảy ra:

+ Thấy có một vết thương phần mềm nằm trên đường đi của mạch máu, đã ngừng chảy máu do được sơ cứu cầm máu (bằng băng ép, khâu vết thương, ga rô). Quanh vết thương thấy có một khối máu tụ, điển hình sờ thấy khối máu tụ này đập theo nhịp tim. Thực tế đa số gặp dạng này.

+ Thấy một vết thương phần mềm nằm trên đường đi mạch máu, dù chưa hoặc đã được sơ cứu cầm máu, nhưng vẫn thấy chảy máu nhiều, máu đỏ qua vết thương, điển hình máu phun thành tia. Dạng này ít gặp trên lâm sàng.

- Trong chấn thương động mạch:

+ Hoặc các triệu chứng của gãy xương như: sưng nề, biến dạng, lệch trục chi, nếu là dạng chấn thương mạch theo cơ chế gián tiếp do gãy xương.

+ Hoặc các dấu hiệu sưng nề, bầm tím, tụ máu của đụng dập phần mềm vùng trên đường đi mạch máu, nếu ở dạng chấn thương mạch theo cơ chế trực tiếp.

THƯ VIỆN HUBT
TÀI LIỆU PHỤC VỤ THAM KHẢO NỘI BỘ

2.4.4. Triệu chứng của chi dưới chỗ thương tổn

Gồm các động tác thăm khám bằng nhìn và sờ. Chủ yếu thấy "Hội chứng thiếu máu cấp tính phía ngoại vi" với các triệu chứng cụ thể như sau:

- Mầu sắc, nhiệt độ ngọn chi: da nhợt, lạnh.
- Bắt mạch ngoại vi thấy mất hoặc giảm nhiều, vận mạch đầu ngón giảm.
- Biểu hiện của rối loạn cảm giác: đau nhức chi, cảm giác nông giảm dần rồi mất hẳn, đi từ ngọn chi đến gốc chi.
- Biểu hiện của rối loạn vận động: vận động chủ động giảm dần rồi mất hoàn toàn, đi dần từ ngọn chi đến gốc chi.
- Biểu hiện của thiếu máu nặng phần mềm: các bắp cơ (như bắp chân) sưng nề, rất đau nhức, khi sờ nắn vào đau tăng lên.
- Biểu hiện của thiếu máu không hồi phục nặng: xuất hiện các nốt phỏng nước, khớp bị cứng lại như khớp tử thi, rồi những mảng tím đen rải rác trên da, sau đó cả một vùng ngọn chi tím đen hoại tử. Nếu vùng hoại tử bị nhiễm trùng sẽ có mủ, chảy nước và hôi thối.

Phân bố các triệu chứng theo giai đoạn thiếu máu: các triệu chứng trên không xuất hiện đồng thời, mà có tính chất diễn biến nặng dần theo thời gian. Để giúp đánh giá mức độ thiếu máu trên lâm sàng, có thể phân bố các triệu chứng theo giai đoạn thiếu máu như sau :

- Giai đoạn thiếu máu có hồi phục (thường < 6 giờ): chi nhợt, lạnh, mất mạch, giảm cảm giác và vận động ngọn chi.
- Giai đoạn thiếu máu không hồi phục một phần (thường > 6 giờ): xuất hiện thêm dấu hiệu sưng nề - đau nhức bắp cơ, mất cảm giác và vận động phía ngọn chi.
- Giai đoạn thiếu máu không hồi phục hoàn toàn (thường sau 24 giờ): thêm các dấu hiệu thiếu máu không hồi phục nặng.

Ngoài ra, khi khám chi dưới chỗ tổn thương, phải lưu ý phát hiện các dấu hiệu của tổn thương tĩnh mạch và thần kinh phối hợp, đặc biệt hay gặp trong vết thương động mạch:

- Tổn thương tĩnh mạch: biểu hiện thường rõ khi tổn thương tĩnh mạch sâu ở chi dưới. Với các triệu chứng: tím nhẹ ngọn chi, tĩnh mạch nông dãn to có hội chứng thiếu máu cấp tính phía ngoại vi.
- Tổn thương thần kinh: các triệu chứng mất cảm giác và liệt vận động ở *vùng chi phối tương ứng* của loại thần kinh bị tổn thương. Hay gặp dạng đứt thần kinh giữa và thần kinh trụ trong vết thương động mạch chi trên. Ví dụ dấu hiệu liệt cơ gấp (bàn tay khỉ) của đứt thần kinh giữa; dấu hiệu vuốt trụ của đứt thần kinh trụ; dấu hiệu bàn tay rủ của đứt thần kinh quay; kèm theo các dấu hiệu mất cảm giác khu trú theo vùng của thần kinh giữa hoặc trụ ở bàn tay.

THƯ VIỆN HUBT
TÀI LIỆU PHỤC VỤ THAM KHẢO NỘI BỘ

2.5. Đặc điểm lâm sàng một số tổn thương mạch ngoại vi cấp tính khác

- Vết thương tĩnh mạch chi đơn thuần, không kèm tổn thương động mạch:

+ Vị trí vết thương cũng thường nằm trên đường đi của mạch máu.

+ Sau khi bị thương, máu đen chảy dàn giụa qua vết thương, dễ cầm bằng băng ép.

+ Không có dấu hiệu thiếu máu ngoại vi.

+ Các tĩnh mạch nông dãn, mầu da hơi tím nhẹ.

- Phồng động mạch chi dọa vỡ: thường gặp trong bệnh giả phồng động mạch do vết thương - chấn thương chi. Gồm các dấu hiệu của phồng động mạch (mục 3) và đau vùng khối phồng.

- Phồng động mạch chi vỡ: thường gặp trong giả phồng động mạch do chấn thương - vết thương chi, hoặc tiêm chích (thuốc, ma túy). Có hai thể lâm sàng:

+ Vỡ dưới da: hay gặp trong giả phồng do vết thương - chấn thương chi

- Khởi phát bằng dấu hiệu phồng động mạch dọa vỡ. Sau đó dấu hiệu đau tăng lên nhanh chóng, đau dữ dội, làm giảm hoặc mất vận động chi.
- Mất ranh giới khối phồng, toàn bộ chi ở đó sưng to, căng cứng, mầu da viêm đỏ nên dễ nhầm là viêm mủ cơ.
- Mạch ngoại vi yếu, nhưng dấu hiệu thiếu máu cấp tính chi không rõ.
- Các tĩnh mạch nông dãn.

+ Vỡ ra ngoài: thường gặp trong giả phồng do tiêm chích.

- Tiền sử tiêm chích.
- Dấu hiệu phồng động mạch dọa vỡ tại vị trí tiêm chích. Da tại chỗ tiêm chọc không liền, lở loét.
- Đột ngột chảy máu rất nhiều qua chỗ tiêm chọc trên khối phồng.
- Mạch ngoại vi yếu hay mất nhưng không có thiếu máu cấp tính chi.

- Viêm tắc tĩnh mạch chi:

+ Thường bị ở chi dưới, trên các đối tượng có yếu tố nguy cơ cao như: tiền sử viêm tắc tĩnh mạch hoặc mắc bệnh dãn tĩnh mạch; sau chấn thương, phẫu thuật phải nằm lâu; sau chấn thương chi dưới; đang mang thai hoặc sau đẻ.

+ Các triệu chứng chính:

- Chi sưng to, lan dần về gốc chi.
- Đau nhức, viêm đỏ, toàn bộ phần chi sưng nề.
- Có thể có hội chứng nhiễm trùng.
- Các tĩnh mạch nông dãn, căng, nhìn thấy rõ, ấn không xẹp.
- Không có thiếu máu cấp tính chi do tổn thương động mạch.

THƯ VIỆN HUBT
TÀI LIỆU PHỤC VỤ THAM KHẢO NỘI BỘ

3. Triệu chứng học một số bệnh mạch máu thường gặp

3.1. Khái niệm

- Tuy bao gồm rất nhiều dạng bệnh lý khác nhau, song phần lớn bệnh mạch máu là những tổn thương không cấp cứu. Triệu chứng lâm sàng đa dạng. Chẩn đoán và điều trị phức tạp.

- Có thể là bệnh tiên phát như: phồng động mạch, thông động - tĩnh mạch bẩm sinh, dị dạng mạch máu, u máu.

- Có thể là bệnh thứ phát của bệnh khác hay do chấn thương như: hẹp, phồng động mạch do xơ vữa, thông động - tĩnh mạch, phồng động mạch do chấn thương.

- Lại có thể chia thành bệnh của động mạch, bệnh của hệ tĩnh mạch.

3.2. Triệu chứng lâm sàng của một số bệnh thường gặp

- *Hội chứng thiếu máu mạn tính chi dưới do xơ vữa gây hẹp động mạch*: đau cách hồi, mỏi khi vận động, chuột rút, tê chân, mất mạch, loạn dưỡng da, loét do thiểu dưỡng.

- *Phồng động mạch*: khối u nằm trên đường đi của mạch máu, đập - dãn nở theo nhịp tim, nghe có thể thấy thổi tâm thu. Đối với phồng động mạch chi, đè mạch phía trên thì u nhỏ lại và mất các dấu hiệu trên. Phồng có thể do bệnh (phồng thật, gặp ở người già, xơ vữa mạch máu), hoặc do chấn thương, tiêm chích (giả phồng).

- *Thông động - tĩnh mạch do chấn thương:* có tiền sử chấn thương, dấu hiệu loạn dưỡng chi (da khô, dầy, loét, hoại tử, chảy máu), tiếng thổi liên tục vùng vết thương, sờ thấy rung mưu, tĩnh mạch nông dãn to.

- *Dãn tĩnh mạch chân* (suy tĩnh mạch): bệnh thường gặp ở người lớn tuổi và phụ nữ, do hở các van tĩnh mạch dẫn đến ứ trệ và dãn tĩnh mạch. Triệu chứng chính: các tĩnh mạch nông dãn nổi ngoằn ngoèo dưới da (quanh hệ tĩnh mạch hiển lớn và hiển bé) ở tư thế đứng, có khi tụ thành đám; phù nhẹ ở bàn chân và mắt cá; các nốt thâm ở mặt da; dấu hiệu làn sóng ngược [nghiệm pháp Schwartz] (sờ một ngón tay vào tĩnh mạch hiển lớn, vỗ nhẹ vào tĩnh mạch hiển ở phía trên bằng một ngón khác, sẽ cảm nhận thấy như sóng vỗ vào ngón thứ nhất, biểu hiện của hở van tĩnh mạch); nghiệm pháp Trendelenburg (để bệnh nhân nằm giơ chân lên cao, vuốt từ cổ chân lên đùi rồi đặt garô nhẹ ở gốc đùi, bảo người bệnh đứng và thả garô, quan sát thấy tĩnh mạch dưới da căng phồng, nếu thời gian < 30 giây tức là van bị hở, các tĩnh mạch nông dãn dần từ trên xuống dưới).

4. Các thăm dò hình ảnh

Thăm dò hình ảnh là những phương pháp cận lâm sàng chủ yếu trong chẩn đoán các tổn thương mạch máu ngoại vi, cũng như các bệnh mạch máu nói chung. Tuy nhiên, trên thực tế, các thăm dò này chủ yếu phục vụ cho các bệnh

THƯ VIỆN HUBT
TÀI LIỆU PHỤC VỤ THAM KHẢO NỘI BỘ

mạch máu, còn trong cấp cứu, chúng chỉ được dùng trong một số trường hợp khó chẩn đoán trên lâm sàng. Bao gồm một số thăm dò chính sau:

- Siêu âm Doppler mạch máu: là thăm dò không chảy máu, rất thịnh hành hiện nay. Có nhiều loại như: thể hiện bằng âm thanh, ghi trên giấy hay hình ảnh, hiện đại nhất là Doppler mầu. Cho phép thấy được hình ảnh tắc mạch, hẹp mạch, phồng mạch, huyết khối, dãn và hở van tĩnh mạch, đánh giá mức độ tổn thương và nhiều thông số khác.

- Chụp động mạch: là thăm dò có chảy máu, gồm hai loại chụp là thông thường và số hóa. Cho thấy hình ảnh tắc mạch, hẹp mạch, hệ tuần hoàn phụ.

- Chụp cắt lớp và chụp cộng hưởng từ: khá thịnh hành hiện nay. Có nhiều dạng chụp: chụp thường, chụp có bơm thuốc, chụp dựng hình, chụp cắt lớp đa dãy. Hay sử dụng trong phồng động mạch chủ bụng, chủ ngực và một vài bệnh lí khác, ít dùng hơn trong bệnh mạch máu ngoại vi.

- Chụp tĩnh mạch: hiện nay chỉ dùng trong một số ít bệnh, như viêm tắc tĩnh mạch chi, chụp hệ tĩnh mạch chủ trên trong bệnh lý u trung thất.

III. TÀI LIỆU THAM KHẢO

1. Đặng Hanh Đệ (2000), "Triệu chứng học lồng ngực - mạch máu", *Triệu chứng học ngoại khoa*, Nhà xuất bản Y học, tr. 28-62.
2. Đặng Hanh Đệ (2001), "Tắc động mạch cấp tính", *Phẫu thuật cấp cứu tim mạch và lồng ngực*, Nhà xuất bản Y học, tr. 161-170.
3. Đoàn Quốc Hưng (2001), "Thiếu máu chi dưới cấp tính", *Phẫu thuật cấp cứu tim mạch và lồng ngực*, Nhà xuất bản Y học, tr. 190-201.
4. Phạm Quang Phúc, Nguyễn Hữu Ước (2002), "Tìm hiểu sự khác biệt của hội chứng thiếu máu cấp tính giữa chi trên và chi dưới trong tổn thương mạch máu", *Ngoại khoa*, XLVIII (2), tr. 41-50.
5. Đặng Hanh Sơn (2001), "Chẩn đoán và thái độ xử trí nghẽn động mạch ngoại vi cấp tính", *Luận văn thạc sỹ y học*, Đại học Y Hà Nội.
6. Nguyễn Hữu Ước (2001), "Tắc chạc ba chủ chậu cấp tính", *Phẫu thuật cấp cứu tim mạch và lồng ngực*, Nhà xuất bản Y học, tr. 202-207.
7. Nguyễn Hữu Ước (2004), "Khám mạch máu ngoại vi", *Tài liệu học tập môn ngoại cơ sở,* Dự án Việt Nam - Hà Lan, Đại học Y Hà Nội, tr. 101-111.
8. Nguyễn Hữu Ước (2004), "Hội chứng thiếu máu chi", *Tài liệu học tập môn ngoại bệnh lý,* Dự án Việt Nam - Hà Lan, Đại học Y Hà Nội, tr. 156-165.
9. Nguyễn Hữu Ước (2004), "Khám mạch máu ngoại vi", *Kế hoạch bài giảng thực hành môn ngoại cơ sở,* Dự án Việt Nam - Hà Lan, Đại học Y Hà Nội, tr. 25-27.

THƯ VIỆN HUBT
TÀI LIỆU PHỤC VỤ THAM KHẢO NỘI BỘ

10. Nguyễn Hữu Ước (2006), "Khám mạch máu ngoại vi", *Bài giảng triệu chứng học ngoại khoa*, Nhà xuất bản Y học, tr. 103-112.

11. Nguyễn Hữu Ước, Chế Đình Nghĩa, Dương Đức Hùng, Đoàn Quốc Hưng, Nguyễn Công Hựu, Phạm Hữu Lư, Đỗ Anh Tiến, Lê Ngọc Thành (2007), "Đánh giá tình hình cấp cứu vết thương - chấn thương mạch máu ngoại vi tại bệnh viện Việt Đức giai đoạn 2004 - 2006", *Ngoại khoa*, 57 (4), tr. 12-19.

12. Barral X (1998), Les urgences en chirurgie vasculaire, Masson.

13. Boccalon H (1997), *Guide pratique des maladies vasculaires*, Editions Médicales Spélialisées.

14. Descotes J (1983), *Le médecin aux mains nues et la pathologie vasculaire*, Collection scientifique Robert and Carriere.

15. Devender Singh, Pinjala Rk (2005), "Management of peripheral vascular", *Internet journal of surgery*, 7 (1).

16. Fiévé G (1998), "Traumatismes complexes des membres inférieurs associes à des lé sions vasculaires", *Les urgences en chirurgie vasculaire*, Masson, tr. 155-164.

17. Kerdiles Y (1998), "Traumatismes vasculaires des membres - Aspects généraux", *Les urgences en chirurgie vasculaire*, Masson, tr. 137-154.

18. Rignault D, Pailler J L (1990),"Traumatismes vasculaires des membres", *Encyclopedie medico-chirurgicale - Techniques chirurgicales: Chirurgie vasculaire*, Mục: 43025.

19. Rutherford R B (1989), *Vascular Surgery*, W. B. Saunders Company.

20. Watelet J, Peillon C (1990),"Traitement chirurgical des ischémies aigues des membres", *Encyclopedie medico-chirurgicale - Techniques chirurgicales : Chirurgie vasculaire*, Mục: 43029.P

21. William H S, Erwin R T, Malcolm O P (1989), *Vascular injuries of the extremities Vascular Surgery*, W. B. Saunders Company, tr. 613-637.

THƯ VIỆN HUBT
TÀI LIỆU PHỤC VỤ THAM KHẢO NỘI BỘ

KHÁM BỆNH NHÂN CHẤN THƯƠNG SỌ NÃO

PGS.TS. Kiều Đình Hùng

I. MỤC TIÊU HỌC TẬP

Sau khi học xong bài này, sinh viên có khả năng:

1. *Trình bày được cách hỏi bệnh trong chấn thương sọ não.*
2. *Trình bày được thang điểm hôn mê Glasgow và ý nghĩa của nó.*
3. *Trình bày được khoảng tỉnh và ý nghĩa của khoảng tỉnh.*
4. *Nêu được các dấu hiệu thần kinh khu trú và dấu hiệu thần kinh thực vật.*
5. *Trình bày được các phương pháp thăm dò cận lâm sàng trong chấn thương sọ não.*

II. NỘI DUNG

1. Mở đầu

- Chấn thương sọ não chia làm hai loại tổn thương là chấn thương sọ não kín (CTSNK) và vết thương sọ não hở (VTSNH).

- Điều quan trọng trong CTSNK là chẩn đoán và xử trí kịp thời khối máu tụ chèn ép não, là một cấp cứu số một đòi hỏi người thầy thuốc thực hành phải biết chẩn đoán và xử lý kịp thời thì mới mong cứu sống được người bệnh và giảm nhẹ những di chứng. Máu tụ trong sọ được chia làm ba loại, máu tụ ngoài màng cứng (NMC), máu tụ dưới màng cứng (DMC) và máu tụ trong não (TN).

- Trong VTSNH thì nguy cơ chủ yếu là nhiễm khuẩn đặc biệt là viêm màng não và áp xe não vì vậy cần phải chẩn đoán và xử lý đúng, kịp thời.

2. Cách khám một bệnh nhân chấn thương sọ não

Việc khám có hệ thống và theo một trình tự nhất định đóng vai trò rất quan trọng để chẩn đoán và đề ra hướng xử trí. Sau khi khám xong phải trả lời được các câu hỏi:

- Có mổ hay không? dựa vào đâu?
- Mổ ở vị trí nào?
- Nếu không mổ thì theo dõi như thế nào và đến bao giờ?

2.1. Hỏi bệnh

Hỏi bệnh nhân, người nhà hoặc người đi cùng xem diễn biến của tri giác của bệnh nhân từ lúc tai nạn đến khi vào viện ra sao:

THƯ VIỆN HUBT
TÀI LIỆU PHỤC VỤ THAM KHẢO NỘI BỘ

- Nếu bệnh nhân tỉnh táo: hỏi bệnh nhân nguyên nhân, thời gian và hoàn cảnh xảy ra tai nạn.

+ Đầu di động hay cố định: đầu cố định thì thường tổn hại nơi chấn thương, đầu di động thì có thể tổn thương nơi tiếp xúc hoặc bên đối diện, hoặc tổn thương cả hai.

+ Liên quan tai nạn với bữa ăn, uống rượu v.v...

+ Nếu bệnh nhân quên sự việc xảy ra là chấn động não: sau chấn thương bệnh nhân mất tri giác một lúc sau đó tỉnh lại.

+ Bệnh nhân có tiền sử cao huyết áp, động kinh hay không.

- Nếu bệnh nhân mê: mà trước đó vẫn tỉnh tức là có khoảng tỉnh.

+ Khoảng tỉnh: là khoảng thời gian bệnh nhân tỉnh từ lúc tai nạn đến lúc mê đi. Có khoảng tỉnh tức là có máu tụ trong sọ cần phải mổ ngay, khoảng tỉnh càng dài tiên lượng càng tốt và ngược lại.

2.2. Khám thương tổn ở đầu

- Khối máu tụ da đầu, xây xát da đầu.

- Lún xương sọ.

- Vết rách da đầu phải xem có tổ chức não lòi ra, có dịch não tuỷ chảy ra không, hoặc thấy mảnh xương sọ lún hoặc dị vật.

- Chảy máu mũi, tụ máu hố mắt kiểu đeo kính râm là do vỡ nền sọ tầng trước.

- Chảy máu tai, nước não tuỷ qua tai, tụ máu xương chũm là do vỡ nền sọ tầng giữa.

2.3. Khám

2.3.1. Khám tri giác

Trước kia người ta dùng bốn độ mê nhưng có nhiều nhược điểm nên ngày nay đánh giá theo bảng Glasgow (từ 1974 do Teasdate và Jennet B)

Dấu hiệu	Đánh giá	Điểm
Mắt (M)	Tự nhiên	4
	Gọi mở	3
	Cấu mở	2
	Không mở	1
Vận động (V)	Bảo làm đúng	6
	Cấu gạt đúng	5
	Quờ quạng	4
	Gấp cứng chi trên	3
	Duỗi cứng tứ chi	2

THƯ VIỆN HUBT
TÀI LIỆU PHỤC VỤ THAM KHẢO NỘI BỘ

	Không cựa	1
Trả lời (L)	Đúng, nhanh	5
	Chậm, lẫn	4
	Không chính xác	3
	Kêu rên	2
	Không	1

Như vậy tối đa 15 điểm, tối thiểu là 3 điểm. Khi kém hai điểm là có giá trị chẩn đoán.

* Nếu bệnh nhân tỉnh (14-15 điểm) chủ yếu là theo dõi tri giác để phát hiện tri giác xấu đi ngoài ra cần khám:

- Rối loạn về vận động.
- Dấu hiệu Babinsky.
- Dấu hiệu màng não.
- Các dây thần kinh sọ chủ yếu là dây I, II, III, VII, VIII.

* Nếu bệnh nhân mê cần khám:

- Mức độ rối loạn tri giác (theo thang điểm Glasgow)
- Các dấu hiệu thần kinh khu trú.
- Các dấu hiệu thần kinh thực vật.

2.3.2. Khám các dấu hiệu thần kinh khu trú

* Giãn đồng tử: sự co và giãn đồng tử do dây thần kinh III chi phối. Khi:

- Giãn đồng tử một bên, kèm theo mất phản xạ ánh sáng.
- Giãn đồng tử xuất hiện sau khi chấn thương, từ từ và tăng dần mới có ý nghĩa để chẩn đoán máu tụ còn giãn đồng tử xuất hiện ngay sau chấn thương do tổn thương dây III ở khe bướm không có ý nghĩa chẩn đoán máu tụ.
- Giãn đồng tử thường cùng bên với khối máu tụ.
- Giãn đồng tử sớm khi có khối máu tụ ở thái dương còn các vùng trán, đỉnh, chẩm, hố sau xuất hiện muộn.
- Tiến triển: lúc đầu giãn một bên nếu khối máu tụ to dần thì giãn cả hai bên, lúc này tiên lượng xấu.

* Liệt nửa người. Thường liệt kiểu vỏ não (không hoàn toàn, không đồng đều và không thuần nhất).

Có hai hoàn cảnh xuất hiện.

- Liệt xuất hiện ngay sau chấn thương thường do tổn thương của vùng vận động hoặc bó tháp.

THƯ VIỆN HUBT
TÀI LIỆU PHỤC VỤ THAM KHẢO NỘI BỘ

- Liệt xuất hiện từ từ và tăng dần sau chấn thương thì mới có giá trị để chẩn đoán máu tụ chèn ép.

- Các khối máu tụ ở gần vùng vận động thì liệt xuất hiện sớm còn ở xa xuất hiện muộn.

- Do bó tháp bắt chéo nên liệt nửa người ở bên đối diện với tổn thương.

2.3.3. Dấu hiệu thần kinh thực vật

Khi có khối máu tụ to dần chèn ép não thì:

- Mạch chậm dần.
- Huyết áp tăng dần.
- Nhiệt độ tăng dần.
- Nhịp thở tăng dần.

Tóm lại: giá trị ý nghĩa của ba dấu hiệu này là:

- Tri giác xấu đi đặc biệt khoảng tỉnh là có máu tụ cần mổ.
- Dấu hiệu thần kinh khu trú cho biết mổ bên nào.
- Dấu hiệu thần kinh thực vật chủ yếu để tiên lượng.

3. Khám toàn thân

Tránh bỏ sót, nhất là bệnh nhân hôn mê.

- Cột sống, nhất là cột sống cổ: nếu bệnh nhân tỉnh thì dễ dàng phát hiện tổn thương cột sống cổ vì biểu hiện đau vùng gáy, có khi liệt hai chi dưới hoặc tứ chi. Nếu bệnh nhân mê thì xem như có tổn thương đốt sống cổ phối hợp, cần bất động cổ ngay sau chấn thương. Chỉ khi nào chụp Xquang cột sống cổ không thấy tổn thương thì mới loại bỏ được chấn thương cột sống cổ.

- Ngực: Gãy xương sườn, tràn máu, khí màng phổi sẽ biểu hiện suy hô hấp. Thiếu ô xy do suy hô hấp sẽ làm cho phù não nặng thêm.

- Bụng: Phát hiện vỡ tạng rỗng, đặc. Trong chấn thương sọ não không có tụt huyết áp. Nếu có dấu hiệu này thì phải nghĩ ngay đến chảy máu trong ổ bụng hoặc trong lồng ngực.

- Xương: Chủ yếu là xương chậu và các xương lớn.

4. Các phương pháp khám cận lâm sàng

4.1. Chụp sọ không chuẩn bị

Cần chụp ba phim thẳng, nghiêng phải hay trái, tư thế Worms - Breton.

- Mục đích: xem đường vỡ xương, lún xương, dị vật, đặc biệt chú ý đường vỡ xương qua thái dương dễ gây tổn thương động mạch màng não giữa gây máu tụ NMC.

THƯ VIỆN HUBT
TÀI LIỆU PHỤC VỤ THAM KHẢO NỘI BỘ

4.2. Chụp động mạch hiện (AG): hiện nay ít làm.

Dựa vào sự đè đẩy của động mạch não để chẩn đoán khối máu tụ.

4.3. Chụp cắt lớp vi tính (CT. Scanner)

Do Ambrose và Hounsfield tìm ra, ứng dụng từ năm 1973. Đây là phương pháp tốt nhất để chẩn đoán các tổn thương do chấn thương sọ não gây nên. Trên CT. Scanner có thể thấy:

- Máu tụ NMC: vùng tăng tỷ trọng, sát xương sọ hình thấu kính hai mặt lồi kèm theo các dấu hiệu chèn ép não như đẩy lệch đường giữa và não thất sang bên đối diện. Não thất cùng bên xẹp và đối bên giãn ra.

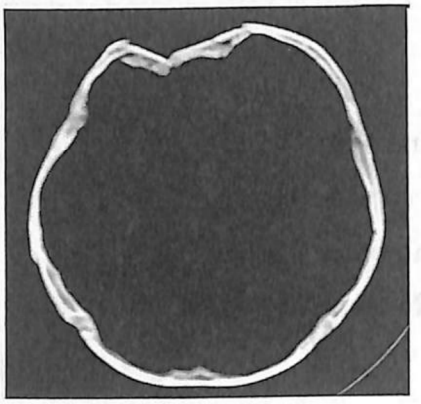

Hình 1. Vỡ lún xương sọ



Hình 2. Máu tụ ngoài màng cứng

Máu tụ DMC: vùng tăng tỷ trọng, sát xương sọ, hình thấu kính một mặt lồi, một mặt lõm có thể thấy ổ não dập, các dấu hiệu choán chỗ, phù não. Khi máu tụ mạn tính thường giảm tỷ trọng.



Hình 3. Máu tụ dưới màng cứng



Hình 4. Máu tụ dưới màng cứng và phù não

- Máu tụ trong não: là một vùng tăng và giảm tỷ trọng hỗn hợp, hình đa giác, nằm trong tổ chức não, có phù não xung quanh và dấu hiệu chèn ép đường giữa và não thất.

THƯ VIỆN HUBT
TÀI LIỆU PHỤC VỤ THAM KHẢO NỘI BỘ





Hình 5. Máu tụ trong não và chảy máu não thất **Hình 6.** Dập não, máu tụ trong não

- Ngoài ra thấy hình ảnh vỡ xương sọ, lún sọ, dị vật nếu có.
- Trên hình ảnh CT. Scanner còn để tiên lượng.

4.4. Chụp cộng hưởng từ (MRI)

Chỉ dùng để chẩn đoán máu tụ mạn tính, hoặc tổn thương sợi trục lan toả, cũng có trường hợp chấn thương khác không nên chụp cộng hưởng từ vì khó chẩn đoán loại tổn thương.



Hình 7. Máu tụ dưới màng cứng mạn tính

Tóm lại:

Đứng trước một bệnh nhân CTSNK, trong hoàn cảnh nước ta, việc khám lâm sàng và theo dõi vẫn là quan trọng đặc biệt là tri giác, phải khám đi khám lại nhiều lần để so sánh. Kết hợp với các biện pháp cận lâm sàng sẽ cho phép đề ra một thái độ xử trí đúng đắn.

III. TÀI LIỆU THAM KHẢO

1. Bệnh học ngoại khoa - Bộ môn ngoại – Trường Đại học Y Hà Nội 2001.
2. Module de Neurologie et Neurochirurgie universite Faculte de medecine de Strasbourg.

THƯ VIỆN HUBT

TÀI LIỆU PHỤC VỤ THAM KHẢO NỘI BỘ

HỘI CHỨNG CHÈN ÉP TỦY KHÔNG DO CHẤN THƯƠNG

PGS.TS. Kiều Đình Hùng

I. MỤC TIÊU HỌC TẬP

Sau khi học xong bài này sinh viên có khả năng:

1. *Trình bày được nguyên nhân gây chèn ép tuỷ.*
2. *Trình bày được các triệu chứng lâm sàng của chèn ép tuỷ.*
3. *Kể ra được các phương pháp thăm dò cận lâm sàng trong chèn ép tuỷ.*

II. NỘI DUNG

1. Mở đầu

Hội chứng chèn ép tuỷ là một hội chứng do nhiều nguyên nhân gây nên. Việc chẩn đoán và điều trị cần phải nhanh chóng và kịp thời. Nếu để muộn sẽ dẫn tới tử vong hoặc tàn tật suốt đời. Hội chứng chèn ép tủy không do chấn thương đề cập tới các nguyên nhân chèn ép tủy từ từ tăng dần, từ tủy cổ tới chóp tuỷ (L2).

2. Nguyên nhân của chèn ép tủy

2.1. Nguyên nhân của cột sống và đĩa đệm

Các khối u thân đốt sống như ung thư, u di căn, u lành tính hoặc u máu cột sống.

Thoát vị đĩa đệm, nhất là thoát vị đốt sống cổ, những khối thoát vị lớn thể trung tâm, có thể gây chèn ép tuỷ.

Lao cột sống với khối áp xe lạnh.

Bệnh lý thoái hóa cột sống đĩa đệm (Myelopathie - Cervicarthrosique) là bệnh thoái hoá của đĩa đệm và biến đổi của xương liên quan tới hư khớp. Thường bị nhiều đốt, hay gặp ở đàn ông trên 50 tuổi, có tiền sử lao động nặng: dấu hiệu lâm sàng là phối hợp hội chứng tháp ở tứ chi và hội chứng rễ hai chi trên.

Dị dạng bản lề cổ - chẩm là dị tật bẩm sinh gây hẹp lỗ chẩm và chèn ép tủy.

2.2. Nguyên nhân ngoài màng tủy

Các khối u ngoài màng cứng khác như lymphoma; u xơ thần kinh.

Di căn của ung thư từ phổi, vú, tiền liệt tuyến rất hay gặp ở người lớn tuổi: biểu hiện lâm sàng bằng đau cột sống, đau rễ rất rõ ràng, đau nhiều về đêm,

THƯ VIỆN HUBT
TÀI LIỆU PHỤC VỤ THAM KHẢO NỘI BỘ

thuốc giảm đau không có tác dụng, chụp Xquang thấy xẹp đốt sống, tiêu cuống nhưng đĩa đệm không bị tổn thương.

Áp xe ngoài màng cứng, có thể xảy ra sau gây tê ngoài màng cứng, chọc dò tuỷ sống, sau châm cứu hoặc không rõ đường vào, dấu hiệu lâm sàng là đau, sốt và liệt xuất hiện nhanh. Chụp cộng hưởng từ thấy hình ảnh tăng tín hiệu ngoài màng cứng trên nhiều tầng, đôi khi thấy hình ảnh phù, thiếu máu tuỷ ở đoạn tương ứng.

2.3. Nguyên nhân dưới màng cứng và ngoài tủy

Hai nguyên nhân chủ yếu là u thần kinh và u màng tuỷ (meningioma)

U màng tuỷ (meningioma) chiếm 15-20% chèn ép tuỷ sống do u. Hay gặp ở nữ trên 60 tuổi (85%) chủ yếu tuỷ ngực cao. Bệnh cảnh lâm sàng khá điển hình của chèn ép tuỷ ngực, MRI dễ dàng phát hiện khối u bắt thuốc đối quang từ mạnh.

U dây thần kinh (neurinome hoặc schwannome) gặp nhiều hơn meningioma, chiếm từ 20-30% các nguyên nhân chèn ép tuỷ do u. Hay gặp ở đoạn tuỷ cổ thấp hoặc vùng lưng - thắt lưng. U thường xuất phát từ một rễ thần kinh ở trong màng cứng. Đôi khi u phát triển từ thần kinh cột sống cả ở trong và ngoài màng cứng. Ở lỗ tiếp hợp, thường có hình cúc áo. U tiến triển chậm, thể hiện bằng đau cột sống, đau rễ, chụp MRI dễ dàng chẩn đoán xác định.

Ngoài ra có thể gặp các bệnh khác như nang nước khoang dưới nhện, u nguyên bào mạch, u nang bì.

2.4. Nguyên nhân trong tủy

Các triệu chứng lâm sàng thường không điển hình và không đặc hiệu.

U tế bào hình sao (astrocytome) hay gặp ở đoạn cổ - lưng (80%).

U tế bào thần kinh đệm ít nhánh (Ependymome) gặp ở 90% ở cổ - lưng.

U mỡ trong tuỷ.

U quái.

U mạch của tuỷ sống, rò động tĩnh mạch vv...

3. Triệu chứng lâm sàng của hội chứng chèn ép tủy

Ngoài các triệu chứng gợi ý các nguyên nhân gây chèn ép tủy như u, lao cột sống, nhiễm trùng... Triệu chứng lâm sàng của chèn ép tuỷ phụ thuộc vào giai đoạn bệnh và vị trí của đoạn tuỷ bị chèn ép (cổ, lưng, thắt lưng).

3.1. Giai đoạn toàn phát

Có ba hội chứng rõ ràng

THƯ VIỆN HUBT
TÀI LIỆU PHỤC VỤ THAM KHẢO NỘI BỘ

3.1.1. Hội chứng nơi tổn thương

Dấu hiệu chủ quan: đau theo rễ rõ ràng và theo đường đi cố định như là đau thắt lưng hai bên hoặc một bên. Đau tăng lên khi làm các động tác gắng sức, khi ho, hắt hơi và các động tác làm tăng áp lực trong tuỷ sống. Đau ngày càng tăng dần và thuốc giảm đau không còn tác dụng. Dị cảm của vùng rễ bị chèn ép là dấu hiệu hay gặp.

Dấu hiệu khách quan: liệt vận động kiểu ngoại vi của rễ, kèm theo liệt là teo cơ, giảm cảm giác da vùng tương ứng.

3.1.2. Hội chứng dưới nơi tổn thương

Rối loạn về vận động: thường khởi đầu ở hai chi dưới biểu hiện đi lại khó, chân mỏi một cách bất thường, dấu hiệu đi lặc cách hồi nhưng không đau, đôi khi không đối xứng. Mỏi chân đỡ dần khi nghỉ ngơi nhưng xuất hiện lại ngay khi đi vài chục mét đầu tiên.

Khám ở giai đoạn này sẽ phát hiện giảm trương lực cơ, tăng phản xạ gân xương. Dấu hiệu Babinski rất có giá trị, có thể cả hai bên hoặc đôi khi một bên, với tổn thương ở cao thường có dấu hiệu Hoffmann.

Rối loạn về cảm giác: xuất hiện dưới nơi tổn thương, giảm cảm giác rõ rệt và giới hạn trên thường rất rõ ràng. Dựa vào ranh giới giảm cảm giác ta có thể xác định được vị trí của tổn thương (xem sơ đồ cảm giác).

Rối loạn sinh dục - cơ tròn: đi ngoài khó, táo bón, đái khó, bí đái, có cầu bàng quang, giảm thiểu khả năng sinh dục.

Nếu chèn ép bên sẽ có hội chứng Brown-sequard: giảm vận động, giảm cảm giác sâu cùng bên với tổn thương, tăng cảm giác nông bên đối diện.

3.1.3. Hội chứng cột sống

Đau một vùng cố định của cột sống, có điểm đau khu trú khi ấn vào gai sau, co cơ cạnh cột sống, một đoạn cột sống bị cứng, có thể thấy biến dạng cột sống như gù, vẹo nhất là ở trẻ em.

3.2. Giai đoạn chèn ép tủy tiến triển

Ba hội chứng này tập hợp lại và nặng dần, điển hình nhất là hội chứng dưới tổn thương làm các dấu hiệu lâm sàng trầm trọng thêm.

Rối loạn vận động, liệt hoàn toàn, liệt cứng hai chi dưới, không thể đi lại được. Phản xạ gân xương tăng mạnh, lan toả và đa động. Khám thấy rung giật xưởng bánh chè, rung giật bàn chân, Babinski cả hai bên. Tăng trương lực cơ, chuyển động tự động ưu thế hơn ở tư thế duỗi. Liệt cứng nếu không được điều trị sẽ chuyển thành liệt mềm, điều trị ở giai đoạn này sẽ không có kết quả.

Rối loạn cảm giác: mất cảm giác hoàn toàn có ranh giới rõ và ranh giới này là giới hạn trên của tổn thương tuỷ sống do chèn ép.

Rối loạn cơ tròn: cơ thắt hậu môn nhẽo, bí đái hoàn toàn, phải đặt ống thông bàng quang.

THƯ VIỆN HUBT
TÀI LIỆU PHỤC VỤ THAM KHẢO NỘI BỘ

Rối loạn về teo cơ: teo cơ hai chi dưới, da khô và loét do nằm.

Tiến triển dù nhanh hay chậm đều hướng tới tình trạng liệt giường. Điều trị ở giai đoạn này ít có hiệu quả vì những rối loạn quá nặng. Nguy cơ hiện hữu nhuyễn tuỷ sống, với liệt hoàn toàn, teo cơ, rối loạn cảm giác, cơ tròn không hồi phục.

4. Các hình thái lâm sàng

Tuỳ thuộc vào vị trí của tổn thương.

Chèn ép tuỷ cổ cao (từ C1 đến C4) đau từ cổ lên vùng gáy và chẩm, nguy cơ liệt tứ chi và rối loạn hô hấp, nếu để muộn sẽ gây tử vong do liệt cơ hô hấp.

Chèn ép tuỷ cổ thấp (từ C5 đến D1): hội chứng nơi tổn thương là dấu hiệu đau rễ ở chi trên rất rõ ràng.

Chèn ép tuỷ lưng: đau thắt ngực hoặc bụng là dấu hiệu sớm và đặc trưng của tổn thương vùng này.

Chèn ép tuỷ thắt lưng: hội chứng tổn thương rất rõ ràng, đau nhiều rễ, liệt cứng, dấu hiệu Babinski thay đổi. Dấu hiệu về sinh dục cơ tròn xuất hiện sớm cùng với giảm cảm giác vùng yên ngựa.

5. Triệu chứng cận lâm sàng

5.1. Chọc dò tuỷ sống

Nước não tuỷ màu vàng, áp lực thấp, nghiệm pháp Queckenstedt âm tính, có dấu hiệu phân ly đạm - tế bào (albumin tăng cao, tế bào không tăng).

5.2. Chụp Xquang thường qui

Chụp cột sống thẳng, nghiêng, chếch 3/4, đối với cột sống cổ cao phải chụp tư thế há mồm để tìm tổn thương mỏm nhai.

Có thể thấy tổn thương về xương như xẹp đốt sống, phá huỷ thân đốt sống, hẹp khe đĩa đệm trong thoát vị, phá huỷ khe đĩa đệm và hình ảnh áp xe lạnh trong lao cốt sống.

Ngoài ra chụp Xquang phổi có thể thấy hình ảnh u phổi hoặc lao phổi phối hợp.

5.3. Chụp cắt lớp cột sống

Thấy rõ ảnh tổn thương của xương, đĩa đệm, các gai xương trong thoái hoá cột sống. Có thể phối hợp với bơm thuốc cản quang ở khoang dưới nhện để chụp (Myelo-Scanner) thấy hình ảnh gián tiếp của chèn ép khoang dưới nhện.

5.4. Chụp tuỷ cản quang

Tiêm 10ml thuốc cản quang loại tan trong nước như Omipaque Iopamiron, Solutrat vào khoang dưới nhện để chụp. Thấy hình ảnh dấu ấn ngón tay trong u màng tuỷ, u thần kinh hoặc hình ảnh thuốc bị tách làm đôi trong u nội tủy.

THƯ VIỆN HUBT
TÀI LIỆU PHỤC VỤ THAM KHẢO NỘI BỘ

Nếu muốn biết được cực trên của tổn thương thì phải bơm thuốc cản quang vào khe C1 đến C2.

5.5. Chụp cộng hưởng từ

Là phương pháp tốt nhất trong chẩn đoán hầu hết các bệnh lý của tuỷ sống. Cho biết được vị trí của tổn thương như ngoài màng tuỷ, dưới màng tuỷ, trong tuỷ, bản chất của tổn thương và tình trạng tuỷ sống.

5.6. Chụp động mạch tuỷ sống

Chỉ ứng dụng trong những trường hợp chảy máu trong tuỷ, hoặc nghi ngờ dị dạng động tĩnh mạch tuỷ - màng cứng.

6. Nguyên tắc điều trị

Chèn ép tuỷ là một cấp cứu ngoại khoa, cần phải mổ sớm mới cứu được chức năng của tuỷ.

6.1. Điều trị phẫu thuật

Tuỳ theo nguyên nhân mà có các phương pháp khác nhau. Mục đích là giải phóng chèn ép tuỷ bằng cách mở rộng ống sống lấy bỏ tổn thương gây chèn ép, cố định cột sống nếu tổn thương làm mất vững.

6.1.1. Chèn ép do nguyên nhân cột sống và đĩa đệm

Các khối u cột sống: lấy bỏ thân đốt sống, ghép xương chậu hoặc vật liệu thay thế và cố định bằng nẹp vis, phương pháp này cần phải phẫu thuật theo đường mổ trước.

Thoát vị đĩa đệm vùng cổ cần đi đường cổ trước bên lấy bỏ đĩa đệm chèn ép có thể ghép xương hoặc không tuỳ theo tác giả nhưng kết quả không có sự khác biệt.

Lao cột sống: lấy bỏ tổ chức áp xe, đĩa đệm, sau đó ghép xương bằng xương tự thân và làm vững cột sống bằng nẹp. Có thể phẫu thuật đường mổ phía trước hoặc đường mổ sau.

Dị dạng bản lề cổ chẩm, phẫu thuật nhằm mục đích: mở rộng lỗ chẩm và cắt cung sau C_1.

6.1.2. Nguyên nhân ngoài màng tủy

Lấy máu tụ ngoài màng tuỷ là một tối cấp cứu, mở cung sau lấy máu tụ, cầm máu.

Di căn ung thư: mở cung sau giải phóng tuỷ bị chèn ép, đối với tổn thương cả thân đốt sống cần làm nẹp vis cố định cột sống.

Áp xe ngoài màng cứng: mở cung sau hút mủ, rửa sạch, dẫn lưu và cho kháng sinh dựa theo kháng sinh đồ.

THƯ VIỆN HUBT
TÀI LIỆU PHỤC VỤ THAM KHẢO NỘI BỘ

6.1.3. Nguyên nhân dưới màng cứng và ngoài tuỷ

Mổ lấy các khối u thần kinh theo đường mổ sau, có khi phải mở ngực kết hợp để lấy u nếu u ăn vào lồng ngực, cắt bỏ rễ thần kinh. Phải lấy phần ở tuỷ sống trước và cắt rễ ngoài hạch tránh rò nước não tuỷ vào lồng ngực. Không được lấy phần u ở ngực trước vì co kéo rễ thần kinh sẽ làm tổn thương tuỷ.

U màng cứng tuỷ, lấy u và vá màng tuỷ bằng cân cơ.

6.1.4. Khối u trong tuỷ

Mở cung sau, mở tuỷ sống theo đường rạch dọc chính giữa và lấy u. Cần dùng kính hiển vi phẫu thuật để hạn chế tối đa tổn thương tuỷ lành ở xung quanh. Kết quả điều trị phẫu thuật của khối u trong tuỷ rất hạn chế.

6.2. Điều trị phối hợp

Khi có tổn thương tuỷ do chèn ép, phù tuỷ cần dùng corticoid liều cao, hiệu quả nhất là Solumedrol 5-10mg/kg/24 giờ.

Điều trị hoá chất và tia xạ phối hợp trong các bệnh ác tính.

Phục hồi chức năng, chống loét.

III. TÀI LIỆU THAM KHẢO

1. Bệnh học ngoại khoa - Đại học Y Hà Nội 2001.
2. Neurochirurgie - Universite francophone.
3. Interpretation des troubles neurologique Groupe Liaison S.A. 2000.

THƯ VIỆN HUBT

TÀI LIỆU PHỤC VỤ THAM KHẢO NỘI BỘ

HỘI CHỨNG TĂNG ÁP LỰC NỘI SỌ

PGS.TS. Kiều Đình Hùng

I. MỤC TIÊU HỌC TẬP

Sau khi học xong bài này, sinh viên có khả năng:

1. *Trình bày được cơ chế của tăng áp lực nội sọ*
2. *Trình bày được các nguyên nhân gây tăng áp lực nội sọ*
3. *Trình bày được các triệu chứng lâm sàng, cận lâm sàng của tăng áp lực nội sọ*
4. *Trình bày được các biến chứng của tăng áp lực nội sọ*

II. NỘI DUNG

1. Mở đầu

Áp lực nội sọ (ALNS) bình thường ở người lớn khoảng từ 10-14 mmHg. Thấp hơn ở trẻ em do khớp sọ giãn nở được, người già do teo não. Tăng áp lực nội sọ được xác định khi áp lực trong sọ lớn hơn 20mmHg. Khi ALNS tăng trên 30 mmHg là tăng ALNS ác tính cần phải can thiệp cấp cứu.

Người ta có thể xác định được ALNS bằng đặt đầu dò vào trong hộp sọ. Đầu dò có thể đặt ở khoang ngoài màng cứng, dưới màng cứng, trong não thất hoặc trong nhu mô não.

2. Cơ chế bệnh sinh

2.1. Cơ chế thể dịch

Dịch não tủy được tiết ra chủ yếu từ đám rối mạch mạc của não thất bên, một phần nhỏ ở não thất tư. Từ não thất bên qua lỗ monro chảy vào não thất ba và thông xuống não thất IV bởi cống sylvius sau đó ra khỏi não thất bằng lỗ Magendie đi vào khoang dưới nhện não và tuỷ sống. Dịch não tuỷ được tái hấp thu vào các xoang tĩnh mạch, mà chủ yếu là xoang tĩnh mạch dọc trên bằng thẩm thấu thụ động. Sự sản xuất và hấp thu nước não tuỷ là cân bằng nhau.

Trung bình ở người lớn một ngày số lượng dịch não tuỷ được tiết ra là 500ml (0,35ml/1phút). Tăng ALNS do nguyên nhân ứ nước trong não do ba cơ chế là tăng tiết dịch não tuỷ, giảm hấp thu và hẹp hoặc tắc hệ thống lưu thông nước não tuỷ.

Tăng tiết dịch não tuỷ do quá phát của đám rối hoặc u của đám rối mạch mạc. Khi quá trình tăng tiết lớn hơn quá trình hấp thụ sẽ gây ứ nước não tuỷ.

THƯ VIỆN HUBT
TÀI LIỆU PHỤC VỤ THAM KHẢO NỘI BỘ

Giảm hấp thụ thường là hậu quả của viêm màng não, chảy máu khoang dưới nhện.

Hẹp hoặc tắc hệ thống lưu thông của nước não tuỷ như hẹp aqueduct de sylvius do bẩm sinh, tắc do máu cục trong chảy máu não thất, do bệnh lý mạch máu hoặc do chấn thương, các khối u vùng tuyến tùng, khối u chèn ép vào não thất III như sọ hầu, u chèn ép não thất IV như u não thất, u tiểu não hoặc u góc cầu tiểu não giai đoạn 3 trở lên.

Trong ba trường hợp trên dẫn tới việc tích tụ nước não tuỷ làm giãn não thất. Sự giãn não thất thường tiến triển chậm do hiện tượng tái hấp thụ dịch não tuỷ xuyên qua màng tế bào vách não thất. Trong các trường hợp tiến triển nhanh, cơ chế bù trừ bị phá vỡ sẽ dẫn tới dãn não thất cấp tính.

2.2. Cơ chế tế bào

Là trạng thái ứ nước trong não do nhiều nguyên nhân như khối choán chỗ, do chấn thương, do thiếu máu làm tăng áp lực trong sọ. Phù não do vận mạch, thoát dịch quá mức qua mạch bị tổn thương vào gian bào như phù não quanh u đặc biệt là u di căn. Phù não tế bào do ứ dịch trong tế bào và tổ chức dịch gặp trong ngộ độc và rối loạn chuyển hoá. Tuy nhiên hay gặp nhất là u não tình trạng tăng ALNS tùy thuộc vào vị trí, tính chất và tốc độ phát triển của khối u.

Các loại khối u tiến triển chậm như u màng não, do não có thời gian thích nghi nhờ sự nhường chỗ của nước não tủy, nên hội chứng tăng ALNS tiến triển chậm và kín đáo, ngược lại những khối u tăng thể tích nhanh như u ác tính hoặc kèm chảy máu hoại tử trong u, trong trường hợp này sự bù trừ ít xảy ra, vì vậy hội chứng tăng ALNS xảy ra rầm rộ hơn.

Các khối máu tụ trong sọ thường tiến triển nhanh não không kịp thích nghi, và quy luật bù trừ xảy ra rất ít và nhiều khi không có vì vậy thường gặp trên lâm sàng hội chứng tăng ALNS cấp tính.

Tăng ALNS còn phụ thuộc rất nhiều vị trí của các khối choán chỗ trong sọ, các khối choán chỗ ở xa các mạch máu lớn, xa đường lưu thông nước não tuỷ thì hội chứng tăng ALNS chậm và ít rầm rộ hơn ngược lại các khối choán chỗ làm tắc các mạch máu, làm cản trở lưu thông của nước não tuỷ sẽ làm hội chứng tăng ALNS rầm rộ hơn và nhiều khi phải can thiệp cả hậu quả của nó ví dụ: như các máu tụ nhỏ gây dãn não thất thì chỉ cần dẫn lưu não thất mà không cần can thiệp trực tiếp vào khối máu tụ.

2.3. Cơ chế mạch máu

Tăng áp lực nội sọ do nguyên nhân tĩnh mạch thường do tắc nghẽn các tĩnh mạch lớn đổ vào xoang, hoặc tắc xoang tĩnh mạch như xoang tĩnh mạch dọc trên, xoang tĩnh mạch bên. Trong trường hợp này tăng ALNS là do cương tụ các tĩnh mạch và giảm hấp thu nước não tuỷ vào xoang tĩnh mạch.

THƯ VIỆN HUBT
TÀI LIỆU PHỤC VỤ THAM KHẢO NỘI BỘ

3. Triệu chứng lâm sàng

Ba triệu chứng kinh điển, đau đầu, nôn và phù gai thị gặp đa số các trường hợp. Tuỳ theo vị trí, tính chất đặc điểm và tuổi của bệnh nhân mà các triệu chứng này ít nhiều thay đổi.

3.1. Đau đầu

Là triệu chứng thường gặp, thường đau đầu theo nhịp đập, đau lan toả, ít khi khu trú ở một vị trí nào đó trừ một vài trường hợp có vị trí đau khu trú (như u hố sau hay đau gáy lan xuống cổ, u vùng góc cầu tiểu não, đau vùng sau tai nhiều nhất...).

Đau đầu nhiều nhất vào nửa đêm về sáng do liên quan đến tăng áp lực nội sọ ở tư thế nằm, đau tăng lên khi có động tác gắng sức như ho, hắt hơi.

Thuốc giảm đau ít có tác dụng, sau khi dùng thuốc bệnh nhân đỡ đau, nhưng khi hết tác dụng, đau đầu xuất hiện trở lại. Đau đầu giảm đi sau khi nôn, và ngồi dậy. Giai đoạn cuối của tăng áp lực nội sọ nhiều khi không còn đau đầu.

3.2. Nôn

Thường nôn vọt, hay xảy ra vào buổi sáng, kèm theo đau đầu. Nôn khi thay đổi tư thế. Gặp nhiều ở những người trẻ và ít hơn ở người già. Nôn xuất hiện sớm và dữ dội ở những bệnh nhân có khối u vùng sau não thất IV do chèn ép vào nhân dây thần kinh phế vị.

3.3. Phù gai thị

Là dấu hiệu rất có giá trị chẩn đoán tăng áp lực nội sọ nhưng cần nhớ là người già ít gặp dấu hiệu này. Phù gai thị bắt đầu với mờ bờ gai phía mũi kèm theo sự cương tụ mạch máu, sau đó phù gai toàn bộ. Nếu phù gai thị nhiều thường kèm theo xuất huyết quanh gai.

Kèm theo phù gai, là giảm thị lực, nếu không được điều trị nguyên nhân sẽ dẫn tới teo gai thị và mù.

3.4. Các dấu hiệu kèm theo

Tri giác: trì trệ, thay đổi tính tình, có khi rối loạn tâm thần, lú lẫn hoặc hôn mê.

Thị lực: giảm thị lực, nhìn đôi và lác ngoài do dây VI bị tổn thương.

Động kinh cục bộ hoặc toàn thể, các tổn thương càng sát vỏ não thì xác suất động kinh càng lớn. Như u màng não, các khối máu tụ sát vỏ não.

Các rối loạn về nội tiết như, chậm lớn, dậy thì muộn, rối loạn kinh nguyệt, mất kinh, vô sinh, tiết sữa hay gặp ở những tổn thương vùng tuyến yên.

Rối loạn về thần kinh thực vật như tăng huyết áp, mạch chậm, sốt cao và rối loạn nhịp thở thường chỉ gặp trong tăng ALNS cấp tính và giai đoạn cuối.

THƯ VIỆN HUBT
TÀI LIỆU PHỤC VỤ THAM KHẢO NỘI BỘ

4. Triệu chứng cận lâm sàng

4.1. Chụp Xquang sọ thường qui

Trẻ em thấy kích thước hộp sọ lớn hơn bình thường, các khớp sọ dãn rộng, bào mòn lưng yên.

Người lớn: bào mòn lưng yên, mòn các mỏm yên, dấu ấn ngón tay, xương sọ mỏng. Đôi khi thấy hình ảnh calci hoá như u sọ hầu, u màng não calci hoá, u tế bào thần kinh đệm ít nhánh.

4.2. Chụp cắt lớp vi tính

Cần phải chụp hai loại phim không tiêm thuốc và có tiêm thuốc cản quang. Là phương pháp tốt để chẩn đoán nguyên nhân của tăng ALNS. Vì cho kết quả nhanh, chính xác và an toàn. Trên phim thấy được như:

Phù não do chấn thương sọ não thể hiện các rãnh cuốn não bị xoá, não thất bị xẹp, bể đáy mờ hoặc bị xoá.

Các khối máu tụ trong sọ, phù não xung quanh, đường giữa và hệ thống não thất bị đẩy sang bên đối diện.

Các khối u não, tình trạng não xung quanh khối u, sự di lệch đường giữa, các não thất có thể dãn do các khối u chèn ép làm cản trở lưu thông dịch não tuỷ.

Dãn não thất do các nguyên nhân khác nhau.

4.3. Cộng hưởng từ hạt nhân

Giúp hoàn thiện hơn về mặt chẩn đoán nguyên nhân đặc biệt là những trường hợp tổn thương không rõ ràng trên chụp cắt lớp vi tính.

4.4. Siêu âm qua thóp ở trẻ em

Có thể thấy được một số loại tổn thương như máu tụ dưới màng cứng, não úng thuỷ.

5. Nguyên nhân của tăng ALNS

5.1. Chấn thương sọ não

Các khối máu tụ trong sọ là nguyên nhân làm tăng ALNS cấp tính, cần được mổ sớm giải quyết nguyên nhân.

Phù não: khi Glasgow dưới 8 điểm cần theo dõi ALNS để điều trị.

Dãn não thất thường do chảy máu não thất hoặc dập não chảy máu vùng tiểu não. Nếu khối máu tụ nhỏ dưới 30ml thì mổ dẫn lưu não thất đơn thuần, nếu trên 30ml cần mổ lấy máu tụ.

THƯ VIỆN HUBT
TÀI LIỆU PHỤC VỤ THAM KHẢO NỘI BỘ

5.2. Mạch máu

Chảy máu khoang dưới nhện có thể làm dãn não thất gây tăng ALNS.

Nhồi máu não gây phù não.

Cao huyết áp ác tính thường gây phù não.

Viêm tắc tĩnh mạch não, các xoang tĩnh mạch.

5.3. Não úng thuỷ không do u

Hay gặp nhất ở trẻ em. Thường do bẩm sinh như hẹp ống aqueduct de sylvius, dị dạng Arnold - chiari (tụt kẹt hành tuỷ), hội chứng Dandy - Walker (dãn nang nước não thất IV) hoặc do mắc phải trong di chứng tổn thương màng não như viêm màng não, chảy máu khoang dưới nhện.

Triệu chứng lâm sàng: trẻ chậm phát triển trí tuệ, đầu to nhanh, da đầu căng và bóng, thóp rộng và chậm liền, dấu hiệu mặt trời lặn.

Người lớn chủ yếu não úng thuỷ sau viêm màng não, chảy máu não thất, chảy máu khoang dưới nhện và gặp sau chấn thương sọ não.

5.4. Khối choán chỗ

Mức độ tiến triển của tăng ALNS tuỳ thuộc vào kích thước của khối u, phù não xung quanh, tiến triển nhanh hay chậm của u, và u có làm cản trở hay tắc hệ thống nước não tủy không.

Các dấu hiệu kèm theo hội chứng tăng ALNS rất phức tạp nhưng có thể dựa vào các dấu hiệu này để xác định vị trí của khối u.

5.4.1. U hố sau

Trẻ em: hay gặp là u thuỳ nhộng biểu hiện rối loạn thăng bằng, không thể đi nhanh được, hay ngã, rối tầm hai bên. Hội chứng tăng ALNS nhanh chóng do u chèn ép não thất IV gây dãn não thất. U tiểu não ít gặp hơn, biểu hiện lâm sàng ít rầm rộ hơn, thường dấu hiệu tiểu não một bên. Ngoài ra còn các Gliome của thân não, hội chứng tăng ALNS diễn biến nhanh và có cơn co cứng do tăng trương lực cơ.

Người lớn: chủ yếu là các khối u vùng góc cầu tiểu não, hay gặp nhất là u dây thần kinh VIII. Biểu hiện nặng tai, rối loạn thăng bằng hoặc đi lại loạng choạng. Nhiều khi làm tổn thương dây thần kinh VII, dây V và IX, X. Biểu hiện liệt mặt, tê bì mặt, nghẹn và sặc.

5.4.2. Khối u trên lều tiểu não

Khối u bán cầu đại não rất hay gặp các dấu hiệu lâm sàng chủ yếu là hội chứng tăng ALNS, động kinh và thiếu hụt về vận động.

Các khối u vùng tuyến yên, vùng giao thoa thị giác thì dấu hiệu chính là giảm thị lực thị trường và các rối loạn nội tiết. Hội chứng tăng ALNS kín đáo hơn trừ khi chèn ép não thất III gây dãn não thất.

THƯ VIỆN HUBT
TÀI LIỆU PHỤC VỤ THAM KHẢO NỘI BỘ

Các khối u vùng đỉnh trán thường kèm theo các rối loạn ý thức, chủ yếu là trầm cảm.

Các khối u vùng đỉnh thường có cơn động kinh và yếu nửa người bên đối diện.

Khối u vùng chẩm: động kinh cơn nhỏ, bán manh.

Khối u vùng thái dương: có cơn động kinh thái dương và rối loạn về ngôn ngữ nếu u ở bán cầu trội; yếu nửa người kiểu thái dương tức là tay yếu hơn chân.

Khối u vùng nhân xám: hội chứng tăng ALNS kèm rối loạn ý thức và liệt một nửa người.

Khối u vùng não thất III biểu hiện bằng rối loạn giấc ngủ, cơn tăng trương lực cơ và sốt.

Nếu các khối u tiến triển nhanh, hoại tử chảy máu kèm theo thì hội chứng tăng ALNS rầm rộ, còn ngược lại các khối u tiến triển chậm như u màng não, u tế bào hình sao giai đoạn thấp, ít có phù não thì hội chứng tăng ALNS kín đáo hơn vì vậy khi phát hiện được thì u khá to.

6. Tiến triển của tăng áp lực nội sọ

Khi có sự mất bù, không được điều trị sẽ dẫn tới:

- Rối loạn tri giác nặng dần, dẫn tới hôn mê.
- Rối loạn thần kinh thực vật như: mạch chậm dần, huyết áp tăng dần, sốt cao và rối loạn nhịp thở.
- Các dấu hiệu tụt kẹt vùng thái dương như: rối loạn tri giác nặng dần, giãn đồng tử cùng bên với tổn thương sau đó đến bên đối diện.
- Dấu hiệu tụt kẹt tiểu não, rối loạn về tri giác, cơn tăng trương lực cơ đặc biệt là thở chậm và có cơn ngừng thở dẫn đến tử vong.

7. Điều trị

7.1. Mục đích

Giảm ALNS dưới 20mmHg.

Giảm áp lực tưới máu não trên 70mmHg.

Giải quyết nguyên nhân chính dẫn đến tăng ALNS.

7.2. Điều trị nội khoa

Mục đích là làm giảm thể tích máu não, và giảm thể tích nước trong não đồng thời chống thiếu máu não bằng cách duy trì áp lực tưới máu não.

Tư thế bệnh nhân: đầu cao khoảng 20-30^0 và thẳng trục, với tư thế này tạo điều kiện cho máu tĩnh mạch và dịch não tuỷ trở về dễ dàng nhất. Đầu cao khắc phục những bất lợi của áp lực đường thở cao khi tăng không khí. Tuy nhiên nếu

THƯ VIỆN HUBT
TÀI LIỆU PHỤC VỤ THAM KHẢO NỘI BỘ

đầu cao trên 30^0 sẽ giảm huyết áp gây giảm áp lực tưới máu não dẫn đến thiếu máu não thứ phát.

Tăng thông khí: hút sạch đờm giãi, nếu bệnh nhân khó thở thì cho thở oxy. Tăng không khí làm co mạch não, giảm thể tích máu não và giảm ALNS. Duy trì PCO_2 từ 30-35mmHg.

Đặt đường truyền tĩnh mạch, cho huyết thanh mặn 9‰ từ 1500-2000ml ngày, tránh dùng dung dịch nhược trương sẽ gây phù não.

Đặt ống thông bàng quang theo dõi lượng nước tiểu.

Giảm thể tích nước trong não bằng cách:

Manitol liều từ 0,25g -1g/kg nhắc lại ba lần một ngày, nó có ba tác dụng chủ yếu trên não là: giảm nước ở chất trắng nhờ cơ chế thẩm thấu, tăng lưu lượng máu não và lưu lượng tim do giảm độ nhớt của máu và tác dụng co mạch não. Ba tác dụng này làm giảm ALNS. Tuy nhiên chỉ có tác dụng ở vùng não lành nơi có hàng rào máu não không bị tổn thương.

Các thuốc lợi niệu như Furosemid làm tăng áp lực thẩm thấu huyết tương có tác dụng lợi niệu nên làm giảm lượng nước trong não. Thường dùng 40mg/ngày.

Các loại corticoid: synacthene có tác dụng rất tốt chống phù não không do chấn thương. Có hai loại synacthene tác dụng nhanh loại 0,25mg và tác dụng chậm 1mg, nên dùng phối hợp cả hai. Với liều 0,25mg nhanh và 1mg/ngày loại tác dụng chậm.

Ngoài ra có thể dùng Solumedrol 2-4mg/kg/24h. Chú ý bù kali khi dùng lợi tiểu và corticoid.

7.3. Điều trị ngoại khoa

Cần phải chọn thời điểm thích hợp cho việc phẫu thuật tuỳ theo nguyên nhân mà có các cách điều trị khác nhau.

III. TÀI LIỆU THAM KHẢO

1. Bệnh học ngoại khoa - Bộ môn Ngoại, Đại học Y Hà Nội, 2001
2. Góp phần tìm hiểu vai trò của theo dõi áp lực trong sọ đối với hồi sức chấn thương sọ não nặng. Luận văn tốt nghiệp nội trú bệnh viện, 1993. Nguyễn Hữu Tú.
3. Module de Neurologie et Neuro chirurgie Universite Louis Pasteus Faculte de medecine de Strasbourg Neurochirurgie Universite Francophones

THƯ VIỆN HUBT
TÀI LIỆU PHỤC VỤ THAM KHẢO NỘI BỘ

HỘI CHỨNG CHÈN ÉP RỄ THẦN KINH THẮT LƯNG CÙNG

TS. Dương Đại Hà

I. MỤC TIÊU HỌC TẬP

Sau khi học bài này, học viên có khả năng:

1. Trình bày được cơ chế của chèn ép rễ thần kinh thắt lưng cùng.

2. Trình bày được các nguyên nhân gây chèn ép rễ thần kinh thắt lưng cùng.

3. Trình bày được các triệu chứng lâm sàng, cận lâm sàng của hội chứng chèn ép rễ thần kinh thắt lưng cùng.

4. Trình bày được các biến chứng của hội chứng chèn ép rễ thần kinh thắt lưng cùng.

II. NỘI DUNG

1. Định nghĩa

Đau thần kinh thắt lưng-cùng là cơn đau ở chi dưới do dây thần kinh thắt lưng-cùng bị kích thích. Dạng hay gặp nhất là đau do chèn ép rễ thần kinh: thường gọi là đau rễ thần kinh tọa. Thần kinh tọa hình thành từ các rễ L_4, L_5 và S_1, lồi đĩa đệm là nguyên nhân chèn ép cơ học gây đau thần kinh tọa. Sự chèn ép này gây ra triệu chứng đau vùng thắt lưng do rễ thần kinh bị chèn ép lan xuống chi dưới, tại các vùng chi phối cảm giác của rễ thần kinh. Nguyên nhân phổ biên nhất gây chèn ép rễ thần kinh là do đĩa đệm.

2. Đau thần kinh thắt lưng-cùng do đĩa đệm chèn ép

Cần phân biệt đau lưng do bệnh lý thoái hóa đốt sống và đau do nhân nhầy đĩa đệm chèn ép.

Nguyên nhân là do vòng xơ của đĩa đệm cột sống thắt lưng bị rách, khiến nhân đĩa đệm thoát vị vào ống sống gây chèn ép rễ thần kinh.

Có thể phân loại thoát vị đĩa đệm dựa vào vị trí liên quan đến dây chằng dọc sau:

- Thoát vị trước dây chằng.
- Thoát vị sau dây chằng.

Hoặc dựa vào vị trí của thoát vị trong ống sống:

- Thoát vị sau bên, kiểu thoát vị phổ biến nhất, gây chèn ép các rễ thần kinh tương ứng qua bao màng cứng. Ví dụ thoát vị đĩa đệm L_4 - L_5 chèn ép vào rễ L_5, thoát vị đĩa đệm L_5 - S_1 chèn ép vào rễ S_1.

THƯ VIỆN HUBT
TÀI LIỆU PHỤC VỤ THAM KHẢO NỘI BỘ

– Thoát vị vào lỗ liên hợp và thoát vị ngoài lỗ liên hợp. Trong trường hợp này thoát vị đĩa đệm L_4 - L_5 sẽ chèn ép rễ L_4, thoát vị đĩa đệm L_5 - S_1 chèn ép rễ L_5.

– Sự thoát ra của một nhân nhầy đi kèm với phản ứng viêm cục bộ ở khoang ngoài màng cứng. Nhân nhầy đĩa đệm bị mất nước, dẫn đến giảm thể tích và áp suất trong đĩa đệm nên trở nên giòn, dễ gãy làm rạn nứt vòng xơ phía sau dẫn đến nhân nhầy lồi vào ống sống.

3. Khởi phát

Hoàn cảnh khởi phát rất đa dạng: do chấn thương, thường là vì sang chấn (microtraumatisme): mang vác nặng thường xuyên, tập luyện, chơi thể thao.

Có thể chỉ đau rễ thần kinh thuần túy, kết hợp với đau vùng thắt lưng, hoặc diễn biến tiếp theo của đau thắt lưng.

Khai thác bệnh sử có thể có đau lưng cấp tính, mạn tính hoặc đau lưng tái phát.

4. Khám lâm sàng

4.1. Triệu chứng cơ năng

Đau, thường có các tính chất sau:

– Đau dọc theo đường đi của rễ thần kinh, bệnh nhân có thể tự xác định được bằng cách chỉ ngón tay, tính chất đau như căng ra.

– Đau tăng lên khi hắt hơi, ho, đại tiện, hoặc khi đứng lâu. Đau giảm đi khi nằm nghỉ.

Đường đi của cơn đau là rõ ràng, tùy thuộc vào sự chi phối của rễ thần kinh bị chèn ép:

– L_5: từ mông xuống mặt sau bên đùi, mặt bên cẳng chân, đi xuống dưới bàn chân và kết thúc ở ngón cái.

– S_1: từ mông xuống mặt sau của đùi và cẳng chân, qua gót chân, xuống dưới bàn chân và kết thúc ở ngón út.

– L_4: từ mặt bên của đùi xuống mặt trước cẳng chân, dừng lại ở mắt cá chân.

– L_3: từ mặt trước của đùi đi xuống qua đầu gối và kết thúc ở khoảng giữa cẳng chân.

4.2. Triệu chứng thực thể

4.2.1. Hội chứng cột sống

Nhìn thấy co cứng cơ cạnh sống, lệch vẹo cột sống, mất đường cong sinh lý của cột sống.

THƯ VIỆN HUBT
TÀI LIỆU PHỤC VỤ THAM KHẢO NỘI BỘ

4.2.2. Hội chứng rễ thần kinh

Dấu hiện đau dọc theo vị trí mà rễ thần kinh bị chèn ép chi phối. Xác định sự chèn ép rễ bởi các dấu hiệu sau:

- Điểm đau Valleix: dùng ngón tay cái ấn dọc theo đường đi của dây thần kinh hông, bệnh nhân thấy đau chói.

- Dấu hiệu chuông bấm: ấn điểm đau cạnh cột sống thắt lưng gây đau lan dọc xuống chân.

- *Dấu hiệu Lasègue*: xuất hiện cơn đau lan toả khi nâng cao thụ động chi dưới bên tổn thương. Dấu hiệu Lasègue dương tính khi nâng cao chi dưới bên đối diện là gợi ý cho một tổn thương rễ thần kinh do đĩa đệm chèn ép. Cần đánh giá góc nâng cao khi bắt đầu cảm thấy đau. Dấu hiệu Lasègue dương tính khi góc < 60°.

- Giảm hoặc mất các phản xạ gân xương:

+ L_3, L_4: phản xạ xương bánh chè.



Hình 1. Nghiệm pháp căng rễ thần kinh (Dấu hiệu Lasefgue)

+ S_1: phản xạ gân gót.

- Rối loạn vận động.

Liệt không hoàn toàn: khám lâm sàng cho thấy sự giảm hoặc mất chức năng cảm giác và vận động của một rễ thần kinh. Các triệu chứng này có thể tiến triển từ từ hoặc đột ngột và cần được chẩn đoán cũng như điều trị cấp cứu. Điều trị càng sớm càng tốt để làm tăng khả năng phục hồi.

- Giảm cơ lực:

+ L_3: cơ tứ đầu đùi.

+ L_4: cơ tứ đầu và cơ chày trước.

THƯ VIỆN HUBT
TÀI LIỆU PHỤC VỤ THAM KHẢO NỘI BỘ

+ L_5: cơ mông nhỡ, cơ duỗi các ngón (đi nhón gót chân), các cơ mác (đi bằng cạnh bàn chân).
+ S_1: các cơ khoang sau cẳng chân, cơ gấp các ngón chân (đi trên đầu ngón chân).

- Rối loạn cảm giác: giảm hoặc mất cảm giác trong vùng rễ thần kinh chi phối.

5. Biến chứng

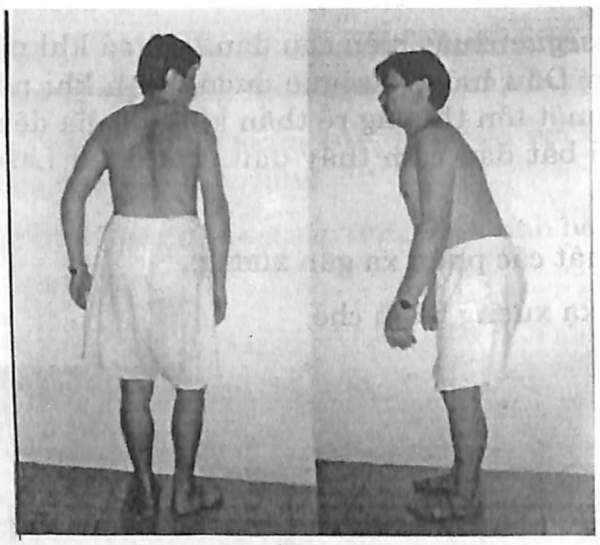

Hình 2. Tư thế chống đau thắt lưng hông

5.1. Đau quá mức

Chỉ có trong hội chứng rễ thần kinh và không có trong hội chứng cột sống. Thường đau dữ dội, gây mất ngủ, không thuyên giảm khi nghỉ ngơi và dùng thuốc giảm đau.

5.2. Liệt rễ thần kinh cấp tính

Triệu chứng này xuất hiện khi cơn đau lan toả đột ngột kết thúc và thay thế bằng sự mất hoàn toàn vận động và cảm giác trong vùng chi phối của rễ thần kinh. Cần được phẫu thuật cấp cứu.

5.3. Hội chứng đuôi ngựa

Do khối thoát vị đĩa đệm lớn chèn ép vào nhiều rễ thần kinh trong vùng đuôi ngựa gây liệt thần kinh bao gồm: mất cảm giác và vận động của nhiều rễ thần kinh ở cả hai bên. Đặc biệt là rễ S_3 và S_4 làm mất cảm giác vùng tầng sinh môn (dấu hiệu yên ngựa), mất các phản xạ gân xương.

THƯ VIỆN HUBT
TÀI LIỆU PHỤC VỤ THAM KHẢO NỘI BỘ

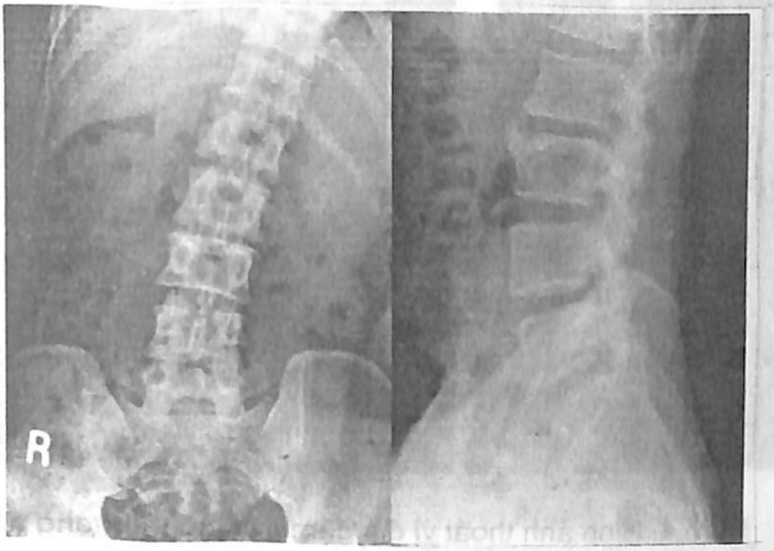

Hình 3. Xquang cột sống thẳng nghiêng

- Bí tiểu do rối loạn trương lực cơ bàng quang và cơ thắt. Mất cảm giác buồn tiểu. Ban đầu có thể chỉ biểu hiện bằng tăng lượng nước tiểu tồn dư (xác định bằng đặt ống thông tiểu đo lượng nước tiểu còn lại trong bàng quang sau khi đi tiểu).

- Táo bón, mất phản xạ hậu môn.

- Mất khả năng tình dục.

- Đây là trường hợp cần được phẫu thuật cấp cứu do có thể để lại di chứng nặng nề, đặc biệt là các chức năng cơ thắt.

6. Chẩn đoán hình ảnh

- Xquang qui ước: chụp cột sống thẳng, nghiêng. Tam chứng Barr phát hiện các dấu hiệu thoái hóa, dị tật bẩm sinh, trượt đốt sống.

- Chụp cắt lớp vi tính: có thể chẩn đoán xác định thoát vị đĩa đệm, tập trung vào đĩa đệm tổn thương và các đĩa liền kề. Nếu là thoát vị đĩa đệm cần xác định: thoát vị trung tâm và thoát vị cạnh bên lỗ tiếp hợp.

- Chụp cộng hưởng từ: có giá trị chẩn đoán xác định vị trí thoát vị đĩa đệm và hẹp ống sống kèm theo, căn cứ vào các lớp cắt T1W, T2W.

THƯ VIỆN HUBT
TÀI LIỆU PHỤC VỤ THAM KHẢO NỘI BỘ

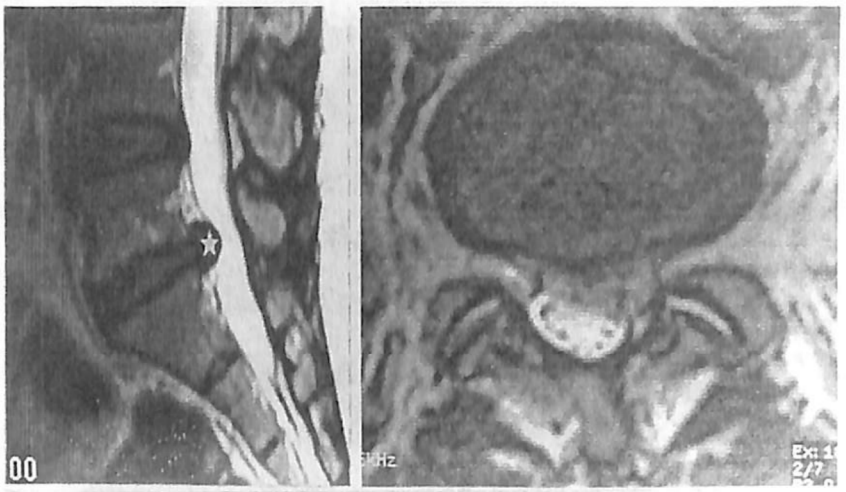

Hình 4. Hình ảnh thoát vị đĩa đệm trên cộng hưởng từ

7. Chẩn đoán phân biệt

Cần chẩn đoán phân biệt với các bệnh sau:

- Viêm đĩa đệm cột sống (do Brucella, Staphylococcus, E. Coli, Salmonella) cần nghĩ đến trước bất kỳ đau thần kinh thất lưng-cùng có kèm theo sốt.
- Di căn cột sống: do khối u từ cơ quan khác của cơ thể.
- Chèn ép tủy do u tủy màng tủy, u trước vùng tủy, u nội tủy.
- U xương nguyên phát: hiếm gặp.
- Trượt đốt sống do hủy eo đốt sống L_5.
- Hẹp ống sống.

8. Điều trị

- Điều trị nội khoa: Điều trị nội khoa luôn được ưu tiên và có hiệu quả trong đại đa số các trường hợp, bao gồm:
  + Nghỉ ngơi, nằm nghỉ là chính, tránh đi lại, chơi thể thao.
  + Các thuốc giảm đau ngoại trừ salicylat (vì tác dụng chống ngưng kết tiểu cầu).
  + Các thuốc chống viêm không steriod.
  + Các thuốc giãn cơ điều trị nếu có hội chứng cột sống.
  + Sử dụng phương pháp kéo giãn cột sống. Vật lý trị liệu cột sống không chỉ định khi đã chẩn đoán xác định do thoát vị đĩa đệm.
- Điều trị phẫu thuật.

THƯ VIỆN HUBT
TÀI LIỆU PHỤC VỤ THAM KHẢO NỘI BỘ

- Chỉ tiến hành điều trị phẫu thuật nếu điều trị nội khoa không có tác dụng sau ít nhất 4 tuần, hoặc trường hợp có biến chứng. Có hai phương pháp:

+ Phương pháp hủy nhân nhầy đĩa đệm: tiến hành tiêm enzym chymopapain vào trong đĩa đệm, trong điều kiện phẫu thuật vô trùng và dưới màn huỳnh quang. Tỷ lệ thành công khoảng 65%. Chống chỉ định trong các trường hợp dị ứng với chymopapain. Cần kiểm tra tiền sử dị ứng trước khi tiêm. Phương pháp này không được chỉ định trong trường hợp có liệt.

+ Phẫu thuật mổ mở: khởi đầu bằng đường rạch ở lưng để đi vào khoang gian đốt sống. Tiến hành lấy nhân nhày thoát vị, giải phóng chèn ép thần kinh.

9. Kết luận

Cần luôn nghĩ đến nguyên nhân tổn thương đĩa đệm khi chẩn đoán đau dây thần kinh tọa. Nguyên tắc là phải phân biệt một trường hợp đau thắt lưng đơn thuần với đau do nguyên nhân chèn ép rễ thần kinh do thoát vị đĩa đệm để có thể chẩn đoán sớm và có thái độ và điều trị hợp lý. Chỉ phẫu thuật khi điều trị nội khoa thất bại.

III. TÀI LIỆU THAM KHẢO

1. Bệnh học ngoại khoa - Đại học Y Hà Nội 2001.
2. Ngoại khoa cơ sở - Nhà xuất bản Y học 1999.
3. Neurochirurgie Université Francophone 1995.
4. Module de Neurologie et de Neurochirurgie - Université Louis Pasteur, Faculté de Medicine Strasbourg 2002.
5. Greenberg M.- Handbook of Neurosurgery 2006.

THƯ VIỆN HUBT
TÀI LIỆU PHỤC VỤ THAM KHẢO NỘI BỘ

VÔ KHUẨN VÀ KHỬ KHUẨN TRONG NGOẠI KHOA

TS. Bùi Ích Kim

I. MỤC TIÊU HỌC TẬP

Sau khi học bài này, học viên có khả năng:

1. Nêu được tầm quan trọng và khái niệm vô khuẩn, khử khuẩn.

2. Nêu được các loại vi khuẩn, đặc điểm và tính chất gây nhiễm khuẩn trong ngoại khoa.

3. Nêu được các yếu tố gây nhiễm khuẩn và cách để phòng nhiễm khuẩn trong ngoại khoa.

II. NỘI DUNG

Đặt vấn đề

Giữa thế kỷ XIX mặc dù có nhà mổ xẻ nổi tiếng, tỷ lệ tử vong do mổ vẫn còn cao: gẫy xương hở, cắt bỏ vú, mổ bướu cổ tỷ lệ chết tới 50%.

Từ khi Pasteur tìm ra vi khuẩn người ta mới biết chính vi khuẩn là một tác nhân làm cho cuộc mổ xẻ thất bại.

Ph. I. Semmelweig 1818 - 1865 đã tìm được nguyên nhân của tỷ lệ chết cao là nhiễm khuẩn.

Năm 1890, Hội nghị Quốc tế Ngoại khoa lần thứ 17 tại Berlin đã quy định nguyên tắc vô khuẩn trong mổ xẻ - và năm 1893, Mikulicz lần đầu tiên sử dụng găng cao su để mổ xẻ.

Những phẫu thuật từ nhỏ đến phẫu thuật hiện đại đòi hỏi sự phức tạp ngày càng cao và các dụng cụ tinh vi, máy móc phức tạp do đó mỗi động tác của phẫu thuật viên, từ công việc nhỏ như thay băng, đến công việc mổ xẻ khó khăn đều đòi hỏi vô khuẩn cao. Phẫu thuật viên phải dùng những dụng cụ đã được khử khuẩn, cầm bằng bàn tay đã được sát khuẩn, với những động tác vô khuẩn.

- Thế nào là vô khuẩn? Vô khuẩn là cách bảo vệ các dụng cụ đã được khử khuẩn cũng như các vết mổ sạch không bị nhiễm khuẩn.

Một dụng cụ được xem là vô khuẩn khi từ mặt ngoài cũng như phía trong không có vi khuẩn, nha bào, nấm, virus.

Một tình trạng vô khuẩn như thế chỉ có thể đạt được sau khi người ta đã áp dụng những biện pháp khử khuẩn vật lý và hoá học.

THƯ VIỆN HUBT
TÀI LIỆU PHỤC VỤ THAM KHẢO NỘI BỘ

- Thế nào là khử khuẩn? Khử khuẩn là dùng các phương pháp lý học: nhiệt độ, áp suất, chân không, phóng xạ, siêu âm, v.v... hoặc các phương pháp hoá học (các loại thuốc sát khuẩn) để diệt hết vi khuẩn, biến một dụng cụ có khuẩn thành một dụng cụ vô khuẩn.

Bệnh nhân phải được bảo vệ chống lại sự nhiễm khuẩn trong bệnh viện cũng như trong mổ xẻ, muốn vậy phải có chương trình kiểm tra và làm đúng các phương pháp quản lý nhà cửa, bảo vệ các phương tiện, sự trong sạch của không khí trong buồng mổ, của da và quần áo bệnh nhân, của phẫu thuật viên và các nhân viên phục vụ trong mổ xẻ và điều trị.

1. Các loại vi khuẩn

- Gram (+): Tụ cầu khuẩn
  Liên cầu khuẩn tiêu huyết
  Liên cầu khuẩn không tiêu huyết
  Liên cầu khuẩn yếm khí
  Trực khuẩn lao
  Trực khuẩn yếm khí
  Trực khuẩn uốn ván
- Gram (-): Trực khuẩn đường ruột (Escherichia coli)
  Cầu trùng đường ruột enterococ
  Klebsiella, Serratia, Citrobacter, Acinetobacter
  Các loại proteus
  Trực khuẩn mủ xanh (Pseudomonas aeruginosa), Acinetobacter.
- Các loại nấm: Candida Anbican, aspergillus.
- Các virus: Hepatitis A B, C, HIV, Coronavirus (SARS).

Sự xuất hiện các loại vi khuẩn còn tuỳ thuộc vào vùng mổ xẻ.

Ví dụ:

- Mổ xương thì có nhiều tụ cầu vàng, trực khuẩn mủ xanh.
- Mổ phổi có phế cầu khuẩn và trực khuẩn lao.
- Mổ đường ruột có các loại trực khuẩn đường ruột.

Trước kia người ta cho tụ cầu vàng là tai hoạ chủ yếu: ví dụ theo tài liệu của Mỹ năm 1966 thì 80% nhiễm khuẩn ở bệnh viện là do tụ cầu vàng. Mới đây 1973 thì chủ yếu lại là do vi khuẩn Gram (-), trực khuẩn mủ xanh, các loại Bacteroide và nấm.

THƯ VIỆN HUBT
TÀI LIỆU PHỤC VỤ THAM KHẢO NỘI BỘ

- Tụ cầu vàng là do tụ cầu trắng (Staphylococus albus) biến thành từ khi sử dụng nhiều Sulphamide, Penicilline. Đặc điểm của loại này là tiết ra Penicillinase chống lại tác dụng của Penicilline. Một thời gian người ta dùng các loại Penicilline tổng hợp không bị thuỷ phân bởi Penicillinase (như Methicilline) nhưng dần dần cũng bị kháng. Ngày nay hầu hết các kháng sinh bị chống lại và chỉ còn Penicilline liều rất cao 20 - 40 triệu/ngày là còn tác dụng.

- Trực khuẩn mủ xanh: thường gặp ở các vết thương, nhiều trường hợp nó gây ra nhiễm khuẩn huyết và sốc nhiễm trùng rất nặng. Nó kháng lại hầu hết các kháng sinh và các chất sát khuẩn mạnh như amonium hoá trị 4.

- Trực khuẩn đường ruột: Escherichia coli là một nguyên nhân thường gặp nhất gây nhiễm khuẩn huyết, viêm gan, viêm túi mật, bộ máy tiết niệu... Nó kháng thuốc rất cao đặc biệt đối với Penicilline. Ngày nay chỉ có: Gentamycine, Kanamycine, Colistine, Cephalosporidine là còn có tác dụng với nó. Tuy nhiên, hiện tượng kháng thuốc cũng bắt đầu rất cao.

- Trực khuẩn uốn ván: là loại vi khuẩn hay gặp trong các vết thương vấy bùn cống rãnh, phân súc vật và các vết mổ lại. Nha bào uốn ván có thể chịu đựng được nhiệt độ rất cao (120^0C).

- Virus viêm gan: gặp nhiều khi truyền máu - nhất là khi truyền huyết tương, người ta thấy cứ truyền 3 lọ huyết tương thì có thể một lần bị bệnh này, và hay gặp bệnh này khi sử dụng dụng cụ tiêm, truyền dùng lại cho nhiều người. Virus viêm gan chịu nhiệt độ cao (105^0C - 115^0C) và các hoá chất mạnh như Formaldehyde 8%, với cồn 70^0, cồn Isopropyl 70%).

- HIV hay gặp ở: Người tiêm chích.

  Gái mại dâm.

  Phụ nữ trước khi đẻ.

  Lính mới.

  Truyền máu và các sản phẩm của máu.

- Coronavirus (SARS).

2. Các phương pháp khử khuẩn

2.1. Các phương pháp vật lý

2.1.1. Khử khuẩn bằng nhiệt độ

Đây là phương pháp người ta biết từ lâu nhất:

2.1.1.1. Khử khuẩn bằng sấy khô ở nhiệt độ 180^0C.

(Trong vòng 15 đến 45 phút)

Người ta dùng tủ sấy (Étuve de poupinel) đốt bằng than, khí đốt, điện phương pháp này để khử khuẩn các vật liệu rắn, bột, mỡ, dầu khan không cho

THƯ VIỆN HUBT
TÀI LIỆU PHỤC VỤ THAM KHẢO NỘI BỘ

phép sự thấm vào của hơi ẩm. Trong tủ sấy nhiệt độ tăng dần đến 180^{0}C, duy trì nhiệt độ này trong thời gian 15-45 phút. Dụng cụ cho vào lò phải được rửa sạch sẽ, lau khô. Ở nhiệt độ này các phân tử hữu cơ bị phân huỷ, biến thành carbon do đó đảm bảo vô khuẩn tuyệt đối.

Nhược điểm của phương pháp này là làm hỏng dụng cụ đồ nhựa, đồ cao su, bông, gạc bị cháy, đồ kim loại bị giảm độ bền.

2.1.1.2. Khử khuẩn bằng hấp nóng ở nhiệt độ 110^0 - 120^0 - 130^0 - 140^{0}C

Sức nóng được tạo ra bằng khí đốt, điện hay hơi nước như các nồi hấp (Chemberland) tại bệnh viện.

Cách dùng: xếp các hộp đựng dụng cụ, đồ vải, đồ nhựa, cao su vào trong nồi, không được lèn chặt vì sẽ cản trở sự đi qua của hơi. Đóng nắp vặn ốc thật chặt. Đun nóng để mở van, khi nước sôi hoặc khi cho hơi nóng đi vào nồi hấp, hơi nước đẩy khí trời trong nồi ra hết thì đóng van lại, sự trộn lẫn không khí với hơi sẽ là sự cản trở hơi thấm vào dụng cụ làm cho nhiệt độ tiệt khuẩn không đạt được. Khi áp lực trong nồi hấp là:

1. Atmotphe sẽ có nhiệt độ tương đương là 120^{0}C..

2. Atmotphe sẽ có nhiệt độ tương đương là 134^{0}C

3. Atmotphe sẽ có nhiệt độ tương đương là 143^{0}C.

Khi đồng hồ, băng ghi đã chỉ áp suất và nhiệt độ cần thiết, duy trì nguyên áp lực và nhiệt độ cần thiết đó trong 45 phút đến 60 phút. Khi hấp xong người ta để hơi thoát ra, khi áp lực đã xuống 0 thì có thể mở hé cửa nồi hấp, có một phương pháp khác là đưa không khí đã lọc sạch bằng máy làm khô chân không. Thời gian làm khô cho các phương pháp là 15-20 phút.

Để kiểm tra nhiệt độ xem trong khi khử khuẩn các dụng cụ có đủ nhiệt độ cần thiết không, người dùng các biện pháp sau:

- Đánh giá nhiệt độ trong nồi hấp bằng sự nóng chảy của một số chất:

+ Lưu huỳnh chảy ở nhiệt độ 120^{0}C

+ Antipirin chảy ở nhiệt độ 115^{0}C

+ Acid salisylic chảy ở nhiệt độ 151^{0}C

- Đánh giá bằng sự đổi màu của một số chất:

+ Hỗn hợp carbon chì 1g và lithium sulfua 0,5g có màu đen khi nhiệt độ 100^{0}C.

+ Hỗn hợp carbon chì 1g, carbonate lithium 0,3g. Lưu huỳnh 0,1g trở nên màu xám ở nhiệt độ 100^{0}C trong 30 phút, 110^{0}C trong 3 - 4 phút, ở 120^{0}C trong 30 giây.

THƯ VIỆN HUBT
TÀI LIỆU PHỤC VỤ THAM KHẢO NỘI BỘ

- Dùng các băng chỉ thị màu dán ở hộp hấp.

- Sự kiểm tra vi sinh vật học là phương pháp chính xác nhất để kiểm tra hiệu quả khử khuẩn, người ta dùng các ống đựng Bacillus Stearothermophilus có đề kháng sức nóng cao, hoặc các dải bào tử vi sinh vật. Các ống hoặc các dải bào tử được đặt vào trong khoang nồi hấp, sau khi khử khuẩn các ống và các túi đựng được tháo ra và gửi ngay đến phòng thí nghiệm vi khuẩn để kiểm tra kết quả.

- Ngày nay người ta còn dùng phương pháp tiệt khuẩn tiền chân không nhiệt độ cao: Sự tháo không khí trong khoang nồi hấp được hút bởi một bơm chân không cực mạnh nó hút ra một chân không gần tuyệt đối trong vòng 5 phút trước khi hơi hấp được đưa vào nhằm làm giảm thời gian cần thiết để làm hoàn thành tất cả các giai đoạn của quá trình tiệt khuẩn.

- Phương pháp nhiệt độ cao hơi nóng ẩm như vậy là sau khi đặt dụng cụ vào khoang nồi hấp, khoá cửa khoang, mở van cho hoạt động bộ phận hút khí ra nhanh trong 3 phút, mở van cho hơi nóng hoạt động khử khuẩn, khi đủ thời gian khử khuẩn thì đóng van đưa hơi vào và mở van hút khí ra.

2.1.1.3. Phương pháp nước sôi

Do điểm sôi của nước thay đổi tại các độ cao khác nhau do áp suất khí quyển khác nhau. Ví dụ: tại mặt biển điểm sôi của nước là 100^0C, tại 585 feet trên mặt biển sôi là 99^0C. Các nấm, vi khuẩn, các vi sinh vật có sức chịu đựng nhiệt và chắc chắn virus có thể chống lại với nước sôi ở 100^0C hàng vài giờ. Do đó không nên khử khuẩn bằng luộc nước sôi. Tuy nhiên, trong hoàn cảnh đặc biệt có thể cho dụng cụ vào luộc sôi 100^0C trong 30 phút, nếu có pha thêm 10g natri clorua, natri bicarbonat hay natri borat trong một lít nước thì cũng nâng nhiệt độ sôi lên 105^0C.

2.1.1.4. Sự đốt cháy trực tiếp hoặc ngâm trong cồn để vi khuẩn bị cháy là một phương pháp không kiểm soát được, không an toàn, làm hỏng dụng cụ. Trên thế giới người ta khuyên rằng không nên đưa vào làm trong phòng mổ. Điều cần lưu ý là các vi sinh vật bị giết tại một nhiệt độ thấp hơn khi dùng hơi nóng ẩm, cơ sở của nguyên lý là tất cả các phản ứng hoá học bao gồm sự đông đặc của protein được xúc tác bởi sự có mặt của nước - hiện tượng đông đặc của protein sẽ không xảy ra nếu trước đó protein bị mất nước và protein chỉ đông lại ở nhiệt độ 185^0C do đó tác dụng của nhiệt độ hấp ẩm và nhiệt độ sấy khô khác nhau ngay đối với một loại vi khuẩn.

2.1.1.5. Khử khuẩn bằng tia cực tím

Tia cực tím được phóng ra do đèn hơi thuỷ ngân, tia cực tím có bước sóng dài dễ bị hấp thu bởi các chất hữu cơ ngay cả với các dụng cụ trong suốt, chỉ có tác dụng tiệt khuẩn khi tia xuyên qua một lớp mỏng của dung dịch hay một vật rắn. Người ta thường dùng tia cực tím để giữ vô khuẩn trong một không gian nhỏ hẹp và chỉ có tác dụng khử khuẩn bề mặt. Vì vậy thường dùng để khử khuẩn phòng mổ và các tủ trong phòng thí nghiệm.

THƯ VIỆN HUBT
TÀI LIỆU PHỤC VỤ THAM KHẢO NỘI BỘ

2.1.1.6. Khử khuẩn bằng phóng xạ

Ngày nay người ta dùng các tia phóng xạ γ hay tia X, có khi dùng đồng vị phóng xạ phát tia.

Tác dụng chính là do tia làm tách electron biến vật chất thành các ion dương và âm. Bên cạnh còn tác dụng ion hoá làm xuất hiện tác dụng phản sinh.

2.1.1.7. Khử khuẩn bằng siêu âm

Siêu âm chỉ có tác dụng khử khuẩn với những tần số cao, trên các dịch, các khí và không khí để gần. Trong môi trường lỏng siêu âm tạo nên những ion H^+ là gốc có tác dụng khử mạnh các gốc OH^- có tác dụng oxy hoá mạnh và nó có thể tự trùng hợp tạo nên nước oxy già, chính đó là tác dụng khử khuẩn. Trong môi trường khô nó chỉ còn tác dụng cơ học phân huỷ các chất, không có tác dụng khử khuẩn.

2.1.2. Các biện pháp hoá học

- Một hoá chất khử khuẩn lý tưởng phải đạt được các tiêu chuẩn sau:

+ Tiêu diệt hoàn toàn tất cả các vi khuẩn trong một thời gian dài và không làm tổn thương tổ chức sống.
+ Dễ sử dụng và dễ tẩy hết sau khi khử khuẩn, đảm bảo ít nhất hoặc không làm hư hỏng các dụng cụ.

Trong thực tế không có một hoá chất nào hoàn hảo, vì thế có nhiều hoá chất được đem ra sử dụng.

2.1.2.1. Cơ chế tác dụng

+ Tác dụng trên các enzym của tế bào làm thoái hoá dạng các men này.
+ Tác dụng đối với cấu trúc tế bào vi khuẩn làm biến tính đông đặc protein hoặc làm tiêu tố. Ví dụ như Phenol và dẫn xuất của chúng, các hợp chất Amonium hoá trị 4, Formaldehyde, Ethylen oxid có khả năng khử hoạt tính của quá trình tái sinh tế bào.

Cần chú ý rằng tác dụng khử khuẩn của các thuốc còn chịu ảnh hưởng của các yếu tố:

+ Yếu tố thời gian.
+ Yếu tố pH
+ Yếu tố nhiệt độ: Ethylen oxid tác dụng tốt ở 54^0C.
+ Yếu tố độ ẩm: Ethylen oxid tác dụng tốt ở độ ẩm 40 - 60%.
+ Yếu tố môi trường: khi dụng cụ bẩn tác dụng khử khuẩn giảm bớt.
+ Đậm đặc của dung dịch.

2.1.2.2. Các loại thuốc chính

*** Các loại cồn:**

- Cồn Etylic: có thể diệt các vi khuẩn không có nha bào và ức chế hoạt động của virus trong vài giây.

THƯ VIỆN HUBT
TÀI LIỆU PHỤC VỤ THAM KHẢO NỘI BỘ

- Cồn Propylic: tác dụng mạnh nhưng gây kích thích.

*** Các chất Aldehyt:**

- Formaldehyt là một thuốc khử khuẩn mạnh, trong thực tế người ta dùng dưới hai dạng:

+ Dung dịch 4% hoặc 8% Formaldehyt.

+ Polime hoá thành Trioxymethylen (hay dùng nhất, nhưng chú ý là độc). Sau khi khử khuẩn phải có thời gian để bay hơi hết mới dùng được. Thời gian hạn tiệt khuẩn: đóng gói kín có thể để trong 3 năm.

Người ra dùng Formaldehyt 4% để khử khuẩn phòng mổ, sau khi phun hơi phải đóng kín cửa 24 giờ, nó còn được dùng để khử khuẩn máy thở và sau đó trung hoà bằng Amoniac.

Trioxymethylen thường dùng để khử khuẩn các dụng cụ mà không đem hấp được như một số máy móc phẫu thuật, đồ nhựa, ống nội khí quản nhựa.

*** Các Halogene và hợp chất:**

- Cồn iốt 5% khử khuẩn mạnh nhưng bị hạn chế khi có chất hữu cơ và gây kích thích da ngày nay dùng Betadin là một loại iod hữu cơ ít gây kích thích da.

- Clorua vôi hiện nay chỉ dùng làm chất tẩy uế.

*** Phenol và dẫn xuất:**

- Phenol có tác dụng khử khuẩn do làm biến tính protein và làm tăng tính thấm tế bào, nhưng ăn mòn dụng cụ.

- Hexachlorophen được dùng để khử khuẩn da, không tương kỵ với xà phòng.

*** Các kim loại nặng:**

Thông dụng nhất là thuỷ ngân (Hg) nhưng độc cho cơ thể. Hiện này không dùng tiệt khuẩn trong ngoại khoa hiện đại. Các chất hiện dùng: Mecurocrom, nước Sublime, Merseptyl, Merfene.

3. Các nguyên nhân nhiễm khuẩn vết mổ - cách đề phòng

Có thể xếp vào bốn khâu chính sau đây:

3.1. Tổ chức khu mổ

Khu mổ phải được đảm bảo các điều kiện đề phòng nhiễm khuẩn sau đây:

- Khu mổ phải được xây dựng xa các nguồn nhiễm bẩn: nhà xác, hố rác, nhà vệ sinh, trong khu mổ hiện đại người ta có thể xây công trình vệ sinh ở gần nhưng phải đảm bảo tẩy uế và vệ sinh sạch sẽ, có đường thông khí riêng và cũng vẫn được cách ly bởi hệ thống cửa kính.

- Phải có phòng mổ riêng cho mổ bẩn, phòng riêng cho mổ sạch, trang bị và nhân viên riêng biệt.

THƯ VIỆN HUBT
TÀI LIỆU PHỤC VỤ THAM KHẢO NỘI BỘ

- Phải đảm bảo lối ra vào một chiều cho bệnh nhân trước và sau mổ cũng như dụng cụ đã nhiễm bẩn.

- Nền nhà phải lát nhẵn trơn để khỏi thấm dịch máu mủ, tường phải lát gạch men hoặc quét sơn nhẵn để khỏi dính bụi và dễ lau chùi.

- Phải có trần để tránh bụi.

- Phải có buồng tắm và thay quần áo cho nhân viên.

- Dụng cụ trong phòng mổ phải để tối thiểu chỉ dùng cho mổ xẻ.

- Không khí trong phòng mổ cần được điều hoà ở nhiệt độ 25^0C và độ ẩm 50^0. Không khí vào phòng mổ cần được qua máy lọc để giữ bụi và vi khuẩn lại. Ở các phòng mổ hiện đại người ta dẫn không khí đã lọc từ xa vào cứ 30 phút thay không khí một lần, hoặc có máy nén không khí đẩy không khí từ trên trần đi xuống và lọt qua các khe ở dưới được hút ra ngoài (*cách nén dưới áp lực dương không để cho không khí bẩn quay trở lại*).

- Khi mổ không nên dùng quạt vì sẽ làm tung bụi lên, bụi sẽ mang theo vi khuẩn làm bẩn dụng cụ và vết mổ.

- Cần có chế độ vệ sinh nghiêm ngặt: sau mỗi ca mổ phải làm vệ sinh (bàn, ghế, phòng mổ, dụng cụ máy móc, chú ý các khe kẽ). Hàng tuần phải đánh rửa phòng mổ bằng xà phòng có chất tẩy uế (crésil, hexachlorophene, chlorophene). Khử khuẩn phòng mổ bằng formaldehyt 4%. Sau những ca mổ bẩn phải vệ sinh và khử khuẩn ngay. Ngày nay (vì không có được trang bị hiện đại) có tác giả khuyên rằng ở điều kiện Việt Nam nên mở cửa thông khí phòng mổ trong ngày và làm vệ sinh sạch sẽ. Nên có phòng mổ dự trữ để thay thế khi phòng mổ chính khử khuẩn.

3.2. Các dụng cụ

Là bộ phận tiếp xúc với vết mổ nhiều nhất, do đó việc khử khuẩn các dụng cụ là quan trọng nhất. Có bốn loại dụng cụ:

- Dụng cụ bằng kim loại như kìm, dao, kéo.

- Dụng cụ bằng vải.

- Dụng cụ bằng thủy tinh (gần như không còn sử dụng): bầu truyền máu, cốc đựng huyết thanh,...

- Dụng cụ bằng cao su hoặc chất dẻo: găng mổ, ống dẫn lưu, dây truyền dịch, truyền máu, ống nội khí quản, ống thông, vv...

Khi khử khuẩn phải bảo đảm tiêu diệt hoàn toàn vi khuẩn và không còn lại chất độc trên dụng cụ và không làm hỏng dụng cụ.

3.2.1. Dụng cụ bằng kim loại

Ngay sau khi mổ xong các dụng cụ phải được rửa sạch ngay, hoặc cũng phải ngâm ngay vào dung dịch thuốc tẩy ấm 60^0C (125^0F) để máu, các chất bẩn

THƯ VIỆN HUBT
TÀI LIỆU PHỤC VỤ THAM KHẢO NỘI BỘ

và các chất khác không khô két trên mặt dụng cụ. Ngâm dụng cụ 10 - 45 phút tuỳ cấu tạo và mức độ bẩn của dụng cụ, cọ sạch dụng cụ bằng bàn chải và xà phòng, chú ý các khe kẽ, răng cưa. Rửa hết dung dịch tẩy, đem luộc sôi 10 phút, để khô dụng cụ, lau bằng dầu hoả rồi đem hấp khô ở các lò hấp (Etuve) ở nhiệt độ 180^{0}C trong 20 - 45 phút. Không nên để nhiệt độ cao quá 180^{0}C vì đến 200^{0}C thép sẽ bị hỏng.

Một số nước đem luộc dụng cụ ở nhiệt độ 100^0 - 105^{0}C bằng cách cứ 1 lít nước thêm vào 30g natri hydrocarbonat. Cách này có nhược điểm:

+ Không đảm bảo tiệt trùng.

+ Dụng cụ chóng rỉ.

Trong trường hợp cấp cứu có thể đốt dụng cụ bằng đèn cồn 90^0 trong một thời gian ngắn có thể khử khuẩn nhưng dụng cụ chóng hỏng, không kiểm soát được, không an toàn nên một số nơi trên thế giới khuyên không nên dùng.

Có thể ngâm vào hoá chất khử khuẩn: dung dịch Benzalkonium Chloride (Zephiran) 1/1000 diệt khuẩn sau 30 phút, diệt nha bào sau 3 giờ, dung dịch Gluteraldehyde (Cidex) 2,5% - 2,2% trong 20 - 30 phút, dung dịch Propiolactone 5/1000 hoặc acid peracetique 2%.

*** Cách rửa dụng cụ bằng tay:**

- Các dụng cụ bằng chất rắn cần rửa sạch ngay để phòng ngừa máu và các chất khác khô cáu lại bề mặt hoặc khe kẽ. Nếu dụng cụ bằng chất rắn không thể rửa ngay thì cần phải ngâm chìm ngay vào dung dịch tẩy ấm. Không được dùng các chất ăn mòn.

- Để rửa các dụng cụ rắn bằng tay phải theo các bước sau đây:

Bước 1: giải phóng các khớp, các chỗ hẹp của dụng cụ, mở các bản lề của dụng cụ ra.

Bước 2: để dụng cụ vào một bể (chậu) sâu hoặc khay và đổ đầy nước nóng 60^{0}C (125^{0}F) có chứa chất tẩy không ăn mòn để tẩy mỡ muối khoáng, máu khô và các chất khác. Loại chất tẩy được chọn tuỳ theo độ cứng của nước.

Bước 3: ngâm dụng cụ từ 10 đến 45 phút tuỳ thuộc vào loại dụng cụ và số lượng vấy bẩn và cấu tạo của dụng cụ.

Bước 4: đi găng cọ rửa dụng cụ với bàn chải khá cứng.

Bước 5: tháo chất tẩy, rửa dụng cụ.

Luộc sôi dụng cụ trong vài phút.

Để khô dụng cụ ngay.

Tiệt trùng dụng cụ bằng các lò hấp nhanh (high speed audtoclave)

Kiểm tra dụng cụ đã tiệt trùng

Để dụng cụ vào nơi quy định.

THƯ VIỆN HUBT
TÀI LIỆU PHỤC VỤ THAM KHẢO NỘI BỘ

3.2.2. Dụng cụ bằng vải

- Ở một số nước, để đảm bảo vừa tiết kiệm vừa vô khuẩn, người ta dùng toàn áo bằng giấy đã hấp sẵn và dùng một lần rồi vứt bỏ.

- Đồ dùng bằng vải dùng xong đem giặt sạch bằng xà phòng; phơi khô dưới ánh nắng mặt trời, các thứ bẩn quá (dính mủ) phải ngâm vào dung dịch thuốc tẩy Javen hay Formaldehyde 4% rồi giặt sạch.

- Đồ dùng bằng vải đem hấp ẩm ở Autoclave (nồi hấp), nhiệt độ hấp vải là 120^{0}C trong 15 phút hay 115^{0}C trong 30 phút. Sau khi đủ nhiệt độ và thời gian hấp phải mở van để hơi nước thoát ra và đưa không khí đã lọc sạch vào để làm khô và mát vải, các hộp đã khử khuẩn đặt trên giá sạch và không nên để tiếp xúc với các đồ dùng chưa được khử khuẩn. Độ dài thời gian để khử khuẩn còn phụ thuộc vào chất lượng của vỏ bọc. Các túi khử khuẩn gói trong vải mỏng có thể còn đảm bảo sự khử khuẩn trong vòng 3 tuần.

3.2.3. Dụng cụ bằng thuỷ tinh

Dụng cụ thuỷ tinh phải rửa sạch để khô kể cả trong lòng ống hoặc lọ thuỷ tinh, không được đậy nắp hoặc nút để có đường cho không khí thoát ra và sự tràn vào của hơi nóng được dễ dàng. Hấp ẩm ở nhiệt độ 120^{0}C trong vòng 30 phút. Có thể ngâm trong dung dịch formaldehyde 4% hoặc 8% trong vòng 3 giờ, trong chất sát khuẩn Cidex 2,5% trong 30 phút. Nhưng sau đó phải được ngâm vào nước muối hoặc nước cất vô khuẩn để rửa sạch chất khử khuẩn, có thể dùng Propiolactone.

3.2.4. Dụng cụ bằng cao su, chất dẻo

- Găng mổ nên dùng một lần, nếu cần dùng lại phải rửa sạch, phơi khô, xoa một lớp bột tale mỏng luồn vào trong một miếng gạc rồi xếp từng đôi vào các túi, hấp ẩm ở nhiệt độ 110^{0}C trong vòng 30 phút nhưng găng thường bị trương, dễ hỏng.

- Ống dẫn lưu, ống thông, dây truyền dịch phải rửa sạch làm khô cả ngoài và trong lòng ống, để hở để hơi có thể vào được lòng ống và khí thoát ra ngoài. Hấp ẩm ở 120^{0}C trong vòng 30 phút.

Ở các nước tiên tiến người ta dùng đồ cao su, chất dẻo một lần rồi vứt bỏ, trước khi dùng được khử khuẩn bằng hơi Trioxymethylene, tia gama.

- Ống nội khí quản khử khuẩn bằng hơi Trioxymethylene nhưng nếu không rửa sạch khi dùng sẽ gây kích thích làm tổn thương niêm mạch đường hô hấp. Có tác giả khuyên có thể đem luộc nước sôi 100^{0}C trong 30 phút.

3.2.5. Một số dụng cụ máy móc đặc biệt

- Ống soi bằng quang học, ống soi khí quản, máy cắt nội soi có thể đem luộc 100^{0}C. Hiện nay tốt nhất là ngâm vào dung dịch Formaldehyte 4% hoặc dùng Trioxymethylene, Cidex 2,5%.

THƯ VIỆN HUBT
TÀI LIỆU PHỤC VỤ THAM KHẢO NỘI BỘ

3.2.6. Các dụng cụ mổ bẩn

Như hoại thư sinh hơi, viêm gan virus, trực khuẩn mủ xanh, HIV đối với dụng cụ, toan, áo, găng. Tốt nhất nên dùng loại giấy vô khuẩn xong rồi vứt bỏ. Các dụng cụ khác phải rửa sạch bằng xà phòng ngâm vào dung dịch thuốc tẩy khử khuẩn Formaldehyte trong 3 giờ hoặc dung dịch Sublime. Sau đó để khô, hấp khô khử khuẩn ở 180^0C trong vòng 45 phút - 1 giờ.

Chú ý: dù đã có đồng hồ chỉ nhiệt độ và áp suất khử khuẩn, khi đem khử khuẩn vẫn phải có các chất để kiểm tra nhiệt độ đã nói ở trên, trước khi dùng phải mở các gói đó kiểm tra xem có đủ tiêu chuẩn không.

3.3. Nhân viên vào phòng mổ

- Nguồn nhiễm khuẩn chính là ở mũi, họng, móng tay, quần áo nhân viên. Cho nên người có đinh râu, viêm xoang, cảm, cúm, đau tai, những người vừa xuống nhà xác trong 24 giờ không được vào phòng mổ.

- Hạn chế người vào phòng mổ, không được đông quá vì càng đông tỷ lệ nhiễm khuẩn càng tăng. Điều này sẽ hạn chế việc học tập, người ta giải quyết theo mấy cách: những người xem mổ sẽ xem qua vô tuyến truyền hình ở phòng bên cạnh hoặc đứng ở vòm trần phòng mổ qua tấm kính nhìn xuống hoặc ở xung quanh nhóm mổ nhưng được cách ly bởi một lớp kính.

- Tất cả các nhân viên phải tuân theo những điều sau đây:

+ Tốt nhất là tắm, thay quần áo, đi bốt, đội mũ, đeo khẩu trang của phòng mổ. Ở điều kiện Việt Nam ít nhất cũng phải buộc túm ống quần lại.

+ Vào phòng mổ hạn chế đi lại và nói chuyện tối thiểu, khi đứng xem xung quanh không được đụng vào các nhân viên trong nhóm mổ.

+ Phẫu thuật viên, phụ mổ, người đưa dụng cụ phải rửa tay, mặc áo, đi găng đúng quy định. Trong khi mổ phải tuân thủ nghiêm ngặt các chế độ vô khuẩn: có ý thức và làm đúng các thì mổ sạch, mổ bẩn (ví dụ: che gạc kín xung quanh khi mổ ruột, thay găng khi khâu da,...). Các dụng cụ đã dùng ở thì mổ bẩn rồi không được dùng lại ở thì mổ sạch. Người đưa dụng cụ chỉ bày ra bàn những dụng cụ cần thiết, hạn chế sờ tay vào các dụng cụ, dụng cụ sạch và dụng cụ bẩn phải để riêng.

+ Trong phòng mổ cấm mở các tổ chức bệnh phẩm bị cắt ra.

Các chất làm sạch da và khử khuẩn (disinfection)

- Yêu cầu chất làm sạch da: không có mùi, dễ dùng, tạo bọt tốt, không kích thích da, không gây cản trở chức năng bình thường.

1. Hexachlro phene cho vào xà phòng để làm sạch, làm trơn da, triệt được khuẩn ở da. Nó tạo được một lớp màng mỏng bền vững có tác dụng kìm hãm vi khuẩn ở trên da. Chính vì vậy nó được dùng thường xuyên trong rửa tay trong các thủ thuật và phẫu thuật (mà chưa có một loại xà phòng nào tốt hơn).

THƯ VIỆN HUBT
TÀI LIỆU PHỤC VỤ THAM KHẢO NỘI BỘ

2. *Chất diệt khuẩn* (antiseptic agents): là các chất làm giảm một số lượng lớn các vi khuẩn gây bệnh trên bề mặt da hoặc ức chế sự sinh sản của chúng. Trong đó chất diệt khuẩn amomiun hoá trị 4 là: dung dịch 1/750 Benzalkonium chloride (Zephiran), cồn và iod.

- Benzalkonium chloride: chống lại một cách hiệu quả đối với:

+ Tụ cầu (Staphylococci).

+ Liên cầu (Streptococci).

+ Các loại vi khuẩn thường làm ô nhiễm da.

Không tác dụng với Mycobacterium tuberculosis (lao).

4. Bệnh nhân

Có thể phân bệnh nhân ra làm hai loại:

+ Các bệnh nhân vô khuẩn: là những bệnh nhân bị các bệnh như viêm loét dạ dày tá tràng, hẹp van hai lá, u máu, u phổi.

+ Các bệnh nhân nhiễm khuẩn: viêm phúc mạc, viêm xương, áp xe các loại (não, cơ, vú, ứ mủ thận).

- Trừ các bệnh nhân mổ cấp cứu còn tất cả các bệnh nhân mổ theo kế hoạch, trước khi lên bàn mổ phải được chữa sạch các ổ nhiễm khuẩn ở da, tai, răng, miệng. Ngày hôm trước mổ phải được tắm rửa, đánh xà phòng, bôi cồn, và băng sạch vùng định mổ.

- Trước khi lên mổ phải được súc miệng, đánh răng kỹ, mặc quần áo sạch, thụt tháo kỹ trước mổ. Không được mang bất kỳ dụng cụ cá nhân nào vào phòng mổ.

- Những bệnh nhân mổ lại phải được tiêm trừ uốn ván trước.

- Trong khi mổ phải lau sạch máu nhất là ở những hố sâu (ví dụ: ổ lách, dưới gan, douglas) và dẫn lưu nếu cần.

- Sau khi mổ xong phải sát khuẩn lại vết mổ, băng vô khuẩn, khi thay băng phải đảm bảo vô khuẩn.

THƯ VIỆN HUBT
TÀI LIỆU PHỤC VỤ THAM KHẢO NỘI BỘ

CÁC PHƯƠNG PHÁP GÂY MÊ - GÂY TÊ TRIỆU CHỨNG GÂY MÊ VÀ CÁC BIẾN CHỨNG GÂY MÊ - GÂY TÊ

TS. Bùi Ích Kim

I. MỤC TIÊU HỌC TẬP

Sau khi học bài này, học viên có khả năng:

1. *Hiểu được gây mê hồi sức là gì (khái niệm về gây mê hồi sức)*
2. *Nêu được các phương pháp gây mê - gây tê.*
3. *Nêu được biến chứng học của gây mê bằng ete đơn thuần (Guedel)*
4. *Nêu được các biến chứng của từng giai đoạn gây mê, gây tê.*

II. NỘI DUNG

1. Khái niệm về gây mê hồi sức

Sự phát triển của phẫu thuật hiện đại không chỉ bị cản trở bởi sự thiếu hiểu biết về quá trình bệnh lý, giải phẫu, về nhiễm trùng ngoại khoa mà còn do thiếu kỹ thuật gây mê hồi sức an toàn và đáng tin cậy. Từ trước tới nay, gây mê đã phát triển từ thuốc mê hô hấp đến thuốc tê sau đó là gây tê tại chỗ rồi gây tê vùng và cuối cùng là gây mê tĩnh mạch.

Nhà triết học người Hy Lạp Dioscorides được coi là người đầu tiên dùng thuật ngữ gây mê (anesthesia) ở thế kỷ thứ nhất sau công nguyên (Anno Domini - AD).

Thực ra gây mê có nguồn gốc ở Anh và Mỹ.

- Phẫu thuật là một đả kích (stress) vào cơ thể, nó càng nguy hiểm nếu tình trạng bệnh nhân càng nặng. Vì vậy người ta không thể tiến hành phẫu thuật, nhất là những phẫu thuật nặng kéo dài nếu như không đảm bảo vô cảm và hồi sức tốt cho người bệnh.

- Để đảm bảo vô cảm cho người bệnh, người ta phải tiến hành các phương pháp gây mê hoặc gây tê.

- Gây mê là phương pháp điều trị đặc biệt, nó làm cho bệnh nhân ngủ, không đau, không lo sợ, không nhớ gì về cuộc mổ, cũng như không có các phản ứng thần kinh nội tiết trong mổ và không độc để đáp ứng với yêu cầu của cuộc mổ, sau mổ hồi tỉnh nhanh và các chức năng sống cũng phục hồi nhanh và đảm bảo. Đó cũng chính là yêu cầu của cuộc gây mê. Muốn làm được như vậy người

THƯ VIỆN HUBT
TÀI LIỆU PHỤC VỤ THAM KHẢO NỘI BỘ

gây mê hồi sức phải hiểu được các quá trình sinh lý, sinh lý bệnh, giải phẫu, quá trình bệnh lý ngoại khoa nói chung, các bệnh lý chuyên khoa kèm theo, dược lý học và các kỹ thuật gây mê, hồi sức và điều trị bệnh ngay cả trước, trong và sau khi phẫu thuật.

- Trước thế kỷ XIX, các phương pháp vô cảm rất thô sơ: người Assyrions ép động mạch cảnh làm thiếu oxy não cho bệnh nhân lơ mơ để tiến hành phẫu thuật hoặc Hoa Đà cho Quan Công uống rượu để nạo viêm xương.

- Từ thế kỷ XIX, người ta tìm ra thuốc mê ete, cloroform (1847) và bắt đầu có các máy mê đơn giản, từ đó đến nay các kỹ thuật và máy móc để gây mê hồi sức ngày càng phát triển.

- Ở Mỹ, những năm đầu của thế kỷ XX (những năm 20), người ta đã nhấn mạnh cơ sở khoa học của sự phát triển chuyên ngành gây mê hồi sức (GMHS). Nó dựa trên nền tảng khoa học mà so với những chuyên ngành khác, ngành GMHS được cho là sự pha trộn nhiều nhất của khoa học và nghệ thuật (art).

- Cũng từ đó (đặc biệt từ năm 1989) chuyên ngành gây mê hồi sức đòi hỏi là công việc được đối xử bình đẳng với các chuyên ngành khác như ngoại khoa và các chuyên ngành của nó (subspecialities), như các ngành nội khoa, nhi khoa, sản khoa, cũng như dược lực học lâm sàng, sinh lý học ứng dụng và kỹ thuật sinh hoá...

- Gây mê hồi sức đã đi ra khỏi tầm tay của ngành ngoại khoa và đi vào nhiều lĩnh vực của y học như: nội khoa (internal medicine), nhi khoa, tâm thần học (psychiatry), thần kinh học (neurology), chất độc học (toxicology) và các bệnh nhiễm trùng (infective desease) v.v...

- Năm 1950, người ta đã gây mê hạ huyết áp chỉ huy để mổ u máu.

- Năm 1953, người ta đã gây mê hạ thể nhiệt để mổ cắt gan, mổ tim.

- Năm 1960, gây mê hồi sức bằng tuần hoàn ngoài cơ thể để mổ thay van tim.

- Năm 1965: ở Việt Nam gây mê hồi sức bằng tuần hoàn ngoài cơ thể để mổ thông liên nhĩ (CIA).

2. Sự phát triển của gây mê hồi sức ngày nay

Năm 1960, trong một cuốn sách về thông tin của Uỷ ban gây mê học của Mỹ (the American Board of Anesthesiology) đã định nghĩa rõ ràng gây mê học là việc giải quyết sự hành nghề y học không bị giới hạn đó là:

2.1. Đánh giá, hội chẩn và chuẩn bị bệnh nhân để gây mê

2.2. Chuẩn bị đầy đủ về vô cảm đối với đau trong các thủ thuật mổ xẻ, sản khoa, điều trị và chẩn đoán, cũng như chăm sóc các bệnh nhân bị các tác động như vậy.

THƯ VIỆN HUBT
TÀI LIỆU PHỤC VỤ THAM KHẢO NỘI BỘ

2.3. Theo dõi và phục hồi sự ổn định nội mô trong suốt thời kỳ phẫu thuật, cũng như sự ổn định nội môi trong những chấn thương và bệnh hiểm nghèo (hoặc nói cách khác là những bệnh nhân nặng).

2.4. Chẩn đoán và điều trị các hội chứng đau

2.5. Quản lý về lâm sàng và giảng dạy về hồi sức hô hấp, tuần hoàn.

2.6. Đánh giá chức năng hô hấp và áp dụng tất cả các hình thức điều trị hô hấp.

2.7. Giám sát giảng dạy và đánh giá sự thực hiện của các nhân viên y tế và cận lâm sàng trong gây mê, hồi sức hô hấp và hồi sức tăng cường.

2.8. Chỉ đạo hướng dẫn việc nghiên cứu khoa học ở mức khoa học cơ bản và lâm sàng để giải thích và cải thiện việc chăm sóc bệnh nhân.

2.9. Phối hợp về hành chính trong bệnh viện, các trường y và các cơ sở bệnh nhân ngoại trú cần thiết cho sự thực hiện đầy đủ các nhiệm vụ này.

3. Các phương pháp gây mê

Ngày nay, gây mê hồi sức đã phát triển thành một ngành hoàn chỉnh, nên không thể thỏa mãn các kiến thức về gây mê hồi sức cho học viên trong một vài giờ. Vì vậy, chúng tôi chọn một vấn đề mà trong thực tế các bác sỹ không chuyên khoa cần biết. Vấn đề các phương pháp gây mê, ở đây chúng tôi đề cập một cách khái quát không đi vào lý luận cũng như chi tiết kỹ thuật, bởi vì một thực tế hàng ngày là các thầy thuốc sẽ khó phân biệt từng trường hợp vì các nhà gây mê hồi sức thường phối hợp các phương pháp trong gây mê như: gây mê hô hấp và gây mê tĩnh mạch, gây mê mask hở, hệ thống 1/2 hở, 1/2 kín lại có cả gây mê vòng kín, gây mê và gây tê v.v...

Ta có thể phân loại các phương pháp gây mê như sau:

3.1. Phân loại các phương pháp gây mê theo cách dùng thuốc

Theo cách này có thể: chia ra hai loại:

3.1.1. Gây mê đơn thuần

- Là phương pháp chỉ dùng một thứ thuốc từ đầu đến cuối cuộc mê.
- Gây mê bằng ête đơn thuần.
- Gây mê tĩnh mạch bằng thiopental hay ketamin đơn thuần.

Loại này có những ưu điểm sau:

- Kỹ thuật gây mê tương đối dễ, người làm có thể dễ dàng nắm được các mức độ mê.

THƯ VIỆN HUBT
TÀI LIỆU PHỤC VỤ THAM KHẢO NỘI BỘ

- Triệu chứng gây mê điển hình khi gây mê bằng ête đơn thuần theo bảng triệu chứng mê Guédel.

- Do đó dùng để dạy học tốt.

Nhưng có những nhược điểm sau:

- Lượng thuốc dùng cho mỗi ca gây mê rất cao. Ví dụ gây mê bằng ête đơn thuần theo phương pháp mask hở cho một đứa bé, trong thời gian 1 giờ có thể hết 150ml ête. Như vậy tốn thuốc, dễ gây nguy hiểm cho cả bệnh nhân và nhân viên y tế hoặc gây mê bằng thiopental đơn thuần thì không có tác dụng giảm đau, nếu gây mê quá sâu để bệnh nhân không đau thì dễ làm suy hô hấp, truỵ tim mạch và độc cho bệnh nhân.

3.1.2. Gây mê phối hợp

- Phương pháp này là dùng nhiều thuốc cùng một lúc hay dùng nhiều đường để đưa thuốc mê vào các thuốc phối hợp khác vào.

Ví dụ:

+ Ete + Oxy + N_2O
+ Thiopental + ête + oxy.
+ Thuốc mê đường tĩnh mạch (Thiopental, Ketamin...) + thuốc giảm đau (họ Morphin) + thuốc giãn cơ...

- Phương pháp này có những ưu điểm là nếu phối hợp tốt thì hiệu quả của mỗi thuốc dùng sẽ tăng lên (synergic) nên liều lượng của mỗi thứ thuốc cần cho gây mê thì giảm xuống, có tác dụng độc của mỗi thứ thuốc cũng giảm đi nhờ liều lượng giảm.

- Tuy nhiên, khi sử dụng phương pháp này kỹ thuật thực hiện khó, triệu chứng mê không điển hình, đòi hỏi người gây mê phải có kinh nghiệm.

Ví dụ:

+ Nếu gây mê bằng ête đơn thuần thì phải chờ đến giai đoạn III3 thì cơ bụng mới giãn hết để mổ bụng, với phương pháp gây mê phối hợp có thuốc giãn cơ người ta có thể gây mê nông hơn (ở giai đoạn III1).
+ Gây mê bằng ête đơn thuần đặc biệt khi bệnh nhân ngừng thở (giai đoạn III4) là nguy hiểm đã sang thời kỳ nhiễm độc, nhưng phương pháp gây mê phối hợp người ta dùng hô hấp chỉ huy cho bệnh nhân trong quá trình mê thì cũng chỉ cần ở giai đoạn III1.
+ Mặt khác, khi gây mê ête đơn thuần đến lúc huyết áp hạ cũng là sang thời kỳ nhiễm độc. Với phương pháp gây mê phối hợp người ta có thể hạ huyết áp chỉ huy bằng thuốc mà giữ cho bệnh nhân không nguy hiểm, đỡ chảy máu khi mổ, đến cuối cuộc mê người ta lại nâng huyết áp bệnh nhân lên, mà điều đó không phải là dấu hiệu ngộ độc thuốc.

THƯ VIỆN HUBT
TÀI LIỆU PHỤC VỤ THAM KHẢO NỘI BỘ

3.2. Phân loại phương pháp gây mê theo đường vào của thuốc

3.2.1. Phương pháp gây mê hô hấp

- Phương pháp này thường dùng với các thuốc mê thể khí (N_2O, Cyclopropane) hoặc thuốc mê bốc hơi (ête, cloroform, halothane, isofluran...) Các thuốc mê này qua đường hô hấp (do bệnh nhân tự hít hoặc đưa vào qua máy gây mê) rồi mới khuếch tán vào máu tới thần kinh trung ương để làm mê. Phần lớn các thuốc mê hô hấp bị thải trừ theo đường hô hấp, một phần nhỏ trải qua thoái biến sinh học ở gan và thải theo đường nước tiểu.

- Nồng độ để gây mê tuỳ thuộc từng loại thuốc. *Ví dụ:* ête cần đậm độ 5%, halothane 0,75 đến 3%. Với các thuốc mê mạnh ta có thể điều khiển khiến mê dễ dàng bằng cách thay đổi nồng độ.

- Với các phương pháp gây mê này ngày nay người ta thường gây mê nội khí quản nên có thể nắm chắc được đường hô hấp của bệnh nhân để hô hấp chỉ huy và có thể kéo dài cuộc mê nên tạo điều kiện cho các phẫu thuật kéo dài.

- Tuy nhiên, phương pháp này có một số nhược điểm là:

+ Một số thuốc có thể gây cháy nổ khi có tia lửa điện và oxy.

+ Thuốc mê bay ra ngoài gây lãng phí, nhiễm độc cho nhân viên y tế.

+ Ở một số bệnh nhân có đường hô hấp thì tác dụng của thuốc bị hạn chế, có thuốc gây tăng tiết đờm rãi (ête).

3.2.2. Phương pháp gây mê tĩnh mạch

- Phương pháp này thường dùng với các thuốc mê và các thuốc phối hợp như thuốc giãn cơ, thuốc giảm đau, đưa vào đường tĩnh mạch để gây mê.

- Người ta có thể gây mê tĩnh mạch đơn thuần, gây mê tĩnh mạch + giãn cơ và hô hấp chỉ huy hoặc gây mê tĩnh mạch phối hợp với gây mê hô hấp, tuỳ theo yêu cầu điều trị.

Ví dụ:

- Nếu cuộc mổ ngắn, không đòi hỏi giãn cơ, không vào các cơ quan nguy hiểm người ta có thể dùng:

+ Khởi mê bằng thiopental 5mg/kg (hoặc ketamin 2mg/kg).

+ Phối hợp với thuốc giảm đau họ morphin hoặc các thuốc Neuroleptanalgesic.

Phương pháp này có những ưu điểm:

+ Phương tiện cần dùng ít.

+ Không gây cháy nổ.

+ Không gây độc cho người xung quanh.

Nhưng cũng có một số nhược điểm:

THƯ VIỆN HUBT
TÀI LIỆU PHỤC VỤ THAM KHẢO NỘI BỘ

+ Bệnh nhân tự thở nếu không có kinh nghiệm sẽ để bệnh nhân thiếu oxy, ưu thán.

+ Giãn cơ không đủ.

Chú ý:

- Hiện nay, người ta không dùng gây mê tĩnh mạch đơn thuần bằng thiopental để mổ vì thiopental không có tác dụng giảm đau.

- Trong trường hợp cần giãn cơ thì người ta gây mê tĩnh mạch + thuốc giãn cơ, đặt nội khí quản (NKQ) + hô hấp chỉ huy.

3.2.3. Phương pháp gây mê trực tràng

- Hiện nay ít dùng vì không hơn gì các phương pháp khác. Trừ một số trường hợp đặc biệt người ta dùng làm gây mê cơ sở ở trẻ em.

3.3. Phân loại gây mê theo phương pháp loại trừ khí CO_2 trong khí thở ra của bệnh nhân

- Trong quá trình gây mê- hồi sức việc ứ đọng quá mức CO_2 trong cơ thể (ưu thán) và việc loại trừ quá mức CO_2 gây giảm CO_2 trong cơ thể (nhược thán) đều ảnh hưởng không tốt cho chức năng sống của bệnh nhân. Sự trao đổi CO_2 ảnh hưởng trực tiếp đến thăng bằng kiềm toan, ảnh hưởng đến vận mạch và làm ảnh hưởng đến hoạt động của tim, phổi, não, thận...

- Trong gây mê có rất nhiều nguyên nhân đưa đến sự thay đổi CO_2 trong máu bệnh nhân đó là do cấu tạo của máy mê, kỹ thuật sử dụng và kinh nghiệm của người gây mê.

- Dựa theo khả năng loại trừ CO_2 mà người ta đưa ra các phương pháp mê như sau:

3.3.1. Phương pháp gây mê hở hoàn toàn (phương pháp mask hở)

- Ở phương pháp này bệnh nhân tự hít thuốc mê cùng với không khí qua một mặt nạ (mask-Schimmelbusch), thường dùng với các thuốc mê bốc hơi (ête - Halothane).

- Có thể cho thêm oxy và hỗn hợp khí thở vào bằng cách cho một ống thông oxy vào mặt nạ.

- Ở phương pháp này bệnh nhân không hít lại hơi thở của mình nên không hít phải CO_2 vì vậy không bị ứ đọng CO_2.

Ưu điểm: . Đơn giản, thích hợp trong gây mê trẻ em.

. An toàn.

. Khó gây ưu thán, không có sức cản của máy thở.

Nhược điểm: . Mê không đều, mất nhiệt, mất độ ẩm.

THƯ VIỆN HUBT
TÀI LIỆU PHỤC VỤ THAM KHẢO NỘI BỘ

. Tốn thuốc.

. Dễ gây cháy nổ.

. Độc với người xung quanh.

3.3.2. Phương pháp nửa hở

- Phương pháp này thường dùng với van chữ T và van không hít trở lại (Ruben, Frumin).

- Do cấu tạo của van khí thở ra ngoài rồi bệnh nhân chỉ hít lại một phần rất nhỏ CO_2 trong khí thở ra của mình, mà người ta cho phép chấp nhận được.

3.3.3. Phương pháp nửa kín

Trong phương pháp này do cấu tạo của hệ thống mê nên lượng CO_2 bệnh nhân hít trở lại có cao hơn vì vậy người ta làm một van thở ra gần miệng của bệnh nhân để khi thở ta một phần lớn hơi thở (chủ yếu là CO_2) đã bay ra ngoài. Tuy nhiên, nếu van thở ra để không đúng hoặc kỹ thuật không tốt cũng có thể gây rối loạn trao đổi CO_2.

3.3.4. Phương pháp gây mê kín hoàn toàn

- Trong phương pháp này người ta có thể dùng hai loại máy: máy tới-lui (To and Fro) hoặc hệ thống vòng kín. Khi dùng hệ thống kín này người ta phải dùng kỹ thuật hấp thụ CO_2 bằng vôi soda.

Ưu điểm:

+ Vì là vòng kín nên thuốc không bay ra nên tiết kiệm thuốc, oxy.
+ Giữ được nhiệt độ, độ ẩm.
+ Không gây cháy nổ.
+ Không độc cho người xung quanh.

Nhược điểm:

+ Dễ gây ứ đọng CO_2 (nếu vôi soda hỏng dễ nguy hiểm).
+ Bụi vào đường hô hấp của bệnh nhân.

4. Triệu chứng học gây mê bằng ête đơn thuần Guedel 1920

Mặc dù ngày nay người ta hầu như không sử dụng ête đơn thuần để gây mê, và việc có nhiều loại thuốc mê mới có những tính chất khác không còn điển hình khi gây mê nữa nhưng triệu chứng học gây mê bằng ête đơn thuần của Guédel vẫn là cơ sở để người gây mê điều khiển cuộc gây mê. Theo Guédel thì triệu chứng gây mê này chia ra bốn thời kỳ.

4.1. Thời kỳ I: giảm đau

- Thời kỳ này kéo dài khoảng 1 - 3 phút do thuốc bắt đầu ức chế lớp vỏ não. Các dấu hiệu theo dõi gần như bình thường.

- Hô hấp: thở bụng và ngực tương đối đều.

THƯ VIỆN HUBT
TÀI LIỆU PHỤC VỤ THAM KHẢO NỘI BỘ

- Đồng tử: co vừa phải, nhãn cầu cử động tự chủ.
- Phản xạ mi mắt, giác mạc, da màng bụng (+), họng (±).
- Mạch có hơi nhanh, huyết áp tăng.

Áp dụng: nhổ răng, nắn sai khớp, nắn xương gẫy.

4.2. Thời kỳ II: thời kỳ kích thích.

- Thời kỳ này kéo dài hay ngắn tuỳ thuộc vào tiền mê tốt hay không tốt, kỹ thuật gây mê và cơ địa của bệnh nhân.
- Lúc này, vì bán cầu đại não đã bị ức chế, các trung tâm dưới vỏ thoát ức chế không còn được điều hoà và kiềm chế của bán cầu đại não.
- Các dấu hiệu đều rối loạn.
- Hô hấp - thở nhanh không đều.
- Đồng tử co nhỏ hơn.
- Nhãn cầu cử động tự chủ.
- Các phản xạ: mi mắt, giác mạc, da màng bụng, họng đều (+).
- Mạch nhanh, huyết áp tăng.
- Áp dụng: thời kỳ này cấm không được phẫu thuật. Nói chung cần tránh thời kỳ này, nếu xảy ra thì không để kéo dài.

4.3. Thời kỳ III

Thời kỳ phẫu thuật chia bốn giai đoạn.

4.3.1. Giai đoạn III1: mê nông chính thức.

- Hô hấp: thở đều đặn (thở máy).
- Đồng tử co nhỏ vừa phải, nhãn cầu cử động tự chủ.
- Phản xạ: mi mắt, da, màng bụng, họng còn (+), phản xạ giác mạc mất (-).
- Mạch và huyết áp trở lại bình thường.
- Cơ nhai liệt làm cho hàm dưới trễ (gọi là dấu hiệu rơi hàm).

Áp dụng: có thể mổ lồng ngực, cột sống, bướu cổ, bàng quang, nắn xương, mổ thoát vị.

4.3.2. Giai đoạn III2: mê sâu chính thức.

- Thở nhanh hơn về tần số.
- Đồng tử co nhỏ đứng yên - giác mạc khô.
- Còn phản xạ mi mắt và màng bụng (các phản xạ khác mất).

THƯ VIỆN HUBT
TÀI LIỆU PHỤC VỤ THAM KHẢO NỘI BỘ

- Mạch, huyết áp bình thường.
- Liệt thân cơ chi.

Áp dụng: có thể mổ các khớp, mổ bụng.

4.3.3. Giai đoạn III3: tiền nhiễm độc.

- Hô hấp: thở nhanh nông.
- Đồng tử giãn - mất phản xạ ánh sáng.
- Nhãn cầu đứng yên kéo vào trong.
- Các phản xạ khác mất.
- Mạch nhanh, huyết áp tụt thấp.

Áp dụng: có thể nội xoay thai.

4.3.4. Giai đoạn III4: nhiễm độc phải cấp cứu.

- Đồng tử giãn to - mất các phản xạ.
- Liệt cơ liên sườn (và cơ hoành - ngừng thở).
- Mạch nhanh nhỏ, huyết áp thấp.

4.4. Thời kỳ IV: thời kỳ nhiễm độc (liệt tuỷ)

- Liệt cơ hoành, ngừng thở.
- Mạch không bắt được, huyết áp không đo được → ngừng tim.
- Tử vong.

5. Các biến chứng gây mê

- Từ đơn giản đến phức tạp các biến chứng của gây mê, gây tê cũng rất nguy hiểm nếu không hiểu biết về chuyên ngành này, nó được các nhà gây mê hồi sức rất quan tâm tìm cách hiểu biết và hạn chế.

- Mặc dù rất khó đo chính xác các tai biến gây mê, nhưng người ta thấy đầu tiên là do các bệnh vốn có của bệnh nhân, rồi tới thủ thuật ngoại khoa và đến sự điều khiển gây mê. Nhiều nghiên cứu đã chứng minh rõ ràng ảnh hưởng nguy hiểm trước mổ là do các bệnh trước mổ của bệnh nhân và rồi là các thủ thuật ngoại khoa.

- Người ta thấy tử vong là điểm cuối cùng rõ nhất nhưng tử vong trước mổ là rất hiếm. Người ta cũng tiến hành hàng loạt các nghiên cứu nhằm thu được kết luận có ý nghĩa thống kê. Nhưng do sự lo ngại mổ pháp y nên gây cản trở cho việc báo cáo chính xác các số liệu.

- Tỷ lệ chết có thể quy chủ yếu cho gây mê là : 1-2/3000 trải qua gây mê ở những năm 1960, cho đến nay giảm xuống còn 1-2/20.000. Tuy nhiên, tỷ lệ này có thể thay đổi ở những nước khác nhau, trong các điều kiện khác nhau.

THƯ VIỆN HUBT
TÀI LIỆU PHỤC VỤ THAM KHẢO NỘI BỘ

- Các biến chứng gây mê có thể xẩy ra trong bất kỳ giai đoạn nào cuộc gây mê đó là các giai đoạn tiền mê, khởi mê, duy trì mê, thoát mê (hồi tỉnh) và sau mổ. Ở mỗi giai đoạn có những biến chứng đặc trưng riêng. Ở đây chúng tôi chỉ nhấn mạnh vào các biến chứng về hô hấp và tuần hoàn đó là các chức năng sinh tồn nhạy cảm nhất khi gây mê.

5.1. Giai đoạn tiền mê

5.1.1. Giảm hô hấp

- Nguyên nhân: do các thuốc tiền mê có tác dụng ức chế hô hấp, nhất là các nha phiến. Người già và trẻ em dễ mẫn cảm với các thuốc này.

- Triệu chứng: giảm hô hấp về tần số và biên độ.

- Xử trí: cho thở oxy, hô hấp nhân tạo, nếu cần đặt nội khí quản, cho thuốc kích thích hô hấp.

5.1.2. Truỵ tim mạch

- Nguyên nhân: hay gặp ở người mất nước, mất điện giải nặng, người bệnh thiếu đạm kéo dài. Đặc biệt là khi tiền mê bằng các thuốc phong bế hạch thần kinh giao cảm (phenothiazin) dễ truỵ tim mạch khi thay đổi tư thế.

- Triệu chứng: mạch nhanh nhỏ, huyết áp hạ.

- Xử trí: truyền dịch, trợ tim, thở oxy.

- Chú ý: khi di chuyển bệnh nhân được tiền mê bằng thuốc phong bế hạch thần kinh phải nhẹ nhàng, luôn giữ tư thế nằm ngang.

5.2. Giai đoạn khởi mê

5.2.1. Ngừng thở

- Nguyên nhân: tiêm thuốc mê tĩnh mạch nồng độ cao, tiêm nhanh, do thuốc giãn cơ, bệnh nhân nín thở lâu do không chịu được mùi thuốc.

- Triệu chứng: ngừng thở, có thể tím tái, truỵ tim mạch.

- Xử trí và đề phòng: xử trí theo căn nguyên, hô hấp nhân tạo (bằng ambu và mask, máy thở).

5.2.2. Ngạt

- Do tắc đường hô hấp trên bởi đờm rãi tiết nhiều, co thắt thanh, khí phế quản, tụt lưỡi đè vào thanh môn, nôn, máu, dị vật.

- Triệu chứng: khó thở, tím tái.

- Xử trí: giải quyết nguyên nhân, khai thông đường hô hấp, hô hấp hỗ trợ hoặc chỉ huy.

5.2.3 Tụt huyết áp: do bù dịch không đủ hoặc do tác dụng của một số thuốc mê.

THƯ VIỆN HUBT
TÀI LIỆU PHỤC VỤ THAM KHẢO NỘI BỘ

5.2.4. Mạch chậm, mạch nhanh

5.2.5. Ngừng tim

5.2.6. Nôn

- Nguyên nhân: do dạ dày ứ đọng thức ăn, thường gặp khi mổ cấp cứu (tắc ruột, viêm phúc mạc...).

- Đề phòng: đặt ống thông hút dịch dạ dày cho tất cả các bệnh nhân mổ cấp cứu, nhất là trẻ em; chỉ gây mê khi bệnh nhân đã nhịn ăn quá 6 giờ, nhịn uống nước trong quá 3 giờ.

- Xử trí: nghiêng đầu bệnh nhân, hút sạch, rửa phế quản nếu có trào ngược.

5.3. Giai đoạn duy trì mê

5.3.1. Thiếu oxy

- Nguyên nhân: các nguyên nhân gây cản trở hoặc tắc đường hô hấp trên, hô hấp nhân tạo không tốt, vôi soda hỏng khi gây mê bằng hệ thống kín, gây mê bằng N_20 80%, oxy 20% dễ thiếu oxy.

- Triệu chứng: tùy mức độ có thể tím tái, huyết áp tối đa và tối thiểu kẹt.

- Xử trí: tùy căn nguyên, hô hấp nhân tạo tốt.

5.3.2. Thừa CO_2 (ưu thán)

- Nguyên nhân: như thiếu oxy.

- Triệu chứng: huyết áp tối đa tăng, huyết áp tối thiểu giảm, mạch nhanh, mặt đỏ, vã mồ hôi.

- Xử trí: giải quyết nguyên nhân, tăng thông khí để thải CO_2.

5.3.3. Ngừng tim

- Nguyên nhân: nhiễm độc thuốc mê, các phản xạ hay gặp trong phẫu thuật lồng ngực, kích thích thần kinh X.

- Yếu tố thuận lợi: thiếu oxy, thừa CO_2.

- Triệu chứng: mạch cổ, mạch bẹn không bắt được, nghe tim không thấy tiếng tim.

- Xử trí: bóp tim ngoài lồng ngực, hoặc bóp tim trong lồng ngực (khi mổ ngực) truyền dịch, dùng thuốc trợ tim.

5.3.4. Mạch nhanh, mạch chậm: xử trí theo nguyên nhân

5.3.5. Nấc

- Nguyên nhân: do kích thích thần kinh X, và thần kinh hoành, dạ dày căng, ưu thán, lôi kéo khi phẫu thuật.

THƯ VIỆN HUBT
TÀI LIỆU PHỤC VỤ THAM KHẢO NỘI BỘ

Xử trí: xử trí nguyên nhân, hút dạ dày, tăng thông khí, cho giãn cơ, atropin.

5.3.6. Hạ thân nhiệt

Do nhiệt độ phòng mổ thấp, vùng mổ rộng, phơi bày các phủ tạng, truyền dịch, truyền máu lạnh.

Đề phòng và xử trí: để nhiệt độ phòng mổ 25^{0}C, ủ ấm, dùng chăn điện, đắp gạc ấm lên ruột, truyền dịch ấm, máu ấm.

Nếu có hạ thân nhiệt: ủ ấm, thở oxy, cho an thần.

5.4. Thoát mê

5.4.1. Nôn: sau khi gây mê do tác dụng của thuốc mê còn hay gây nên hoặc do hút dạ dày không hết.

Đề phòng là chính: hút dạ dày, đặt đầu nghiêng, theo dõi chặt chẽ.

5.4.2. Tắc đường hô hấp trên

- Tụt lưỡi, lưỡi đè vào thanh môn (hay gặp ở người già, rụng răng, béo, trẻ em).

- Đề phòng đặt tư thế thích hợp, đặt canuyn Mayo.

5.4.3. Trụy tim mạch

Có thể do:

- Thừa CO_2 giai đoạn sau gây mê.
- Mất máu bù chưa đủ.
- Di chuyển không nhẹ nhàng.

Đề phòng là chính.

5.5. Sau mổ

5.5.1. Viêm xẹp phổi: hay gặp ở người già và trẻ em.

5.5.2. Sốt cao xanh xám *(sốt ác tính):* hay gặp ở trẻ em, người có tiền sử bản thân và gia đình có bệnh cơ.

Sau mổ sốt cao 40^0 - 41^{0}C, tím tái, co giật, tăng trương lực cơ, kali máu cao, rất dễ tử vong.

Đề phòng: không để tăng nhiệt độ khi gây mê, nếu dùng thuốc mê họ Halogène cùng với thuốc giãn cơ khí cực và atropin cần theo dõi chặt chẽ.

Điều trị: an thần, hạ nhiệt, chống co giật, thở oxy nếu cần thì hô hấp nhân tạo.

Thuốc dantrolènne là thuốc đặc hiệu tuy nhiên giá thành rất đắt và ở Việt Nam chưa có.

THƯ VIỆN HUBT
TÀI LIỆU PHỤC VỤ THAM KHẢO NỘI BỘ

6. Các thuốc gây tê và biến chứng gây tê

6.1. Phân loại thuốc tê

- Chia hai nhóm chính: + Thiên nhiên: Cocaine
  + Tổng hợp: chia ba nhóm.

6.1.1. Nhóm hydroxy: Đại diện là Benzocain (1900).

6.1.2. Nhóm ester: chia bốn nhóm

6.1.2.1. Ester của acid benzoic

- Pioperocain (Mytacaine).
- Meprilcaine (Oracaine).
- Isobucaine (Kincaine).

6.1.2.2. Ester của acid para amino benzoic

- Novocaine (procaine).
- Tètracain (pontocaine).
- Nonocaine (butethemine).
- Ravocaine (propoxycaine).
- Nesacaine (2 chloroprocaine)

6.1.2.3. Ester của acid meta amino benzoic

- Unacaine (Metabutathamine).
- Primacaine.

6.1.2.4. Ester của acid para ethoxy benzoic

- Intracaine (diethoxyne).

6.1.3. Nhóm khác

6.1.3.1. Nhóm Quinoline

- Dibucaine (Nupercaine) percaine.

6.1.3.2. Nhóm amid

- Xylocaine (lidocaine, lignocaine).
- Mepivacaine (carbocaine).
- Prilocaine (propilocaine, citanest).
- Pyrocaine (Dyncaine) Bupivacaine (Marcaine).

6.1.3.3. Nhóm Cylaine.

THƯ VIỆN HUBT
TÀI LIỆU PHỤC VỤ THAM KHẢO NỘI BỘ

6.2. Các biến chứng do thuốc tê

6.2.1. Nhiễm độc thuốc tê

6.2.1.1. Nguyên nhân

Do liều cao tiêm vào mạch máu, thuốc ức chế thần kinh trung ương làm trung tâm dưới vỏ thoát ức chế gây co giật. ở những người lo âu, nhút nhát, thần kinh dễ bị kích thích thì tai biến dễ xẩy ra vì vậy cần cho thuốc an thần trước khi gây tê.

- Phản ứng của cơ thể đối với thuốc tê tuỳ từng người và phụ thuộc vào:
+ Liều lượng thuốc tê.
+ Đậm độ thuốc tê.
+ Tính chất của thuốc (nhóm ester).
+ Điều kiện toàn thân và yếu tố tinh thần (độ nhạy cảm của bệnh nhân)
+ Độ thấm hút vào máu.
+ Tốc độ tiêm.
+ Khả năng và tốc độ phân huỷ của thuốc.

6.2.1.2. Biểu hiện lâm sàng

- Lúc đầu có triệu chứng kích thích thần kinh trung ương.
+ Nói nhiều, sợ hãi, kích thích, lưỡi có vị tanh.
+ Mạch tăng, huyết áp tăng (do lúc đầu kích thích).
- Sau đó là ức chế thần kinh trung ương.
+ Co giật (do ức chế vỏ).
+ Mạch chậm, yếu (do ức chế dẫn truyền trong tim và giảm co bóp cơ tim).
+ Huyết áp giảm (do giãn mạch và giảm co bóp).
+ Ngáp ngủ hoặc ngủ (tri giác giảm).
+ Nặng có thể rối loạn hô hấp hoặc ngừng thở.
+ Buồn nôn hoặc nôn.
- Có khi triệu chứng ngộ độc xảy ra nhanh quá không có triệu chứng báo hiệu.

** Xử trí chung:*

- An thần: Seduxen 0,2mg/kg tiêm tĩnh mạch.

  Thiopental 1,25% (5mg/kg cân nặng) tiêm chậm tĩnh mạch.
- Hô hấp hỗ trợ với oxy.
- Nếu co giật cho giãn cơ - đặt nội khí quản hô hấp nhân tạo.
- Hồi sức tuần hoàn: bằng dịch truyền, nếu cần cho $CaCl_2$, ephedrin hoặc Adrenaline.

THƯ VIỆN HUBT
TÀI LIỆU PHỤC VỤ THAM KHẢO NỘI BỘ

** Xử trí riêng:*

- Nếu thuốc tê loại prilocaine (citanest) cần cho pneumethylen 10% x 10ml tiêm tĩnh mạch.

** Phòng ngừa:* theo những nguyên tắc:

- Chuẩn bị tâm lý và tinh thần cho bệnh nhân.
- Trong tiền mê dùng Seduxen, barbituric.
- Cho thêm thuốc co mạnh vào thuốc tê.
- Dùng lượng thuốc tê tối thiểu mà đạt được hiệu quả tê.
- Dùng đậm độ thuốc tối thiểu mà đạt được hiệu quả tê.
- Tiêm rất chậm và theo dõi bệnh nhân.
- Trước khi tiêm bao giờ cũng rút piston xem có vào mạch máu không.
- Chọn thuốc thích hợp.

** Xử trí:* Corticoid (100 - 200mg tĩnh mạch).

6.2.2. Dị ứng- phản vệ: chiếm 1% khi gây tê.

- Khi gây tê bệnh nhân lên cơn hơn, phù, viêm mũi, nổi mẩn sốt, nếu dị ứng mạnh có thể tụt huyết áp. Hay xảy ra trên cơ địa dị ứng.
- Có thể xảy ra muộn sau gây tê 12-24 giờ (thường là phù).

Có khi các triệu chứng đột ngột, rầm rộ khi mới tiêm rất ít thuốc bệnh nhân co giật, mất tri giác, mặt tái, mạch chậm, huyết áp tụt.

Xử trí: dùng kháng histamin, corticoid, có thể dùng adrenalin nhỏ dưới lưỡi hoặc truyền tĩnh mạch, truyền dịch, thở oxy hoặc hô hấp nhân tạo.

6.2.3. Biến chứng do thuốc co mạch

- Phụ thuộc phản ứng của từng bệnh nhân.
- Sau khi gây tê: bệnh nhân hồi hộp đánh trống ngực, sợ hãi, lo lắng vật vã, nhức đầu, mạch nhanh huyết áp tăng. Chủ yếu phòng ngừa hơn là điều trị: cho ít thuốc co mạch vào thuốc tê, thường dùng tỷ lệ 1/200.000 ÷ 1/400.000.

6.2.4. Phản ứng tại chỗ của dung dịch thuốc tê

- Nhiễm trùng.
- Kích thích tại chỗ do thuốc không đẳng trương, quá hạn, pH thấp, khi đó tại vùng gây tê nóng rát như bỏng.

Đề kháng tại chỗ giảm, vết mổ lâu lành do nuôi dưỡng kém.

6.3. Các kỹ thuật gây tê

- Gây tê tại chỗ được giới thiệu lần đầu tiên trong thực hành năm 1884 bởi Koller. Từ đó đến nay nhiều kỹ thuật gây tê được nghiên cứu và cải tiến

THƯ VIỆN HUBT
TÀI LIỆU PHỤC VỤ THAM KHẢO NỘI BỘ

không ngừng. Nó trở thành một trong các phương pháp vô cảm trong ngoại khoa, hơn thế nữa nó còn có tác dụng để giảm đau sau mổ và đau mạn tính.

- Các kỹ thuật gây tê có thể được chia ra như sau:

+ Gây tê bề mặt.

+ Gây tê tại chỗ - gây tê lớp.

+ Gây tê vùng.

+ Gây tê trong xương.

+ Gây tê tĩnh mạch.

+ Gây tê ngoài màng cứng (NMC), gây tê NMC qua khe xương cùng.

+ Gây tê tuỷ sống.

+ Gây tê các thân thần kinh. Các thuốc tê thường dùng để gây tê.

a. Các ester của acid para amino benzoic: novocaine, tetracain (pontocaine).

b. Nhóm có amid: xylocaine (lignocaine, lydocaine), trong họ amid còn có: Bupivacaïne (Marcaine), Mepivacaine.

6.3.1. Gây tê tại chỗ và gây tê từng lớp

- Định nghĩa:

a. Gây tê tại chỗ là bơm thuốc tê ngay vào vùng định mổ, thuốc tê ngấm đến đâu thì tê đến đó. Nó khác với gây tê bề mặt ở chỗ nó không những làm tê ngọn thần kinh, mà tê cả nông và sâu.

b. Gây tê từng lớp cũng là một loại gây tê tại chỗ nhưng không phải chỉ tê một lớp nào đó, mà lần lượt tê từ nông đến sâu và gây tê tất cả các lớp để mổ trong sâu.

- Phương pháp Visnhepski là phương pháp gây tê từng lớp thường dùng.
- Nguyên tắc gây tê của Visnhepski:

1. Mũi kim đi trước mũi dao.
2. Đi từng lớp từ nông đến sâu.
3. Lợi dụng sự đàn hồi của cân, mạc để đẩy thuốc đi xa.
4. Tôn trọng thời gian tác dụng và lan toả của thuốc tê.

- Dung dịch Visnhepski:

Novocaine	2,5g
NaCl	5gr
KCl	0,005g
Adrenalin	0,005g (5mg)

Nước cất vừa đủ 1 lít.

THƯ VIỆN HUBT
TÀI LIỆU PHỤC VỤ THAM KHẢO NỘI BỘ

Ta thấy trong dung dịch này có một số chất điện giải để nó tương đối giống dịch gian bào nên thuốc không kích thích tại chỗ, có thể tiêm một khối lượng lớn.

- Ngoài ra có thể dùng các thuốc tê ở các nồng độ khác nhau:

Xylocaine: 0,25%, 0,5%, 1%, 2%, 5%...

Novocaine: 0,25%, 0,5%, 1%.

Bupivacaine (Marcain) 0,25%, 0,5%...

Chỉ định:

+ Để mổ phần mềm.
+ Để mổ ở một số bệnh hàm mặt, thoát vị bẹn, thoát vị đùi kyst dưới da, các phẫu thuật ngón chân, tay, nhổ răng, tiết niệu, tai mũi họng, mắt.
+ Để nắn xương.

Chỉ định tương đối: dùng gây tê trong:

+ Phẫu thuật ở bụng (vì đòi hỏi co kéo, mềm cơ).
+ Một số phẫu thuật lớn.

Chống chỉ định:

+ Bệnh nhân không chịu được hay dị ứng với thuốc tê.
+ Tác dụng vào vùng nhiễm trùng (vì tác dụng thấp và đưa vi khuẩn đi xa).
+ Có hoại thư sinh hơi.

6.3.2. Gây tê vùng gây tê đám rối thần kinh cánh tay

a. Giải phẫu: đám rối thần kinh cánh tay cấu tạo bởi nhánh nguyên phát từ C5, C6, C7, C8 và D1 (T1). Ngoài ra còn có nhánh D2; D3; đôi khi D4.

- Đám rối thần kinh cánh tay đi giữa cơ bậc thang giữa và bậc thang trước rồi vắt qua mặt trên xương sườn 1, dưới xương đòn đi vào đỉnh nách.

- Đám rối thần kinh cánh tay nằm trong bao nách và có liên quan với động mạch và tĩnh mạch dưới đòn. Lúc đầu ở trên sau đó ở ngoài động mạch và tĩnh mạch dưới đòn.

b. Chỉ định gây tê:

- Để mổ, cắt đoạn chi trên.
- Để nắn khớp vai, khớp khuỷu.

c. Chống chỉ định:

- - Vùng chọc kim bị viêm nhiễm hoặc ung thư.

d. Kỹ thuật:

THƯ VIỆN HUBT
TÀI LIỆU PHỤC VỤ THAM KHẢO NỘI BỘ

- Về chuẩn bị bệnh nhân (như phần chuẩn bị).
- Có bốn đường chính vào đám rối thần *kinh cánh tay để gây tê:*

+ Đường cạnh cột sống (Kappis).
+ Đường nách (Hirschel) đường này ngày nay người ta cải tiến ra kỹ thuật chọc cạnh động mạch và chọc xuyên qua động mạch nách.
+ Đường dưới xương đòn (Louisbazy).
+ Đường trên xương đòn (Kulen Kampf).

** Phương pháp gây tê qua đường trên xương đòn:*

- Để bệnh nhân nằm ngửa, tay xuôi theo thân, đầu quay sang bên đối diện, kê vai bên định chọc kim gây tê.
- Điểm chọc kim: là điểm 1cm ngoài điểm giữa xương đòn cắt một đường trên xương đòn 1cm - hoặc góc tạo bởi tĩnh mạch cổ nông và bờ trên xương đòn.
- Kim tiêm bao giờ cũng phải lắp với bơm tiêm có thuốc tê. Chọc kim vào bờ trên xương sườn 1. Khi gặp bờ trên xương sườn 1, nhấc kim lên khoảng 0,5cm. Rút nhẹ pistông, nếu không có máu thì bơm thuốc. Thường tác dụng tê khoảng 15 -20 phút sau khi bơm thuốc.
- Thuốc tê và liều lượng:

Xylocaine 2%: 6 - 8mg/kg trọng lượng.

Marcain 0,5%: 1 - 2mg/kg trọng lượng.

- Thời gian tác dụng của thuốc tê một liều đầu khoảng 60 đến 90 phút.

Muốn kéo dài thời gian tê dùng nhiều liều cách quãng. Pha thêm thuốc co mạch (adrenalin 1/200.000).

- Biến chứng:

+ Chọc kim vào mạch máu, tiêm thuốc liều cao sẽ gây ngộ độc.
+ Thuốc tê ngấm vào khoang ngoài màng cứng ở cổ gây liệt hô hấp.
+ Tràn khí màng phổi.
+ Liệt thần kinh (thường là hồi phục).

6.3.3. Gây tê trong xương

- Cơ sở lý luận của thực nghiệm:

Khi garo chi rồi tiêm xanh methylen vào đầu xương xốp thấy xanh methylen thấm cả ra phần mềm và da. Người ta đã thấy rằng sau khi tiêm thuốc theo các tĩnh mạch sâu ra ngoài xương rồi đi về phía gốc chi và từ đó sẽ lan toả ra các phần mềm ở nông. Thời gian từ lúc tiêm đến khi thuốc ra phần mềm khoảng 3 phút.

- Phương tiện để gây tê:

+ Bơm tiêm 20ml, kim gây tê trong xương dài 6cm đường kính 1mm, có nòng thông để chọc qua xương xứng.

THƯ VIỆN HUBT
TÀI LIỆU PHỤC VỤ THAM KHẢO NỘI BỘ

+ Garo.

- Chọn nơi đặt garo cần chú ý đặt phía trên chỗ mổ, vùng có nhiều cơ, trên cái xương định chọc kim.

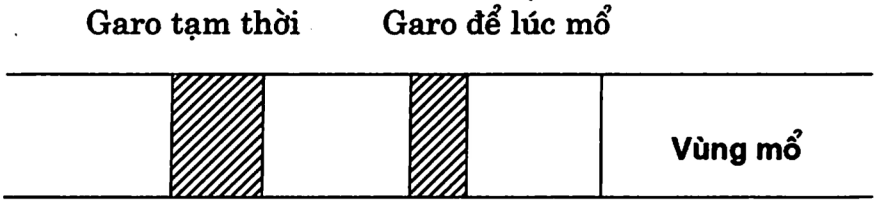

- Chọn nơi chọc kim gây tê.
- Chi trên:
+ Lồi cầu xương cánh tay.
+ Mỏm khuỷu.
+ Mỏm dưới xương quay về phía mu tay.
+ Mỏm dưới xương trụ.
+ Đầu các xương đốt bàn tay.
- Chi dưới:
+ Lồi cầu xương đùi.
+ Hai mắt cá (mắt cá ngoài hay dùng).
+ Đầu trên xương chày (mâm chày trong là tốt nhất).
+ Xương gót (mặt ngoài).
+ Đầu xương đốt bàn thứ nhất.
- Lượng thuốc tê: với dung dịch visnhepski, novocain 0,25%.
- Chi trên:
+ Bàn và cổ tay 50 - 70ml.
+ Cẳng tay 80 - 100ml
+ Khuỷu tay 60 - 80ml.
- Chi dưới:
+ Bàn và cổ chân 70 - 90ml
+ Đầu gối 80 - 100ml.
+ Đùi 150 - 200ml.

Với xylocain chỉ nên dùng khoảng 5mg/kg trọng lượng cơ thể.

- Biến chứng:

THƯ VIỆN HUBT
TÀI LIỆU PHỤC VỤ THAM KHẢO NỘI BỘ

+ Nhiễm độc thuốc tê (do garo không chặt, tháo garo nhanh).

+ Liệt chi tạm thời do garo, buốt chỗ garo.

- Chỉ định:

+ Các phẫu thuật ở cách gốc chi 10cm.

+ Bệnh nhân trên 5 tuổi.

+ Phẫu thuật ngắn dưới 1 giờ.

6.3.4. Gây tê tĩnh mạch

- Về bản chất gây tê tĩnh mạch giống gây tê trong xương nhưng cần kim gây tê tĩnh mạch, tốt nhất luồn polyte rồi quấn garo để ép dồn máu.

- Chọn nơi đặt garo phía trên chỗ mổ về hướng gốc chi đặt garo dồn ép máu về gốc chi - rồi mới đặt garo lưu trong quá trình mổ.

- Chọn tĩnh mạch ở phía ngọn chi, tiêm hoặc luồn polyten.

- Thuốc dùng:

+ Dung dịch visnhepski, nococain 0,25%.

+ Xylocain 0,25%, 0,5% hoặc 1%.

- Liều lượng: tuỳ thuộc vị trí đặt garo ví dụ với dung dịch visnhepski.

+ Chi trên: nếu garo 1/3 giữa cánh tay cho 120ml.
1/3 giữa cẳng tay cho 60 ÷ 50ml.

+ Chi dưới: Garo 1/3 dưới cẳng chân cho 120 - 150ml.
Garo 1/3 dưới đùi cho 150 - 200ml
Garo 1/3 giữa đùi 200 - 250ml

+ Với xylocaine 0,25%: Chi trên 80 - 100ml
Chi dưới 160 - 200ml.

Thực tế với chi trên nếu garo 1/3 dưới cẳng tay có thể dùng dung dịch Xylocain 2% x 20 ÷ 15ml.

* *Chú ý:* các tĩnh mạch có đường kính nhỏ hơn 2mm không có van, tĩnh mạch lớn hơn có van, khi bơm thuốc áp lực mạch sẽ thắng được van lúc đó bệnh nhân sẽ hơi choáng váng (do phản xạ).

- Biến chứng: như gây tê trong xương.

- Chỉ định: để mổ các chi với thời gian ngắn (1 giờ).

Kết luận: việc gây mê và gây tê vùng trong mổ đòi hỏi phải đánh giá chính xác tình trạng bệnh nhân để có chỉ định cho thích hợp. Đặc biệt cần chú ý khi bệnh nhân ở tình trạng sốt nặng, là người già, trẻ em và người có bệnh phối hợp.

THƯ VIỆN HUBT
TÀI LIỆU PHỤC VỤ THAM KHẢO NỘI BỘ

6.3.5. Gây tê bề mặt

a. Gây tê bề mặt da

- *Thuốc dùng:* kelen (chlorua dethyl) $C_2H_4CL_2$ là dung dịch không màu. Sôi ở 12,5^{0}C. Ở 20^{0}C tỷ trọng là 0,921 hơi chlorua dethyl tỷ trọng là 2,28.

- *Cơ chế tác dụng:* nhờ nhiệt độ sôi thấp (12,5^{0}C) nên tốc độ bốc hơi nhanh mang theo nhiệt ở da đi mà cơ thể không điều hoà kịp vì vậy nhiệt độ hơi nước ở không khí xung quanh vùng đó và nước ở da hạ xuống nhanh, nước đông lại gây tê cóng các ngọn thần kinh cảm giác.

- *Cách dùng:*

+ Từ khi xì vào da sau 1-2 phút sẽ tê, không xì nữa chỉ 1-2 phút sẽ hết tê vì vậy chỉ làm khi phẫu thuật viên đã sẵn sàng mổ.

+ Mức độ tê chỉ sâu 5mm nên chỉ dùng cho các phẫu thuật nông ở da, thời gian ngắn (trích nhọt, cắt thịt thừa sinh thiết).

- *Biến chứng:* hầu như không có biến chứng. Nhưng cần chú ý kelen còn là thuốc mê nên không dùng gây tê ở vùng họng hầu.

b. Gây tê bề mặt niêm mạc

- Thuốc dùng:

+ Xylocaine 2%, 5%, 10%.
+ Dicaine 1%
+ Thiocaine 1%
+ Percaine 0,02%
+ Dung dịch Bonin gồm: Cocain, Acid phenic, Meto (Lượng như nhau).

- Carcain 0,25% - 0,5%.
- Citanest 4%
- Cocain 2%

- *Cách dùng:*

+ Dùng bông tẩm thuốc tê thấm lên bề mặt niêm mạc.
+ Phun thành bụi (gây tê đặt NKQ).
+ Nhỏ giọt (mắt).

- *Biến chứng:* chủ yếu là ngộ độc thuốc tê.

6.3.6. Gây tê các dây thần kinh

- Thực tế là một phương pháp gây tê vùng nhưng có chọn lọc vào từng vùng chi phối của các dây thần kinh.

THƯ VIỆN HUBT
TÀI LIỆU PHỤC VỤ THAM KHẢO NỘI BỘ

- Chi trên:

+ Thần kinh quay.

+ Thần kinh trụ.

- Chi dưới:

+ Thần kinh đùi.

+ Thần kinh hông to.

6.3.7. Gây tê ngoài màng cứng

a. Định nghĩa

Gây tê ngoài màng cứng (NMC) là đưa thuốc tê vào khoang NMC làm tê các rễ thần kinh tuỷ sống qua nó, từ đó gây tê các vùng ở ngoại biên phụ thuộc các dây thần kinh này (Vì vậy thực chất là gây tê vùng).

1885: Corning làm trên chó.

1921: Pager áp dụng trên lâm sàng.

b. Giải phẫu khoang NMC

- Từ da vào khoang NMC phải qua các lớp: da, tổ chức dưới da, dây chằng sau gai, dây chằng liên gai, dây chằng vàng, khoang NMC.

- Qua mỗi lớp đều gặp sức cản khác nhau, nhất là ở da rồi đến dây chằng vàng.

- Khoang NMC nằm giữa dây chằng vàng và màng cứng từ lỗ chẩm đến khe xương cùng. Màng cứng tận cùng ở đốt cùng 2 nhưng khoang NMC tận cùng ở khe xương cùng (hiatus) cách đỉnh xương cụt khoảng 5cm.

- Thể tích khoang NMC = 115 - 275 ml (người lớn). Ở một số bệnh nhân ở lỗ chẩm màng cứng không dính hoàn toàn nên khoang NMC tuỷ sống thông với khoang NMC trên não.

c. Chuẩn bị bệnh nhân

1. Khám kỹ bệnh nhân: cột sống, đốt sống, mạch, huyết áp (HA ≤ 90mg Hg không nên gây tê NMC).

2. Vệ sinh toàn thân: đặc biệt vùng lưng, chỗ định chọc kim.

3. Nhịn ăn, uống như các phẫu thuật khác.

4. Chuẩn bị về tâm lý tinh thần.

5. Chuẩn bị về thuốc:

+ Tối hôm trước và sáng hôm mổ nên cho gardenal.

+ Tiền tê: atropin 0,01mg/kg cân nặng, dimedrol 0,05mg/kg cân nặng.

THƯ VIỆN HUBT
TÀI LIỆU PHỤC VỤ THAM KHẢO NỘI BỘ

d. Chỉ định

- Phẫu thuật dưới cơ hoành nhưng ngoài ổ bụng: tiết niệu, phụ khoa, đáy chậu, chi dưới.
- Mổ các cơ quan trong ổ bụng (chỉ tương đối).
- Phẫu thuật lồng ngực (không tốt lắm). Gây tê NMC + giãn cơ + hô hấp nhân tạo.
- Phẫu thuật đầu, cổ, chi trên (không nên làm).

e. Chống chỉ định

- Nhiễm trùng da vùng lưng.
- Nhiễm khuẩn huyết.
- Huyết áp tối đa ≤ 90mgHg.
- Mạch < 60 lần/phút mà dùng atropin mạch không lên.
- Đang shock (vì huyết áp còn giữ được chỉ là cơ chế tự bảo vệ).
- Dị ứng thuốc tê.
- Dị dạng cột sống.
- Lao cột sống.
- Có suy hô hấp.
- Không có phương tiện hô hấp nhân tạo.
- Rối loạn đông máu.
- Đang dùng thuốc chống đông máu.

f. Kỹ thuật

1. Người gây mê:

- Rửa tay, mặc áo đi găng như phẫu thuật viên.
- Tự mình kiểm tra lại các thuốc và phương tiện.

2. Tư thế bệnh nhân:

- Nằm cong lưng tôm (đầu cúi, lưng cong, đùi gấp vào bụng, cẳng chân gấp vào đùi, hai tay ôm đầu gối).
- Ngồi trên bàn, để chân xuống một ghế đẩu, kiểu này dễ xác định đốt sống nhưng dễ ngã, cần có một người phụ giúp bệnh nhân.

3. Sát trùng da:

Dùng cồn iod rồi cồn trắng 70^0 cho sạch iod hoặc dùng Betadin.

4. Xác định đốt sống:

Có năm mốc (theo thứ tự giá trị).

- Đường nối hai mào chậu phía lưng đi qua khe đốt L4 - L5 (có trường hợp qua thân đốt L4).
- Đốt sống 12, mạng xương sườn 12.

THƯ VIỆN HUBT
TÀI LIỆU PHỤC VỤ THAM KHẢO NỘI BỘ

- Nếu bệnh nhân ngồi thẳng hai tay xuôi theo thân. Kẻ một đường ngang cực dưới hai xương bả vai, đường này sẽ đi ngang qua khe đốt D8 - D9 (T8 - T9).

- Đường nối liền đầu trong của gờ xương bả vai hai bên sẽ đi ngang dưới mỏm gai của D3 (D3 - D4).

- Khi bệnh nhân ngồi đầu cúi tối đa thì mỏm gai sống nhô cao nhất là C7.

5. Chọn vị trí chọc kim:

Cắt vú: D4 - D6	Chi dưới: L3 - L4 - L5
Lồng ngực: D7 - D8	Bộ phận sinh dục: L1 - L2
Bụng trên: D8 - D9	Tuyến tiền liệt: L2 - L3
Bụng dưới: D10 - D11	Đáy chậu: L3 - L4
Thận niệu quản: D12 - D11	

(Phần này chỉ tham khảo).

Như vậy không bao giờ lên quá D4 vì:

+ Trường hợp màng cứng dính qua lỗ chẩm không hoàn toàn thì thuốc lên não sẽ nguy hiểm.
+ Khoang NMC ở trên hẹp nên dễ chọc vào khoang dưới nhện và tuỷ sống.
+ Thuốc tê lên cao tác động vào thần kinh hoành gây liệt hô hấp.

- Thực tế không đòi hỏi chính xác đến như vậy vì khi bơm thuốc vào trong khoang liên đốt nào, thuốc sẽ lan toả lên trên và xuống dưới.

- Chọc kim giữa D4 D5, có thể mổ lồng ngực (trừ màng ngoài tim phải thêm thuốc tê vào màng tim).

D7 - D8 để mổ các cơ quan ở bụng trên.

D10 - L1 để mổ bụng dưới, các cơ quan tiết niệu.

L2 - L3 để mổ các cơ quan tiết niệu thấp (tuyến tiền liệt, bàng quang, chi dưới).

- Đơn giản hơn chỉ cần 2 điểm ở lưng (mổ cao), ở thắt lưng (mổ thấp) rồi điều khiển thuốc lan toả:

+ Thay đổi tư thế.
+ Luồn polyten rồi bơm thuốc (còn có tác dụng giảm đau sau mổ).

6. Thuốc tê và liều lượng thuốc tê:

1. Xylocain:

Dưới 18 tuổi dùng dung dịch	1 - 1,5%	6mg/Kg
Trên 18 tuổi → 70 tuổi	2%	8mg/Kg
70 - 80 tuổi	1,5%	200 - 250mg (tổng liều)
80 - 90 tuổi	1%	150mg (tổng liều)

2. Novacain: dung dịch dùng giống xylocain, liều lượng (mg) gấp rưỡi đến 2 lần xylocain.

THƯ VIỆN HUBT
TÀI LIỆU PHỤC VỤ THAM KHẢO NỘI BỘ

3. Dicain: 3%: 100mg + 33ml huyết thanh mặn 9‰.

10 - 18 tuổi	15ml
18 - 50 tuổi	20 - 25ml
> 50 tuổi	cứ 5 tuổi bớt 2 ml.

4. Pontocain 5%: Người lớn 10 - 15ml.

Có thể dùng: Pontocain 5% + Gelatin 5% + Adrenalin 1/100.000 với liều như trên có thể gây tê được 6 tiếng.

*Chú ý: k*hi hết thời gian tê tuyệt đối nếu phẫu thuật cần co kéo nhiều nên bổ sung thêm bằng các thuốc giảm đau trung ương thì thời gian tê có thể kéo dài (90 phút - 120 phút).

5. Bupivacain (Marcain): 1,5 - 2mg/Kg.

6. Levobupivacain: 1,5 - 2mg/Kg.

g. Tai biến

1. Đưa thuốc tê vào khoang dưới nhện: do chọc thủng màng cứng, dị dạng nón cùng kim nhỏ nước não tuỷ không ra, luồn polyten thủng màng cứng.

- Lâm sàng:

+ Sớm nhất bệnh nhân ngừng thở hoàn toàn, môi mặt tái nhợt.

+ Mất tri giác hoàn toàn.

+ Mạch không bắt được, huyết áp không đo được.

- Xử trí:

+ Hô hấp nhân tạo với O_2 ngay.

+ Nếu huyết áp < 70mmHg cho:

- Truyền huyết thanh mặn 9/1000 + 3g $CaCl_2$ nhỏ giọt.
- Ephedrin 10 - 60 mg hoặc adrenalin 1mg (pha truyền tĩnh mạch).
- Cafein 1 đến 5 ống (tĩnh mạch).

+ Nếu mạch chậm < 60 lần/phút thì cho atropin (Tĩnh mạch cho tới khi mạch ≥ 80 lần/phút thì thôi).

** Đề phòng:*

- Thử test nhiều lần, tôn trọng liều thử (bằng liều gây tê tuỷ sống, xylocain: 2mg/Kg chờ 5 phút).

- Hút piston trước khi bơm thuốc.

- Trong quá trình bơm thuốc tê phải giữ kim cố định tuyệt đối.

- Không dùng polyten cứng quá và phải thử trước.

THƯ VIỆN HUBT
TÀI LIỆU PHỤC VỤ THAM KHẢO NỘI BỘ

- Không dùng kim đầu quá nhọn.

2. Tụt huyết áp.

3. Thở yếu hoặc ngừng thở.

4. Rét run.

5. Co giật, do nhiễm độc thuốc tê Nhẹ: Seduxen 0,2mg/kg (Tm)

Nặng: Thiopental 1,25% - 20ml.

6. Mạch chậm.

7. Nhức đầu.

8. Buồn nôn, nôn: cần kiểm tra huyết áp.

9. Đau lưng: (1/400) do dùng kim to.

10. Liệt thần kinh: thuốc tê biến chất: pH thấp (coi như acid huỷ hoại thần kinh), đưa iod vào, nhầm thuốc ($CaCl_2$) (6 tháng hồi phục nhanh, 6 tháng đến 2 năm: chậm, > 2 năm: không hồi phục).

11. Nấc: khi mổ hoặc hậu phẫu do cường phó giao cảm hoặc dạ dày đầy hơi dẫn đến kích thích cơ hoành.

12. Bí đái: đặt sonde 1-3 ngày sẽ hết.

13. Viêm màng não tuỷ:

- Do bệnh nhân có nhiễm trùng.
- Do thủ thuật không vô trùng.

14. Thủng động mạch hoặc tĩnh mạch nhỏ: khi chọc kim hoặc luồn polyten sẽ có máu chảy ra. Xử trí: lùi kim lại, bơm rửa đến khi ra dịch trong, chờ một lúc rồi bơm thuốc tê, nếu không được thì chuyển phương pháp khác.

15. *Đứt polyten trong màng cứng:* do rút ngược polyten.

h. Ưu điểm

- Tê tốt, tê sâu.
- Vùng mổ ít chảy máu, khô sạch.
- Bệnh nhân tỉnh, có thể bảo bệnh nhân phối hợp với phẫu thuật viên, dễ phát hiện tai biến (do thuốc, truyền máu).
- Ruột nằm im khi mổ, nhu động ruột trở lại nhanh.
- Hậu phẫu nhẹ nhàng.
- Không độc cho gan, thận (bệnh tim, bệnh gan, ure huyết cao có thể gây tê NMC).
- Ở bệnh nhân cao huyết áp có thể dùng liều nhỏ rải rác.

THƯ VIỆN HUBT
TÀI LIỆU PHỤC VỤ THAM KHẢO NỘI BỘ

- Thuận tiện cho công tác lưu động.

i. Nhược điểm

- Kỹ thuật khó.
- Tạo ra những vùng tê không cần thiết.
- Bệnh nhân sợ, cần cho tiền mê nhẹ.
- Đòi hỏi thận trọng khi di chuyển bệnh nhân.
- Gây tụt huyết áp.
- Liều lượng thuốc tê cao (4 lần tê tuỷ sống, dễ nhiễm độc, tốn thuốc).
- Còn cảm giác đụng chạm.
- Không ức chế hết cảm giác ở ổ bụng (khi mổ thấp lôi kéo ruột thừa bệnh nhân tức vùng thượng vị).
- Cảm giác tức không hết (chèn meche, gạc bệnh nhân khó chịu).

6.3.8. Gây tê tuỷ sống

a. Một vài điểm về sinh lý

- Khi chọc dò tuỷ sống:

+ Áp lực nước não tuỷ bị hạ do:
  - Một số nước não tuỷ (NNT) bị chảy ra ngoài.
  - Màng cứng đàn hồi cứng, nên khi rút kim ra nó không bịt kín lỗ làm cho NNT ra khoang NMC. Bình thường áp lực NNT là 12 cmH_20.

+ Áp lực NNT hạ nhiều hay ít do:
  - Lượng NNT mất.
  - Lỗ chọc kim to hay bé.
  - Chênh lệch áp lực giữa khoang NMC và khoang dưới nhện.

+ Phản ứng của cơ thể khi mất một lượng NNT:
  - Nếu phản ứng của đám rối nhên kém, thời gian phục hồi lâu.
  - Nếu đám rối nhện bị kích thích sẽ tăng tiết làm tăng áp lực sọ.

+ Động tác chọc dò ít nhiều gây ra sung huyết màng cứng (gây nhức đầu)

- Hiện tượng khuyếch tán của thuốc phụ thuộc vào các yếu tố sau:

+ Quy luật chung của hai chất lỏng khi hoà vào nhau:
  - Ở nhiệt độ 37^0C thuốc khuyếch tán nhiều nhất.
  - Số lượng nước não tuỷ (nhiều thì khuyếch tán kém).

THƯ VIỆN HUBT
TÀI LIỆU PHỤC VỤ THAM KHẢO NỘI BỘ

- Đậm độ thuốc (cao thì khuyếch tán tăng).
- Tỷ trọng thuốc (tỷ trọng NNT 1,003 - 1,009).

- Chú ý: khi bệnh nhân nằm ngang hoàn toàn điểm cao nhất của cột sống mà thuốc tê tỷ trọng thấp đọng lại là L_3, điểm thấp nhất mà thuốc tê tỷ trọng đọng lại là D_5.

- Ảnh hưởng của gây tê tuỷ sống:

+ Một phần nhỏ thuốc tê ngấm vào tuỷ sống nhưng số lượng này không đủ cắt ngang tuỷ sống về mặt sinh lý.

+ Thuốc tê ngấm vào các rễ thần kinh từ chỗ xuất phát đến lỗ liên đốt.

+ Kết quả gây tê sẽ ức chế thần kinh giao cảm, phó giao cảm, cảm giác, vận động và mất các phản xạ tuỷ ở vùng tuỷ sống bị phong bế.

b. Chuẩn bị bệnh nhân

Như gây tê NMC.

c. Phương tiện

Giống như gây tê NMC, nhưng khác là cần kim nhỏ, cứng, mũi nhọn (thường dùng số 24, 25, 26... vì kim nhỏ thì ít gây thoát dịch não tuỷ và tổn thương màng cứng nên ít nhức đầu).

- Thuốc tê (nếu pha với adrenalin 1/200.000 thời gian tê tăng gấp rưỡi): Tác dụng:

Novocain	tỷ lệ	5%	1,010 x 2ml	90 phút
Percain		5%	1,0016 x 1ml	2 - 4 giờ
Entocain		1%	1,007 x 1,6ml	90- 20 phút
Xylocain		5%	1,007 x 2ml	120 phút
		1%	1,007 x 5ml	60 – 90 phút

- Marcain (Bupivacain): 0,5% - 0,25 - 0,3mg/Kg, chú ý với người Việt Nam tổng liều không được quá 15mg.

- Levobupivacain 0,5%: 0,2 - 0,3mg/Kg.

- Ngoài ra còn dùng dolargan để gây tê tuỷ sống, liều lượng 1mg - 1,4mg/Kg (tuỳ kinh nghiệm người làm, thường dùng 1,2mg/Kg).

d. Kỹ thuật

1. Tư thế bệnh nhân: như gây tê NMC.

2. Vô trùng, sát trùng và xác định đốt sống: như gây tê NMC.

3. Chọc dò tuỷ sống: đến khi có nước não tuỷ chảy ra thì bơm thuốc tê cũng có có thể gây tê liên tục (luồn polyten), lúc đó liều sau bằng 2/3 liều đầu, ở Việt Nam chưa nên làm vì không đủ phương tiện.

THƯ VIỆN HUBT
TÀI LIỆU PHỤC VỤ THAM KHẢO NỘI BỘ

4. Lâm sàng hiện tượng tê và phản xạ :

- Sau khi tiêm thuốc tê vài phút bệnh nhân tê ngay. Nếu tê thấp bệnh nhân có cảm giác kiến bò ở hai chi dưới, mất cảm giác, mất phản xạ gân bánh chè và phản xạ da bìu.

- Cảm giác mất dần từ tầng sinh môn, vùng xương cùng cụt, hai mông - bìu, âm hộ, phía trên sau mặt đùi, cẳng chân bàn chân, mặt trước trong đùi, hạ vị, mất phản xạ da bụng rồi mất vận động, sâu nữa sẽ giãn cơ tròn.

- Sau khi tê vài phút sẽ xuất hiện tụt huyết áp.

- Sau khi tụt huyết áp sẽ xuất hiện triệu chứng co mạch bù trừ ở vùng không tê nên mầu sắc da không hồng hào.

e. Tai biến

- Nhìn chung như gây tê ngoài màng cứng:

+ Tụt huyết áp, mạch chậm.

+ Thiểu năng hô hấp.

+ Buồn nôn, nôn.

+ Bí đái.

+ Nhức đầu.

Điều trị dùng xanh methylen 5% 2 - 3ml tiêm tĩnh mạch 2 - 3 phút.

Cafein: 0,25mg (Tĩnh mạch).

$MgSO_4$ 50g % x 5ml.

Vitamin B_1 50-100mg + Vitamin PP 100mg/24 giờ.

+ Viêm màng não dẫn đến liệt thần kinh sọ do VMN, dính màng não tuỷ.

+ Tổn thương tuỷ do chấn thương, chèn ép, dùng thuốc tê hỏng gây liệt.

+ Rối loạn cơ tròn.

17 quy tắc đề phòng biến chứng:

1. Chọn kim nhỏ đủ cứng (Gauge 24, 25...).
2. Khi chọc, và bơm thuốc phải giữ kim chắc.
3. Không để nước não tủy chảy ra nhiều quá.
4. Kim, bơm tiêm, piston phải vừa khít nhau (không mất thuốc).
5. Không bơm thuốc vào và hút ra nhiều lần.
6. Bù khối lượng tuần hoàn tốt.
7. Cho ngửi oxy.
8. Nắm vững tỷ trọng thuốc tê trước khi dùng để điều khiển tê.

THƯ VIỆN HUBT
TÀI LIỆU PHỤC VỤ THAM KHẢO NỘI BỘ

9. Trước khi bơm thuốc phải hút thử.

10. Sẵn sàng phương tiện cấp cứu hô hấp và tuần hoàn.

11. Theo sõi sát bệnh nhân (hô hấp, huyết áp, vùng tê).

12. Thay đổi tư thế bệnh nhân nhẹ, khi còn tác dụng tê để nằm tại giường 3 giờ - 5 giờ sau khi hết tê.

13. Tiền tê phải có atropin.

14. Trong khi mổ không nên bàn chuyện ảnh hưởng đến bệnh nhân.

15. Thuốc và dụng cụ phải vô trùng.

16. Kiểm tra thuốc trước khi dùng.

17. Khi mổ nội tạng cần phong bế thêm bằng thuốc tê.

f. Chỉ định (Như gây tê NMC)

g. Chống chỉ định (Như gây tê NMC)

h. Ưu điểm (Như gây tê NMC)

i. Nhược điểm (Như gây tê NMC)

III. TÀI LIỆU THAM KHẢO

1. Bài giảng Gây mê hồi sức - Nhà xuất bản Y học 2002.
2. Michael F.Mulroy, Regional anesthesia - an illustrated proceducal guide - second edition 1996.

THƯ VIỆN HUBT

TÀI LIỆU PHỤC VỤ THAM KHẢO NỘI BỘ