BỘ Y TẾ

GIẢI PHẪU NGƯỜI

TẬP 3

HỆ THẦN KINH - HỆ NỘI TIẾT

Chủ biên: GS. TS. BS. TRỊNH VĂN MINH

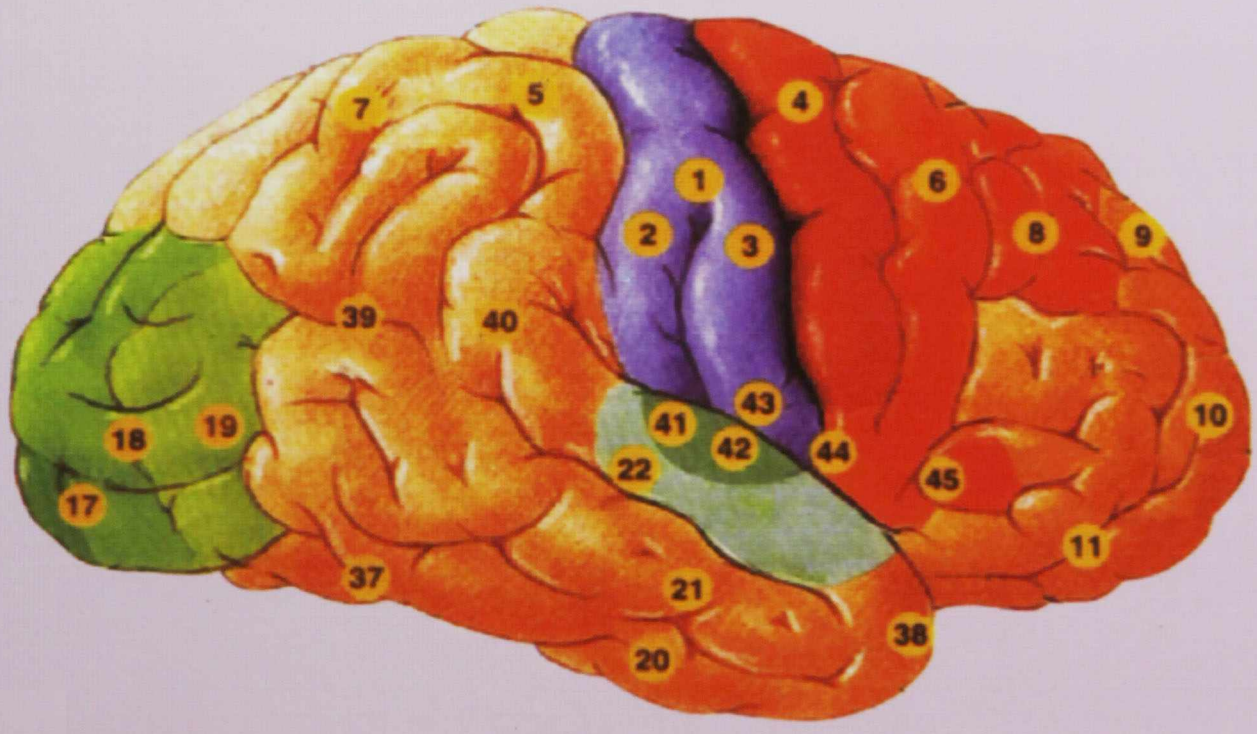

NHÀ XUẤT BẢN GIÁO DỤC VIỆT NAM

GIẢI PHẪU NGƯỜI

Tập III

HỆ THẦN KINH – HỆ NỘI TIẾT



" Lao động là tài nguyên của đất nước. Trí óc là tài sản của con người ".
" Xã hội tiến hay lùi là nhờ biết hay không biết đào tạo, sử dụng,
và tôn trọng những nguồn tài nguyên đó? "

Trịnh Văn Minh

" L'homme n'est qu'un roseau, le plus faible de la nature,
mais un roseau pensant ".

" Con người chỉ là một cây sậy, yếu ớt nhất trong thiên nhiên,
nhưng là một cây sậy biết suy tư ".

Pascal

BỘ Y TẾ

GIẢI PHẪU NGƯỜI

TẬP III

HỆ THẦN KINH – HỆ NỘI TIẾT

MÃ SỐ: Đ01.Y01W

NHÀ XUẤT BẢN GIÁO DỤC VIỆT NAM

Chỉ đạo biên soạn:

VỤ KHOA HỌC VÀ ĐÀO TẠO – BỘ Y TẾ

Chủ biên:

GS.TS.BS. TRỊNH VĂN MINH

Nguyên GS Bộ môn Giải phẫu Trường Đại học Y Hà Nội

Tham gia biên soạn:

GS.TS.BS. TRỊNH VĂN MINH

- Hệ thần kinh trung ương.
- Hệ thần kinh tự chủ, hay
  Phần tự chủ của hệ thần kinh ngoại biên.
- Hệ nội tiết.
- Thiết kế và hiệu đính toàn tập.

PGS.TS. BS. NGUYỄN VĂN HUY

- Các dây thần kinh sọ.
- Cấp máu cho hệ thần kinh trung ương.
- Màng não tuỷ và dịch não tuỷ.

Sách có sử dụng tranh hình của các tác giả trong nước và ngoài nước.

LỜI GIỚI THIỆU

Để không ngừng nâng cao chất lượng đào tạo nguồn nhân lực y tế, ngoài việc tổ chức biên soạn và xuất bản các sách và tài liệu giảng dạy Đại học, Cao đẳng, Trung cấp, Bộ Y tế còn quan tâm đến các sách giáo khoa, chuyên đề và tham khảo ở trình độ cao, phục vụ đào tạo đại học, sau đại học và đào tạo liên tục cán bộ ngành Y đã ra trường.

Giải phẫu Người là Bộ sách đã được GS.TS.BS. Trịnh Văn Minh và các nhà giáo giàu kinh nghiệm của Bộ môn Giải phẫu Trường Đại học Y Hà Nội biên soạn theo đúng phương châm cung cấp kiến thức cơ bản, hệ thống, nội dung và thuật ngữ chính xác, cập nhật tiến bộ khoa học – kỹ thuật hiện đại và thực tiễn Việt Nam.

Sách đã được Hội đồng chuyên môn thành lập theo quyết định số: 1937/QĐ–BYT, ngày 7 tháng 6 năm 2010 của Bộ Y tế thẩm định và đánh giá cao; được Bộ Y tế quyết định chính thức công nhận là tài liệu dạy – học đạt tiêu chuẩn chuyên môn của ngành Y tế trong giai đoạn hiện nay.

Bộ Y tế xin chân thành cảm ơn GS. Nguyễn Bửu Triều, Chủ tịch Hội đồng thẩm định, GS. Nguyễn Hữu Chỉnh, GS. Lê Gia Vinh, Ủy viên phản biện và các Ủy viên khác của Hội đồng đã đọc, đánh giá và đóng góp nhiều ý kiến quý báu cho quyết định của Bộ Y tế.

VỤ KHOA HỌC VÀ ĐÀO TẠO – BỘ Y TẾ

LỜI NÓI ĐẦU

Sách **Giải phẫu Người** được biên soạn chủ yếu cho các trường Đại học Y Việt Nam, nhằm sử dụng lâu dài theo mọi thay đổi chương trình, và phục vụ cho nhiều đối tượng khác nhau.

Giải phẫu được trình bày theo quan điểm kết hợp cả hai mục tiêu:

– *Giải phẫu mô tả và hệ thống những cấu trúc giải phẫu cơ bản theo từng phần lớn của cơ thể*, cần thiết cho các sinh viên Y năm đầu và cả các sinh viên điều dưỡng hoặc ngoài Y.

– *Giải phẫu định khu theo từng vùng nhỏ* với những chi tiết liên quan sâu, phục vụ riêng cho các đối tượng Đại học Y, để thực hành phẫu tích và áp dụng ngoại khoa.

Sách cũng nhằm phục vụ cho cả các đối tượng sau đại học, các bác sĩ chuyên khoa khác nhau, các nghiên cứu sinh, và các giảng viên giảng dạy giải phẫu; nên có những phần tham khảo sâu hơn và những chú thích về thuật ngữ giải phẫu quốc tế mới. Người giảng và người học tuỳ theo yêu cầu, mà chọn lọc.

Sách được biên soạn theo 3 tập:

***Tập I:* Giải phẫu học đại cương. Giải phẫu chi trên, chi dưới, đầu mặt cổ**, (mô tả hệ thống và định khu).

Tập II: Giải phẫu ngực – bụng. (Thành ngực – bụng: xương, khớp, cơ của thân mình. Các cơ quan trong lồng ngực: phổi và hệ hô hấp, tim và hệ tuần hoàn, trung thất. Các cơ quan trong ổ bụng: hệ tiêu hoá, hệ tiết niệu – sinh dục).

Tập III: Hệ thần kinh – Hệ nội tiết. (Trong cuốn sách này, phần lớn các dây thần kinh ngoại biên đã được mô tả ở tập I và tập II cùng các phần khác của cơ thể, nên tập III chỉ còn lại chủ yếu là "Hệ TK trung ương và các dây thần kinh sọ").

Danh từ giải phẫu được sử dụng chủ yếu theo "*Từ điển Danh từ giải phẫu quốc tế Việt hoá, có giải thích và bàn luận, của Trịnh Văn Minh, NXB Y học Hà Nội, 1999*", biên soạn theo Nomina Anatomica thông qua tại London 1985, (*N.A. 1985*, xuất bản 1989); và được cập nhật bổ sung thêm theo Terminologia Anatomica thông qua tại São Paulo 1997 (*T.A. 1997*, xuất bản 1998), như *một mục tiêu của bộ sách này*.

Thuật ngữ giải phẫu quốc tế mới có nhiều điểm khác với *Danh từ giải phẫu tiếng Việt cũ*, được xây dựng từ tiếng Pháp cũ trước 1954 bởi cố GS. Đỗ Xuân Hợp, và sửa đổi một phần theo Nomina Anatomica thông qua tại Paris 1955 *(PNA 1955)*, bởi tập thể đội ngũ cán bộ giảng dạy Bộ môn Giải phẫu Trường Đại học Y Hà Nội từ 1959 – 1979, ("*Từ điển Giải phẫu học 4 thứ tiếng Latin – Anh – Pháp – Việt, NXBYH 1983*", do Nguyễn Quang Quyền chủ biên); nên chưa quen với các cán bộ đã được đào tạo từ những năm về trước. Song nó cần được chính thức đưa vào giảng dạy để ***thống nhất cho toàn ngành Y Việt Nam,*** trong một tương lai gần nhất có thể.

Đi đôi với việc góp phần ***xây dựng, và cải tổ Danh từ giải phẫu Việt Nam theo Thuật ngữ giải phẫu quốc tế mới***, cuốn sách này cũng nhằm *hiện đại hoá tối đa về mặt nội dung*. Không theo một tác giả hay trường phái sẵn có nào, mà cố gắng kết hợp khai thác *truyền thống sáng tạo của Việt Nam*, với việc chọn lọc có bàn luận những kiến thức cổ điển và hiện đại của cả 3 trường phái *Pháp, Nga, Anh, Mỹ*, đã lần lượt thâm nhập vào nước ta trong quá trình lịch sử phát triển ngành Y Việt Nam.

Xuất phát từ yêu cầu của Bộ Y tế và Trường Đại học Y Hà Nội sau khi Bộ Giáo dục và Đào tạo ban hành khung chương trình đào tạo đại học theo hai giai đoạn từ 1995, các tác giả được giao nhiệm vụ đã cố gắng xây dựng bộ sách này thành một *bộ sách giáo khoa Giải phẫu truyền thống và hiện đại*; làm cơ sở cơ bản cho các giảng viên giải phẫu có thể chọn lọc và rút gọn, để soạn thảo những bài giảng theo mọi yêu cầu thay đổi chương trình.

Xây dựng một cơ sở giáo khoa cơ bản thống nhất, truyền thống và hiện đại, để có thể sử dụng lâu dài cho ngành Y Việt Nam, là nhiệm vụ của những người đi trước. Tiếp tục bổ sung trong tương lai là trách nhiệm của các thế hệ tiếp theo.

Biên soạn lại lần này đã có cải biên, cập nhật và bổ sung, mong phục vụ độc giả được tốt hơn. Song cuốn sách nào cũng có những thiếu sót và nhược điểm nhất định của nó; mong được các đồng nghiệp tích cực góp ý bổ khuyết.

Chúng tôi xin chân thành cảm ơn.

Hà Nội, ngày 1 tháng 10 năm 2010

GS.TS.BS. TRỊNH VĂN MINH

Nguyên Giảng viên Cao cấp Bộ môn Giải phẫu

TRƯỜNG ĐẠI HỌC Y HÀ NỘI

Về Giải phẫu Người tập III: Hệ Thần kinh và Hệ nội tiết

Giải phẫu hệ thần kinh (Neuroanatomy) ngày càng phát triển, cả về chiều sâu lẫn chiều rộng, không còn chỉ là giải phẫu học đơn thuần, mà đã trở thành môn *Khoa học Thần kinh* (Neuroscience).

*"Những tiến bộ rất đáng kể của **Khoa học Thần kinh Cơ bản** trong 3 thập kỷ gần đây đã ảnh hưởng to lớn đến những tiến bộ về lâm sàng, và làm thay đổi bộ mặt điều trị của nhiều bệnh thần kinh... Hành trang để chẩn đoán các bệnh thần kinh cũng có nhiều tiến bộ, với hàng loạt các thiết bị chẩn đoán hình ảnh để thăm khám cấu trúc và chức năng của hệ thần kinh...". (Theo Sid Gilman & Sarah Winans Newman, 2003).*

Các sách và tài liệu về ***Giải phẫu-sinh lý-lâm sàng Hệ thần kinh*** trên thế giới ngày càng phong phú, và đa dạng. Các sách và tài liệu giảng dạy giải phẫu tiếng Việt cũ cho đến nay, dựa trên một số tài liệu hạn chế, dịch theo danh từ giải phẫu Pháp cũ và P.N.A. 1955, khó có thể đáp ứng được chính xác, đầy đủ nội dung khoa học cần thiết.

Theo hai mục tiêu chính là: 1) *Cung cấp những kiến thức cơ bản cổ điển và hiện đại phục vụ đào tạo đại học và sau đại học,* 2) Góp phần xây dựng và cải tổ danh từ Giải phẫu tiếng Việt theo Thuật ngữ Giải phẫu quốc tế mới, chúng tôi cố gắng chọn lọc, tóm tắt, tổng hợp có bàn luận những kiến thức Giải phẫu Thần kinh cơ bản qua các tài liệu cũ và mới, mà chúng tôi có trong tay (Xem TL tham khảo).

Kiến thức hiện đại có rất nhiều điểm rất sâu. Nên bên cạnh những điều cơ bản cần thiết cho các bác sĩ đa khoa nói chung, không khỏi có những phần nghiên cứu sâu hơn dành cho các độc giả chuyên khoa. Đặc biệt có những phần áp dụng lâm sàng, giúp ích cho việc tìm hiểu cơ sở giải phẫu, sinh lý, bệnh lý, để chẩn đoán và điều trị các bệnh thần kinh có liên quan. Mong các đối tượng dạy và học khác nhau của các Trường đại học Y Việt Nam, tuỳ theo yêu cầu mà chọn lọc.

Về việc *Việt hoá Thuật ngữ Giải phẫu Quốc tế*, Giải phẫu thần kinh cũng là phần có nhiều từ mới và có nhiều thay đổi nhất trong số các danh từ giải phẫu đã quen sử dụng từ trước tới nay. Cho nên, kèm theo mục tiêu cập nhật về nội dung, chúng tôi cũng xin có những *chú thích riêng về thuật ngữ giải phẫu*, bằng chữ nhỏ (Vn Arial 10) trong móc đơn, để bạn đọc có thể hiểu rõ cách dùng từ chuyên môn; và đồng nghiệp có thể góp ý tranh luận, đi đến thống nhất Thuật ngữ Giải phẫu hiện đại trong toàn ngành Y Việt Nam.

Chủ biên

GS. TS. BS. TRỊNH VĂN MINH

LỜI CẢM ƠN

Do điều kiện về hưu và sự vi phạm quyền tác giả của cơ sở in sách. Bộ sách này đã lâm vào tình trạng bế tắc và *Giải phẫu Người* tập III tưởng như không thể bao giờ đến tay bạn đọc.

Song, nhận được thư mời của Bộ trưởng Bộ Y tế và Chủ tịch Tổng Hội Y học Việt Nam đối với các *GS đã nghỉ hưu* (Quyết định số 1278/QĐ–BYT ngày 5–11–2008), cũng như yêu cầu của Vụ Khoa học Đào tạo Bộ Y tế và Trường Đại học Y Hà Nội, chúng tôi đã cố gắng biên soạn cập nhật lại và hoàn chỉnh trọn bộ cả 3 tập(*).

Chúng tôi xin trân trọng cám ơn Bộ trưởng Bộ Y tế Nguyễn Quốc Triệu, Thứ trưởng Nguyễn Thị Kim Tiến, Vụ trưởng Vụ Khoa học Đào tạo Trương Việt Dũng, và Chuyên viên cao cấp Phí Văn Thâm (Vụ KH–ĐT) đã cho thành lập Hội đồng chuyên môn thẩm định, để chính thức công nhận bộ sách này là sách Giáo khoa và Tham khảo Giải phẫu ĐH và sau ĐH của ngành Y Việt Nam.

Chúng tôi xin chân thành cám ơn GS. Nguyễn Bửu Triều, Chủ tịch Hội đồng và các Giáo sư, Phó Giáo sư, Tiến sĩ, Thạc sĩ, Chuyên viên cao cấp trong Hội đồng thẩm định, đã đọc, góp ý và đánh giá cao bộ sách, lần lượt từ tập I cho đến tập III.

Xuất bản tập này cùng người cộng tác mới là PGS. TS. BS. Nguyễn Văn Huy, đương kim Chủ nhiệm Bộ môn Giải phẫu Trường ĐHY Hà Nội, chúng tôi xin ghi nhớ công sức của những học trò và đồng nghiệp cũ PGS. TS. BS. Hoàng Văn Cúc, GVC. BS. CKII. Nguyễn Đức Cự, và GVC. TS. BS. Lê Hữu Hưng, tuy không có điều kiện tham gia đến cùng, song đã có những đóng góp nhất định trong những giai đoạn khởi đầu của bộ sách.

Vô cùng biết ơn những người thầy đầu tiên của ngành Giải phẫu Việt Nam tại Trường ĐH Y Hà Nội, cố GS. Đỗ Xuân Hợp từ những năm 1932, và cố GS. Nguyễn Hữu từ những năm trước 1945 và trước 1954, đã mở đường cho những thế hệ học trò ngày nay.

Hà Nội, tháng 12 năm 2010

GS. TS. BS. TRỊNH VĂN MINH

(CB giảng dạy giải phẫu ĐHY Hà Nội 1956 – 2000)

(*) **Đôi chân, trái tim và khối óc, tranh bìa của ba tập bộ sách này, cũng là phương châm của người làm khoa học.**

"Đôi chân đã bước, trái tim đã đập, khối óc không thể dừng suy tư".

MỤC LỤC

Lời giới thiệu 5
Lời nói đầu 7
Lời cảm ơn 11
Mục lục 13

1. ĐẠI CƯƠNG VỀ HỆ THẦN KINH

1. Chức năng của hệ thần kinh 17
2. Tổ chức và phân chia hệ thần kinh 18
3. Cấu tạo mô học. Các tế bào thần kinh 20
4. Chất xám và chất trắng 28
5. Sự tái sinh và tái tạo của mô thần kinh 29
6. Sự dẫn truyền thần kinh qua các synáp 31

2. PHÔI THAI HỆ THẦN KINH

1. Sự hình thành của ống thần kinh 38
2. Cấu tạo và sự biệt hoá tế bào của ống thần kinh 39
3. Sự biệt hoá tế bào của các mào thần kinh 42
4. Sự phát triển cấu tạo của tuỷ sống từ 3 lớp ống tuỷ 42
5. Sự phát triển của não từ 3 bọng não nguyên thuỷ 43
6. Sự phát triển cấu tạo của thân não từ tấm cánh và tấm nền 45
7. Sự phát triển cấu tạo của tiểu não từ tấm cánh 47
8. Sự phát triển cấu tạo của gian não và đại não từ tấm cánh 47

HỆ THẦN KINH TRUNG ƯƠNG

3. TUỶ SỐNG

1. Đại cương 50
2. Kích thước. Vị trí liên quan với cột sống 52
3. Các cấu trúc bảo vệ tuỷ sống 52
4. Hình thể ngoài 54
5. Các đoạn tuỷ sống và các dây thần kinh sống 56
6. Hình thể trong và cấu tạo 57
7. Cấu trúc xếp lá tế bào chất xám 68
8. Các nhân ở sừng trước và các sợi đi (vận động) qua rễ trước thần kinh sống 75
9. Tận cùng của các sợi tới (cảm giác) qua rễ sau thần kinh sống 76
10. Các phản xạ tuỷ sống 79
11. Áp dụng lâm sàng 84

4. THÂN NÃO

1. Đại cương 95
2. Tuỷ não, Tuỷ thuôn, Hành tuỷ, hay Hành não (Myelencephalon, Medulla oblongata, Bulbus) 96

3. Cầu hay cầu não (Pons) 108
4. Trung não (Mesencephalon) 113
5. Não thất 4 (Ventriculus quartus) 118
6. Chất lưới hay cấu tạo lưới (Formatio reticularis) 121
7. Áp dụng lâm sàng 124

5. TIỂU NÃO

1. Đại cương 136
2. Hình thể ngoài 137
3. Chia thuỳ và chia vùng tiểu não 139
4. Hình thể trong và cấu tạo 146
5. Chức năng và rối loạn chức năng tiểu não do tổn thương theo chia thuỳ 150
6. Các triệu chứng lâm sàng của rối loạn chức năng tiểu não theo chia vùng 152

6. GIAN NÃO

1. Đại cương 156
2. Não thất 3 159
3. Nội đồi (Thalamus) 164
4. Hạ nội đồi (Hypothalamus) 171
5. Vùng dưới nội đồi (Subthalamus) 176
6. Thượng nội đồi (Epithalamus) 177

7. ĐOAN NÃO hay ĐẠI NÃO

1. Đại cương 179
2. Hình thể ngoài đại não 181
3. Các thuỳ và các hồi đại não 187
4. Các mép liên bán cầu đại não 196
5. Cấu trúc trong đại não 200

8. VỎ ĐẠI NÃO (Cortex cerebri) (Chất xám vỏ não)

1. Đại cương 230
2. Cấu trúc mô học và tế bào vỏ não 231
3. Các diện cấu trúc vỏ não 240
4. Các diện chức năng vỏ não 241
5. Các chức năng cao cấp của vỏ não 247

9. HỆ VIỀN

1. Đại cương 253
2. Cấu trúc tế bào của vỏ não hệ viền 256
3. Các khái niệm sớm về chức năng hệ viền 256
4. Cấp huyết cho hệ viền 257
5. Cấu tạo hải mã 257
6. Phức hợp hạnh nhân 263
7. Vùng vách 266
8. Nhân nằm 267

9. Hệ viền và xúc cảm 268
10. Hệ viền và chức năng nhận thức 268

10. CÁC ĐƯỜNG DẪN TRUYỀN THẦN KINH CẢM GIÁC

1. Đại cương về các đường dẫn truyền thần kinh 269
2. Đại cương về các đường dẫn truyền cảm giác 270

I. Các đường cảm giác thân thể 271

1. Đường Cảm giác bản thể về tư thế và xúc giác phân biệt: Hệ thống cột sau – băng giữa 271
2. Đường Cảm giác bản thể không ý thức: Các đường tuỷ – tiểu não 279
3. Đường Cảm giác đau, nóng lạnh và xúc giác thô sơ: Hệ thống trước bên Các dải tuỷ – nội đồi và sinh ba – nội đồi 283

II. Các đường giác quan 294

1. Đường khứu giác 294
2. Đường vị giác 299
3. Đường thị giác 305
4. Đường thính giác 309
5. Đường tiền đình (thăng bằng) 314

11. CÁC ĐƯỜNG DẪN TRUYỀN THẦN KINH VẬN ĐỘNG

1. Đại cương về các đường vận động 325
2. Các đường vận động chính, trực tiếp đi xuống từ vỏ não 328
3. Các đường vận động phụ, gián tiếp đi xuống từ vỏ não 335
4. Các đường vận động phụ dưới vỏ khác 340

HỆ THẦN KINH NGOẠI BIÊN

(Các dây thần kinh sống đã trình bày ở GPN tập I, II) 343

12. CÁC DÂY THẦN KINH SỌ

1. Đại cương 344
2. Thần kinh khứu giác (Nervus olfactorius) (I) 348
3. Thần kinh thị giác (Nervus opticus) (II) 349
4. Thần kinh vận nhãn (Nervus oculomotorius) (III) 351
5. Thần kinh ròng rọc (Nervus trochlearis) (IV) 354
6. Thần kinh sinh ba (Nervus trigeminus) (V) 356
7. Thần kinh giạng (Nervus abducens) (VI) 375
8. Thần kinh mặt (Nervus facialis) và Thần kinh trung gian (Nervus intermediatus) (VII, VII') 377
9. Thần kinh tiền đình ốc tai (Nervus vestibulocochlearis) (VIII) 385
10. Thần kinh thiệt hầu (Nervus glossopharyngeus) (IX) 389
11. Thần kinh lang thang (Nervus vagus) (X) 393
12. Thần kinh phụ (Nervus accessorius) (XI) 401
13. Thần kinh hạ thiệt (Nervus hypoglossus) (XII) 403

13. HỆ THẦN KINH TỰ CHỦ HAY PHẦN TỰ CHỦ CỦA HỆ THẦN KINH NGOẠI BIÊN
1. Đại cương 407
2. So sánh thần kinh thân thể và thần kinh tự chủ 408
3. Phân chia của hệ hay phần thần kinh tự chủ 410
4. Cấu tạo giải phẫu chung của hệ hay phần thần kinh tự chủ 411
5. Cấu tạo giải phẫu phần thần kinh giao cảm 419
6. Cấu tạo giải phẫu phần thần kinh đối giao cảm 422
7. Cấu tạo giải phẫu hệ thần kinh ruột 424
8. Chi phối thần kinh tự chủ hệ tiết niệu sinh dục 425
9. Phản xạ thần kinh tự chủ của các tạng chậu khác 428

14. CẤP MÁU CHO HỆ THẦN KINH TRUNG ƯƠNG
A. Cấp máu cho não 429
1. Cấp máu động mạch cho não 429
2. Các tĩnh mạch não (venae encephali) 449
B. Cấp máu cho tuỷ sống và thần kinh sống 453
1. Các động mạch tuỷ sống 453
2. Các tĩnh mạch tuỷ sống 456

15. MÀNG NÃO TUỶ
1. Các màng não 458
2. Các màng tuỷ 478
3. Các đám rối mạch mạc và dịch não tuỷ 481
4. Các cơ quan quanh não thất (circumventricular organs) 484

HỆ NỘI TIẾT

16. HỆ NỘI TIẾT
1. Đại cương 487
2. So sánh hệ thần kinh và hệ nội tiết 488
3. Các hormon 489
4. Các tuyến nội tiết chính ở người 490
5. Phát triển phôi thai của hệ nội tiết 510
6. Hệ thống nội tiết và tuổi tác 511
7. Các rối loạn nội tiết: Mất cân bằng nội môi 512

PHỤ LỤC VỀ DANH TỪ GIẢI PHẪU 517
TÀI LIỆU THAM KHẢO 538
Cùng một tác giả (Trịnh Văn Minh) 541

1. ĐẠI CƯƠNG VỀ HỆ THẦN KINH

(Systema nervosum. Nervous system)

1. CHỨC NĂNG CỦA HỆ THẦN KINH

Hệ thần kinh là *cơ quan cao cấp nhất của cơ thể, đóng vai trò chỉ huy, cai quản và điều hoà mọi hoạt động của cơ thể*:

– Một mặt (đối nội) *điều hoà và thống nhất hoạt động của các cơ quan bên trong cơ thể với nhau*; kiểm soát các điều kiện trong giới hạn của sự sống, và cùng hệ nội tiết giữ vững *sự hằng định của nội môi* (homeostasis).

– Một mặt (đối ngoại) *thống nhất cơ thể với ngoại cảnh,* luôn luôn ***thu nhận các kích thích thông tin từ bên ngoài***, nhận biết ngoại cảnh, và ***gây ra các phản ứng đáp ứng thích hợp***, thích nghi với những thay đổi không ngừng xảy ra ở môi trường xung quanh. Hệ thần kinh là *cơ sở của tri giác, cảm xúc, ký ức, nhận thức, tư tưởng, và hành động.*

Cấu tạo cơ bản của hệ thần kinh là các tế bào thần kinh, hay ***nơron*** (neurons), có khả năng tiếp nhận, tổng hợp, phản ứng và dẫn truyền các xung động kích thích thần kinh đến và đi.

Cơ chế hoạt động của hệ thần kinh là một ***hoạt động phản xạ:***

+ Các cơ quan cảm thụ tiếp nhận các kích thích thông tin từ bên ngoài hay bên trong cơ thể, truyền lên hệ thần kinh trung ương (não và tuỷ sống), qua các dây thần kinh cảm giác và giác quan;

+ Rồi hệ thần kinh trung ương sẽ tổng hợp những kích thích thu nhận được và biến thành những phản ứng thích hợp, truyền xuống các cơ quan hiệu ứng, qua các dây thần kinh vận động hay tiết dịch.

Vậy hoạt động của hệ thần kinh gồm ***3 chức năng cơ bản***, thực hiện bởi 3 loại tế bào thần kinh là:

Chức năng cảm giác (sensory function): thu nhận và dẫn truyền các thông tin từ bên ngoài và bên trong cơ thể lên não và tuỷ, bằng các *nơron cảm giác* hay *nơron tới* (sensory or afferent neurons).

Chức năng tổng hợp (integrative function): phối hợp các thông tin cảm giác thu nhận được, phân tích, lưu trữ một số, và quyết định thực hiện những đáp ứng thích hợp. Chức năng tổng hợp là do các *nơron trung gian* (interneurons) (có thể gọi tắt là "*các gian nơron*"), hay *nơron liên hợp* (association neurons).

Chức năng vận động (motor function): dẫn truyền những quyết định đáp ứng thích hợp (vận động hay tiết dịch) ra khỏi não và tuỷ sống bằng các ***nơron vận động*** hay ***nơron đi*** (motor or efferent neurons), để chuyển đến các cơ quan hiệu ứng (effectors) là các sợi cơ hay các tế bào tuyến.

TRƯỜNG CAO ĐẲNG Y TẾ PHÚ THỌ THƯ VIỆN Số: 7.548

2. TỔ CHỨC VÀ PHÂN CHIA HỆ THẦN KINH

– ***Về mặt giải phẫu***, hệ thần kinh được chia làm 2 phần chính:

+ ***Hệ thần kinh trung ương (TKTU)*** (Pars centralis; Systema nervosum centrale), gồm có ***não*** (encephalon; brain) nằm trong hộp sọ, và ***tuỷ sống*** (medulla spinalis) nằm trong ống sống. Não là phần cao cấp nhất của hệ thần kinh: có trách nhiệm nhận cảm, phân tích, tổng hợp các thông tin cảm giác từ ngoài vào; và phát đi những xung động phản ứng vận động thích hợp.

+ ***Hệ thần kinh ngoại biên (TKNB)*** (Pars peripherica; Systema nervosum periphericum), gồm có ***các dây thần kinh sọ*** (nervi craniales) xuất phát từ não, và ***các dây thần kinh sống*** (nervi spinales) xuất phát từ tuỷ sống. Các dây thần kinh là những bó sợi thần kinh – (cảm giác, giác quan, và vận động) – có nhiệm vụ dẫn truyền các thông tin đi vào từ các cơ quan nhận cảm bên ngoài hay bên trong của cơ thể tới thần kinh trung ương, và các phản ứng đáp ứng vận động đi ra từ thần kinh trung ương tới các cơ quan vận động hay tiết dịch (Hình 1.1).

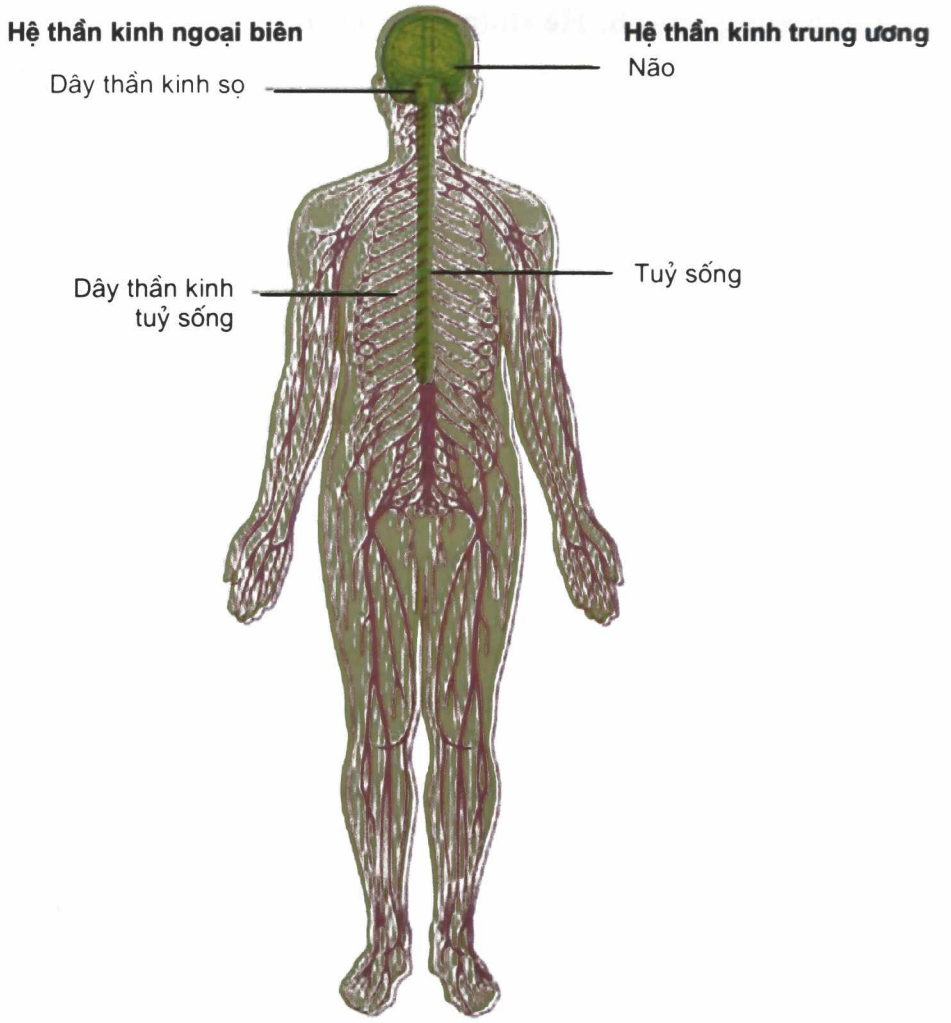

Hình 1.1. Sơ đồ đại thể hệ thần kinh trung ương và ngoại biên.
(Theo Gray's Anatomy for students, 2005, Fig. 2.4, p.16)

– ***Về mặt chức năng***, hệ thần kinh ngoại biên, lại được chia thành 2 phần hay 2 hệ có tính chất hoạt động khác nhau, phục vụ cho *đời sống đối ngoại* và *đối nội của cơ thể*; song có liên quan mật thiết với nhau, và cùng do hệ thần kinh trung ương cai quản và điều hoà:

+ ***Hệ hay phần thần kinh thân thể*** (somatic nervous system, soma = thân thể) (trước đây còn gọi là hệ *thần kinh động vật)* hay *hệ thần kinh của đời sống ngoại cảnh*: cai quản hoạt động của các cơ vân, hoạt động theo ý muốn.

+ ***Hệ hay phần thần kinh tự chủ*** (autonomic nervous system), (trước đây còn gọi là hệ *thần kinh thực vật,* (vegetative nervous system), hay *hệ thần kinh của đời sống dinh dưỡng*: cai quản hoạt động của các nội tạng, như tim, phổi, hệ tiêu hoá, hệ tiết niệu, các cơ trơn và các tuyến, hoạt động không theo ý muốn.

Hệ thần kinh tự chủ nay được TNGPQT mới (T.A.1997) gọi là ***phần tự chủ của hệ thần kinh ngoại biên***, lại gồm 2 phần hoạt động đối lập nhau: ***phần thần kinh giao cảm*** (pars sympathica), và ***phần thần kinh đối giao cảm*** (pars para– sympathica). Hầu hết các cơ quan hiệu ứng (trừ một số ngoại lệ) đều được chi phối bởi cả hai phần có tác dụng đối lập nhau đó. Ví dụ, các nơron giao cảm làm tăng nhịp tim, các nơron đối giao cảm làm chậm nhịp tim.

+ Ngoài ra, người ta còn tách riêng một phần thứ ba là ***hệ thần kinh ruột*** (enteric nervous system), trước đây vẫn được coi như một phần của hệ thần kinh tự chủ, nằm trong các đám rối thần kinh ruột dải khắp chiều dài của ống tiêu hoá.

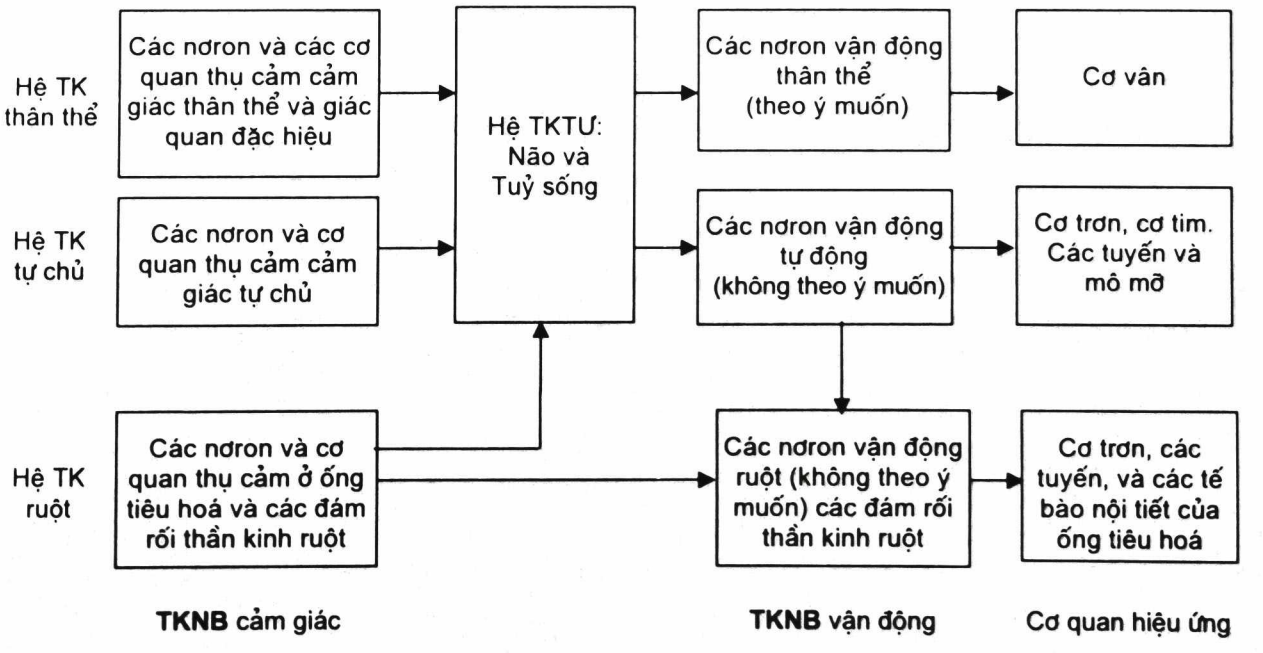

Hình 1.2. Sơ đồ tổ chức và phân chia hệ thần kinh.
(Theo Tortora và Grabowski, 2000).

2 phần cấu tạo chính là: hệ TK trung ương (TKTU) và hệ TK ngoại biên (TKNB).

3 địa hạt chức năng chính của hệ TKNB là: TK thân thể, TK tự chủ và TK ruột.

Nhiều nơron của các đám rối thần kinh ruột hoạt động phần nào độc lập với hệ thần kinh tự chủ và hệ thần kinh trung ương mặc dù chúng cũng thông thương với hệ thần kinh trung ương qua các nơron giao cảm và đối giao cảm. Các nơron cảm giác của hệ thần kinh ruột theo dõi những biến đổi hoá học trong ống tiêu hoá và độ căng của thành ống. Các nơron vận động cai quản sự co bóp cơ trơn của ống tiêu hoá và sự tiết dịch các tuyến của ống tiêu hoá.

3. CẤU TẠO MÔ HỌC. CÁC TẾ BÀO THẦN KINH

Hệ thần kinh được cấu tạo bởi một màng lưới hết sức phức tạp gồm hàng nghìn tỷ (billions) các ***tế bào thần kinh*** hay ***nơron*** (neurons), là những tế bào chính thực hiện các chức năng của hệ thần kinh; và còn nhiều hơn nữa các ***tế bào thần kinh đệm*** hay *nơ-rô-gli* (neuroglia), là các tế bào nâng đỡ, nuôi dưỡng, bảo vệ các nơron, duy trì sự hằng định của nội môi bao quanh các nơron.

Não gồm khoảng 100 nghìn tỷ (billions) nơron. *Tuỷ sống* chứa khoảng 100 triệu (millions) nơron.

Dây thần kinh là những bó gồm từ hàng trăm đến hàng nghìn sợi trục (axons) của các nơron, kết hợp với mô liên kết và các mạch máu. Mỗi dây thần kinh đi theo một đường riêng và chi phối một vùng đặc hiệu của cơ thể.

Các hạch thần kinh (ganglia) là những khối mô nhỏ chứa đựng chủ yếu các thân tế bào thần kinh ngoại biên, nằm ở bên ngoài não và tuỷ. Còn các nhân thần kinh (nuclei) là những đám tập trung thân tế bào thần kinh ở hệ thần kinh trung ương, nằm ở bên trong não và tuỷ.

Các đám rối thần kinh ruột (enteric plexuses) là những mạng lưới nơron phong phú, nằm ở trong thành các cơ quan của ống tiêu hoá, giúp cho việc điều hoà hệ tiêu hoá.

Các cơ quan nhận cảm hay *các thụ thể cảm giác* (sensory receptors) là những sợi nhánh (dendrites) của các nơron cảm giác, hoặc những tế bào đặc hiệu riêng nhận cảm những thông tin thay đổi của môi trường bên trong hay bên ngoài cơ thể.

3.1. Tế bào thần kinh hay nơron (neuron)

Nơron là loại tế bào đặc hiệu nhất của cơ thể. Nó không phân chia tiếp sau cuộc sống phôi thai, và giữ vững ở thể gian kỳ thường xuyên (interphase permanente), ít nhất trong điều kiện bình thường. Nó có nhiệm vụ dẫn truyền luồng xung động thần kinh theo một hướng nhất định; và chuyển tiếp luồng thần kinh qua các synáp (synapses) sang các tế bào thần kinh khác; qua đó nó cũng có thể làm dừng lại các thông tin. (J. Bossy, 1990).

3.1.1. Các thành phần cấu tạo của nơron (Hình 1.3)

Đa số nơron có 3 phần cấu tạo chính: một *thân tế bào* (cell body, perikaryon), các sợi *nhánh* (dendrites), và một *sợi trục* (axon, axis cylinder).

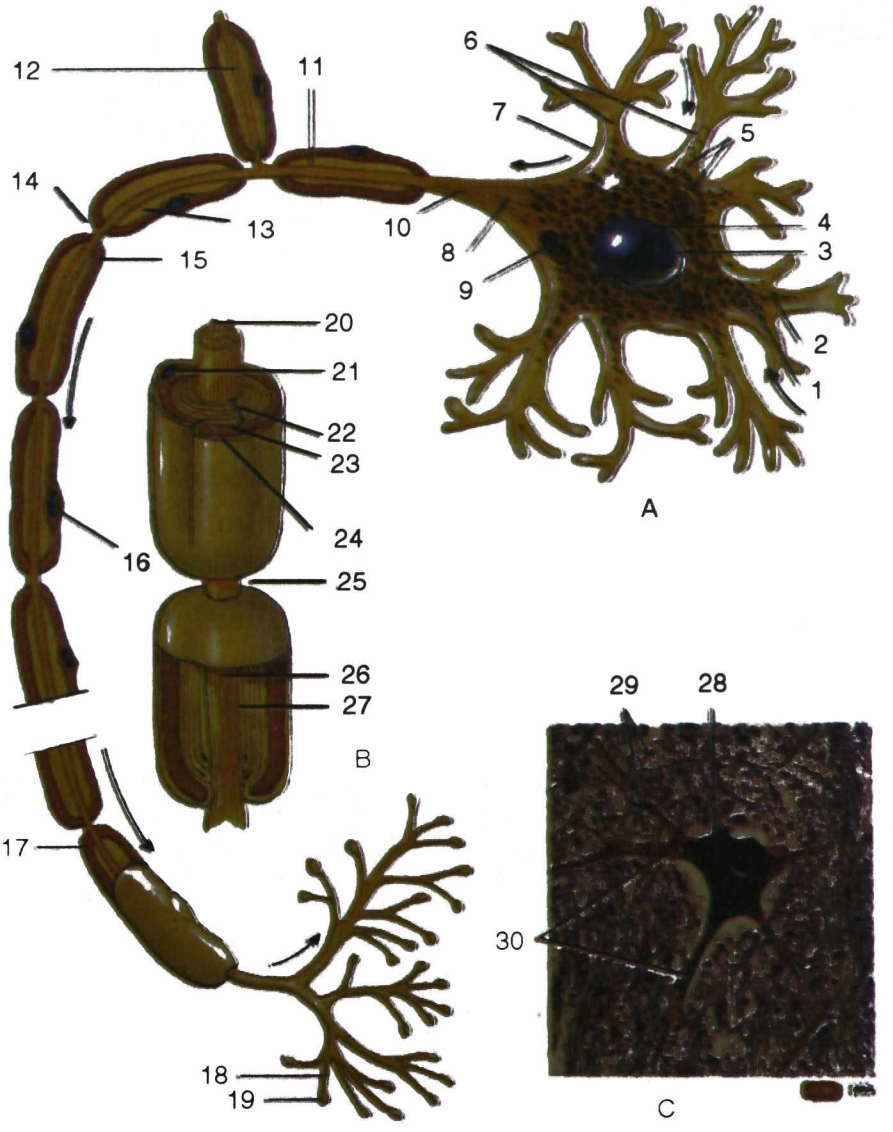

Hình 1.3. Cấu trúc một nơron điển hình

(Theo Tortora Grabowski, Principles of Anatomy and Physiology, U.S.A., 2000, Fig. 12.3. p. 382)

A) Các phần cấu tạo của nơron vận động: 1. Bào tương; 2. Tơ thần kinh; 3. Hạt nhân (nucleolus); 4. Nhân (nucleus); 5. Thể Nissl; 6. Sợi nhánh; 7. Thân tế bào; 8. Ty lạp thể; 9. Tiểu đồi sợi trục (axon hillock); 10. Đoạn đầu sợi trục; 11. Sợi trục; 12. Nhánh bên sợi trục; 13. Bao myelin; 14. Nút Ranvier; 15. Bao thần kinh (neurolemma) tế bào Schwann; 16. Nhân tế bào Schwann; 17. Bào tương tế bào Schwann; 18. Nhánh tận sợi trục; 19. Hành tận sợi trục;

B) Cắt ngang và cắt dọc một sợi trục có myelin: 20. Tơ thần kinh; 21. Nhân tế bào Schwann; 22. Bao myelin; 23. Bào tương tế bào Schwann; 24. Bao thần kinh tế bào Schwann; 25. Nút Ranvier; 26. Bào tương sợi trục (axoplasm); 27. Bao sợi trục (axolemma);

C) Thiết đồ mô học: một nơron vận động, và các tế bào TK đệm bao quanh. 28. Thân tế bào nơron; 29. Tế bào thần kinh đệm (neuroglia); 30. Các mỏm sợi thần kinh.

– ***Thân tế bào*** (cell body) có một ***nhân*** (nucleus), bao quanh bởi bào tương (cytoplasm) có chứa đựng các ***tiểu thể tế bào*** (organelles) đặc hiệu, như các ***thể tiêu bào*** (lysosomes), các ***ty lạp thể*** (mitochondries) và một ***phức hợp Golgi***. Nhiều nơron còn chứa ***lipofuscin***, một sắc tố trông như những khối hạt nâu vàng, có vẻ là một

sản phẩm của các thể tiêu bào thần kinh tích luỹ theo tuổi của nơron, nhưng không tác hại đến nơron. Thân tế bào cũng chứa các *thể Nissl*, sản sinh ra những protein mới tổng hợp để thay thế các thành phần tế bào, làm vật chất cho sự tăng trưởng của tế bào, và sự tái sinh các sợi trục bị tổn thương ở hệ thần kinh ngoại biên. Bộ khung tế bào bao gồm cả các *tơ thần kinh* (neurofibrils) nâng đỡ và tạo hình tế bào, và các *vi tiểu ống* hay *vi tiểu quản* (microtubules) vận chuyển vật chất ra vào thân tế bào và sợi trục. Từ thân tế bào nhô ra những *mỏm tế bào thần kinh* (neuronal processes), kéo dài thành những *sợi thần kinh* (nerve fibers); vậy có thể gọi là các "mỏm sợi" thần kinh gồm 2 loại:

– ***Các sợi nhánh*** (dendrites) là phần tiếp nhận các luồng xung động thần kinh đi vào thân nơron; chúng thường ngắn, thon nhỏ dần, và phân chia thành nhiều nhánh. Các sợi nhánh thường không có myelin, và bào tương của chúng chứa các thể Nissl, ty lạp thể, và các tiểu thể tế bào khác.

– ***Sợi trục*** (axon) là phần dẫn truyền luồng xung động thần kinh đi ra từ thân nơron về phía một nơron khác, hay về phía một sợi cơ, hoặc một tế bào tuyến. Sợi trục hình trụ, dài, mảnh, xuất phát từ một ***mỏm lồi hình nón*** của thân tế bào gọi là *tiểu đồi sợi trục* (axon hillock). Sợi trục chứa các ty lạp thể, các vi tiểu ống, và các tơ thần kinh. *Bào tương sợi trục* (axoplasm) được bao quanh bởi một màng bào tương gọi là *bao sợi trục* (axolemma). Dọc theo chiều dài của một sợi trục có thể tách ra những *nhánh bên sợi trục* (axon collaterals), thẳng góc với nó. Sợi trục và các nhánh bên của nó tận cùng bằng cách chia thành nhiều nhánh nhỏ gọi là các *nhánh tận sợi trục* hay *tận cùng sợi trục* (axon terminals).

Các tận cùng sợi trục thường tiếp xúc với một nơron khác hay một tế bào hiệu ứng (cơ, hay tuyến...), tiếp nhận luồng xung động thần kinh đi tới. Nơi chuyển tiếp giữa hai nơron hay giữa một nơron với một tế bào hiệu ứng được gọi là ***synáp*** (synápse).

* [Chú thích về TNGP: – "***Processes, neuronal processes***"= "***mỏm nơ ron***" là từ chung chỉ tất cả những mỏm *nhô ra* từ thân *nơron* và *kéo dài thành những* ***sợi thần kinh*** (nerve fibers). Vậy mỗi loại "*mỏm nơ ron*" thực sự đều là những "mỏm sợi", nên chúng tôi xin dịch là "***mỏm sợi thần kinh***" cho dễ hiểu:

– "***Dendrite***", từ tiếng Hy–lạp "*dendron*" có nghĩa là "*cây*", chúng tôi xin dịch *là* "***sợi nhánh***"; để chỉ các sợi đi vào thân tế bào thần kinh, *có nhiều nhánh như cái cây*. "Sợi nhánh" trước đây vẫn quen gọi là "***đuôi gai***". Song cả hai từ "*đuôi*" và "*gai*" là do ta tự sáng tác, mà không có ý nghĩa nào phù hợp với TNGPQT, nên nay cần phải loại bỏ.

– "**Axon**" dịch là ***sợi trục***, vì là một sợi đơn đi ra từ thân tế bào, như một *trục chính kéo dài đến tận cùng*, ít phân nhánh bên].

– ***Các tận cùng synáp,*** hay ***tiếp xúc synáp*** hay ***synáp*** của sợi trục (**synápse**).

Đầu mút của một số nhánh tận hay tận cùng sợi trục phình ra thành các *hành tận synáp* (synaptic end bulbs); số khác lại nổi lên một chuỗi nốt sưng phồng gọi là những *nốt phình giãn* (như kiểu phình giãn tĩnh mạch) (**varicosities**). Cả hai hành tận và phình giãn đều chứa nhiều màng túi kín nhỏ li ti gọi là

những *bọng synáp* (synaptic vesicles), dự trữ một *chất hoá học dẫn truyền thần kinh* (neurotansmitter). Trước kia người ta nghĩ rằng các nơron chỉ giải phóng một loại hoá chất dẫn truyền thần kinh. Ngày nay chúng ta biết có nhiều nơron chứa 2 thậm chí 3 hoá chất dẫn truyền thần kinh. Các phân tử hoá chất dẫn truyền thần kinh được giải phóng từ các bọng synáp sẽ làm hoạt hoá các nơron khác, các sợi cơ, hay các tế bào tuyến.

3.1.2. Các loại hình nơron

Các nơron có nhiều loại rất khác nhau về kích thước và hình thể. Ví dụ:

Thân tế bào có thể có đường kính thay đổi từ 5μm (nhỏ hơn một tế bào hồng cầu) lên đến 135μm (khá to để có thể nhìn bằng mắt thường). Các sợi nhánh của các nơron ở các phần khác nhau của hệ thần kinh có thể có nhiều kiểu phân nhánh khác nhau. Một số ít nơron nhỏ thiếu sợi trục, nhiều nơron khác có sợi trục rất ngắn, song những nơron dài nhất có sợi trục dài tới 1m hoặc hơn.

Về mặt cấu trúc, các nơron được xếp loại theo số lượng các mỏm *sợi* nhô ra từ thân tế bào (Hình 1.4):

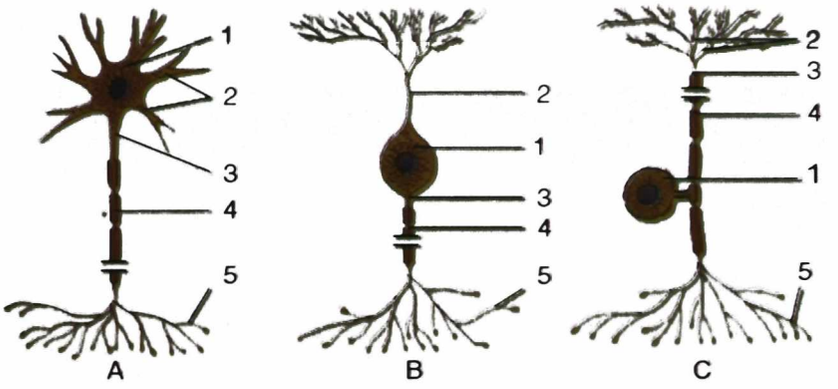

Hình 1.4. Xếp loại nơron theo cấu trúc.
(Theo Tortora & Grabowski, Fig. 12.4. p. 383)

A. Nơron đa cực; B. Nơron 2 cực; C. Nơron đơn cực. (Các chỗ đứt khúc chỉ thực tế dài hơn hình vẽ).
1. Thân tế bào; 2. Các sợi nhánh; 3. Vùng khởi động; 4. Sợi trục; 5. Nhánh tận sợi trục.

+ ***Nơron đa cực*** (multipolar neurons) thường có nhiều sợi nhánh và một sợi trục. Hầu hết các nơron ở não và tuỷ sống thuộc kiểu đó.

+ ***Nơron hai cực*** (bipolar neurons) có một sợi nhánh chính và một sợi trục; Chúng thường gặp ở võng mạc mắt, tai trong, và ở vùng khứu của não.

+ ***Nơron đơn cực*** (unipolar neurons) là những nơron cảm giác bắt đầu ở thai nhi như những nơron 2 cực. Trong quá trình phát triển, sợi trục và sợi nhánh chập lại thành một cực, nhô ra một đoạn ngắn khỏi thân tế bào, rồi chia thành 2 ngành. Cả hai ngành đều có đặc điểm cấu trúc và chức năng của một sợi trục. Chúng là những sợi dài, hình trụ, có thể có myelin. Tuy nhiên ngành sợi trục hướng về ngoại biên có những sợi nhánh không có myelin ở đầu xa của nó; còn ngành sợi trục hướng về thần kinh trung ương tận hết bởi những hành tận synáp.

Đa số (khoảng 90%) các nơron trong cơ thể là những *nơron trung gian* (interneurons), hàng nghìn kiểu khác nhau. Chúng thường được gọi tên theo các nhà mô học đầu tiên mô tả chúng, ví dụ; các ***tế bào Purkinje*** ở tiểu não, các ***tế bào Renshaw*** ở tuỷ sống. Một số được gọi theo hình thể, bề ngoài của chúng; như các ***tế bào tháp*** (pyramidal cells) ở não, có thân tế bào hình tháp.

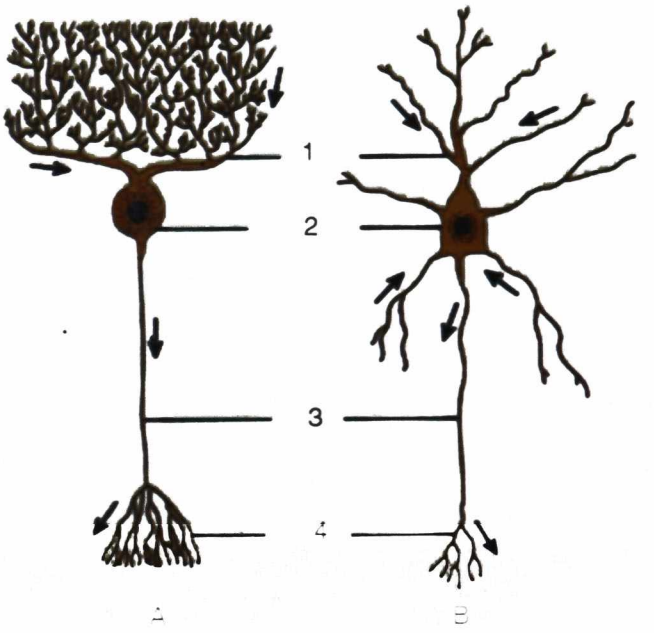

Hình 1.5. Hai ví dụ về nơron trung gian: a) Tế bào Purkinje; b) Tế bào tháp.
(Theo Tortora Grabowski, Fig. 12.5, p. 384)
1. Sợi nhánh; 2. Thân tế bào; 3. Sợi trục; 4. Nhánh cùng sợi trục.

3.2. Tế bào thần kinh đệm, nơ-rô-gli hay glia (neuroglia; glia)

Các *tế bào thần kinh đệm* (nơ-ro-gli hay glia) tạo nên khoảng một nửa khối lượng của hệ thần kinh trung ương. Tên Latin của nó xuất phát từ quan niệm của các nhà mô học cũ, coi chúng như *chất keo* (*glia* = "*glue*"= *keo*) kết dính mô thần kinh với nhau. Song ngày nay người ta biết rằng chúng không chỉ là những phụ gia thụ động, mà còn tham gia tích cực vào hoạt động của mô thần kinh.

Nói chung, nơ-rô-gli thường nhỏ hơn nơron, và nhiều gấp 5 – 50 lần, về số lượng. Trái với nơron, chúng không phát sinh hoặc dẫn truyền điện thế hoạt động, và có thể nhân lên và phân chia ở hệ thần kinh trưởng thành. Trong những trường hợp tổn thương hay bệnh tật, các tế bào thần kinh đệm nhân lên để lấp đầy các khoảng trống trước kia chiếm giữ bởi các nơron.

Các u não do tế bào thần kinh đệm (glia), được gọi là các ***u thần kinh đệm*** (gliomes), có xu hướng ác tính cao, và phát triển nhanh.

Trong số 6 loại tế bào thần kinh đệm, 4 loại chỉ thấy ở **hệ thần kinh trung ương** là các *tế bào hình sao* (astrocytes), các *tế bào ít nhánh* (oligodendrocytes), các *tế bào đệm nhỏ* (microglia) và các *tế bào màng ống nội tuỷ – màng não thất* (ependymal cells). Hai loại còn lại nằm trong hệ thần **kinh ngoại biên, là các** *tế bào Schwann* và các *tế bào vệ tinh* (satellite cells).

Cấu trúc và chức năng của các tế bào thần kinh đệm **được tóm tắt trong Bảng 1:**

Bảng 1. Các tế bào thần kinh đệm (neuroglia) (Theo Tortora & Grabowski)

Loại tế bào thần kinh đệm	Hình dáng, cấu trúc	Chức năng
Tế bào hình sao (Astrocytes)	Hình sao, với nhiều mỏm sợi 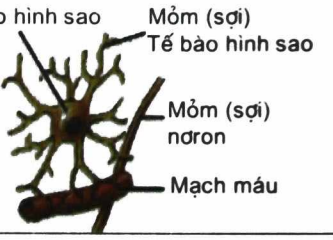	Duy trì môi trường hoá học thích hợp cho việc tạo sinh điện thế hoạt động của nơ ron; cung cấp dinh dưỡng cho nơ ron; lấy đi các neurotransmitters dư thừa; tham gia chuyển hoá các neuro–transmitters; Duy trì sự cân bằng Ca^{2+} và Ka^{+}; Hỗ trợ sự di cư của nơron trong quá trình phát triển não; giúp tạo lá chắn máu–não.
Tế bào ít nhánh (Oligodendrocystes)	Nhỏ hơn tế bào hình sao, mỏm sợi ít hơn; thân tế bào tròn hoặc bầu dục 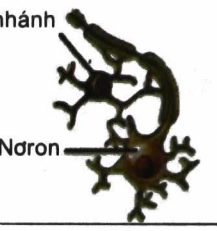	Tạo nên mạng lưới nâng đỡ xung quanh các nơron thần kinh trung ương; tạo sinh bao myelin xung quanh một số sợi trục tiếp giáp của các nơron thần kinh trung ương.
Tế bào đệm nhỏ (Microglia)	Tế bào nhỏ, ít mỏm sợi; tách ra từ các tế bào trung bì, từ đó cũng cho các bạch cầu đơn nhân, và các đại thực bào. 	Bảo vệ các tế bào thần kinh trung ương chống bệnh tật bằng cách bao bọc các vi khuẩn xâm lăng; dọn sạch các mảnh vụn của các tế bào chết; di cư đến những vùng mô thần kinh bị tổn thương.
Tế bào màng ống nội tuỷ – màng não thất (Ependymal cells)	Tế bào biểu mô xếp thành một lớp; hàng từ hình vuông đến hình cột; nhiều tế bào có lông. 	Lát các não thất và ống trung tâm của tuỷ sống; tạo dịch não tuỷ, và tham gia vào việc lưu thông dịch não tuỷ.
Tế bào Schwann (Neurolemmocytes)	Những tế bào dẹt quấn quanh các sợi trục thần kinh ngoại biên. 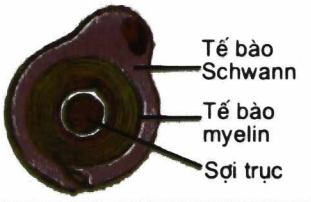	Mỗi tế bào sinh ra phần bao myelin bọc quanh một sợi trục của một nơron thần kinh ngoại biên; tham gia vào việc tái sinh sợi trục thần kinh ngoại biên.
Tế bào vệ tinh (Satellite cells)	Những tế bào dẹt sắp xếp xung quanh thân tế bào của các nơron trong các hạch thần kinh. 	Nâng đỡ các nơron trong các hạch thần kinh ngoại biên

3.3. Sự tạo bao myelin hay myelin hoá các sợi trục (Myelinisation)

Sợi trục của đa số nơron động vật có vú được bọc bởi một vỏ bao nhiều lớp lipid và protein, gọi là ***bao myelin*** (myelin sheath), do các tế bào thần kinh đệm sinh ra. Bao cách ly sợi trục về mặt điện năng và làm tăng tốc độ dẫn truyền xung động thần kinh. Các sợi trục được bọc như vậy gọi là các sợi ***có myelin***, hay ***myelin hoá*** (myelinated), còn các sợi không bao gọi là các sợi ***không myelin***, hay ***không myelin hoá*** (unmyelinated) (Hình 1.6). Tuy nhiên chụp hiển vi điện tử cho thấy các sợi trục không myelin cũng vẫn được bọc bởi một một áo mỏng màng bào tương thần kinh.

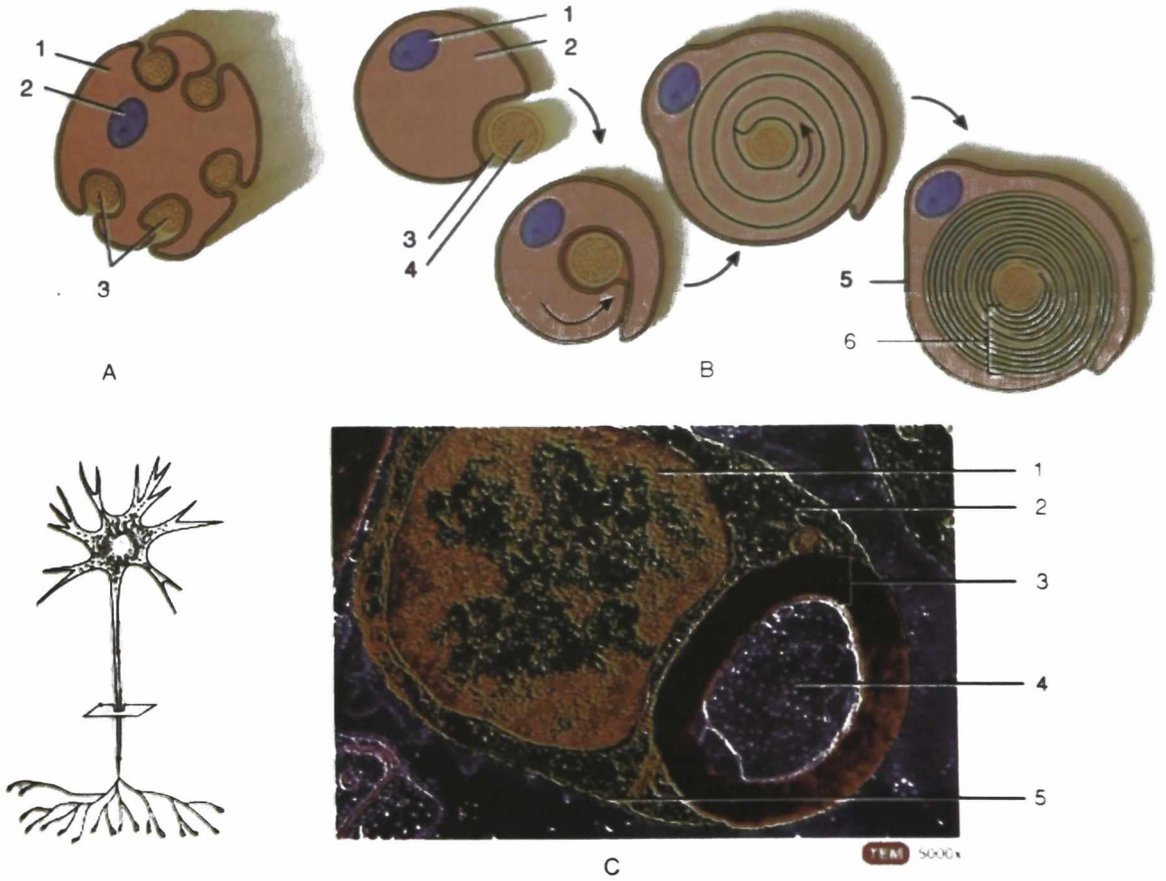

Hình 1.6. Các sợi trục có myelin và không myelin.
(Theo Tortora & Grabowski, Fig. 12.6, p. 385).

Sợi trục của đa số các nơron động vật có vú được bọc trong bao myelin sinh ra bởi các tế bào Schwann ở hệ TKNB và bởi các oligodendrocytes ở hệ TKTW.

A. Thiết đồ cắt ngang các *sợi trục không myelin*: 1. Bào tương (tế bào Schwann); 2. Nhân tế bào; 3. Các sợi trục không myelin.

B. Các giai đoạn hình thành bao myelin quanh một *sợi trục*: 1, 2. Nhân và Bào tương (tế bào Schwann); 3. Bao sợi trục (axolemma); 4. Tơ thần kinh (neurofibril); 5. Bao thần kinh (neurolemma); 6. Bao myelin.

C. Hình ảnh vi thể một sợi trục có myelin. Bên trái mặt phẳng cắt ngang. Bên phải: **1, 2. Nhân và** bào tương tế bào Schwann; 3. Bao myelin; **4. Sợi trục có myelin; 5. Bao thần kinh.**

Có hai loại nơ-rô-gli sinh ra bao myelin là: các tế bào Schwann (ở TKNB) và các tế bào ít nhánh (ở TKTƯ).

– ***Các tế bào Schwann***, ở hệ TKNB, bắt đầu tạo thành các bao myelin xung quanh các sợi trục từ trong quá trình phát triển phôi thai. Mỗi tế bào Schwann bọc khoảng 1mm chiều dài của một sợi trục bằng cách quấn soắn ốc nhiều lần quanh sợi trục (Hình 1.6, B). Kết quả là có nhiều lớp màng bào tương bọc quanh sợi trục, với bào tương và nhân của tế bào Schwann ở lớp ngoài cùng. Phần trong gồm tới 100 lớp màng tế bào Schwann, gọi là *bao myelin*. Lớp bào tương ở ngoài cùng có nhân tế bào Schwann, gọi là ***bao thần kinh*** hay ***bao Schwann*** (neurolemma; sheath of Schwann). Bao Schwann chỉ thấy ở quanh các sợi trục của hệ TKNB. Khi sợi trục bị tổn thương, bao sẽ giúp cho sự tái sinh bằng cách tạo thành một ống tái sinh, hướng dẫn và kích thích sợi trục mọc lại. Những chỗ ngắt quãng của bao myelin, gọi là các ***nút Ranvier*** (Ranvier nodes), xuất hiện từng quãng dọc theo chiều dài của sợi trục (Hình 1.3). Mỗi tế bào Schwann bọc một đoạn sợi trục ở giữa hai nút.

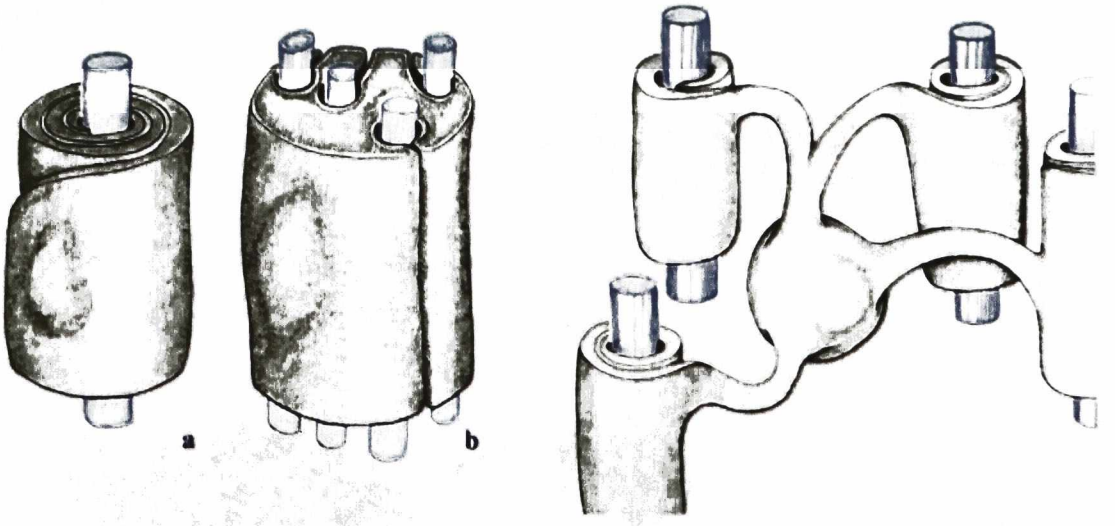

Hình 1.7. Tế bào đệm bao thần kinh (nevroglie engainante) ở TKNB và TKTƯ.
(Theo J Bossy và CS, Anatomie Clinique. Neuroanatomie, Springer–Verlag, France 1990, Fig. 5, p. 9).

A. *Tế bào Schwann* hay tế bào bao thần kinh (neurolemnocyte) bọc một sợi trục có myelin.
B. *Tế bào Schwann* bọc nhiều sợi trục không myelin;
C. *Tế bào ít nhánh* (oligodendrocyte) toả các mỏm sợi kéo dài bọc nhiều sợi trục ở hệ TKTƯ.

– ***Các tế bào ít nhánh*** (oligodendrocytes) cũng myelin hoá các phần của nhiều sợi trục ở hệ TKTU, tương tự như các tế bào Schwann myelin hoá một phần sợi trục của hệ TKNB. Nó toả ra khoảng 15 mỏm sợi rộng, dẹt, quấn soắn ốc quanh các sợi trục của hệ TKTU, tạo thành một bao myelin (Hình 1.7, c). Không có bao thần kinh (neurolemma), bởi vì phần thân và nhân của tế bào ít nhánh không bao quanh sợi trục. Có nút Ranvier, song số lượng ít hơn. Các sợi trục ở hệ TKTU ít mọc lại khi bị tổn thương. Người ta cho rằng một phần đó là do không có bao thần kinh neurolemma, một phần là do ảnh hưởng ức chế của các tế bào ít nhánh đến sự mọc lại sợi trục.

Lượng myelin tăng lên từ khi sinh đến lúc trưởng thành, và sự có mặt của nó làm tăng mạnh tốc độ dẫn truyền xung động thần kinh. Đáp ứng thần kinh với kích thích ở trẻ nhỏ không nhanh và không phối hợp tốt bằng ở trẻ lớn hơn hoặc người trưởng thành, một phần vì sự myelin hoá còn đang tiến triển ở tuổi thơ ấu.

4. CHẤT XÁM VÀ CHẤT TRẮNG

Trên một lát cắt phẫu tích não tươi hoặc tuỷ sống, ta thấy có một số vùng trắng bóng, và một số vùng có màu xám:

Chất trắng (white matter) là nơi tụ tập các sợi trục có myelin của nhiều nơron. ***Chất xám*** (gray matter) là nơi chứa các thân tế bào nơron, các sợi nhánh, các sợi trục không myelin, các tận cùng sợi trục, và các tế bào thần kinh đệm. Vùng màu trắng là màu của myelin; vùng màu xám là vùng có ít hoặc không có myelin. Các mạch máu có mặt ở cả hai vùng.

Ở tuỷ sống, chất trắng bao quanh phía ngoài; chất xám ở trong lõi có hình con bướm hay hình chữ H.

Ở não, có một lớp mỏng chất xám bao phủ bề mặt của đại não, tiểu não; và nhiều nhân xám nằm sâu bên trong. Các *nhân xám* là những đám tập trung các thân tế bào ở hệ TKTƯ.

Sự sắp xếp chất xám, chất trắng ở tuỷ sống và não sẽ được mô tả kỹ hơn trong các chương sau, khi mô tả cụ thể các phần của hệ thần kinh trung ương.

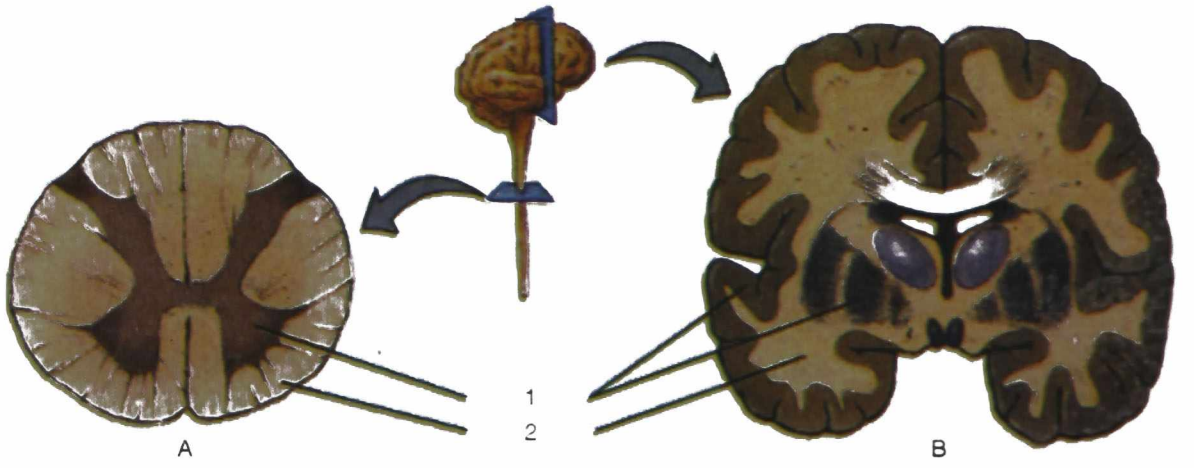

Hình 1.8. Chất trắng và chất xám ở tuỷ sống và não.
(Tortora & Grabowski, Fig. 12.7, p. 386).

Chất trắng tạo bởi các sợi trục có myelin của các tế bào thần kinh. Chất xám tạo bởi các thân tế bào, các sợi nhánh, các tận cùng sợi trục, các sợi trục không myelin và các tế bào thần kinh đệm (neuroglia).

A) Thiết đồ cắt ngang tuỷ sống. B) Thiết cắt đứng ngang đại não. 1. Chất xám; 2. Chất trắng.

5. SỰ TÁI SINH VÀ TÁI TẠO CỦA MÔ THẦN KINH

Trong suốt cuộc sống, hệ thần kinh luôn có ***tính tạo hình, tái tạo*** (plasticity), với khả năng luôn luôn thay đổi trên cơ sở kinh nghiệm. Ở mức các nơron cá thể, những thay đổi có thể xảy ra là mọc ra các sợi nhánh mới, tổng hợp các protein mới và thay đổi các tiếp xúc synáp với các nơron khác. Chắc chắn cả hai tín hiệu hoá học và điện học đều có tác dụng dẫn dắt các biến đổi xảy ra.

Mặc dù có tính tạo hình, song các nơron động vật có vú chỉ có một khả năng ***tái sinh*** rất hạn chế, khả năng tái tạo hay tự sửa chữa. Ở hệ thần kinh ngoại biên, tổn thương các sợi nhánh và sợi trục có myelin có thể sửa chữa, nếu thân tế bào vẫn còn nguyên vẹn và các tế bào Schwann tạo myelin hoá vẫn còn hoạt động. Ở hệ thần kinh trung ương, ít hoặc không có sửa chữa các nơron bị tổn thương. Ngay cả khi thân tế bào vẫn còn nguyên vẹn, một sợi trục đã bị tổn thương không thể sửa chữa hoặc tăng trưởng lại.

5.1. Sự tạo sinh nơron ở hệ thần kinh trung ương (TKTƯ)

Sự tạo sinh nơron (neurogenesis): Sự sản sinh ra các nơron mới từ hệ tế bào không biệt hoá xảy ra thường kỳ ở một số động vật. Ví dụ các nơron mới xuất hiện và biến đi hàng năm ở một số loài chim biết hót. Ở người và linh trưởng, cho đến gần đây người ta vẫn cho là: "*không có nơron mới*" trong não trưởng thành. Rồi năm 1992, các nhà nghiên cứu Canada đã công bố kết quả bất ngờ là ***nhân tố tăng trưởng biểu bì*** (epidermal growth factor; EGF) đã kích thích các tế bào lấy từ não chuột trưởng thành sinh sôi nảy nở ra cả các nơron lẫn các tế bào hình sao. Trước đó, người ta đã biết là EGF gây gián phân (mitose) ở một loại tế bào không phải nơron, giúp chữa lành vết thương và tái sinh mô. Năm 1998, các nhà khoa học đã phát hiện những số lượng nơron mới đáng kể phát sinh ở hải mã (hippocampus) não người trưởng thành, một vùng não then chốt của sự học tập.

Sự hoàn toàn thiếu tạo sinh nơron ở các vùng khác của não và tuỷ sống có vẻ là do 2 yếu tố: 1) Ảnh hưởng ức chế của các tế bào thần kinh đệm, đặc biệt của các tế bào ít nhánh, và 2) Thiếu các tín hiệu kích thích tăng trưởng đã có trong phát triển phôi thai. Các sợi trục ở hệ thần kinh trung ương được myelin hoá bởi các tế bào ít nhánh không có các bao thần kinh (neurolemm, hay bao Schwann). Hơn nữa myelin hệ thần kinh trung ương là một trong những nhân tố ức chế tái sinh nơron. Có thể cùng cơ chế đó cũng làm dừng tăng trưởng sợi trục một khi đã đạt tới vùng đích, trong quá trình phát triển. Mặt khác, sau khi sợi trục bị tổn thương, các tế bào hình sao ở bên cạnh cũng nhân lên nhanh chóng, tạo thành một loại mô sẹo và một lá chắn đối với tái sinh. Như vậy, tổn thương của não và tuỷ sống là vĩnh viễn. Tuy nhiên những nghiên cứu đang tiến triển vẫn cố tìm cách kích thích hệ tế bào đang nằm im để thay thế các nơron bị mất do tổn thương hay bệnh tật. Các nơron của mô nuôi cấy cũng có thể có ích cho các dự định cấy ghép.

5.2. Tổn thương và hồi phục ở hệ thần kinh ngoại biên (TKNB)

Các sợi trục và sợi nhánh có bao thần kinh (neurolemma) có thể hồi phục được nếu thân tế bào còn nguyên vẹn, nếu các tế bào Schwann vẫn còn chức năng, và nếu mô sẹo không hình thành quá nhanh, Đa số các dây thần kinh ở hệ TKNB gồm những sợi được bọc bởi bao thần kinh. Một người bị tổn thương sợi trục ở một dây thần kinh chi trên chẳng hạn, có nhiều cơ may hồi phục chức năng thần kinh.

Khi sợi trục bị tổn thương, thường xảy ra những biến đổi ở cả thân tế bào lẫn ở đoạn sợi trục phía đầu xa nơi bị tổn thương. Biến đổi cũng có thể xảy ra ở đoạn sợi trục phía đầu gần nơi bị tổn thương.

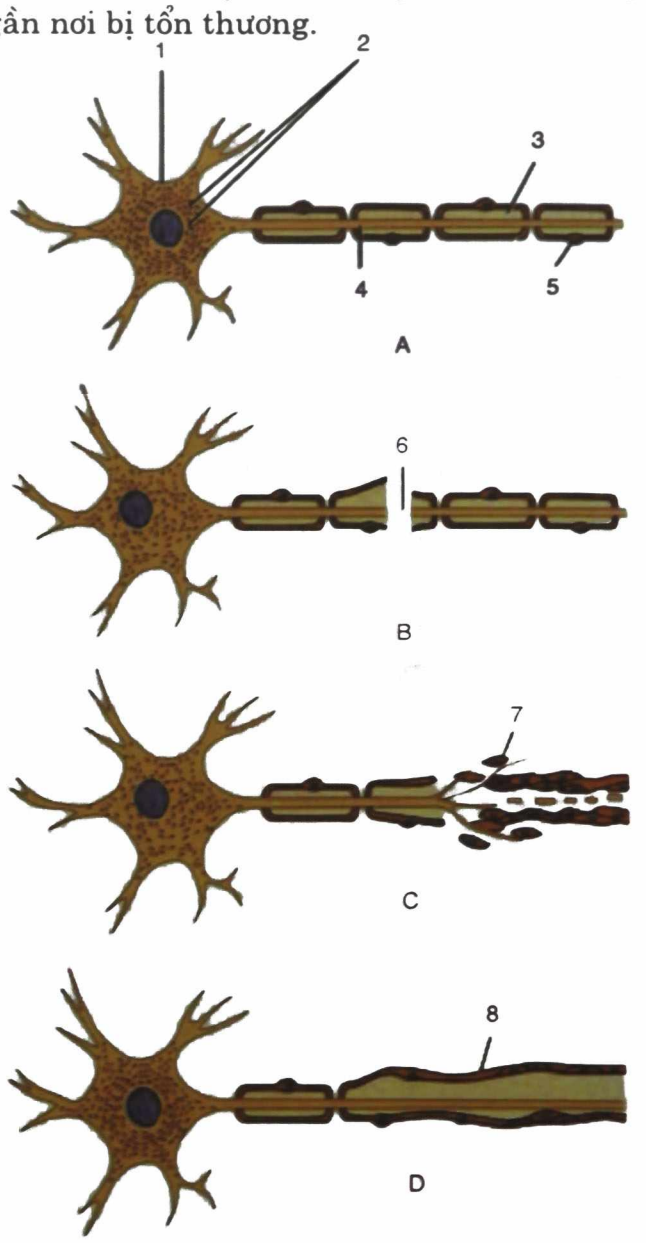

Hình 1.9. Tổn thương và hồi phục một nơron ở hệ TKNB.
(theo Tortora & Grabowski, Fig. 12.17, p. 405)

A. Nơron bình thường. B. Tiêu sắc (chromatolysis). C. Thoái hoá Waller. D. Tái sinh.
1. Thân tế bào; 2. Các thể Nissl; 3. Bao myelin; 4. Sợi trục; 5. Tế bào Schwann; 6. Điểm tổn thương; 7. Tế bào Schwann; 8. Ống tái sinh.

Khoảng 24 – 48 giờ sau tổn thương sợi trục của một nơron trung ương hay ngoại biên, (hình 1.9, A), các thể Nissl vỡ ra thành những mảng hạt nhỏ. Sự biến chất đó gọi là ***tiêu sắc*** (chromatolysis) (hình 1.9, B), bắt đầu giữa tiểu đồi sợi trục và nhân, rồi lan toả khắp thân tế bào. Do kết quả của tiêu sắc, thân tế bào sưng phồng, đạt kích thước tối đa từ 10 – 20 ngày sau tổn thương.

Khoảng 3 – 5 ngày, phần sợi thần kinh ở đầu xa vùng bị tổn thương hơi bị sưng lên rồi vỡ ra từng mảnh; bao myelin cũng bị huỷ hoại, (Hình 1.9, C). Sự thoái hoá đoạn đầu xa của sợi thần kinh và bao myelin gọi là thoái hoá Waller (Wallerian degeneration). Tiếp theo sự thoái hoá, các đại thực bào nuốt tiêu các mảnh vỡ.

Những biến đổi ở đoạn đầu gần của sợi trục gọi là **thoái hoá ngược dòng** (retrograde degeneration) tương tự như những biến đổi xảy ra trong thoái hoá Waller. Sự khác biệt chính trong thoái hoá ngược dòng là những biến đổi chỉ lan toả tới nút Ranvier thứ nhất.

Tiếp theo sự tiêu sắc, các dấu hiệu hồi phục ở thân tế bào trở nên rõ ràng. Tổng hợp RNA và protein tăng nhanh, tạo điều kiện cho sự tái tạo hay **tái sinh** (regeneration) sợi trục. Hồi phục thường phải mất vài tháng. Mặc dù mỏm sợi của nơron và bao myelin thoái hoá, bao Schwann (neurolemm) vẫn còn. Các tế bào Schwann ở bên này hay bên kia nơi bị tổn thương nhân lên bằng gián phân, phát triển sang phía bên kia, và có thể tạo thành một ống tái sinh (regeneration tube) đi qua diện bị tổn thương (Hình 1.9, D). Ống hướng dẫn sợi trục mới phát triển từ phía đầu gần qua diện tổn thương để tới diện ở đầu xa, nơi trước kia sợi trục cũ đã chiếm. Sợi trục mới không thể phát triển nếu khoảng thiếu hụt ở nơi bị tổn thương quá lớn, hay bị lấp đầy bởi các sợi collagen.

Trong vài ngày đầu sau tổn thương, các nụ sợi trục tái sinh bắt đầu xâm chiếm ống tạo nên bởi các tế bào Schwann, (Hình 1.9, C). Các sợi trục từ vùng đầu gần mọc lại với tốc độ khoảng 1,5 mm mỗi ngày, xuyên qua vùng tổn thương, tìm thấy đường đi của chúng trong các ống tái sinh, và phát triển về phía các cơ quan nhận cảm (receptors) và hiệu ứng (effectors) khu trú ở đầu xa. Như vậy, một số các đường liên hệ cảm giác hay vận động đã được tái lập, và một số chức năng được khôi phục. Đồng thời các tế bào Schwann cũng tạo nên một bao myelin mới.

6. SỰ DẪN TRUYỀN THẦN KINH QUA CÁC SYNÁP

6.1. Các synáp

Tất cả hoạt động của hệ thần kinh dựa trên sự dẫn truyền xung động thần kinh giữa các nơron với nhau, hoặc giữa các nơron và các thụ thể hay bộ phận hiệu ứng.

Sự chuyển tiếp thông tin giữa các nơron xảy ra ở vùng tiếp xúc đặc biệt giữa các nơron với nhau gọi là các **synáp** (synapse). Ở mỗi synáp, nơron truyền tín hiệu gọi là ***nơron trước synáp*** (presynaptic neuron), và nơron nhận tín hiệu gọi là ***nơron sau synáp*** (postsynaptic neuron).

Lịch sử nghiên cứu các synáp đã trải qua 2 thời kỳ: ***hiển vi quang học*** và ***hiển***

vi điện tử. Cả hai phương pháp không xoá bỏ lẫn nhau mà bổ sung lẫn cho nhau. Ngoài ra chúng còn được bổ sung bởi những phương pháp *sinh lý học*, ghi điện thế tế bào; những *phương pháp mô hoá học* (histochimiques) cho phép phát hiện các chất dẫn truyền thần kinh và các enzym khác nhau; và cuối cùng bởi những *phương pháp dược lý học* mang lại những ích lợi không thể chối cãi.

6.2. Về mặt hình thái

Trên hiển vi quang học, người ta đã mô tả các loại synáp dựa theo các yếu tố tiếp xúc với nhau giữa 2 nơ ron: 1) Đa số là các synáp *sợi trục – sợi nhánh* (axo–dendritic), tiếp xúc giữa đầu tận một sợi trục với một sợi nhánh; 2) Song người ta cũng thấy các synáp *sợi trục – thân tế bào* (axo–somatic), do đầu tận của một sợi trục đến tiếp xúc với thân tế bào; và ít gặp hơn là 3) Các synáp *sợi trục – sợi trục* (axo–axonic), từ sợi trục đến sợi trục.

Cùng một tế bào thần kinh có thể nhận được rất nhiều tiếp xúc synáp. Con số có thể từ vài chục đến 50, 100 000 và tới cả 500 000 cho các tế bào tháp lớn. Như vậy bề mặt thân một tế bào và các sợi nhánh của nó có thể bị chiếm tới 50% bởi các cấu trúc sau synáp. (Bossy và CS. 1990) (Hình 1.10).

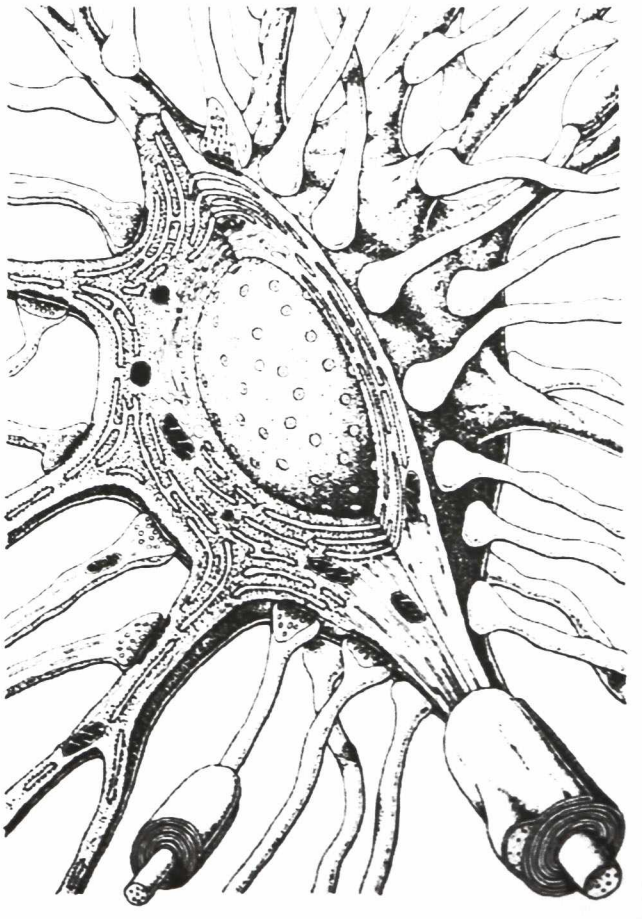

Hình 1.10. Hình ảnh không gian ba chiều các tiếp xúc synáp của một nơron

(Theo RV. Kristic, 1979, Siêu cấu trúc của một tế bào thần kinh động vật có vú. Planche120, Springer–Verlag Berlin. Chép lại theo J. Bossy và CS, Springer–Verlag, France, 1990, Fig.1, p.14).

6.3. Về cấu trúc siêu vi và chức năng (Tortora & Grabowski, 2000)

Người ta đã mô tả hai loại synáp khác nhau: ***các synáp điện*** (electrical synapses) và ***các synáp hoá học*** (chemical synapses).

– Các synáp điện

Các tế bào trước và sau synáp thông thương với nhau bởi những cầu nối bào tương; nên được gọi là các *nối tiếp qua cầu* hay *qua lỗ hổng* (bridged junctions or gap junctions). Mỗi nối tiếp có hàng trăm protein hình ống gọi là các "ống nối siêu vi" (connexons) tạo nên những đường hầm nối giữa bào tương của hai tế bào. Các ions và các phân tử đều có thể đi qua các "ống nối" đó, theo cả 2 chiều xuôi, ngược. Đường qua của ions cũng là đường qua của dòng điện.

Các nơron của hệ TKTƯ ở người chứa chủ yếu là các synáp hoá học. Các synáp điện, theo cổ điển, thường gặp ở các động vật không xương sống và một số động vật có xương sống cấp thấp. Chúng cũng có một số ít ở động vật có vú cấp cao, kể cả ở người: Đó là những synáp ở giữa các tế bào cơ trơn nội tạng, các tế bào cơ tim, và ở thai đang phát triển. Chúng cũng gặp ở một số yếu tố thần kinh trung ương.

Các synáp điện có 3 lợi thế:

1. *Dẫn truyền nhanh hơn* các synáp hoá học, bởi vì điện thế được truyền trực tiếp qua các nối tiếp lỗ hổng, không mất thời gian qua chạm dừng.

2. Có khả năng *đồng bộ hoá* (synchronisation) hoạt động của một nhóm nơron hay sợi cơ. Giá trị của các điện thế hoạt động được đồng bộ hoá ở cơ tim hay ở cơ trơn các tạng là làm co phối hợp các sợi cơ đó.

3. Cho phép dẫn truyền hai chiều các điện thế hoạt động. Trong khi các synáp hoá học chỉ hoạt động theo một chiều.

– Các synáp hoá học

Mặc dù các nơron trước synáp và sau synáp ở rất gần nhau, màng bào tương của chúng không chạm nhau, mà còn ngăn cách bởi một *khe synáp* (synaptic cleft), là một khoang 20 – 50nm chứa đầy dịch kẽ (Hình 1.11).

Xung động thần kinh không truyền được qua khe synáp, mà qua một hình thức gián tiếp. Nơron trước synáp tiết ra một *chất dẫn truyền thần kinh* (neurotranssmitter) lan toả qua khe synáp, và tác động lên các thụ thể ở màng bào tương của nơron sau synáp, gây nên một *điện thế sau synáp* (postsynaptic potential). Về cơ bản, tín hiệu điện trước synáp (xung động thần kinh) được chuyển đổi thành một tín hiệu hoá học (chất dẫn truyền thần kinh). Nơron sau synáp nhận tín hiệu hoá học, rồi sinh ra tín hiệu điện (điện thế sau synáp). Thời gian cần thiết cho các quá trình đó ở một synáp hoá học gọi là *thời gian trạm dừng* hay *thời gian chuyển tiếp synáp* (synaptic delay), vào khoảng 0,5msec. Do đó các synáp hoá học làm các tín hiệu dẫn truyền chậm hơn các synáp điện.

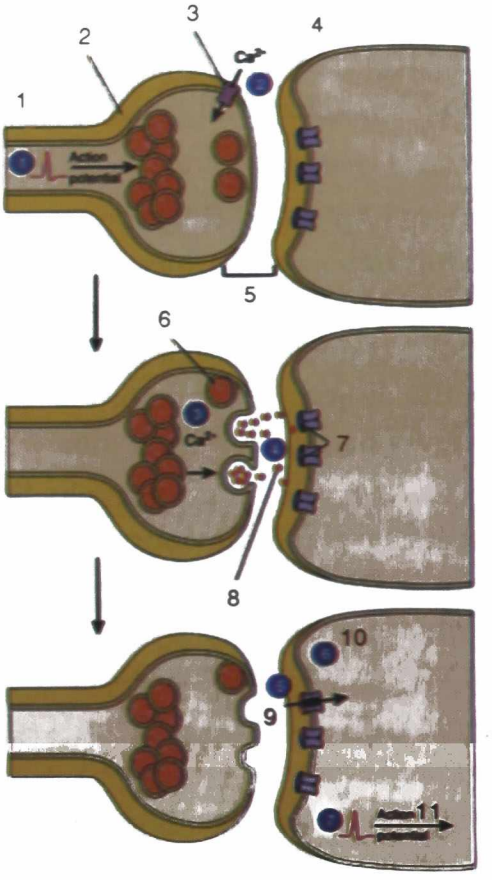

Hình 1.11. Dẫn truyền tín hiệu qua một synáp hoá học. Qua sự thoát ra ngoài tế bào của các bong synáp, nơron trước synáp giải phóng các phân tử dẫn truyền thần kinh, tới bám vào các thụ thể ở màng bào tương của nơron sau synáp và sinh ra một điện thế sau synáp. (Theo Tortora & Grabowski, 2000, Fig. 12.14, p. 398).

1. Nơron trước synáp (sợi trục); 2. Hành tận synáp; 3. Kênh calci cổng điện áp (voltage–gated calcium channel); 4. Nơron sau synáp; 5. Khe synáp; 6. Bọng synáp; 7. Các thụ thể chất dẫn truyền thần kinh ở kênh ion cổng phân tử gắn (neurotransmitter receptors on ligand–gated ion channel); 8. Chất dẫn truyền thần kinh; 9. Các ions qua màng vào nơron sau synáp; 10. Khử cực; 11. Điện thế hoạt động.

* ([Các số trong vòng tròn đen trên hình chỉ quá trình hoạt động của một synáp hoá học kê theo phần lời dưới đây)

Ở đa số các synáp hoá học, thông tin chỉ truyền theo một chiều, – từ nơron trước synáp đến nơron sau synáp, hay bộ phận hiệu ứng, như một sợi cơ hay một tế bào tuyến. Lý do là vì chỉ có các hành tận synáp của các nơron trước synáp là có thể giải phóng các chất dẫn truyền thần kinh, và chỉ có lớp màng của nơron sau synáp là có các protéin thụ cảm phù hợp để nhận biết và kết dính chất dẫn truyền thần kinh đó. Kết quả là điện thế chỉ di chuyển một chiều qua các đường đó.

+ Quá trình hoạt động của một synáp hoá học (*)

Một synáp hoá học điển hình chuyển tiếp tín hiệu như sau (Hình 1.11: theo thứ tự từ 1 – 7 trong vòng tròn đen trên hình):

1. Điện thế hoạt động lan truyền dọc theo sợi trục đi tới hành tận synáp;

2. Sự khử cực của điện thế hoạt động mở *các kênh Ca^{2+} cổng điện áp* (voltage–

gated Ca^{2+} channels), cộng thêm vào các kênh Na^+ bình thường đã mở. Các ions Ca^{2+} ở dịch ngoài tế bào có nồng độ cao hơn chảy qua các kênh được mở, vào hành tận synáp.

3. Sự tăng độ đậm đặc của các ions Ca^{2+} ở trong nơron trước synáp làm bùng nổ sự thoát khỏi tế bào (exocytosis) của một số bọng synáp. Màng của bọng hoà lẫn với màng bào tương, các phân tử dẫn truyền thần kinh ở trong các bọng thoát vào khe synáp. Mỗi bọng có thể chứa vài ngàn phân tử chất dẫn truyên thần kinh.

4. Chất dẫn truyền thần kinh lan toả qua khe synáp và bám vào *các thụ thể dẫn truyền thần kinh* (neurotransmitter receptors) ở màng bào tương của các nơron sau synáp.

5. Sự bám của các phân tử chất dẫn truyền thần kinh vào các thụ thể ở các kênh ion cổng phân tử gắn (ligand–gated ion channel) làm mở các kênh đó, và cho phép các ions đặc biệt chảy qua màng.

6. Tuỳ theo các kênh chấp nhận loại ions nào, mà dòng ions sẽ gây khử cực (depolarisation) hay tăng cực (hyperpolarisation) màng sau synáp. Ví dụ, mở các kênh Na^+ cho phép Na^+ chảy vào gây nên khử cực. Song mở các kênh Cl^- cho phép Cl^- chảy vào, gây nên tăng cực.

7. Khi khử cực tới ngưỡng, thì một điện thế hay nhiều hơn sẽ được phóng ra.

+ Các điện thế sau synáp kích thích và ức chế (*)

Một chất dẫn truyền thần kinh có thể gây nên một điện thế kích thích hoặc ức chế. Nếu nó khử cực màng sau synáp, nó sẽ là kích thích, vì đưa màng tới gần ngưỡng hơn. Một điện thế sau synáp khử cực được gọi là *điện thế sau synáp kích thích* (excitatory postsynaptic potential).

Ngược lại, nếu nó tăng cực màng sau synáp, nó sẽ là ức chế. Tăng điện thế màng làm bên trong âm tính hơn, và do đó xung động thần kinh khó sinh hơn bình thường, vì điện thế màng xa ngưỡng hơn. Một điện thế sau synáp tăng cực được gọi là *điện thế sau synáp ức chế* (inhibitory postsynaptic potential). Điện thế sau synáp ức chế thường là do mở các kênh Cl^- hay K^+ cổng phân tử gần.

6.4. Dung mạo chức năng của các synáp (J. Bossy và CS. 1990)

Khái niệm về synáp là yếu tố cơ bản để hiểu về hoạt động của hệ thần kinh.

– Thực vậy, một synáp có thể *kích thích hay ức chế*, nghĩa là luồng xung động thần kinh đi qua có thể chuyển tiếp một kích thích tới nơron tiếp theo, hay ức chế hoạt động của nó.

– Hơn nữa một synáp cần có một *thời gian chạm dừng* hay *chuyển tiếp*, điều đó giải thích sự chậm trễ trong dẫn truyền xung động qua các đường có nhiều chặng synáp; hay ngược lại sự nhanh chóng trong dẫn truyền qua ít chặng synáp.

– Hoạt động của synáp thường phụ thuộc vào ***chất dẫn truyền thần kinh***

chứa trong nơron trước synáp. Ở khe synáp của các synáp tiết *cholin*, một enzym là cholinesterase phân tách acetylcholin thành cholin và acid acetic, được thu lại bởi yếu tố trước synáp, để tổng hợp lại.

Ở các synáp tiết *adrenalin*, chất dẫn truyền thần kinh không bị phá huỷ bởi enzym, mà được thu hồi trực tiếp bởi tận cùng trước synáp.

Các chất dẫn truyền khác có thể can thiệp, như serotonin, hay các acid–amin. Acid gamma–aminobutyric, GABA, và glycin là ức chế, còn acid glutamic là kích thích.

Các neuropeptid tạo nên một nhóm chất dẫn truyền thần kinh ngày càng được biết đến. Chất P ở trong các sợi không myelin đi tới sừng sau tuỷ sống là một ví dụ cũ nhất; song còn nhiều neuropeptid chuỗi ngắn cũng tham gia vào dẫn truyền synáp trung ương.

– Hoạt động của synáp hoá học (đã được trình bày ở trên) có thể tóm tắt bổ sung như sau: Xung động thần kinh lan toả dọc theo một sợi thần kinh bằng một cơ chế khử cực màng; mà điện thế nghỉ ở khoảng 60 – 80mV được duy trì bởi vai trò của các ions kali (potassium). Luồng xung động thần kinh tới hành tận trước synáp, thì khử cực màng trước synáp, cho phép các bọng synáp bám vào và giải phóng chất chứa của chúng vào khe synáp. Chất dẫn truyền đó mất từ 0,5 đến 1msec (phần nghìn giây) để qua khe synáp, và tới màng sau synáp. Màng tăng thấm ion, và thay đổi sự phân cực, gây nên một điện thế sau synáp. Điện thế sau synáp đó gây nên bởi chỉ một quantum chất dẫn truyền, không phải bao giờ cũng cho phép xuất hiện một điện thế hoạt động; mà phải có một sự cộng lực nhiều điện thế sau synáp được đồng bộ hoá, để có được một điện thế hoạt động. Sự xuất hiện của điện thế này gắn liền với độ thấm chọn lọc các ions Na (sodium) tăng rất nhanh cùng với sự khử cực. Hoạt động synáp cũng gắn liền với sự có mặt của các ions calci; Hình như cần có 4 ions calci để giải phóng 1 quantum acetylcholin. Các ions Mg (magnesium) có một hiệu quả ngược lại với các ions Ca. Đối với một số tác giả, sự qua khe synáp của các chất dẫn truyền thần kinh chưa được chứng minh, song các chất dẫn truyền thần kinh tác động lên màng trước synáp, làm cho một lượng lớn ions Ca dồn tới, làm thay đổi các thụ thể màng sau synáp và như vậy khử cực màng sau synáp. Ngược lại, đối với các synáp ức chế, kết quả là một sự tăng cực màng sau synáp. Vấn đề các chất dẫn truyền thần kinh ức chế chưa được hoàn toàn sáng tỏ; song chắc chắn có sự tham gia của GABA và glycin.

Kích thích một synáp ức chế làm cho màng trở thành không thấm chọn lọc các ions Cl, gây tăng cực tạm thời, làm tăng ngưỡng sinh điện thế sau synáp.

6.5. Phát sinh cá thể tổ chức synáp (ontogenese)

Những synáp đầu tiên xuất hiện rất sớm. Những phản ứng phản xạ ở thai nhi là bằng chứng vào tuần thứ 5 hay thứ 6 của đời sống trong tử cung. Các

synáp lúc đó hoạt động như những synáp điện. Sau này các chất dẫn truyền thần kinh mới xuất hiện. Các synáp tiếp tục tiến hoá và tăng số lượng trong suốt đời sống thai nhi và sau đó. Nếu số lượng các tế bào thần kinh ở người không tăng thêm nữa vào cuối tháng thứ 8 của đời sống trong tử cung, và các tế bào vỏ não kết thúc sự di chuyển của chúng khi sinh; thì sự sinh sôi nảy nở của các sợi nhánh ở các diện đặc biệt của não vẫn tiếp tục tiến triển đến 2 năm tuổi, và ở các diện liên hợp tới 6, 8 hay thậm chí có thể tới 10 tuổi. Tới 12 tuổi tổ chức sợi, sự myelin hoá, và tổ chức synáp mới đạt được sự sắp xếp và tổ chức cuối cùng của nó. Một số tác giả cho rằng, ở người trưởng thành cũng có một sự tạo hình synáp, với khả năng sinh thêm những synáp mới. Song các synáp mới đó thường không chính xác và xấu; chúng có thể xuất phát từ một số quá trình bệnh lý. Cuối cùng, cần nhấn mạnh rằng các loại synáp khác nhau bao quanh cùng một nơron là nguồn gốc của những đường vi thể (microcircuits) vô cùng thay đổi, điều biến hoạt động của nơron.

2. PHÔI THAI HỆ THẦN KINH

(Neuroembryology)

Ở người hệ thần kinh và biểu mô thần kinh của các cơ quan cảm giác phát sinh từ lớp ***ngoại bì*** của phôi; bắt đầu từ sự biến đổi lớp ngoại bì nằm ở phía lưng thừng nguyên sống thành ống thần kinh và các mào thần kinh.

1. SỰ HÌNH THÀNH CỦA ỐNG THẦN KINH

Mầm hệ thần kinh xuất hiện rất sớm, vào ngày thứ 16 – 17 của phôi, và hình thành ống thần kinh vào ngày thứ 22 (Hình 2.1, 2.2).

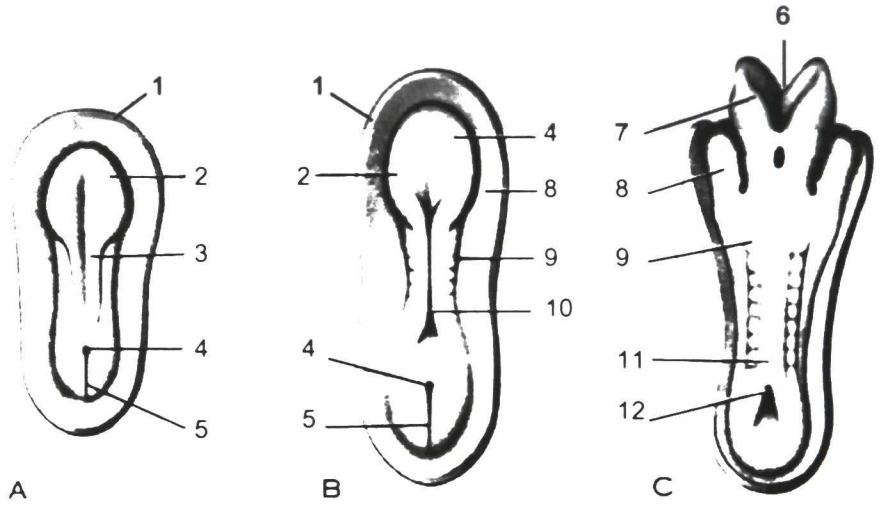

Hình 2.1. Sơ đồ các giai đoạn đầu phát triển phôi thai hệ thần kinh.

(Kể theo M. B. Carpenter, Neuroanatomia Humana, Interamericana, Brazil, 1978, Fig. 3–1, p. 46).

A. Tấm thần kinh, giai đoạn tiền khúc nguyên thuỷ (Davis 1923); B. Rãnh thần kinh, giai đoạn khúc nguyên thuỷ đầu tiên (Ingalls, 1920); C. Ống thần kinh mới hình thành, giai đoạn 8 khúc nguyên thuỷ (Payne,1924).

1. Bờ cắt từ phôi; 2. Tấm não; 3. Tấm thần kinh; 4. Nút Hensen; 5. Đường nguyên thuỷ; 6. Lỗ trước ống thần kinh; 7. Gờ thần kinh (prega neural); 8. Diện sinh tim (area cardiogenica); 9. Khúc nguyên thuỷ I (somite I); 10. Rãnh thần kinh; 11. Ống thần kinh; 12. Lỗ sau ống thần kinh.

Bắt đầu là sự dày lên của một dải dọc lớp ***ngoại bì,*** nằm ở phía lưng của thừng nguyên sống (notochord), gọi là ***tấm thần kinh*** (neural plate).

Các tế bào ở hai bên bờ tấm thần kinh phát triển lồi lên thành các nếp thần kinh, và phần lõm ở giữa gọi là ***rãnh*** hay ***máng thần kinh*** (neural groove).

Rãnh tiếp tục lõm sâu dần, hai bờ quặp lại, tiến lại gần nhau và sát nhập với nhau ở đường dọc giữa lưng phôi, để tạo thành ***ống thần kinh*** (neural tube).

Ống thần kinh bắt đầu khép lại ở khúc nguyên thuỷ thứ tư (vùng cổ tương lai

của cột sống); rồi khép tiếp tục về phía đầu và phía đuôi cho đến khi chỉ còn lại 2 đầu chưa kín, là những *lỗ ống thần kinh* (neuropores): lỗ *trước* hay *đầu*, và lỗ *sau* hay *đuôi*.

Khi ống thần kinh khép lại và tách rời khỏi ngoại bì, thì hai dải dọc các tế bào ở chỗ nối tiếp của tấm thần kinh với ngoại bì thân thể, tạo thành các ***mào thần kinh*** (neural crests) cũng tạm thời sát nhập với nhau ở đường giữa. Về sau chúng lại tách xa nhau và nằm ở hai bên ống thần kinh, rồi trở thành các hạch của rễ lưng thần kinh sống (Hình 2.2).

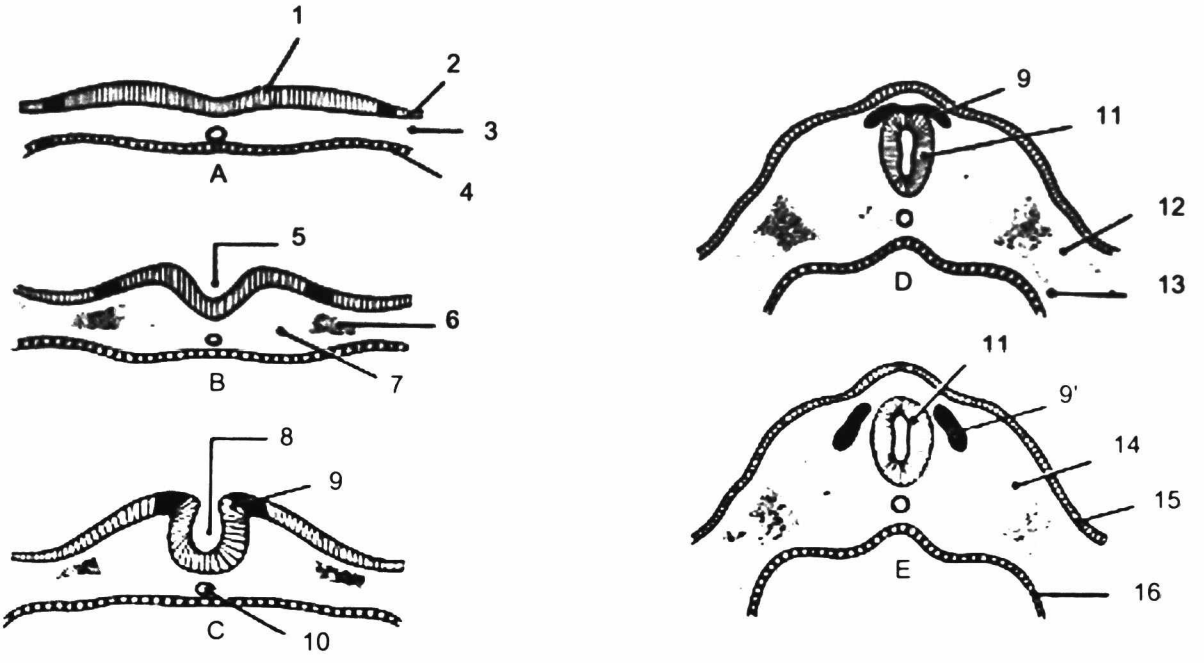

Hình 2.2. Thiết đồ cắt ngang các giai đoạn phát triển phôi thai ống thần kinh, và hình thành tuỷ sống.

(Theo M. B. Carpenter, Neuroanatomia Humana, Edit. Interamericana, 7th Edit, Brazil, 1978. Bản dịch tiếng Bồ, Fig. 3.2, p. 47).

A. Giai đoạn tấm thần kinh: 1. Tấm thần kinh; 2. Ngoại bì; 3. Trung bì; 4. Nội bì.

B. Giai đoạn rãnh thần kinh sơ khai: 5. Rãnh thần kinh; 6. Trung bì trung gian; 7. Trung bì cạnh trục;

C. Giai đoạn rãnh thần kinh muộn: 8. Rãnh thần kinh; 9. Mào thần kinh; 10. Thừng nguyên sống.

D. Giai đoạn ống thần kinh sơ khai và mào thần kinh: 9. Mào thần kinh; 11. Ống thần kinh; 12. Trung bì thân thể; 13. Trung bì tạng.

Mào thần kinh (9) → hạch rễ lưng TK sống (9').

E. Giai đoạn ống thần kinh muộn và hạch rễ lưng thần kinh sống: 11. Ống thần kinh; 9'. Hạch rễ lưng thần kinh sống; 14. Khúc nguyên thuỷ (somite);15. Ngoại bì bề mặt; 16. Nội bì.

2. CẤU TẠO VÀ SỰ BIỆT HOÁ TẾ BÀO CỦA ỐNG THẦN KINH

2.1. Hình thể ngoài

Do hình thể không đều của tấm thần kinh, rộng ở phía đầu phôi, hẹp ở phía đuôi; nên khi đã khép lại, ống thần kinh có:

+ Một đoạn hẹp hình ống kéo dài ở phía đuôi phôi là *ống tuỷ*, nguồn gốc của tuỷ sống.

+ Một đoạn rộng ở phía đầu phôi, phình ra thành 3 *bọng não*: trước (prosencephalon), giữa (mesencephalon) và sau (rhombencephalon); sau này sẽ cho các phần khác nhau của não (Hình 2.6).

Mặc dù hình dáng không đều, các đoạn của ống thần kinh có chung một kiểu cấu tạo bên trong.

2.2. Cấu tạo đại thể

Nhìn trên một thiết đồ ngang, thành ống thần kinh, đặc biệt ống tuỷ, (ở giai đoạn mới khép lại), có hình thoi, gồm 6 phần chính (Hình 2.3):

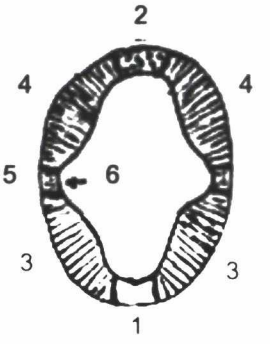

Hình 2.3. Cấu tạo đại thể của ống thần kinh (mới khép).

(Theo Đỗ Kính, *Phôi thai học người*, NXBYH Hà Nội, 2001, tr. 257, chú thích dịch lại theo Trịnh Văn Minh)
1. Lá bụng (đáy); 2. Lá lưng (mái); 3. Tấm nền; 4. Tấm cánh; 5. Phần trung gian; 6. Rãnh giới hạn.

+ *Hai lá bụng* hay *lá đáy*, và *lá lưng* hay *lá mái*, ở thành trước và thành sau, tương đối mỏng, chỉ cho những yếu tố nguyên bào thần kinh đệm (glioblastes).

+ *Hai tấm nền* (basal plate) ở thành bên trước (bụng bên), và

+ *Hai tấm cánh* (alar plate) ở thành bên sau (lưng bên),

Tấm nền và tấm cánh là những phần dày lên của lớp áo khoác (mantle) chứa những nguyên bào thần kinh (neuroblastes), tạo nên chất xám tương lai của mô thần kinh.

+ Ở mỗi bên, giữa tấm nền và tấm cánh là *phần trung gian*, tương ứng ở phía trong lòng ống tuỷ với *rãnh giới hạn* (sulcus limitans).

2.3. Cấu tạo vi thể và sự tạo mô thần kinh

Ở giai đoạn tấm thần kinh, các tế bào thần kinh ngoại bì xếp thành một biểu mô trụ đơn, gọi là *biểu mô thần kinh* (neuroepitheliuın). Ngay sau khi ống thần kinh mới khép, những tế bào biểu mô thần kinh trụ đơn đã tăng sinh, tạo thành một *biểu mô thần kinh trụ giả tầng* (pseudostratified neuroepithelium), nằm giữa hai màng giới hạn trong và ngoài (membrana limitante interna/externa) (Hình 2.3; 2.4).

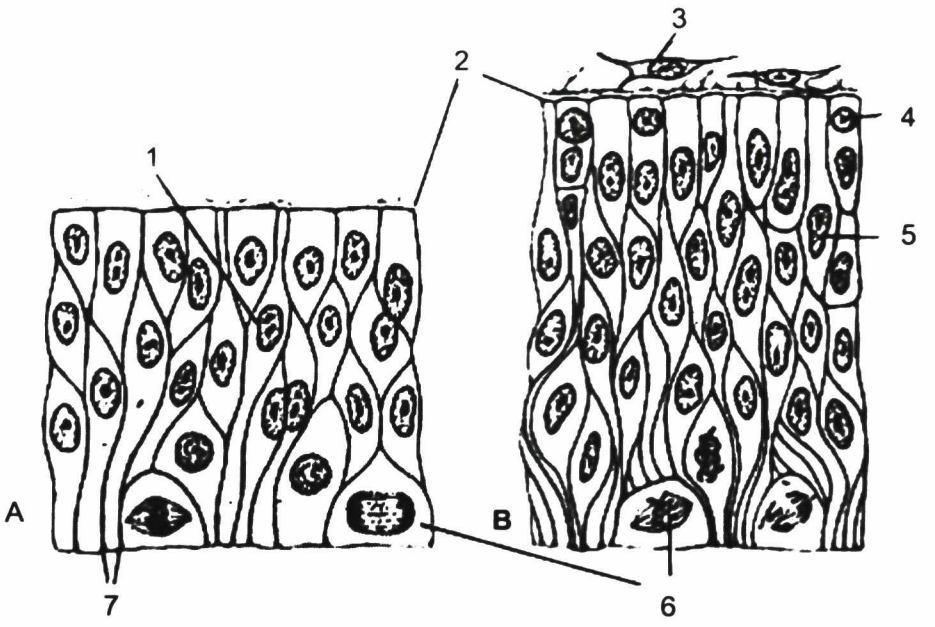

Hình 2.4. Sự biệt hoá tế bào biểu mô thần kinh của ống thần kinh mới khép.

(Theo M. B. Carpenter, Neuroanatomia Humana, Edit. Interamericana, Brazil,1978, Fig. 3.4, p. 49.)

A. Thành ống thần kinh mới khép, các tế bào *biểu mô thần kinh* tạo thành biểu mô giả tầng;

B. Thành ống thần kinh ở giai đoạn muộn hơn; các tế bào biểu mô thần kinh ở giai đoạn tổng hợp ADN, gián phân, và các *nguyên bào thần kinh* đã biệt hoá; trừ ở gần màng giới hạn ngoài, còn thấy các neuroblastes đang biệt hoá.

1. Tế bào biểu mô thần kinh gian gián phân (intermitotic); 2. Màng giới hạn ngoài; 3. Tế bào TK đệm (pia); 4. Nguyên bào thần kinh đã biệt hoá; 5. Tế bào biểu mô thần kinh đang tổng hợp ADN; 6. Nguyên bào thần kinh đang phân chia; 7. Màng giới hạn trong.

Sự tăng sinh của nguyên bào biểu mô sẽ sớm sản sinh và biệt hoá ra hai loại tế bào, tạo nên *3 lớp* của thành ống thần kinh (Hình 2.5A):

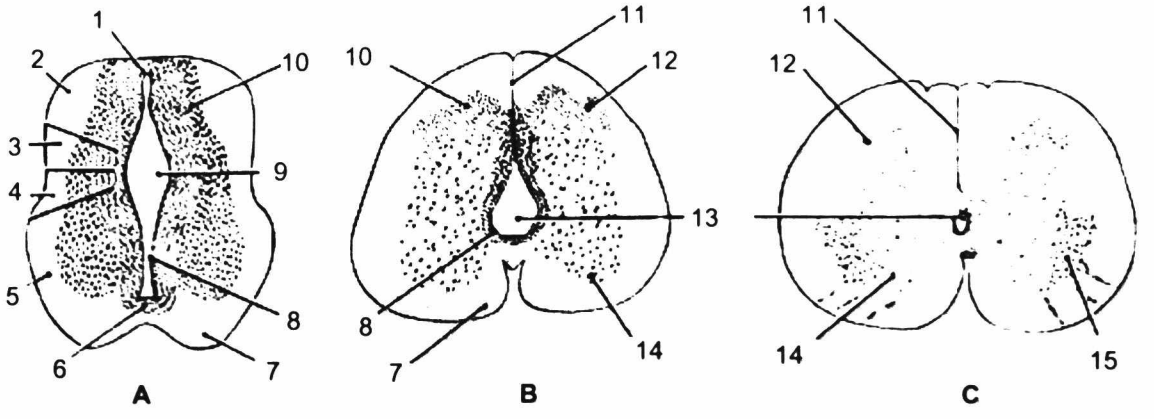

Hình 2.5. Sơ đồ biệt hoá các lớp cấu tạo của ống thần kinh ở đoạn tuỷ sống.

(Theo M. B. Carpenter, Neuroanatomia Humana, Edit. Interamericana, Brazil,1978, Fig. 3.3, p. 48.)

A. Cắt ngang tuỷ sống thai người 5 tuần. **B.** Tuỷ sống cổ thai người 8 tuần. **C.** Tuỷ sống cổ thai người 10 tuần.

1. Lá mái; 2; Sợi tới (cảm giác) thân thể; 3. Sợi tới (cảm giác) tạng; 4. Sợi đi (vận động) tạng; 5. Sợi đi (vận động) thân thể; 6. Lá đáy; 7. Lớp bờ viền; 8. Lớp màng nội tuỷ; 9. Rãnh giới hạn; 10. Lớp áo khoác; 11. Vách giữa sau; 12. Cột xám sau (cảm giác); 13. Ống trung tâm (nội tuỷ); 14. Cột xám trước (vận động); 15. Các nơron vận động.

+ Các nguyên bào nằm trong lớp mầm sinh sản, giáp lòng ống thần kinh, (nguyên bào xốp, spongioblastes. Theo Đỗ Kính, *Phôi thai học người*, NXB Y học, 2001, tr. 257), sau sẽ tạo nên *lớp biểu mô nội tuỷ* (ependymal layer) của tuỷ sống, biểu mô phủ các não thất, và các đám rối mạch mạc của não.

+ Các nguyên bào thần kinh nguyên thuỷ (primitive neuroblastes) tăng sinh ở ngoài lớp biểu mô, sẽ tạo thành *lớp áo khoác* (mantle layer), là *chất xám* nguyên thuỷ của trục não tuỷ.

+ Lớp ngoài cùng của ống thần kinh được gọi là *lớp bờ viền* (marginal layer), chứa những mỏm sợi phát sinh từ các nguyên bào thần kinh nằm trong lớp áo khoác, sau này sẽ tạo ra *chất trắng* của trục não tuỷ (Hình 2.5).

Sự tiếp tục tăng sinh của các nguyên bào thần kinh tạo nên những phần dày lên ở phía lưng và phía bụng của lớp áo khoác: phần dày ở phía lưng gọi là *tấm cánh* (alar plate), về bản chất sẽ trở thành *cảm giác* (sừng sau chất xám của tuỷ sống, các nhân cảm giác–giác quan của các dây thần kinh sọ); và phần dày lên ở phiá bụng gọi là *tấm nền* (basal plate), về bản chất sẽ trở thành *vận động* (sừng trước chất xám của tuỷ sống, các nhân vận động của các dây thần kinh sọ). Rãnh ở mặt trong ống thần kinh, giữa tấm cánh và tấm đáy, là *rãnh giới hạn* (sulcus limitans); và phần trung gian ở phía ngoài rãnh sẽ sinh ra một số trung khu thần kinh tự chủ.

Hầu hết các nguyên bào thần kinh ở *tấm cánh* gửi các sợi trục của chúng vào lớp bờ viền, (các sợi tới, afferent, cảm giác). Nhiều nguyên bào thần kinh ở *tấm nền* phát sinh ra những sợi trục thoát ra khỏi ống thần kinh và đi tới các cơ xương, (các sợi đi, efferent, vận động).

3. SỰ BIỆT HOÁ TẾ BÀO CỦA CÁC MÀO THẦN KINH

Các tế bào từ mào thần kinh di cư đến các phần xa hơn của phôi và biệt hoá thành các loại tế bào như sau:

1) Các tế bào hạch rễ lưng của các dây thần kinh sống,

2) Các tế bào hạch cảm giác của các dây thần kinh sọ não V,VII, VIII, IX, X

3) Các tế bào hạch giao cảm và đối giao cảm,

4) Các tế bào ưa crôm (chromaffin cells) của tuỷ thượng thận,

5) Các tế bào bao thần kinh (neurilemmal cells),

6) Các tế bào hắc tố (melanocytes),

7) Màng não–tuỷ mềm (leptomeninges).

4. SỰ PHÁT TRIỂN CẤU TẠO CỦA TUỶ SỐNG TỪ 3 LỚP ỐNG TUỶ

Ba lớp tế bào cơ bản đã được biệt hoá ở đoạn ống tuỷ của ống thần kinh sẽ tiếp tục phát triển như sau (thành các thành phần cấu tạo của tuỷ sống) như sau (Hình 2.5):

Lớp nguyên bào xốp ở giáp lòng ống thần kinh sẽ trở thành lớp tế bào trụ *biểu mô* lát thành trong ống nội tuỷ hay *ống trung tâm* (canalis centralis).

Lớp áo khoác sẽ phát triển thành *chất xám* hình chữ H của tuỷ sống, bao gồm sừng trước, sừng sau và vùng trung gian.

Lớp bờ viền sẽ trở thành chất trắng của tuỷ sống, chia thành 3 *cột* hay 3 *thừng* (funiculi): thừng lưng, thừng bên và thừng bụng.

* [Các phần chất trắng lớn dọc theo tuỷ sống, ở giữa các sừng chất xám, trước đây cố GS Đỗ Xuân Hợp vẫn gọi theo tiếng Pháp cũ là "cột" (colonnes); Nay chúng tôi dịch lại theo TNGPQT "funiculus" là "thừng"].

Về chiều dài: Trong 3 tháng đầu của phôi, tuỷ sống và cột sống phát triển cùng tốc độ. Tuỷ sống chiếm toàn chiều dài của ống sống, các dây thần kinh sống thẳng góc với tuỷ thoát qua các lỗ gian đốt ở giữa hai thân đốt sống. Bắt đầu từ tháng thứ tư, các thân đốt sống phát triển mạnh hơn tuỷ sống, đạc biệt ở nửa đuôi của phôi. Cho nên khi sinh, tuỷ sống chỉ tận hết ở gần bờ dưới đốt sống thắt lưng thứ ba. Kết quả là các dây thần kinh sống chạy chếch từ đoạn tuỷ nguyên uỷ của chúng tới mức tương đương của cột sống. Các rễ của các dây thần kinh thắt lưng và cùng bị kéo xuống dưới bởi ống sống tạo nên đuôi ngựa. Ở người trưởng thành tuỷ sống tận hết ở ngang mức đĩa gian đốt thắt lưng 1 và 2.

5. SỰ PHÁT TRIỂN CỦA NÃO TỪ 3 BỌNG NÃO NGUYÊN THUỶ

Như trên đã nêu, khi lỗ trước ống thần kinh đã khép kín, phần đầu của ống thần kinh phình rộng thành *3 bọng não nguyên thuỷ* là: bọng não sau hay *trám não* (rhombencephalon), bọng não giữa hay *trung não* (mesencepholon), và bọng não trước, hay *tiền não* (prosencephalon), vào ngày thứ 20 của thai. Ba bọng não nguyên thuỷ tiếp tục phát triển, thành *5 bọng não thứ phát* vào ngày thứ 32:

1) ***Bọng não sau*** hay *trám não* (rhombencephalon) sẽ chia thành hai phần:

– Phần sau liên tiếp với tuỷ, là *tuỷ não* (myelencephalon = spinal–brain) sau sẽ tạo nên *tuỷ thuôn* (medulla oblongata) hay *hành tuỷ* (bulbus, bulbus medullaris);

* ["*Tuỷ thuôn* hay *hành tuỷ*" trước đây cố GS Đỗ Xuân Hợp vẫn quen dịch là "*Hành não*"; Chúng tôi đề nghị dịch lại thống nhất theo TNGPQT (N.A. 1985, T.A.1997) là "***Hành tuỷ***"].

– Phần trước, là *hậu não* hay *tiếp não* (metencephalon = after–brain) sau sẽ phát triển thành *cầu não* (pons) và *tiểu não* (cerebellum).

2) ***Bọng não giữa*** (mesencephalon) tương đối ít thay đổi, (không chia tiếp), sẽ tạo thành *trung não* (midbrain).

3) ***Bọng não trước*** hay *tiền não* (prosencephalon) cũng sẽ chia thành hai phần thứ phát:

– Phần sau là *gian não* (diencephalon = inter–brain), tên cũ còn gọi là nội não hay nội *đồi não* (thalamencephale), vì sau này sẽ tạo nên các thành phần nằm ở sâu trong lòng đại não nội đồi (thalamus) (trước đây cố GS Đỗ Xuân Hợp dịch là "đồi thị"), hạ nội đồi (hypothalamus) (trước đây cố GS Đỗ Xuân Hợp dịch là "vùng dưới thị"), v.v... là phần trung gian nối trung não với đoan não, và nằm kẹp giữa hai bán cầu đại não.

– Phần trước là *đoan não*, hay *não tận* (telencephalon) phát triển mạnh, phình ra hai bên thành hai túi lớn, sau này sẽ biệt hoá thành hai bán cầu đại não, trùm lên và bọc kín gian não ở giữa.

Như vậy, cuối cùng về cấu tạo và phôi thai, ***não đã hình thành gồm 5 phần chính***: tuỷ thuôn, cầu – tiểu não, trung não, gian não và đoan não.

Phần rỗng ở trong tương ứng với ống tuỷ sống của các bọng não cũng phình ra thành các ổ hay khoang trống (cavity): ổ của não sau tạo thành *não thất 4;* ổ của não giữa thắt hẹp thành *cống não*; ổ của gian não tạo thành *não thất 3*; và các ổ của đoan não sẽ trở thành các *não thất bên*.

Sự phát triển của các bọng não nêu trên được phác hoạ bằng: một sơ đồ giản đơn hoá của P.A. Young, Trường ĐHY St Louis, 1991, (Hình 2.6); và một sơ đồ chi tiết hơn của D.E. Haines, Fundamental Neuroscience, 2002, (Hình 2.7). Sơ đồ của Haines còn giới thiệu một trường hợp dị dạng phôi thai, *teo hẹp cống não* (atresia of cerebral aqueduct) gây úng thuỷ não, phì đại các não thất bên và não thất 3.

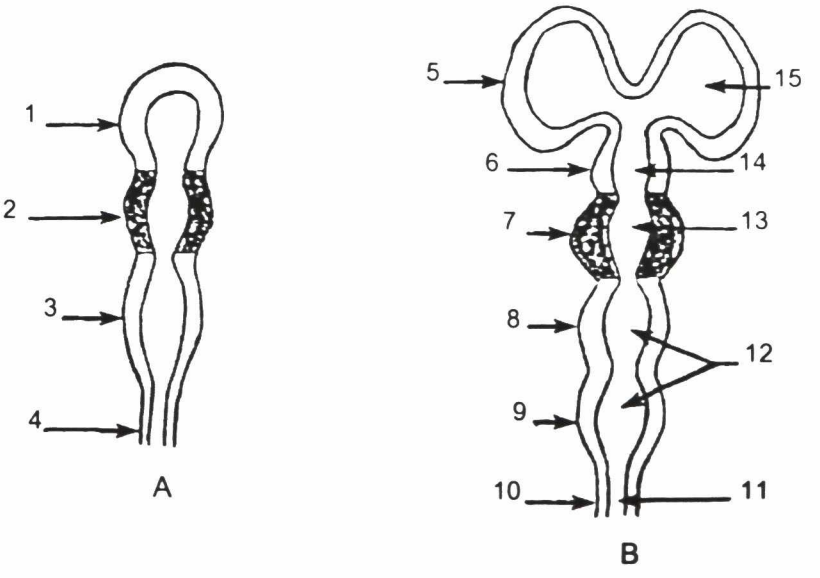

Hình 2.6. Ba bọng não nguyên thuỷ (A) và 5 bọng não thứ phát (B).

(Theo P.A. Young, Guide for Basic Neurological Anatomy, 1991, Fig. 21.4, p.254)

1. Bọng não trước; 2. Bọng não giữa; 3. Bọng não sau; 4. Ống tuỷ sống; 5. Đoan não; 6. Gian não; 7. Trung não; 8. Hậu não; 9. Tuỷ não; 10. Tuỷ sống; 11. Ống nội tuỷ; 12. Não thất 4; 13. Cống não; 14. Não thất 3; 15. Não thất bên.

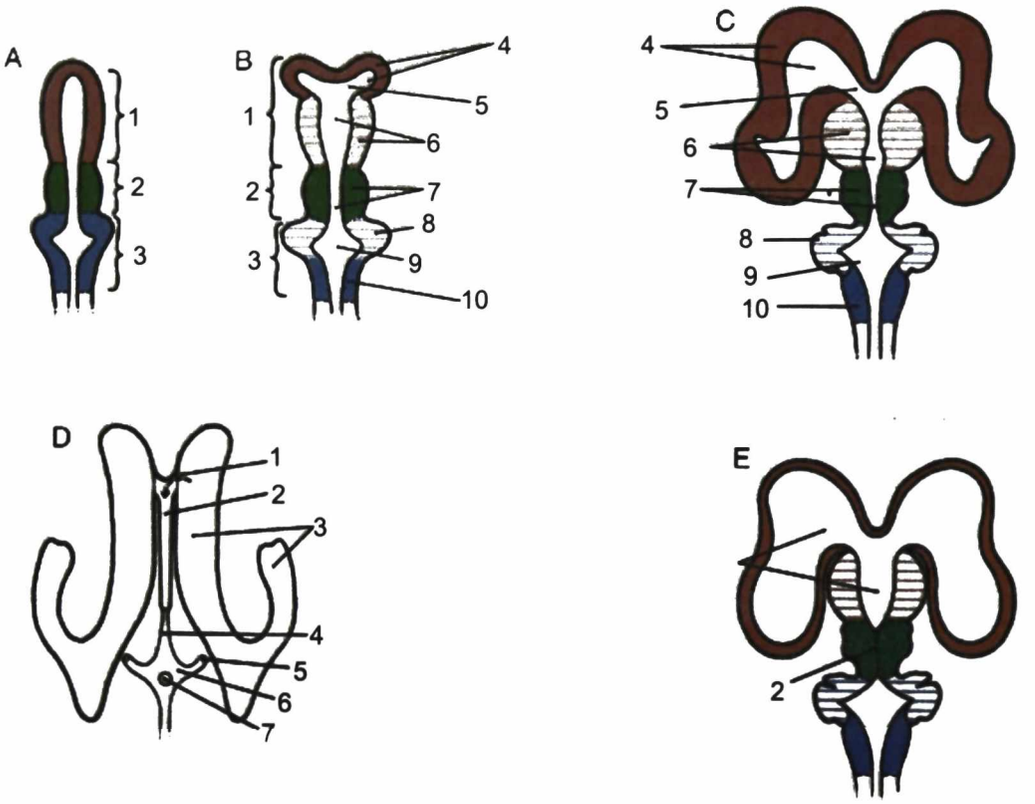

Hình 2.7. Sự phát triển phôi thai của các bọng não và hệ thống các não thất (A – C). Sơ đồ hệ thống não thất ở người trưởng thành (D). Trường hợp teo cống não, gây phì đại não thất 3 và não thất bên (E). (Xem tiếp Hình 2.9, ở cuối bài).

(Theo D.E. Haines, Fundamental Neuroscience, Churchill Livingstone, 2002, Fig. 5–8, p. 78)

A, B, C: 1. Tiền não; 2. Trung não; 3. Trám não; 4. Đoan não và não thất bên; 5. Lỗ gian não thất; 6. Gian não và não thất 3; 7. Trung não và cống não; 8. Tiểu não và cầu não; 9. Não thất 4; 10. Tuỷ não.

D: 1. Lỗ gian não thất (3 và bên); 2. Não thất 3; 3. Não thất bên; 4. Cống não; 5. Lỗ Luschka; 6. Não thất 4; 7. Lỗ Magendie.

E: 1. Não thất bên và não thất 3 bị phình rộng; 2. Teo hẹp cống não.

6. SỰ PHÁT TRIỂN CẤU TẠO CỦA THÂN NÃO TỪ TẤM CÁNH VÀ TẤM NỀN

Kiểu 3 lớp tế bào cơ bản của ống thần kinh vẫn tồn tại trong những giai đoạn phát triển phôi thai sớm của thân não. Song do sự chuyên hoá của chúng, nhiều thay đổi đã sớm xảy ra. Đầu tiên, các nhóm nơron có chức năng tương tự (cảm giác, vận động, tự chủ) tập hợp lại thành các nhân ở *lớp áo khoác* (Hình 2.8).

Các ***nhân cảm giác*** của các dây thần kinh sọ phát sinh từ *tấm cánh,* nằm ở gần phía lưng hơn;

Các ***nhân vận động*** thân thể (somatic) và nội tạng (visceral) của các dây thần kinh sọ phát triển từ *tấm nền*, nằm ở gần phía bụng hơn.

Cùng với sự phát triển và di cư của các nhân của lớp áo khoác (chất xám), *lớp bờ viền* (chất trắng) cũng bị thay đổi và bao quanh các nhân.

Các tế bào của mào thần kinh sẽ tạo thành các hạch cảm giác của các dây thần kinh sọ V, VII, VIII, IX, X.

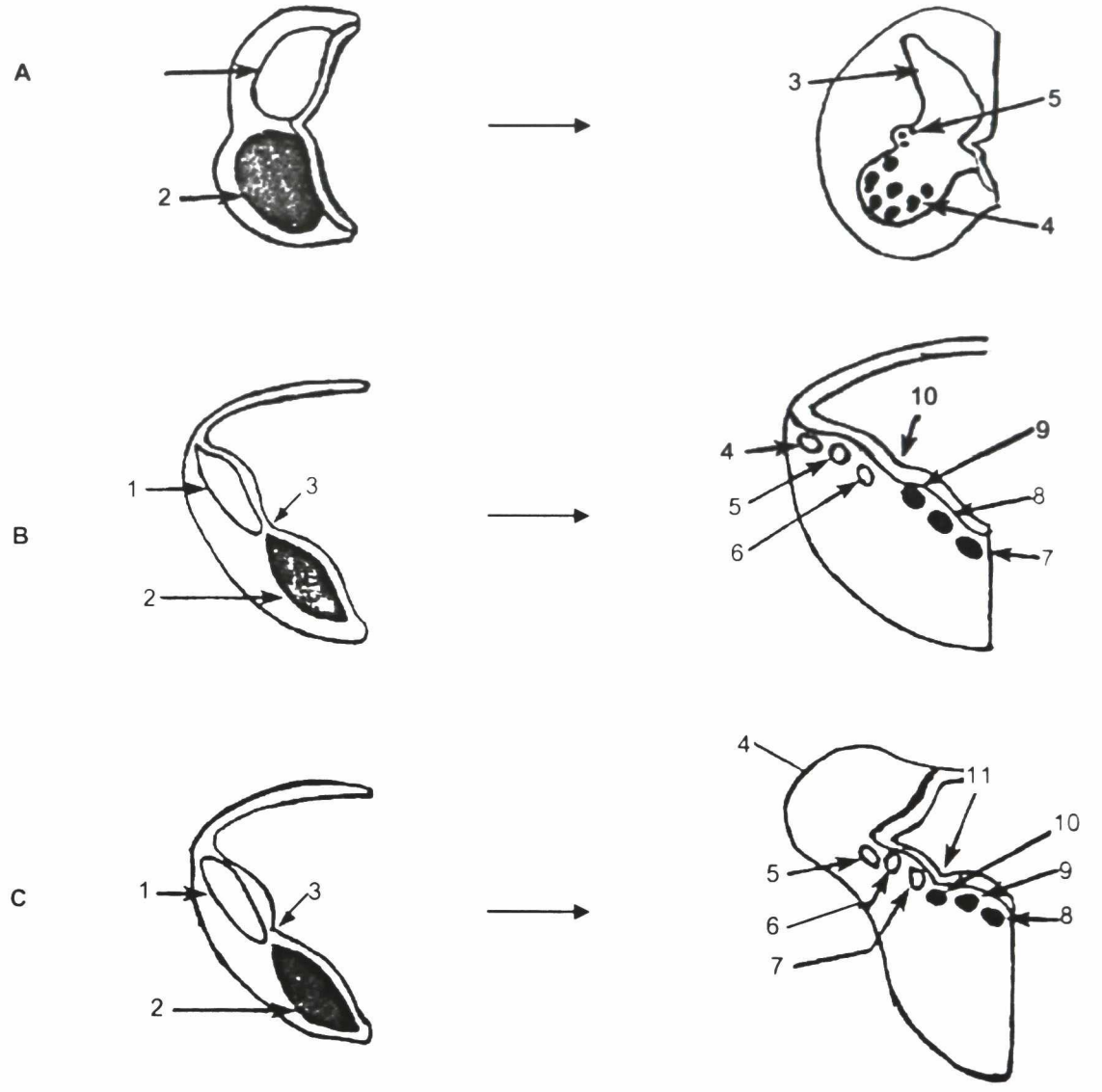

Hình 2.8. Phát triển của tuỷ sống và phần dưới thân não.

(Theo P.A. Young, Guide for Basic Neurological Anatomy, 1991, Fig. 21.5, p.255)

A. Tuỷ sống: 1. Tấm cánh; 2. Tấm nền; 3. Các nhân cảm giác; 4. Các nhân vận động; 5. Các nhân giao cảm.

B. Tuỷ thuôn (đầu trên): 1. Tấm cánh; 2. Tấm nền; 3. Rãnh giới hạn; 4. Nhân tiền đình + ốc tai; 5. Nhân tuỷ TK tam thoa; 6. Nhân đơn độc; 7. Nhân TK hạ thiệt; 8. Nhân hoài nghi; 9. Nhân lưng TK lang thang; 10. Hõm dưới (fovea inferior) của rãnh giới hạn.

C. Cầu não (đầu dưới): 1. Tấm cánh; 2. Tấm nền; 3. Rãnh giới hạn; 4. Môi trám não (sẽ phát triển ra sau thành tiểu não); 5. Nhân tiền đình và ốc tai; 6. Nhân tuỷ TK tam thoa; 7. Nhân vị giác (VII'); 8. Nhân TK giạng (VI); 9. Nhân TK mặt (VII); 10. Nhân bọt trên; 11. Hõm trên (fovea superior) rãnh giới hạn.

7. SỰ PHÁT TRIỂN CẤU TẠO CỦA TIỂU NÃO TỪ TẤM CÁNH

Tiểu não phát triển từ *các môi trám não* (rhombic lips), và *các phần lưng – bên tấm cánh của hậu não* (metencephalon) (Hình 2.6; 2.7).

Một số nguyên bào thần kinh của lớp áo khoác di cư đến bề mặt của lớp bờ viền và tạo nên lớp hạt ngoài. Các nguyên bào thần kinh đó sinh sôi nảy nở, và từ 6 tháng trước khi sinh tới sau khi sinh, chúng tạo thành những nơron của *vỏ tiểu não*.

Các nguyên bào thần kinh còn lại ở lớp áo khoác của tiểu não sẽ tạo nên các nhân sâu của tiểu não.

8. SỰ PHÁT TRIỂN CẤU TẠO CỦA GIAN NÃO VÀ ĐẠI NÃO TỪ TẤM CÁNH

Khác với tuỷ sống, cầu não và trung não, biệt hoá từ cả tấm cánh và tấm nền, gian não và các bán cầu đại não chỉ phát sinh từ tấm cánh.

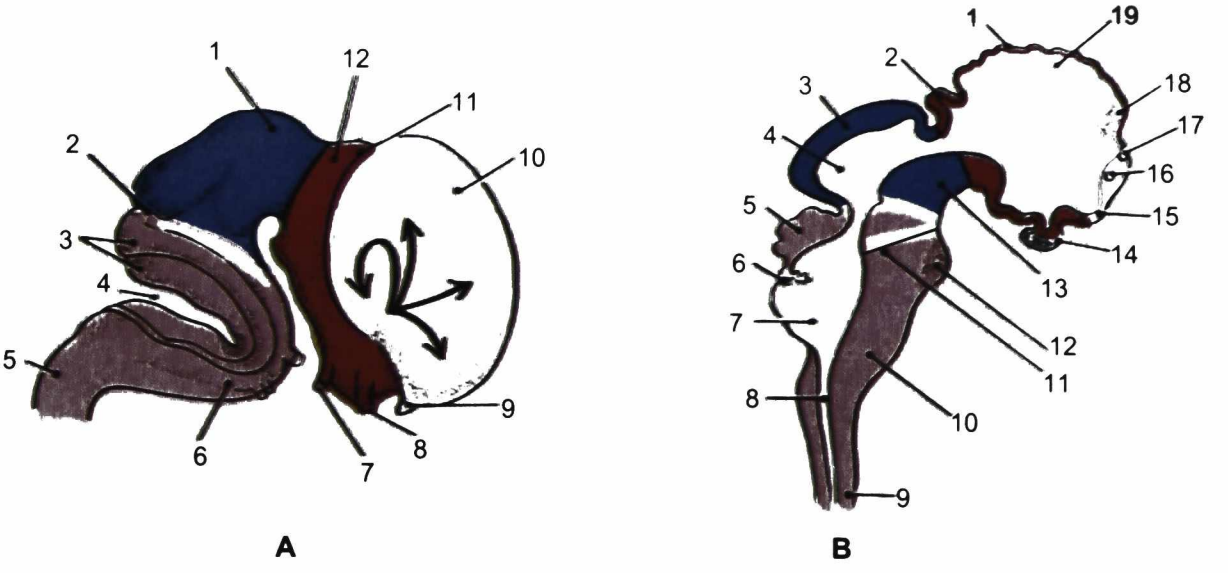

Hình 2.9. Giản đồ phát triển các bọng não và hệ thống não thất.

(Theo M. B. Carpenter, Neuroanatomia Humana, Edit. Interamericana, Brazil,1978, Fig. 3–9, p. 55.)

A. Mặt bên các bọng não. Các mũi tên chỉ các hướng phát triển của bán cầu đại não. Trên phôi thai người 8 tuần: 1. Trung não; 2. Eo chám não; 3. Môi chám não (Tấm tiểu não); 4. Rãnh gấp trám não; 5. Tuỷ não; 6. Tiếp não hay Hậu não; 7. Phễu; 8. Cuống thị giác; 9. Thuỳ khứu; 10. Đoan não (bán cầu đại não); 11. Rãnh bán cầu; 12. Gian não.

B. Cắt đứng dọc một não phôi thai người 12 tuần tuổi: 1. Mái gian não; 2. Tuyến tùng; 3. Mái trung não; 4. Cống não; 5. Tiểu não; 6. Đám rối mạch mạc; 7. Não thất 4; 8. Ống trung tâm; 9. Tuỷ sống; 10. Tuỷ não; 11. Phần trần hậu não (hay tiếp não); 12. Phần nền hậu não; 13. Trung não (trần); 14. Tuyến yên; 15. Lá tận; 16. Mép trước (Mép trắng trước); 17. Thể chai; 18. Đám rối mạch mạc; 19. Não thất 3.

Các tấm cánh của gian não đang phát triển được chia thành phần lưng và phần bụng bởi một rãnh nông, *rãnh hạ nội đồi* (hypothalamic sulcus). Phần bụng phát triển thành *hạ nội đồi* (hypothalamus); còn phần lưng tạo nên *nội đồi* (thalamus), *vùng dưới nội đồi* (subthalamus) và có thể *thượng nội đồi* (epithalamus).

* [Chú thích về Thuật ngữ giải phẫu: "Thalamus", cố GS Đỗ Xuân Hợp dịch theo tiếng Pháp cũ "couche optique" là ***"đồi thị"***, Chúng tôi xin đổi lại là ***"nội đồi"***, vì "thalamus" tiếng Hy Lạp có nghĩa là "*buồng trong*"; ở đây chỉ 2 khối chất xám lớn *nằm sâu trong lòng đại não*. Do đó "subthalamus, hypothalamus, épithalamus, metathalamus" cũng được lần lượt dịch lại là "*vùng dưới nội đồi, hạ nội đồi, thượng nội đồi, tiếp nội đồi*"].

Trong tháng thứ 3 của phôi các nguyên bào thần kinh ở lớp áo khoác của đoan não di cư tới bề mặt của lớp bờ viền và tạo nên vỏ đại não. Trong tháng thứ 4 mô vỏ não bắt đầu phát triển nhanh hơn chất trắng nằm dưới, nên làm vỏ não uốn khúc thành các hồi cuộn. Sang tháng thứ 8 các hồi não và các rãnh lớn đã mang hình dáng trưởng thành của chúng.

Các nguyên bào thần kinh còn lại ở lớp áo khoác sinh ra *các nhân sâu* của đoan não: *thể vân* (corpus striatum), *thể hạnh nhân* (corpus amydaloideum) và *tường chắn* hay nhân trước tường (claustrum).

HỆ THẦN KINH TRUNG ƯƠNG

3. TUỶ SỐNG

(Medulla spinalis)

* [Chú thích về TNGP: "**Medulla spinalis**", tiếng Anh "spinal cord", tiếng Pháp "moelle épnière", cố GS Đỗ Xuân Hợp dịch là "**tuỷ sống**". Từ điển GPH 4 thứ tiếng Latin–Anh–Pháp–Việt, Nxb Y học 1983 cũng dịch là "tuỷ sống". Song Nguyễn Quang Quyền và CS (Bài giảng GP học tập II, Nxb Y học TP HCM, 1995) đổi lại thành "**tuỷ gai**". Theo Trịnh Văn Minh (Từ điển DTGPQT Việt hoá, Nxb Y học Hà Nội,1999): "***Spina***" tiếng Latin có 2 nghĩa là: 1) *gai*, mũi nhọn, *mào*; 2) *sống lưng*, *cột sống* (épine dorsale, colonne vertébrale). Ở đây "Medulla spinalis" có nghĩa là *tuỷ thuộc cột sống, nằm trong ống sống,* vậy phải dịch là "**tuỷ sống**", mà không phải là "*tuỷ gai*".

Vậy hàng loạt từ ghép có liên quan đến tuỷ sống đã dịch nhầm là "gai", nay cũng cần phải dịch lại là "tuỷ, hay tuỷ sống". (Ví dụ "***Spinalis***" trong các từ ghép chỉ các bó sợi thần kinh từ tuỷ sống đi lên, hay từ các phần ở trên đi xuống tuỷ sống, cần được dịch là "***tuỷ***, *mà không phải* "***gai***").

Tôi cho đây là một lỗi lớn, cần phải sửa lại trong các sách giải phẫu thần kinh tiếng Việt].

1. ĐẠI CƯƠNG

Định nghĩa. Vị trí. Chức năng

Tuỷ sống là phần thần kinh trung ương, nằm trong ống sống, và là trục đường trung gian thông thương giữa não với hệ thần kinh ngoại biên chi phối chi trên chi dưới, cổ và thân mình.

Cho nên tổn thương tuỷ sống có thể dẫn đến kết quả là: 1) Liệt các cơ vận động theo ý muốn của các phần tương ứng, do bị cắt đứt đường dẫn truyền các xung động vận động xuất phát từ não; 2) Mất cảm giác thân thể (xúc giác, đau, nóng lạnh) và nội tạng, do bị cắt đứt các luồng cảm giác từ ngoại biên lên não.

Về sinh lý học

Tuỷ sống là nơi *phản xạ nhanh nhất, đáp ứng tự động* với những kích thích biến đổi của môi trường. Phản xạ tức thì chỉ cần thông qua các nơron của dây thần kinh sống và tuỷ sống. Ví dụ, khi ta cầm phải một vật nóng, các cơ đang nắm có thể buông ra và làm rơi vật đó, trước khi cảm giác nóng hay đau đớn tới được tri giác. Khi ta gõ vào gân cơ tứ đầu, phản xạ đầu gối cũng lập tức kéo bật cẳng chân lên.

Bên cạnh tác dụng phản xạ, tuỷ sống cũng là nơi *tổng hợp các điện thế kích thích và ức chế sau synáp* phát sinh tại chỗ hoặc được khởi động bởi các luồng thần kinh từ hệ thần kinh ngoại biên và từ não.

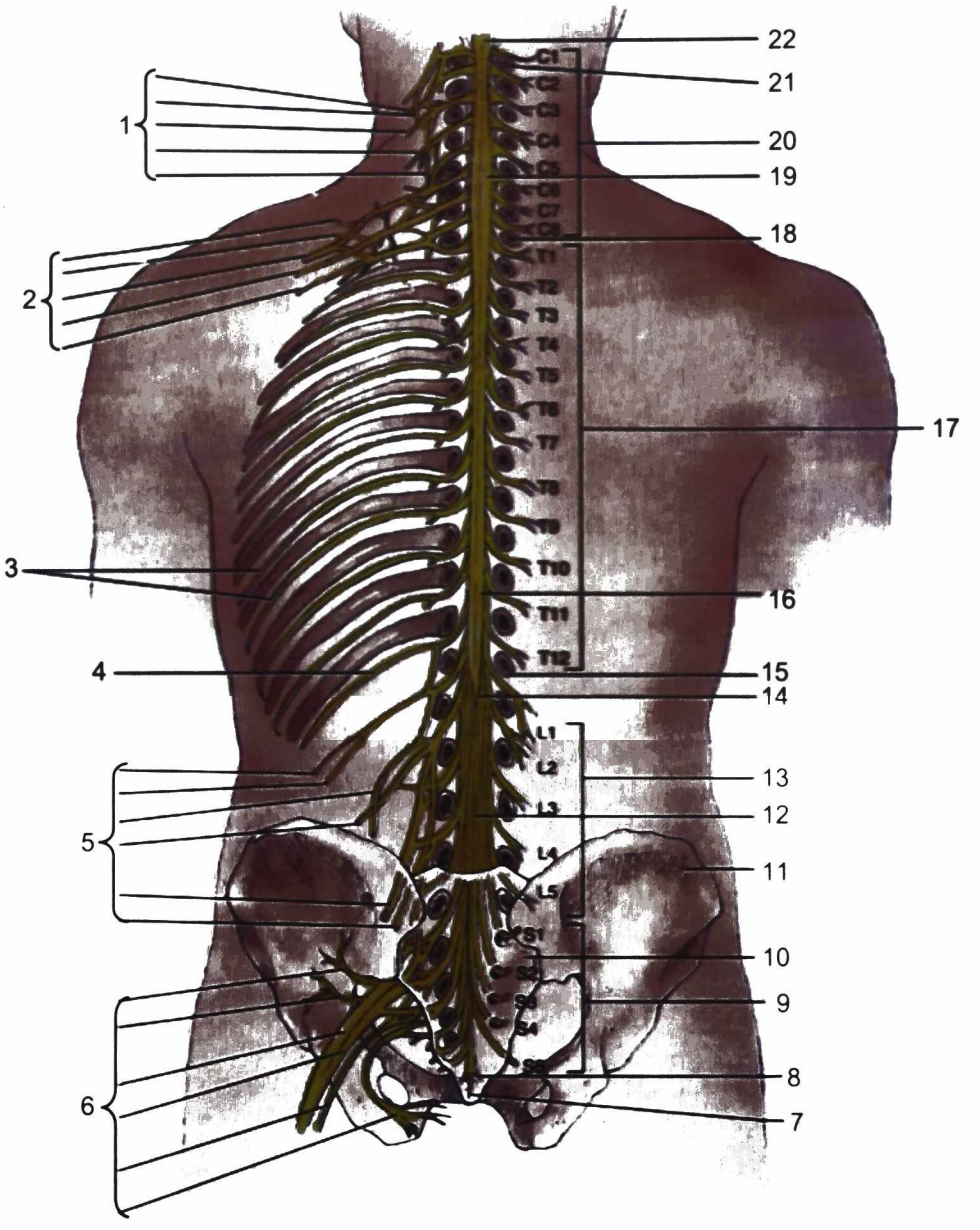

Hình 3.1. Tuỷ sống và các dây thần kinh sống. Vị trí và liên quan trong thân mình.
(Theo Tortora & Grabowski, Principles of Anatomy and Physiology, 2000, Fig. 13.2, p. 415)

1. Đám rối TK cổ (C1–C5); 2. Đám rối TK cánh tay (C5–N1); 3. Các dây TK gian sườn; 4. TK dưới sườn (N12); 5. Đám rối TK thắt lưng; 6. Đám rối TK cùng; 7. Dây cùng; 8. TK cụt (1 đôi); 9. Các dây TK cùng (5 đôi); 10. Xương cùng; 11. Xương cánh chậu; 12. Đuôi ngựa; 13. Các dây thần kinh thắt lưng (5 đôi); 14. Nón tuỷ; 15. Đốt sống TL1; 16. Phình thắt lưng; 17. Các dây TK ngực (12 đôi); 18. Đốt sống N1; 19. Phình cổ; 20. Các dây TK cổ (8 đôi); 21. Đốt đội (C1); 22. Tuỷ thuôn.

Song quan trọng hơn cả, tuỷ sống là con đường trung chuyển lớn *dẫn truyền các luồng xung động cảm giác đi lên não, và các luồng xung động vận động từ não xuống các dây thần kinh sống.*

Về phôi thai học

Tuỷ sống phát sinh và phát triển từ phần đuôi của ống thần kinh. (xem bài 2, mục 1.4): là phần ít biến đổi nhất của ống thần kinh lúc phôi thai; và cũng là phần duy nhất của hệ thần kinh trưởng thành còn giữ được cách sắp xếp rõ ràng theo đoạn nguyên thuỷ.

2. KÍCH THƯỚC. VỊ TRÍ LIÊN QUAN VỚI CỘT SỐNG

Tuỷ sống nằm trong ống sống; ở trên, liên tiếp với *tuỷ thuôn* hay *hành tuỷ* (medulla oblongata; bulbus), ở ngang mức đốt đội (atlas) hay đốt sống cổ 1.

* ["**Medulla oblongata; bulbus**", trước đây vẫn dịch là "*hành não*"; Song theo đúng TNGPQT phải dịch là "***tuỷ thuôn***", hay ***"hành tuỷ"***. (Xin xem giải thích thêm về TNGPQT ở bài sau)].

Ở dưới, tuỷ sống tận hết ở ngang mức bờ trên đốt sống thắt lưng 2 (TL2), bởi một đầu tận hình nón, gọi là *nón tuỷ* (conus medullaris). Đầu nón có một *dây tận* (filum terminale) kéo dài xuống tận xương cụt. Vậy phần ống sống ở dưới đốt TL2 trở xuống không còn tuỷ sống, mà chỉ có dây tận và các rễ thần kinh sống cuối cùng tụm lại thành một *đuôi ngựa* (cauda equina). Nên người ta thường chọc ống sống ở khoảng gian đốt thắt lưng 3 và 4, hoặc 4 và 5, để lấy dịch não tuỷ.

Ở trẻ sơ sinh tuỷ sống xuống tới tận đốt sống thắt lưng thứ ba hoặc thứ tư. Trong thời kỳ trẻ nhỏ, tuỷ sống và ống sống đều phát triển dài hơn các phần khác của cơ thể. Tuy nhiên, đến khoảng 4 – 5 tuổi, sự kéo dài của tuỷ sống dừng lại; trong khi cột sống vẫn tiếp rục kéo dài; Nên ở người trưởng thành, tuỷ sống không chiếm hết chiều dài của ống sống.

Ở người trưởng thành tuỷ sống dài khoảng 42 – 45cm. Đường kính 2cm ở vùng giữa ngực, hơi rộng hơn một chút ở vùng cổ dưới và giữa thắt lưng.

Về chiều rộng, tuỷ sống chỉ chiếm 3/5 chiều rộng của ống. Giữa ống sống và tuỷ có màng tuỷ sống, tổ chức mỡ và các búi tĩnh mạch (Hình 3.1, 3.2, 3.4). Tuỷ sống có nhiều nơi không nằm giữa ống sống; vì tuỷ ngắn hơn ống sống, nên chạy theo đường ngắn nhất, gần với đường dây cung của các đoạn cong ống sống.

3. CÁC CẤU TRÚC BẢO VỆ TUỶ SỐNG

Tuỷ sống được bảo vệ bởi các xương sống, các màng tuỷ và dịch não tuỷ. Màng tuỷ sống (spinal meninges) gồm 3 lớp chính:

– **Màng ngoài là *màng tuỷ cứng*** (dura mater spinalis) tạo bởi mô liên kết dày đặc không đều; làm thành một túi kín, liên tiếp với màng não cứng ở trên, đi từ *lỗ lớn* (foramen magnum) xương chẩm xuống tới đốt sống cùng 2 thì tận hết. Giữa màng tuỷ cứng và ống sống là ***khoang ngoài cứng*** (spatium epidurale), chứa một lớp mỡ và mô liên kết.

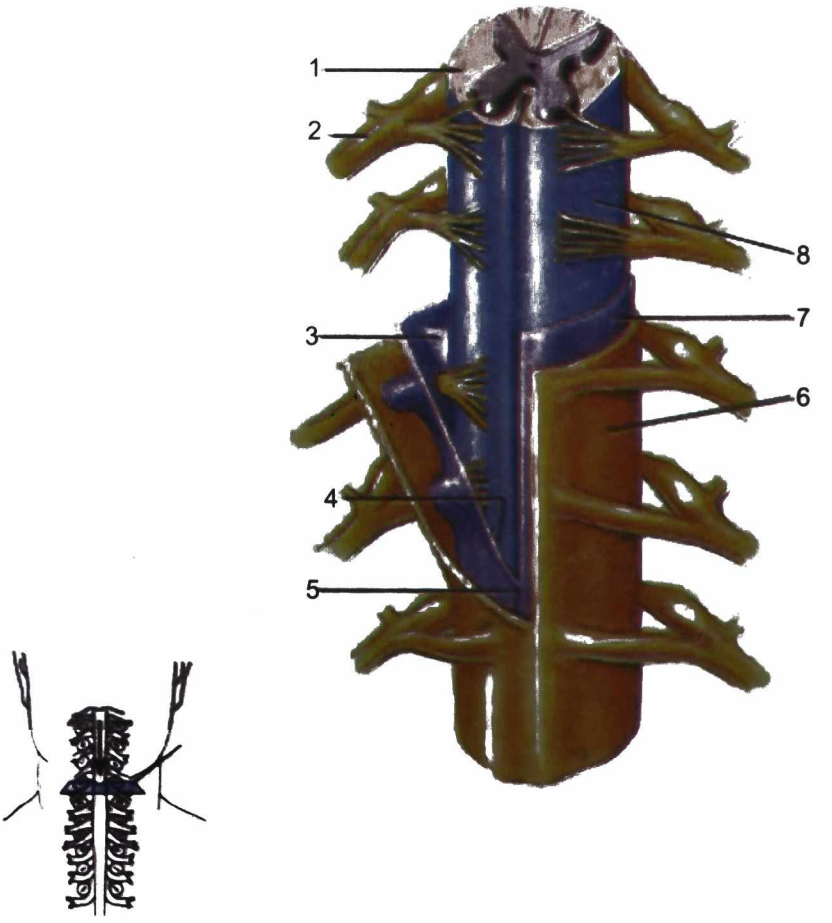

Hình 3.2. Một đoạn tuỷ sống và các lớp màng tuỷ.
(Theo Tortora & Grabowski, Fig. 13.1, p. 413).

1. Tuỷ sống; 2. Thần kinh sống; 3. Dây chằng răng; 4. Khoang dưới nhện; 5. Khoang dưới cứng; 6. Màng cứng; 7. Màng nhện; 8. Màng mềm.

– Màng giữa là ***màng nhện tuỷ*** (arachnoidea mater spinalis), trông như một mạng lưới mảnh dẻ, tạo bởi những sợi collagen và những sợi chun giãn; nằm ở trong lớp màng tuỷ cứng. Giữa màng cứng và màng nhện là *khoang dưới cứng* (spatium subdurale), mỏng, chứa đựng dịch gian kẽ.

– Màng trong là ***màng tuỷ mềm*** (pia mater), là một lớp mô liên kết mỏng, trong suốt, dính sát bề mặt tuỷ sống, tạo bởi các sợi collagen đan chéo và một số sợi chun giãn mảnh dẻ. Màng tuỷ mềm chứa nhiều mạch máu cung cấp cho tuỷ sống, nên còn gọi là *màng nuôi*. Giữa nó và màng nhện là *khoang dưới nhện* (spatium subarachnoideum), chứa dịch não tuỷ.

Cả ba lớp màng tuỷ đều bao phủ các dây thần kinh sống cho tới điểm chúng thoát ra khỏi cột sống, qua các lỗ gian đốt sống.

Từ mỗi bên tuỷ sống màng tuỷ mềm tách ra một dải màng hình răng cưa, treo tuỷ sống vào hai bên bao màng cứng, gọi là *dây chằng răng* (ligamenta

denticulata). Đó là những phần dày lên của màng tuỷ mềm kéo sang hai bên, để dính vào màng nhện và mặt trong màng cứng ở giữa các rễ trước và rễ sau các dây thần kinh sống. Chúng kéo dài suốt dọc chiều dài của tuỷ sống, và bảo vệ tuỷ sống chống các va chạm và di chuyển đột ngột.

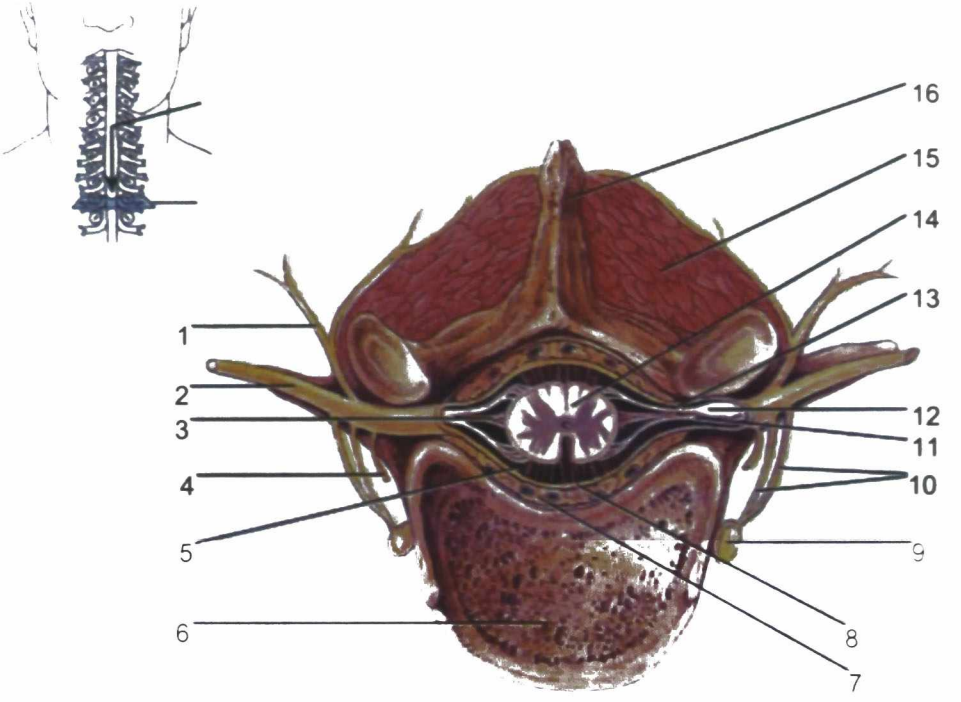

Hình 3.3. Tuỷ sống và các lớp bảo vệ. Thiết đồ cắt ngang tuỷ sống và các rễ của 1 dây thần kinh sống, trong một đốt sống.
(Theo Tortora & Grabowski, Fig. 13.11, p. 428).

1. Nhánh sau TK sống; 2. Nhánh trước thần kinh sống; 3. Dây chằng răng; 4. Nhánh mang tuỷ; 5. Khoang dưới nhện (chứa dịch não tuỷ); 6. Thân đốt sống; 7. Khoang ngoài cứng (chứa mỡ và mạch máu); 8. Mang cứng và Màng nhện; 9. Hạch thần kinh giao cảm; 10. Các nhánh thông; 11. Rễ trước thần kinh sống; 12. Hạch rễ sau thần kinh sống; 13. Rễ sau thần kinh sống; 14. Tuỷ sống; 15. Các cơ sâu của lưng; 16. Mỏm gai đốt sống.

4. HÌNH THỂ NGOÀI

Tuỷ sống hình trụ dài, hơi dẹt theo chiều trước sau, màu trắng xám; có 2 chỗ phình nhẹ (Hình 3.1, 3.4):

Phình trên là *phình cổ* (intumescentia cervicalis), từ đốt sống cổ 4 đến ngực 1, tương ứng với nơi xuất phát của các rễ thần kinh sống thuộc đám rối cánh tay.

Phình dưới là *phình thắt lưng* (intumescentia lumbalis), từ đốt sống ngực 9 tới 12, tương ứng với nơi xuất phát của các rễ thần kinh sống thuộc đám rối thắt lưng.

Ở dưới phình thắt lưng tuỷ sống thu lại thành một đoạn tận hình nón gọi là *nón tuỷ*; nón được kéo dài bởi một ***dây cùng***, bao quanh bởi các rễ thần kinh sống cuối cùng tạo nên ***đuôi ngựa***.

Nhìn nghiêng, tuỷ sống có hai đường uốn cong theo cột sống: đường cong ở cổ, và đường cong ở lưng (Hình 3.5).

Mặt trước và ***mặt sau***, tuỷ sống được chia làm hai nửa phải và trái bởi: một *khe giữa trước* (fissura mediana anterior), sâu, có màng nuôi lách vào, và một *rãnh giữa sau* (sulcus medianus posterior), nông, kéo dài bởi một vách ngăn ăn sâu vào trong tuỷ tới tận chất xám, gọi là *vách giữa sau* (septum medianum posterior).

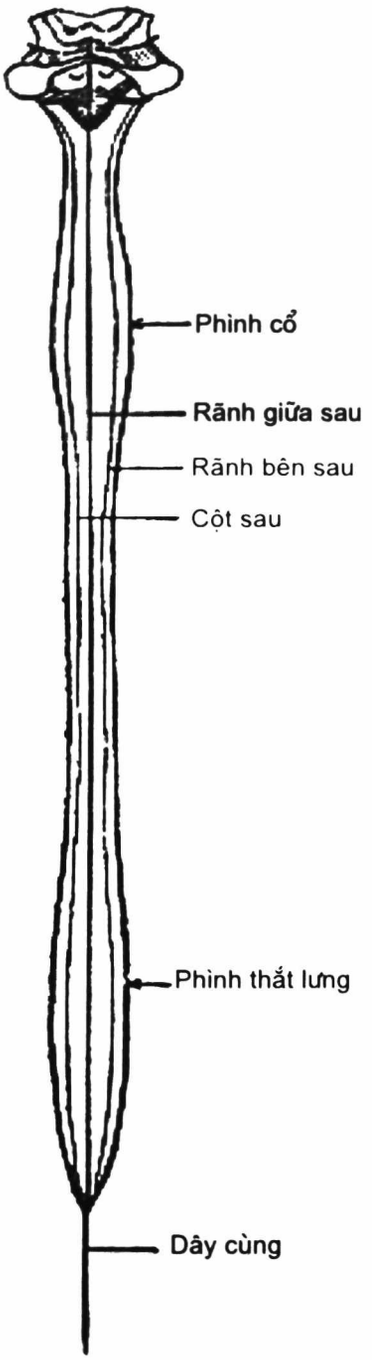

Hình 3.4. Tuỷ sống (nhìn sau).
(Theo Đỗ Xuân Hợp, GP đại cương. GP đầu mặt cổ, NXBYH, 1971, H. 99, tr. 190)

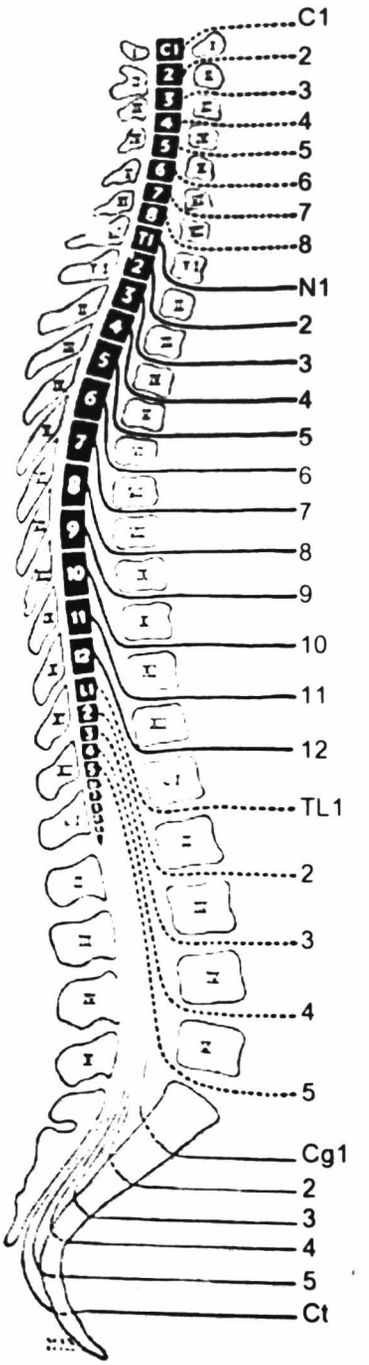

Hình 3.5. Vị trí các đoạn tuỷ sống và các dây thần kinh sống liên quan với cột sống.
(Theo Carpenter, Core text of Neuroanatomy. 1985, Fig. 3–2, p. 54)

Hai ***mặt bên*** có hai *rãnh bên trước* (sulcus anterolateralis) và *rãnh bên sau* (sulcus posterolateralis), là nơi thoát ra các *rễ trước* (radix ventralis) hay rễ vận động và các *rễ sau* (radix dorsalis) hay rễ cảm giác của các dây thần kinh sống. Các rễ sau tách cách đều đường giữa, nên rãnh bên sau nằm trên một đường dọc nhìn rõ nét. Còn các rễ trước tách không đều, cái xa cái gần đường giữa, nên rãnh bên trước nằm trên một dải dọc rộng vài mm.

Các rãnh bên trước và bên sau chia mỗi nửa tuỷ sống ra thành 3 cột dọc kéo dài, gọi là các *thừng tuỷ sống* (funiculi medullae spinalis), lần lượt từ trước ra sau: *thừng trước* (funiculus anterior), *thừng bên* (funiculus lateralis), và *thừng sau* (funiculus posterior). Thừng sau ở vùng tuỷ cổ và ngực trên, lại có một *rãnh trung gian sau* (sulcus intermedius posterius) ở giữa các rãnh sau giữa và sau bên chia làm 2 phần nhỏ hơn, tương ứng với *bó thon* (fasciculus gracilis), và *bó chêm* (fasciculus cuneatus).

* ["***Funiculus***" theo đúng nghĩa Latin, chúng tôi dịch là "***thừng***", "***columna***" là "***cột***". Cố GS Đỗ Xuân Hợp đã dịch chung theo tiếng Pháp cũ tất cả đều là "*cột*", (colonnes)].

5. CÁC ĐOẠN TUỶ SỐNG VÀ CÁC DÂY THẦN KINH SỐNG

5.1. Phân đoạn tuỷ sống (Hình 3.5)

Tuỷ sống có 31 đoạn tương ứng với nơi tách ra của các rễ thần kinh sống: 8 đoạn cổ, 12 đoạn ngực, 5 đoạn thắt lưng, 5 đoạn cùng và 1 đoạn cụt.

Các dây thần kinh sống được gọi tên theo nơi chúng thoát ra khỏi ống sống: Các dây thần kinh C1–C7 thoát ra qua các lỗ gian đốt sống ***ở trên*** các đốt sống tương ứng với chúng. Vì chỉ có 7 đốt sống cổ, nên dây thần kinh C8 thoát ra ở giữa đốt C7 và N1. Các dây thần kinh còn lại thoát ra ***ở dưới*** các đốt sống tương ứng với chúng.

5.2. Nguyên uỷ các dây thần kinh sống (Hình 3.1, 3.2, 3.5)

Mỗi đoạn tuỷ sống tách ra một đôi dây thần kinh sống. Mỗi dây thần kinh sống (trừ dây thứ 1 và dây cuối cùng) tách ra từ tuỷ sống bởi 2 rễ: ***rễ trước*** (hay ***rễ bụng***) và ***rễ sau*** (hay ***rễ lưng***). Mỗi rễ được hợp bởi một loạt rễ nhỏ ở nơi xuất phát từ tuỷ sống. Các rễ sau và các rễ nhỏ của chúng thường lớn hơn các rễ trước một chút. Các rễ đi ngang hoặc hơi chếch xuống dưới ở trong ống sống, càng ở dưới càng chếch nhiều hơn.

Hai rễ sau và trước chọc qua màng cứng khi tới gần lỗ gian đốt sống. Các hạch của rễ sau nằm ở lỗ gian đốt sống, ngoại trừ các hạch cổ hơi xa hơn lỗ. Vừa vượt qua hạch hai rễ sau và trước đã chập lại với nhau để tạo thành dây thần kinh sống, thoát ra khỏi lỗ gian đốt sống và bắt đầu phân nhánh. Theo quy luật các rễ sau đều hướng tâm (mang những sợi cảm giác từ ngoài biên đi vào tuỷ sống), và các rễ trước đều ly tâm (mang những sợi vận động từ tuỷ sống đi ra).

5.3. Liên quan các đoạn tuỷ sống với các đốt sống

Vì tuỷ sống ngắn hơn cột sống, nên các đoạn tuỷ sống và cặc dây thần kinh sống tách từ tuỷ sống cao hơn các đốt sống và các lỗ gian đốt tương ứng. Ví dụ đầu của đoạn tuỷ ngực liên quan với mỏm gai của đốt sống C7; Đầu của đoạn tuỷ thắt lưng liên quan với đốt sống N10; Đầu của đoạn tuỷ cùng liên quan với đốt sống N12; Tuỷ sống tận hết ở ngang mức bờ trên đốt sống TL2.

Ở vùng cổ, khi sờ thấy một mỏm gai và muốn biết đoạn tuỷ sống ở ngang mức đó tách ra dây thần kinh nào, thì ta cộng thêm 1, (ví dụ mỏm gai của đốt sống C6 tương ứng với đoạn tuỷ C7).

Ở nửa trên vùng ngực, thì cộng thêm 2; ở nửa dưới vùng ngực (từ N6–N11), thì cộng thêm 3. Đốt sống N11 và khoảng liên gai ngay dưới liên quan với nguyên uỷ của các đôi dây thần kinh sống cùng.

Vậy dựa vào các dấu hiệu lâm sàng (vận động hay cảm giác ở các cơ hay ở da) thuộc dây thần kinh nào, ta có thể nhận định được nơi nào ở tuỷ sống hay ở cột sống bị tổn thương.

6. HÌNH THỂ TRONG VÀ CẤU TẠO

6.1. Đại cương hình thể trong của tuỷ sống

Nhìn trên một đoạn cắt ngang qua tuỷ sống, ta thấy: Hai khe–rãnh đã tả ở mặt trước và mặt sau ăn sâu vào trong và chia tuỷ sống thành hai nửa phải và trái.

– *Khe giữa trước* (fissura mediana anterior) ăn sâu vào chất trắng độ 2,3mm (gần 1/4 đường kính trước sau của tuỷ), nhưng chưa tới chất xám, mà còn để lại một mép chất trắng nối giữa 2 bên, gọi là *mép trắng trước* (commisura alba anterior).

– *Rãnh giữa sau* (sulcus medianus posterior) nông và rất hẹp, song được kéo dài bởi một *vách giữa sau* (septum medianum posterius), ăn sâu vào hết chất trắng, tới tận sát chất xám.

– ***Chất xám*** ở trong, hình con bướm hay hình chữ H, bao gồm chủ yếu các thân nơron, các sợi nhánh, các phần không myelin của các sợi trục và các tế bào thần kinh đệm.

– ***Chất trắng,*** ở ngoài, bao quanh chất xám, gồm những bó sợi trục đa số có myelin của các nơron cảm giác, vận động và trung gian.

– Nằm giữa trung tâm chất xám là ***ống trung tâm*** (canalis centralis), hay *ống nội tuỷ*, là một ống rất nhỏ chạy dài suốt dọc chiều dài của tuỷ sống, đầu trên thông với não thất 4 ở tuỷ thuôn (trám não).

– Ở trước và sau ống trung tâm, là các *mép xám trước* (commissura grisea

anterior) và *mép xám sau* (commissura grisea posterior), nối giữa chất xám của hai nửa tuỷ sống với nhau.

– Ở trước mép xám trước có *mép trắng trước* (commissura alba anterior), nối giữa phần trước chất trắng ở hai bên với nhau.

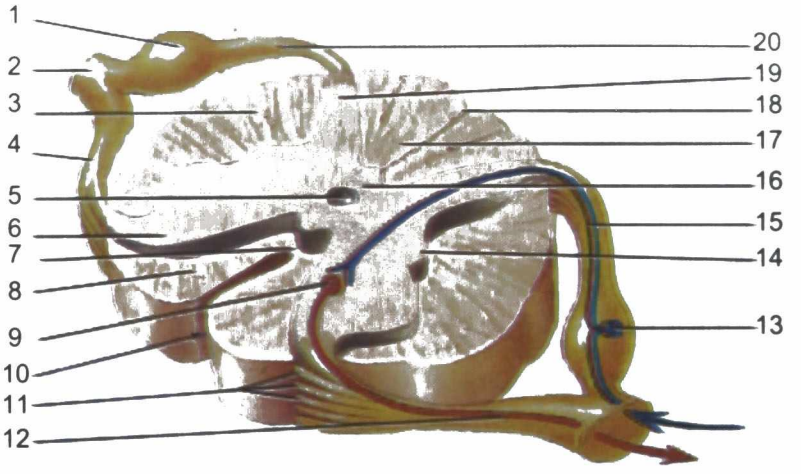

Hình 3.6. Cấu tạo đại cương của tuỷ sống, cắt ngang qua đoạn tuỷ ngực.

(Theo Tortora & Grabowski, Principles of Anatomy and Physiology, 2000, Fig. 13.3, p. 416)

1. Hạch rễ sau TK sống; 2. Thần kinh sống; 3. Thừng trắng bên; 4. Rễ trước TK sống; 5. Ống trung tâm; 6. Sừng xám trước; 7. Mép trắng trước; 8. Thừng trắng trước; 9. Thân tế bào của nơron vận động; 10. Khe trước giữa; 11. Các rễ nhỏ trước của TK sống; 12. Sợi trục của nơron vận động; 13. Thân tế bào của nơron cảm giác; 14. Sừng xám bên; 15. Sợi trục của nơron cảm giác; 16. Mép xám; 17. Thừng trắng sau; 18. Rãnh giữa sau; 19. Sừng xám sau; 20. Rễ sau TK sống.

6.2. Mô tả chi tiết chất xám và chất trắng của tuỷ sống

6.2.1. Chất xám. (Các sừng, các nhân, và các lá chất xám)

Trên một thiết đồ cắt ngang, chất xám tuỷ sống hình chữ H hay hình con bướm, mỗi bên lại được chia thành 3 vùng, gọi là các sừng chất xám.

– **Các sừng xám**, thực ra là diện cắt ngang của các *cột xám* (columnae griseae) trải dài suốt dọc tuỷ sống (Hình 3.6):

+ *Sừng trước* (cornu anterius) là sừng vận động, rộng và ngắn, phình to, song còn cách xa bề mặt của tuỷ sống, chứa các nhân vận động, là những đám hay cột tập trung các thân tế bào của các nơron vận động thân thể. Từ đó tách ra các sợi đi ra rễ trước của dây thần kinh sống.

+ *Sừng sau* (cornu posterius) là sừng cảm giác, hẹp và dài, tới gần bề mặt của tuỷ sống, chứa các nhân cảm giác thân thể và nội tạng. Đầu sừng còn cách bờ tuỷ sống bởi một mảnh chất trắng hẹp gọi là *vùng viền của Lissauer* (zona marginalis), là nơi tiếp nhận các sợi đi vào từ rễ sau tuỷ sống.

+ *Vùng trung gian* (zona intermedia) là phần ở giữa 2 sừng trước–sau, và liên

tiếp với bên đối diện bởi các mép xám ở đường giữa. Vùng gồm chủ yếu các nơron trung gian, thực hiện chức năng tổng hợp của tuỷ sống. *Sừng bên* (cornu laterale) là một sừng nhỏ lồi ra ở vùng trung gian, chỉ thấy ở đoạn tuỷ ngực, phần trên đoạn tuỷ thắt lưng, và đoạn tuỷ cùng; là nơi khu trú của các thân tế bào nơron vận động tự chủ, điều hoà hoạt động của các cơ trơn, cơ tim và các tuyến.

- Các nhân, hay cột tế bào chất xám

Trên thiết đồ cắt ngang qua tuỷ sống, trong chất xám có những nhóm tập trung các thân nơron có cùng đặc tính tế bào, cho những sợi trục có cùng đường đi và tận cùng, phục vụ cùng chức năng, gọi là ***các nhân*** (nucleus, nuclei). Trải theo chiều dọc, các nhân đó thường là những *cột tế bào* (cell column) dài ngắn khác nhau, nằm ở các mức khác nhau của tuỷ sống. Chúng thường được gọi tên theo vị trí tương đối, và đôi khi theo tính chất tế bào của chúng. Ví dụ (Hình 3.7):

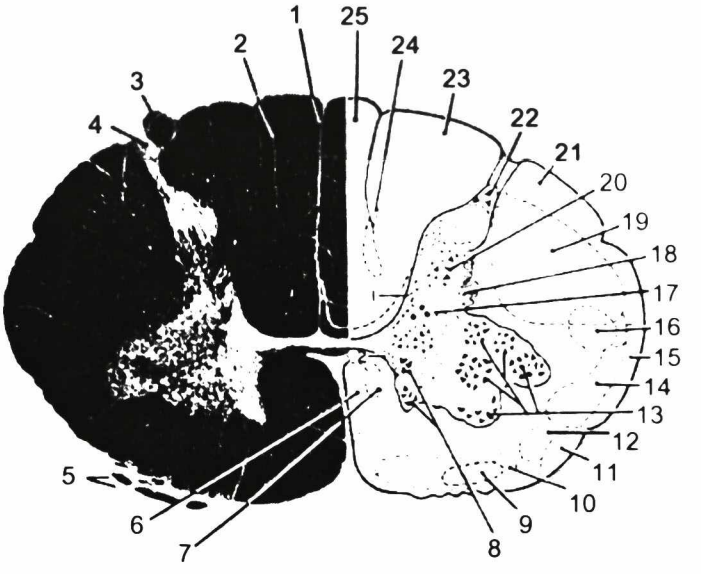

Hình 3.7. Thiết đồ ngang qua đoạn tuỷ cổ C8: Các *nhân* chất xám và các *dải* chất trắng.
(Theo M.B. Carpenter, Core text of Neuroanatomy, 1985, Fig. 3.9, p. 59).

1. Vách giữa sau; 2. Vách trung gian sau; 3. Rễ sau TK sống; 4. Vùng viên Lissauer; 5. Rễ trước TK sống; 6. Dải vỏ tuỷ trước; 7. Bó dọc trong 8. Nhân trước trong; 9. Dải tuỷ nội đối trước; 10. Dải tiền đình tuỷ; 11. Dải tuỷ trám; 12. Dải tuỷ mái; 13. Nhân trước ngoài; 14. Dải tuỷ nội đối bên; 15. Dải tuỷ tiểu não trước; 16. Dải đỏ tuỷ; 17. Nhân lưng (hay nhân ngực); 18. Nhân lưới; 19. Dải vỏ tuỷ bên; 20. Nhân riêng sau; 21. Dải tuỷ tiểu não sau; 22. Nhân viền sau (n. posteromarginalis); 23. Bó chêm; 24. Bó gian bó (fasc, interfascicularis); 25. Bó thon.

* [Chú thích: "Các *dải tuỷ nội đối bên, tuỷ nội đối trước, tuỷ mái, tuỷ trám...* ", nay đã được các tác giả Anh Mỹ hiện đại gộp chung lại thành một dải chung liên tiếp, gọi là "*hệ thống trước bên*" (Hình 3.9)]

+ Sừng trước (vận động) có các *nhân trước ngoài* (nucl. anterolateralis), *nhân trước trong* (nucl. anteromedialis),...

+ Sừng sau (cảm giác) có *nhân viền* (hay *nhân bờ*) (nucleus marginalis), *chất*

keo (substantia gelatinosa), *nhân riêng* (nucleus proprius), *nhân đáy trong* (nucleus basilaris internus),...

+ Sừng bên và chất xám trung gian (giao cảm) có *nhân trung gian ngoài* (nucleus intermediolateralis), *nhân trung gian trong* (nucleus intermediomedialis), *nhân ngực sau* hay *nhân lưng* (nucleus thoracicus posterior; nucleus dorsalis),...

– Các lá tế bào chất xám

Theo khái niệm mới hơn: chất xám cũng có thể hình dung như những ***lớp*** (layers) hay ***lá tế bào*** (laminae) xếp lần lượt từ phía lưng đến phía bụng; trong đó có các *nhân* hay *cột tế bào* đã nêu của tuỷ sống. Rexed chia sư sắp xếp của chất xám ở tuỷ sống thành 10 lá, mỗi lá dày mỏng khác nhau trải rộng dọc theo chiều dài tuỷ sống: Lá I nằm ở phần sau nhất của sừng sau, lá IX ở phần trước nhất của sừng trước, và lá X bao quanh ống trung tâm tuỷ sống (Hình 3.7.):

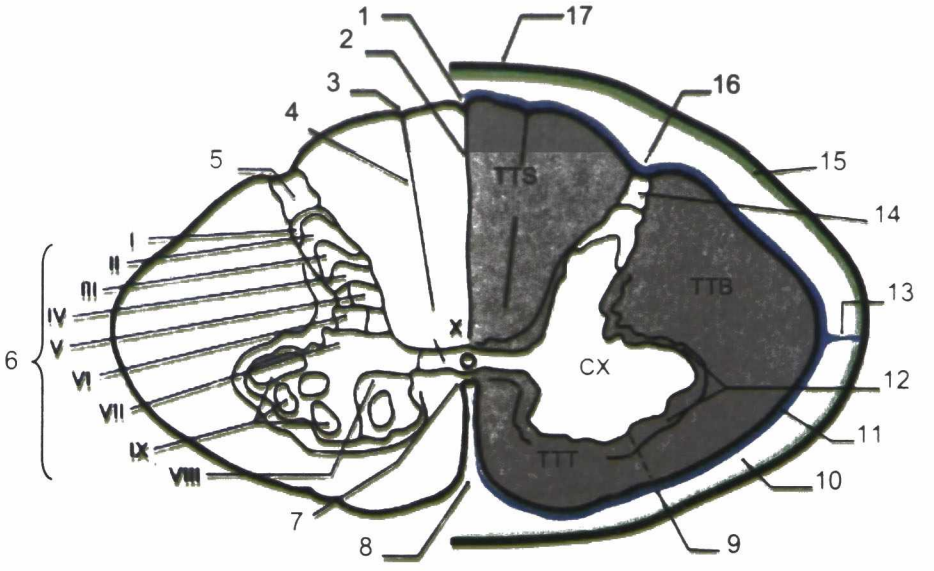

Hình 3.8. Các lá chất xám (ở nửa trái); và sắp xếp đại cương chất xám, chất trắng và các màng tuỷ (ở nửa phải). Thiết đồ ngang qua đoạn tuỷ cổ C7. (Xem thêm Hình 3.15)
(Theo D. E. Haines, Fundamental Neuroscience, 2002, Fig. 9–3, p. 141).

1. Rãnh giữa sau; 2. Vách giữa sau; 3. Rãnh trung gian sau; 4. Vách trung gian sau; 5. Dải sau bên (hay bó lưng bên, theo Carpenter, H.3.16, trước đây vẫn gọi là vùng viền Lissauer, H.3.7); 6. Các lá (I–IX); 7. Mép trắng trước; 8. Khe giữa trước; 9. Rãnh bên trước; 10. Khoang dưới nhện; 11. Màng nuôi; 12. Các bó riêng (fasciculus proprius); 13. Dây chằng răng; 14. Dải sau bên; 15. Màng nhện; 16. Rãnh bên sau; 17. Màng tuỷ cứng. (Các chú thích ghi ở bên trong: TTS: Thừng trắng sau; TTB: Thừng trắng trên; TTT: Thừng trắng trước; CX: Chất xám)

+ *Các lá từ I đến VI* nằm ở sừng sau; chứa các tế bào tiếp nhận và dẫn truyền các thông tin cảm giác từ các dây thần kinh sống đi tới. Những sợi dẫn truyền đi từ các mức tuỷ khác và từ não cũng tiếp xúc synáp với các tế bào ở các lá đó. **Trong các** lá từ I đến VI có nhiều *nhân* (hay *cột tế bào*) cổ điển của tuỷ sống. **Ví dụ lá II tương** ứng với *chất keo* (substantia gelatinosa) – (trước đây còn gọi là ***nhân keo Rolando***), tiếp nhận thông tin từ các sợi tới dẫn truyền đau đớn và nóng lạnh.

+ *Lá VII* nằm ở vùng chất xám trung gian và lan toả ra sừng trước; nó chứa *nhân lưng* (nucleus dorsalis), và *các cột tế bào trung gian ngoài* và *trung gian trong* (intermedio lateral & intermediomedial cell columns).

+ *Lá VIII* nằm ở sừng trước và chứa nhiều nơron gửi những sợi trục đi qua mép trắng sang bên đối diện của tuỷ sống.

+ *Lá IX* thu hẹp ở sừng trước, gồm một số cột nhân khác nhau. Mỗi cột chúa những nơron vận động alpha, beta, và gamma, gửi các sợi trục của chúng qua rễ trước của các dây thần kinh sống, chi phối các cơ xương.

6.2.2. Chất trắng. (Các thừng, các bó, và các dải chất trắng)

– Chất trắng bao quanh chất xám, ở mỗi bên cũng được chia thành 3 vùng ngăn cách nhau bởi các sừng chất xám. Ba vùng đó thực ra cũng là những diện cắt ngang của 3 "thừng chất trắng" kéo dài suốt dọc tuỷ sống: *thừng trước* (funiculus anterior), *thừng bên* (funiculus lateralis), và *thừng sau* (funiculus posterior).

Mỗi thừng chất trắng lại chứa đựng những ***bó*** (fasciculus), và những ***dải*** (tractus) các sợi thần kinh đi lên, đi xuống, dẫn truyền những thông tin đặc hiệu khác nhau, cảm giác, vận động hay liên hợp (Hình 3.9, 3.10):

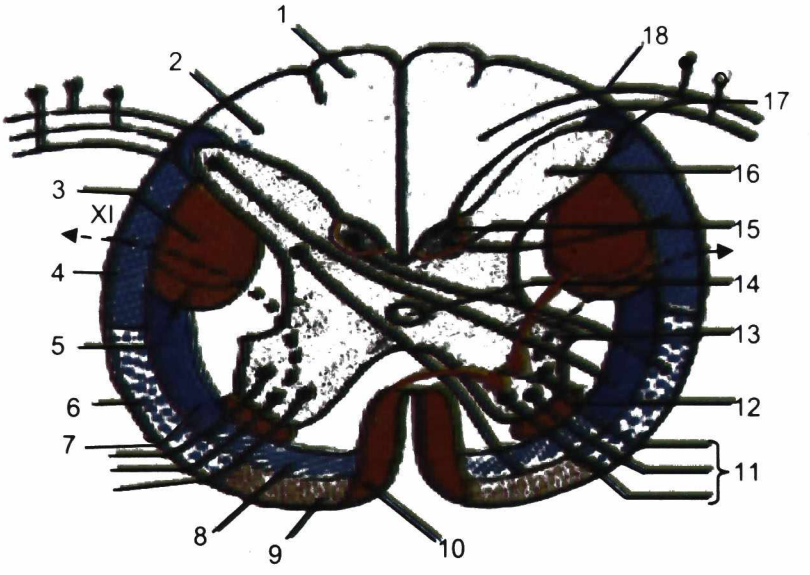

Hình 3.9. Sơ đồ tổng hợp các *bó* và các *dải* ở các thừng chất trắng tuỷ sống.

(Theo Rouviere, 1948, Fig. 399, p. 534. Chú thích lại theo TNGPQT. Trong ngoặc đơn: là DTGP cũ Đỗ Xuân Hợp).

1. Bó thon (Bó Goll); 2. Bó chêm (Bó Burdach); 3. Dải vỏ tuỷ bên (Bó tháp chéo); 4. Dải tuỷ tiểu não sau (Bó tiểu não thẳng, Flechsig) 5. Dải đỏ tuỷ (Bó hồng gai); 6. Dải tuỷ tiểu não trước (Bó tiểu não chéo, Gowers); 7. Dải tuỷ nội đồi bên (Bó cung sau); 8. Dải tuỷ nội đồi trước (Bó cung trước); 9. Dải tiền đình tuỷ và trám tuỷ (Bó tiền đình gai và trám gai); 10. Dải vỏ tuỷ trước (Bó tháp thẳng); 11. Rễ trước TK sống; 12. Dải mái tuỷ (chụp lên đầu sừng trước chất xám); 13. Sừng bên (chất xám); 14. Ống nội tuỷ; 15. Nhân lưng (Clarke); 16. Sừng sau (chất xám); 17. Rễ xuống hay dải tuỷ sống của dây TK sinh ba; 18. Rễ sau TK sống. * [Các *dải tuỷ nội đồi bên* (7), *tuỷ nội đồi trước* (8) ở H.3.9, nay được các tác giả Anh Mỹ gộp lại thành một dải chung, gọi là "hệ thống trước bên" (Hình 3.10)]

– **Các bó** (fasciculus, fasciculi) thường là tập hợp những sợi tương đối ngắn, không vượt qua giới hạn chiều dài của tuỷ sống và tuỷ thuôn; gồm các bó như sau:

+ *Bó riêng trước, bó riêng bên, bó riêng sau* (fasciculus proprius anterior/lateralis/posterior): ở sát xung quanh các sừng chất xám, gồm những sợi liên hợp nối giữa các đoạn tuỷ sống với nhau.

+ *Bó thon* (fascilulus gracilis) và *bó chêm* (fascilulus cuneatus), (trước đây còn gọi theo DTGP Pháp cũ là bó Goll và bó Burdach): ở thừng sau tuỷ sống, gồm những sợi dẫn truyền cảm giác bản thể có ý thức (về tư thế, độ rung) và xúc giác phân biệt (tinh tế), từ rễ sau dây thần kinh sống đi vào, không dừng ở tuỷ sống mà đi thẳng lên các *nhân thon* và *nhân chêm* ở phần dưới tuỷ thuôn hay hành tuỷ.

– **Các dải** (tractus), thường là tập hợp những sợi dài, *đi lên* (cảm giác), hoặc *đi xuống* (vận động), nối giữa tuỷ sống và các tầng cao hơn của não, được gọi tên theo nguyên uỷ–tận cùng, và vị trí của chúng ở các thừng chất trắng tuỷ sống:

+ *Dải vỏ tuỷ trước, dải vỏ tuỷ bên* (tractus corticospinalis anterior, lateralis), (trước đây còn gọi là *bó tháp thẳng* và *bó tháp chéo*), là những dải sợi dẫn truyền vận động theo ý muốn, đi từ vỏ đại não xuống tuỷ sống, nằm ở thừng trước và thừng bên chất trắng.

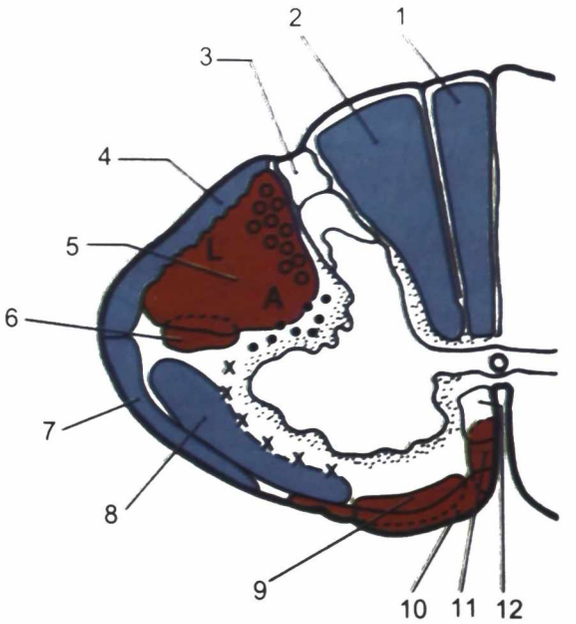

Hình 3.10. Các đường dẫn truyền *đi lên đi xuống* của tuỷ sống, trên thiết đồ ngang qua đoạn tuỷ cổ. Xanh = Các dải/sợi đi lên. Đỏ = Các dải/sợi đi xuống. Chấm nhỏ = Các bó riêng trước, bên và sau (sợi tuỷ – tuỷ). (Theo Haines, Fundamental Neuroscience, 2002, Fig. 9–11, p. 148).

1. Bó thon; 2. Bó chêm; 3. Dải sau bên (hay bó lưng bên, theo Carpenter 1985, trước đây còn gọi là vùng viền Lissauer) (gồm các sợi tới đi lên, đi xuống trước khi vào sừng sau chất sám); 4. Dải tuỷ tiểu não sau; 5. Dải vỏ tuỷ bên; 6. Dải đỏ tuỷ; 7. Dải tuỷ tiểu não trước; 8. Hệ thống trước bên (các sợi tuỷ–nội đồi trước và bên); 9. Các sợi lưới tuỷ; 10. Các sợi tiền đình tuỷ ngoài; 11. Dải vỏ tuỷ trước; 12. Bó dọc trong (các sợi tiền đình tuỷ trong, mái tuỷ, và kẽ tuỷ interstitiospinal).

+ Các *dải tuỷ nội đồi trước, và tuỷ nội đồi bên* (tractus spinothalamicus anterior, tractus spinothalamicus lateralis), (trước đây còn gọi là *bó cung trước hay gai thị trước* và *bó cung sau hay gai thị sau*), dẫn truyền cảm giác đau, nóng lạnh và xúc giác thô sơ, đi từ tuỷ sống lên nội đồi (hay đồi thị).

* [Hai dải này, trước đây cố GS Đỗ Xuân Hợp vẫn dịch theo các tác giả cổ điển Pháp là *bó cung trước hay bó gai thị trước và bó cung sau hay bó gai thị sau*, (Hình 3.9). Trong từ điển DTGPQT Việt hoá, Nxb Y học, 1999, chúng tôi đã dịch lại theo các tác giả Anh Mỹ và TNGPQT (N.A. 1985, T.A. 1997) là *dải tuỷ nội đồi trước* (tractus spinothalamicus anterior) và *dải tuỷ nội đồi bên* (tractus spinothalamicus lateralis). Song, ngày nay, dựa theo những nghiên cứu giải phẫu chức năng mới hơn các tác giả hiện đại Anh Mỹ (D. E. Haines, 2002, Gilmam & Newnan, 2003 lại gộp tất cả các dải này lại thành một bó phức hợp chung gọi là "*hệ thống trước bên*" (anterolateral system), chứa các sợi tuỷ nội đồi (spinothalamic), tuỷ mái (spinotectal), tuỷ lưới (spino–reticular) và tuỷ hạ nội đồi (spinohypothalamic), (Hình 3.10). Xin xem giải thích rõ hơn ở Bài 10: "Các đường dẫn truyền thần kinh cảm giác"].

+ *Dải tuỷ tiểu não sau* và *dải tuỷ tiểu não trước* (tractus spinocerebellaris posterior, anterior), (trước đây còn gọi là *bó tiểu não thẳng,* hay bó *Flechsig, và bó tiểu não chéo,* hay *bó Gowers*), nằm ở sát bề mặt thừng bên tuỷ sống, dẫn truyền cảm giác bản thể (proprioceptive) không ý thức, đi từ tuỷ sống lên tiểu não.

+ Còn nhiều dải phụ nhỏ khác, chủ yếu đi từ thân não xuống tuỷ, như: *dải đỏ tuỷ* (tractus rubrospinalis), *dải tiền đình tuỷ* (tractus vestibulospinalis), *dải lưới tuỷ* (tractus reticulospinalis), *dải mái tuỷ* (tractus tectospinalis), *dải trám tuỷ* (tractus olivospinalis)...

Các thiết đồ và sơ đồ của các tác giả khác nhau có vẽ các cấu trúc nêu trên với những chi tiết về hình thể và vị trí ít nhiều khác nhau, (có thể ít nhiều gây hoang mang cho người đọc). Ở đây chúng tôi chỉ xin giới thiệu một sơ đồ cổ điển của tác giả Pháp (Rouviere, 1948), (Hình 3.9), đã trở thành quá quen thuộc với y học Việt Nam (xin xem sách giáo khoa GP cũ của cố GS Đỗ Xuân Hợp) và một sơ đồ giản đơn hoá của một tác giả hiện đại Anh Mỹ (Haines, 2002), (Hình 3.10), để độc giả tiện so sánh.

* [*Chú thích về TNGP*: TNGPQT có những cặp từ Latin khác nhau, mà trước đây ta vẫn dịch chung theo một từ Việt duy nhất, nay cần dịch lại phân biệt chính xác hơn:

– **Columna và Funiculus**: trước đây ta vẫn dịch chung là "**cột**" (theo tiếng Pháp cũ là "colonnes"), nay cần phân biệt:

+ ***Columna***: là "***cột***", dành cho *chất xám*. Cột xám chỉ những khối chất xám gồm các thân nơron, các tế bào thần kinh đệm, các sợi nhánh và các phần không myelin của sợi trục, xếp chồng chất lên nhau, thành những cột dọc theo chiều dài tuỷ sống.

+ ***Funiculus***: giảm thể của "funis" tiếng Latin có nghĩa là "***thừng***" (cordon), dành cho chất trắng; để chỉ những tập hợp *lớn* các bó và các dải sợi *thần kinh* đi lên đi xuống dọc theo chiều dài tuỷ sống; gồm 3 thừng trắng lớn là: thừng trước, thừng bên và thừng sau.

["Funiculus" theo TNGPQT, trước đây các tác giả Pháp vẫn gọi là "colonne"; các tác giả Anh Mỹ tuy vẫn gọi chủ yếu là "funiculus", song đôi khi cũng coi như đồng nghĩa với "column" và gọi lẫn lộn là "cột". Đặc biệt khi gọi các bó thon + bó chêm ở thừng sau, hay đường cảm giác bản thể và xúc giác phân biệt là "cột trắng sau" (posterior white column) (Carpenter, 1983).

"đường cột sau–băng giữa" (dorsal column–medial lemniscus pathway)(Gray,1995)), hay hệ thống cột sau–băng giữa (posterior column–medial lemniscal system) (Haines 2002). (Xem bài 10)].

– **Fasciculus và Tractus**: trước đây vẫn dịch chung là "***bó***" (theo tiếng Pháp cũ là "faisceaux"); nay cần phân biệt:

+ ***Fasciculus***: giảm thể của fascis, tiếng Latin có nghĩa là "**bó** " (paquet, faisceau), chỉ một tập hợp những sợi thần kinh giới hạn ở một chiều dài nhất định, không vượt quá tuỷ sống).

+ ***Tractus***: tiếng Latin có nghĩa là "*vệt kéo dài*" (trainée), chúng tôi dịch là "**dải**", để chỉ một tập hợp những sợi thần kinh kéo dài từ não xuống tuỷ hay từ tuỷ lên não, vượt quá giới hạn của tuỷ sống.

– ***Tractus spinothalamicus***: trước đây vẫn dịch là "*Ló gai thị*", nay cần dịch lại là "***dải tuỷ nội đồi***", để chỉ dải sợi thần kinh đi từ tuỷ sống lên nội đồi. vì:

+ "***Spina, Spinalis***" tiếng Latin ở đây có nghĩa là "sống, thuộc cột sống" hay tuỷ sống, mà không phải là "gai".

+ "***Thalamus***": tiếng Hy Lạp có nghĩa là "*buồng trong*", nên dịch là "*nội đồi*", mà không phải là "đồi thị".

Vậy hàng loạt các từ ghép khác chỉ các bó hay dải sợi thần kinh đi lên, đi xuống có liên quan đến các từ "spino, spinalis", "thalamo, thalamic" cũng cần phải đổi lại cách dịch cho đúng.

– Trên đây chúng tôi vừa nêu ý nghĩa phân biệt của 2 chữ fasciculus và tractus. Tuy nhiên cũng có một vài ngoại lệ tuỳ theo tác giả. Ví dụ: Vùng viền Lissauner ở đầu sừng sau chứa các sợi tới (cảm giác) đi lên, đi xuống trước khi vào sừng sau chất xám để tận hết ở các lá I–V, nay được gọi là *dải sau bên* (posterolateral tract) theo D. E. Haines, 2002, hay *bo lưng bên* (dorsolateral fasciculus) theo M. B. Carpentin, 1985].

Những phần cơ bản về hình thể trong và cấu tạo của tuỷ sống đã được trình bày tương đối đầy đủ ở các mục trên; các mục sau đây chỉ để tham khảo thêm:

6.3. Thay đổi về hình thể và cấu tạo theo các mức tuỷ sống

Kích thước, hình thể ngoài, khối lượng tương đối và cách sắp xếp của chất trắng, chất xám thay đổi theo các mức khác nhau của tuỷ sống (Hình 3.11).

Nhìn chung: 1) Các *đoạn tuỷ cổ* chứa nhiều chất trắng nhất; vì còn tập trung các sợi vận động đi xuống chưa phân phối cho các đoạn tuỷ dưới, và các sợi cảm giác đi lên ở mức càng cao càng lớn dần. 2) Các cột chất xám lớn nhất ở phình cổ và phình thắt lưng, tương ứng với nơi xuất phát của các dây thần kinh lớn cho chi trên, chi dưới.

Xét riêng từng đoạn tuỷ (Hình 3.6; 3.12; 3.13; 3.14; 3.15):

– **Các đoạn tuỷ cổ**: có kích thước tương đối lớn, hình bầu dục, đường kính ngang lớn hơn đường kính trước sau, lượng chất trắng tương đối nhiều. Thừng sau có một vách trung gian sau chia thành bó thon và bó chêm. (Hình 3.6). Các đoạn tuỷ cổ dưới (từ C5 trở xuống) sừng sau to ra, sừng trước phát triển về phía thừng bên. Gần cổ sừng sau có một diện tế bào chất lưới đặc gọi là ***mỏm lưới*** (reticular process) hay nhân lưới (nucleus reticularis). Các đoạn tuỷ cổ trên (C1, C2) sừng sau to ra nhưng sừng trước tương đối nhỏ.

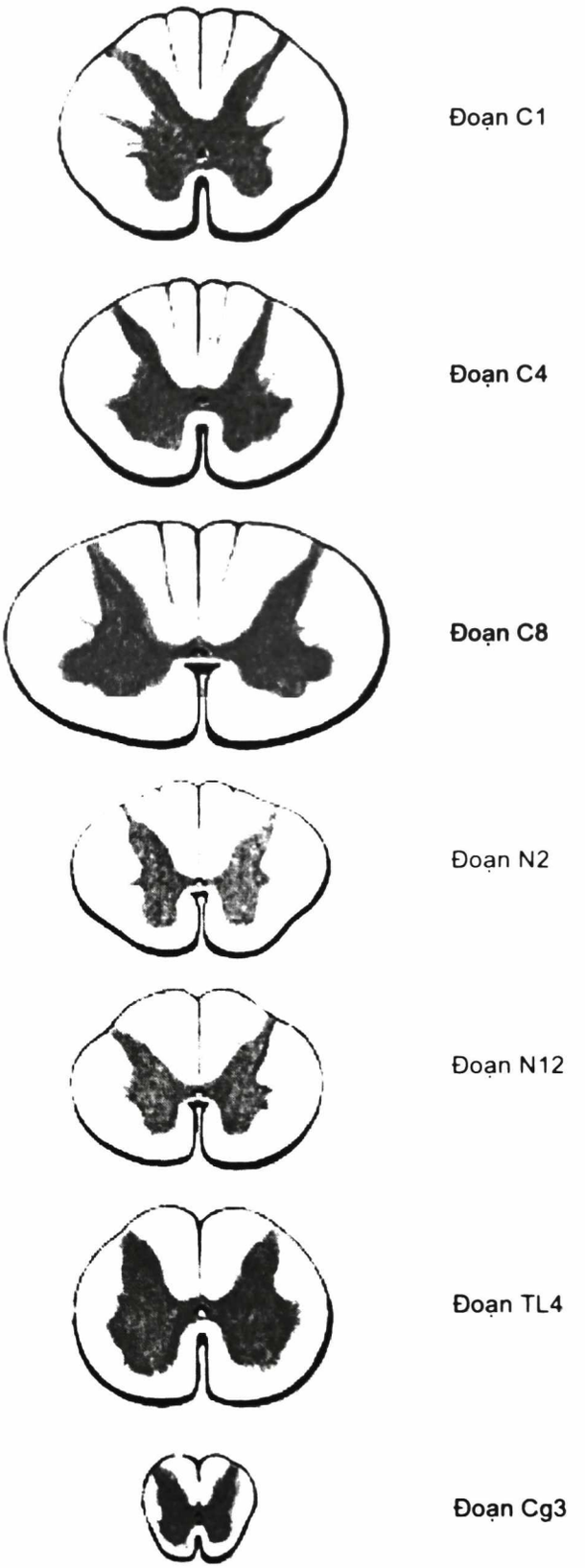

Hình 3.11. Thiết đồ các đoạn tuỷ sống ở các mức khác nhau, cho thấy sự thay đổi về kích thước, hình thể và định khu chất xám và chất trắng.

(Theo M. B. Carpenter, Core text of neuroanatomy, 3rd Edit., 1985, Fig. 3–5, p. 57)

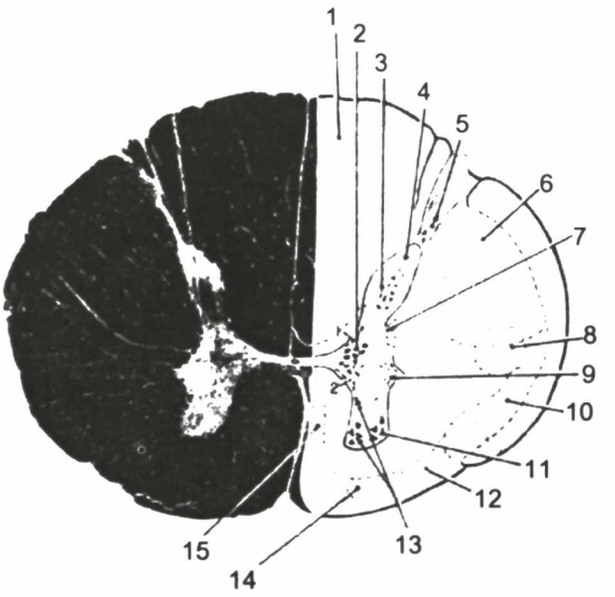

Hình 3.12. Thiết đồ qua đoạn tuỷ N 5 ở người trưởng thành. Các nhân xám, và các dải chất trắng chính.

(Theo M. B. Carpenter, Core text of neuroanatomy, 3rd Edit., 1985, Fig. 3–11, p. 60)

1. Bó thon; 2. Nhân lưng (Clarke); 3. Nhân riêng sau; 4. Chất keo; 5. Nhân viền sau; 6. Dải vỏ tuỷ bên; 7. Nhân lưới; 8. Dải đỏ tuỷ; 9. Nhân trung gian ngoài; 10. Dải tuỷ nội đồi bên (sau); 11. Nhân (vđ) trước ngoài; 12. Dải tuỷ nội đồi trước; 13. Nhân (vđ) trước trong; 14. Dải tiền đình tuỷ; 15. Bó dọc trong.

* [Chú thích: "Các *dải tuỷ nội đồi bên, tuỷ nội đồi trước, tuỷ mái, tuỷ trám...* ", nay được các tác giả Anh Mỹ hiện đại gộp chung lại thành "hệ thống trước bên" (Hình 3.10)]

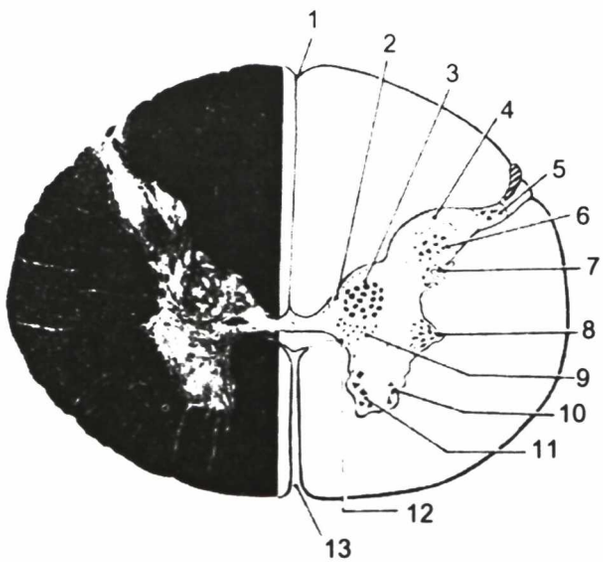

Hình 3.13. Thiết đồ qua đoạn tuỷ N12 ở người trưởng thành. Các nhóm tế bào chất xám.

(Theo M. B. Carpenter, Core text of neuroanatomy, 3rd Edit., 1985, Fig. 3–13, p. 62)

1. Rãnh giữa sau; 2. Nhân mép sừng sau (Nuc. cornu–commissuralis posterior); 3. Nhân ngực hay nhân lưng (Clarke); 4. Chất keo; 5. Nhân viền sau; 6. Nhân riêng sừng sau; 7. Nhân lưới; 8. Nhân trung gian ngoài; 9. Nhân trung gian trong; 10. Nhân (vđ) trước ngoài; 11. Nhân (vđ) trước trong; 12. Nhân mép sừng trước (Nuc. cornu–commissuralis anterior); 13. Khe giữa trước.

– **Các đoạn tuỷ ngực:** kích thước thay đổi theo các mức khác nhau. Đường kính nhỏ do giảm lượng chất xám (Hình 3.11). Các sừng trước và sau thường nhỏ và hẹp dần, trừ ở đoạn N1 là đoạn cuối của phình cổ. Có một sừng bên nhỏ ở mọi mức của tuỷ ngực, chứa cột nhân trung gian bên (hay ngoài) cho các sợi giao cảm trước hạch đi ra. Ở mặt trong đáy sừng sau có một đám các tế bào lớn, gọi là *nhân lưng Clarke* hay *nhân ngực sau* (nucleus dorsalis/nucleus thoracicus posterior), có mặt ở tất cả các đoạn tuỷ ngực, và đặc biệt phát triển ở đoạn từ N10 đến TL2. Bó thon và bó chêm có mặt ở các đoạn tuỷ ngực trên (N1–N6); còn ở thấp hơn chỉ có bó thon. (Hình 3.12, 3.13).

– **Các đoạn tuỷ thắt lưng**: hình gần tròn trên thiết đồ ngang, có các sừng trước và sau hình khối lớn, và chứa lượng chất trắng ít hơn nhiều so với các đoạn tuỷ cổ (Hình 3.14). Bó thon ở thừng sau hẹp hơn các mức ở trên, đặc biệt ở gần mép xám. Sừng trước phát triển to có một mỏm tầy lồi vào phía thừng bên; các tế bào vận động của sừng trước ở các đoạn từ TL3 đến TL5 chi phối các nhóm cơ lớn của chi dưới. Các mức TL trên (TL1,2) gần giống các đoạn tuỷ ngực dưới ở chỗ chúng có một nhân ngực và cột tế bào trung gian sau phát triển tốt.

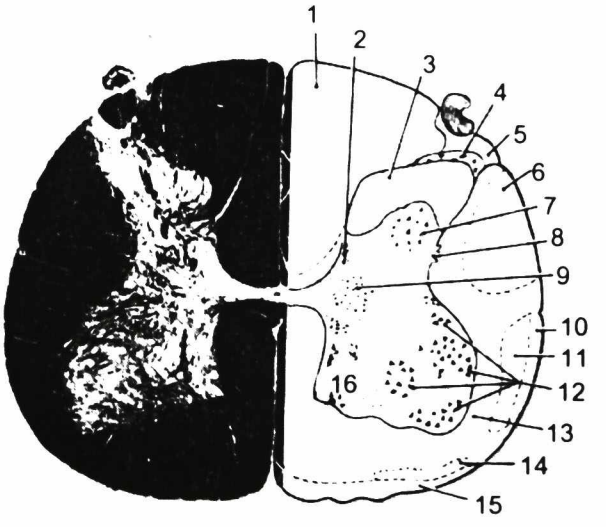

Hình 3.14. Thiết đồ qua đoạn tuỷ TL4 ở người trưởng thành. Các nhân chất xám, và các dải chất trắng chính.

(Theo M. B. Carpenter, Core text of neuroanatomy, 3rd Edit., 1985, Fig. 3–14, p. 62)

1. Bó thon; 2. Nhân mép sừng sau (Nuc. cornucommissuralis posterior); 3. Chất keo; 4. Nhân viền sau; 5. Vùng viền Lissauer; 6. Dải vỏ tuỷ bên; 7. Nhân riêng sừng sau; 8. Nhân lưới; 9. Nhân trung gian trong; 10. Dải tuỷ tiểu não trước; 11. Dải tuỷ nội đồi bên; 12. Các nhân vỉ trước ngoài; 13. Bó riêng bên; 14. Dải tuỷ nội đồi trước; 15. Dải tiền đình tuỷ; 16. Các nhân vỉ trước trong.

* [Chú thích: "Các *dải tuỷ nội đồi bên, tuỷ nội đồi trước...* ", nay được gộp chung lại thành "hệ thống trước bên"]

– **Các đoạn tuỷ cùng**: có kích thước nhỏ, lượng chất xám tương đối lớn, lượng chất trắng tương đối nhỏ, mép xám ngắn và dày (Hình 3.11, 3.15). Các sừng trước và sừng sau lớn và dày; song sừng trước không bè rộng sang bên như các đoạn tuỷ thắt lưng. Các đoạn tuỷ cùng ở dưới giảm mạnh kích thước song vẫn giữ tỷ lệ chất xám tương đối lớn.

– **Đoạn tuỷ cụt:** cũng giống các đoạn tuỷ cùng dưới, nhưng kích thước giảm rất nhiều. Các thừng trắng sau không sâu và có xu hướng toả ra ngoài, lên trên một sừng sau nở rộng.

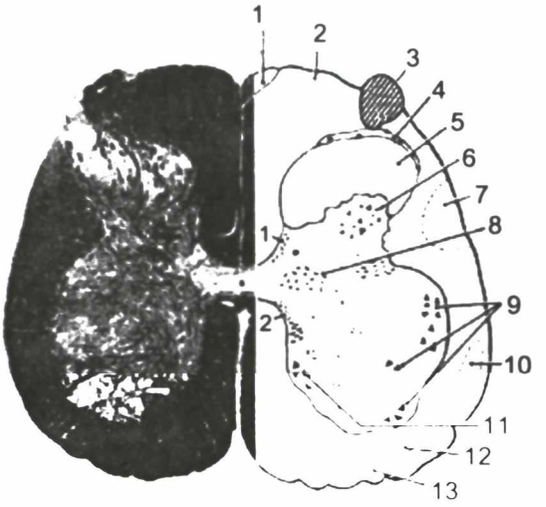

Hình 3.15. Thiết đồ qua đoạn tuỷ cùng 3 ở người trưởng thành.
Xác định các nhóm tế bào và các dải chất trắng chính. Nhuộm màu Weigert bao myelin. Ảnh chụp

(Theo M. B. Carpenter, Core text of neuroanatomy, 3rd Edit., 1985, Fig. 3–16, p. 64)

Số chú thích trong (vùng trung tâm): 1. Nhân mép sừng sau (Nuc. cornucommissuralis posterior). 2. Nhân mép sừng trước (Nuc. cornucommissuralis anterior).

Số chú thích ngoài: 1. Bó bờ vách (septomarginal fasc); 2. Bó thon; 3. Rễ sau TK sống. 4. Nhân viền sau; 5. Chất keo; 6. Nhân riêng sừng sau; 7. Dải vỏ tuỷ bên; 8. Nhân trung gian trong. 9 Các nhân vđ trước ngoài; 10. Dải tuỷ nội đối bên; 11. Các nhân vđ trước trong; 12. Dải tuỷ nội đối trước. 13. Dải tiền đình tuỷ.

* [Chú thích: "Các *dải tuỷ nội đối bên, tuỷ nội đối trước...* " nay được gộp chung lại thanh "hệ thống trước bên"]

7. CẤU TRÚC XẾP LÁ TẾ BÀO CHẤT XÁM

Cấu trúc xếp lá tế bào chất xám (Cytoarchitectural lamination) đã được giới thiệu tóm tắt cơ bản ở mục 7.2.1. Các mục 7.4 và 7.5 dưới đây chỉ dành để tham khảo chuyên sâu thêm; dựa theo các sách chuyên đề của 1) M.B. Carpenter, Core text of Neuroanatomy, 3rd edit., Williams & Wilkins, USA 1985; 2) R.C. Truex & M. B. Carpenter, Human neuroanatomy, 6th edit., Williams & Wilkins, Bafltimore, USA, 1969; và 3) M.B. Carpenter, Neuroanatomia Humana, setima edicao, Interamericana, Brazil 1978; bản dịch tiếng Bồ bởi R.D. Leibinger & R.K. Adler.

7.1. Hình ảnh đại cương về sự xếp lá chất xám tuỷ sống

Theo cổ điển cấu tạo chất xám của tuỷ sống thường được mô tả theo sự sắp xếp của ***các nhân*** hay ***nhóm tế bào***. Đã có hàng loạt những thuật ngữ không nhất quán và những tên riêng tác giả, được dùng để xác định các nhóm nhân đó.

Thuật ngữ chưa chính xác đó đã được thay thế bởi một thuật ngữ khác mới hơn, dựa trên "***cấu trúc xếp lớp*** hay ***lá tế bào***"; nhìn rõ trên các lát cắt dày (80 – 100μm) nhuộm bằng cresyl violet. Sự xếp lá tế bào đã được Rexed (1952, 1954, 1964) mô tả ở tuỷ sống của mèo, và được công nhận chung ở các động vật có vú (Hình 3.14). Cấu trúc xếp lá tế bào tương tự cũng đã được Truex và Taylor (1968) mô tả ở người, như một số ví dụ minh hoạ ở đây (Hình 3.16, 3.17, 3.18, 3.19).

Có 9 lá tế bào (laminae) rõ rệt được đánh số theo chữ số La Mã và một diện thứ X, bao quanh ống trung tâm. (Hình 3.16 và 3.17). Có thể tóm tắt như sau: ***Sừng sau*** có các ***lá I –VI***; ***Vùng trung gian*** chủ yếu là ***lá VII***; ***Sừng trước*** chứa một phần ***lá VII*** và tất cả ***lá VIII và lá IX. Lá X*** nằm ở ***vùng các mép xám***.

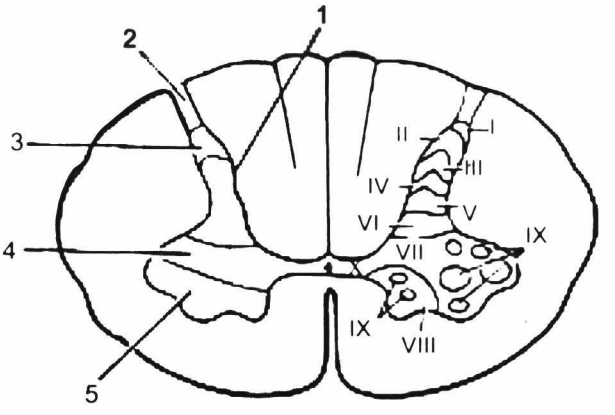

Hình 3.16. Sơ đồ cấu tạo xếp lá chất xám ở đoạn tuỷ C 8.

(Theo M. B. Carpenter, Core text of neuroanatomy, 3rd Edit., 1985, Fig. 3–6, p. 57).
Bên phải: các lá tế bào của Rexed (đánh số từ I đến IX). Bên trái: các vùng đại cương chất xám:
1. Sừng xám sau; 2. Bó lưng bên; 3. Chất keo; 4 Vùng trung gian; 5. Sừng xám trước.

7.2. * Những thay đổi về sự xếp lá theo các mức tuỷ sống

Hình thể và sự sắp xếp các lá có khác nhau ở các đoạn tuỷ khác nhau (Hình 3.17, 3.18, 3.19, 3.20). Các lá là những vùng có đặc tính cấu trúc tế bào riêng biệt; giới hạn chuyển tiếp có thể thay đổi từ từ hay đột ngột. Trong khi đa số các lá có mặt ở tất cả các đoạn tuỷ, lá VI vắng mặt ở đoạn tuỷ từ N4 đến TL2 (Hình 3.18). Lá VII chiếm một vùng rộng không đồng nhất ở phần trung tâm tuỷ xám, giới hạn thay đổi ở các mức tuỷ khác nhau. Ở các phình tuỷ, lá VII toả rộng về phía bụng, lấn vào sừng trước (Hình 3.16 và 3.17); còn ở các đoạn tuỷ ngực, nó nằm ở vùng giữa 2 sừng trước và sau (Hình 3.18), gọi là *vùng trung gian* (zona intermedia) chất xám.

7.3. * Mô tả chi tiết cấu tạo các lá (Hình 3.16, 3.17, 3.18, 3.19, 3.20)

Một số lá, hay tập hợp tế bào đặc hiệu trong lá tương ứng với các *nhân* hay *cột nhân* đã được công nhận; số khác là những hỗn hợp tế bào xếp lớp theo vùng.

Lá I (Lamina I) là một lớp mỏng chất xám phủ bề mặt đầu sừng sau và cong xuống hai bờ sừng. Lá chứa các tế bào nhỏ, trung bình và rải rác một vài tế bào lớn hình thoi nằm song song với mặt lồi sừng sau (Hình 3.20). Những mảng phức hợp các sợi trục không myelin, các sợi nhánh nhỏ, và các nút synáp, nằm trong lá tương ứng với *nhân viền sau* (posteromarginal nucleus) (Hình 3.12, 3.13, 3.14, 3.15). Các tận cùng sợi trục từ các nơron ở lá II tiếp xúc synáp với các thân tế bào ở lá I, còn các sợi đến nguyên thuỷ tiếp xúc sợi trục–sợi nhánh với các tế bào đó (Hình 3.20) (Narotsky và Ker, 1978). Một lượng lớn các sợi trục từ cả hai nguồn đó đến lá I qua *bó lưng bên của Lissauer* (dorsolateral fasciculus of Lissauer). Kết quả của mọi nguồn nghiên cứu cho thấy các tế bào ở lá I đáp ứng đặc hiệu với các kích thích đau và nóng lạnh, và đóng góp các sợi cho *dải tuỷ – nội đồi* bên đối diện (Willis và CS, 1974, Kumazawa và CS. 1975; Light và Perl 1979). Một số tế bào hoặc sợi trục chia đôi của các tế bào ở lá I đi xuống các đoạn tuỷ khác có thể ảnh hưởng tới các nơron liên quan đến phản xạ rút lui (withdrawal reflexes).

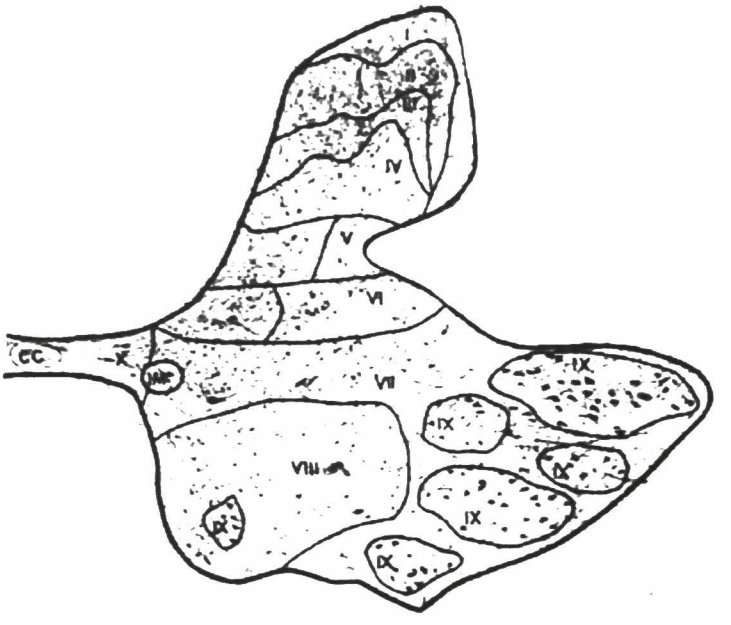

Hình 3.17. Cấu trúc xếp lá tế bào ở đoạn tuỷ C6 trên một thiết đồ tuỷ người cắt dày.

CC: Ống trung tâm; IM: Nhân trung gian trong. So sánh với Hình 3.6.
(Nhuộm thionin, ảnh chụp X 9, theo Carpenter và Sutin, Human Neuroanatomy,1983.
M. B. Carpenter, Core text of neuroanatomy, 3rd Edit., 1985, Fig. 3–10, p. 60)

Lá II (Lamina II) tạo thành một dải băng rộng quanh đỉnh sừng sau, che phủ ở phía sau ngoài bởi lá I. Lá II gồm những tế bào nhỏ dày đặc tương ứng với *chất keo* (substancia gelatinosa) của thuật ngữ GP cũ. Các nơron của lá II hình tròn hoặc hình trái xoan trục dài hướng về phía bề mặt (Hình 3.20). Thân các tế bào

hình thoi cho những sợi nhánh phong phú từ một hay cả hai cực (Szentagothai, 1964). Nhiều bó sợi trục không myelin ở lá II chạy song song với trục tuỷ sống và thẳng góc với trục đó; trong khi các sợi trục có myelin đi qua lá II theo hình tia để tới các vùng sâu hơn của chất xám.

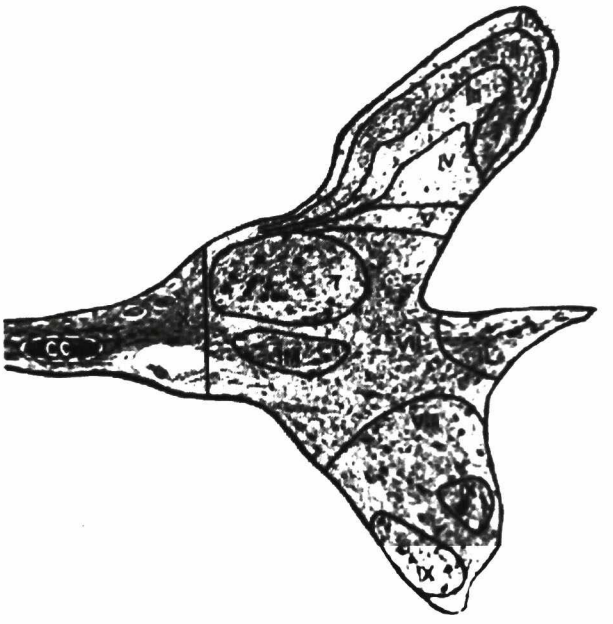

Hình 3.18. Cấu trúc xếp lá tế bào ở đoạn tuỷ N10 trên một thiết đồ tuỷ người cắt dày.
CC: Ống trung tâm; IM: Nhân trung gian trong; T: Nhân ngực. So sánh với Hình 3.9.
(Nhuộm thionin, ảnh chụp X 14, Theo Carpenter và Sutin, Human Neuroanatomy,1983;
M. B. Carpenter, Core text of neuroanatomy, 3rd Edit., 1985, Fig. 3–12, p. 61)

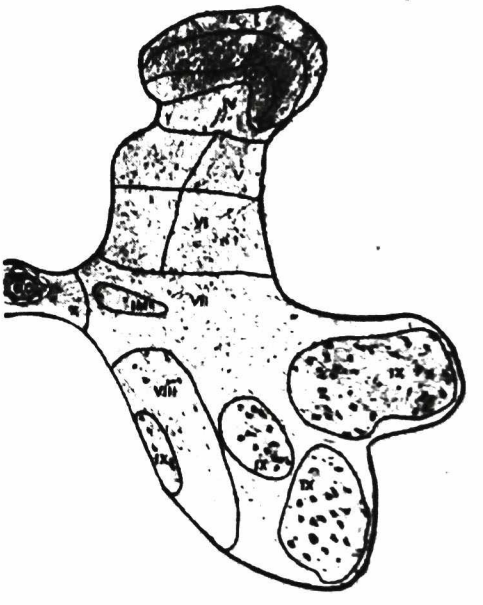

Hình 3.19. Cấu trúc xếp lá tế bào ở đoạn tuỷ TL5 trên một thiết đồ tuỷ người cắt dày.
CC: Ống trung tâm; IM: Nhân trung gian trong. So sánh với Hình 3.11.
(Nhuộm thionin, ảnh chụp X 7,5, Theo Carpenter và Sutin, Human Neuroanatomy,1983;
M. B. Carpenter, Core text of neuroanatomy, 3rd Edit., 1985, Fig. 3–15, p. 63)



Hình 3.20. Cấu trúc xếp lá tế bào ở đoạn tuỷ cùng 6 trên một thiết đồ tuỷ người cắt dày.

C: Nhân mép; CC: Ống trung tâm; IM: Nhân trung gian trong. So sánh với Hình 3.12.

(Nhuộm thionin, ảnh chụp X 15, theo Carpenter và Sutin, Human Neuroanatomy 1983; M. B. Carpenter, Core text of neuroanatomy, 3rd Edit., 1985, Fig. 3–17, p. 65)

Các sợi tới lá II tách từ: 1) bó lưng bên của Lissauer (fasciculus dorsolateralis), 2) thừng sau, và 3) các phần kế cận của thừng bên.

* [Chú thích về TNDP: Bó lưng bên (fasciculus dorsolateralis) ở đây được một số tác giả khác như Haines, 2002 gọi là dải sau bên (posterolateral tract) hay dải Lissauer (tract of Lissauer)].

Đa số các nơron lá II gửi các sợi trục vào bó lưng bên hay bó riêng (fasciculus proprius), một số tạo thành những đám rối trong lá II. Các sợi trục cũng đi ở trong lá tới các mức tuỷ khác. Lá II được coi như một "*hệ thống kín*", mặc dù nó có thể ảnh hưởng đến các tế bào lớn ở các lớp sâu hơn có các sợi nhánh toả đến lá II. (Hình 3.20). Vì các nơron ở lá II có vẻ được tổ chức để ảnh hưởng tới các tế bào lớn ở lá III và IV, nên người ta cho rằng lá II đóng một vai trò *điều biến* (modulating) trong việc dẫn truyền thông tin cảm giác (Szentagothai 1964, Wall, 1978).

Lá III (Lamina III) tạo thành một dải vắt ngang qua sừng sau song song với các lá I và II. Các tế bào thay đổi nhiều hơn về kích thước; và thường lớn hơn các tế bào ở lá II. Đa số hướng theo chiều thẳng đứng; các sợi nhánh lan toả về phía lưng, vào lá I và II. (Hình 3.20); các sợi trục chia đôi nhiều lần tạo thành một đám rối dày đặc ở lá III và lá IV. Như vậy đa số các tế bào ở lá III được sắp xếp về mặt giải phẫu học như những nơron liên hợp (interneurons).

Lá IV (Lamina IV) là lá dày nhất trong 4 lá đầu tiên của sừng sau. Nó trải ngang chiều rộng của sừng sau, và bao gồm những nơron có hình tròn, tam giác, hay hình sao, một số khá lớn (Hình 3.20). Các sợi nhánh của các nơron ở lá IV toả

hình tia vào lá II (Szentagothai 1964). Các tế bào ở các lá III và IV tương ứng với *nhân riêng cảm giác* (nucleus proprius) theo thuật ngữ cũ. (Hình 3.6, 3.8, 3.9). Các nơron ở lá IV đáp ứng với các kích thích cường độ thấp, như sờ nhẹ (xúc giác). Các nghiên cứu về sinh lý học cho thấy các sợi trục của một số tế bào ở lá IV đi qua các mức tuỷ sống lên nội đồi. (Trevino và CS 1973, 1975).

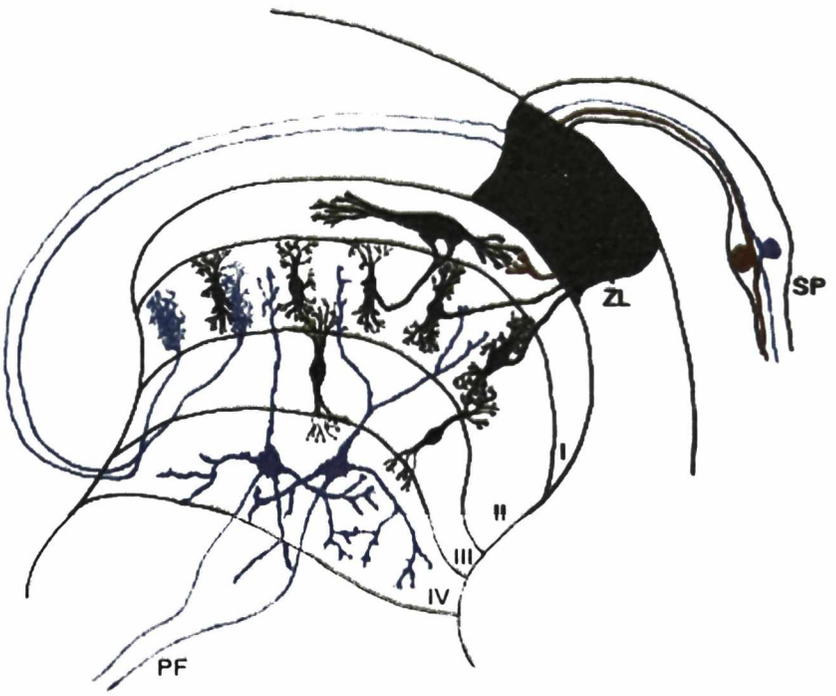

Hình 3.21. Sơ đồ các sợi cảm giác đi vào sừng sau chất xám, và các tế bào ở các lá I, II, III, IV của Rexed.

SP: Hạch rễ sau thần kinh sống; ZL: Vùng viền Lissauer (kẻ sẫm).

(M. B. Carpenter, Core text of neuroanatomy, 3rd Edit., 1985, Fig. 3–7, p. 58).

– *Các sợi tới cảm giác đau* (nociceptive) (đỏ), đi vào phần ngoài rễ sau, qua vùng viền Lissauer, tiếp xúc synáp với các sợi nhánh của các tế bào lớn trong nhân viền sau (lá I). Các nơron chất keo ở lá II cho các sợi trục hay nhánh bên sợi trục tiếp xúc synáp với thân tế bào ở lá I, và các sợi trục dài hơn đi lên hoặc đi xuống trong vùng viền Lissauer để cuối cùng trở lại lá II ở các mức khác.

– *Các sợi tới cảm giác không đau* (non–nociceptive) (xanh) đi vào phần trong của rễ vào bằng cách vòng qua phía trong, hay xuyên qua các lá ở nông. Các sợi có cỡ lớn đó đi vào phía bụng của lá II, và toả nhánh hình cây tận ở sát cạnh các nơron keo và các sợi nhánh của các tế bào lớn của nhân riêng cảm giác (nucleus proprius dorsalis) ở lá IV. Các tế bào lớn ở lá IV tách ra các sợi chiếu đi lên, một số bắt chéo mép trắng trước và đi lên đồi não. Một số tế bào ở các lá I và V cũng cho các sợi chiếu đi tới đồi não.

Lá V (Lamina V) là một vùng rộng ở ngang cổ sừng sau, được chia làm 2 phần trong và ngoài (Hình 3.16), trừ ở các đoạn tuỷ ngực (Hình 3.17). Phần ngoài của lá V có nhiều bó sợi chằng chịt đi qua, làm cho nó có dạng lưới; và được coi như một ***nhân lưới*** (nucleus reticular), đặc biệt phát triển ở các đoạn tuỷ cổ (Rexed 1952). (Hình 3.6). Các nơron của lá V thay đổi về kích thước và hình thể; một số có các sợi nhánh tỏa lên trên vào lá II, tiếp xúc với các sợi của rễ sau.

Lá VI (Lamina VI) trải ngang ở đáy sừng sau, và chỉ có mặt ở các phình tuỷ. Lá cũng được chia làm 2 vùng trong và ngoài. Các sợi đến nhóm I từ các cơ tận hết ở vùng trong, còn các sợi đi xuống của tuỷ nằm ở vùng ngoài. Một nhóm tế bào lá VI ở phình cổ gọi là *nhân trung tâm đáy* (nucleus centrobasalis), cho các sợi đi lên tiểu não không bắt chéo, được coi như *dải tuỷ – tiểu não trên* (rostral spinocerebellar tract) (Petras và Cumings 1977, Matsushita và CS 1999).

Lá VII (Lamina VII), còn gọi là *vùng trung gian* (zona intermedia), nằm ở giữa sừng trước và sừng sau. Giới hạn thay đổi theo các mức khác nhau của tuỷ sống; ở các phình tuỷ, lá VII toả rộng về phía bụng vào sừng trước (Hình3.6), song ở các mức khác lá VII tạo thành một dải hẹp nằm ngang qua chất xám tuỷ sống và bao gồm sừng bên. Những tế bào nhạt màu, một số lớn là những nơron gian nơron (internuncial) trải đều trong lá; song ở một số vùng tập trung thành những cột tế bào rõ rệt có một độ dài nhất định: *nhân lưng* (nucleus dorsalis), *nhân trung gian ngoài* (nucleus internediolateralis) và *nhân trung gian trong* (nucleus internedio medialis):

Nhân lưng Clarke hay *nhân ngực* (nucleus dorsalis/thoracicus) tạo thành một cột tế bào lồi tròn hoặc bồ dục ở phần trong lá VII, trải dài từ đoạn tuỷ C8 đến TL2 (Hình 3.12, 3.17). Các tế bào của nó có hình đa cực hoặc bồ dục với những hạt Nissl to thô và một nhân lệch tâm đặc trưng. Các sợi tới từ rễ sau thần kinh sống cho các nhánh bên tiếp xúc synáp với các tế bào của nhân ở nhiều mức khác nhau. Các tế bào lớn của nhân lưng cho những sợi không bắt chéo cho *dải tuỷ tiểu não sau* (posterior spinocerebellar tract). Các tế bào không tạo thành nhân ở lá VII và phần liền kề của các lá V và VI, cho những sợi bắt chéo tạo nên *dải tuỷ tiểu não trước* (anterior spinocerebellar tract).

Nhân trung gian ngoài (intermediolateral nucleus) tạo thành một cột tế bào ở vùng đỉnh của sừng bên ở các đoạn tuỷ ngực và thắt lưng trên (từ N1 đến TL2 hoặc 3). Các tế bào ở nhân đó có hình thoi và cho các sợi giao cảm trước hạch thoát ra qua các rễ trước thần kinh sống và tới các hạch giao cảm khác nhau, qua các nhánh thông trắng (Hình 3.9, 3.15). *Các nhân tự chủ của tuỷ cùng* (sacral autonomic nuclei) chiếm vị trí tương ứng ở vùng ngoài của lá VII ở các đoạn tuỷ Cg2, Cg3 và Cg4, mặc dù không có sừng bên. Các nơron đó giống các nơron của cột tế bào trung gian ngoài, song cho các sợi đối giao cảm trước hạch, thoát ra qua các rễ trước thần kinh cùng và tạo nên các dây thần kinh chậu hông ("pelvic nerves").

Nhân trung gian trong (intermediomedial nucleus) tạo nên một cột tế bào nhỏ ở phần trong lá VII, phía ngoài ống trung tâm, trải dọc chiều dài tuỷ sống (Hình 3.12, 3.16). Nhân đó nhận số ít các sợi rễ sau thần kinh sống ở tất cả các mức, được coi như các sợi tới cảm tạng (Carpenter và CS 1968, Shriver và CS 1968; Petras và Cummings 1972).

Nhân trung tâm tuỷ cổ (central cervical nucleus) tạo nên một cột tế bào đứt

quãng ở 4 đoạn tuỷ cổ trên. Những tế bào đa giác khá lớn của nhân đó nằm ở ngoài nhân trung gian trong. Các tế bào của nhân trung tâm tuỷ cổ nhận các sợi của rễ sau thần kinh sống và tách ra các sợi bắt chéo đi lên tiểu não (Matsushita và Ikeda 1975, Cummings và Petras 1977).

Lá VIII (Lamina VIII) là một vùng tế bào không đồng nhất ở đáy sừng trước, kích thước và hình thể thay đổi ở các mức khác nhau (Hình 3.15, 3.16, 3.17). Ở các phình tuỷ, lá VIII chỉ chiếm phần trong của sừng trước, song ở các mức khác nó trải rộng ngang nền sừng trước ở phía bụng lá VII. Lá VIII tạo nên một thực thể riêng, một phần, vì các sợi của một số dải đặc hiệu đi xuống tận hết ở các tế bào nằm trong giới hạn của nó.

Lá IX (Lamina IX) gồm *nhiều đám nơron lớn vận động thân thể*, chiếm các vị trí ít nhiều khác nhau trong sừng trước ở các mức tuỷ khác nhau (Hình 3.15, 3.16, 3.17, 3.18). Ở các đoạn tuỷ ngực những đảo nhỏ hơn các nơron vận động chiếm các phần bụng của sừng trước (Hình 3.17). Song ở các phình tuỷ số lượng tăng lên của các tế bào vận động tạo nên các nhóm lớn hơn và nhiều hơn (Hình 3.16). Các tế bào sừng trước của lá đó là những nơron đa cực lớn (30 – 70μm) với nhân trung tâm lớn, các hạt Nissl thô, nhiều sợi nhánh và những sợi trục lớn thoát ra qua rễ trước thần kinh sống. Các tế bào vận động thân thể lớn của sừng trước chi phối các cơ vân là những nơron vận động alpha. Nằm rải rác trong các tế bào vận động lớn đó là những nơron gamma nhỏ hơn, tách ra các sợi đi ra qua rễ trước và chi phối các yếu tố co rút của các thoi cơ (nghĩa là các sợi cơ trong thoi). Các sợi gamma đi ra đóng vai trò chủ yếu trong việc duy trì trương lực cơ và đưa thoi cơ vào dưới ảnh hưởng kiểm soát của tuỷ sống và các mức trên tuỷ sống.

8. * CÁC NHÂN Ở SỪNG TRƯỚC VÀ CÁC SỢI ĐI (VẬN ĐỘNG) QUA RỄ TRƯỚC THẦN KINH SỐNG

Các sợi đi (efferent fibers) là *các sợi vận động*, đi ra từ các tế bào sừng trước qua rễ trước thần kinh sống.

Các tế bào sừng trước tuỷ sống được tổ chức thành nhóm nhân trong và nhóm nhân ngoài; mỗi nhóm lại được chia thành vài nhóm nhỏ hơn.

+ ***Nhóm nhân trong*** trải suốt chiều dài của tuỷ sống và chia thành các tiểu nhóm *sau trong* và *trước trong* (Hình 3.6 và 3.22). Tiểu nhóm trước trong lớn hơn và lồi hơn ở các đoạn tuỷ cổ trên và ngực trên và ở một số đoạn thắt lưng cùng (TL3, TL4, Cg2 và Cg3). Tiểu nhóm sau trong nhỏ hơn hiện rõ nhất ở các đoạn phình tuỷ. Nhóm nhân trong chi phối *vận động các cơ cạnh trục*, dài và ngắn.

+ ***Nhóm nhân ngoài*** có nhiều thay đổi về số lượng và kích thước, chi phối

các cơ còn lại của cơ thể (Hình 3.6). Ở các đoạn tuỷ ngực số lượng tế bào tương đối ít chi phối *các cơ gian sườn và các cơ trước bên của thân mình*. Ở các đoạn phình cổ và phình thắt lưng các nhóm nhân ngoài to ra và gồm nhiều tiểu nhóm; chi phối vận động *cơ của các chi* (Hình 3.22)*. Nói chung *các cơ ở càng xa được chi phối bởi các nhóm tế bào càng ở phía ngoài*. Đi từ phần trong cùng của sừng trước tới phần ngoài cùng, các nơron vận động lần lượt chi phối cho các cơ của thân mình, đai vai và đai hông, đầu gần cánh tay và đùi, đầu xa cẳng tay và cẳng chân. Các nhóm tế bào sau–sau ngoài chi phối các cơ ở bàn tay bàn chân. (Hình 3.22, bên trái)

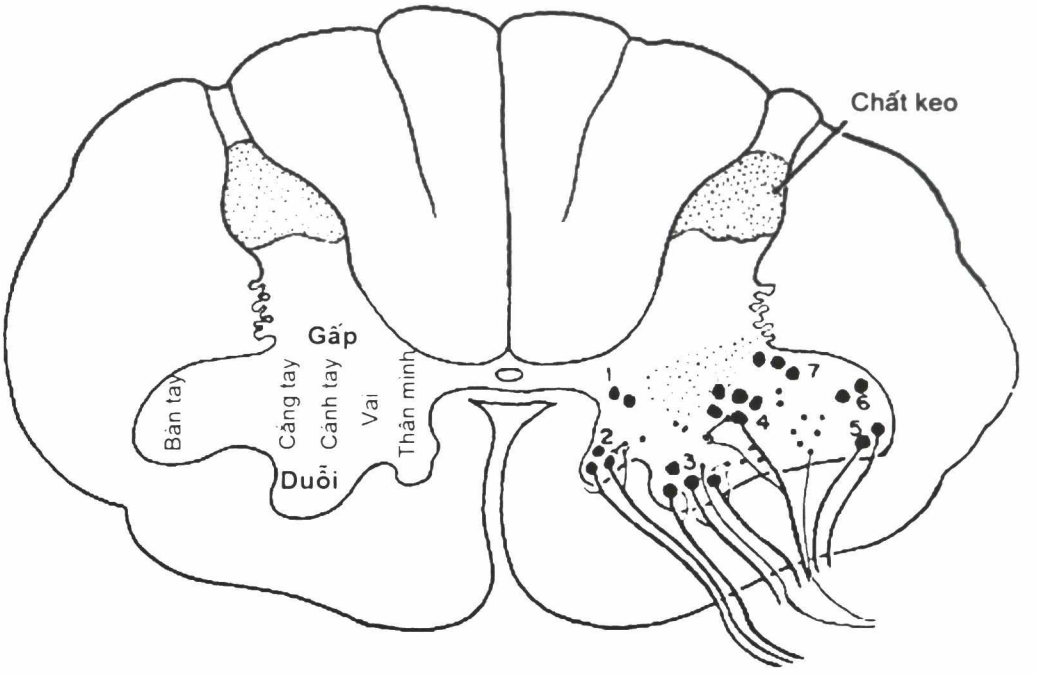

Hình 3.22. Sơ đồ các nhân vận động ở sừng xám trước của đoạn tuỷ cổ dưới.

(M.P. Carpenter, Core text of neuroanatomy, 3rd Edit., 1985, Fig. 3–19, p. 66).

Bên trái: Vị trí đại cương của các tế bào sừng trước chi phối các nhóm cơ chi trên.

Bên phải: Các nhân vận động 1. Sau trong; 2. Trước trong; 3. Trước; 4. Trung tâm; 5. Trước ngoài; 6. Sau ngoài; 7. Sau sau ngoài. Các tế bào nhỏ hơn của sừng trước (nơron gamma) chi phối cho các sợi cơ trong thoi của các thoi thần kinh cơ (Hình 2.23). Các tế bào nhỏ hơn được giới thiệu bằng các nét chấm chấm ở vùng chất xám trung gian (lá VII) tương ứng với vùng các nơron gian nơron.

9. TẬN CÙNG CỦA CÁC SỢI TỚI (CẢM GIÁC) QUA RỄ SAU THẦN KINH SỐNG

Các sợi tới (afferent fibers) đi vào tuỷ sống, là những sợi trung ương của các tế bào hạch rễ sau thần kinh sống, đi vào mặt bên sau của tuỷ sống theo từng bó nhỏ (Hình 3.2). Các sợi ngoại biên của chúng thu nhận thông tin cảm giác từ các thụ thể cảm giác thân thể và nội tạng (Hình 3.23). Khi tới gần vùng vào của rễ sau thì: các sợi nhỏ dồn vào phần ngoài của các rễ nhỏ; các sợi lớn tập trung ở

phần trong của các rễ nhỏ, và đi vào thừng sau tuỷ sống hoặc phần trong của sừng sau (Hình 3.23). Vậy các sợi rễ sau của các hạch thần kinh sống (ganglion spinule) được phân hoá thành hai bó:

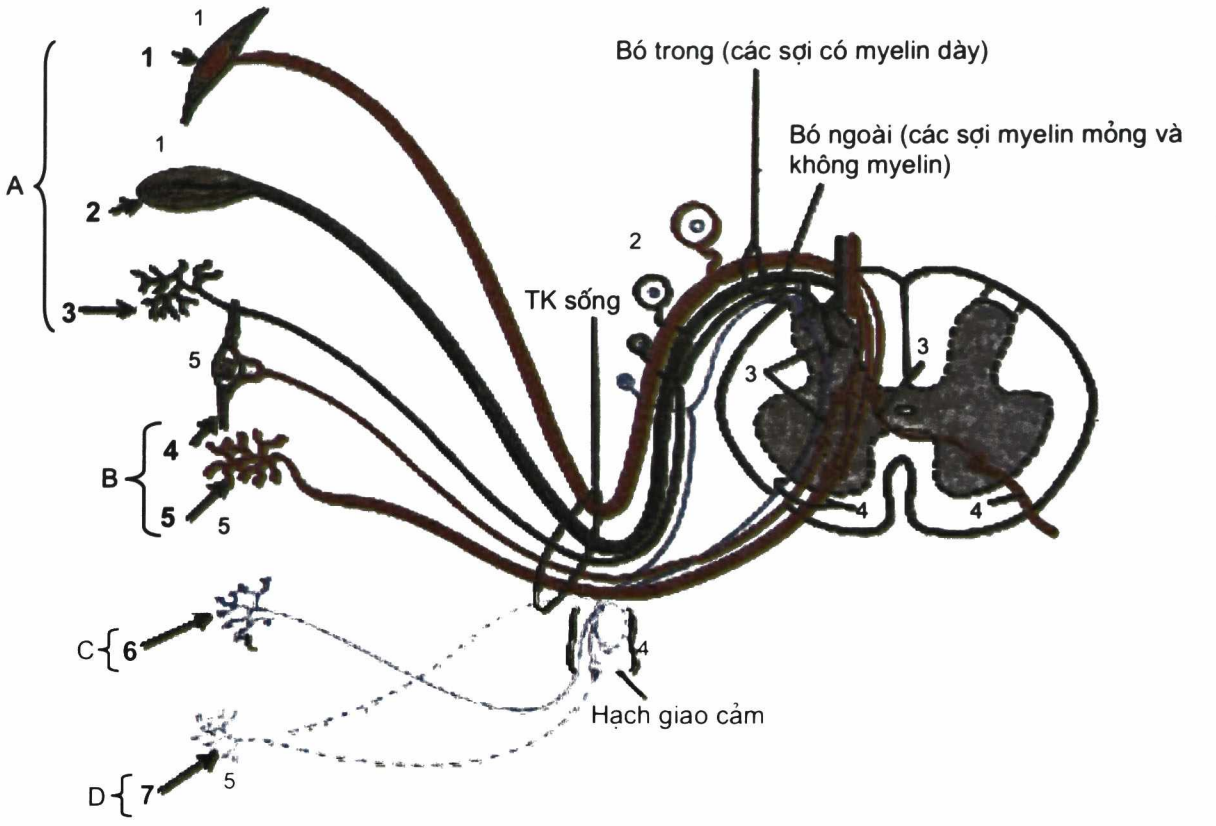

Hình 3.23. Biểu đồ các thành phần chức năng của một dây thần kinh sống. Sự sắp xếp của các sợi cảm giác đi vào rễ sau thần kinh sống (theo bó trong và bó ngoài); và các sợi vận động đi ra rễ trước thần kinh sống. (Theo Carpenter và Sutin, Human Neuroanatomy,1983; Carpenter, Core text of Neuroanatomy, 3rd Edit., 1985, Fig. 3–20, p. 67).

Chú thích: + *Đỏ* = các sợi tới (cảm giác) và đi (vận động) đến các cơ xương; *Xanh* = các sợi tới (cảm giác) và đi (vận động) đến các tạng. Đen = các sợi tới từ tiểu thể Pacini và sợi mỏng cảm giác đau.

+ Các số nhỏ, nét thanh: chỉ các yếu tố tế bào thần kinh tạo nên các *cung phản xạ*: 1. Đầu thụ cảm của nơron cảm giác; 2. Nơron tới, cảm giác; 3. Nơron trung gian; 4. Nơron đi, vận động; 5. Đầu hiệu ứng của nơron vận động.

+ Các chữ và số to nét đậm (ở đầu các mũi tên chỉ):

A. *Đường tới cảm giác thân thể (somatic afferent), từ các thụ thể bản thể và ngoại cảm:* **(1)** Thụ thể cảm giác bản thể ở cơ xương, gân, khớp; **(2)** Thụ thể ngoại cảm xúc giác, áp lực; **(3)** Thụ thể ngoại cảm đau, nóng lạnh;

B. *Đường đi vận động thân thể (somatic efferent), đến các bộ phận hiệu ứng:* **(4)** *Tận cùng sợi trục vận động gamma ở các sợi cơ trong thoi nhỏ*; **(5)** Tận cùng sợi trục vận động alpha ở các sợi cơ ngoài thoi lớn.

C. *Đường tới cảm giác tạng (visceral afferent), từ các:* **(6)** Thụ thể cảm giác tạng về độ căng và co bóp cơ trơn;

D. *Đường đi vận động tạng (visceral efferent), đến các bộ phận hiệu ứng:* **(7)** Biểu mô tuyến, Cơ trơn, Cơ tim.

+ *Bó trong* gồm các sợi có myelin dày, là những sợi trung ương của các tế bào hạch dẫn truyền xung động từ các thụ cảm thân thể có bao, như các thoi thần kinh cơ, các cơ quan Golgi của gân, các tiểu thể Pacini và tiểu thể Meissner (Hình 3.23).

+ *Bó ngoài* gồm các sợi có myelin mỏng và không myelin, là những sợi trung ương của các tế bào hạch nhỏ hơn liên quan với các đầu tận thần kinh tự do, xúc giác, nóng lạnh và các thụ cảm thân thể và nội tạng khác.

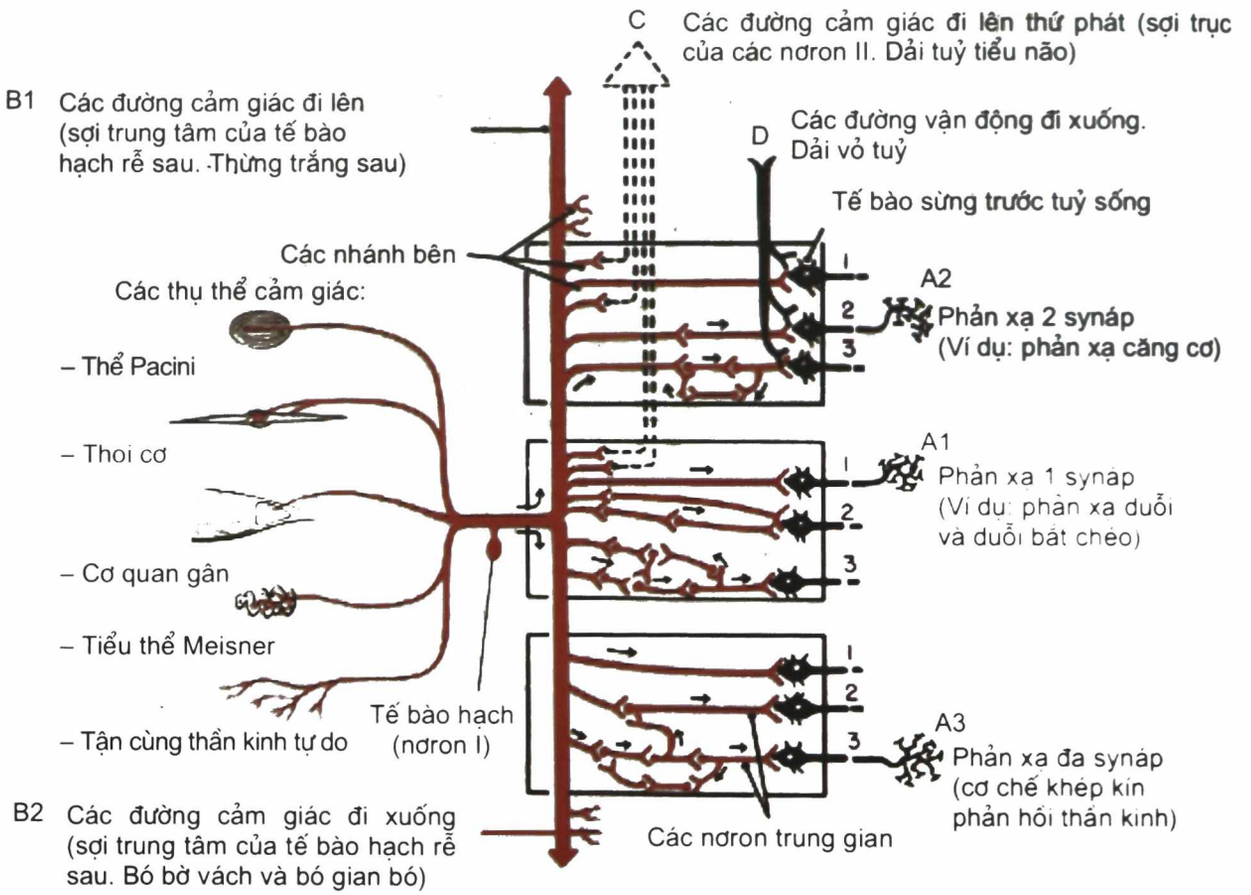

Hình 3.24. Biểu đồ các nhánh chính và nhánh bên sợi trục của các tế bào hạch rễ sau TK sống ở 3 đoạn tuỷ sống. A) Các đường phản xạ tới các sợi vận động đi ra ở tuỷ sống; B) Các đường cảm giác đi lên đi xuống thừng sau tuỷ sống; C) Các đường bàng hệ đi lên tiểu não.

(Theo Carpenter và Sutin, Human Neuroanatomy, 1983, Fig. 3.22, p. 69.
Giải thích thêm theo Trịnh Văn Minh).

A. Các đường phản xạ ở tuỷ sống: Ở bên trái là các thụ thể cảm giác tương ứng với các loại kích thích cảm giác khác nhau. Ở bên phải là các nơron vận động hiệu ứng phản xạ đi ra từ tuỷ sống. (A1): Phản xạ đơn synáp (2 nơron). Ví dụ phản xạ căng cơ (myotatic reflex). (A2): Phản xạ 2 synáp (3 nơron). Ví dụ phản xạ duỗi và duỗi bắt chéo (extension and cross extension reflexes). (A3): Phản xạ đa synáp (nhiều nơron).

B. Các đường cảm giác do các nhánh chính của các sợi rễ sau đi lên (B1) và đi xuống (B2) ở trong thừng trắng sau tuỷ sống,

C. Các đường bàng hệ do các nhánh bên cho các sợi chiếu lên tiểu não.

Khi vào tuỷ sống (Hình 3.24), sợi trung ương của mỗi tế bào hạch rễ sau chia thành nhánh lên, nhánh xuống; mỗi nhánh lên xuống lại tách ra các nhánh bên. Đa số những nhánh bên đó tách ra từ đoạn tuỷ vào; chúng tham gia vào các phản xạ trong cùng đoạn tuỷ hoặc chuyển tiếp các xung động tới các nơron khác ở xa hơn. Các nhánh chính đi lên của bó trong đi vào thừng sau cùng bên và nhiều sợi trong số đó đi thẳng lên tới tân hành tuỷ không qua chặng dừng synáp (Hình 3.23, 3.24). Đa số các sợi tới nguyên thuỷ đi vào các lá III và IV, thông qua các sợi dày đi qua hoặc vòng qua lá II để tới các tế bào ở nhân riêng cảm giác (Hình 3.20), và tận hết rộng rãi tại ở các sợi nhánh của các tế bào đó. Đa số các nơron ở lá IV đáp ứng với các kích thích cường độ thấp, như xúc giác nhẹ (Price và Mayer, 1974).

Một trong những nơi tận chính của các sợi lớn rễ sau có myelin là *nhân lưng* Clarke (Hình 3.10). Nhân đó nhận các sợi của tất cả các rễ sau cùng bên ở các mức khác nhau, trừ các rễ cổ trên. Các nhánh bên của các sợi rễ sau đi qua các phần trung tâm của lá VII để vào các lá VIII và IX. Các nhánh bên rễ sau của các sợi tới từ các thoi thần kinh cơ (muscle spindle afferents) tận hết ở lá IX tham gia vào phản xạ co cơ do kéo căng (myotatic reflex) đơn synáp.

Vùng viền Lissauer có ***bó lưng bên*** (dorsolateral fasciculus) (hay ***bó sau ngoài***) nằm ở sau ngoài lá I. Bó gồm: 1) Những sợi rễ sau nhỏ ít myelin và không myelin và 2) Nhiều sợi nội sinh riêng của tuỷ sống (endogenous propriospinal fibers), nối tiếp giữa các mức khác nhau của chất keo (Ranson 1914, Szentagothai 1964). Những sợi nhỏ có myelin mỏng và không myelin ở bó ngoài của rễ sau dẫn truyền các xung động liên quan đến cảm giác đau, nóng lạnh và xúc giác nhẹ, đi vào phần trong của vùng Lissauer và/ hoặc tận hết trực tiếp ở lá I và II (Light và Perl 1979, 1979a) (Hình 3.11. 3.19, 3.21). Các tế bào ở lá I và vùng ngoài lá II nhận các sợi đối chiếu từ các thụ cảm đau ở da. Các sợi tới nguyên thuỷ tận hết ở vùng trong lá II liên hệ với những thụ cảm cơ học không đau (Light và CS 1979).

10. CÁC PHẢN XẠ TUỶ SỐNG

(Theo D.E. Haines, Fundamental neuroscience, 2002)

Các sợi tới của các dây thần kinh sống một mặt có thể tiếp xúc synáp với các tế bào của các dải dẫn truyền đi lên các mức cao hơn của hệ thần kinh trung ương; mặt khác có thể tận hết ở các nơron vận động hay các gian nơron, tham gia vào các cung phản xạ ở ngay tuỷ sống.

Cung phản xạ đòi hỏi phải có một sợi tới, các gian nơron, và/hoặc các nơron vận động, và một mô đích, thường là một cơ xương. Phản xạ có thể tương đối đơn giản và hạn chế ở một đoạn tuỷ; hay phức tạp, liên quan đến nhiều đoạn tuỷ. Một số bệnh hay tổn thương của hệ thần kinh trung ương có thể ảnh hưởng đến các phản xạ tuỷ sống, gây *tăng phản xạ* (hyperreflexia), hoặc *mất phản xạ* (areflexia). Có nhiều phản xạ là tiêu chuẩn để thăm khám các bệnh thần kinh. Ở đây chỉ xin nêu một vài ví dụ.

10.1. Phản xạ gân (tendon reflex) [còn gọi là ***phản xạ gân sâu***. (deep tendon reflex), ***phản xạ căng đơn synáp*** (monosynáptic stretch reflex) hay ***phản xạ co cơ*** (myotatic reflex)].

Mặc dù phản xạ gân có thể gây nên do gõ vào bất kỳ một gân lớn nào (như gân Achille, của cơ tam đầu), ví dụ thông thường nhất vẫn là ***phản xạ đầu gối***, hay ***phản xạ căng cơ tứ đầu*** (Hình 3.25). Gõ vào gân bánh chè làm căng các đầu tận cảm giác nguyên uỷ ở các thoi cơ trong cơ tứ đầu đùi; xung động chuyển đến hạch rễ sau thần kinh sống qua các sợi nhiều myelin thuộc nhóm sợi dẫn truyền nhanh, Sợi trung ương của các sợi trục tới đó tiếp xúc synáp và kích thích các nơron vận động ở sừng trước chi phối cho cơ tứ đầu đùi. Kết quả là co đột ngột các cơ đó và duỗi cẳng chân ở khớp gối. Vì phản xạ đó chỉ cần một chặng synáp và là một đáp ứng căng cơ; nó cũng có thể được gọi là ***phản xạ căng đơn synáp*** (monosynáptic stretch reflex) hay ***phản xạ co cơ*** (myotatic reflex).

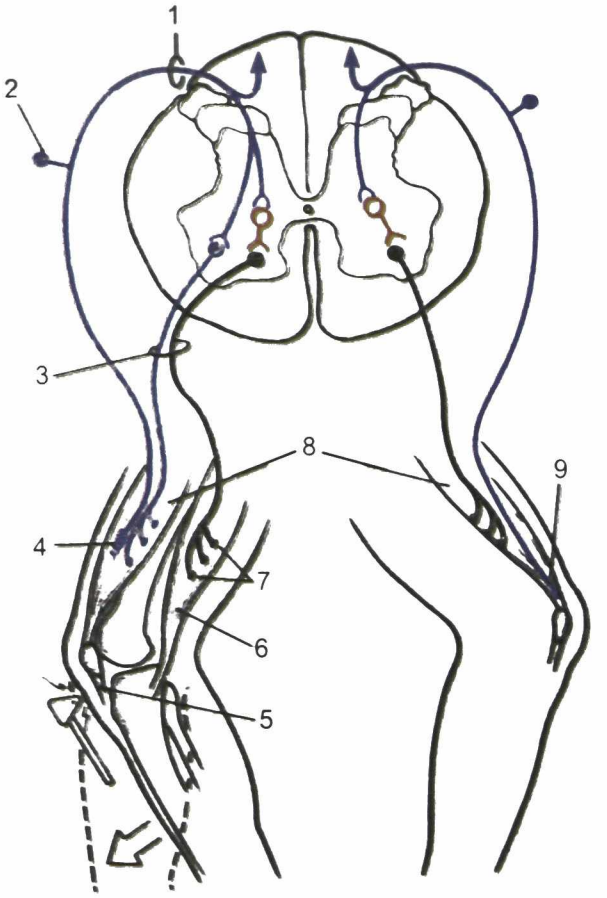

Hình 3.25. Đường phản xạ gân bánh chè và ức chế tương hỗ (bên trái); và đường ức chế tự sinh (bên phải). Các gian nơron ức chế tiết glycin (glycinergic) được vẽ màu đỏ.

(Theo D.E. Haines, Fundamental neuroscience, 2002, Fig. 9–8, p. 146)

1. Rễ sau TK sống; 2. Hạch rễ sau; 3. Rễ trước TK sống; 4. Thoi cơ; 5. Gân bánh chè; 6. Các cơ gấp cẳng chân; 7. Các tấm tận vận động; 8. Các cơ duỗi cẳng chân; 9. Cơ quan gân Golgi.

Một sự toả rộng của phản xạ căng đơn là ***ức chế tương hỗ*** (reciprocal inhibition) và ***ức chế tự sinh*** (autogenic inhibition), còn gọi là ***phản xạ co cơ đảo ngược*** (inverse myotatic reflex).

+ Trong ***ức chế tương hỗ***, một nhóm cơ bị kích thích, và nhóm cơ đối kháng bị ức chế (xem Hình 3.25). Thoi cơ bị kéo căng do gõ vào gân bánh chè, và xung động đi vào tuỷ sống qua một sợi cảm giác nguyên thuỷ nhóm Ia. Sợi đó phân nhánh và có những tận cùng kích thích lên các nơron vận động cơ tứ đầu, và lên các gian nơron ức chế nhóm Ia (tiết glycin). Kết quả là cơ tứ đầu (cơ duỗi) co, trong khi các gian nơron ức chế các nơron vận động các cơ ở khoeo (cơ gấp). Tác dụng đó làm tăng thêm hiệu quả của phản xạ.

+ Trong ***ức chế tự sinh*** thụ thể cơ là *cơ quan gân Golgi* (xem Hình 3.24). Thụ thể đó đáp ứng với điện thế tương đối cao (cao hơn điện thế cần để hoạt hoá thoi cơ). Sự hoạt hoá gây nên tăng tốc độ bắn các sợi cảm giác nhóm Ib xuất phát từ thụ thể đó. Ở tuỷ sống, các sợi đó tận hết ở các gian nơron ức chế nhóm Ib (tiết glycin), ức chế các nơron vận động chi phối cho cơ gắn với gân, từ đó xuất phát dường tới.

10.2. Phản xạ gấp (flexor reflex)

Một mức phức tạp hơn trong các phản xạ tuỷ sống là ***phản xạ gấp*** (flexor reflex), ***phản xạ rút lui*** (withdrawal reflex) hay ***phản xạ cảm nhận độc hại*** (đau) (nociceptive reflex) (Hình 3.26). Loại phản xạ này bắt đầu từ luồng vào ở da, thường là đáp ứng với một kích thích độc hại (đau), và là một sự cố gắng bảo vệ phần cơ thể bằng cách giải thoát nó khỏi nguồn chấn thương. Các sợi cảm giác nguyên thuỷ ít myelin hoặc không myelin (các sợi A–δ hay C) dẫn truyền thông tin độc hại vào *dải sau bên* (của Lissauer) (hay bó lưng bên, theo Carpenter) và phân nhánh. Nhiều sợi đi vào chất xám tuỷ sống, ở đó chúng tiếp xúc synáp với các tế bào của dải đi lên và với cả các gian nơron kích thích và ức chế (xem Hình 3.26). Trong khi các nơron của dải đi lên chuyển tiếp thông tin độc hại lên các mức cao hơn của trục thần kinh, thì các gian nơron kích thích tiết glutamin (glutaminergic) tiếp xúc synáp với các nơron vận động gấp, làm hoạt hoá các cơ gấp cùng bên của đùi (cơ thắt lưng chậu), của cẳng chân (các cơ gấp khoeo) và bàn chân (cơ chày trước) và kéo rút chi. Động tác đó được tăng cường bởi sự tiếp xúc synáp với các gian nơron ức chế các nơron vận động các cơ duỗi (đối kháng), làm giảm hoạt động (ức chế) các cơ duỗi, ví dụ cơ tứ đầu đùi. Phản xạ gấp, xét theo các đường đến và đi của nó, liên quan đến vài đoạn tuỷ sống.

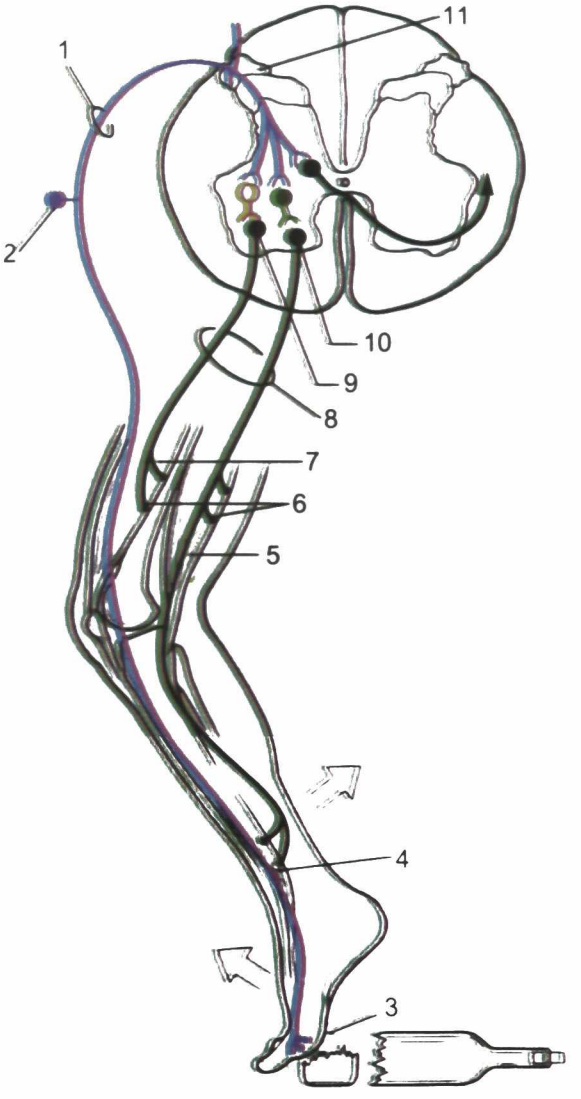

Hình 3.26. Đường phản xạ gấp. Gian nơron ức chế tiết glycin (glycinergic) màu đỏ, và gian nơron kích thích tiết glutamin (glutaminergic) màu xanh lá cây. Ngoài ra tham gia vào các phản xạ đó, xung động độc hại (đau) còn được chuyển tới các mức cao hơn của trục thần kinh qua hệ thống trước bên (các sợi màu đen đi lên). (Theo D.E. Haines, Fundamental neuroscience, 2002, Gig. 9–8, p. 146)

1. Rễ sau TK sống; 2. Hạch rễ sau; 3. Luồng vào độc hại; 4. Các cơ gấp bàn chân; 5. Các cơ gấp cẳng chân; 6. Các tấm tận vận động; 7. Các cơ duỗi cẳng chân; 8. Rễ trước thần kinh sống; 9. Nơron vận động duỗi; 10. Nơron vận động gấp; 11. Dải sau bên.

10.3. Phản xạ duỗi bắt chéo (crossed extension reflex)

Phản xạ duỗi bắt chéo được xây dựng trên cơ sở của cung phản xạ gấp, nhưng cũng liên quan đến *các cơ ở bên đối diện* (Hình 3.26). Bằng đường các gian nơron, luồng vào độc hại đến các sợi A–δ hay C, kích thích các nơron vận động gấp cẳng chân và ức chế các nơron vận động duỗi cẳng chân cùng bên. Kết quả là co các cơ gấp, giãn các cơ duỗi, và rút chi khỏi các kích thích đau. Nếu phản xạ xảy ra trong khi đứng hoặc đi, thì cẳng chân bên đối diện phải tham gia đáp ứng để giữ cho khỏi

ngã. Cũng cùng luồng vào độc hại đã gây nên rút chi cùng bên được chuyển đến các gian nơron chiếu lên sừng trước bên đối diện (xem Hình 3.27). Các sợi đó kích thích qua nhiều chặng synáp, các nơron vận động các cơ duỗi và ức chế các nơron vận động các cơ gấp ở bên đối diện. Như vậy có một sự gấp cùng bên để rút khỏi kích thích, kèm theo duỗi cẳng chân bên đối diện để chống đỡ cơ thể.

* [***Phản xạ gấp*** (flexor reflex) và ***phản xạ duỗi bắt chéo*** (crossed extension reflex) đã được một số tác giả khác (Gilman và Newman 2003), gộp chung vào một loại "***các phản xạ có nguồn gốc từ da***" (reflexes of cutaneous origin); là những đáp ứng đa synáp, chống đối với những kích thích có hại; làm một chi rút khỏi nguồn gây hại; và chi bên kia đáp ứng bù trừ về tư thế, để giữ cho khỏi ngã. Vậy kết quả của phản xạ là gấp chi cùng bên và duỗi chi bên đối diện].

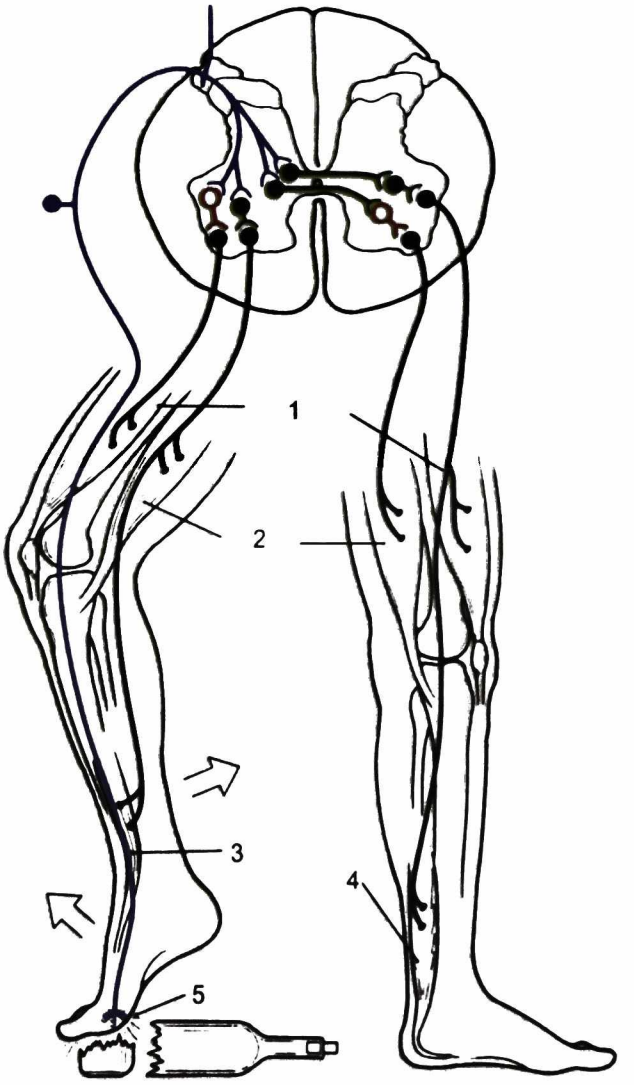

Hình 3.27. Đường phản xạ duỗi bắt chéo. Các gian nơron ức chế tiết glycin (glycinergic) vẽ màu đỏ, và các gian nơron kích thích tiết glutamin (glutaminergic) màu xanh lá cây.
(Theo D.E. Haines, Fundamental neuroscience, 2002, Gig. 9–8, p. 146)

1. Các cơ duỗi cẳng chân; 2. Các cơ gấp cẳng chân; 3. Các cơ bàn chân. Các cơ gấp mu chân; 4. Các cơ gấp gan chân; 5. Luồng vào độc hại.

11. ÁP DỤNG LÂM SÀNG

Giải phẫu các đường dẫn truyền thần kinh đi lên và đi xuống qua tuỷ sống sẽ được trình bày một cách đầy đủ và hệ thống hơn, sau khi đã học xong các phần của hệ thần kinh trung ương ở trên tuỷ sống. (Xem bài 10, 11: "Các đường dẫn truyền thần kinh cảm giác và vận động").

Giải phẫu các dây thần kinh sống của hệ thần kinh ngoại biên đã được trình bày ở Giải Phẫu Người Tập I và Tập II; các dây thần kinh sọ sẽ được trình bày tiếp ở bài 12 của Giải Phẫu Người Tập III.

Phần dưới đây chúng tôi xin giới thiệu một số áp dụng lâm sàng về giải phẫu các phần vừa học: Những rối loạn chức năng và triệu chứng lâm sàng của các tổn thương ở tuỷ sống và dây thần kinh sống.

11.1. Đại cương về những suy giảm chức năng đặc trưng của tổn thương tuỷ sống (Theo D.E. Haines, Fundamental neuroscience, 2002, p. 150)

Những suy giảm chức năng đặc trưng của các bó dải thần kinh đi lên, đi xuống qua tuỷ sống được thể hiện ở những *tổn thương lớn* sau đây của tuỷ sống:

Một ổ khuyết của vùng trung tâm tuỷ sống, như trong ***bệnh rỗng tuỷ sống (syringomyelie)***, thường gây tổn hại đến *các sợi bắt chéo mép trắng trước* (xem Hình 3.8, 3.9, 3.29). Bó đó mang những sợi từ sừng sau tuỷ sống bắt chéo đường giữa để vào hệ thống trước bên ở bên đối diện (xem Hình 3.10). Cho nên hậu quả là khi bị tổn thương sẽ gây tổn hại đến các sợi đi theo cả hai hướng, gây nên *mất cảm giác đau và nóng lạnh* tương ứng với mức tuỷ sống bị tổn thương.

Đứt nửa tuỷ sống (hội chứng Brown Sequard) về mặt chức năng gây nên một hình ảnh lâm sàng phản ánh tổn thương của dải vỏ tuỷ bên, hệ thống trước bên, và các thừng sau. Một tổn thương ở bên phải đoạn tuỷ C4 sẽ gây *yếu hoặc liệt nửa người* (hemiparesis, hemiplegia) bên phải (do tổn thương dải vỏ–tuỷ), *mất cảm giác đau và nóng lạnh* ở bên trái (do tổn thương hệ thống trước bên, – các sợi này bắt chéo mép trắng trước), và *mất cảm giác bản thể, cảm giác rung, và xúc giác phân biệt* ở bên phải, (do tổn thương các bó thon và bó chêm).

Những biến thể của các tổn thương lớn đó có thể xảy ra. Ví dụ, ***đứt nửa tuỷ sống ở đoạn N8*** sẽ ảnh hưởng đến phần cơ thể ở dưới mức đó, nhưng vẫn chừa ra phần trên thân mình và chi trên. Một ***tổn thương các thừng sau ở cả hai bên*** sẽ gây nên mất cảm giác bản thể và xúc giác phân biệt ở dưới mức tổn thương, nhưng vẫn giữ được cảm giác đau và nóng lạnh.

Khi học các đường dẫn truyền cảm giác và vận động (bài 10, 11), chúng ta sẽ khai thác kỹ hơn về các ví dụ đó và về các ví dụ khác của tổn thương hệ thần kinh trung ương.

Tuy nhiên sau đây chúng tôi cũng xin giới thiệu một số dung mạo lâm sàng cụ thể chi tiết hơn về các tổn thương của tuỷ sống, của các rễ, và các dây thần kinh sống.

11.2. Phân tích chi tiết hậu quả giải phẫu lâm sàng của các tổn thương các dây thần kinh ngoại biên, các rễ thần kinh sống và các tổn thương tuỷ sống (Theo Gilman & Newman, Essentials. of Clinical Neuroanatomy and Neurophysiology, 2003 fib.68–76).

11.2.1. Thoái hoá và tái sinh tế bào và sợi thần kinh sau chấn thương

Sự tái sinh và hồi phục các sợi thần kinh, sau tổn thương, đã được trình bày ở bài 1, mục 5.2. Ở đây chỉ xin nhắc lại vài nét cơ bản:

Cắt đứt hay phá huỷ một sợi trục thần kinh dẫn tới thoái hoá hoàn toàn phần bị tách rời khỏi thân tế bào. Quá trình đó được gọi là *thoái hoá Waller* (Wallerian dêgneration). Vài tuần sau chấn thương, các thể Nissl (chất chromophine) ở trong tế bào bị tiêu sắc (chromatolysis). Một số tế bào bệnh bị phân rã, song một số khác khôi phục lại được chất Nissl, tham gia vào quá trình tái sinh (xem Hình 1.9, tr.30).

Ở hệ thần kinh ngoại biên, các dây thần kinh bị tổn thương hoàn toàn có khả năng tự hồi phục phần nào. Các tế bào Schwann tạo nên bao myelin của đầu trung ương sợi trục tăng sinh, tạo thành một ống nối bắc cầu với đầu xa của dây thần kinh. Sợi trục ở đầu trung tâm phát triển dài ra và thoát ra ở đầu tận bị cắt đứt. Nhiều sợi thoát ra đi lệch hướng, song một số vượt qua được chỗ khuyết và chui vào ống bao thần kinh dẫn tới đầu tận ngoại biên. Chúng phát triển với tốc độ 1 – 2mm mỗi ngày. Cơ may tuỳ theo một sợi vận động tái sinh chui vào một ống bao dẫn tới một tận cùng vận động hay cảm giác. Nếu vào đúng đường, thì liên hệ có thể được tái lập, và chức năng được khôi phục. Nhiều khả năng hồi phục có thể xảy ra với các dây thần kinh ngoại biên bị tổn thương một phần, khi các bao neurolemm không bị tổn hại.

Ở hệ thần kinh trung ương, các sợi bị tổn thương hoàn toàn không có hiệu quả tái sinh. Tuy nhiên một số tổn thương một phần vẫn giữ được dẫn truyền xung động không gây thoái hoá bất khả hồi phục. Sự chèn ép của các u não hay tuỷ sống, thoát vị đĩa đệm, các cục máu đông, hoặc sưng phồng phù nề do chấn thương có thể cắt đứt một phần chức năng và gây nên những triệu chứng có thể giảm nhẹ bớt bằng điều trị. Triển vọng phục hồi tuỳ thuộc vào độ nặng và thời gian chèn ép.

11.2.2. Hậu quả lâm sàng của các tổn thương thần kinh ngoại biên

Tổn thương cá thể của một thần kinh ngoại biên (Hình 3.28, tổn thương 1) dẫn đến ***liệt cơ*** và ***mất cảm giác*** ở đầu xa tổn thương, chỉ liên quan đến các cơ và

vùng da chi phối bởi dây thần kinh bị tổn hại. *Cơ bị liệt mềm và sẽ bị teo nàng dần*. Mọi hình thái cảm giác, kể cả cảm giác bản thể, đều bị mất. Chẩn đoán đặc hiệu vị trí tổn thương thần kinh đòi hỏi phải hiểu biết chi tiết về giải phẫu các vùng vận động và cảm giác của các dây thần kinh cá thể.

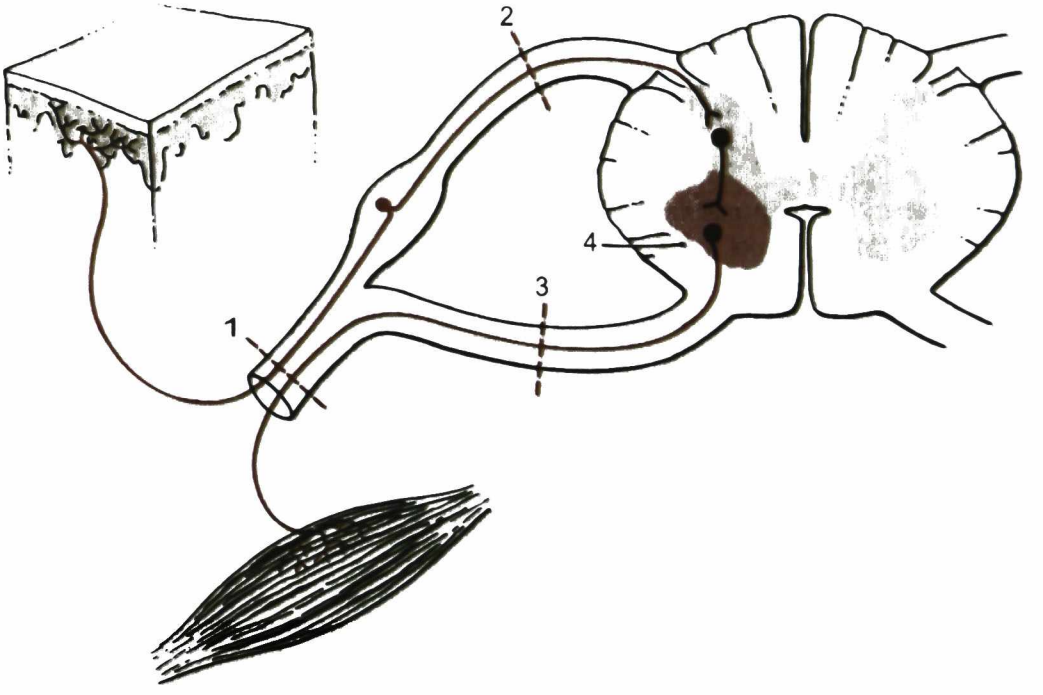

Hình 3.28. Thiết đồ ngang qua tuỷ sống, và các tổn thương thần kinh ngoại biên (1), tổn thương rễ sau (2), tổn thương rễ trước (3), và tổn thương các tế bào sừng trước (4)

(Theo Gilman & Newman, Ess. of Clinical Neuroanatomy and Neurophysiology, 2003. Fig. 9–1. p. 70).

"***Bệnh đa dây thần kinh***" (polyneuropathy) là một từ mô tả hội chứng lâm sàng của bệnh thần kinh ngoại biên lan toả rộng rãi. Tổn thương thường xảy ra *ở cả hai bên*, ảnh hưởng đến phần xa của các chi nhiều hơn là phần gần. Đặc điểm của rối loạn là *yếu và teo cơ kèm theo mất cảm giác các phần xa của các chi* (thường ở phần đi găng tay và tất chân). Các phản xạ căng cơ thường bị giảm hay mất ở các đoạn chi bị bệnh. Các nguyên nhân thường gặp của bệnh đa thần kinh bao gồm *bệnh đái tháo đường*, *suy dinh dưỡng* (thường kèm theo *nghiện rượu*, hoặc *thiếu vitamin B*), *các hội chứng cận u* (paraneoplastic effects) của bệnh ác tính ở xa, và *hội chứng Guillain – Barré*.

11.2.3. Tổn thương các nơron vận động dưới: liệt cơ nhược trương

Nơron vận động dưới (lower motoneuron) là các tế bào thần kinh của các nhân vận động ở *sừng trước tuỷ sống*, cung cấp thần kinh cho các cơ xương ở thân mình và của *các nhân vận động thần kinh sọ ở thân não,* cung cấp cho các cơ vận động bởi các dây thần kinh đó. Phá huỷ các tế bào thần kinh đó (Hình 3.28, tổn

thương 4), các sợi trục của chúng ở *rễ trước thần kinh sống* (Hình 3.28, tổn thương 3), hay ở *các dây thần kinh ngoại biên* (Hình 3.28, tổn thương 1), sẽ làm mất đáp ứng vận động theo ý muốn và phản xạ của các cơ. Các cơ bị *liệt* (paralysis), *nhược trương* (hypotonia) (nghĩa là giảm sức kháng cự với các cử động thụ động của chi) và mất các phản xạ gân sâu.

Vài tuần sau tổn thương các thớ *cơ bị tổn thương* **teo** *đi* (atrophy).

11.2.4. Tổn thương các rễ sau thần kinh sống: đau, tê đoạn da.

Các ***u cục bộ***, ***nhiễm trùng***, hay ***chấn thương*** có thể tổn hại đến các rễ sau (Hình 3.28, tổn thương 2). ***Thoát vị đĩa đệm*** thường gây tổn hại rễ sau do đĩa bị lồi ra ngoài ở giữa hai thân đốt sống liền kề và đè ép vào rễ sau thần kinh sống. Kết quả là *đau* và *tê dị cảm* (paresthesias) đặc trưng ở vùng phân phối bởi các rễ đó. Thăm khám thường phát hiện *giảm hoặc mất cảm giác* ở đoạn da (dermatome) tương ứng.

Các tổn thương gây tổn hại đến các sợi cảm giác ở rễ sau hoặc các thân tế bào của chúng ở hạch thần kinh sống cũng làm gián đoạn đường phản xạ căng cơ, gây *nhược trương và mất các phản xạ gân sâu của đoạn bị tổn thương*. Trong khi đó, các nơron vận động dưới vẫn nguyên vẹn và lực cơ theo ý muốn vẫn bảo toàn. Cơ không bị teo (trừ khi ít sử dụng, nếu đau ảnh hưởng đến chức năng cơ).

11.2.5. Tổn thương các nơron vận động trên: liệt cơ co cứng.

Các ***nơron vận động trên*** (upper motoneuron) là các tế bào thần kinh xuất phát từ các mức cao của hệ thần kinh trung ương, và gửi các sợi trục của chúng xuống thân não hay tuỷ sống; (tiếp xúc synáp trực tiếp hay gián tiếp với các tế bào nhân vận động thần kinh sọ hay sừng trước tuỷ sống). Ví dụ về nơron vận động trên là: *các dải vỏ – tuỷ, vỏ – nhân, lưới – tuỷ, tiền đình – tuỷ và đỏ – tuỷ*.

Dưới đây chúng tôi xin tạm nêu 2 ví dụ về tổn thương các nơron vận động trên ở các mức khác nhau trên đường đi của chúng: A) ở bao trong, B) ở trung não hay ở mức thấp hơn (Hình 3.29).

A) – Một ***tổn thương ở*** trụ sau ***bao trong*** (Hình 3.29, tổn thương 1) cắt đứt ảnh hưởng của vỏ não đến các nơron vận động dưới ở bên đối diện cơ thể. (Ngoài các dải vỏ nhân và vỏ tuỷ, tổn thương đó cũng cắt đứt đường liên hệ giữa vỏ não với nguyên uỷ các dải đỏ – tuỷ và lưới – tuỷ). Ngay sau tổn thương, bệnh nhân bị liệt mặt, tay và chân (*liệt nửa người*) bên đối diện, nhược trương và giảm các phản xạ gân sâu.

Sau một khoảng thời gian từ vài ngày đến vài tuần, lực cơ bắt đầu cải thiện, các phản xạ gân sâu ở bên tổn thương hồi phục rồi tiến triển hoạt hoá hơn bình thường, và phát triển thành *tăng trương lực kiểu co cứng* (hypertonia of the spastic type). Các phản xạ gân sâu quá hoạt hoá gây nên *rung giật* (clonus).

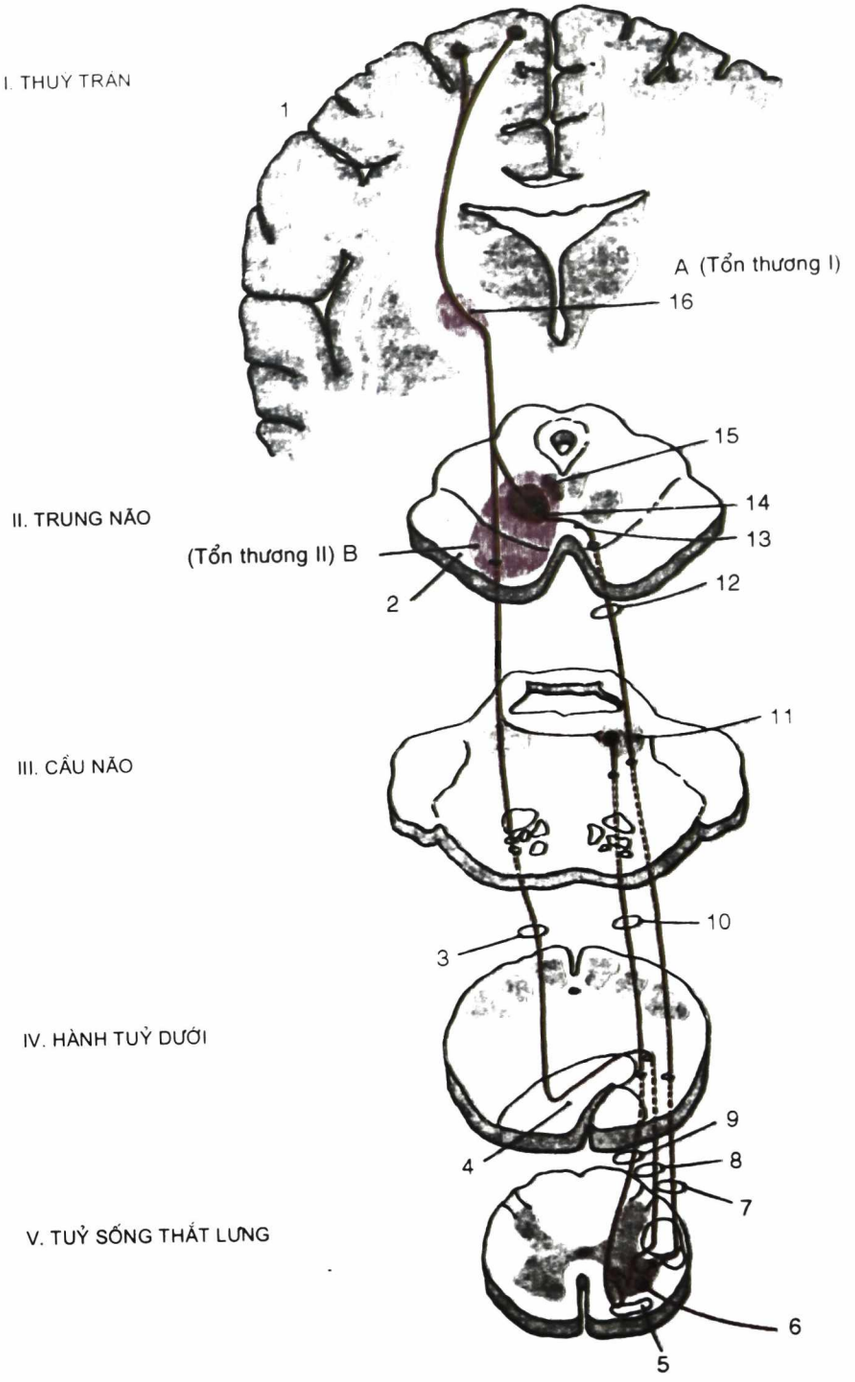

Hình 3.29. Một số đường vận động chính của hệ thần kinh trung ương và Tổn thương các nơron vận động trên. *A. Tổn thương 1* (ở bao trong) gây liệt nửa người bên đối diện; B. *Tổn thương 2* (ở trung não) gây rối loạn thần kinh sọ (dây III) cùng bên và liệt nửa người bên đối diện.

(Theo Gilman & Newman, Ess. of Clinical Neuroanatomy and Neurophysiology, 2003, Fig. 9–2. p. 71).

Ngoài ra, tổn thương bao trong còn gây nên triệu chứng *Babinski*, hay phản xạ duỗi gan chân, một đáp ứng bất thường khi gãi bề mặt gan chân dọc bờ ngoài bàn chân bằng một vật tày. Bình thường ngón chân cái gấp vào gan chân. Khi có triệu chứng Babinski, ngón cái duỗi về phía mu chân, đôi khi kèm theo các ngón khác xoè ra hình quạt.

B) – *Dải vỏ tuỷ* gồm các nơron vận động đi từ vỏ não, qua dải tháp ở hành tuỷ và tận hết ở các tế bào sừng trước hay các gian nơron tuỷ sống. Ở người, *tổn thương mạn tính của dải vỏ tuỷ* dẫn đến các triệu chứng của *bệnh các nơron vận động trên*: *liệt nhẹ* (paresis) hay *liệt* (paralysis), *co cứng* các chi, *tăng các phản xạ gân sâu, rung giật, triệu chứng Babinski, tăng trương lực*, và *không teo cơ*, ngoại trừ teo do không sử dụng. Kiểm tra trên một số ít bệnh nhân được xét nghiệm não sau khi chết, cho thấy những *tổn thương hạn chế ở dải tháp hành tuỷ*. Tuy nhiên trên thí nghiệm, tổn thương dải tháp ở khỉ không gây co cứng mà gây nhược trương chi. Ở đa số người bị co cứng, có nhiều nơron vận động trên bị tổn thương, ngoài dải vỏ tuỷ. Đã có rất nhiều tranh luận về các nơron vận động trên ảnh hưởng đến *co cứng*: Một số cho rằng do các nơron vận động gamma (hay beta và gamma); Một số khác cho rằng do các nơron vận động alpha.

Triệu chứng *Babinski* là một triệu chứng quan trọng trong thăm khám bệnh thần kinh, vì nó chỉ ra rằng có một tổn thương ở dải vỏ–tuỷ. Tổn thương ở trên chỗ bắt chéo tháp ở hành tuỷ gây nên co cứng, yếu cơ, tăng phản xạ, và triệu chứng Babinski ở *bên đối diện*. Tổn thương ở dưới chỗ bắt chéo tháp, nghĩa là ở tuỷ sống, sẽ gây nên những triệu chứng đó ở *cùng bên* cơ thể.

Tổn thương các nơron vận động dưới chỉ ảnh hưởng tới các cơ mà chúng chi phối. Song một tổn thương nhỏ của dải vỏ–tuỷ (các nơron vận động trên) sẽ cắt đứt kiểm soát vận động theo ý muốn của toàn bộ khu vực cơ thể ở dưới mức tổn thương. Như vậy: – Tổn thương ở trụ sau bao trong, (Hình 3.29, tổn thương 1), sẽ gây liệt mặt, tay và chân bên đối diện. Liệt mặt giới hạn ở các cơ mặt dưới. Tổn thương ở một bên thân não thường ảnh hưởng ít nhất đến một trong các dây thần kinh sọ ở cùng bên (ví dụ dây III, trong tổn thương 2 ở Hình 3.29). Hậu quả là gây mất chức năng của một hay nhiều hơn dây thần kinh sọ ở *cùng bên*, và liệt nửa người *bên đối diện*.

[Như vậy, người học giải phẫu cũng cần biết một số từ ngữ về bệnh lý thần kinh: liệt một bên tay chân gọi là *liệt nửa người* (hemiplegia). Liệt cả hai chân, ví dụ sau một tổn thương cắt ngang tuỷ sống tổn hại đến các nơron vận động trên ở cả hai bên, gọi là *liệt hai chi dưới* (paraplegia). *Liệt một chi* (monoplegia) là liệt đơn giản một tay hay một chân; và *liệt tứ chi* (quadriplegia) là liệt cả 4 chi. Còn yếu cơ mà không liệt hoàn toàn gọi là *liệt nhẹ* hay *liệt không hoàn toàn* (paresia)].

11.2.6. Các phản xạ bất thường trong tổn thương đường vận động

Có một số phản xạ không thể xảy ra ở người bình thường, xong thấy khi dải vỏ–tuỷ bị tổn thương.

Triệu chứng Babinski là một ví dụ quan trọng về một phản xạ bất thường. Khi xảy ra, chắc chắn đó là một rối loạn dải vỏ–tuỷ.

Triệu chứng Hoffmann có thể phát hiện bằng cách đánh nhẹ vào móng tay ngón giữa của bệnh nhân. Phản xạ nhanh khép ngón cái và gấp ngón trỏ là triệu chứng dương tính. Triệu chứng Hoffmann thường kèm theo tổn thương dải vỏ–tuỷ, song nó cũng có thể thấy ở người thần kinh bình thường.

Các phản xạ bề mặt (superficial reflexes) bình thường xảy ra ở một vài diện da, có thể mất sau tổn thương dải vỏ tuỷ. Vuốt nhẹ vào da thành bụng làm co cơ bụng và kéo lệch rốn một lát về phía kích thích. Ở bệnh nhân nam giới vuốt mặt trên trong đùi thường gây phản xạ co cơ bìu, nâng tinh hoàn lên về phía kích thích. Mất phản xạ bụng và cơ bìu chứng tỏ có một tổn thương dải vỏ–tuỷ. Song không có các phản xạ đó ở cả hai bên ở một người bình thường có thể không có ý nghĩa.

11.2.7. Đứt ngang tuỷ sống

Đứt ngang tuỷ sống gây *mất ngay tất cả cảm giác và tất cả vận động theo ý muốn ở dưới mức tổn thương*. Phát hiện mức của cơ thể bị mất cảm giác và vận động ở dưới và vẫn còn ở trên là chứng cứ lâm sàng chắc chắn của tổn thương tuỷ sống. Kiểm soát bàng quang và ruột cũng mất. Nếu tổn thương ở mức giữa các đốt sống cổ C1–C3, thì sẽ gây ngừng thở.

Sau *đứt ngang tuỷ sống cấp tính*, xuất hiện *đột quỵ tuỷ sống* (spinal shock); nghĩa là *liệt mềm, mất các phản xạ gân sâu, và phản xạ gan chân không đáp ứng*. Các triệu chứng tổn thương nơron vận động trên chỉ xuất hiện *sau vài tuần*. Có thể phát hiện triệu chứng *Babinski*, kèm theo tăng dần các *phản xạ gân sâu, rung giật, và co cứng* các chi bị bệnh. Co giật gấp chân có thể xảy ra từng cơn, thường được khởi động do kích thích da tại chỗ. Chức năng *bàng quang và ruột* thường trở nên *tự động*, tháo vơi theo phản xạ đầy.

Tổn thương một phần tuỷ sống gây tổn hại đến một số đường dẫn truyền thần kinh đi lên, đi xuống, và chừa ra các đường khác. Các triệu chứng thay đổi, tuỳ theo vị trí của tổn thương.

11.2.8. Đứt ngang nửa tuỷ sống (Hội chứng Brown–Séquard)

Đứt ngang nửa tuỷ sống (ví dụ do đạn bắn hay do dao díp đâm) gây nên hội chứng Brown–Séquard (Hình 3.30B). Các hiệu quả đặc hiệu ở một bệnh nhân bị tổn thương mạn tính có thể hiểu được, xét theo các sợi của các dải và các rễ bị tổn thương.

1. *Tổn thương thừng bên* gây liệt các cơ cùng bên cơ thể ở dưới mức tổn thương, với co cứng, tăng các phản xạ, rung giật, mất các phản xạ bề mặt và có triệu chứng Babinski.

2. *Tổn thương thừng sau cùng với tổn thương thừng bên*, gây mất cảm giác về tư thế, cảm giác rung, và xúc giác phân biệt ở cùng bên cơ thể dưới mức tổn thương. Do bị liệt, mất điều hoà vận động do cảm giác (sensory ataxia) không thể chứng minh được.

3. *Tổn thương hệ thống trước bên* gây mất các cảm giác đau và nóng lạnh ở bên đối diện với tổn thương, một hai đoạn da dưới mức tổn thương.

Cảm giác *xúc giác thô sơ* có thể không bị tổn hại. Vì thừng sau và hệ thống trước bên vẫn còn nguyên vẹn ở bên đối diện với tổn thương. Các thừng sau dẫn truyền cảm giác xúc giác từ cùng bên cơ thể, và hệ thống trước bên dẫn truyền cảm giác xúc giác từ bên đối diện cơ thể ở dưới mức tổn thương.

Các tổn thương tuỷ sống gây nên các triệu chứng vừa do cắt đứt các dải dài đi lên đi xuống của tuỷ sống, vừa do tổn hại các rễ trước và rễ sau thần kinh sống ở mức bị tổn thương. Các triệu chứng tổn thương các rễ xảy ra ở bên bị tổn thương, và nếu có, sẽ cung cấp thông tin có giá trị về định vị tổn thương.

1. *Tổn thương ảnh hưởng đến các sợi của rễ sau* gây *dị cảm* (paresthesias) hoặc *đau rễ thần kinh* (radicular pain) ở dải da trên các đoạn da bị bệnh.

2. *Phá huỷ các rễ sau* gây nên một dải *mất cảm giác* (anesthesia) ở các đoạn da được cấp thần kinh bởi các rễ bị tổn thương.

3. *Phá huỷ các rễ trước* gây *liệt mềm* các cơ được cung cấp thần kinh bởi các sợi bị phá huỷ.

Ít khi tổn thương khu trú chính xác ở nửa tuỷ sống. Thường gặp hơn, các tổn thương chỉ chiếm một khu vực và gây nên hội chứng Brown–Séquard một phần hay không hoàn toàn. Vị trí và độ rộng của tổn thương quyết định các triệu chứng đặc biệt cho mỗi trường hợp. Hội chứng Brown–Séquard thường xảy ra nhiều hơn do các tổn thương chèn ép tuỷ sống từ bên ngoài hơn là các tổn thương ở bên trong.

Các đường cảm giác của tuỷ sống có một cách xếp lớp đặc trưng, với đoạn tuỷ cùng nằm ở các lớp ngoài, và các đoạn tuỷ cao dần lần lượt từ ngoài vào trong. Hậu quả là các tổn thương ảnh hưởng đến phần trung tâm tuỷ sống, như các u hay các tổn thương do chấn thương, có thể ***chừa ra phần cùng*** (sacral sparing). Với sự *chừa ra phần cùng*, cảm giác ở dưới mức tổn thương bị mất, trừ ở đoạn da cung cấp bởi tuỷ cùng, cảm giác vẫn được duy trì.

Thông thường bệnh nhân bị chấn thương tuỷ sống hồi phục chức năng có hiệu quả hơn nếu được điều trị sớm sau chấn thương bằng corticosteroids. Do đó, việc chẩn đoán nhanh rối loạn tuỷ sống là cơ bản sau chấn thương.

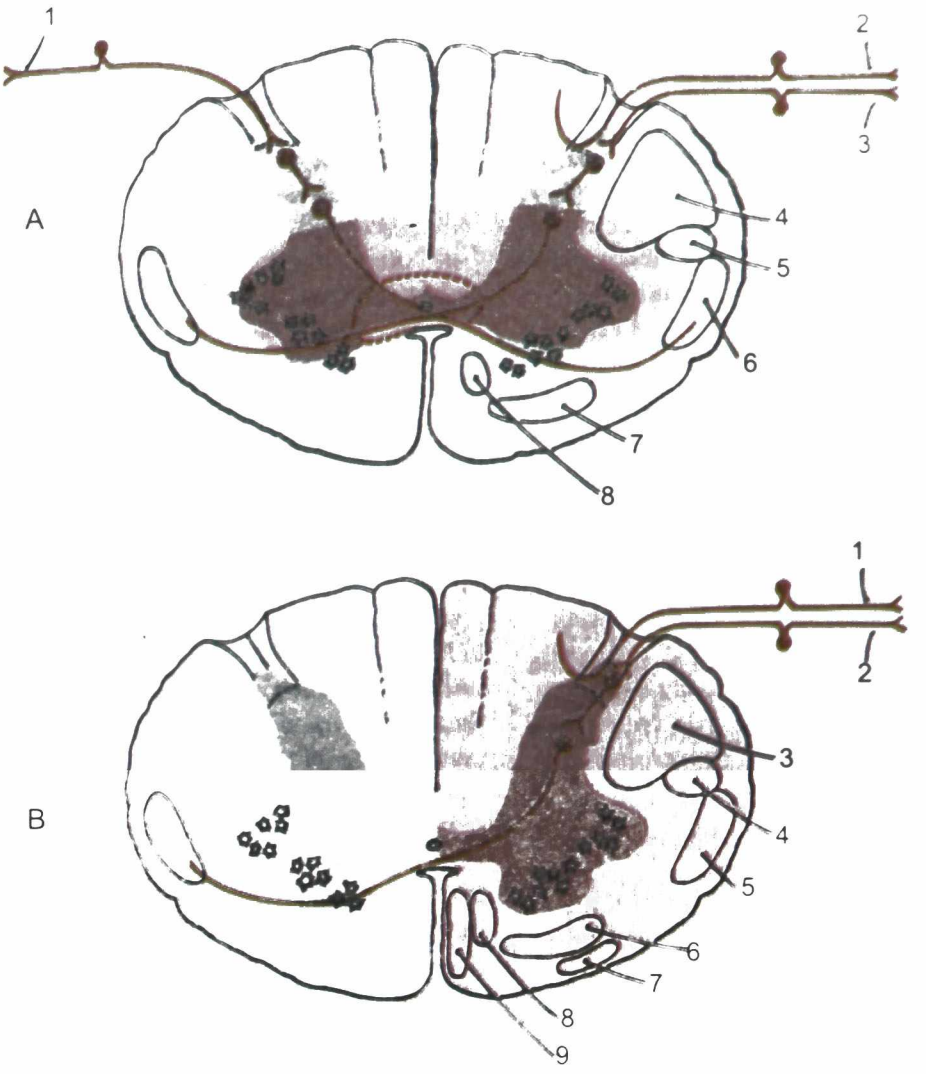

Hình 3.30. Bệnh rỗng tuỷ sống (A) và Đứt ngang nửa tuỷ sống (B).

(Theo Gilman & Newman, Ess. of Clinical Neuroanatomy and Neurophysiology, 2003. Fig. 9–3. p. 74).

(A) Thiết đồ ngang tuỷ sống giới thiệu các đường bị gián đoạn bởi tổn thương của bệnh rỗng tuỷ sống nhỏ (diện trong đường vòng chấm chấm) và bệnh rỗng tuỷ sống lớn (diện tô màu hồng).

1. Các sợi A delta và C; 2. Các sợi A alpha; 3. Các sợi A delta và C; 4. Dải vỏ tuỷ bên. 5. Dải đỏ tuỷ. 6. Dải tuỷ nội đồi; 7. Dải lưới tuỷ bên; 8. Dải lưới tuỷ giữa.

(B) Thiết đồ ngang tuỷ sống giới thiệu các đường bị gián đoạn bởi đứt nửa tuỷ sống (Bệnh Brown Séquard). 1. Các sợi A alpha; 2. Các sợi A delta và C; 3. Dải vỏ tuỷ bên; 4. Dải đỏ tuỷ; 5. Dải tuỷ nội đồi; 6. Dải lưới tuỷ bên (hay ngoài); 7. Dải tiền đình tuỷ; 8. Dải lưới tuỷ giữa (hay trong); 9. Dải vỏ tuỷ trước.

11.2.9. Tổn thương chất xám trung tâm tuỷ sống

Bệnh rỗng tuỷ sống (syringomyelia) là một bệnh tiến triển tăng dần không rõ nguyên nhân gây huỷ hoại mô bằng sự tạo sinh ổ rỗng ở quanh ống trung tâm tuỷ sống, thường gặp nhất ở đoạn phình cổ. Một tổn thương nhỏ ở vị trí đó cắt đứt các sợi tuỷ–nội đồi bên đi qua mép trắng trước khi bắt chéo từ bên này sang bên kia (Hình 3.30A, tổn thương trong đường vòng chấm chấm). Vì các sợi đó dẫn truyền cảm giác đau và nóng lạnh từ những đoạn da ở cả hai bên cơ thể, kết quả

là mất cảm giác đau và nóng lạnh ở một đoạn phân phối ảnh hưởng đến các chi trên ở cả hai bên. Các dải tuỷ nội đồi từ các đoạn thắt lưng cùng vẫn còn nguyên vẹn; do đó cảm giác ở các chi dưới vẫn còn giữ được.

Cảm giác về tư thế, về độ rung và xúc giác thô sơ vẫn còn giữ được ở các đoạn da bị bệnh. Tình trạng đó, mất một số phương thức cảm giác này và còn một số phương thức cảm giác kia, được gọi là *phân ly cảm giác* (sensory dissociation).

Ở giai đoạn muộn của bệnh, do tổn thương to lên, thoái hoá thường lan toả tới các sừng xám trước (Hình 3.30A, toàn bộ diện tô hồng), gây liệt và teo các cơ chi phối bởi các đoạn tuỷ bị tổn thương. Các triệu chứng của bệnh nơron vận động trên có thể ảnh hưởng đến các chi dưới do chèn ép các dải vỏ–tuỷ bên bởi túi ổ rỗng.

11.2.10. Tổn thương các sừng trước tuỷ sống và các dải vỏ tuỷ

Bệnh xơ cứng thừng bên teo cơ (amyotrophic lateral sclerosis, ALS) là một bệnh tiến triển tăng dần chết người không biết nguyên nhân; đặc trưng bởi ***thoái hoá*** tế bào thần kinh ***các nhân vận động của các dây thần kinh sọ, và các sừng trước tuỷ sống***, với ***thoái hoá các dải vỏ–tuỷ và vỏ–nhân ở cả hai bên.*** **Cảm giác** vẫn được duy trì trong bệnh. *Yếu và teo* một số cơ; *co cứng và tăng phản xạ* các cơ khác. Bệnh thường thấy yếu và teo cơ phân phối không đối xứng. Hình thái cổ điển của bệnh bắt đầu bằng *yếu, teo, và co cứng cơ cục bộ* (fasciculation) các cơ *bàn tay và cánh tay*, tiếp theo là *liệt co cứng các chi*. *Nói khó và nuốt khó*, do kết quả của tổn thương các dải vỏ–nhân hoặc các nhân của các dây thần kinh sọ dưới; hoặc do cả hai.

11.2.11. Tổn thương thừng sau và thừng bên tuỷ sống

Thoái hoá bán cấp tuỷ sống (subacute degeneration of the spinal cord), *bệnh các hệ thống phối hợp* (combined systems disease) thường xảy ra nhiều nhất trong *thiếu máu ác tính* (pernicious anemia), song cũng có thể kèm theo các loại thiếu máu khác hoặc rối loạn dinh dưỡng. Các thừng sau và thừng bên tuỷ sống thoái hoá, song chất xám vẫn giữ được bình thường. Thoái hoá thừng sau và thừng bên dẫn đến kết quả *khó đi*, với *cảm giác ngứa ran* (tingling sensation) *ở bàn chân*. Thăm khám thấy *mất cảm giác tư thế và cảm giác rung ở chân, triệu chứng Romberg* dương tính. Thoái hoá đường chiếu của các nơron vận động trên ở các thừng bên dẫn tới *yếu chân, với co cứng, tăng các phản xạ căng cơ, và triệu chứng Babinski ở cả hai bên*. Muộn hơn trong quá trình tiến triển của bệnh, có thể mất các phản xạ căng cơ, do phát triển bệnh thần kinh ngoại biên.

11.2.12. Huyết khối động mạch tuỷ trước

Động mạch tuỷ trước chạy dọc theo rãnh giữa trước và cho các nhánh tận đi tới các thừng trước, thừng bên, và phần lớn chất xám của tuỷ sống. Động mạch cấp máu cho các sừng trước, các dải tuỷ nội đồi bên, và các dải vỏ–tuỷ (Hình 3.30).

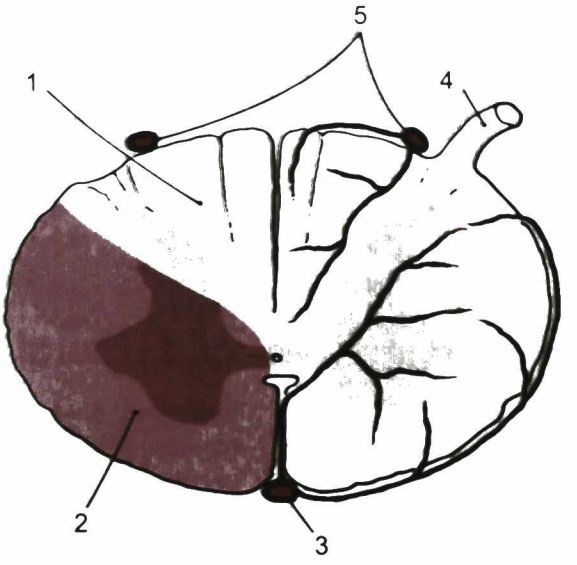

Hình 3.31. Thiết đồ ngang qua tuỷ sống giới thiệu các động mạch tuỷ trước, tuỷ sau; các nhánh của chúng (bên phải) và các vùng cấp máu của chúng (bên trái).

(Theo Gilman & Newman, Ess. of Clinical Neuroanatomy and Neurophysiology, 2003, Fig. 9–4. p, 76).

1. Địa hạt cấp máu của động mạch tuỷ sống sau; 2. Địa hạt cấp máu của động mạch tuỷ sống trước; 3. Động mạch tuỷ sống trước; 4. Rễ sau thần kinh sống; 5. Các động mạch tuỷ sống sau.

Hai động mạch tuỷ sau cấp máu cho các thừng sau và phần sau của các sừng sau (Hình 3.31).

Huyết khối động mạch tuỷ trước ở đoạn tuỷ cổ gây *teo cơ, co cứng cục bộ* (fasciculation) và *liệt mềm cả hai bên* ở mức tổn thương, do phá huỷ các tế bào sừng trước. Tiếp theo là *liệt co cứng hai chi dưới* (spastic paraplegia) do tổn thương dải vỏ–tuỷ hai bên, và thường *mất cảm giác đau và nóng lạnh* ở dưới tổn thương, do tổn hại đến dải tuỷ–nội đồi hai bên. Các triệu chứng bắt đầu một cách đột ngột, thường kèm theo *đau* nặng.

11.2.13. Các u tuỷ sống

Các u ở trong ống sống nhưng ở ngoài tuỷ sống (các u ngoài tuỷ sống) tác động dần dần lên tuỷ sống khi chúng to lên. *Chèn ép các rễ thần kinh sống* thường xảy ra đầu tiên, và gây nên *đau* ở các đoạn da phân phối bởi các rễ đó. Tiếp theo là sự *lấn chiếm dần các dải ở trong tuỷ sống*, cho tới khi dẫn đến *hội chứng Brown – Séquard*; hoặc một vài dạng biến thể của hội chứng đó.

Thứ tự xuất hiện các triệu chứng có thể cung cấp một đầu mối về vị trí của khối u. Ví dụ, mất cảm giác đau và nóng lạnh các đoạn ở dưới một mức nào đó ở bên trái, tiếp theo bởi liệt co cứng ở bên phải cho phép gợi ý rằng khối u đã xuất phát từ vùng bụng bên tuỷ sống ở bên phải. Mất cảm giác bản thể ở bên phải, tiếp theo bởi lan tỏa thiểu năng cảm giác bản thể sang bên trái và phát triển liệt co cứng ở bên phải, chỉ ra rằng khối u đang chèn ép tuỷ sống từ vùng sau trong bên phải.

4. THÂN NÃO

(Truncus encephali)

1. ĐẠI CƯƠNG

Phôi thai, hình vẽ và vị trí của thân não trong bộ não

Hệ thần kinh trung ương gồm có ***não*** (encephalon, brain) nằm trong hộp sọ và ***tuỷ sống*** (medulla spinalis, spinal cord) nằm trong ống sống.

+ **Về phát triển phôi thai**: não hình thành từ ***3 bọng não nguyên thuỷ*** là bọng não sau hay *trám não*, bọng não giữa hay *trung não*, và bọng não trước hay *tiền não*. Rồi 3 bọng đó lại chia nhỏ thành ***5 bọng não thứ phát*** (Xem bài 2, mục 5):

– Bọng *não sau* hay *trám não* (rhombencephalon), sẽ chia hai, cho:

• *Tuỷ não* (myelencephalon), tạo thành *tuỷ thuôn* (medulla oblongata), hay *hành tuỷ* (bulbus), (DTGP tiếng Việt cũ gọi là "hành não"), và

• *Tiếp não* (metencephalon), tạo thành *cầu não* (pons) và *tiểu não* (cerebellum).

– Bọng *não giữa* hay *trung não* (mesencepholon), không chia, tạo nên:

• *Trung não* (mesencephalon, midbrain);

– Bọng *não trước* hay *tiền não* (prosencephalon), sẽ chia hai, cho:

• *Gian não* (diencephalon), là phần trung gian nhỏ nối trung não với đoan não. *Gian não* nằm kẹp sâu trong lòng 2 bán cầu đại não, nên còn gọi là *nội não* hay *nội đồi não* (thalamencephalon).

• *Đoan não* (telencephalon), hay *não cuối*, phình to ra hai bên thành hai túi lớn, sau sẽ biệt hoá thành 2 bán cầu *đại não*, trùm lên và bọc kín gian não ở giữa.

Vậy về mặt phát triển phôi thai bộ não gồm 5 phần chính, hình thành từ 5 bọng não thứ phát, là: *tuỷ thuôn* hay *hành tuỷ*, *cầu – tiểu não*, *trung não*, *gian não* và *đoan não* hay *đại não*.

+ **Về hình thể và vị trí:** người ta thường gộp chung 3 thành phần ở trước dưới của các bọng não sau và giữa là *hành*, *cầu*, và *trung não*, thành một trục chính liên tiếp với tuỷ sống, gọi là *thân não*; và tách riêng một khối đặc biệt ở sau là *tiểu não*, so sánh với đại não ở trên.

Vậy, chúng ta sẽ lần lượt mô tả bộ não theo 4 phần chính như sau:

– ***Thân não*** (truncus encephali, the brain stem), gồm có *hành, cầu* và *trung não*, là trục trung tâm của não nối với tuỷ sống;

– *Tiểu não* (cerebellum) là phần phình to ở sau thân não, dính với thân não, và cùng thân não nằm ở phần sau của hố sọ;

– *Gian não* là phần trung gian giữa thân não và đại não, nằm sâu trong lòng đại não;

– *Đại não, đoan não,* hay *não trước* (fore brain), là phần lớn nhất và ở cao nhất, chùm lên gian não, nằm ở trên thân não, tiểu não và phần trước giữa hố sọ.

2. TUỶ NÃO, TUỶ THUÔN, HÀNH TUỶ HAY HÀNH NÃO (Myelencephalon, Medulla oblongata, Bulbus)

* [*Về TNGPQT Việt hoá:* Riêng cấu trúc này đã được gọi tên theo nhiều cách:

– "***Myelencephalon***" (myel = tuỷ + enkephalon = não) là phần não gắn liền với tuỷ sống, chúng tôi tạm dịch là ***tuỷ não***.

– "***Medulla oblongata***" là "**tuỷ thuôn**"; (theo Trịnh Văn Minh, Từ điển DTGPQT Việt hoá, 1999) vì medulla = tuỷ, và oblongus = thuôn, dài hơn rộng. Từ điển GP Pháp và các tác giả Pháp hiện đại nay cũng dịch là "***moelle allongée***" = "**tuỷ kéo dài**", (P. Kamina, Dictionnaire Atlas d'Anatomie, Paris, 1983; A. Gouazé, Neuroanatomie clinique, Paris, 1988; J. Bossy, Anatomie Clinique, Neuroanatomie, Paris 1990). Các tác giả Anh Mỹ lại thường gọi tắt "medulla oblongata" là "*medulla*". Vậy chỉ riêng chữ "***medulla***" tiếng Anh cũng đã có nghĩa là "***tuỷ thuôn***", vì tuỷ sống "medulla spinalis" đã được họ gọi rõ là "spinal cord".

– Còn "***Bulbus***" là tên gọi tắt của "***Bulbus medullaris***" = "***hành tuỷ***", phần phình ra ở trên tuỷ sống. Vậy chỉ riêng chữ "*Bulbus*" cũng có nghĩa là "***hành***" hay "***hành tuỷ***".

Trong 3 từ nêu trên của TNGPQT, ý nghĩa chữ "tuỷ" (myelo, medulla) vẫn được nhấn mạnh là chính: coi như một cấu trúc gắn liền với tuỷ, phình ra ở trên tuỷ sống.

Trước đây cố GS Đỗ Xuân Hợp vẫn dịch theo DTGP Pháp cũ "***bulbe rachidien***" là "***hành não***", vì coi nó là thuộc não. Song, xét theo nghĩa gốc tiếng Hy Lạp: "rachis" là "*cột sống*"; thì "*bulbe rachidien*" tiếng Pháp cũng đồng nghĩa với "*bulbus medullaris*" tiếng Latin; nên *cũng phải dịch là* "***hành tuỷ***", mà không phải "*hành não*".

Vậy chúng tôi đề nghị nên thống nhất theo TNGPQT, dịch lại là "***tuỷ thuôn*** hay ***hành tuỷ***". Do trước đây đã quá quen gọi là "***hành não***", nên nay gọi lại là "***hành***" hay "***hành tuỷ***" có lẽ dễ hiểu hơn là "*tuỷ thuôn*"; và chữ "*hành*" cũng thuận tiện hơn cho các từ ghép có liên quan.]

2.1. Đại cương

– Định nghĩa, vị trí, giới hạn, kích thước.

Tuỷ não (myelencephalon), ***Tuỷ thuôn*** (medulla oblongata), ***Hành*** (bulbus), hay ***Hành tuỷ*** (bulbus medullaris), (trước đây còn gọi là ***Hành não***), là phần dưới của thân não, phình ra ở trên tuỷ sống, và được giới hạn ở trên bởi cầu não (Hình 4.1).

Giới hạn dưới của hành tuỷ với tuỷ sống không rõ rệt: – ở ngang mức ***lỗ lớn xương chẩm*** (theo S. Gilman & S.W. Newman, 2003); – ở ngang giữa cung trước đốt đội, (theo Đỗ Xuân Hợp, 1971); – ở nơi xuất phát của rễ nhỏ cao nhất của dây thần kinh sống cổ thứ 1, (theo Carpenter). Giới hạn trên là rãnh ngang giữa cầu não và hành tuỷ, ở ngang mức giữa rãnh nền xương chẩm.

Hành tuỷ dài độ 2,5cm – 3cm (theo Đỗ Xuân Hợp); đường kính trước sau 12 – 15mm; đường kính ngang 10 – 12mm ở dưới, 22 – 25mm ở trên.

Ống trung tâm ở trong lòng hành tuỷ, tiếp tục đi lên tới *chốt* (obex), thì toạc rộng thành não thất 4.

– Về chức năng

Hành tuỷ là một phần rất quan trọng của hệ thần kinh:

+ Là chặng qua lại của các đường dẫn truyền cảm giác đi lên và vận động đi xuống, giữa tuỷ sống và các phần khác của não.

+ Chứa các nhân nguyên uỷ của các dây thần kinh sọ VIII, IX, X, XI, XII; các trung tâm sống kiểm soát nhịp tim, nhịp thở, sự co mạch; và các trung tâm khác điều hoà nuốt, nôn, ho, hắt hơi, nấc.

+ Chất lưới ở hành tuỷ cũng như ở cầu não, trung não và gian não đóng vai trò quan trọng về nhiều mặt, điều hoà các chức năng thực vật và giữ các trung tâm thần kinh trên trong trạng thái cảnh giác và thức tỉnh.

– Về lâm sàng: những tổn thương của *hành tuỷ* hay *thân não* nói chung là nghiêm trọng; vì không những nó 1) cắt đứt các đường vận động từ các trung tâm ở trên tới các vùng thực hành ở dưới, 2) làm gián đoạn các đường dẫn truyền cảm giác từ dưới đi lên các trung tâm nhận cảm và ý thức ở trên; 3) mà còn có thể phá huỷ các trung tâm sống điều hoà tim phổi và đe doạ đến tính mạng.

Sự phá huỷ hoàn toàn các trung tâm sống sẽ gây nên ngừng tim và ngừng thở không thể hồi phục. Về lâm sàng tình trạng đó gọi là "*chết thân não*" (*brainstem death*), cần được chẩn đoán chính xác, bởi vì nó có thể xảy ra ở bệnh nhân sống nhờ vào các máy tim phổi nhân tạo; và vẫn được duy trì vô thời hạn một cách nghịch lý bởi hệ thống nhân tạo này.

2.2. Hình thể ngoài

Tuỷ thuôn hay *hành tuỷ* hình thuôn, to dần từ dưới lên trên, có 4 mặt:

– *Mặt trước* (Hình 4.1): ở giữa có *khe giữa trước* (fissura mediana anterior), liên tiếp với khe cùng tên ở tuỷ sống; phần ba dưới bị lấp đầy bởi sự bắt chéo các sợi của dải tháp, (*bắt chéo tháp*, decussatio pyramidum). Ở hai bên khe, là hai *tháp hành* (pyramis), kéo dài ở trên 2 thừng trước tuỷ sống, được tạo nên do sự tập trung các sợi (*vỏ–tuỷ* và *vỏ–hành*) của *dải tháp* từ cầu não đi xuống.

– *Mặt bên*: có *rãnh bên trước*, và *rãnh bên sau* (sulcus anterolateralis/ posterolateralis), liên tiếp với các rãnh tương ứng ở mặt bên tuỷ sống. Kéo dài ở trên thừng bên của tuỷ sống có một chỗ lồi hình bồ dục, gọi là *trám hành* (oliva) (15mm x 5mm), do nhân trám dưới đội lên.

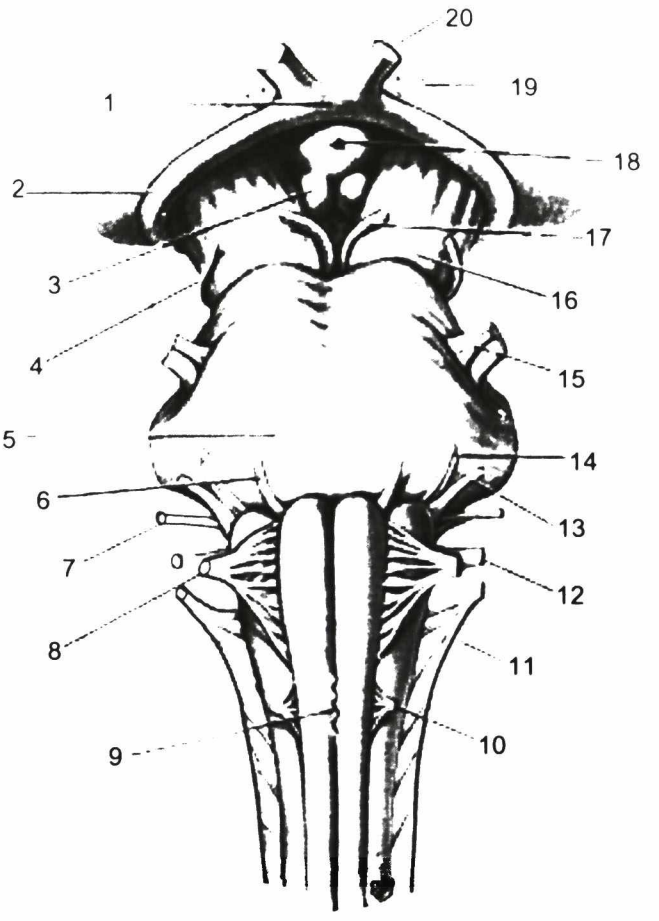

Hình 4.1. Mặt trước thân não (hành tuỷ, cầu và trung não).

(Theo Carpenter, Core Text of Neuroanatomy, 1985, Fig. 5–1, p. 103)

1. Giao thoa thị giác; 2. Dải thị giác; 3. Thể núm vú; 4. Thần kinh ròng rọc (IV); 5. Cầu não; 6. Thần kinh giạng (VI); 7. Thần kinh thiệt hầu (IX); 8. Thần kinh hạ thiệt (XII); 9. Bắt chéo tháp; 10. Rễ bụng hay rễ trước và thần kinh sống cổ I (CI); 11. Thần kinh phụ (XI); 12. Thần kinh lang thang (X); 13. Thần kinh tiền đình ốc tai (VIII); 14. Thần kinh mặt (VII); 15. Thần kinh sinh ba (V); 16. Cuống đại não; 17. Thần kinh vận nhãn (III); 18. Phễu (cuống tuyến yên); 19. Chất thủng trước; 20. Thần kinh thị giác.

Rãnh trước trám, có các *rễ của dây thần kinh hạ thiệt* (XII) thoát ra.

Rãnh sau trám, có các *rễ của dây thần kinh thiệt hầu (IX), dây thần kinh lang thang (X)*, và *phần sọ* (hay *rễ hành) của dây thần kinh phụ* (XI) thoát ra. Còn phần sống (hay *rễ tuỷ sống*) của dây thần kinh XI xuất phát từ các đoạn tuỷ sống C_2–C_5, thoát ra bằng các rễ nhỏ hợp lại, đi lên dọc theo mặt bên của tuỷ, để hợp với rễ hành.

* [*Rãnh trước trám* (sulcus preolivaris) trùng lặp với *Rãnh bên trước từ tuỷ sống đi lên.*

Còn *rãnh sau trám* và các cấu trúc ở sau trám hành đã không tương ứng với *rãnh bên sau* của tuỷ sống, mà phức tạp hơn, và được mô tả ít nhiều khác nhau bởi các tác giả khác nhau:

T.A.1997 kể lần lượt: *rãnh sau trám* (sulcus retroolivaris), *diện sau trám* (area retro–olivaris), rồi mới đến *rãnh bên sau* (sulcus posterolateralis). Sau nữa là cuống tiểu não dưới (pedunculus cerebellaris inferior) hay thể thừng (corpus restiforrmis), và củ TK sinh ba (tuberculum trigeminale)...

Theo Jean Bossy và CS, (Anatomie Clinique. Neuro–anatomie, 1990): "Rãnh các dây thần kinh IX, X, XI ở sau trám hành không có tương đương ở tuỷ sống; *Rãnh bên sau* tuỷ sống được kéo dài ở tuỷ thuôn bởi "*lồi thần kinh sinh ba*" hay "*củ tro của Rolando*" (éminence trigéminale ou tubercule cendré de Rolando)".

D.E. Haines, Fundamental Neuroscience, 2002 cũng tả: "Các dây TK IX, X, và rễ hành của dây XI thoát ra ở rãnh sau trám. Ở mặt bên hành tuỷ, dưới mức chốt (obex), các sợi của nhân tuỷ và dải tuỷ thần kinh sinh ba chiếm vị trí bề mặt, tạo nên *củ sinh ba* hay *củ tro* (tuberculum trigeminale/ tuberculum cinereum). Còn ở trên chốt, các sợi sinh ba đó nằm ở sâu bên trong thể thừng..."].

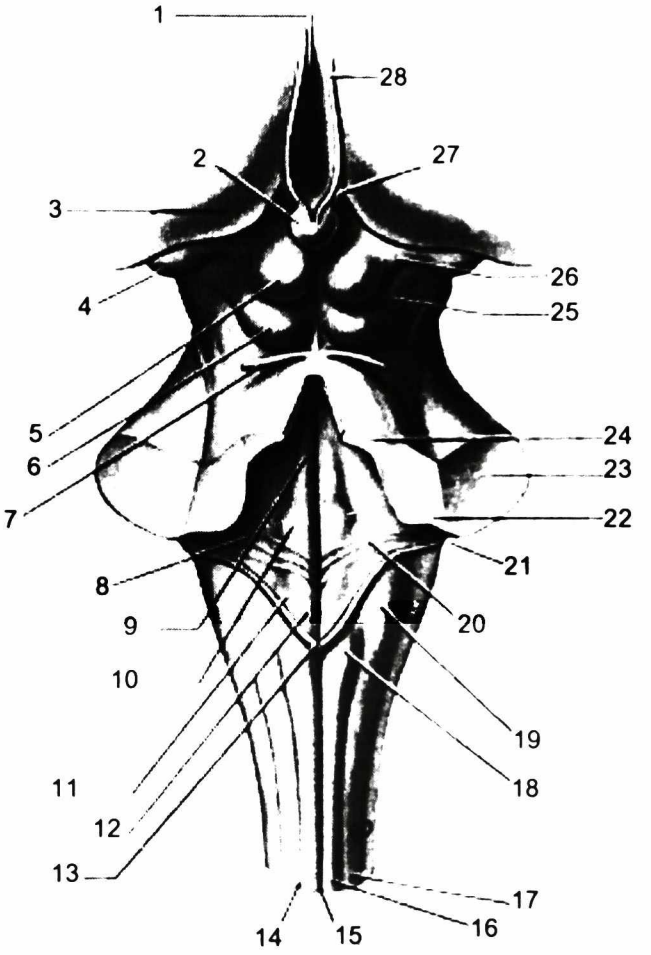

Hình 4.2. Mặt sau thân não (tuỷ thuôn, cầu và trung não), đã cắt bỏ tiểu não.

(Theo Carpenter, Core Text of Neuroanatomy, 1985, Fig. 5–2, p. 103).

1. Não thất 3; 2. Thể tùng (Tuyến tùng); 3. Đệm gối nội đồi (Đồi chẩm); 4. Thể gối ngoài; 5. Gò trên (Củ não sinh tư trên); 6. Gò dưới (Củ não sinh tư dưới); 7. Thần kinh ròng rọc (IV); 8. Diện tiền đình; 9. Lồi trong; 10. Gò thần kinh mặt (VII); 11. Tam giác thần kinh lang thang (X); 12. Tam giác thần kinh hạ thiệt (XII); 13. Chốt (obex); 14. Rãnh trung gian sau; 15. Rãnh giữa sau; 16. Bó thon; 17. Bó chêm; 18. Củ thon; 19. Củ chêm; 20. Vân tuỷ não thất 4 (Vân thính giác); 21. Lỗ mở bên (Lỗ Luschka); 22. Cuống tiểu não dưới; 23. Cuống tiểu não giữa; 24. Cuống tiểu não trên; 25. Cánh tay gò dưới; 26. Cánh tay gò trên; 27. Dây cương (Cuống tuyến tùng); 28. Vân tuỷ nội đồi. * [Trong ngoặc đơn là theo DTGP cũ Đỗ Xuân Hợp].

– ***Mặt sau***: có 2 phần khác nhau (Hình 4.2):

Nửa dưới mặt sau hành tuỷ khép kín, tương tự như mặt sau tuỷ sống: ở giữa có ***rãnh giữa sau***, hai bên có các *bó thon* và *bó chêm*, ngăn cách nhau bởi *rãnh trung*

gian sau. Phía trên bó thon và bó chêm phình nhẹ thành *củ thon* (tuberculum gracile) và *củ chêm* (tuberculum cuneatum), tương ứng với các nhân cùng tên ở trong.

Nửa trên mặt sau hành tuỷ mở rộng, do ống trung tâm tuỷ phình rộng thành não thất 4. Các thừng sau toạc rộng hình chữ V, tạo thành hai *cuống tiểu não dưới*, giới hạn ở hai bên *nửa dưới nền não thất 4* hay *hố trám* (fossa rhomboidea). Góc dưới của nền não thất 4 gọi là *chốt* (obex) não thất 4.

Nửa dưới hố trám hay nền não thất 4 thuộc hành tuỷ, ở giữa có *rãnh dọc giữa*, và ở mỗi bên lần lượt từ trong ra ngoài có: 1) một lồi dọc trong là *tam giác hạ thiệt*, tương ứng với nhân thần kinh hạ thiệt (XII). Bên cạnh và dưới đó là *tam giác lang thang*, tương ứng với nhân lưng vận động tạng của dây lang thang (X). 2) ngoài đó là *rãnh giới hạn*, ở dưới nở rộng thành *hõm dưới* (fovea inferior); 3) và ngoài cùng là diện tiền đình, tương ứng cới các nhân tiền đình (VIII). Nửa dưới hố trám còn có những nếp ngang đi từ rãnh dọc giữa sang hai bên, về phía các *ngách bên* của não thất 4, gọi là những *vân tuỷ não thất 4* (striae medullares ventriculi quarti), (trước đây còn gọi là "*vân thính giác*", dịch theo DTGP Pháp cũ stries acoustiques).

2.3. Hình thể trong và cấu tạo

Cấu trúc của *hành tuỷ* nói riêng và của *thân não* nói chung phức tạp hơn tuỷ sống, do sự thay đổi vị trí của các bó sợi và các cột nhân khi chuyển tiếp từ tuỷ sống lên hành tuỷ. Ngoài ra còn có những nhân mới phát sinh, và sự xuất hiện của chất lưới.

Vậy chúng ta hãy xét qua những thay đổi cơ bản đó, để hiểu được vị trí của các bó chất trắng và các nhân chất xám trên các thiết đồ cắt ngang qua các đoạn khác nhau của hành tuỷ, và thân não.

2.3.1. Sự chuyển tiếp của các bó sợi chất trắng đi lên và đi xuống giữa tuỷ sống và thân não

Sự bắt chéo đường giữa của hai hệ thống sợi lớn là *các dải vỏ tuỷ* ở phía trước, và *các bó thon, bó chêm* ở phía sau, đã làm thay đổi cơ bản sự sắp xếp của chất xám và chất trắng ở thân não so với tuỷ sống:

– ***Các dải vỏ tuỷ*** (tractus corticospinalis), (trước đây còn gọi là *bó tháp*): – ở trung não, nằm ở phần nền hay *trụ* (crus) các cuống đại não; – ở cầu não, bị chia thành nhiều bó nhỏ bởi các sợi ngang của cầu não; – ở phần trên hành tuỷ, tập trung lại ở tháp hành; – tới phần ba dưới hành tuỷ, thì đa số (9/10) các sợi bắt chéo đường giữa ra sau, đi xuống trong thừng bên của tuỷ sống, tạo thành *dải vỏ tuỷ bên* (tractus corticospinalis lateralis), (trước đây còn gọi là *bó tháp chéo*). Số sợi còn lại đi thẳng xuống trong thừng trước tuỷ sống, tạo thành *dải vỏ tuỷ trước* (*hay/bụng*) (tractus corticospinalis ventralis), (trước đây còn gọi là *bó tháp thẳng*). Sự bắt chéo đường giữa của dải vỏ tuỷ bên ở 1/3 dưới hành tuỷ được gọi là ***bắt chéo tháp*** (decussatio pyramidum), hay ***bắt chéo vận động*** (decussatio motoria) (Hình 4.3.C).

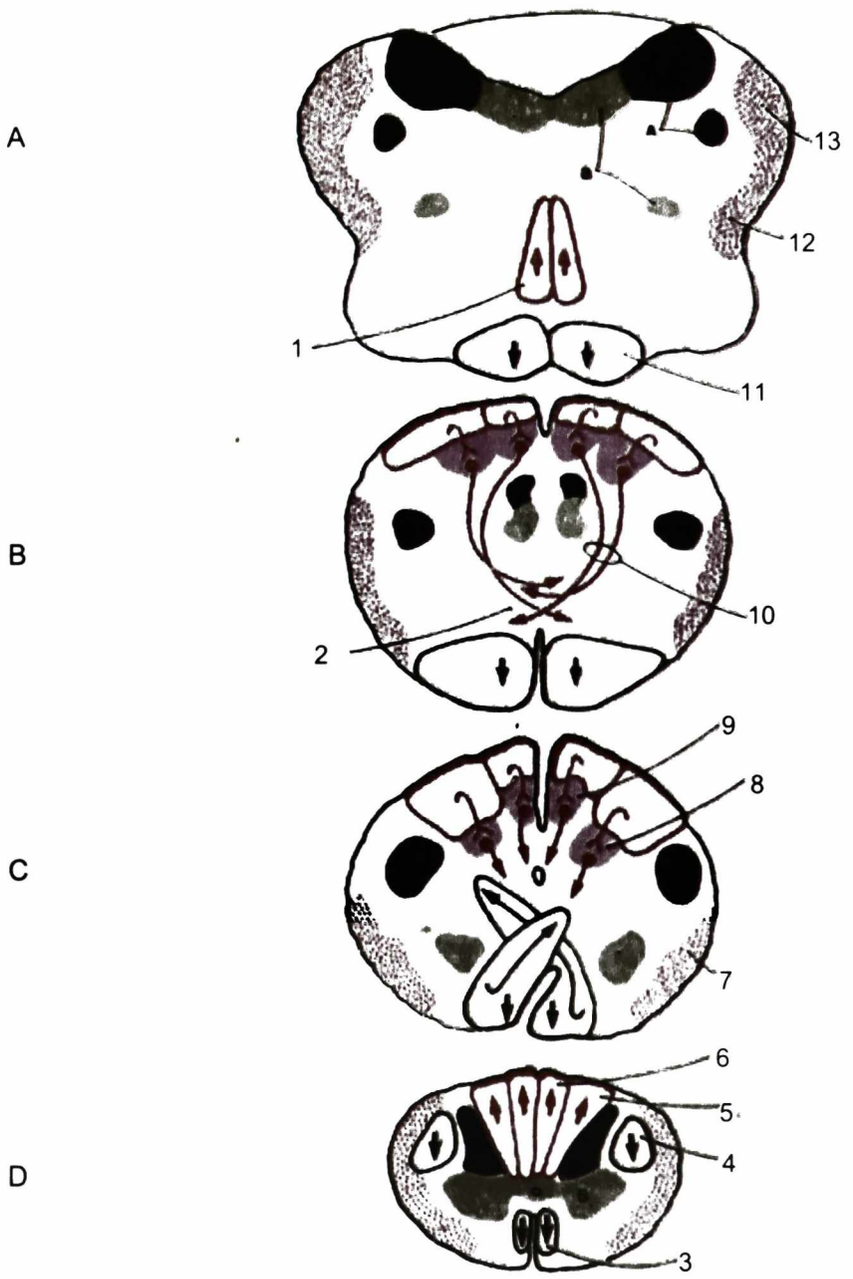

Hình 4.3. Sơ đồ sự chuyển tiếp của các bó sợi chất trắng từ tuỷ sống lên hành tuỷ. Bắt chéo của các dải vỏ tuỷ (bắt chéo vận động) và của băng giữa (bắt chéo cảm giác); và vị trí của các dải tuỷ tiểu não, tuỷ nội đồi ở tuỷ sống và ở hành tuỷ.

(Theo S. Gilman và S.W. Newman, Ess. of Clinical Neuroanatomy and Physiology, 2003, Fig. 10.4, p. 81).

Thiết đồ ngang qua: A. Phần trên tuỷ thuôn; B. Phần giữa dưới tuỷ thuôn (*bắt chéo cảm giác*); C. Phần dưới tuỷ thuôn (*bắt chéo vận động*); D. Tuỷ cổ 8.

1. Băng giữa; 2. Sự bắt chéo của băng giữa (bắt chéo cảm giác); 3. Dải vỏ tuỷ trước; 4. Dải vỏ tuỷ bên; 5. Bó chêm; 6. Bó thon; 7. Các dải tuỷ tiểu não và hệ thống trước bên; 8. Nhân chêm; 9. Nhân thon; 10. Các sợi cung sâu; 11. Tháp hành, chứa dải vỏ tuỷ (hay bó tháp); 12. Hệ thống trước bên (các dải tuỷ nội đồi và tuỷ tiểu não); 13. Cuống tiểu não dưới.

– ***Các bó thon và bó chêm*** ở thừng sau tuỷ sống khi lên hành tuỷ, thì tận hết ở các *nhân thon* và *nhân chêm*, tiếp xúc synáp ở đó (Hình 4.4 B,C). Các sợi trục của các nơron từ các nhân đó chạy ra phía bụng, bắt chéo đường giữa, rồi tiếp tục đi lên nội đồi, tạo thành *băng giữa* (lemniscus medialis) (trước đây còn gọi là *dải Reil giữa*, Ruban de Reil median). Các sợi bắt chéo vòng qua chất xám trung tâm, được gọi là *các sợi cung sâu* (hay *cung trong*) (fibrae arcuatae internae); và sự bắt chéo của chúng được gọi là ***bắt chéo băng giữa*** (decussatio lemnisci medialis) hay ***bắt chéo cảm giác*** (decussatio sensoria).

– Các dải còn lại ít thay đổi về vị trí:

Các dải tuỷ – nội đồi (tractus spinothalamicus) *trước* và *bên* ở thừng trước bên của tuỷ sống, còn gọi là *hệ thống trước bên* (anterolateral system), khi lên hành tuỷ tập trung thành *băng tuỷ sống* (lemniscus spinalis), vẫn chạy ở gần mặt bên của thân não.

– *Các dải tuỷ – tiểu não trước và sau* (tractus spinocerebellaris anterior et posterior) của tuỷ sống cũng tiếp tục đi lên hành tuỷ ở sau ngoài các dải trước bên. (Hình 4.3.A; 4.7; 4.8; 4.9)

* [Chú thích về TNGP.

– "**Lemniscus**": từ chữ Hy Lạp Lemniskos có nghĩa là dải băng, băng nhỏ (ruban, bandelette), chúng tôi dịch là "***băng***"; (để phân biệt với "tractus" là "dải"). Áp dụng vào đây: "*băng*" (lemniscus) thường rộng hơn "*dải*" (tractus), vì là những phần tiếp tục ở thân não của những bó, dải ở tuỷ sống, đã được bổ sung thêm bởi những sợi mới.

– "***Lemniscus medialis***": là "***băng giữa***" hay "***băng trong***". Gọi là "*giữa*" để gần với từ cũ vẫn quen dùng; vì trước đây cố GS Đỗ Xuân Hợp vẫn dịch là "*dải Reil giữa*" (theo tiếng Pháp cũ: ruban de Reil median). Nguyễn Quang Quyền, Bài giảng GPH tập II, ĐHY TP HCM. 1995, đã dịch lại là "*liềm trong*" là chưa đúng. "Lemniscus" có nghĩa là "*băng*", mà không phải là "*liềm*"!

– "***Lemniscus spinalis***" = "***băng tuỷ***", là phần tiếp tục ở trên các *dải tuỷ nội đồi* của tuỷ sống, có bổ sung thêm những sợi mới ở thân não. Song từ này, nay đã không còn được sử dụng, vì các tác giả Anh Mỹ đã gọi chung các dải tuỷ nội đồi ở tuỷ sống cũng như ở thân não là "***hệ thống trước bên***".

– "**Fibrae arcuatae internae**", tiếng Pháp cũ gọi là "fibres arciformes internes", hay "fibres arquées profondes", ta có thể dịch là "***các sợi cung trong***" hay "***cung sâu***". Ở đây cũng cần nhắc lại: Tiếng Latin có 2 cặp từ ý nghĩa khác nhau mà tiếng Việt vẫn thường dịch chung là "trong–ngoài": 1) "**Medialis, lateralis**" là *trong, ngoài* so với trục giữa của cơ thể (gần hơn, xa hơn đường giữa cơ thể); hay cũng có thể dịch là *giữa, bên* (gần hơn, xa hơn so với trục giữa một cơ quan, hay bộ phận). 2) "**interna, externa**" cũng là *trong, ngoài*; song là: bên *trong*, bên *ngoài*, hay "*trong sâu, ngoài nông*", hoặc "*sâu hơn, nông hơn*", so với giới hạn chu vi một vùng. Tuỳ chỗ mà ta thay đổi cách dịch. "Fibrae arcuatae internae" ở đây nên dịch là "*các sợi cung sâu*".]

2.3.2. Sự thay đổi của các cột tế bào hay các nhân xám từ tuỷ sống lên hành tuỷ và thân não

– Do sự bắt chéo ra sau của dải vỏ tuỷ bên (bắt chéo tháp): *Sừng xám trước bị chặt làm đôi*, phần tách rời ra trước tạo thành ***nhân hoài nghi*** (nucleus ambigus) ở hành tuỷ, là nhân vận động của các dây IX, X, và XI (Hình 4.3C, 4.4A, 4.5B.

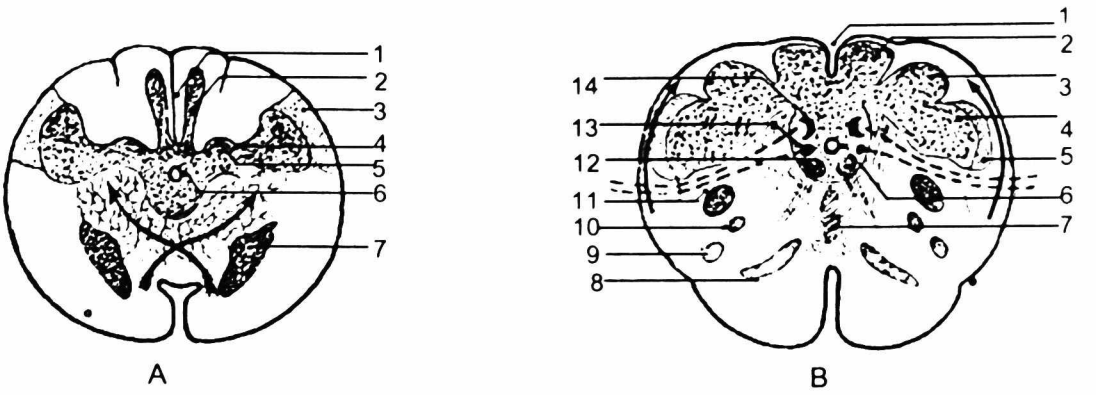

Hình 4.4. Sơ đồ bắt chéo vận động (A) và bắt chéo cảm giác (B) ở hành tuỷ ảnh hưởng đến sự sắp xếp chất xám.

(Theo Rouviere, Anatomie Humaine, tome II, 1948, Fig. 400. p, 535; Fig 402, p. 536).

A. Thiết đồ ngang qua phần dưới hành tuỷ. Mũi tên chỉ sự bắt chéo của các dải tháp.

1. Vách giữa sau; 2. Nhân thon; 3. Dải tuỷ sống hay Rễ xuống thần kinh sinh ba (V); 4. Đầu sừng sau; 5. Nhân chêm; 6. Ống trung tâm; 7. Đầu sừng trước (bị tách rời thành nhân hoài nghi)

B. Thiết đồ ngang qua hành tuỷ ở gần góc dưới não thất 4. Mũi tên chỉ hướng di chuyển của dải tuỷ tiểu não sau vào cuống tiểu não dưới. Các đường đứt quãng chỉ các sợi của dây X.

1. Rãnh giữa sau; 2. Nhân thon; 3. Nhân chêm; 4. Đầu sừng sau; 5. Dải tuỷ sống hay Rễ xuống của dây sinh ba (V); 6. Ống trung tâm; 7. Bắt chéo cảm giác và băng giữa; 8. Nhân phụ trám trong; 9, 10. Nhân phụ trám ngoài và sau; 11. Nhân hoài nghi; 12. Nhân dây TK XII; 13. Nhân lưng TK lang thang (Noyau vago-spinal theo Rouviere); 14. Nhân bó đơn độc.

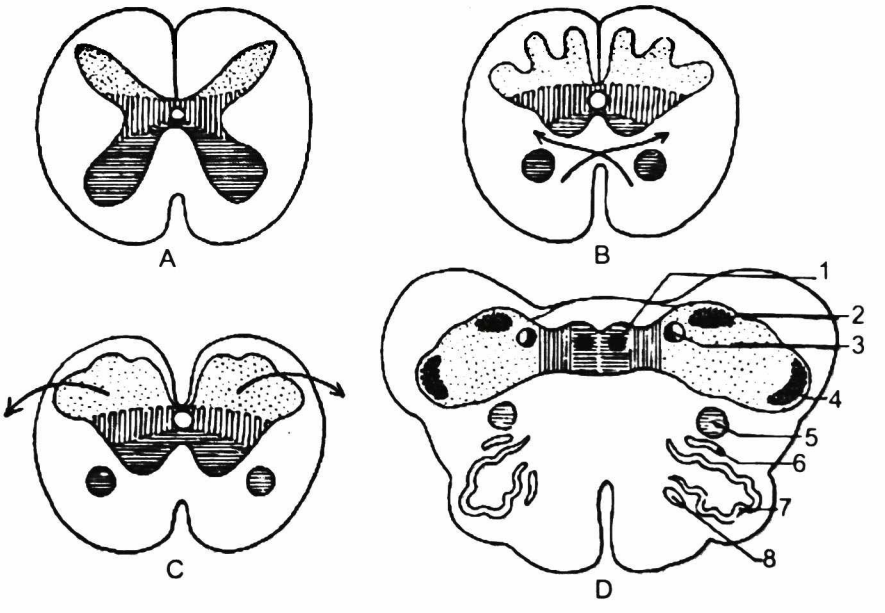

Hình 4.5. Sơ đồ giới thiệu sự thay đổi sắp xếp chất xám của hành tuỷ từ dưới lên trên.

(Theo Rouviere, Anatomie Humaine, tome II, 1948, Fig. 404. p, 539).

Các sừng sau: chấm chấm; Các sừng trước: gạch ngang; Vùng trung gian (thực vật): gạch dọc.

1. Nhân hạ thiệt (XII); 2. Nhân tiền đình (VIII); 3. Nhân dải đơn độc (VII',IX, X); 4. Nhân cảm giác dây sinh ba (V); 5. Nhân hoài nghi (vận động thân thể, IX, X, XI); 6. Nhân trám phụ sau; 7. Nhân trám chính; 8. Nhân trám phụ trong.

– Do sự di chuyển ra trước của hệ thống các bó và nhân thon, chêm (bắt chéo cảm giác), và sự toạc rộng của ống trung tâm tuỷ sống thành não thất 4 (Hình 4.3C, 4.4B, 4.5CD): chất xám ở sừng sau và phần còn lại của sừng trước *dàn rộng ra hai bên ở nền não thất 4*, thành những cột nhân lần lượt từ trong ra ngoài như sau (Hình 4.5D; 4.6; 4.7; 4.8; 4.9):

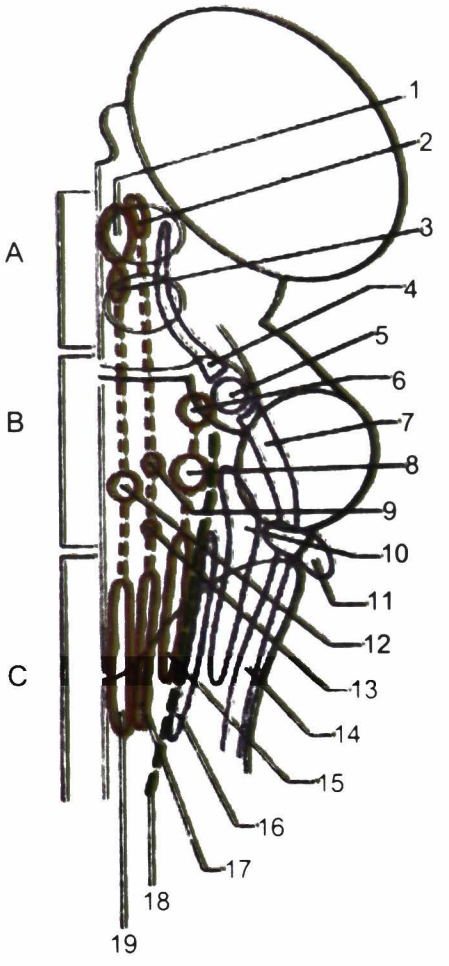

Hình 4.6. Sơ đồ các nhân thần kinh sọ ở thân não.

(Theo D. E. Haines, Fundamental Neuroscience, 2002, Fig. 10–7, p. 156).

A. Trung não; B, Cầu não; C. Tuỷ thuôn. Đỏ: vận động. Xanh: cảm giác.

1. Nhân TK vận nhãn (III); 2. Nhân Edinger–Westphal; 3. Nhân TK ròng rọc (IV); 4. Nhân trung não TK sinh ba (V); 5. Nhân cảm giác chính TK sinh ba (V); 6. Nhân vận động TK sinh ba (V); 7. Nhân và dải tuỷ sống (rễ xuống) TK sinh ba (V); 8. Nhân vận động TK mặt (VII); 9. Nhân bọt trên (sup. salivatory n.); 10. Nhân tiền đình (VIII); 11. Nhân ốc tai (VIII); 12. Nhân TK giạng (VI); 13. Nhân bọt dưới (inf. salivatory n.); 14. Nhân và dải tuỷ sống (rễ xuống) TK sinh ba (V); 15. Nhân hoài nghi (vận động thân thể các dây TK IX, X, XI); 16. Nhân đơn độc (VII, IX, X); 17. Nhân lưng vận động TK lang thang (X); 18. Rãnh giới hạn; 19. Nhân TK hạ thiệt (XII).

• Phần còn lại của sừng trước dồn vào trong cùng, tạo nên các ***nhân vận động của dây XII*** (ở hành tuỷ), dây VI (ở cầu não), **dây IV và dây III (ở trung não).** Cạnh cột nhân XII là vùng trung gian với các ***nhân tự chủ*** (thực vật): ***nhân lưng vận động của dây X,*** là nhân vận tạng, và **một nhân nhỏ cảm tạng.**

• Sừng sau toạc rộng ra phía ngoài: tạo nên *các nhân dải đơn độc* (nuclei tractus solitari) là nhân cảm giác của các dây VII, IX và X. Ngoài đó là *các nhân tiền đình – ốc tai của dây VIII* (ở đầu trên hành tuỷ, Hình 4.6, 4.8, 4.9). *Nhân tuỷ và dải tuỷ sống (hay rễ xuống) của dây sinh ba (V)* nằm ở ngoài cùng, tương ứng với đầu sừng sau.

– Ngoài ra ở hành tuỷ còn xuất hiện *những nhân mới*: *phức hợp trám dưới* hay *các nhân trám dưới* (complexus olivaris inferior, nuclei olivares inferiores), bao gồm *nhân trám chính* (nucleus olivaris principalis), *nhân trám phụ sau* (nucleus olivaris accessorius posterior) (hay ngoài) và *nhân trám phụ trong* (nucleus olivaris accessorius medialis).

Kết quả của tất cả những biến đổi nêu trên được thể hiện trên các sơ đồ và thiết đồ tổng hợp tiếp theo sau đây (Hình 4.6; 4.7; 4.8):

2.3.3. Thiết đồ ngang qua nửa dưới hành tuỷ (Hình 4.7)

– Các *dải vỏ – tuỷ* tập trung ở tháp hành, đã có các sợi bắt chéo đường giữa ra phía sau ngoài, tạo thành *dải vỏ – tuỷ bên*.

– *Bó thon* và *bó chêm* ở thừng sau biến dần, tận hết ở các nhân thon, nhân chêm. Từ đó các sợi trục vòng ra trước tạo nên *các sợi cung sâu*, bắt chéo đường giữa (ở mức cao hơn bắt chéo tháp), để tạo nên *băng giữa*. Ở phía ngoài phần trên nhân chêm, xuất hiện một *nhân chêm phụ*; từ đó các sợi trục đi lên ra ngoài theo cuống tiểu não dưới, tạo thành *dải chêm – tiểu não*.

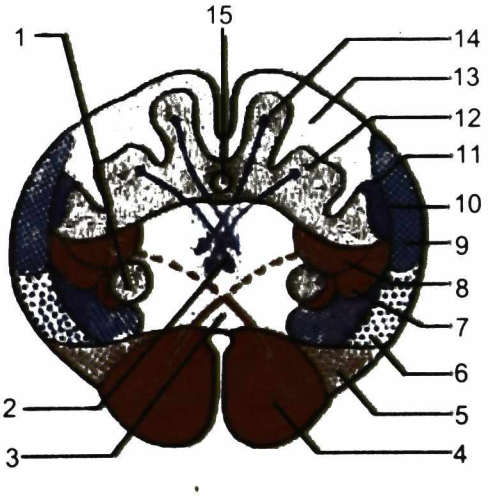

Hình 4.7. Thiết đồ ngang qua hành tuỷ ở dưới não thất 4.

(Theo Rouviere, Anatomie Humaine, tome II, 1948, Fig. 401. p, 535. Chú thích lại theo TNGPQT).

1. Nhân hoài nghi và dải mái–tuỷ; 2. Bắt chéo băng giữa (cảm giác); 3. Bắt chéo tháp (vận động); 4. Dải vỏ–tuỷ (*bó tháp*); 5. Dải tiền đình–tuỷ; 6. Dải tuỷ–tiểu não trước (*bó Gowers*); 7. Dải đỏ–tuỷ; 8. Dải vỏ–tuỷ bên (*bó tháp chéo*); 9. Dải tuỷ–tiểu não sau (*bó Fleschig*); 10. Nhân và dải tuỷ sống (*rễ xuống*) thần kinh sinh ba (V); 11. Đầu sừng sau; 12. Nhân chêm; 13. Thừng trắng sau (bó thon + bó chêm); 14. Nhân thon; 15. Ống trung tâm. (Chữ nghiêng trong ngoặc đơn là DTGP cũ theo cố GS Đỗ Xuân Hợp).

– Ở đầu tận sau ngoài chất xám có *nhân tuỷ* và *dải tuỷ sống (rễ xuống) của dây thần kinh sinh ba*, trải dài từ cầu não qua hành tuỷ, xuống tới đoạn tuỷ cổ 2 của tuỷ sống.

– Giữa vùng chất xám ở sau bao quanh ống trung tâm và các dải chất trắng ở các vùng trước và bên là một mạng lưới chứa đựng lẫn lộn các sợi chất trắng và các tế bào chất xám gọi là *cấu tạo lưới* hay *chất lưới* (formatio reticularis).

2.3.4. Thiết đồ ngang qua nửa trên hành tuỷ (Hình 4.8; 4.9)

– ***Các nhân xám***:

+ Ở vùng trước bên của hành tuỷ, sau tháp trước, nổi lên một *phức hợp nhân trám dưới* (complexus olivaris inferior), gồm *nhân trám chính* (nucleus olivaris principalis) lớn và *các nhân trám phụ* nhỏ. Các sợi đi ra từ phức hợp trám dưới bắt chéo đường giữa, đi về góc sau ngoài hành tuỷ để hợp với các *sợi tuỷ –tiểu não sau* và *chêm – tiểu não* ở cuống tiểu não dưới.

+ Sau phức hợp nhân trám có *nhân hoài nghi* ở trước ngoài chất lưới. Các sợi của nó hướng ra sau rồi vòng trở lại, thoát ra ở trước cuống tiểu não dưới, theo các dây thần kinh thiệt hầu (IX), lang thang (X), và phần sọ của dây thần kinh phụ (XI); chi phối vận động cho các cơ hầu, thanh quản, kiểm soát động tác nuốt và phát âm.

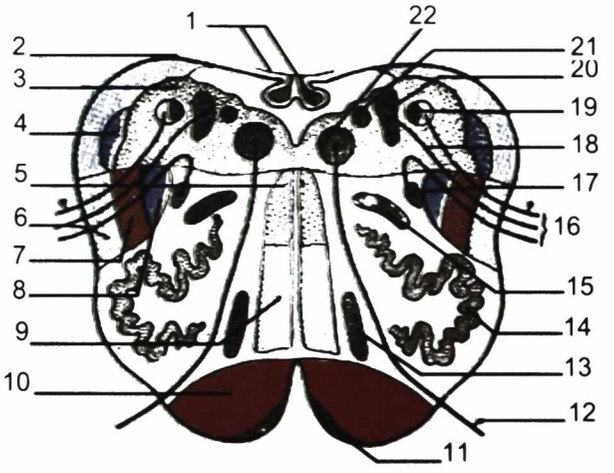

Hình 4.8. Thiết đồ ngang phần giữa nửa trên hành tuỷ (qua nguyên uỷ dây thần kinh X).

(Theo Rouviere, Anatomie Humaine, tome II, 1948, Fig. 403. p, 537. Chú thích lại theo TNGPQT).

1. Đám rối mạch mạc; 2. Bờ viền màn tuỷ dưới (ligula); 3. Chất xám ở nền não thất 4; 4. Nhân và dải tuỷ sống (*Rễ xuống*) thần kinh sinh ba (V); 5. Bó dọc trong; 6. Dải tuỷ–tiểu não trước (*Bó Gowers*); 7. Dải đỏ–tuỷ; 8. Dải tuỷ–nội đồi; 9. Băng giữa (*Dải Reil giữa*); 10. Dải tháp (Dải vỏ tuỷ và vỏ nhân); 11. Nhân cung; 12. Thần kinh hạ thiệt (XII); 13. Nhân trám phụ trong; 14. Nhân trám chính; 15. Nhân trám phụ sau; 16. Thần kinh lang thang (X); 17. Nhân hoài nghi (vận động thân thể các dây TK IX, X, XI); 18. Sợi vận động tạng; 19. Nhân dải đơn độc; 20. Nhân lưng (vận động tạng) TK lang thang; 21. Nhân cảm giác tạng (noyau sensitif visceral, theo Rouviere; không thấy vẽ trên các thiết đồ của các tác giả hiện đại); 22. Nhân hạ thiệt (XII).

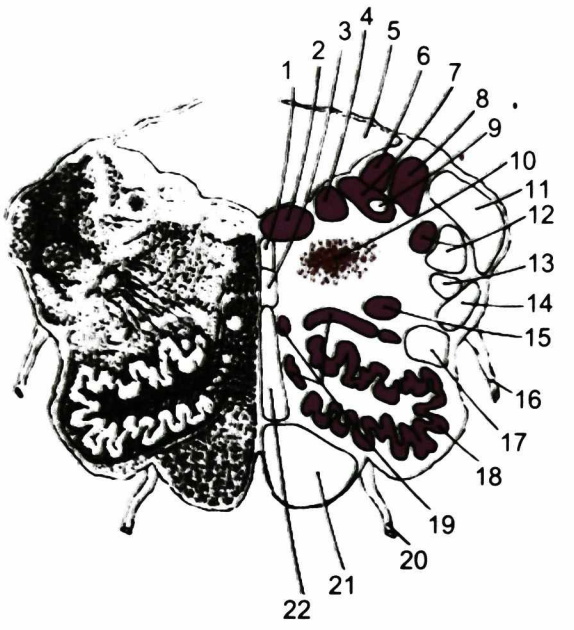

Hình 4.9. Thiết đồ ngang qua đầu trên hành tuỷ

(S. Gilman & S.W. Newman, Ess. of Clinical Neuroanatomy and Neurophysiology, 2003, Fig. 10–9. p, 90).

1. Bó dọc trong; 2. Nhân hạ thiệt (XII); 3. Dải mái tuỷ; 4. Nhân lưng vận động TK lang thang (X); 5. Não thất 4; 6. Nhân tiền đình trong; 7. Nhân dải đơn độc; 8. Nhân tiền đình dưới; 9. Dải đơn độc; 10. Chất lưới; 11. Cuống tiểu não dưới; 12. Dải và nhân tuỷ sống thần kinh sinh ba (V); 13. Dải đỏ–tuỷ; 14. Dải tuỷ–tiểu não trước; 15. Nhân hoài nghi; 16. Dây thần kinh lang thang (X); 17. Dải tuỷ–nội đồi và dải tuỷ mái; 18. Nhân trám chính; 19. Các nhân trám phụ trong và sau; 20. Dây thần kinh hạ thiệt (XII); 21. Dải vỏ–tuỷ và vỏ hành (vỏ nhân) ở tháp hành; 22. Băng giữa (Băng trong).

+ Sau cùng, trong chất xám ở nền não thất 4 có một dãy cột nhân, lần lượt từ trong ra ngoài: ở sát đường giữa là *nhân thần kinh hạ thiệt* (XII); cạnh đó là *nhân lưng (vận động tạng) của thần kinh lang thang* (X), một phần đối giao cảm quan trọng của hệ thần kinh tự chủ. Ngoài nữa là các nhân cảm giác, ngăn cách với các nhân vận động bởi rãnh giới hạn (sulcus limitans) gồm có: *Nhân đơn độc* (nucleus solitarius) và *dải đơn độc* (tractus solitarius), tiếp nhận thông tin vị giác và cảm giác tạng từ các dây thần kinh mặt (VII'), thiệt hầu (IX) và lang thang (X);

Ngoài nữa là *các nhân tiền đình (trong và dưới)* của dây thần kinh tiền đình ốc tai (VIII), nhận thông tin về tư thế cử động của đầu trong không gian; *Nhân tuỷ sống* và *dải tuỷ sống thần kinh sinh ba* (V) nằm ở ngoài cùng và hơi ở trước các nhân khác ở nền não thất 4 (Hình 4.9).

– ***Các bó và dải chất trắng***:

+ ***Dải vỏ – tuỷ*** từ vỏ não đi xuống còn tập trung ở tháp hành.

+ ***Dải tuỷ – nội đồi*** (hay *hệ thống trước bên*) từ tuỷ sống đi lên, nằm ở phía trước ngoài nhân hoài nghi.

+ Các *dải tuỷ – tiểu não* ở sát mặt bên có xu hướng di chuyển ra sau, để tạo thành cuống tiểu não dưới.

+ Ba băng sợi đứng dọc ở mỗi bên đường giữa: 1) Phần sau là *bó dọc trong* (fasciculus longitudinalis medialis), (trước đây còn gọi theo DTGP Pháp cũ là *bó dọc sau*), trải từ đoạn tuỷ ngực trên đến trung não. Bó dọc trong ở tuỷ thuôn chứa đựng một số đường đi xuống, gồm *dải tiền đình tuỷ* trong (tractus vestibulospinalis medialis), *dải kẽ tuỷ* (tractus interstiospinalis), và *dải lưới cầu – tuỷ* (tractus ponto reticulo–spinalis); 2) trước đó là *dải mái – tuỷ* (tractus tectospinalis), hoà nhập với các sợi của bó dọc trong ở phần dưới tuỷ thuôn, để đi xuống tuỷ sống; 3) Phần lớn nhất ở trước, cạnh đường giữa là *băng giữa* (lemniscus medialis).

* [Trong các thiết đồ thân não ở đây, chúng tôi xin giới thiệu chủ yếu các sơ đồ cổ điển hình tượng hoá của tác giả Pháp cũ (Rouviere, 1948), vì dễ hiểu, dễ nhìn, dễ nhớ và đã quen sử dụng một cách truyền thống bởi cố GS Đỗ Xuân Hợp. Song cũng xin sửa đổi lại một số chú thích theo TNGP quốc tế và nội dung hiện đại. Bên cạnh đó chúng tôi cũng xin giới thiệu một số thiết đồ của các tác giả hiện đại (Haines 2002, Gilman & Newman 2003), gần với hình ảnh nghiên cứu thực tế hơn; đặc biệt trong áp dụng *giải phẫu lâm sàng*. (Xin xem phần 7 của bài này)].

3. CẦU HAY CẦU NÃO (Pons)

* [TNGPQT chỉ gọi đơn giản là **"cầu"** (Pons). Cố GS Đỗ Xuân Hợp vẫn quen dịch là **"cầu não"** theo tiếng Pháp cũ (pont cerebral), nên chúng tôi xin gọi theo cả 2 cách].

3.1. Đại cương

– **Định nghĩa, vị trí, giới hạn, kích thước** (Hình 4.1).

Cầu (pons) hay ***cầu não*** là phần giữa của thân não trông như một cái cầu bắc ngang ở giữa tuỷ thuôn hay hành tuỷ ở dưới, trung não hay cuống đại não ở trên; và hai đầu cầu nối với hai bên tiểu não ở sau, tạo thành 2 cuống tiểu não giữa.

Cầu não ở trên hành tuỷ, và trước tiểu não, nằm ngả ra trước, tựa trên dốc nền của xương chẩm; Cao khoảng 2,5 – 3cm, và rộng khoảng 4cm.

– **Về chức năng,** cũng tương tự như hành tuỷ, cầu não là một phần quan trọng của hệ thần kinh:

+ Cầu não nối các phần khác nhau của não, bởi các sợi trục trải theo hai chiều: các sợi dọc gồm các dải cảm giác đi lên, và các dải vận động đi xuống; các sợi ngang nhận thông tin của đại não từ các nhân cầu và nối với hai bên tiểu não.

+ Cầu não chứa các nhân của 4 dây thần kinh sọ: **TK sinh ba (V) (cảm giác** đầu mặt và vận động các cơ nhai); **TK giạng (VI) (vận động nhãn cầu ra ngoài);** TK mặt (VII và VII') (vận động các cơ **biểu hiện nét mặt, và cảm giác vị giác, tiết** nước bọt, nước mắt); **TK tiền đình ốc tai (VIII) (cảm giác thính giác và điều hoà** thăng bằng).

+ Ngoài ra, cầu não còn có các nhân quan trọng của trung tâm hô hấp là: *diện kích động thở* ra (pneumotaxic area) (ức chế hít vào); và *diện ức chế thở* ra (apneustic area) (kích thích hít vào), có tác dụng kiểm soát nhịp thở, cùng với *các diện nhịp thở* của tuỷ thuôn (Hình 4.10).

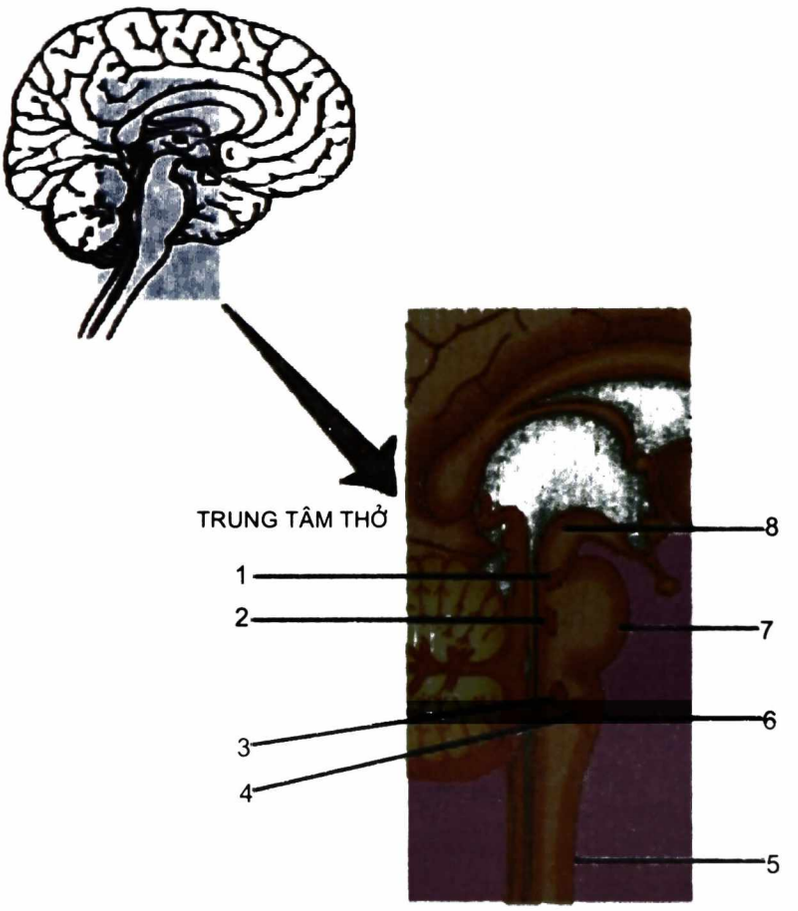

Hình 4.10. Các trung tâm thở ở cầu não và hành tuỷ. Thiết đồ đứng dọc thân não.

Trung tâm thở gồm các diện kiểm soát nhịp thở của hành tuỷ, và các diện kích động thở ra và ức chế thở ra của cầu não.

(Theo Tortora và Grabowski, Principles of anatomy and physiology, 2000, Fig. 23,25., p.804).

1. Diện kích động thở ra (pneumotaxic area); 2. Diện ức chế thở ra (apneustic area); 3. Diện hít vào (inspiratory area); 4. Diện thở ra (expiratory area); 5. Tuỷ sống; 6. Hành tuỷ; 7. Cầu não; 8. Trung não.

3.2. Hình thể ngoài

Mặt trước: là một khối to dày, uốn cong lồi ra trước, ở giữa lõm nhẹ thành một rãnh dọc, gọi là ***rãnh nền*** (sulcus basilaris), trong có động mạch nền chạy qua, hai bên liên tiếp ở sau với hai cuống tiểu não giữa. Bờ dưới giới hạn với hành tuỷ bởi ***rãnh hành cầu*** (sulcus bulbopontinus). Từ rãnh thoát ra ở phía trong có dây ***thần kinh giạng*** (VI); ở phía ngoài có các dây ***thần kinh mặt*** (VII) và dây ***thần kinh tiền đình ốc tai*** (VIII) (Hình 4.1).

Mặt bên: thu hẹp dần thành *cuống tiểu não giữa* (pedunculus cerebellaris medius); có dây *thần kinh sinh ba* (V) chui vào ở giới hạn giữa cầu não và cuống tiểu não giữa. Bờ dưới cuống tiểu não giữa tạo với tiểu não một góc, gọi là *tam giác cầu tiểu não* (trigonum pontocerebellare).

Mặt sau: Nếu cắt rời tiểu não, có thể nhìn thấy ở mặt sau thân não 3 đôi *cuống tiểu não trên, giữa, dưới* (pedunculus cerebralis superior/ medius/inferior), giới hạn xung quanh một hố hình trám, gọi là *hố trám* (fossa rhomboidea), hay nền não thất 4. Nửa trên hố trám thuộc mặt sau cầu não, cũng có một *rãnh giữa* (sulcus medianus), và ở hai bên lần lượt từ trong ra ngoài có: 1) *gò thần kinh mặt* (colliculus facialis), do gối trong của dây thần kinh mặt (VII) vòng qua nhân thần kinh giạng (VI), đội lên; 2) *hõm trên* (fovea superior) của *rãnh giới hạn* (sulcus limitans), và 3) *diện tiền đình* (area vestibularis), tương ứng với các nhân tiền đình.

3.3. Hình thể trong và cấu tạo

Cầu não cũng có một số những yếu tố chất xám, chất trắng đã thấy ở tuỷ sống và hành tuỷ; song có thêm những yếu tố mới riêng cho cầu não. Đặc biệt khối sợi ngang lớn lồi lên ở mặt trước và liên tiếp ở hai bên với hai cuống tiểu não giữa, đã cho cầu não những đặc điểm khác biệt quan trọng nhất.

Trên các thiết đồ cắt ngang, cầu não được chia làm hai vùng rõ rệt: phần trước là nền cầu (pars basilaris pontis), và phần sau là *trần cầu* (tegmentum pontis).

* [Chú thích về TNGP – **"Tegmentum"**, còn viết là tegimentum, tegumentum, tiếng Latin có nghĩa là *phần che phủ ở trên*; ở đây chúng tôi dịch là "**trần**", để chỉ phần ở sau trên của cầu và trung não, phủ lên phần ở trước dưới gọi là "*nền*". Trần cầu và trung não là một khối mô dày trong đó có cả chất trắng, chất xám và chất lưới. Từ điển Giải phẫu học 4 thứ tiếng 1983, dịch lẫn lộn "tegmentum" là: "nắp, mái, trần". Từ điển DTGPQT Việt hoá của Trịnh Văn Minh, Nxb Y học HN, 1999, đề nghị dịch thống nhất "tegmentum" là "***trần***", "tegmen, tectum" mới là "mái"].

3.3.1. Thiết đồ ngang phần dưới cầu não qua các nhân thần kinh VI, VII

– Ở ***nền cầu*** có một bó lớn những *sợi ngang cầu não* (fibrae pontis transversae), hay *sợi cầu – tiểu não* (fibrae pontocerebellares), hai bên uốn cong về phía sau tạo nên các cuống tiểu não giữa. Nằm rải rác ở giữa các sợi ngang có những nhân xám nhỏ là những *nhân cầu* (nuclei pontis). Các tế bào của các nhân cầu nhận luồng thần kinh đi xuống từ vỏ đại não cùng bên, và cho các sợi trục bắt chéo đường giữa, qua các cuống tiểu não giữa vào các bán cầu tiểu não bên đối diện. Trên đường đi, các sợi ngang đã bắt chéo và phân chia các dải sợi dọc đi xuống, chủ yếu là ***dải vỏ–tuỷ*** (trước đây còn gọi là "*bó tháp*", faisceau pyramidal), thành nhiều bó nhỏ.

Các sợi dọc cầu não đi xuống, ngoài các ***sợi vỏ–tuỷ*** (fibrae cortico–spinales), còn có các *sợi vỏ–nhân* (fibrae cortico–nucleares), ***vỏ–lưới*** (fibrae cortico–reticulares), *vỏ–cầu* (fibrae corticopontinae), và các sợi ***mái–cầu*** (fibrae tecto–pontinae).

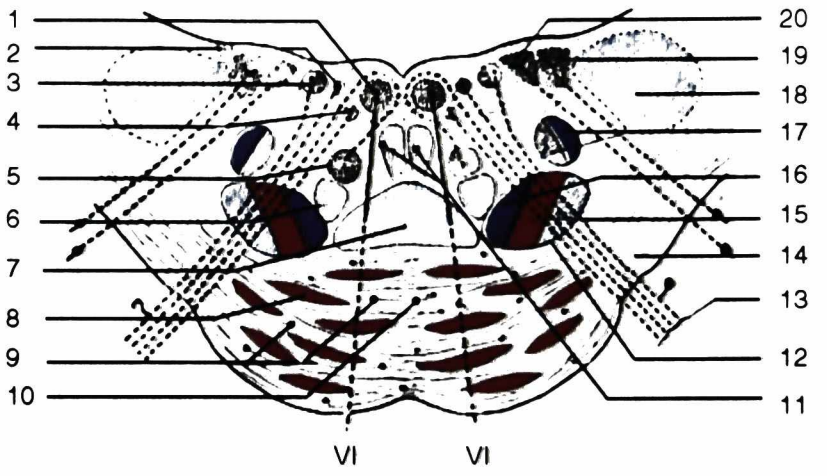

Hình 4.11. Thiết đồ ngang phần dưới cầu não (cắt qua gò thần kinh mặt, VII).

(Theo Rouviere, Anatomie Humaine, tome II, 1948, Fig. 406. p, 542. Chú thích lại theo TNGPQT).

1. Nhân thần kinh giạng (VI); 2. Nhân bọt trên; 3. Nhân bó đơn độc; 4. Nhân lệ tỵ; 5. Nhân v/đ thần kinh mặt (VII); 6. Dải trung tâm trần; 7. Băng giữa (*dải Reil giữa*); 8. Các sợi dọc đi xuống (Bó tháp); 9. Các nhân cầu; 10. Các sợi ngang cầu não (*sợi cầu tiểu não*); 11. Dải mái tuỷ và bó dọc trong (Bó dọc sau); 12. Dải tuỷ tiểu não trước (*bó Gowers*); 13. Dây thần kinh mặt (VII+VII'); 14. Cuống tiểu não giữa; 15. Dải đỏ tuỷ; 16. Dải tuỷ nội đồi; 17. Nhân và dải tuỷ (*rễ xuống*) thần kinh sinh ba (V); 18. Cuống tiểu não trên; 19. Nhân tiền đình ngoài; 20. Nhân tiền đình trong. (Trong ngoặc đơn là tên gọi cũ theo Rouviere và cố GS. Đỗ Xuân Hợp).

– Ở ***trần cầu***, sát cạnh đường giữa có *băng giữa* hay *băng trong* (lemniscus medialis) (trước đây còn gọi là "bó hay dải Reil giữa"); sau nữa là *dải mái – tuỷ* (tractus tecto–spinalis), và *bó dọc trong* (fasciculus longitudinalis medialis), (trước đây còn được gọi gộp theo DTGP Pháp cũ là "*bó dọc sau*"). Bó dọc trong ở mức đó của cầu não gồm chủ yếu các sợi từ các nhân tiền đình lên các nhân vận động cơ nhãn cầu.

Ở trước băng giữa có *đường đan cầu* (raphe pontis), (trước đây còn gọi là *thể thang*, trapezoid body), do sự bắt chéo của các sợi thính giác ở phần trước trần cầu. Các sợi đó bắt chéo thẳng góc với các sợi đi lên của băng giữa, rồi đi lên, tạo thành *băng bên* (hay băng ngoài) (lemniscus lateralis), ở mức cao hơn.

Ở hai bên băng giữa, có các *dải tuỷ – nội đồi* (tractus spinothalamica) (hay hệ thống trước bên, anterolateral system), *dải đỏ – tuỷ* (tractus rubro–spinalis), và *dải tuỷ – tiểu não trước* (tractus spinocerebellar anterior) (trước đây còn gọi là *bó tiểu não chéo* hay *bó Gowers*).

Ở phần sau trần cầu, chất xám ở nền não thất 4 có một hàng nhân tương tự như ở đầu trên hành tuỷ: ở trong cùng, tương ứng với gò thần kinh mặt là ***nhân thần kinh giạng*** (VI); rồi đến ***nhân lệ*** (n. lacrymalis) và ***nhân bọt trên*** (nucleus salivatorius superior) tương ứng với rãnh giới hạn; ngoài đó là phần trên của ***nhân bó đơn độc,*** vị giác của dây VII'; ở ngoài cùng là ***các nhân tiền đình (trong, ngoài, và dưới*** hoặc ***trên)***; và trước đó một chút là ***nhân tuỷ sống và dải tuỷ sống*** (hay ***rễ xuống) của thần kinh sinh ba*** (V).

Ở trung tâm trần cầu, phần trước chất lưới, và sau ngoài băng giữa một chút có *dải trung tâm trần* (tractus tegmentalis centralis) (DTGP Pháp cũ còn gọi là "faisceau central de la calotte"), chứa những sợi đi xuống chủ yếu là *sợi đỏ trám* (fibrae rubro–olivares), một phần những sợi đi lên từ chất lưới lên nội đồi và hạ nội đồi, và những sợi vị giác từ nhân đơn độc lên nội đồi.

Ở cạnh dải đó có *nhân trám trên* (nucleus olivaris superior) (không vẽ trên Hình 4.11) là một nhân nhỏ thuộc hệ thính giác; và ở sau đó, là *nhân vận động thần kinh mặt* (VII), (ở vị trí kéo dài trên nhân hoài nghi). Từ nhân vận động thần kinh mặt, các sợi vòng ra sau nhân dây VI (tạo thành *gối trong thần kinh mặt*), trước khi thoát ra ở phần ngoài rãnh hành cầu.

3.3.2. Thiết đồ ngang cầu não qua nơi thoát ra của các rễ thần kinh V

– Ở ***nền cầu***: các bó–dải sợi ngang, sợi dọc, và nhân cầu vẫn như trên.

– Ở ***trần cầu***: *Băng giữa* dàn rộng theo chiều ngang. Ngoài đó là *dải tuỷ – nội đồi* (hay *hệ thống trước bên*; một số trong các sợi của hệ thống này tận hết ở chất lưới cầu não, còn được gọi là *các sợi tuỷ – lưới*, spinoreticular fibers). Ngoài nữa là *băng bên* (lemniscus lateralis); (còn gọi theo các tác giả Pháp cũ, Rouviere 1948, là "dải Reil bên", faisceau lateral du ruban de Reil, coi như một phần tách ra từ "dải Reil giữa" hay băng giữa); Song nay đã được xác định rõ hơn, là một dải tập trung các sợi thính giác đi lên (D.E. Haines, Fundamental Neuroscience, 2002): Các sợi trục từ các nhân ốc tai bắt chéo đường giữa, tạo nên *thể thang* hay *đường đan cầu*, (Xem mục 3. 3.1; không vẽ trên hình 4.11), rồi đi lên trung não tạo thành *băng bên*.

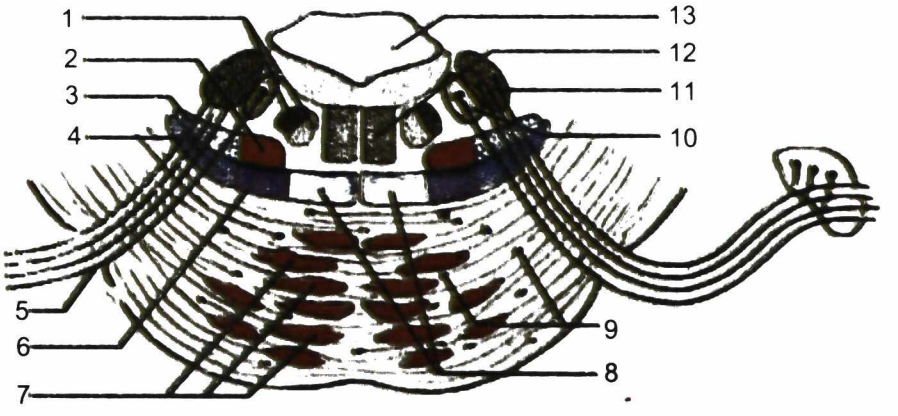

Hình 4.12. Thiết đồ ngang phần giữa trên cầu não (cắt qua rễ thần kinh sinh ba, V).

(Theo Rouviere, Anatomie Humaine, tome II, 1948, Fig. 407. p, 543. Chú thích lại theo TNGPQT).

1. Dải trung tâm trần (và nhân TK mặt, thực tế không còn ở phần trên cầu não); 2. Dải đỏ tuỷ; 3. Dải tuỷ tiểu não trước (*bó Gowers*); 4. Băng bên; 5. Thần kinh sinh ba (V, sợi vận động); 6. Dải tuỷ nội đồi, hay Hệ thống trước bên; 7. Các dải vỏ–tuỷ và vỏ nhân (*Bó tháp*); 8. Băng giữa; 9. Các nhân cầu; 10. Nhân vận động TK V (*Nhân nhai*); 11. Nhân cảm giác và rễ xuống TK V; 12. Bó dọc sau; 13. Não thất 4. (Chữ nghiêng trong ngoặc đơn là DTGP cũ tiếng Việt, theo cố GS Đỗ Xuân Hợp).

Ở sau các dải trên có *dải đỏ – tuỷ*, và *dải tuỷ – tiểu não trước*.

Ở sau nữa, trong chất lưới có *dải trung tâm trần*, ở cạnh *nhân thần kinh mặt (VII)*.

Các nhân dây VI và dây VII ở nền não thất 4 đã biến mất. Song điểm nổi bật ở đây là dây V, thoát ra ở chỗ nối giữa mặt trước và mặt bên cầu não bởi hai rễ; rễ ngoài lớn là rễ cảm giác, rễ trong nhỏ, là rễ vận động:

Các sợi của rễ cảm giác dây V tận hết ở một *nhân chính thần kinh sinh ba* (nucleus principalis nervi trigemini), và hai nhân phụ kéo dài lên trên và xuống dưới: nhân trên là *nhân trung não thần kinh sinh ba* (nucleus mesencephalicus nervi trigemini); nhân dưới là *nhân tuỷ sống thần kinh sinh ba* (nucleus spinalis nervi trigemini), trải dài hết chiều cao của cầu não và hành tuỷ (Hình 4.7). Trước khi tận hết ở nhân chính, các sợi của rễ cảm giác dây V tách ra hai ngả: dải ngắn đi lên, vào nhân trung não, là *dải trung não* của thần kinh sinh ba (tractus mesencephalicus nervi trigemini); và dải dài đi xuống dọc theo bờ ngoài của nhân tuỷ, gọi là *dải tuỷ sống* (tractus spinalis nervi trigemini) hay *rễ xuống* của thần kinh sinh ba. Từ các nhân cảm giác thần kinh sinh ba, các sợi trục đi lên nội đồi, tạo nên các *dải sinh ba nội đồi* (tractus trigeminothalamicus anterior & posterior): dải trước (bắt chéo) và sau (không bắt chéo).

Các sợi của rễ vận động xuất phát từ *nhân vận động thần kinh sinh ba* (nucleus motorius nervi trigemini), còn gọi là *nhân nhai* (noyau masticateur), nằm ở phía trong nhân cảm giác dây V, và hơi ở sau ngoài *nhân thần kinh mặt* (VII).

Ở phần trên cầu não, nằm ở phía ngoài nền não thất 4, còn có *nhân lục* (nucleus caeruleus), (không thấy trên thiết đồ Hình 4.12, ở thấp hơn). Các nơron của nhân đó có chứa sắc tố màu xanh, và là nguồn sợi trục tiết noradrenalin lớn nhất của hệ thần kinh trung ương.

4. TRUNG NÃO (Mesencephalon)

4.1. Đại cương

– Định nghĩa, vị trí, giới hạn

Trung não là đoạn ngắn ở trên cùng của thân não, nằm giữa cầu và gian não, dài khoảng 2,5cm; bên trong có một ống hẹp gọi là *cống trung não* hay *cống não* (aqueductus mesencephali/aqueductus cerebri), nối thông não thất 4 ở dưới với não thất 3 ở trên.

– Về chức năng: Trung não cũng có những phần chung tương tự như các phần khác của thân não, và những cấu trúc đặc biệt riêng:

+ Phần trước là cuống đại não *chứa các đường dẫn truyền vận động và cảm giác đi xuống và đi lên*, nối đại não và gian não với các phần khác ở dưới, (tuỷ sống, hành tuỷ, cầu, và tiểu não).

+ Phần sau có *lá mái* hay *(lamina tecti) lá sinh tư*, với hai *gò trên*, là những *trung tâm phản xạ* cai quản các cử động của mắt, đầu và cổ, đáp ứng *với các kích thích thị giác*, và kích thích khác; và hai *gò dưới*, là những trung tâm phản xạ các cử động của đầu và thân mình đối *với các kích thích thính giác*. (Các "gò" trước đây còn gọi là các "củ não sinh tư").

+ Trung não còn có một số nhân đặc biệt như: *chất đen* (substantia nigra), *kiểm soát các hoạt động tiềm thức của cơ* (subconscious muscle activities); *nhân đỏ* (nucleus ruber), là trạm synáp của các sợi từ tiểu não và vỏ đại não, góp phần vào việc *phối hợp các cử động cơ*.

+ Cuối cùng, trung não cũng chứa các nhân của hai dây thần kinh sọ: dây thần kinh vận nhãn (III), và dây thần kinh ròng rọc (IV), đều có tác dụng *vận động nhãn cầu*.

4.2. Hình thể ngoài

Mặt trước: có hai ***cuống đại não*** (pedunculi cerebri), tạo bởi hai khối sợi lớn chất trắng, hơi chếch lên trên và ra ngoài, nối giữa cầu não và gian não. Phần lồi ra trước của cuống gọi là *trụ cuống đại não* hay ***trụ não*** (crus; crus cerebri). Giữa hai cuống là *hố gian cuống* (fossa interpeduncularis); Đáy hố có nhiều lỗ thủng để các động mạch chạy qua, gọi là *chất thủng sau* (substantia perforata posterior); và có đôi dây *thần kinh vận nhãn* (III) thoát ra bởi *rãnh thần kinh vận nhãn* (sulcus oculomotorius) ở sát bờ trong hai cuống đại não. Giới hạn trên là hai *dải thị giác* (tractus opticus) tiếp tục các sợi của dây thần kinh thị giác (II) chạy vòng quanh cuống đại não, trước khi cuống tận hết ở gian não. Giới hạn dưới là nơi cuống tiếp giáp với cầu não.

Mặt bên: là mặt ngoài của cuống đại não, có một rãnh hơi chếch lên trên và ra ngoài, gọi là *rãnh bên trung não* (sulcus lateralis mesencephali).

Mặt sau: là *mái trung não,* được tạo bởi *lá mái* (lamina tecti), hay *lá sinh tư* (lamina quadrigemina), trên có nổi lên 4 lồi tròn gọi là các "*gò*" (colliculi).

Hai *gò trên* (colliculus superior) hơi to hơn, nối với *thể gối ngoài* (corpus géniculatum laterale), bởi *cánh tay gò trên* (brachium colliculi superioris), thuộc hệ thị giác.

Hai *gò dưới* (colliculus inferior) hơi nhỏ hơn, nối với *thể gối trong* (corpus géniculatum mediale) bởi *cánh tay gò dưới* (brachium colliculi inferioris), thuộc hệ thính giác.

Ở hai bên đường giữa, ngay dưới hai gò dưới, chỗ giáp giới giữa cầu và trung não, thoát ra đôi *dây thần kinh ròng rọc* (IV), nhỏ nhất trong các dây thần kinh sọ.

Còn ở trên đường giữa, giữa hai gò trên, có *tuyến tùng* (glandula pinealis) thuộc gian não lấn xuống phía sau trên trung não. Do đó khối u tuyến tùng có thể chèn ép vào các gò đó, làm tắc cống não, và gây *úng thuỷ não* ở não thất 3, một

dạng "*úng thuỷ não do không thông, hay do tắc, chèn ép*" (non communicating or obstructive hydrocephalus).

* [Chú thích về TNGPQT: –"***Colliculus***", cố GS Đỗ Xuân Hợp dịch theo tiếng Pháp cũ là ***củ não sinh tư***, (tubercules quadrijumeaux). Nguyễn Quang Quyền và CS., Bài giảng GPH của Trường ĐHYD TP HCM đã dịch lại là "***lồi não***". Song tiếng Latin, "collis" = đồi nhỏ (colline, côteau); "colliculus" = giảm thể của "collis", nhỏ hơn đồi nhỏ, nên chúng tôi dịch là "***gò***". Còn "eminentia", tiếng Latin nghĩa là chỗ lồi, nổi lên (saillie, relief), mới dịch là "***lồi***", (Xem Từ điển DTGPQT Việt hoá của Trịnh Văn Minh, 1999)].

4.3. Hình thể trong và cấu tạo

4.3.1. Phân vùng đại cương (Hình 4.13)

Trên các thiết đồ ngang, trung não thường được chia làm 3 vùng:

1) Phần trước là *nền trung não,* mỗi bên được tạo bởi *nền cuống* đại não (basis pedunculi), gồm có *trụ não* (crus cerebri) và *chất đen* (substantia nigra);

2) Phần giữa là *trần trung não* (tegmentum mesencephali), là vùng từ chất đen đến mái trung não;

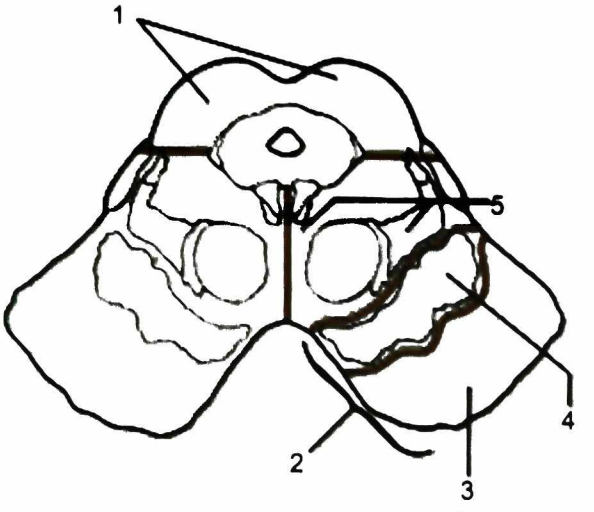

Hình 4.13. Các vùng phân chia chính của trung não.

(Theo D. E. Haines, Fundamental Neuroscience, 2002, Fig. 13–6, p. 190).

1. Mái; 2. Nền cuống đại não; 3. Trụ đại não; 4. Chất đen; 5. Trần.

3) Phần sau là *mái trung não* (tectum mesencephali), là vùng ở sau cống não, được tạo bởi *tấm* hay *lá mái* (lamina tecti), còn gọi là *tấm* hay *lá sinh tư* (lamina quadrigemina). Ngoài ra, bao quanh cống não còn có một khối xám gọi là chất xám quanh cống não (periaqueductal gray), hay chất xám trung tâm (central gray).

* [Về TNGP: "***Pedunculus cerebri = cuống đại não***" được một số tác giả (Anh Mỹ) coi như đồng nghĩa với "***crus cerebri = trụ não***"; Song theo T.A.1997 và đa số tác giả, "*cuống đại não*" bao gồm cả hai phần "*nền cuống + trần trung não*". "*Trụ não*" chỉ là một phần lồi ra trước của "nền cuống đại não", ở trước chất đen. Nhìn mặt bên trung não: trụ não được ngăn cách với trần trung não bởi rãnh bên trung não].

4.3.2. Mô tả cụ thể trên một thiết đồ cắt ngang trung não

Thiết đồ ngang qua phần dưới và phần trên trung não – (cắt qua gò trên, gò dưới, hay giữa các gò trên dưới) – có hơi khác nhau ở vùng trần và vùng mái, song ít thay đổi ở vùng nền (Hình 4.14).

– **Nền cuống đại não** (basis pedunculi) gồm 2 phần: trụ não và chất đen.

+ ***Trụ não*** (crus cerebri) là một khối lớn các sợi chất trắng đi xuống, được chia làm 3 ô: ô giữa, lớn nhất (chiếm 3/5 trụ não), chứa *các sợi vỏ tuỷ* và *vỏ nhân* hay *vỏ hành* (fibrae cortico–spinales & corticonucleares/bulbares), đi từ vỏ não xuống các nhân vận động ở tuỷ sống và thân não. Ô trong, nhỏ nhất, chứa *các sợi trán cầu* (fibrae frontopontine) đi từ thuỳ trán xuống các nhân cầu. Ô ngoài gồm *các sợi đỉnh – cầu, chẩm – cầu, và thái dương – cầu* (fibrae parietopontinae, occipito–pontinae, temporopontinae), đi từ các thuỳ đỉnh, chẩm, và thái dương, xuống các nhân cầu, (trước đây vẫn gọi gộp chung là "*bó vỏ cầu, faisceau cortico – protuberantiel*").



Hình 4.14. Sơ đồ cắt ngang trung não (qua cuống đại não và các gò trên).

(Theo Rouviere, Anatomie Humaine, tome II, 1948, Fig. 425. p, 564. Chú thích lại theo TNGPQT. Trong ngoặc đơn là DTGP cũ của Đỗ Xuân Hợp và Rouviere).

1. Gò trên (củ sinh tư trên); 2. Cống não; 3. Nhân thần kinh vận nhãn (III); 4. Nhân đỏ; 5. Chất đen (Liềm đen); 6. Dây thần kinh vận nhãn (III); 7. Các sợi trán cầu (* Bó gối theo nguyên bản của Rouviere nay ở ô số 8); 8. Các sợi vỏ–tuỷ + vỏ–nhân (*Bó tháp*); 9. Các sợi đỉnh–cầu, chẩm–cầu, thái dương – cầu (Bó vỏ cầu); 10. Băng giữa (*Dải Reil giữa*); 11. Dải tuỷ nội đồi; 12. Băng bên (*Dải Reil bên*); 13. Cuống tiểu não trên; 14. Bó dọc sau.

M: Bắt chéo các bó mái hành và mái tuỷ (*Bắt chéo Maynert*). **W**: Bắt chéo các cuống tiểu não trên (*Bắt chéo Wernekink*). **F**: Bắt chéo dải đỏ tuỷ (*Bắt chéo Forel*).

* [Chú thích về TNGP: Tên gọi và vị trí các dải sợi thần kinh đi lên đi xuống, theo TNGPQT hiện đại, có khác so với các tác giả Pháp–Việt cũ:

"***Dải vỏ tuỷ***": trước đây vẫn gọi là "***bó tháp***" (faisceau pyramidal).

"***Dải vỏ nhân***" đi từ vỏ não xuống các nhân vận động các dây thần kinh sọ ở thân não, một

số còn gọi là "**dải vỏ hành**" vì xuống tới hành não thì hết: trước đây DTGP Pháp cũ vẫn gọi là "***bó gối***" (faisceau géniculé) vì đi qua gối của bao trong. Về vị trí ở trung não: theo Rouviere (H.4.14), dải này nằm ở 1/5 trong của trụ não; song theo các tác giả hiện đại, nó lại nằm cùng dải vỏ tuỷ ở 3/5 giữa của trụ não. Trong chú thích các hình, chúng tôi xin sửa lại thống nhất theo T.A. 1997, và theo nội dung GP QT hiện đại].

+ ***Chất đen*** (substantia nigra), (trước đây còn gọi là "locus niger", cố GS Đỗ Xuân Hợp dịch là "***liềm đen***"): là một khối chất xám hình lưỡi liềm, liên quan đến chức năng vận động, nằm ở giới hạn giữa nền và trần trung não, chếch từ rãnh thần kinh vận nhãn đến rãnh bên trung não. Gọi là đen vì màu sẫm, do chất hắc tố melanin chứa trong một số thân tế bào của nó.

– **Trần trung não** (tegmentum mesencephali) cấu tạo phức tạp hơn:

+ Phần sau trần, trong chất xám bao quanh cống não, ở trước, và hai bên đường giữa có các *nhân thần kinh ròng rọc* (IV) (trên thiết đồ qua gò dưới); hay *nhân thần kinh vận nhãn* (III) (trên thiết đồ qua gò trên).

+ Phần trước bên trần, có các dải chất trắng trải từ trong ra ngoài, gồm: *băng giữa* (lemniscus medialis), *dải tuỷ nội đồi* (hay *hệ thống trước bên*, anterolateral system), và *băng bên* (lemniscus lateralis).

+ Phần giữa trần, giữa chất xám quanh cống não và các dải chất trắng ở trước bên là chất lưới. Trong chất lưới:

Phía sau, trước nhân dây III (hay dây IV), có *bó dọc trong* (fasciculus medialis longitudinalis).

Phía trước, trên các thiết đồ qua phần trên trung não, mỗi bên có một *nhân đỏ* (nucleus ruber); đỏ vì được cấp máu phong phú, và trong thân tế bào các nơron có chứa sắc tố sắt. Nhân đỏ nhận các sợi đến từ tiểu não và vỏ đại não, nhiều sợi bắt chéo từ cuống tiểu não trên. Các sợi đi ra từ nhân đỏ bắt chéo đường giữa sang bên đối diện, để đi xuống hành tuỷ và tuỷ sống, tạo nên các *dải đỏ – hành* và *đỏ – tuỷ* (tractus rubro–bulbaris, tractus rubrospinalis), ảnh hưởng đến hoạt động của các nơron vận động các cơ xương.

Phần trung tâm, trên các thiết đồ qua phần dưới trung não, còn có nhiều bó bắt chéo đường giữa với các bó bên đối diện: Trong số đó có *bắt chéo cuống tiểu não trên* (decussatio pedunculorum cerebellarium superiorum), ở dưới mức các nhân đỏ; Bắt chéo của dải mái tuỷ (tractus tectospinalis) là *bắt chéo trần sau* (decussatio tegmentalis dorsalis); và bắt chéo của dải đỏ tuỷ (tractus rubro–spinalis) là *bắt chéo trần trước* (decussatio tegmentalis ventralis).

– **Mái trung não, lá mái** (lamina tecti), hay **lá sinh tư** (lamina quadri–gemina): có các gò (hay củ não sinh tư).

Hai ***gò trên*** (colliculus superior) thuộc đường thị giác; được tạo *bởi nhiều lớp*

vòng chất xám và chất trắng. Ba lớp nông nhận luồng tới từ võng mạc và các vỏ thị giác, và chiếu lên nội đồi. Bốn lớp sâu nhạy cảm với những thay đổi nhìn chăm chú (gaze changes) liên quan đến cử động của mắt, và chiếu lên nội đồi, thân não, và tuỷ sống. Đường đi xuống bắt chéo của chúng tạo nên *các sợi mái – lưới* (fibrae tectoreticulares), *mái – trám* (fibrae tecto–olivares), và một số rất ít *mái – tuỷ* (fibrae tectospinales).

Hai ***gò dưới*** (colliculus inferior) liên quan với đường thính giác; gồm một *nhân trung tâm* lớn ở giữa, bọc xung quanh bởi một *nhân viền sau* nhỏ, và một *nhân ngoài*. Các sợi của băng bên đi vào từ phía trước, cung cấp luồng thính giác tới, rồi gò dưới lại chuyển tới thể gối trong, qua các sợi của cánh tay gò dưới.

5. NÃO THẤT 4 (Ventriculus quartus)

* [Chú thích về TNGP: "***Ventriculus***", giảm thể của "*venter*", áp dụng vào giải phẫu học để chỉ một ổ rỗng hay một buồng nhỏ của một số cơ quan, như: dạ dày, tim, não. Đối với não, cố GS Đỗ Xuân Hợp vẫn dịch "ventriculus cerebri" theo chữ Hán là "***não thất***"; một số cán bộ giảng dạy quen gọi ngược lại là "***thất não***". Nay nên gọi thống nhất theo cùng chữ Hán là "*não thất*", hoặc cùng chữ Việt là "***buồng não***"].

Não thất 4 (IV) là phần phình rộng của ống trung tâm tuỷ ở trám não, nằm giữa hành tuỷ và cầu não ở trước, tiểu não ở sau. Não thất 4 thông ở trên với cống trung não, ở dưới với ống trung tâm tuỷ, và ở giữa qua các lỗ tấm mạch mạc não thất 4, với khoang dưới nhện của hệ thống màng não tuỷ (Hình 4.14).

Não thất 4 hình trám, có thể mô tả một thành trước hay nền, một thành sau hay mái, 4 bờ, và 4 góc:

5.1. Thành trước hay nền não thất 4 (Hình 4.2)

Nền não thất 4 hình trám, còn gọi là ***hố trám*** (fossa rhomboidea), giới hạn ở xung quanh bởi 3 đôi cuống tiểu não trên, giữa, dưới. Trục lớn dài độ 35mm. Nửa trên tương ứng với cầu não – (tam giác cầu của nền não thất 4), nửa dưới với hành tuỷ – (tam giác hành của nền não thất 4). Bề mặt có những chỗ lồi lõm đã tả ở mặt sau hành tuỷ và cầu não, có thể nhắc lại như sau:

Dọc theo trục giữa nền não thất 4 có một *rãnh giữa* (sulcus medianus).

Nằm sát mỗi bên rãnh là một lồi dọc gọi là *lồi trong* (eminentia medialis); phần trên có *gò thần kinh mặt* (colliculus facialis), tương ứng với chỗ lồi lên của nhân thần kinh giạng (VI) vòng qua bởi gối trong thần kinh mặt (VII); phần dưới có *tam giác hạ thiệt* (trigonum hypoglossi), tương ứng với nhân thần kinh XII.

Phía ngoài lồi trong có *rãnh giới hạn* (sulcus limitans), tương ứng với vùng thực vật; hai đầu rãnh nở rộng, tạo thành ***hõm trên*** (fovea superior), và ***hõm dưới*** (fovea inferior). Ở đầu trên ngoài hõm trên có một vùng màu sẫm gọi là *vết lục*

(locus caeruleus) tương ứng với *vị trí nhân lục*. Ở phía trong hõm dưới, ngoài phần dưới tam giác hạ thiệt, có *tam giác lang thang* (trigonum vagale), tương ứng với nhân lưng vận động của thần kinh lang thang (X).

Phần ngoài cùng của nền não thất 4 là *diện tiền đình* (area vestibularis), hình tam giác hơi lồi, tương ứng với các nhân tiền đình.

* [*Chú thích về TNGPQT:* "***Fossa*** và ***fovea***" trước đây vẫn dịch chung là "hố". Nay cần dịch phân biệt "***fossa = hố***", ***"fovea = hõm"*** (Trịnh Văn Minh, Từ điển DTGPQT Việt hoá, Nxb Y học Hà Nội, 1998)].

5.2. Thành sau hay mái não thất 4 (Hình 4.15; 4.16)

Mái não thất 4 gồm có 3 phần; trên, giữa, và dưới.

– Phần trên là ***màn tuỷ trên*** (velum medullare superius) (trước đây còn gọi là *van Vieussens*), được tạo bởi màng não thất (ependyme) phủ bởi một lớp mô thần kinh đệm mỏng. Màn tuỷ trên căng giữa hai cuống tiểu não trên, hình tam giác: Đáy ở dưới liên tiếp với *lưỡi tiểu não* (lingula cerebelli); Đỉnh ở trên, nối với rãnh giữa hai gò dưới trung não bởi một dải nhỏ chất trắng, gọi là *hãm màn tuỷ trên* (frenulum veli medullaris superioris) (trước đây còn gọi là *hãm van Vieussens*). Từ hai bên hãm thoát ra đôi dây *thần kinh ròng rọc* (IV).

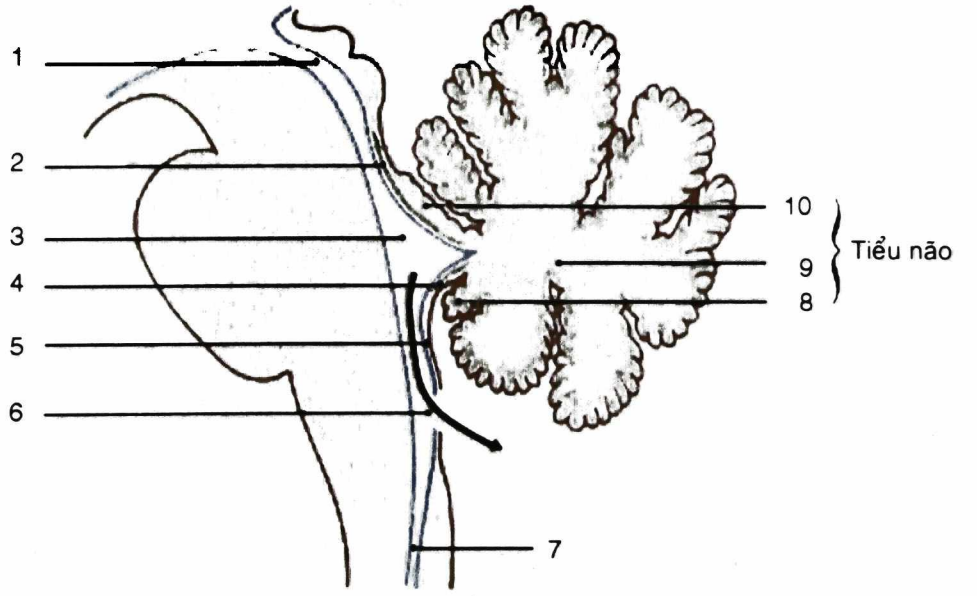

Hình 4.15. Sơ đồ cắt đứng dọc giữa thân não, tiểu não và não thất 4.

Xanh: màng não thất; Đỏ: Màng nuôi và mô mạch mạc; Mũi tên: đường thông nước não tuỷ.
(Theo J. Roland, trong J. Bossy và CS, Anatomie Clinique. Neuroanatomie,1990, Fig. 2, p. 247).

1. Cống não; 2. Màn tuỷ trên; 3. Não thất 4; 4. Màn tuỷ dưới; 5. Tấm mạch mạc não thất 4; 6. Lỗ giữa (Magendie); 7. Ống trung tâm tuỷ; 8. Nút (nodulus) tiểu não; 9. Nhộng (vermis) tiểu não; 10. Lưỡi (lingula) tiểu não.

– Phần giữa là ***ngách não thất 4*** ở mặt trước tiểu não, nằm giữa *lưỡi* tiểu não (lingula) ở trên, *nút* tiểu não (nodulus) ở dưới, và các cuống tiểu não ở hai bên.

– Phần dưới là ***màn tuỷ dưới*** (velum medullare inferius) căng giữa hai cuống tiểu não dưới, hình tam giác, đỉnh ở dưới, đáy ở trên liên tiếp với màng não thất phủ phần trước của *nhộng* tiểu não (vermis). Hai bờ bên dính với hai cuống tiểu não dưới bởi hai vạt mô thần kinh đệm dày lên gọi là *dải sán* (taenia; taenia cinerea).

Màn tuỷ dưới còn được tăng cường bởi *tấm mạch mạc* (tela choroidea), tạo nên bởi hai lá màng nuôi lách vào giữa màng mái và tiểu não; lá trước dính vào màn tuỷ dưới, lá sau liên tiếp với màng nuôi của nhộng tiểu não dưới (nodulus, uvula...).

Kèm theo màn tuỷ dưới còn có hai *đám rối mạch mạc* (plexus choroideus), từ *chốt* (obex) não thất 4 đi lên dọc theo hai bên đường giữa, rồi tách ra hai bên, thoát ra ngoài khoang dưới nhện, tạo thành hai búi mạch mạc nở rộng, được các tác giả Pháp gọi là *sừng phong phú* (corne d'abondance).

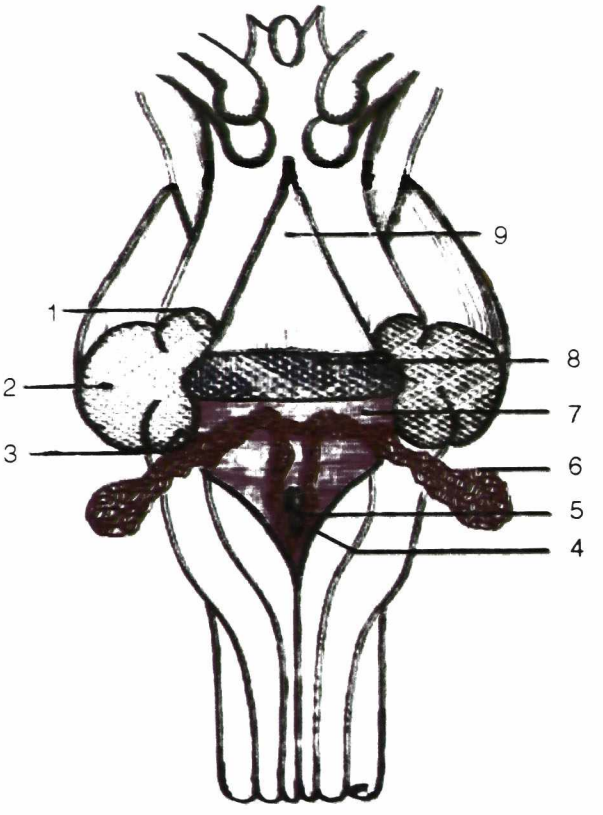

Hình 4.16. Sơ đồ mái não thất 4, nhìn từ sau, đã cắt bỏ tiểu não.

(Theo J. Roland, trong J. Bossy và CS, Anatomie Clinique. Neuroanatomie,1990, Fig. 3, p. 248).

1. Cuống tiểu não trên; 2. Cuống tiểu não giữa; 3. Cuống tiểu não dưới; 4. Lỗ mở giữa (Magendie); 5. Đoạn trong đám rối mạch mạc; 6. Đoạn ngoài đám rối mạch mạc (Sừng phong phú); 7. Tấm mạch mạc và màn tuỷ dưới; 8. Vùng tương ứng với phần giữa mái não thất 4 (đã bị cắt bỏ cùng tiểu não); 9. Màn tuỷ trên.

Màn tuỷ dưới và tấm mạch mạc có ba lỗ thủng thông não thất 4 với các khoang dưới nhện:

+ Một *lỗ mở giữa* (apertura mediana) (trước đây còn gọi là *lỗ Magendie*), khá rộng (4 – 6mm), nằm ở phần thấp nhất của mái, và

+ Hai *lỗ mở bên* (apertura lateralis) (trước đây còn gọi là *lỗ Luschka*), ở hai góc bên của não thất 4. Hai lỗ mở bên là nơi thoát ra của các đám rối mạch mạc bên, nên sự thông thương của nước não tuỷ ở đó còn bị hạn chế, chưa được xác định rõ.

5.3. Các cạnh và các góc não thất 4

Bốn cạnh của não thất 4 tương ứng với chỗ bám của các bờ màng mái vào các cuống tiểu não trên và dưới.

Góc dưới thông với ống trung tâm tuỷ sống, được giới hạn ở phía sau bởi *chốt* (obex) não thất 4.

Góc trên là chỗ thắt hẹp thông với cống trung não.

Hai góc bên tương ứng với hai ngách bên của não thất 4; vòng qua phần trên của thể thừng, và có hai *lỗ mở bên* (apertura lateralis), qua đó thoát ra sừng phong phú của đám rối mạch mạc.

6. CHẤT LƯỚI HAY CẤU TẠO LƯỚI (Formatio reticularis)

* [Chất lưới đã được coi như một phát hiện mới từ giữa thế kỷ trước. Song cho đến nay, nó vẫn còn bí ẩn về nhiều mặt. Ở đây chúng tôi chỉ xin trình bày tóm tắt tổng hợp **chất lưới ở thân não**, (dựa theo S. Gilman và S.W. Newman, Clinical Neuroanatomy and Neurophysiology, 2003, pp. 86–88). Độc giả quan tâm có thể tham khảo thêm chuyên đề mô tả hệ thống hơn chất lưới ở tuỷ sống, ở thân não, và ở gian não, theo J. Bossy và CS, (Anatomie Clinique. Neuro–anatomie, Springer–Verlag, France 1990, pp. 149–157)].

6.1. Cấu tạo

Chất lưới hay ***cấu tạo lưới*** (formatio reticularis) là một cấu tạo phức hợp lẫn lộn giữa chất xám và chất trắng, đan xen như một mạng lưới. Chất lưới có ở suốt dọc trục thần kinh, từ tuỷ sống lên gian não, nhiều nhất ở thân não. Nó không có ở đoan não, song vỏ não có những liên hệ chặt chẽ với cấu tạo lưới.

Cấu tạo lưới chứa một loạt những nhân, tạo thành những trung tâm xám ở suốt dọc **thân não**. Mặc dù có tới 20 nhân được biệt hoá, bởi cấu trúc tế bào, những đường liên hệ và chức năng; chúng đều thuộc hai vùng dọc cơ bản khác nhau về vị trí và chức năng: vùng trong và vùng ngoài.

–Vùng ngoài cấu tạo lưới (the lateral zone of the reticular formation): là vùng ***nhận cảm và tích hợp*** (receptive & integrative).

Vùng ngoài chất lưới chứa đựng nhiều gian nơron (interneurons) có sợi trục

ngắn. Các nơron trung gian đó *hợp nhất các đường liên lạc phản xạ giữa các nhân thần kinh sọ cảm giác và vận động*, và tiếp nhận các *luồng vào* từ các dải thần kinh đi tới *từ tuỷ sống và từ đại não*. Với khả năng đó, vùng ngoài chất lưới có thể coi như phần toả rộng lên trên của khối nơron trung gian ở tuỷ sống.

– **Vùng trong cấu tạo lưới** (the medial zone of the reticular formation): là vùng ***phát sinh các dải đi lên và đi xuống.***

Vùng trong chứa đựng nhiều nơron lớn, với các sợi trục chiếu lan toả rộng. Tập thể các nơron đó nhận thông tin từ các gian nơron của vùng ngoài, và truyền *tới tuỷ sống, tiểu não, nội đồi, và vỏ não,* đặc biệt là *vỏ não thuỳ viền* (limbic lobe cortex). Một số nơron rất lớn có các sợi trục chẽ đôi đi lên và đi xuống tới cả nội đồi và tuỷ sống. Số khác chỉ có một sợi trục đi lên hoặc đi xuống, tuy nhiên vẫn liên thông với nhau trong chất lưới; như vậy cũng góp phần phân phối ảnh hưởng của nó *dọc theo toàn bộ trục thần kinh*.

6.2. Chức năng

Các nhân của cấu tạo lưới hoạt động chủ yếu trong các quá trình *đau*, điều hành *chức năng tạng, tư thế* và *trương lực cơ, cử động mắt*. Các nhân chất lưới cũng góp phần vào *hành vi thức tỉnh* (behavioral arousal) và tham gia vào việc *kiểm soát các chu kỳ thức ngủ*.

6.2.1. Hệ thống lưới hoạt hoá đi lên và sự thức tỉnh

Chất lưới tham gia vào một hệ thống lớn hơn, ***hệ thống lưới hoạt hoá đi lên*** (ascending reticular activating system), trong các quá trình báo động hay ***thức tỉnh*** (arousal). Các nhân đặc hiệu của chất lưới, đa số sử dụng chất acetylcholine làm chất dẫn truyền thần kinh (neurotransmitter), thuộc về hệ thống lưới hoạt hoá đi lên. Thông qua sự dẫn truyền tới các nơron nội đồi–vỏ não tiết glutamat ở trong các *nhân trong lá của nội đồi* (nuclei intralaminar thalami, intralaminar nuclei of thalamus), các nhân chất lưới đó hoạt hoá vỏ não và khởi động hoặc tăng cường sự thức tỉnh.

Các nơron tiết cholin của chất lưới cũng chiếu lên các nhân tiết cholin khác của đại não, trong đó có *nhân nền của Meynert*, rồi đến lượt các nhân này lại kích thích vỏ não. Cuối cùng các nơron tiết monoamin ở thân não cũng góp phần vào sự thức tỉnh bằng cách kích thích trực tiếp vỏ não; bao gồm các nơron tiết dopamin từ *diện trần trước* (ventral tegmental area), tiết noradrenalin từ các *nhân lục* (locus ceruleus), và tiết serotonin từ các ***nhân đường đan*** (nuclei raphes, raphe nuclei). Như vậy có 5 hệ thống dẫn truyền thần kinh khác nhau (glutamatergic, cholinergic, dopaminergic, noradrenergic, và serotonergic) góp phần vào việc kích thích vỏ não trong hành vi thức tỉnh (behavioral arousal).

6.2.2. Các nhóm tế bào tiết serotonin và tiết noradrenanin

Hai nhóm nhân xác định về mặt hoá chất thần kinh ở vùng trung tâm thân não hoạt động như một phần của chất lưới. Đó là *các nhân tiết serotonin* (serotonergic nuclei), nằm dọc theo đường đan giữa của thân não, *các nhóm tế bào tiết noradrenalin* (noradrenergic cell groups), bao gồm *nhân lục* (locus ceruleus) và các nhóm tế bào ở *vùng lưới trong của cầu não và hành tuỷ*. Hai hệ thống tiết monoamin đó bắt nguồn ở thân não, và không ở phần nào khác của hệ thần kinh trung ương.

Tương tự như các nơron khác của vùng trong chất lưới, cả hai loại nơron tiết serotonin và noradrenalin đều cho các sợi trục rất dài. Hơn nữa cả hai nhóm nơron đó đều phân phối các sợi cho tất cả các phần của trục thần kinh, từ đuôi tuỷ sống cho tới vỏ não. Tuy nhiên mỗi nhóm nhân có những điểm chiếu chọn lọc. Ví dụ, trong các nhân tiết serotonin, các nhóm tế bào ở trên cùng gửi các sợi trục lên não, các nhóm ở dưới cùng gửi các sợi trục xuống tuỷ sống, và các nhân ở trung gian tác động lên các nhân thần kinh sọ và tiểu não. Trong các nhân tiết noradrenalin, nhân lục gửi các sợi trục tới các mục tiêu xa ở phía đầu và phía đuôi hệ thần kinh trung ương, cũng như tới thân não và tiểu não. Các tế bào tiết noradrenalin ở cầu não và hành tuỷ có những địa hạt chiếu hạn chế hơn, với ít ảnh hưởng hơn nhiều lên vỏ não.

Những đường chiếu tiết monoamin phục vụ cho nhiều chức năng khác nhau, như điều biến dẫn truyền cảm giác, các tình trạng báo động, và tâm trạng (mood). Trong tất cả các mô mục tiêu của chúng, các chất monoamin đóng một vai trò điều biến, bằng cách tăng thêm hay giảm bớt tính đáp ứng của các nhóm nơron mà chúng chi phối.

6.2.3. Ngủ và thức

Ngủ không phải chỉ đơn giản là không thức tỉnh. Đó là một trạng thái hành vi cốt yếu của đời sống, được gây nên một cách chủ động. Hơn nữa giấc ngủ xảy ra theo chu kỳ có những giai đoạn khác nhau, mỗi giai đoạn bao gồm một dạng đặc biệt những tình trạng sinh lý. Ở người, giấc ngủ có hai giai đoạn: *ngủ sóng chậm* (slow–wave sleep) và *ngủ cử động mắt nhanh* (rapid–eye–movement sleep, REM), khác nhau cơ bản về những mức độ hoạt tính điện não đồ đặc trưng, trương lực cơ xương, trương lực đối giao cảm, và tính dễ đảo ngược (khả năng dễ thức giấc). Mặt khác, cả hai giai đoạn đó của giấc ngủ đều khác với mẫu hình sinh lý của các chức năng ở tình trạng thức.

Có nhiều địa điểm giải phẫu thần kinh điều hoà các dung mạo đặc hiệu của ngủ và thức. Các địa điểm đó nằm trước hết ở nội đồi, ở chất lưới của trung não – cầu não, và ở các nhóm tế bào tiết amin (aminergic) của thân não.

Hoạt tính của các nơron tiết cholin và các nơron phối hợp không tiết cholin ở chất lưới trung não duy trì ***tình trạng thức*** (*waking state*). Các nơron đó chiếu

lên nội đồi, ở đó chúng can thiệp bằng một mẫu hình phá vỡ giấc ngủ sóng chậm bắn vào nội đồi và vỏ não. Mẫu hình phá vỡ giấc ngủ sóng chậm can trở sự dẫn truyền thông tin cảm giác lên vỏ não. Một nhóm nơron tiết histamin ở nội đồi sau cũng trở thành hoạt hoá trong *tình trạng mất ngủ* (*thao thức*) (*wakefulness*).

Nhân lưới cầu trên (nucleus reticularis pontis rostralis), trải từ cầu não đến phần dưới trung não, đảm nhiệm vai trò quan trọng đặc biệt trong cả hai trạng thái ***thức và ngủ cử động mắt nhanh*** (*waking and REM sleep*). Một số nhóm chức năng của các nơron trong nhân đó tương tác với các nơron tiết histamin ở trong nội đồi sau, các nơron tiết serotonin ở đường đan, và các nơron tiết noradrenalin của nhân lục. Tác động tương tác của những nhóm tế bào đó ảnh hưởng đến sự thức và cũng kiểm soát hoạt tính của hệ thống thị giác, những cử động mắt nhanh, và mất trương lực cơ xương, là những đặc trưng của ngủ cử động mắt nhanh. Các nơron tiết acid gamma–aminobutyric ở trong vùng nội đồi trước gây nên ***ngủ sóng chậm*** (*slow – wave sleep*) bằng cách ức chế các nơron tiết histamin của nội đồi sau và các nhóm tế bào ở trong nhân lưới cầu trên, duy trì tình trạng thao thức (wakefulness).

6.3. Tóm tắt chức năng chính (Theo Tortora & Grabowski, 2000, p. 457).

Cấu tạo lưới có cả hai chức năng cảm giác và vận động.

– Chức năng cảm giác chính là *báo động vỏ não về những tín hiệu cảm giác đi vào*. Một phần của cấu tạo lưới, gọi là ***hệ thống lưới hoạt hoá*** (reticular activating system), gồm những sợi đi lên vỏ não, có trách nhiệm ***duy trì trạng thái tỉnh táo*** (consciousness) và ***đánh thức khỏi giấc ngủ***. Các xung động đi vào từ tai, mắt và da là những kích thích hữu hiệu đến hệ thống lưới hoạt hoá. Ví dụ, ta bị tỉnh giấc bởi một tiếng chuông đồng hồ báo thức, một tia chớp ánh sáng, hay một cú véo đau, gây hoạt động hệ thống lưới hoạt hoá, làm thức tỉnh vỏ não.

– Chức năng vận động chính là góp phần ***điều hoà trương lực cơ***.

7. * ÁP DỤNG LÂM SÀNG

Các tổn thương của thân não

* [Đây là phần tham khảo ngoại khoá. Trước khi đọc, xin xem kỹ các phần về "*hình thể trong và cấu tạo của hành, cầu, và trung não*". Để hiểu rõ thêm, xin đối chiếu lại sau khi học các bài 10, 11, 12 (về các đường dẫn truyền thần kinh, và các dây thần kinh sọ), và bài 14 (về cấp máu cho hệ thần kinh trung ương)].

7.1. Nguyên tắc định vị

Thân não chứa đựng một khối sắp xếp nhiều cấu trúc khác nhau. Cho nên tổn thương dù chỉ một phần nhỏ đơn giản cũng thường gây tổn hại đồng thời đến

nhiều cấu trúc. Các tổn thương ở thân não thường tác hại đến các thành phần đi vào hoặc đi ra của các nhân thần kinh sọ; đa số chi phối cho các cấu trúc cùng bên của cơ thể. Hậu quả là tổn thương một bên của thân não thường gây mất chức năng của một hay nhiều ***dây thần kinh sọ*** ở cùng bên. Vậy tổn thương thường ở cùng bên thân não với dây thần kinh sọ có triệu chứng bất thường.

Mức tổn thương theo chiều trên dưới, ở trung não, cầu não hay hành tuỷ, thường có thể xác định được bởi dây thần kinh bị tổn thương. Ví dụ các tổn thương ở trung não ảnh hưởng đến dây thần kinh sọ III, các rối loạn ở cầu não chạm tới dây V, và các tổn thương ở hành tuỷ ảnh hưởng tới dây XII.

Vị trí trong ngoài của bệnh ở thân não có thể xác định được, theo sự hiểu biết về vị trí của ***các dải dọc***. Dải vỏ tuỷ và băng giữa nằm ở các vị trí tương đối nhất quán ở cầu não và hành tuỷ, gần đường giữa và phía nền. Vậy các tổn thương một bên các vùng ở phía trong của thân não thường gây liệt nửa người và mất cảm giác về tư thế và độ rung ở bên đối diện. Ngược lại, các tổn thương một bên ở phía ngoài chừa ra các cấu trúc đó, song lại ảnh hưởng tới dải tuỷ nội đồi và các đường liên hệ với tiểu não. Vậy các tổn thương ở phần ngoài gây mất cảm giác đau và nóng lạnh bên đối diện, và mất điều hoà vận động (ataxia) chi ở cùng bên mà không bị liệt. Mất một phương thức cảm giác (ví dụ đau và nóng lạnh), mà vẫn giữ được các phương thức cảm giác khác, có thể xảy ra với các tổn thương riêng rẽ ở hành tuỷ hay cầu não – (***mất cảm giác phân ly***, dissociated sensory loss).

Ngoài các dây thần kinh sọ và các đường dẫn truyền dọc, thân não còn chứa đựng ***chất lưới***, bao gồm các thành phần tự chủ quan trọng trong kiểm soát hô hấp, huyết áp và các chức năng tiêu hoá, Cấu tạo lưới cũng tham gia vào sự thức tỉnh, tình trạng thao thức mất ngủ, và giấc ngủ. Những *tổn thương lớn* của thân não ảnh hưởng đến cấu tạo lưới ở cả hai bên có thể gây nên *hôn mê* hoặc thậm chí *chết đột tử*. Các đột quỵ do thiếu máu hoặc chảy máu và các chấn thương sọ não trầm trọng là những nguyên nhân chủ đạo của các tổn thương thân não lớn đó.

Các tổn thương thân não là kết quả của nhiều loại quá trình bệnh lý khác nhau, bao gồm xuất huyết, tắc mạch, và đa xơ cứng mạch (multiple sclerosis). Trong xuất huyết hoặc tắc mạch, những địa hạt cấp huyết bởi các nhánh cá thể của các động mạch đốt sống và động mạch nền, có thể bị tổn hại. Những địa hạt đó được giới thiệu ở Hình 4.17.

Nhiều rối loạn lâm sàng gắn với những tổn thương đặc hiệu của thân não đã được gọi theo tên người (eponyms), song trong sử dụng có nhiều sự không thống nhất, nên phần dưới đây chỉ xin giới thiệu một số bệnh thông thường nhất mà thôi.

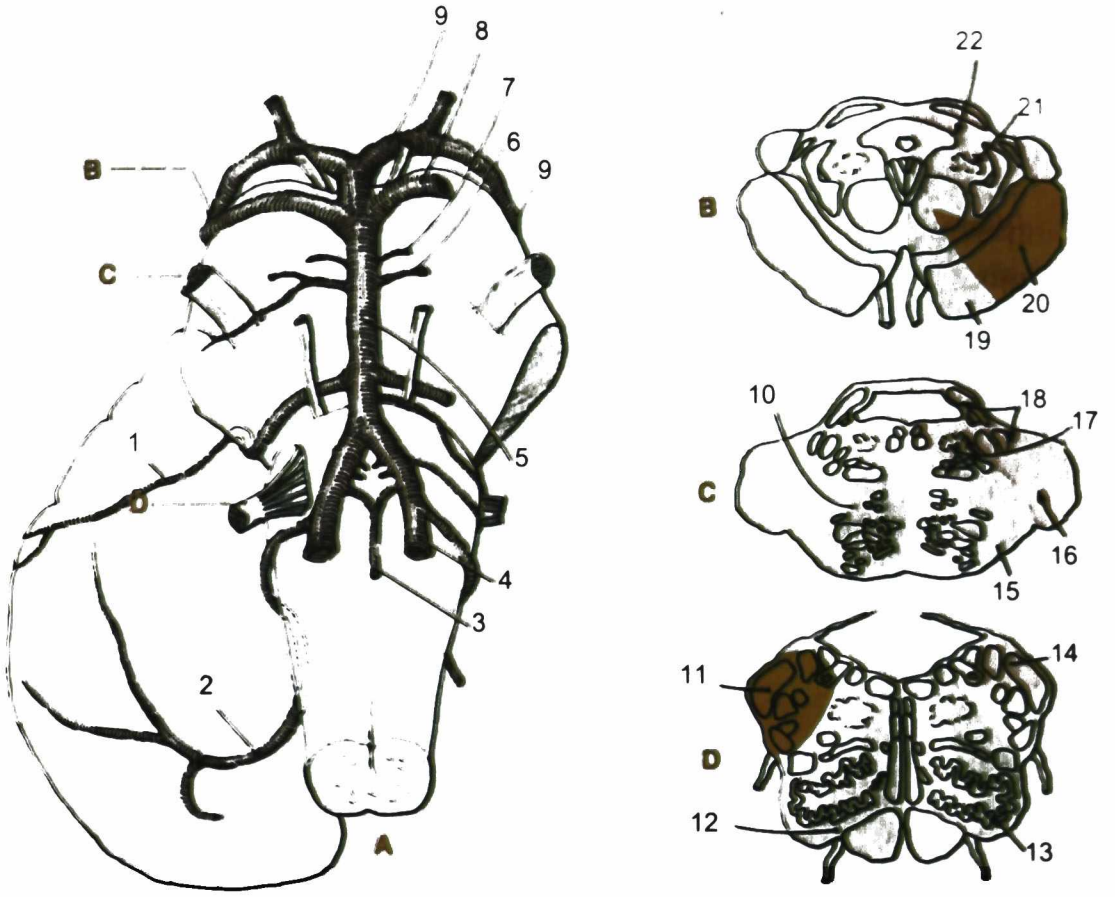

Hình 4.17. Sơ đồ cấp máu cho thân não. Nhìn mặt bụng thân não (A); và nhìn trên các thiết đồ qua 3 mức trung não (B), cầu não (C) và hành tuỷ (D). Ở các hình B, C và D, các địa hạt cấp huyết của các động mạch hay nhánh động mạch cá thể được tô màu và chú thích riêng. Trong một số trường hợp các địa hạt đó có sự chồng chéo lên nhau.

(Theo Gilman & Newman, Ess. of Clinical Neuroanatomy and Neurophysiology, 2003, Fig. 10 –14. p. 95).

Hình A: B, C, D: các mức cắt của các thiết đồ B, C, D; 1. ĐM tiểu não trước dưới; 2. ĐM tiểu não sau dưới; 3. ĐM tuỷ trước; 4. ĐM đốt sống; 5. ĐM nền; 6. ĐM chu vi ngắn (short circumferential A.); 7. ĐM cạnh giữa (paramedian A.); 8. ĐM tiểu não trên; 9. ĐM não sau.

Hình B, C, D: 10. Các nhánh cạnh giữa của ĐM nền; 11. ĐM tiểu não sau dưới; 12. ĐM tuỷ trước; 13. ĐM đốt sống; 14. ĐM tuỷ sau; 15. Các nhánh chu vi ngắn của ĐM nền; 16. ĐM tiểu não trước dưới; 17. Các nhánh chu vi dài của ĐM nền; 18. ĐM tiểu não trên; 19. Các nhánh cạnh giữa của ĐM nền; 20. Các nhánh chu vi ngắn của ĐM nền; 21. ĐM não sau; 22. Các nhánh chu vi dài của ĐM nền.

* [Theo T.A. 1997: Các nhánh bên nhỏ của ĐM nền tách ra ở giữa ĐM tiểu não dưới và ĐM tiểu não trên gồm có: 1) các ĐM cầu não (Aa. pontis), với các nhánh cầu trong, hay cạnh giữa cầu (Rr. Mediales, Paramedian pontine branches), và các nhánh cầu ngoài hay chu vi cầu ngắn (Rr. Laterales, Circumferential pontine branches); và 2) các động mạch trung não (Aa. mesencephalicae). Vậy các nhánh nhỏ gọi tên chi tiết theo vùng ở đây (6, 7, 10, 15, 17, 19, 20, 22) cũng là các nhánh của các ĐM tương ứng kể trên].

7.2. Các tổn thương ở hành tuỷ

7.2.1. Tổn thương khu trong hành tuỷ

Một vài dây thần kinh sọ đi qua gần dải tháp, trước khi thoát ra khỏi thân não. Một tổn thương chạm tới dây thần kinh và dải tháp ở điểm đó làm mất chức

năng dây thần kinh sọ ở bên bị tổn thương và liệt nửa người bên đối diện. Ví dụ, một tổn thương dây thần kinh hạ thiệt phải và dải tháp phải gây liệt các cơ của nửa phải lưỡi và liệt nửa người trái (Hình 4.18, tổn thương 1).

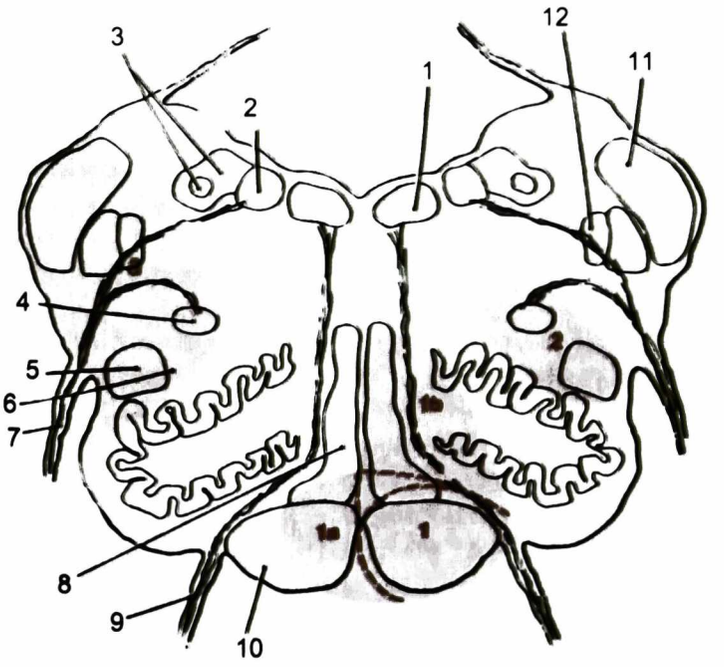

Hình 4.18. Các vị trí tổn thương của hành tuỷ, nhìn trên thiết đồ cắt ngang.

(Một số thực tế hiếm gặp, song được giới thiệu ở đây có tính chất minh hoạ). (Đối chiếu với Hình 4.9.).

(Theo Gilman & Newman, Essentials of Clinical Neuroanatomy and Neurophysiology, 2003, Fig. 13–1. p, 112).

(1) Tổn thương ảnh hưởng tới dây thần kinh hạ thiệt phải và tháp phải; (1a) Tổn thương lan toả sang dải tháp trái; (1b) Tổn thương lan toả tới băng giữa phải.

(2) Tổn thương ảnh hưởng đến nhân hoài nghi và dải tuỷ nội đồi.

(3) Tổn thương phần sau bên hành tuỷ, bao gồm cuống tiểu não dưới, dải và nhân tuỷ thần kinh sinh ba, dải tuỷ nội đồi, nhân hoài nghi, các nhân tiền đình (không vẽ), các đường giao cảm đi xuống, và các sợi đi ra của dây thần kinh lang thang.

1. Nhân TK hạ thiệt; 2. Nhân lưng vận động TK lang thang; 3. Nhân và dải đơn độc; 4. Nhân hoài nghi; 5. Dải tuỷ nội đồi; 6. Các sợi giao cảm đi xuống; 7. Dây TK lang thang; 8. Băng trong; 9. Dây TK hạ thiệt; 10. Dải vỏ tuỷ (Dải tháp); 11. Cuống tiểu não dưới; 12. Nhân và dải tuỷ TK sinh ba.

Liệt tay chân bên đối diện tổn thương, bởi vì dải tháp bắt chéo sang trái khi đi xuống dưới mức bị tổn thương, ở chỗ tiếp nối giữa hành tuỷ và đoạn cổ tuỷ sống. Các cơ mặt không bị ảnh hưởng, vì tổn thương ở dưới nơi các sợi vỏ nhân đi vào nhân thần kinh mặt. Khi tổn thương cấp tính, như do tắc mạch, tay chân bị liệt nhẹ giảm trương lực (hypotonic paresis), hay liệt mềm (paralysis), yếu, giảm đối kháng với cử động thụ động, giảm các phản xạ gân sâu, mất các phản xạ nông, và không đáp ứng với kích thích gan chân. Trong 4 – 8 tuần sau tổn thương cấp tính, hoặc trước đó đã có một tổn thương mạn tính, tay và chân bị liệt co cứng

(spastic paralysis), yếu, đối kháng "kiểu dao díp" với cử động thụ động, tăng phản xạ, mất các phản xạ nông, và đáp ứng duỗi gan chân (Babinski). Lưỡi bị lệch sang bên phải khi lè ra, và nửa trái lưỡi bị teo dần.

Sự lan toả của tổn thương qua đường giữa làm tổn hại đến tháp trái và gây liệt nửa người phải (Hình14.18, 1a). Ở một số bệnh nhân, bệnh của động mạch tuỷ sống trước cấp máu cho vùng đó của hành tuỷ, gây nên những triệu chứng tái phát, với hồi phục chức năng giữa các cơn cấp phát (Hình 14.17). Nếu các tổn thương 1 và 1a ở hình 14.18 xảy ra tạm thời ở những thời điểm khác nhau, kết quả sẽ gây nên ***liệt nửa người luân hồi*** (*alternating hemiplegia*). (Liệt nửa người luân hồi cũng xảy ra do thiếu máu phần nền cầu não). Nếu tổn thương đó lan toả ra sau, nó sẽ ảnh hưởng đến băng giữa phải, gây suy giảm cảm giác về tư thế, cảm giác rung, và xúc giác phân biệt (Hình 4.17, 1b). Vì băng giữa bắt chéo đường giữa phần dưới hành tuỷ ở dưới mức đó, rối loạn cảm giác xảy ra ở bên đối diện (= bên trái) cơ thể.

7.2.2. Tổn thương khu ngoài hành tuỷ

Một tổn thương nhỏ ở phần ngoài chất lưới hành tuỷ có thể đồng thời chạm tới nhân hoài nghi và dải tuỷ nội đồi bên (hay hệ thống trước bên) (Hình 4.18, tổn thương b). Tổn thương ở bên phải gây mất cảm giác đau và nóng lạnh ở bên trái cơ thể, trừ ở mặt. Mất cảm giác ở bên đối diện bởi vì các sợi của dải tuỷ nội đồi bên bắt chéo đường giữa ở gần nguyên uỷ của chúng. Tổn hại nhân hoài nghi gây liệt các cơ vận động theo ý muốn ở hầu và thanh quản chi phối bởi dây thần kinh thiệt hầu, dây lang thang và dây thần kinh phụ bên phải. Liệt các cơ ở nửa phải khẩu cái mềm gây khó nuốt và khó phát âm; khẩu cái và nho con khẩu cái (lưỡi gà) bị kéo lệch sang bên không liệt. Mất chức năng dây thanh âm phải gây khó phát âm (dysphonia), với giọng khàn khàn.

7.2.3. Tổn thương khu sau ngoài hành tuỷ trên (Hội chứng Wallenberg)

Động mạch tiểu não sau dưới, một nhánh của động mạch đốt sống, cấp huyết cho phần sau ngoài của hành tuỷ và mặt dưới nhộng tiểu não (xem Hình 4.17). Mất chức năng khu sau ngoài của phần trên hành tuỷ thường do tắc động mạch đốt sống dẫn đến ***huyết khối*** các nhánh nhỏ đi vào hoặc ***động mạch tiểu não sau dưới*** (Hội chứng Wallenberg). Tổn thương hành tuỷ do tắc các nhánh nhỏ đi vào hành tuỷ (small penetrating branches) có thể xảy ra không ảnh hưởng đến tiểu não; hay tổn thương tiểu não do tắc động mạch tiểu não sau dưới có thể xảy ra không ảnh hưởng đến hành tuỷ. Như vậy, những hiện tượng lâm sàng của tắc động mạch đốt sống có rất nhiều biến đổi. ***Xơ vữa động mạch*** (dày thành động mạch có lắng đọng mỡ) hay ***nứt tách do chấn thương*** (thoát máu lớp trong động mạch) của động mạch đốt sống là những nguyên nhân thông thường nhất. Tổn thương hành tuỷ ảnh hưởng đến cuống tiểu não dưới, dải và nhân tuỷ sống

của dây thần kinh sinh ba, dải tuỷ nội đồi, nhân hoài nghi, các đường giao cảm đi xuống, và các sợi thoát ra của thần kinh lang thang (Hình 4.18, tổn thương 3). Các tổn thương đó cũng thường ảnh hưởng đến các nhân tiền đình. Mất chức năng của các sợi tuỷ tiểu não ở trong cuống tiểu não dưới gây nên mất điều hoà vận động tiểu não (cerebellar ataxia) và giảm trương lực (hypotonia) (nghĩa là giảm sức đối kháng với cử động thụ động) của các chi cùng bên tổn thương.

Tổn thương dải tuỷ sống của dây thần kinh sinh ba gây mất cảm giác đau và nóng lạnh ở mặt cùng bên, và mất phản xạ chớp mắt sau kích thích giác mạc cùng bên. Trái lại, tổn thương dải tuỷ nội đồi bên dẫn tới mất cảm giác đau và nóng lạnh ở các chi và thân mình bên đối diện với tổn thương. Tổn thương các nhân tiền đình gây rung giật nhãn cầu (nystagmus). Tổn thương các đường giao cảm đi xuống gây nên hội chứng Horner cùng bên, với co đồng tử, xa mi (ptosis) (nghĩa là khép một phần mi trên), lõm mắt (enophtalmos), và mất tiết mồ hôi ở nửa mặt cùng bên. Mất chức năng nhân hoài nghi hoặc các sợi ngoại vi của các dây thần kinh sọ IX, X, và XI gây nên liệt khẩu cái mềm, hầu và thanh quản cùng bên, với khó nuốt và khó phát âm.

7.3. Các tổn thương ở cầu não

7.3.1. Tổn thương khu trong phần dưới cầu não

Tổn thương các sợi thoát ra của dây thần kinh giạng (VI) phải và dải vỏ tuỷ phải gây nên liệt dây thần kinh giạng cùng bên và liệt nửa người bên đối diện. (Hình 4.19, tổn thương 1). Liệt thần kinh giạng phải dẫn tới lệch nhãn cầu phải vào trong, do cơ thẳng ngoài bị liệt và sức kéo dồn vào cơ thẳng trong. Ngay sau tổn thương, các chi bị liệt nhược trương, giảm đối kháng với cử động thụ động, giảm các phản xạ gân sâu, đáp ứng gấp hoặc không rõ khi kích thích gan chân. Ở bệnh nhân tổn thương mạn tính, các chi bị liệt trở nên ưu trương, với co cứng, tăng phản xạ, và đáp ứng duỗi gan chân (Babinski).

Các tổn thương ở phần này của thân não thường lan khá xa ra ngoài, để ảnh hưởng tới các sợi của dây thần kinh mặt, do đó gây nên liệt mặt kiểu ngoại biên. Mất chức năng thần kinh giạng và thần kinh mặt cùng bên, kèm theo liệt nửa người bên đối diện, được gọi là ***Hội chứng Millard Gubler*** (Hình 4.19, tổn thương 1a).

Một tổn thương khu trong lan toả ra sau vào trần cầu não bao gồm cả băng giữa phải, chất lưới cầu cạnh giữa, và bó dọc trong (Hình 4.19, tổn thương 1b). Gián đoạn các sợi của băng giữa phải gây mất cảm giác về tư thế, độ rung, và xúc giác phân biệt ở bên trái cơ thể. Tổn thương các nơron phụ trách phối hợp nhìn chăm chú về một bên ở bên phải chất lưới cạnh giữa cầu não, sẽ làm mất khả năng quay mắt theo ý muốn về bên phải, và gây liệt nhìn chăm chú về bên phải. Mắt thường bị trương lực kéo sang trái do ảnh hưởng trội của cấu tạo lưới cạnh

giữa cầu não bên (trái) không bị bệnh, song đó chỉ là một hậu quả tạm thời. (Các đường kiểm soát vận động mắt sẽ được mô tả ở một bài riêng). Phối hợp các triệu chứng gây nên bởi tổn thương đó được gọi là ***Hội chứng Foville***.

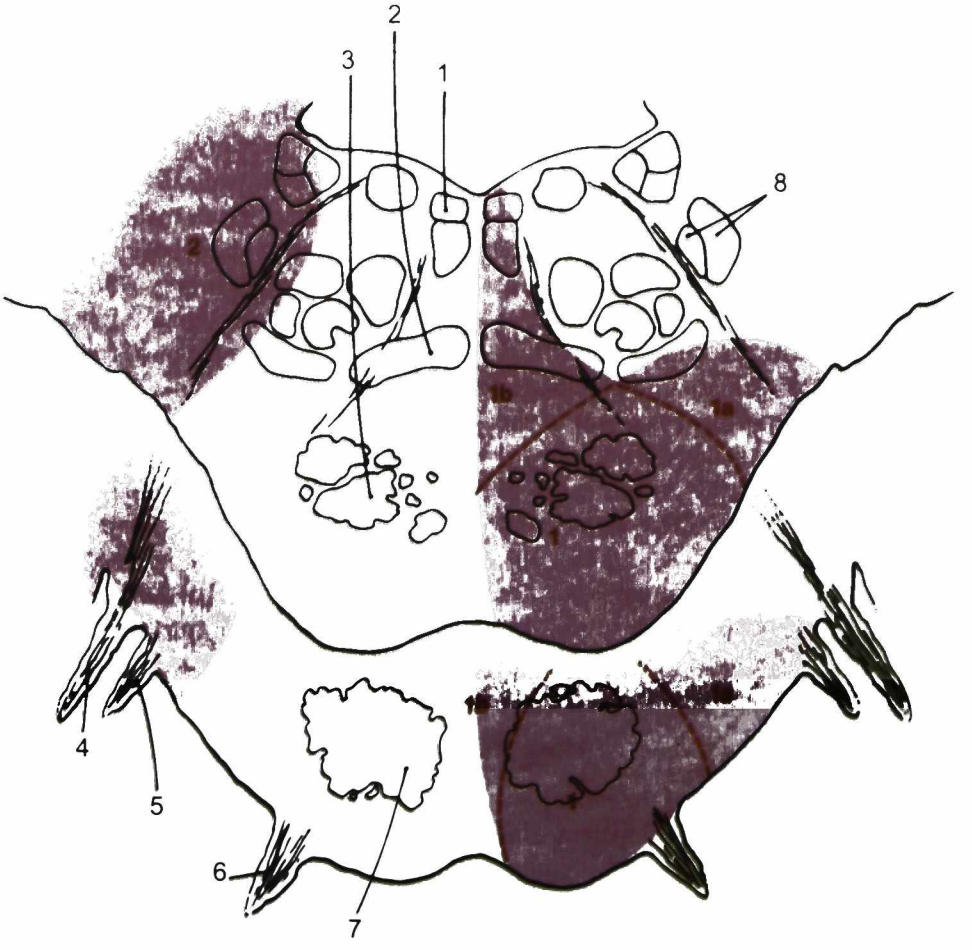

Hình 4.19. Các vị trí tổn thương của phần dưới cầu não, nhìn trên một thiết đồ cắt ngang.

(Theo Gilman & Newman, Essentials of Clinical Neuroanatomy and Neurophysiology. 2003, Fig.13–2. p. 114).

(1) Tổn thương dải vỏ–tuỷ phải và các sợi thoát ra của dây thần kinh giạng phải; (1a) Tổn thương lan toả tới dây thần kinh mặt; (1b) Tổn thương lan toả tới trần cầu não, bao gồm cả băng giữa và bó dọc trong phải.

(2) Vùng bị tổn thương do một u ở góc cầu–tiểu não. (Đối chiếu với Hình 4.11 để nhận định thêm về vị trí tương đối các cấu trúc bên trong).

1. Bó dọc trong; 2. Băng giữa (hay Băng trong); 3. Các sợi vỏ–tuỷ và vỏ nhân; 4. Dây thần kinh tiền đình ốc tai (VIII); 5. Dây thần kinh mặt (VII); 6. Dây thần kinh giạng (VI); 7. Dải vỏ–tuỷ; 8. Nhân và dải tuỷ TK sinh ba.

Tổn thương bó dọc sau hai bên gây nên ***liệt mắt liên nhân*** (*internuclear ophtalmoplegia*), một rối loạn thường gặp trong xơ cứng đa mạch (multiple sclerosis). Khi cố nhìn chăm chú về một bên, mắt khép (nghĩa là cử động về phía mũi) không quay được về phía đường giữa, còn mắt giạng (nghĩa là cử động về

phía xa mũi) quay ra ngoài được đầy đủ, nhưng rung giật nhãn cầu thô bạo. Nhìn chăm chú về phía đối diện cũng gây hiện tượng như vậy. Mặc dù mất khả năng khép khi nhìn chăm chú về một bên, nhìn quy tụ thường vẫn không bị ảnh hưởng. Tổn thương bó dọc trong một bên gây mất khép mắt về bên bị tổn thương và rung giật nhãn cầu mắt bên đối diện (giạng). Mắt không khép được khi nhìn chăm chú về một bên vẫn có thể khép được khi nhìn quy tụ, là một hiện tượng chứng minh rằng việc mất khả năng khép là do một bất thường ở trên nhân (nghĩa là một bất thường của các cấu trúc thần kinh ở mức cao hơn các nhân thần kinh vận động ở thấp). Liệt mắt liên nhân một bên thường xảy ra do bệnh mạch máu của thân não, song cũng có thể do xơ cứng đa mạch, hay hiếm gặp, do một u (u thần kinh đệm, glioma).

Các tổn thương phần sau bên cầu não làm tổn hại đến chức năng của các dây thần kinh V và VII cùng bên, và gây nên rung giật nhãn cầu và mất điều hoà vận động chi. Mất cảm giác đau và nóng lạnh bên đối diện xảy ra do tổn thương chạm tới dải tuỷ nội đồi. Các tổn thương ở vùng đó thường là kết quả của ***tắc động mạch tiểu não trước dưới***. Điếc cùng bên cũng có thể xảy ra do đông tắc thứ phát động mạch tai trong (internal auditory artery), tách ra từ động mạch tiểu não trước dưới.

7.3.2. Tổn thương góc cầu – tiểu não

Các ***u thần kinh thính giác*** (acoustic neuroma) là những u chậm phát triển, xuất phát từ các tế bào Schwann ở bao dây thần kinh VIII gần thân não. Trong khi tăng lên về kích thước, u chèn ép lên vùng ngoài của phần sau cầu não gần góc cầu tiểu não (Hình 4.19, tổn thương 2). Triệu chứng ban đầu gồm điếc một bên tăng dần, do tổn thương tăng dần dây thần kinh VIII. Thử nghiệm lâm sàng ở giai đoạn sớm cho thấy giảm sức nghe ở bên có u, rung giật ngang nhãn cầu tự phát, và không đáp ứng với kích thích mê đạo (tiền đình) tự nhiên ở bên bị bệnh. Rung giật ngang nhãn cầu tự phát là do luồng vào hệ thần kinh trung ương mất cân đối từ bộ máy tiền đình ở mỗi bên đầu. Kích thích mê đạo tự nhiên có thể gây ra bởi các kích thích nhiệt hoặc quay. Ở người bình thường, tưới ống tai ngoài bằng nước lạnh hay nước ấm gây nên rung giật nhãn cầu, một biểu hiện chứng tỏ chức năng mê đạo bình thường. Quay bệnh nhân trên một chiếc ghế đặc biệt cũng có thể sử dụng để gây rung giật nhãn cầu. Tổn thương dây thần kinh VIII do một u thần kinh thính giác ngăn cản rung giật nhãn cầu xuất hiện với các kiểu kích thích tự nhiên đó. Sau đó trong quá trình bệnh, thất điều vận động tiểu não xuất hiện ở bên tổn thương, do chèn ép các cuống tiểu não. Nếu u trở nên cực lớn, tổn hại đến dải tuỷ và nhân tuỷ thần kinh sinh ba có thể xảy ra, do đó làm mất phản xạ giác mạc, và làm giảm cảm giác đau và nóng lạnh ở mặt bên bị tổn thương. Liệt mặt kiểu ngoại biên ở bên bị tổn thương cũng có thể xảy ra do tổn hại đến các sợi của dây thần kinh VII. Nếu được phát hiện kịp thời, các u thần kinh thính

giác và các u khác ở góc cầu–tiểu não, như các u màng não, thường có thể cắt bỏ bằng phẫu thuật, và chức năng thần kinh có thể được hồi phục đầy đủ.

7.3.3. Tổn thương vùng giữa cầu não

Một tổn thương lớn ở phần giữa nền cầu não bên phải có thể ảnh hưởng đến dải vỏ-tuỷ phải và các sợi thoát ra của dây thần kinh sinh ba phải, gây nên liệt thần kinh V cùng bên và liệt nửa người bên đối diện (Hình 4.20, tổn thương 1).

Tổn hại các sợi vận động của dây V dẫn đến liệt các cơ của hàm bên phải, làm hàm lệch sang phải và há mồm. Tổn hại các sợi cảm giác của dây V gây mất cảm giác nửa phải mặt và miệng, với mất phản xạ giác mạc khi mắt phải bị kích thích. Ở bệnh nhân bị tổn thương cấp tính các chi bị liệt nhược trương, và ở tổn thương mạn tính, các chi trở thành ưu trương với tăng phản xạ và đáp ứng duỗi gan chân.

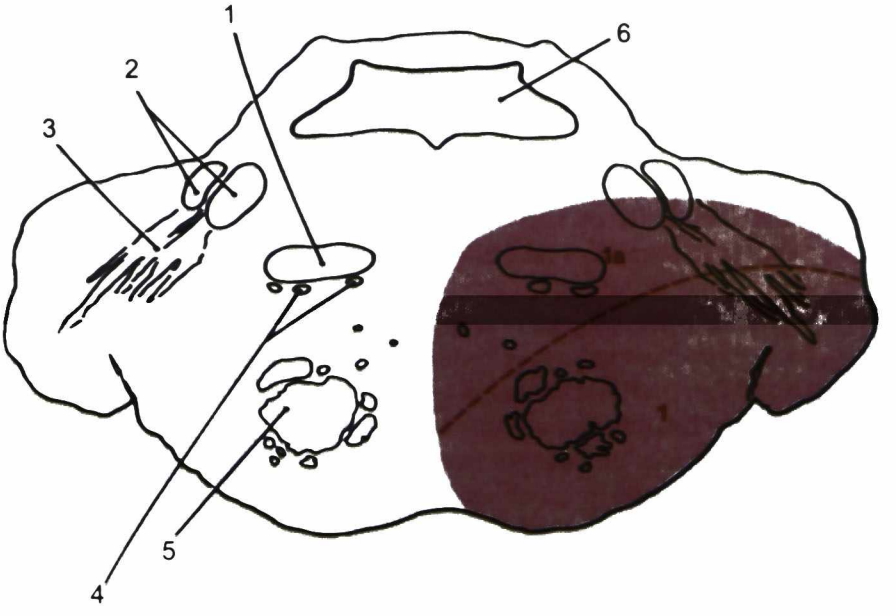

Hình 4.20. Các vị trí tổn thương ở vùng giữa cầu não, nhìn trên một thiết đồ cắt ngang

(Theo Gilman & Newman, Essentials of Clinical Neuroanatomy and Neurophysiology. 2003, Fig.13–3. p. 116).

(1) Một tổn thương ảnh hưởng đến dải vỏ–tuỷ phải và các sợi thoát ra của dây thần kinh sinh ba phải; **(1a)** Tổn thương lan toả xâm lấn tới băng giữa và các sợi lạc chỗ của dải vỏ nhân.

1. Băng giữa; 2. Nhân cảm giác chính và nhân vận động dây V; 3. Rễ thần kinh sinh ba; 4. Các sợi vỏ–nhân lạc chỗ; 5. Các sợi vỏ–tuỷ và vỏ–nhân; 6. Não thất 4.

Một tổn thương ở cùng vùng lan toả xa hơn về phía sau vào trần cầu, phá huỷ băng giữa; và gây nên mất cảm giác về tư thế, cảm giác rung và xúc giác phân biệt ở bên trái cơ thể. Tổn thương lan rộng tới dải tuỷ–nội đồi gây mất cảm giác đau và nóng lạnh ở bên đối diện cơ thể. **Tổn thương ở vị trí đó cũng làm gián đoạn một số các sợi lạc chỗ *không bắt chéo* của các dải vỏ nhân và vỏ–mái, đã tách ra từ các dải vỏ–tuỷ, và nằm gần băng giữa ở vùng đó (Hình 4.20, tổn thương 1a). Ngoài các chi trái, các cơ nông ở phần dưới bên trái mặt cũng bị liệt. Tổn thương**

phần giữa cầu não cũng huỷ hoại các đường chiếu của cấu tạo lưới cạnh giữa cầu não, trước khi chúng bắt chéo, và như vậy làm gián đoạn đường từ thuỳ trán phải điều khiển quay mắt sang trái theo ý muốn. Điều đó gây liệt nhìn chăm chú sang trái và mắt bị trương lực kéo lệch sang phải. Chấn thương trực tiếp cấu tạo lưới cạnh giữa cầu não gây liệt quay mắt phối hợp sang bên bị tổn thương và mắt bị trương lực kéo lệch sang bên đối diện. Khi liệt nửa người đi kèm các triệu chứng đó, các chi bị liệt ở bên đối diện với tổn thương. Vậy bệnh nhân "nhìn về phía liệt nửa người".

7.4. Các tổn thương ở trung não

7.4.1. Tổn thương phần trong nền trung não (Hội chứng Weber)

Một tổn thương ở trụ não hay cuống đại não phải, và dây thần kinh vận nhãn phải thường gây nên liệt nửa người trái, ảnh hưởng đến mặt, tay, chân phối hợp với sụp mi hoàn toàn, và lác ngoài mắt phải (Hình 4.21, tổn thương 1).

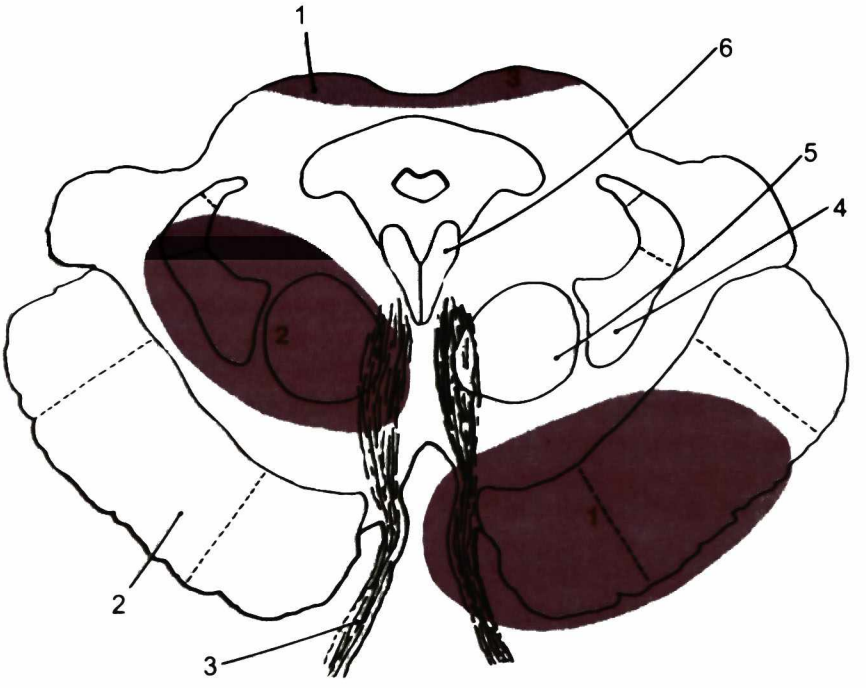

Hình 4.21. Các vị trí tổn thương của trung não, nhìn trên một thiết đồ cắt ngang.

(Theo Gilman & Newman, Essentials of Clinical Neuroanatomy and Neurophysiology, 2003, Fig.13–4. p. 117).

(1) Tổn thương trụ não hay cuống đại não phải và dây thần kinh vận nhãn phải. Tổn thương lan về phía sau sẽ ảnh hưởng tới các sợi vỏ nhân (hay vỏ–hành) lạc chỗ.

(2) Tổn thương trần trung não ảnh hưởng tới dây thần kinh vận nhãn, băng giữa, nhân đỏ, và các sợi của cuống tiểu não trên.

(3) Tổn thương các gò trên (củ não sinh tư trên). (So sánh với Hình 4.13; 4.14).

1. Gò trên; 2. Dải vỏ tuỷ; 3. Dây thần kinh vận nhãn III; 4. Băng giữa; 5. Nhân đỏ; 6. Nhân TK vận nhãn.

Lác ngoài là do tác động không đối kháng của dây thần kinh VI, và sụp mi (nhắm mắt) ở bên phải là do liệt cơ nâng mi trên. Các biểu hiện phụ thêm gồm: mất khả năng nâng mi trên phải, giãn đồng tử phải, mất khép mắt vào đường giữa, và mất cử động đưa lên đưa xuống của mắt. Đồng tử phải giãn do gián đoạn các sợi đối giao cảm ở trong dây thần kinh III. Sự phối hợp liệt một bên thần kinh vận nhãn và liệt nửa người bên đối diện được gọi là ***Hội chứng Weber***. Trong một số trường hợp, dải vỏ–nhân có thể không bị ảnh hưởng, bởi vì nhiều sợi của nó tách ra khỏi dải vỏ–tuỷ ở mức đó và chuyển tới một vị trí ở sau hơn khi tiếp tục đi xuống. Tuy nhiên nếu tổn thương lan toả ra sau, nó có thể chạm tới đa số các sợi đó và có thể gây nên yếu mặt. Hội chứng Weber thường do tắc hoặc phình động mạch nền.

7.4.2. Tổn thương trần trung não (Hội chứng Benedikt)

Một tổn thương ở trần trung não ảnh hưởng tới các sợi của dây thần kinh vận nhãn, băng giữa, nhân đỏ, và các sợi của cuống tiểu não trên, đi qua vòng quanh nhân đỏ ở vùng đó (Hình 4.21, tổn thương 2). Một tổn thương ở bên trái gây nên mất chức năng của dây thần kinh vận nhãn trái, dẫn đến liệt cử động mắt trái với sụp mi và giãn đồng tử. Bị giạng do trương lực, mắt chỉ có thể khép ở vị trí trung bình, và không thể cử động theo hướng thẳng đứng. Vì băng giữa trái và các sợi sinh ba–nội đồi đã hợp với dải tuỷ–nội đồi trái ở mức đó, nửa bên phải của cơ thể kể cả mặt bị mất cảm giác xúc giác, cơ, khớp, cảm giác rung, đau và nóng lạnh, do tổn thương các dải cảm giác đi lên. Tổn thương ảnh hưởng tới nhân đỏ và cuống tiểu não trên có chứa các sợi đi ra từ bán cầu tiểu não phải, gây nên thất điều vận động và cử động không chủ ý (múa giật, choreic) tay và chân phải. Các dải vỏ–nhân và vỏ–tuỷ không bị ảnh hưởng, do đó không liệt nửa người. Sự phối hợp liệt dây thần kinh III với mất cảm giác bên đối diện, thất điều vận động và cử động không chủ ý được gọi là ***Hội chứng Benedikt***.

7.4.3. Tổn thương mái trung não (Hội chứng Parinaud)

Tổn thương vùng xung quanh gò trên (Hình 4.21 tổn thương 3) gây liệt kết hợp nhìn chăm chú lên trên, một rối loạn được gọi là ***hội chứng Parinaud***. Mắt nhìn chăm chú lên trên có thể kèm theo những bất thường về đồng tử. Đồng tử có thể bị cố định và không phản ứng với một kích thích nào, hoặc có thể phản ứng với nhìn cố định gần nhưng không phản ứng với ánh sáng. Rối loạn đó thường do kết quả của ***các u tuyến tùng*** chèn ép vào các vùng mái và trước mái của trung não.

7.5. Các tổn thương thân não gây hôn mê và hội chứng "khép kín" ("Locked–in" Syndrome)

Các tổn thương hai bên làm tổn hại một khối lượng cơ bản cấu tạo lưới ở phần trên cầu não và trung não sẽ dẫn đến ***hôn mê***, là một tình trạng không đáp ứng (unresponsiveness).

Các tổn thương hai bên bụng cầu não thường do *tắc động mạch nền*, có thể làm gián đoạn hoàn toàn các dải vỏ–nhân và vỏ–tuỷ. Kết quả là bệnh nhân bị liệt hoàn toàn và không thể nói được, nhưng vẫn tỉnh táo. Bệnh nhân thường có thể mở mắt và có thể cử động mắt nhẹ theo chiều thẳng đứng, do phần lưng của trung não còn lành, bao gồm *nhân kẽ trên* (rostral interstitial nucleus) của bó dọc trong và các đường chiếu của nó đến mép sau và *nhân kẽ của Cajal*. Có thể thiết lập thông tin bằng cách yêu cầu bệnh nhân cử động mắt theo hiệu lệnh. Điều đó cho thấy bệnh nhân hoàn toàn bất động, hay "*khép kín*", song không hôn mê.

Hội chứng khép kín (locked–in syndrome) cũng có thể do kết quả của ***tiêu myelin trung tâm cầu não*** (central pontine myelinolysis), một rối loạn thấy ở các giai đoạn muộn của nghiện rượu mạn tính và ở một số bệnh mạn tính nặng khác nhau. Rối loạn thường gặp ở những bệnh nhân đến các phòng cấp cứu với tình trạng mất nước trầm trọng. Điều trị bằng thay thế nước và điện giải cấp tốc dẫn tới tiêu myelin trung tâm cầu não.

5. TIỂU NÃO

(Cerebellum)

* [Về phôi thai học, tiểu não thường được gắn liền với trám não (rhombencephalon), gồm hành tuỷ, cầu não và tiểu não. Song về vị trí, hình thể, và cấu tạo: hành tuỷ, cầu não và trung não hợp thành một trục liên tiếp ở trước gọi là *thân não*; còn tiểu não tạo thành một khối riêng ở sau, so sánh với đại não; cho nên ở đây chúng tôi xin tạm tách ra thành một bài riêng].

1. ĐẠI CƯƠNG

– **Định nghĩa, vị trí, liên quan.** Tiểu não là phần lớn thứ hai của não bộ, nằm ở sau thân não, dưới đại não, và chiếm phần dưới sau của hộp sọ. Phía trước tiểu não dính với thân não bởi ba đôi cuống tiểu não (trên, giữa và dưới). Mặt trên tiểu não được đậy bởi một chẽ của màng não cứng, gọi là *lều tiểu não* (tentorium cerebelli), ngăn cách tiểu não với phần sau mặt dưới đại não.

– **Chức năng.** Tiểu não nhận luồng vào từ nhiều phần của hệ thần kinh và ảnh hưởng đến thực hành vận động qua các đường liên hệ với nội đồi và với vỏ não vận động. Nó *kiểm soát và phối hợp mọi cử động đơn giản và phức tạp; điều hoà tư thế và thăng bằng khi đi và khi chạy; thực hiện các động tác tiếp diễn, nhịp nhàng, v.v...*

Nhờ nó mà các hoạt động cơ bắp có thể thực hiện được mọi kỹ năng, từ việc bắt bóng đến nhảy múa, khiêu vũ; phối hợp tư thế và giữ thăng bằng trong đi đứng, chạy nhảy; thực hiện các động tác liên tiếp trong ăn, mặc, viết; thực hiện nhanh nhẹn các động tác lặp lại và các động tác nhịp nhàng; kiểm soát một số tính năng cử động, như chiều hướng, tốc độ và tăng tốc. Các cử động theo ý muốn vẫn có thể hoạt động không có tiểu não; song sẽ thiếu chính xác, vụng về, mất tổ chức.

Ngoài tác dụng vận động, tiểu não còn tham gia vào một số chức năng nhận thức đặc hiệu. Tổn thương tiểu não sẽ gây nên những rối loạn về chức năng thực hành vận động, nhận biết không gian, các dung mạo nhân cách (aspects of personality), và thực hành ngôn ngữ (linguistic performance).

– ***Sự phát triển*** của tiểu não liên quan với đời sống vận động của động vật. Ở loài bò sát cấp thấp, tiểu não không phát triển; ở loài có vú, tiểu não phát triển nhiều hơn; ở người, tiểu não rất phát triển.

2. HÌNH THỂ NGOÀI

Nói chung tiểu não có một phần hẹp ở giữa, gọi là *nhộng tiểu não* (vermis cerebelli) và hai *bán cầu tiểu não* (hemispheria cerebelli) ở hai bên. Tiểu não rộng 10cm chiều ngang, 6cm trước sau; cao 5cm, dày ở trước và ở giữa, thu hẹp dần về phía sau và sang hai bên. Xung quanh có một *khe năm ngang* (fissura horizontalis), chia 2 phần trên dưới. Vậy tiểu não có thể mô tả 3 mặt: trên, dưới, và trước.

2.1. Mặt trên (Hình 5.1): có một phần lồi hẹp ở giữa là *mặt trên nhộng tiểu não* và hai phần toả rộng ở hai bên là mặt trên hai *bán cầu tiểu não*. Bờ chu vi ở trước có *khuyết trước giữa* rộng ôm lấy mặt sau trung não; và ở sau *khuyết sau giữa* hẹp, đáy tương ứng với phần sau của nhộng tiểu não.

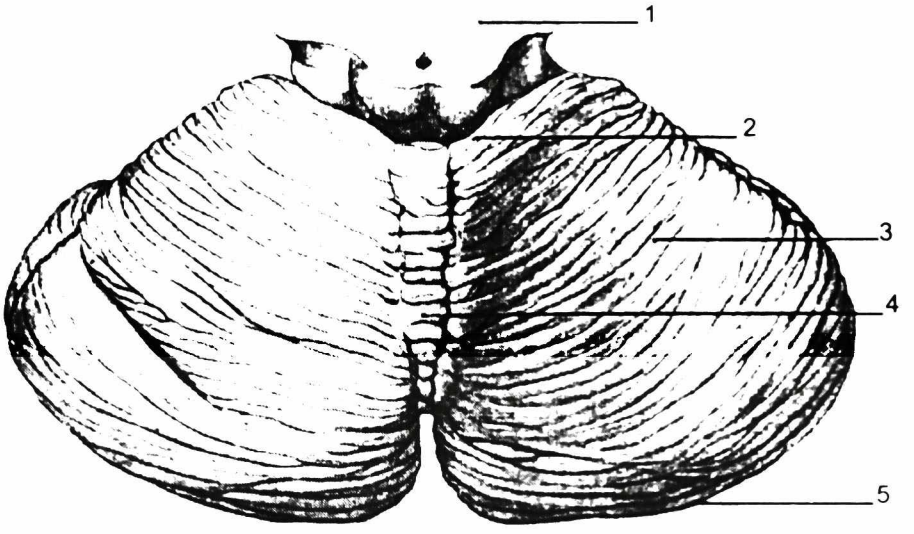

Hình 5.1. Mặt trên tiểu não

(Theo Rouviere, Anatomie Humaine, tome II, 1948, Fig. 409. p. 546).

1. Mặt cắt trung não; 2. Khuyết trước giữa; 3. Mặt trên bán cầu tiểu não; 4. Mặt trên nhộng tiểu não (trước đây còn gọi là "Thuỳ giun trên", theo cố GS Đỗ Xuân Hợp); 5. Bờ chu vi tiểu não.

2.2. Mặt dưới (Hình 5.2; 5.3): ở giữa lõm rộng thành *thung lũng tiểu não* (vallecula cerebelli), phía trước ôm lấy mặt sau hành tuỷ. Giữa đáy thung lũng nổi lên *mặt dưới nhộng tiểu não*. Hai bên là mặt dưới hai bán cầu tiểu não, nằm áp vào hố sọ sau.

* [Chú thích về TNGPQT, – **Vermis cerebelli**: "vermis" tiếng Latin có nghĩa là "con sâu", áp dụng vào đây để chỉ phần giữa của tiểu não nhìn bề mặt có hình giống "con sâu"; chuyển sang tiếng Việt trông giống "con nhộng" hơn; nên chúng tôi dịch là "**nhộng tiểu não**". Cố GS Đỗ Xuân Hợp dịch là "**thuỳ giun**"; song đây không phải là một "thuỳ" của tiểu não (xem mục 3 dưới đây); và ví với con "giun" cũng quá dài về mặt hình thể, nên không hợp].

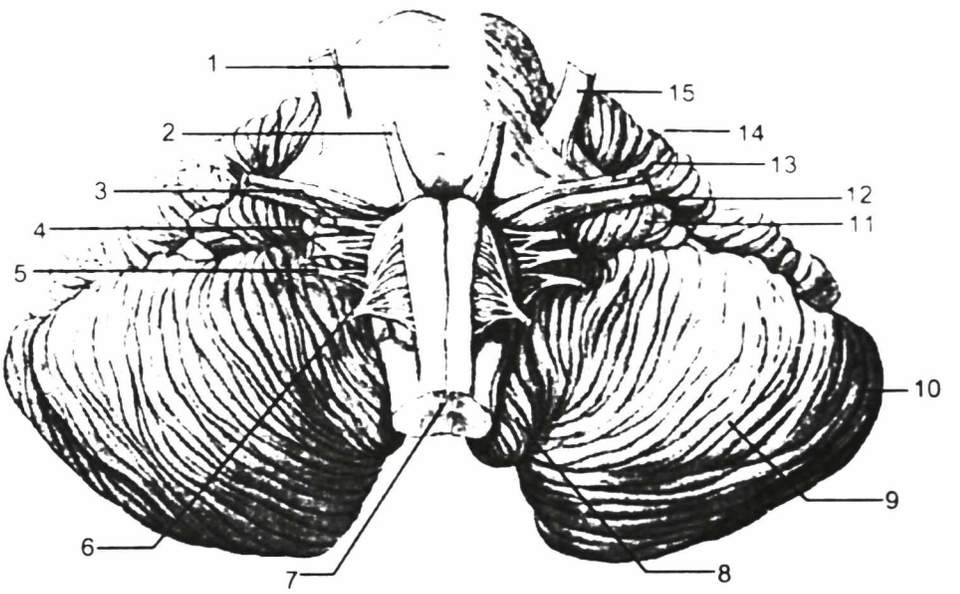

Hình 5.2. Trám não (hành, cầu, tiểu não), nhìn từ trước dưới.

(Theo Rouviere, Anatomie Humaine, tome II, 1948, Fig. 410. p, 547. Chú thích lại theo TNGPQT).

1. Cầu não; 2. Thần kinh giang (VI); 3. Thần kinh thiệt hầu (IX); 4. Thần kinh lang thang (X); 5. Thần kinh phụ (XI); 6. Thần kinh hạ thiệt (XII); 7. Mặt cắt hành tuỷ; 8. Hạnh nhân tiểu não; 9. Mặt dưới bán cầu tiểu não; 10. Khe nằm ngang (*Rãnh chu vi Vicq d'Azyr*); 11. Bông tiểu não (*Thuỳ nhung*); 12. Thần kinh tiền đình ốc tai (VIII); 13. Thần kinh trung gian Wrisberg (VII'); 14. Thần kinh mặt (VII); 15. Thần kinh sinh ba (V). (Trong ngoặc đơn là theo DTGP cũ của cố GS Đỗ Xuân Hợp).

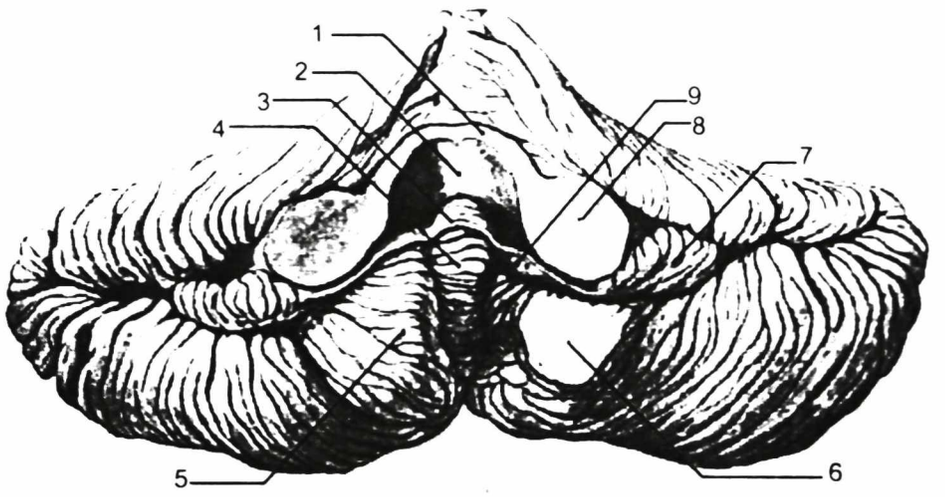

Hình 5.3. Mặt trước (và mặt dưới) tiểu não. Sau khi đã cắt rời khỏi thân não.

(Theo Rouviere, Anatomie Humaine, tome II, 1948, Fig. 411. p, 547. Chú thích lại theo TNGPQT).

1. Màn tuỷ trên (*van Vieussen*); 2. Ngách não thất 4; 3. Nút (*Cục não*); 4. Nhộng tiểu não (*Thuỳ giun dưới*); 5. Hạnh nhân tiểu não; 6. Mắt cắt hạnh nhân tiểu não; 7. Bông (*Thuỳ nhung*); 8. Diện cắt các cuống tiểu não; 9. Màn tuỷ dưới (*van Tarin*). (Trong ngoặc đơn là theo DTGP cũ của cố GS Đỗ Xuân Hợp).

2.3. Mặt trước (Hình 5.3): dính vào mặt sau thân não bởi *các cuống tiểu não (trên, giữa, dưới)*; ở giữa lõm thành một ngách nhỏ úp lên phần giữa mái não

thất 4, tạo thành *ngách của não thất 4*. Ngách được giới hạn: 1) ở trên, bởi *màn tuỷ trên*, dính với *lưỡi tiểu não* (lingula cerebelli) ở đầu trước mặt trên nhộng tiểu não; 2) ở dưới, bởi *màn tuỷ dưới*, dính vào *nút* (nodulus) ở đầu trước mặt dưới nhộng tiểu não.

3. CHIA THUỲ VÀ CHIA VÙNG TIỂU NÃO

Dựa theo hình thể ngoài, tiểu não được chia thành các *thuỳ* và *tiểu thuỳ*, theo chiều ngang. Dựa theo cấu tạo và chức năng, tiểu não lại được chia thành các *vùng* theo chiều dọc.

3.1. Các thuỳ và tiểu thuỳ tiểu não (chia theo chiều ngang)

Bề mặt tiểu não có rất nhiều các *khe* (fissurae cerebelli) nông sâu khác nhau. Các khe ngang ở nhộng tiểu não, liên tiếp với các khe hơi chếch nhẹ và cong ở hai bên bán cầu tiểu não, chia tiểu não thành các *lá* (folia cerebelli), các *tiểu thuỳ* (lobuli) và các *thuỳ* (lobi) tiểu não. Việc chia thuỳ tiểu não đã được nhiều tác giả nghiên cứu; không chỉ dựa đơn thuần vào độ nông sâu khác nhau của các khe, mà còn theo sự phát triển phôi thai, và hình thái học so sánh theo sự ***phát sinh chủng hệ***, nhằm tìm ra một sự *tương ứng nhất định với các chức năng sinh lý*.

Sự phân thuỳ tiểu não đã được trình bày khá khác nhau giữa các tác giả cổ điển (Rouviere, 1948; Đỗ Xuân Hợp, 1971) và hiện đại, *theo kết quả nghiên cứu của từng giai đoạn*. Sự phân chia cho đến gần đây, cũng vẫn còn ít nhiều khác nhau giữa các tác giả Pháp (J. Bossy và CS, 1990) và Anh Mỹ (Haines, 2002; Gilman & Newman, 2003). Dưới đây chúng tôi xin trình bày tóm tắt cả hai quan điểm. Mô tả của các tác giả Pháp có vẻ dễ hiểu, song về nội dung có những điểm khác các tác giả Anh Mỹ (sẽ được nêu rõ ở từng phần sau). Chúng tôi xin theo chủ yếu các tác giả Anh Mỹ, vì phù hợp hơn với TNGPQT (T.A. 1997):

– **Theo các tác giả Pháp** (J. Bossy và CS, 1990):

Nhìn trên một thiết đồ đứng dọc qua đường giữa (Hình 5.4), ***nhộng tiểu não*** có 9 phần khác nhau: 1) *lưỡi* tiểu não (lingula cerebelli), 2) *tiểu thuỳ trung tâm* (lobulus centralis), 3) *chóp* (culmen), 4) *dốc* (declive): 5) *lá* (folium), 6) *ụ* (tuber), 7) *tháp* (pyramis), 8) *nho con* (uvula), 9) *nút* (nodulus) (trước đây cố GS Đỗ Xuân Hợp dịch là "*cục não*").

Trừ *lưỡi tiểu não*, chỉ có ở nhộng, mỗi *tiểu thuỳ nhộng* kể trên lại được kéo dài sang hai bên bởi những ***tiểu thuỳ bán cầu tiểu não*** tương ứng (Hình 5.5).

Tiểu não toàn bộ (nhộng và hai bán cầu) lại được chia thành ***3 thuỳ***, tương ứng với 3 giai đoạn phát sinh chủng hệ:

+ *Thuỳ bông nút* (lobe floculo–nodulaire) (cố GS Đỗ Xuân Hợp dịch là "*thuỳ nhung – cục*"), ở trước rãnh sau bên, tương ứng với *cổ tiểu não* (archeo–cerebellum);

+ *Thuỳ trước*, ở trước rãnh nguyên thuỷ (scissure primaire), tương ứng với *cựu tiểu não* (paleo–cerebellum).

+ *Thuỳ sau*, ở sau rãnh nguyên thuỷ, là *tân tiểu não* (neo–cerebellum), gồm phần còn lại, là phần lớn nhất của tiểu não người.

* [Giới hạn phân chia giữa các thuỳ trước, sau (cựu và tân tiểu não theo phát sinh chủng hệ) được giới thiệu khác nhau giữa các tác giả Pháp và Anh Mỹ. Thuỳ trước theo Bossy và CS (dựa theo Larsel), (Hình 5), bao gồm các tiểu thuỳ ở cả mặt trên và mặt dưới tiểu não: 1) Ở mặt trên: lưỡi, tiểu thuỳ trung tâm, chóp, và các phần kéo dài sang hai bên bán cầu tiểu não; 2) Ở mặt dưới gồm: tháp, nho, và hạnh nhân". Trong khi, theo các tác giả Anh Mỹ và T.A.1997: Thuỳ trước chỉ khu trú ở mặt trên, (tương ứng với phần 1), còn phần 2 ở mặt dưới là thuộc thuỳ sau]. (So sánh Hình 5.5 và Hình 5.6. Xin lấy Hình 5.6 làm chuẩn, theo T.A. 1997).

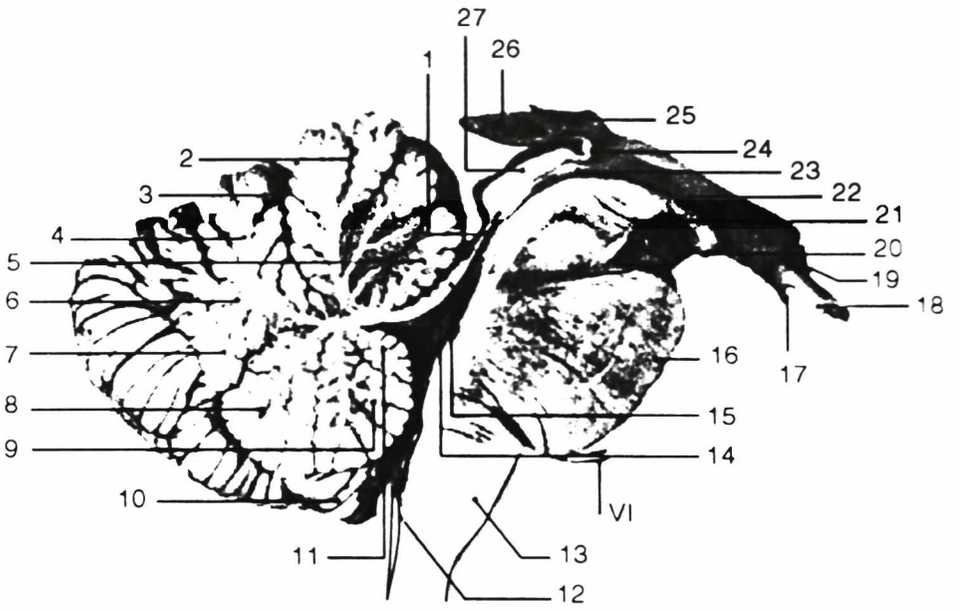

Hình 5.4. Thiết đồ đứng dọc qua tiểu não và thân não. Các tiểu thuỳ nhộng tiểu não.
(Theo J. Guérin, trong J. Bossy và CS. Anatomie Clinique. Neuroanatomie, Paris, 1990, Fig. 2 a., p. 161).

1. Màn tuỷ trên; 2. ***Chóp*** (culmen); 3. Khe nguyên thuỷ; 4. ***Dốc*** (declive); 5. ***Tiểu thuỳ trung tâm*** (lobulus centralis); 6. ***Lá nhộng*** (folium vermis); 7. ***Ụ nhộng*** (tuber vermis); 8. ***Tháp nhộng*** (pyramis vermis); 9. ***Nho con nhộng*** (uvula vermis); 10. Hạnh nhân tiểu não (tonsilla cerebelli); 11. ***Nút*** (nodulus); 12. Ống trung tâm. 13. Hành tuỷ; 14. Não thất 4; 15. ***Lưỡi tiểu não***; 16. Cầu não; 17. Phễu; 18. Giao thoa thị giác; 19. Lá tận; 20. Thể núm vú; 21. Trung não; 22. Não thất 3; 23. Cống não; 24. Mép sau; 25. Ngách trên tuyến tùng; 26. Tuyến tùng; 27. Tấm sinh tư.

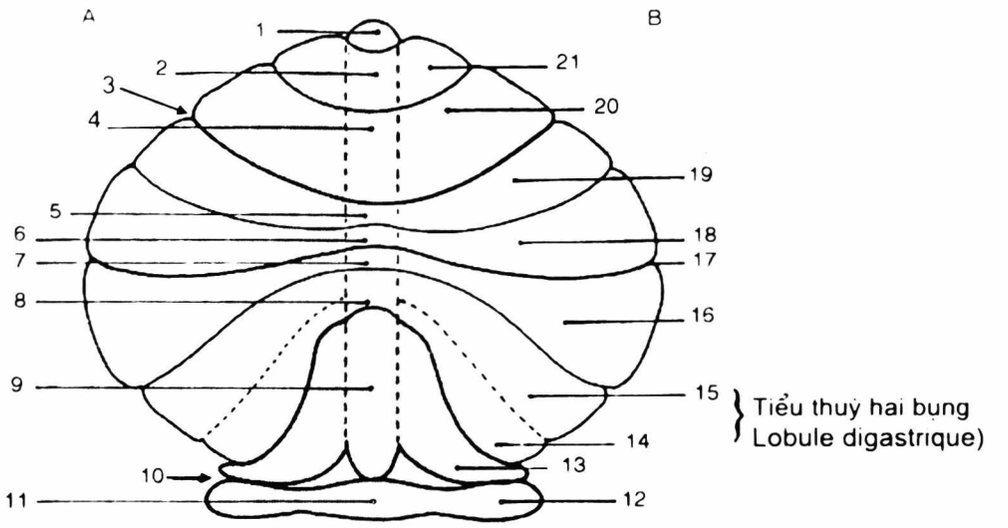

Hình 5.5. Sơ đồ phân thuỳ tiểu não theo phát sinh chủng hệ, dựa theo Larsel.

(Theo J. Guérin, trong J. Bossy và CS, Anatomie Clinique. Neuroanatomie, Paris, 1990, Fig. 3. p, 162).

Các thuỳ: xanh = Thuỳ bông nút (Cổ tiểu não, archeocerebellum); hồng = Thuỳ trước (Cựu tiểu não, paleocerebellum); trắng = Thuỳ sau (Tân tiểu não. neocerebellum).

A) Bên trái: *các tiểu thuỳ nhộng* và các khe gian thuỳ: 1. Lưỡi tiểu não; 2. Tiểu thuỳ trung tâm; 3. Khe nguyên thuỷ; 4. Chóp 5. Lá; 6. Dốc; 7. Ụ; 8.Tháp; 9. Nho; 10. Khe sau bên; 11. Nút (hay "cục", theo cố GS. Đỗ Xuân Hợp).

B) Bên phải: *các tiểu thuỳ bán cầu* và khe ngang tiểu não: 12. Bông (hay *"thuỳ nhung"* theo cố GS. Đỗ Xuân Hợp); 13. Hạnh nhân; 14. Phần trong tiểu thuỳ hai bụng (paraflóculus dorsal); 15. Phần ngoài tiểu thuỳ hai bụng (lobule grêle); 16. Tiểu thuỳ bán nguyệt dưới; 17. Khe nằm ngang; 18. Tiểu thuỳ bán nguyệt trên; 19. Tiểu thuỳ đơn; 20. Tiểu thuỳ tứ giác; 21. Cánh tiểu thuỳ trung tâm.

– **Theo các tác giả Anh Mỹ** (Gilman & Newman, 2003; Haines, 2002) (Hình 5.6):

Nhộng tiểu não được chia thành 10 tiểu thuỳ, đánh số La Mã *từ I đến X*.

Trừ tiểu thuỳ I chỉ có ở nhộng, các phần bán cầu ở hai bên tương ứng với các tiểu thuỳ nhộng, cũng được đánh số theo cùng số, *từ HII đến HX*; thêm chữ H ở trước để chỉ các tiểu thuỳ *bán cầu*, (H = hemisphere).

[Mỗi tiểu thuỳ hay nhóm 2 tiểu thuỳ nhộng đánh số La Mã kể trên cũng được gọi tên như các tác giả Pháp. Song tên gọi các tiểu thuỳ bán cầu có ít nhiều khác các tác giả Pháp, và hơi khác T.A. 1997 (Xem chú thích Hình 5.6)].

Toàn tiểu não cũng được chia thành *3 thuỳ* (*trước, sau, và bông nút*) bởi hai khe sâu nhất: ***khe nhất*** hay ***khe nguyên thuỷ*** (fissura prima) và ***khe sau bên*** (fissura posterolateralis).

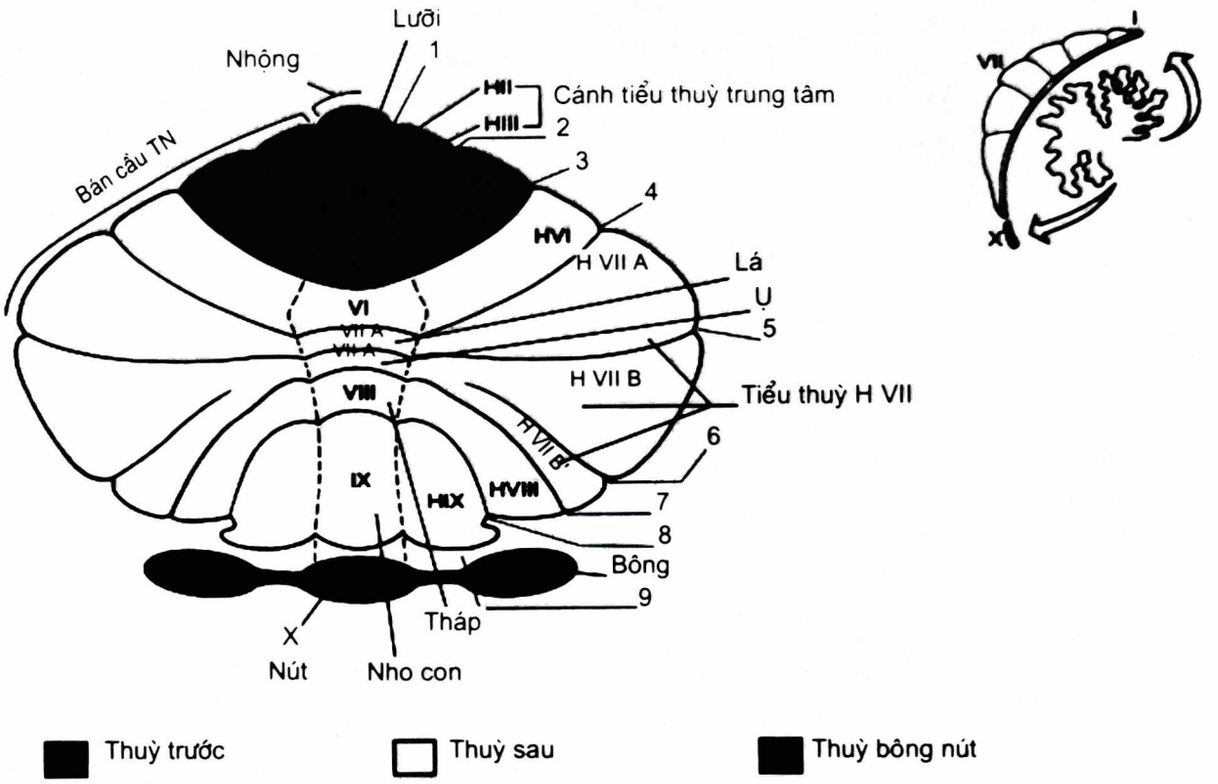

Hình 5.6. Sơ đồ phân thuỳ vỏ tiểu não (hai nửa trên dưới bẻ thẳng theo khe nằm ngang):
(Theo D.E. Haines, Fundamental Neuroscience, 2002, Fig. 27–2. p. 425).

Các thuỳ: Xám = Thuỳ trước; Trắng = Thuỳ sau; Đen = Thuỳ bông–nút

Các tiểu thuỳ nhộng: I = *Lưỡi* hay *lưỡi tiểu não* (lingula cerebelli); II+III = *Tiểu thuỳ trung tâm* (lobulus centralis); IV+V = *Chóp* (culmen); VI = *Dốc* (declive); VIIA = *Lá* (folium); VIIB = *Ụ* (tuber); VIII = *Tháp* (pyramis); IX = *Nho con* (uvula); X = *Nút* (nodulus).

Các tiểu thuỳ bán cầu: HII+HIII = *Cánh tiểu thuỳ trung tâm* (ala lobuli centralis); HIV+HV = *Tiểu thuỳ chóp*, (hay tiểu thuỳ tứ giác trước, lobulus quadrangularis anterior); HVI = *Tiểu thuỳ đơn*, lobulus simplex, (hay *tiểu thuỳ tứ giác sau*, lobulus quadrangularis posterior); HVIIA = *Trụ I tiểu thuỳ quai*, crus I lobuli ansiformis, (hay *tiểu thuỳ bán nguyệt trên*, lobulus semilunaris superior); HVIIB = *Trụ II tiểu thuỳ quai*, crus II lobuli ansiformis, (hay *tiểu thuỳ bán nguyệt dưới*, lobulus semilunaris inferior). HVIIB' (*Tiểu thuỳ cạnh giữa*, lobulus paramedianus); H.VIII = *Tiểu thuỳ hai bụng* (lobulus biventer); H IX = *Hạnh nhân tiểu não* (tonsilla cerebelli, paraflóculus ventralis); HX = Bông (flocculus). (Chú thích trong ngoặc đơn là theo T.A. 1997).

Các khe: 1. Khe trước trung tâm (fissura precentralis). 2. Khe trước chóp (f. preculminalis). 3. Khe nguyên thuỷ (fissura prima); 4. Khe sau trên (f. posterior superior); 5. Khe nằm ngang (f. horizontalis); 6. Khe quai–cạnh giữa (f. ansoparamedianis); 7. Khe trước tháp (f. prepyramidalis); 8. Khe thứ phát (hay khe sau tháp) (f. secunda, f. postpyramidalis); 9. Khe sau bên (f. posterolateralis).

+ ***Thuỳ bông nút*** (lobus flocculonodularis) **("thuỳ nhung cục" theo cố GS. Đỗ Xuân Hợp)**, ở mặt dưới tiểu não, trước khe sau bên, **bao gồm *nút* nhộng (tiểu thuỳ X)** và *bông* bán cầu (tiểu thuỳ HX), tương ứng với ***cổ tiểu não* (archeocerebellum).**

+ ***Thuỳ trước*** (lobus cerebelli anterior), ở mặt trên tiểu não, trước khe nguyên thuỷ, bao gồm các tiểu thuỳ nhộng từ I đến V và tiểu thuỳ bán cầu từ HII đến HV, là phần cổ thứ hai về phát sinh chủng hệ, hay *cựu tiểu não* (paleocerebellum).

+ ***Thuỳ sau*** (lobus cerebelli posterior) gồm các phần còn lại ở giữa hai thuỳ trên, (bao gồm các tiểu thuỳ nhộng từ VI đến IX và tiểu thuỳ bán cầu từ HVI đến HIX), là phần lớn nhất của tiểu não, và cũng là phần mới nhất trong phát sinh chủng hệ, hay *tân tiểu não* (neocebellum).

Các *hạnh nhân tiểu não* (tonsilla cerebelli) (HIX) là thành phần ở thấp nhất của các bán cầu tiểu não, nằm ngay trên lỗ lớn của xương chẩm, ôm sát hai bên phía sau hành tuỷ (Hình 5.2). Cho nên trong quá trình bệnh lý, ví dụ khi có u hay xuất huyết tiểu não, làm tăng áp lực ở hố sọ sau, có thể gây *thoát vị hạnh nhân tiểu não*, tụt xuống lỗ lớn và chèn ép vào hành tuỷ. Điều đó có thể đe doạ sự sống, vì chèn ép hành tuỷ sẽ dẫn đến mất chức năng kiểm soát huyết áp và hô hấp của các nơron chất lưới ở thân não.

Thuỳ bông nút (lobus flocculonodularis) nhận nhiều đường tới từ các nhân tiền đình. *Thuỳ trước*, đặc biệt phần nhộng của nó (I, II, III, IV, V), nhận luồng tới từ các đường dẫn truyền tuỷ tiểu não và sinh ba tiểu não. Thuỳ bông nút và thuỳ trước là những vùng trội của tiểu não ở các động vật có xương sống cổ đại trong phát sinh chủng hệ. *Thuỳ sau* phát triển rộng rãi ở động vật có vú có vỏ tiểu não phát triển mạnh, nhận các đường tới từ các bán cầu đại não.

* [Chú thích về TNGP: Khá nhiều từ cần phải thống nhất lại cách dịch:

– "***Vermis***" không dịch là "*thuỳ giun*", mà là "***nhộng***" hay "***nhộng tiểu não***" (xem chú thích ở trên, mục 2.2, tr. 137).

– "***Nodulus***" là giảm thể của "nodus", tiếng Latin có nghĩa là "*nút*" (noeud); chúng tôi cũng xin dịch nguyên văn là "***nút***" (nút nhỏ), thay cho tên gọi cũ cố GS Đỗ Xuân Hợp dịch là "*cục não*"].

– "***Culmen***" có nghĩa là đỉnh, chóp, ngọn, điểm cao trội (tiếng Pháp là sommet, cime, point culminant); chúng tôi xin dịch là "***chóp***"; và dành chữ "đỉnh" để dịch chữ "apex".

– "***Declive***" tiếng Latin có nghĩa là *dốc* (pente); chúng tôi cũng dịch nguyên văn là "***dốc***": để chỉ phần "dốc" hạ thấp dần, ở sau phần nhô cao là "chóp nhộng". Nguyễn Quang Quyền và CS dịch là "chếch", song "chếch" (oblique) chỉ là một tính từ, không thể chỉ một cấu trúc! Tiếng Pháp "oblique" khác "pente"!

– "***Folium***" tiếng Latin có nghĩa là *lá* (feuille), chúng tôi cũng xin dịch nguyên văn là "***lá***".

– "***Tuber***" tiếng Latin có nghĩa là u, bướu, ụ, lồi phình (tumeur, excroissance), chúng tôi dịch là "***ụ***". Một số dịch là "củ"; song "củ" đã dành để dịch chữ "tuberculum", giảm thể của "tuber". (Xem Từ điển danh từ giải phẫu Quốc tế Việt hoá, Trịnh Văn Minh, NXB Y học, Hà Nội, 1999, tr. 669–672).

– "***Uvula***" giảm thể của "uva" tiếng Latin có nghĩa là quả nho, nho con, nên chúng tôi cũng xin dịch nguyên văn là "***nho***" hay "***nho con***". ***"nho nhộng tiểu não"***

"Uvula" ở vòm hầu tiếng Pháp cũ gọi là "luette", cố GS Đỗ Xuân Hợp đã dịch là "lưỡi gà", nên ở tiểu não cũng dịch là "*lưỡi não*" (dễ nhầm với "lingula", mới là "lưỡi tiểu não"). Song "luette" tiếng Pháp là cách viết gộp của "l'uette"; và "uette" cũng là giảm thể của từ gốc Latin "uva", vậy cũng có nghĩa là "nho con", mà không phải là "lưỡi nhỏ", "*tiểu thiệt*", hay "*lưỡi gà*". (Xin xem Từ điển Larousse của Pháp; và Từ điển DTGPQT Việt hoá của Trịnh Văn Minh, Nxb Y học, Hà Nội 1999).

– "***Flocculus***" là giảm thể của "floccus", có nghĩa là một cái gì có hình nổi cuộn như túm bông, túm tơ, túm len, bông tuyết (tiếng Pháp là flocon de laine, de neige); chúng tôi xin tạm dịch là "***bông***" để dễ hình tượng hoá theo đúng nghĩa gốc. Trước đây cố GS Đỗ Xuân Hợp vẫn dịch là "*thuỳ nhung*"; song đó *không phải là một thuỳ*, mà chỉ tương ứng với một tiểu thuỳ; chữ "nhung" cũng chỉ cho ấn tượng về xúc giác, mà không hình tượng hoá được hình thể (nổi cuộn như bông).

Vậy "***lobus flocculonodularis***" trước dịch là "*thuỳ nhung – cục*", nay đổi là "***thuỳ bông –nứt***".

– Tên gọi các tiểu thuỳ bán cầu tiểu não có khá nhiều từ mới phức tạp, ít nhiều khác nhau giữa các tác giả; chúng tôi không kể trong phần lời, mà chỉ xin chú thích sơ bộ trong phần Hình 5.6, (có ít nhiều chỉnh lý bổ sung theo T.A. 1997, vì chú thích Hình 5.6 của Haines 2002 cũng chưa khớp hoàn toàn với T.A. 1997), để độc giả có một khái niệm tương đối].

3.2. Các vùng đai tiểu não (chia theo chiều đứng dọc)

Ngoài cách chia thuỳ nêu trên, dựa theo hình thể ngoài, ngày nay còn một phương pháp khác phân vùng tiểu não theo các mặt phẳng đứng dọc, ít nhiều có tính quy ước, để tiện mô tả hơn về *mặt chức năng và lâm sàng* (xem mục 4.3.2).

Chồng lên các thuỳ và tiểu thuỳ chia theo chiều ngang, mỗi nửa tiểu não lại được chia làm *3 vùng đai* (zones) hay 3 khoanh chia theo chiều dọc, xếp lần lượt từ trong ra ngoài, bởi hai mặt phẳng đứng dọc cắt qua mỗi bán cầu. Mỗi vùng đai dọc đều có chứa vỏ tiểu não, chất trắng dưới vỏ, những nhân sâu tiểu não khác nhau, và những đường liên hệ hợp nhất chức năng (Hình 5.7).

Ba vùng đai hay 3 khoanh đó là:

– *Vùng đai trong* hay *vùng nhộng* tiểu não (vermal zone), có *nhân đỉnh mái* (nucleus fastigii);

– *Vùng đai trung gian* hay *vùng cạnh nhộng* bán cầu tiểu não (paravermal zone), có *các nhân xen* (nuclei interpositus);

–*Vùng đai ngoài* (lateral zone), hay *vùng bán cầu tiểu não* (hemisphere) có *nhân răng* (nucleus dentatus).

Những thiểu năng lâm sàng do tổn thương tiểu não phụ thuộc chủ yếu vào vùng nào trong 3 vùng chính đó bị xâm phạm.

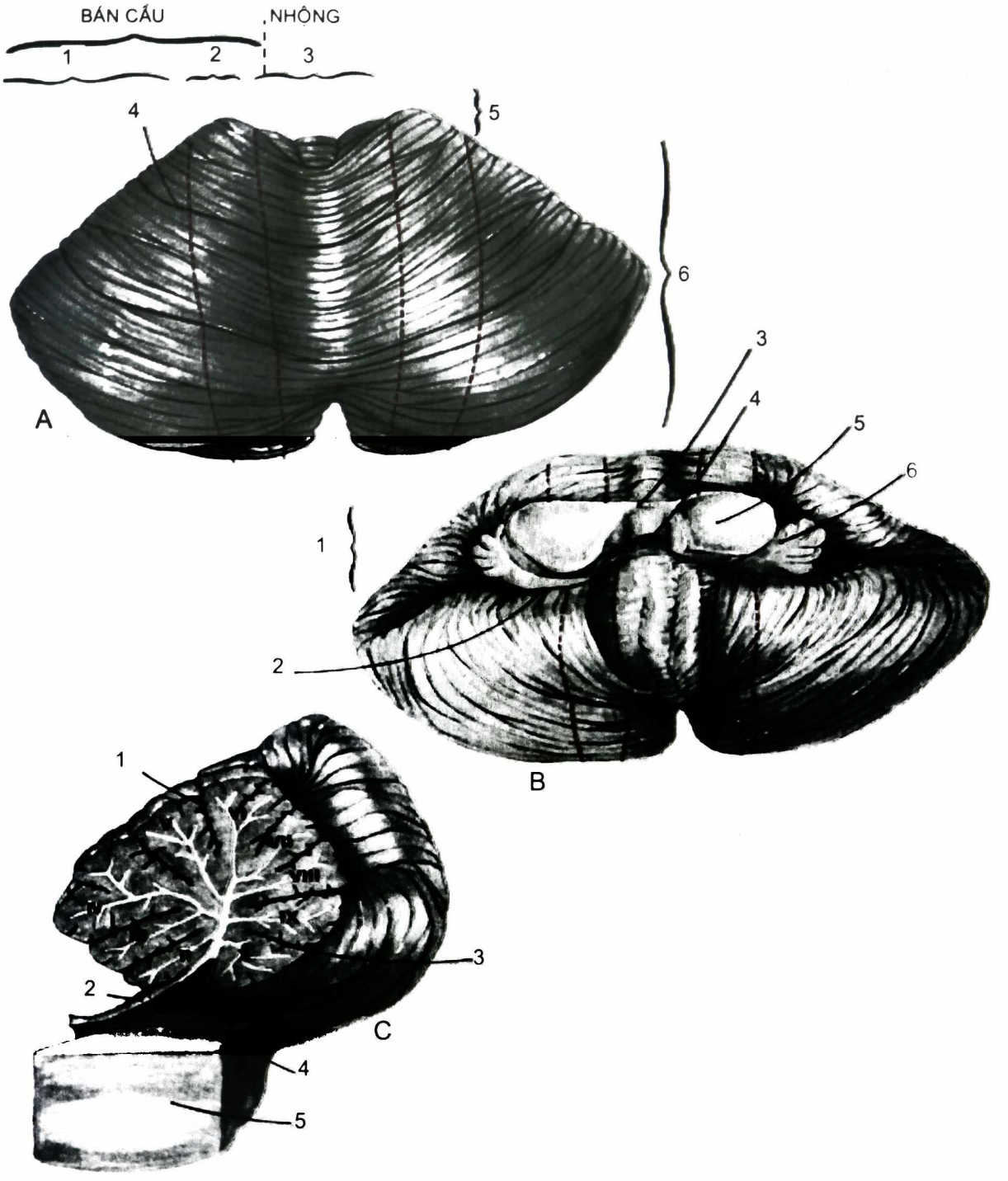

Hình 5.7. Chia vùng và chia thuỳ tiểu não người.

Nhìn mặt lưng (A), mặt bụng (B), và mặt trong, sau khi cắt đứng dọc nhộng tiểu não (C). *Khe nguyên thuỷ* ngăn cách giữa thuỳ trước và thuỳ sau (A:4); *Khe sau bên* ngăn cách giữa thuỳ sau và thuỳ bông nút (B:2). Các số La Mã chỉ các tiểu thuỳ nhộng tiểu não (C:I–X; lưỡi tiểu não I bám sát bề mặt màn tuỷ trên 2)

(Theo Gilman và Newman, Clinical Neuroanatomy and Neurophysiology, 2003, Fig. 16–1, p. 136).

A) Nhìn mặt lưng: 1. Vùng ngoài bán cầu; 2. Vùng trong bán cầu, (vùng cạnh nhộng hay vùng trung gian); 3. Vùng nhộng; 4. Khe nguyên thuỷ; 5. Thuỳ trước; 6. Thuỳ sau.

B) Nhìn mặt bụng: 1. Thuỳ bông–nút; 2. Khe sau bên; 3. Màn tuỷ trên; 4. Nút; 5. Các cuống tiểu não; 5. Bông.

C) Nhìn mặt trong cắt theo mặt phẳng đứng dọc giữa qua nhộng tiểu não: 1. Khe nguyên thuỷ; 2. Màn tuỷ trên; 3. Khe sau bên; 4. Não thất 4; 5. Cầu não.

4. HÌNH THỂ TRONG VÀ CẤU TẠO

Cũng như đại não, tiểu não có một lớp chất xám ở bề mặt, là vỏ tiểu não, các nhân xám ở sâu bên trong, và những dải chất trắng xen vào giữa chất xám, trông như một cái cây có nhiều cành, gọi là *cây sống*, hay *cây đời* (arbor vitae).

4.1. Vỏ tiểu não (cortex cerebelli) gồm có 3 lớp tế bào phân phối đồng nhất và không có những biến đổi như ở vỏ đại não. Từ nông vào sâu (Hình 5.8):

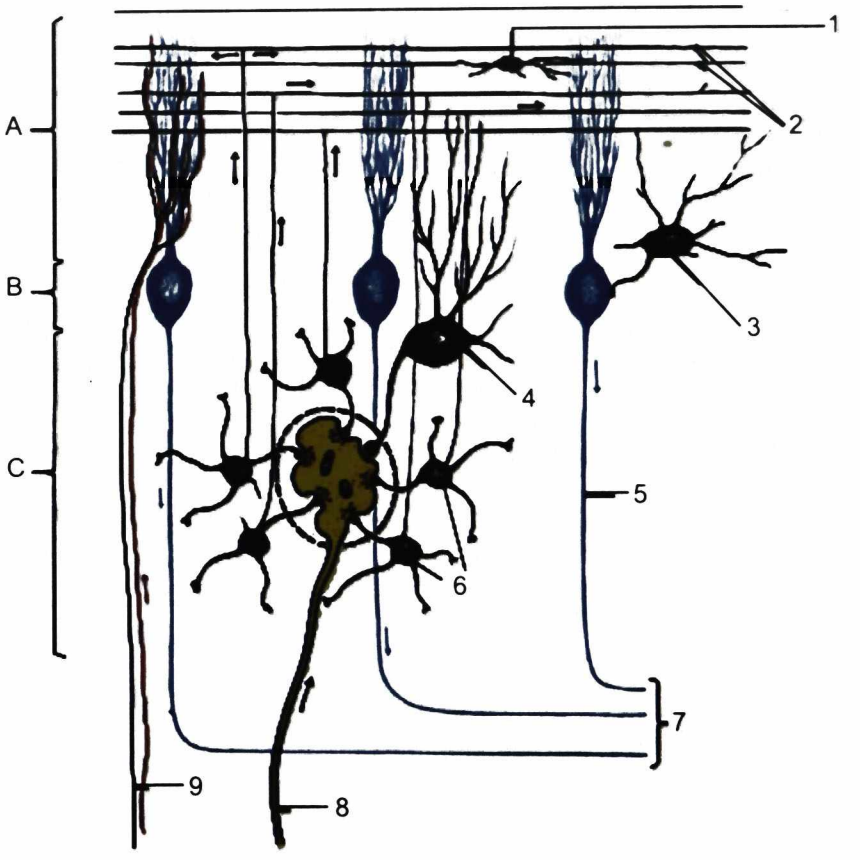

Hình 5.8. Cấu trúc tế bào của vỏ tiểu não (cắt theo trục của lá).
(Dựa theo Gray, 1961: Eccles, 1976; Carpenter, Core text of Anatomy, 1985, Fig. 8.4, p. 201).
A. Lớp phân tử; B. Lớp tế bào Purkinje; C Lớp tế bào hạt

1. Tế bào sao; 2. Các sợi song song; 3. Tế bào rổ; 4. Tế bào Golgi; 5. Sợi trục của tế bào Purkinje; 6. Tế bào hạt; 7. Các sợi hướng về các nhân sâu tiểu não và các nhân tiền đình ngoài; 8. Sợi rêu; 9. Sợi leo.

– *Lớp phân tử* (stratum moleculare), ở ngoài cùng, ít tế bào, chứa hai loại nơron trung gian (*tế bào sao* và *tế bào rổ*), các sợi nhánh của các tế bào Purkinje và Golgi typ II, và các sợi trục (*các sợi song song* hình chữ T) của các tế bào hạt.

– *Lớp tế bào Purkinje* (stratum purkinjense), ở giữa, là lớp đặc hiệu nhất, chứa các tế bào Purkinje rất lớn, có sợi nhánh phân nhánh rất nhiều trong lớp phân tử, sợi trục dài đi qua lớp hạt và tận hết ở các nhân xám tiểu não hoặc các nhân tiền đình. Đó cũng là loại tế bào duy nhất cho các sợi đi ra (efferents) của vỏ tiểu não.

– *Lớp tế bào hạt* (stratum granulosum), ở sâu nhất, rất đậm đặc tế bào, gồm hai loại: *các nơron trung gian* hay *tế bào Golgi*, và rất nhiều các *tế bào hạt,* là những tế bào nhỏ. Các sợi nhánh của các tế bào hạt khớp với các sợi vào tiểu não hay *sợi rêu* (mossy fibers, fibres moussues) và với các tế bào Golgi bởi những phức hợp synáp gọi là các *cuộn tiểu cầu* (glomeruli). Các sợi trục của chúng là những sợi không myelin rất dài, đi lên lớp phân tử và chia đôi hình chữ T thành *các sợi song song* (parallel fibers) dọc theo trục của lá tiểu não.

4.2. Các nhân xám tiểu não (nuclei cerebelli) có 4 cặp nhân xám nằm sâu trong lòng chất trắng, đối xứng hai bên đường giữa, là: *nhân đỉnh mái* (nucleus fastigii), *nhân xen sau* (nucleus interpositus posterior), *nhân xen trước* (nucleus interpositus anterior), và *nhân răng* (nucleus dentatus) (Hình 5.9)

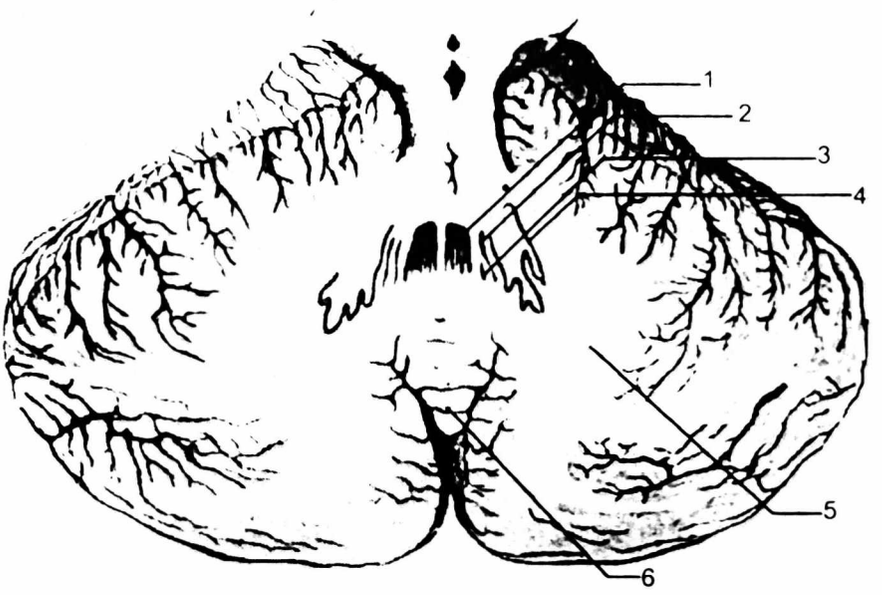

Hình 5.9. Thiết đồ cắt ngang tiểu não. Các nhân xám tiểu não.

(Theo Rouviere, Anatomie Humaine, tome II, 1948, Fig. 413. p, 549. Chú thích lại theo TNGPQT).

1. Nhân đỉnh mái; 2. Nhân xen trước; 3. Nhân xen sau; 4. Nhân răng; 5. Chất trắng; 6. Nhộng.

* [Chú thích về thuật ngữ GP:

– "***Nucleus fastigii***" trước đây cố GS Đỗ Xuân Hợp vẫn dịch theo tiếng Pháp cũ: "*noyau du toit*" là "*nhân mái*". Song tiếng Latin "tectum" mới là "mái"; còn "fastigium" có nghĩa là: "mái dốc, ngọn cây, đỉnh núi, *đỉnh mái*" (toit en pente, cime, sommet, faite); nên chúng tôi đề nghị dịch lại là "***nhân đỉnh mái***", hay "***nhân đỉnh***". Trên một thiết đồ ngang qua tiểu não: có 4 đôi nhân ở 2 bên đường giữa xếp thành 2 mái dốc, thì "*nhân đỉnh mái*" chiếm vị trí đỉnh cao của hai mái dốc. Trên thiết đồ đứng dọc, nhân cũng tương ứng với đỉnh mái của não thất 4.

– "**Nucleus interpositus posterior**", trước đây còn gọi là "***nucleus globosus***", Từ điển DTGP 4 thứ tiếng 1983 dịch là "***nhân cầu***"; Trịnh Văn Minh, Từ điển DTGPQT Việt hoá, 1999

đề nghị đổi lại là "***nhân tròn***", (để khỏi lẫn với "nuclei pontis" đã dịch là "*nhân cầu*"). Nay T.A. 1997 gọi lại là "nucleus interpositus posterior", nên chúng tôi dịch là "***nhân xen sau***".

– "***Nucleus interpositus anterior***" trước đây còn gọi là "***nucleus emboliformis***". Từ điển DTGP 4 thứ tiếng 1983 đã dịch là "***nhân nút***", suy từ chữ "*embolus*" là "nút tắc mạch". Song Từ điển DTGPQT Việt hoá của Trịnh Văn Minh 1999 đề nghị dịch lại là "***nhân xen***", vì "*embolium*" mượn từ tiếng Hy Lạp, không phải là "nút tắc", mà có nghĩa là *tất cả cái gì xen vào giữa* (toute chose intercalée). Nay T.A.1997 cũng gọi lại theo đúng nghĩa như vậy, là "nucleus interpositus anterior", nên chúng tôi dịch là "***nhân xen trước***".

"*Interpositus*" tiếng Latin cũng gần như đồng nghĩa với "embolium" tiếng Hy Lạp, có nghĩa là "*nằm xen vào giữa hai cái khác*". *Có hai nhân nằm xen vào giữa nhân đỉnh (mái) và nhân răng*; nên TNGPQT nay đã gọi là "***nhân xen trước***" và "***nhân xen sau***"].

4.3. Các đường dẫn truyền chính của tiểu não*

(Theo Gilman & Newman, 2003. pp.141–143)

4.3.1. Các đường tới vỏ tiểu não (Afferents)

Vỏ tiểu não và các nhân xám tiểu não nhận thông tin từ rất nhiều nơi tới.

– **Từ vỏ đại não**, có 3 đường: Lớn nhất là ***đường vỏ – cầu – tiểu não*** (cortico–pontocerebellar); là một đường bắt chéo, nối phần lớn vỏ đại não ở một bên bán cầu với bán cầu tiểu não bên đối diện, nhờ có *dải vỏ – cầu*, và những *sợi ngang cầu tiểu não*, đi qua cuống tiểu não giữa. Hai đường khác là ***đường não –trám – tiểu não*** (cerebro–olivocerebellar) và ***não – lưới – tiểu não*** (cerebro reticulo–cerebellar).

– **Từ tuỷ sống, thân não** *và* **hạ nội đồi**: Vỏ tiểu não nhận những thông tin cảm giác từ da, khớp và cơ của tứ chi và thân mình, nhờ ***các dải tuỷ tiểu não***, và ***dải chêm tiểu não***. Các loại cảm giác khác, thính giác, tiền đình và thị giác cũng tới tiểu não. Cuối cùng tiểu não còn nhận những đường liên hệ trực tiếp từ các nơron ở hạ nội đồi.

4.3.2. Các đường tới và các vùng chức năng khác nhau của tiểu não

Nói chung vùng nhộng, vùng đai trung gian của thuỳ trước và phần đuôi của thuỳ sau nhận luồng tới chủ yếu từ tuỷ sống. Thuỳ bông–nút nhận đường chiếu chính từ hệ tiền đình. Các bán cầu tiểu não nhận luồng tới chính từ vỏ đại não.

Sự phân phối đó là cơ sở cho *các loại hình chức năng chung của từng vùng*:

+ *Vùng nhộng, vùng đai trung gian của thuỳ trước* và *phần đuôi của thuỳ sau* chủ yếu kiểm soát tư thế và vận động di chuyển. Vùng đó cũng liên quan đến các quá trình xúc cảm và điều hoà tự chủ.

+ *Thuỳ bông nút* tham gia chủ yếu vào chức năng tiền đình (cân bằng, tư thế và cử động mắt).

+ *Vùng bên (hay vùng đai ngoài) của các bán cầu tiểu não* kiểm soát các động tác phối hợp tinh tế của các đầu chi. Các vùng đó cũng có vẻ liên quan đến chức năng điều hành, quá trình nhìn không gian, và thực hành ngôn ngữ.

4.3.3. Các đường ra từ các nhân sâu tiểu não (Efferents)

Nhân đỉnh mái (fastigial nucleus) nhận luồng tới từ các tế bào Purkinje của vùng nhộng, và gửi những sợi đi tới các *nhân lưới và nhân tiền đình* của thân não. Các nhân này lại chiếu xuống tuỷ sống, tham gia vào việc kiểm soát tư thế và thăng bằng. Đường chiếu từ các nhân này lên thân não trên hỗ trợ điều hoà các cử động mắt phối hợp.

Các nhân xen nhận luồng tới từ các tế bào Purkinje của vùng nhộng và vùng trung gian (cạnh nhộng), và gửi đường ra qua cuống tiểu não trên tới *phần tế bào lớn của nhân đỏ* bên đối diện, rồi từ nhân này xuất phát các sợi của dải đỏ tuỷ, bắt chéo đường giữa đi xuống tuỷ sống. Như vậy đường đó xuất phát từ các nhan xen và tận hết ở tuỷ sống cùng bên. *Dải đỏ tuỷ* góp phần vào vận động di chuyển và phối hợp động tác các chi.

Nhân răng và *các nhân xen* nhận các sợi trục tế bào Purkinje từ vùng bên của vỏ tiểu não, chủ yếu là từ phần bên của thuỳ sau; rồi lại chiếu qua cuống tiểu não trên tới nhân đỏ bên đối diện và các nhân bụng bên và nhân trong lá của nội đồi.

Các sợi của nhân răng tận hết ở *phần tế bào nhỏ của nhân đỏ*, từ đó xuất phát *dải đỏ trám* (tractus rubroolivaris), đi xuống thân não cùng bên trong dải trung tâm trần để tận hết ở phức hợp trám dưới; do đó cung cấp một đường phản hồi cho nhân răng và vùng bên của vỏ tiểu não.

Các sợi nội đồi vỏ não từ *nhân bụng bên nội đồi* chuyển tiếp thông tin tới các vùng vận động của vỏ não thuỳ trán cùng bên. Qua đó chúng tiếp xúc synáp với các sợi đi từ vỏ não qua dải tháp tới tuỷ sống bên đối diện bằng đường vỏ tuỷ. Như vậy, đường đó xuất phát từ nhân răng và các nhân xen, và tận hết ở tuỷ sống cùng bên. Qua sự nối tiếp với đường vỏ–tuỷ, con đường đó của tiểu não đã ảnh hưởng quan trọng đến động tác được học tập và phối hợp tinh tế của cơ bắp ở đầu xa các chi. Đường chiếu qua các *nhân trong lá* (intralaminar nuclei) tới các vùng đỉnh sau, thái dương trên, trước trán, hồi đai, và cạnh hải mã của vỏ não. Người ta đã thấy rõ các đường chiếu đó ảnh hưởng rất nhiều đến quá trình nhận thức. Các đường liên hệ của tiểu não với vỏ não trước trán tham gia vào chức năng năng điều hành (executive functioning); với thuỳ đỉnh tham gia vào quá trình nhìn không gian (visuospatial processing); với thuỳ trán tham gia vào hoạt động ngôn ngữ; với hồi đai và cạnh hải mã tham gia vào các hiện tượng xúc cảm (affective) và động cơ ham muốn (motivational).

4.4. Sự hợp nhất của tiểu não và vỏ não trong cử động và nhận thức

Ý định thực hiện một cử động xuất phát từ các diện liên hợp vận động của vỏ não. Các diện đó hoạt động phối hợp với các phần bên (hay vùng đai ngoài) của bán cầu tiểu não và các nhân răng, trong giai đoạn sớm của kế hoạch cử động. Kết quả chỉ huy vận động ảnh hưởng tới các nhân răng, tiếp theo là các nơron ở diện 4 của vỏ não. Các phần đai trung gian của bán cầu tiểu não, bao gồm các

nhân xen, nhận thông tin về tiến trình tiếp diễn cử động do các xung động từ các nhánh bên các sợi của dải tháp, đi qua đường các nhân cầu, và từ các thụ thể ngoại biên ở các phần cơ thể đang cử động.

Các đường liên hệ của tiểu não với các đường chiếu nội đồi–vỏ não lên vỏ não trước trán gợi ý rằng tiểu não ảnh hưởng đến quá trình nhận thức. Có lẽ hệ thần kinh sử dụng các đường liên hệ đó trong một số quá trình, như lập kế hoạch trước. Tiểu não có thể học một chương trình vận động và có thể nhanh chóng kết nối các yếu tố trong chương trình với một tình thế mới; để có thể sử dụng các yếu tố đó một cách nhanh chóng và tự động.

5. CHỨC NĂNG VÀ RỐI LOẠN CHỨC NĂNG TIỂU NÃO DO TỔN THƯƠNG THEO CHIA THUỲ

(Theo M.B. Carpenter, Core Text of Neuroanatomy, 1985, pp. 217–220)

5.1. Chức năng chính của tiểu não

Tiểu não có liên quan đến việc *phối hợp các hoạt động vận động thân thể, điều hoà trương lực cơ và các cơ chế điều khiển duy trì thăng bằng*. Các đường vào tiểu não mang những thông tin từ một loạt rộng rãi các cơ quan nhận cảm cảm giác– giác quan khác nhau. Trong đó đặc biệt có những nhận cảm về *độ căng cơ*, dẫn truyền bởi các dải tuỷ tiểu não và chêm tiểu não. Chức năng chính của các cơ quan nhận cảm về độ co cơ là kiểm soát thần kinh vô ý thức về trương lực cơ. Tiểu não tiếp nhận phần lớn luồng tới từ các cơ quan đó, và cung cấp một phần cơ chế thần kinh: 1) có hiệu quả làm thay đổi mức độ căng cơ thích hợp để duy trì thăng bằng và tư thế đứng vững, 2) bảo đảm trình tự mềm dẻo và thứ tự co cơ đặc trưng trong các động tác khéo léo theo ý muốn.

Mỗi cử động đều đòi hỏi sự hoạt động phối hợp (*hiệp đồng*) của một nhóm cơ. Cơ chủ vận (agonist) cung cấp cử động cụ thể của từng bộ phận; cơ đối kháng (antagonist) thả lỏng để cho phép cử động. Các cơ khác cố định một số khớp, cho động tác mong muốn. Hoạt động hiệp đồng như vậy không chỉ đòi hỏi một sự chi phối thần kinh tương ứng phức hợp, mà còn cần một sự kiểm soát phối hợp trương lực và cử động cơ. Tiểu não cung cấp sự kiểm soát đó cho hệ vận động thân thể một cách tự động, có hiệu quả, mà ta không biết.

5.2. Những rối loạn do tổn thương tiểu não

Có một số nguyên lý chung liên quan đến đa số những rối loạn do tổn thương tiểu não. Đó là:

1) Các tổn thương tiểu não gây nên những rối loạn cùng bên;

2) Những rối loạn tiểu não xảy ra như một nhóm liên kết những hiện tượng liên quan chặt chẽ với nhau;

3) Các rối loạn tiểu não do bệnh lý không tiến triển sẽ giảm nhẹ dần cùng với thời gian; và

4) Những rối loạn do tổn thương tiểu não là biểu hiện sinh lý của những cấu trúc thần kinh không tổn thương bị mất ảnh hưởng kiểm soát và điều hoà.

5.2.1. Tổn thương tân tiểu não (Neocerebellar lesions)

Tổn thương các *bán cầu tiểu não* và *nhân răng* ảnh hưởng chủ yếu đến các cử động khéo léo theo ý muốn và phối hợp, (nghĩa là các cử động có liên quan đến hệ vỏ–tuỷ).

Các cơ trở nên *giảm trương lực* (hypotonic) và kéo ra dễ dàng. Các phản xạ gân sâu có xu hướng chậm chạp uể oải và thường lủng lẳng.

Rối loạn nặng cử động phối hợp, gọi là *mất đồng vận* (asynergia) trong đó thứ tự, chiều hướng và lực co cơ không thích hợp. Mất đồng vận tiểu não có thể chứng minh bằng nhiều nghiệm pháp, như: 1) Nghiệm pháp cử động chính xác tới một điểm, (khoảng cách thường được dánh giá sai lầm: mất đo lường, dysmetria); 2) Nghiệm pháp cử động nhanh liên tiếp, như sấp ngửa bàn tay, cẳng tay (thường khó thực hiện, mất liên động, dysdiadochokinesis); v.v...

Run (tremor) xảy ra chủ yếu trong các cử động theo ý muốn, và phối hợp. (Đặc biệt run cơ ở đầu gần chi, song chuyển động cơ học tới đầu xa các chi).

Mất điều hoà vận động (ataxia), là một rối loạn mất đồng vận, xoắn vặn kỳ dị các cử động theo ý muốn và cử động phối hợp. Đặc biệt các cơ trục và các nhóm cơ quanh đai vai, và đai chậu. Rối loạn thấy rõ khi đi, do sự co cơ không đều.

Rung giật nhãn cầu (nystagmus), rõ hơn khi bệnh nhân nhìn về phía bên tổn thương.

Rối loạn tiếng nói, thường nói chậm, giọng đều đều, một số âm tiết bị rời rạc.

5.2.2. Tổn thương cổ tiểu não (Archicerebellar lesions)

Tổn thương *các phần sau nhộng tiểu não* (*nút* và *nho nhộng*) và có thể *bông tiểu não* (flocculus), gây nên *hội chứng cổ tiểu não* (archi–cerebellar syndrome): *rối loạn vận động* (locomotion) và *thăng bằng* cả hai bên. Bệnh nhân đứng không vững và thân mình lắc lư. Khi cố đi, loạng choạng muốn ngã về một bên hoặc ra sau. Dáng đi giật giật như người say rượu. Trương lực cơ không bị ảnh hưởng nhiều và không run hay rối loạn điều hoà vận động ở các chi. Hội chứng chủ yếu là mất điều hoà vận động ở thân mình.

5.2.3. Tổn thương thuỳ trước tiểu não (Anterior lobe of the cerebellum)

Không có hội chứng *cựu tiểu não* ở người, song tổn thương thuỳ trước tiểu não ở chó gây nên những rối loạn nặng về tư thế và tăng mạnh trương lực cơ duỗi. Con vật trông như có nhiều nét của mất não (decerebration), song một thời gian lại có khả năng đi, và thực hiện những cử động theo ý muốn.

5.3. Chức năng vi tính của tiểu não *(Computer functions)*

Cấu tạo chức năng của vỏ tiểu não cho thấy nó có thể hoạt động như một loại *vi tính đặc biệt điều hoà và kiểm soát cử động*. Tiểu não tổ chức và hợp nhất luồng thông tin đến qua nhiều đường thần kinh. Luồng ra của tiểu não tham gia kiểm soát chức năng vận động bằng cách truyền các xung động tới: 1) một số nhân ở thân não (ví dụ nhân tiền đình ngoài và nhân đỏ), các nhân này lại chiếu xuống các mức tuỷ sống, và tới: 2) các nhân ở trạm dừng nội đồi, có thể làm biến đổi hoạt tính của các nơron vỏ não liên quan trực tiếp đến chức năng vận động.

Mỗi phần của vỏ tiểu não đều nhận hai luồng vào khác nhau: của các *sợi rêu* và của các *sợi leo*. Mặc dù khác nhau về đặc điểm cấu trúc, chúng có vẻ dẫn truyền thông tin "*cảm giác*" tương tự. Luồng ra duy nhất của vỏ tiểu não được chuyển tải bởi các sợi trục của các tế bào Purkinje. Luồng ra đó, hoàn toàn là ức chế, tác động lên các nhân sâu tiểu não và nhân tiền đình ngoài. Luồng ra của các nhân sâu tiểu não là kích thích, điều đó ngụ ý là cả hai xung động kích thích và ức chế đều phải tới các nhân sâu đó. Luồng kích thích đi vào các nhân sâu tiểu não, đến từ các nguồn ngoài tiểu não, được chuyển tải bởi các nhánh bên của các sợi leo và sợi rêu.

Nhận xét rằng vỏ tiểu não biến đổi tất cả các luồng vào trở thành ức chế, gợi ý cho thấy có thể không có động lực lưu trữ thông tin trong dòng lưu thông thần kinh. Như vậy tiểu não xử lý luồng thông tin tới một cách nhanh chóng, chuyển tải luồng ra trực tiếp tới các nhân đặc hiệu của thân não, hầu như không có một lực nhớ ngắn hạn nào. Những đặc tính đó nâng cao hiệu xuất của tiểu não như một loại máy tính đặc biệt có thể cung cấp một đáp ứng nhanh và rõ ràng cho mỗi luồng vào "cảm giác".

6. * CÁC TRIỆU CHỨNG LÂM SÀNG CỦA RỐI LOẠN CHỨC NĂNG TIỂU NÃO THEO CHIA VÙNG*

Phần trên (mục 5), (dựa theo Carpenter, 1985) chúng tôi vừa giới thiệu những rối loạn chức năng tiểu não, theo cách chia thuỳ theo chiều ngang (Hình 5.6). Phần sau đây (mục 6) xin trình bày những triệu chứng lâm sàng của tổn thương các vùng tiểu não, chia theo chiều đứng dọc (Hình 5.7), (dựa theo các tác giả hiện đại hơn, S. Gilman & S.W. Newman, Essentials of Clinical Neuroanatomy and Neurophysiology, 2003, pp. 144–146).

Về mặt lâm sàng, tiểu não được chia thành: một vùng nhộng tiểu não nằm trên đường giữa và hai vùng đứng dọc ở mỗi bên bán cầu (Hình 5.7). Các triệu chứng lâm sàng của rối loạn chức năng tiểu não có thể chia thành các triệu chứng do các bệnh ở vùng đường giữa tiểu não và các triệu chứng do các bệnh ở các phần bên.

6.1. Triệu chứng lâm sàng do mất chức năng vùng giữa tiểu não

Vùng giữa của tiểu não gồm các phần trước và sau của nhộng, thuỳ bông–nút, và nhân đỉnh mái. Bệnh của các vùng đó gây nên các triệu chứng sau:

1. ***Rối loạn dáng đứng và dáng đi*** (stance and gait). Bệnh nhân thường đứng trên một nền xoạc rộng, với hai bàn chân cách xa nhau vài inches. Thân mình có thể run nặng. Bệnh nhân không thể bước đi song song, đặt gót một bàn chân trực tiếp ra trước các ngón chân của bàn chân kia. Trong bệnh vùng giữa tiểu não, rối loạn dáng đi thường xảy ra không có thất điều vận động các chi.

2. ***Lảo đảo*** (titubation). Run rẩy nhịp nhàng thân mình hay đầu, vài lần mỗi giây.

3. ***Tư thế quay đầu hay nghiêng đầu***. Đầu có thể được giữ ở tư thế quay hay nghiêng về bên trái hay bên phải. Bên lệch thường không chỉ bên bị tổn thương tiểu não.

4. ***Rối loạn vận động mắt***. Một số rối loạn chức năng mắt do bệnh tiểu não, nổi bật nhất là ***rung giật nhãn cầu tự phát*** (spontaneous nystagmus) (nghĩa là không do kích thích sinh lý tiền đình). Gồm những cử động đung đưa nhịp nhàng của một hoặc cả hai mắt, với mắt chăm chú nhìn thẳng ra trước hoặc nhìn lệch.

5. ***Rối loạn cảm xúc*** (affective disturbances). Điều này mới được mô tả gần đây, bao gồm san bằng (flattening) hay mài cùn (blunting) biểu hiện tình cảm, cũng như mất ức chế (disinhibited) hay không thích hợp trong cách ứng xử.

6.2. Triệu chứng lâm sàng do mất chức năng vùng bên (bán cầu) tiểu não

Về mặt lâm sàng, vùng bên tiểu não gồm có bán cầu tiểu não, các nhân răng và nhân xen ở mỗi bên. Bệnh của các vùng đó gây nên các triệu chứng như sau:

1. ***Phân ly cử động*** (decomposition of movement). Bệnh nhân thực hiện các phần của một động tác một cách giật giật và không đều, mà không mềm mại nhịp nhàng. Điều đó chứng tỏ phân ly cử động là một chiến thuật không theo ý muốn, phải dùng để bù trừ cho mất khả năng làm những động tác phức tạp. Người bị rối loạn tiểu não tập làm những cử động thích hợp hơn bằng cách cử động hàng loạt mỗi lần một khớp.

2. ***Rối loạn dáng đứng và đi***. Bệnh nhân đứng trên một nền rộng và đi một cách loạng choạng, với xu hướng ngã về một bên, ra trước hoặc ra sau. Thất điều vận động các chi kèm theo rối loạn dáng đi.

3. ***Giảm trương lực*** (hypotonia). Đó là sự giảm sức đối kháng với các cử động thụ động các chi, xuất hiện ở một hay vài chi khi bị chấn thương tiểu não. Giảm trương lực thường giảm theo thời gian. Nó có thể phát hiện trên lâm sàng bằng cách dùng tay vận động các chi ở các khớp mà không phải bằng cách sờ nắn các cơ.

4. ***Nói khó*** (dysarthria). Nói có thể chậm chạp, líu nhíu (slurred), cố gắng vất vả (labored); song vẫn hiểu được và văn phạm không sao.

5. ***Rối loạn đo lường*** (dysmetria). Rối hoạn về định hướng hay định vị của một phần cơ thể trong các cử động chủ động. Chi có thể rơi quá sớm trước đích (thiểu đo, hypometria) hay vượt quá đích (cường đo, hypermetria).

6. ***Mất liên động*** (dysdiadochokinesis) và ***mất cử động nhịp nhàng*** (dysrhytmokinesis). Mất liên động (cử động liên tiếp) phản ánh sự phân ly các cử động trong bệnh tiểu não, được chứng minh bằng thử nghiệm làm các cử động luân hồi hoặc lặp lại tinh vi. Có thể yêu cầu bệnh nhân đánh nhịp, như ba nhịp nhanh tiếp theo một nhịp chậm. Trong bệnh tiểu não, nhịp của các cử động sẽ trở thành rối loạn.

7. ***Thất điều vận động*** (ataxia). Bao gồm những vấn đề khác nhau về cử động, chủ yếu do kết quả phối hợp của rối loạn đo lường và phân ly cử động. Bệnh nhân thất điều vận động về dáng đi đổi hướng vẹo vọ từ bên này sang bên kia và khó đi thẳng đường.

8. ***Run*** (tremor). Bệnh tiểu não gây nên những cái run khi tĩnh và khi cử động (static and kinetic tremors). *Run tĩnh* có thể chứng minh bằng cách bảo bệnh nhân dang tay ra song song với sàn nhà với bàn tay để mở. Xuất hiện một sự rung nhịp nhàng phát ra ở vai. Bảo bệnh nhân đặt một gót chân lên đầu gối chân bên kia và đưa gót chân chạy xuống dưới dọc trước cẳng chân sẽ gây nên *run động*. Bảo bệnh nhân lần lượt sờ vào mũi rồi sờ vào ngón tay người khám, để cánh tay duỗi dài ra xa bệnh nhân, cũng gây nên run động. Những cử động đó sẽ gây nên một cái run thô ở các khớp đầu gần (vai và hông).

9. ***Kém kiểm tra xác định và nảy lại*** vị trí (impaired check and rebound). Người khám yêu cầu bệnh nhân giữ tay duỗi ra trước, rồi đập nhẹ vào khuỷu để xê dịch cánh tay. Bình thường, tay quay nhanh trở lại đúng vị trí, Nhưng ở bệnh tiểu não, chi bị lạc chỗ đáng kể và luôn luôn quá đà khi quay trở lại vị trí ban đầu.

10. ***Rối loạn vận động mắt*** (ocular motor disorders). Thông thường nhất là *rung giật nhãn cầu*.

11. ***Rối loạn chức năng điều hành*** (disturbances of executive functioning). Các rối loạn này bao gồm thiếu kế hoạch, khả năng xoay xở, lập luận trừu tượng, sử dụng trí nhớ, và giảm nói năng lưu loát.

12. ***Mất nhận biết không gian*** (impaired spatial cognition). Bao gồm rối loạn nhìn không gian (visuospatial desorganisation) và hỏng trí nhớ nhìn không gian.

13. ***Thay đổi nhân cách*** (personality change). San bằng hay mài cùn ảnh hưởng, cùng với cách ứng xử mất kiềm chế hoặc không thích hợp.

14. ***Khó khăn về ngôn ngữ*** (linguistic difficulties). Những khó khăn đó bao

gồm những bất thường về nhịp ngắt, và dung mạo trọng âm của giọng nói và ngôn ngữ, hay ***loạn ngôn luật*** (dysprosody), cấu trúc không văn phạm, và rối loạn tên gọi, hay ***mất ngôn ngữ danh từ*** (anomia).

Các khuyết tật tiểu não sẽ cải thiện dần theo thời gian sau những tổn thương đột ngột như chấn thương hay mất cấp máu (đột quỵ). Cải thiện chức năng vận động xảy ra sớm một phần vì bệnh nhân học được những chiến lược bù trừ, và một phần là do tính tạo hình (plasticity) của hệ thần kinh trung ương, (khả năng hình thành những đường liên hệ mới, hoặc sử dụng những đường liên hệ sẵn có một cách khác nhau).

Định vị thân thể của các vùng cơ thể ở vỏ đại não đã được chứng minh trên các động vật thí nghiệm. Những nghiên cứu đó đã cho thấy một sự đại diện vô cùng phức tạp của các phần cơ thể. Mặc dù sự phức tạp của tổ chức tiểu não, song rõ ràng là bán cầu tiểu não phải ảnh hưởng đến bên phải cơ thể, và bất kỳ những triệu chứng nào xảy ra ở một bên sẽ ở cùng bên với tổn thương tiểu não. Điều đó trái ngược hẳn với các tổn thương đại não, gây nên những hậu quả ở bên đối diện.

6. GIAN NÃO

(Diencephalon)

1. ĐẠI CƯƠNG

1.1. Định nghĩa. Thành phần

Gian não hay não trung gian là phần não ở giữa, nối trung não với đoan não, và nằm sâu trong lòng hai bán cầu đại não.

Gian não gồm một ổ rỗng hẹp ở giữa là *não thất 3*, hai khối chất xám lớn ở hai bên gọi là *nội đồi*, hay *buồng trong của não* (thalamus) (trước đây cố GS. Đỗ Xuân Hợp còn gọi là "*đồi thị*", dịch theo DTGP Pháp cũ "couche optique"), và các vùng quanh nội đồi gọi là *thượng nội đồi* (epithalamus), *hạ nội đồi* (hypothalamus), *vùng dưới nội đồi* (subthalamus), và *tiếp nội đồi* (metathalamus).

1.2. Giới hạn và liên quan chung

Gian não nằm sâu trong lòng giữa hai bán cầu đại não, nên khó mô tả:

Giới hạn dưới với trung não: nhìn trên một thiết đồ đứng dọc qua đường giữa, (Hình 6.1), là một đường ngang đi từ đầu dưới *thể núm vú* (corpus mammillare) tới *mép sau* (commissura posterior), (trước đây còn gọi là "*mép trắng sau*", theo DTGP Pháp cũ "commissure blanche posterieure"). Nhìn bề mặt, giới hạn dưới giữa gian não và trung não là *bờ dưới dải thị giác* (Hình 6.2).

Giới hạn trên và xung quanh với đoan não nằm kín ở sâu nên khó xác định hơn: Nhìn trên một thiết đồ đứng dọc giữa (Hình 6.1, 6.4), giới hạn trên và sau là *vòm cung* (fornix), (trước đây còn gọi là "*thể tam giác*", theo DTGP Pháp cũ "trigone"), và *lồi chai* (splenius); giới hạn trước là: *cột vòm cung* (columna fornicis), *mép trước* (commissura anterior) (trước đây còn gọi là "*mép trắng trước*", commissure blanche anterieure), *lá tận* (lamina terminalis) và *giao thoa thị giác* (chiasma opticus). Nhìn trên một thiết đồ cắt đứng ngang (Hình 6.3): giới hạn trên là *vòm cung* ở giữa, và *não thất bên* ở hai bên; giới hạn ngoài là *bao trong*.

1.3. Vị trí sơ bộ các thành phần cấu tạo cơ bản của gian não

Trên một thiết đồ đứng dọc giữa, nhìn vào thành bên não thất 3, các thành phần cấu tạo cơ bản của gian não có thể định vị sơ bộ như sau (Hình 6.1).

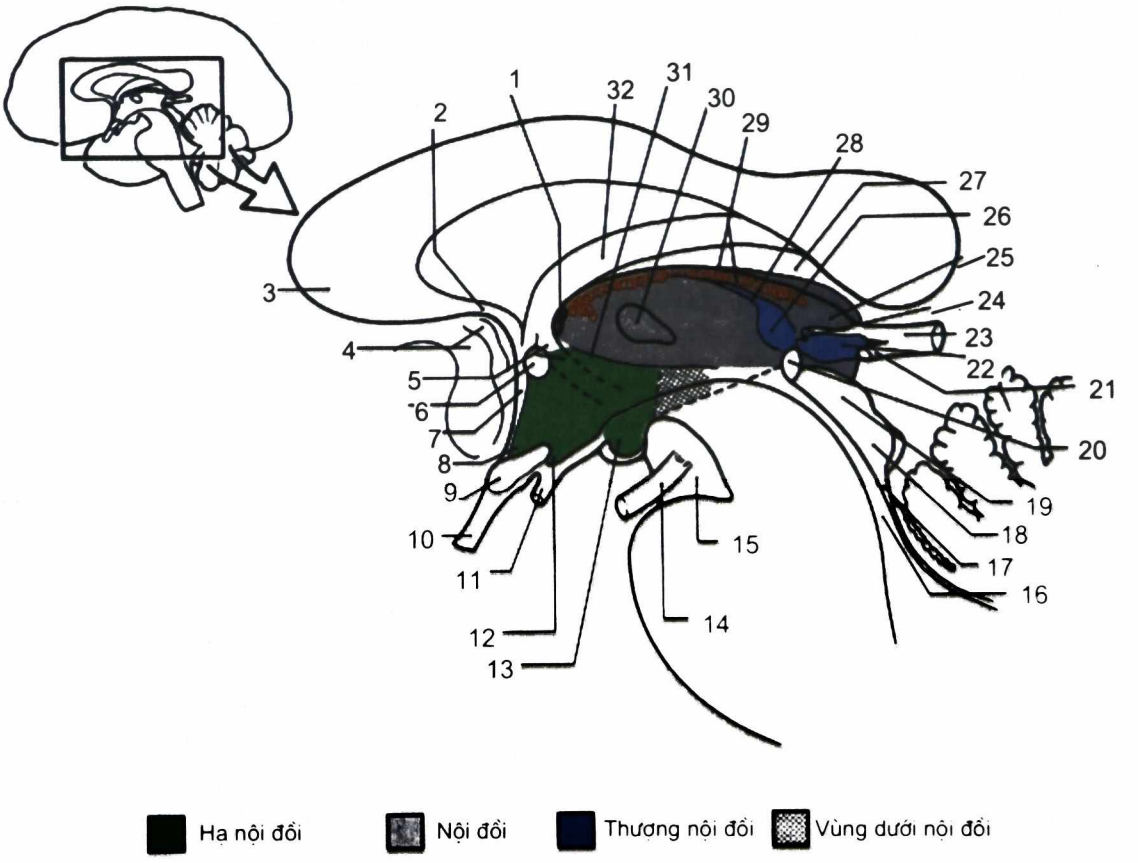

Hình 6.1. Sơ đồ cắt đứng dọc giữa gian não và các thành phần liên quan cơ bản.

(Theo D. E. Haines, Fundamental Neuroscience, 2002, Fig. 15–3, p. 222).

1. Lỗ gian não thất; 2. Mỏ thể chai; 3. Gối thể chai; 4. Diện dưới chai; 5. Cột vòm cung; 6. Mép trước; 7. Lá tận; 8. Ngách trên thị não thất 3; 9. Giao thoa thị giác; 10. Thần kinh thị giác; 11. Phễu; 12. Ngách phễu não thất 3; 13. Thể núm vú; 14. Thần kinh vận nhãn; 15. Hố gian cuống; 16. Cống não; 17. Màn tuỷ trên; 18. Gò dưới; 19. Gò trên; 20. Mép sau; 21. T/m não trong; 22. Tuyến tùng; 23. T/m Galen; 24. Ngách tuyến tùng não thất 3; 25. Ngách trên tuyến tùng não thất 3; 26. Dây cương (habenula, ở đây chỉ chủ yếu *các nhân cương*); 27. Màn gian cách (velum interpositum) (hay "*bể dưới vòm cung*, citerne subfornicale", của các tác giả Pháp); 28. Vân tuỷ nội đồi; 29. Màn mạch mạc và đám rối mạch mạc; 30. Mép dính nội đồi; 31. Rãnh dưới nội đồi; 32. Vòm cung.

(Chúng tôi xin giới thiệu sơ đồ có tô màu này của Haines để dễ phân biệt các thành phần cơ bản của gian não. Tuy về hình thể *các cấu trúc số 21, 22, 23, 24, 25, 26 ở đây vẽ chưa chuẩn*. Xem Hình 6.4).

Có một mốc phân chia quan trọng là *rãnh dưới nội đồi* (sulcus hypothalamicus), chạy từ *lỗ gian não thất* (foramen interventriculare) đến *lỗ mở cống não* (apertura aqueductus cerebri), hơi uốn cong, chếch nhẹ từ trước ra sau, từ trên xuống dưới:

+ ***Nội đồi*** **(thalamus), hay** ***nội đồi lưng*** (dorsal thalamus), nằm ở sau trên ***rãnh dưới nội đồi*** **(sulcus hypothalamicus).**

+ *Hạ nội đồi* (hypothalamus) nằm ở trước dưới rãnh dưới nội đồi; giới hạn ở trước bởi *lá tận* (lamina terminalis), và ở sau bởi một đường đi lên từ mặt sau *thể núm vú* (corpus mammilare), cắt ngang rãnh dưới nội đồi (Hình 6.1).

+ *Vùng dưới nội đồi* (subthalamus), hay *nội đồi bụng* (ventral thalamus), chiếm vị trí ở dưới nội đồi, sau hạ nội đồi, trên đường giới hạn giữa gian não và trung não, ở phía ngoài đường giữa, (Hình 6.1). Giới hạn không thật rõ rệt, nên trên các thiết đồ đứng ngang, thực tế khó phân biệt ranh giới giữa các cấu trúc của vùng dưới nội đồi – (*vùng bất định, nhân dưới nội đồi*) – và của trung não, (*chất đen, nhân đỏ*) (Hình 6.3).

+ *Thượng nội đồi* (epithalamus), dính vào bờ sau trên mặt trong hay mặt não thất của nội đồi, gồm có: *tuyến tùng* (glandula pinealis), *dây cương* (habenula), và *vân tuỷ nội đồi* (stria medullaris thalami). * [Xem chú thích ở phần sau, mục 2, tr. 154].

+ Ngoài ra còn *tiếp nội đồi* (metathalamus), là phần tiếp giáp giữa nội đồi và trung não, gồm hai đôi thể gối nằm ở phía dưới ngoài đầu sau nội đồi, đã được mô tả ở trung não: *thể gối trong* (corpus geniculatum mediale) nối với gò dưới bởi cánh tay gò dưới; *thể gối ngoài* (corpus geniculatum laterale) nối với gò trên bởi cánh tay gò trên.

* [Chú thích về thuật ngữ giải phẫu:

– "***Thalamus***": từ tiếng Hy Lạp, có nghĩa là *buồng trong, buồng ngủ, buồng cô dâu,... ở sâu trong lòng nhà*. Áp dụng vào đây để chỉ hai khối chất xám lớn nằm sâu trong lòng đại não, ví như "***buồng trong đại não***". DTGP Pháp cũ gọi là "***couche optique***" (lớp thị giác); nên cố GS Đỗ Xuân Hợp đã dịch là "***đồi thị***". Song thực tế nó không thuộc thị giác, mà có chức năng rộng lớn hơn nhiều; nên chúng tôi xin đổi lại là "***nội đồi***": gần với nghĩa của từ gốc hơn. Chữ "*đồi*" là cách hình tượng hoá riêng của Việt Nam (theo cố GS. Đỗ Xuân Hợp), kèm theo chữ "***nội***" dựa theo nghĩa gốc TNGPQT, để chỉ 2 khối lớn chất xám dưới vỏ, trông như hai quả ***đồi nằm ở sâu trong lòng đại não***.

– "***Epithalamus*** và ***hypothalamus***" cố GS Đỗ Xuân Hợp dịch là "*vùng trên đồi hay trên thị*", và "*vùng dưới đồi hay dưới thị*". Song đó *không phải là vùng* mà là những tập hợp cấu trúc ở vị trí trên và dưới so với nội đồi; nên chúng tôi xin đổi lại là "***thượng nội đồi***"; và "**hạ nội đồi**".

– Còn "***Subthalamus***" là một ***vùng*** nhỏ hẹp, không có hình thể rõ rệt, ở dưới nội đồi, nên chúng tôi xin dịch là "**vùng dưới nội đồi**"; để phân biệt với "***hypothalamus***" đã dịch là "***hạ nội đồi***". (Hai từ có 2 tiếp đầu ngữ "hypo" và "sub", cùng ý nghĩa là "ở dưới" hay "hạ", cần được dịch phân biệt bằng cách vừa nêu).

– "***Metathalamus***": trước đây cố GS Đỗ Xuân Hợp dịch là "*vùng sau đồi, hay sau thị*". Song đó không phải là một vùng, và cũng không ở sau đồi; mà là một phần chuyển tiếp giữa trung não và nội đồi, ở dưới phần sau của nội đồi. Chữ "*meta*", tiếp đầu ngữ tiếng Hy Lạp, chỉ cái gì "*tiếp theo, liên tiếp, chuyển tiếp, chuyển đổi,...*", nên chúng tôi xin dịch lại là "***tiếp nội đồi***"].



Hình 6.2. Các cấu trúc bề mặt của trung não và gian não, nhìn từ trước dưới. Giới hạn dưới của gian não với trung não, ở bờ dưới dải thị giác (mũi tên chỉ).

(Theo D. E. Haines, Fundamental Neuroscience. 2002, Fig. 15–4, p. 222)

1. Giao thoa thị giác, 2. Chất thủng trước; 3. Dải thị giác, 4 Trụ cuống đại não; 5. Chất thủng sau, 6. Thể núm vú; 7. Lồi giữa (medium eminentia) (của ụ xám, tuber cinereum); 8. Lồi bên (lateral eminence) (của ụ xám); 9. Phễu (Infundibulum).

* [7, 8. *U xám* (Tuber cinereum) là phần lồi lên ở đáy hạ nội đồi, giới hạn ở sau bởi các thể núm vú, ở trước bởi giao thoa thị giác, ở hai bên bởi dải thị giác; Ụ xám kéo dài xuống phía dưới bụng bởi *phễu* (Infundibulum) và *cuống tuyến yên*. Một số tác giả như Haines ở hình này chia củ xám làm hai phần: *lồi giữa* (medium eminentia) và lồi bên (lateral eminence). Song T.A. 1997 chỉ có tên một lồi giữa (eminentia mediana)].

2. NÃO THẤT 3

Não thất 3 là một buồng não hẹp, có hình một chiếc phễu rất dẹt, nằm theo mặt phẳng đứng dọc giữa; đỉnh hướng ra trước và xuống dưới gọi là *phễu* (infundibulum), hay ngách phễu của não thất 3; đáy hướng lên trên và ra sau tương ứng với mái của não thất 3 (Hình 6.1; 6.3; 6.4). Não thất 3 thông ở sau dưới với cống não bởi *lỗ mở cống não* (apertura aqueductus cerebri), và ở trước trên với hai não thất bên, bởi các *lỗ gian não thất* (foramen interventriculare).

Não thất 3 được giới hạn bởi hai thành bên, thành trước, thành trên, thành sau và thành dưới:

– **Hai thành bên:** rộng nhất, ở hai bên não thất 3. Mỗi thành được chia làm 2 phần bởi một *rãnh dưới nội đồi* (sulcus hypothalamicus), đi từ *lỗ gian não thất* đến *lỗ mở cống não*: Phần lưng, ở sau trên rãnh là mặt trong của 2/3 trước nội đồi, dính với nội đồi bên đối diện bởi *dính gian nội đồi* (adhesio interthalamica) (trước đây còn gọi là *mép xám*, commissure grise). Phần bụng, ở trước dưới rãnh là mặt trong *hạ nội đồi* (hypothalamus), hình tam giác đỉnh chúc xuống dưới và

ra trước, tạo thành *phễu* (infundibulum) hay ngách phễu của não thất 3. (Hình 6.1, 6.4).

– **Thành trước:** chếch từ trên xuống dưới và ra trước, gồm có: *mép trước* (commissura anterior), *lá tận* (lamina terminalis), và *giao thoa thị giác* (chiasma opticum). Ở trên giao thoa có *ngách trên thị* (recessus supraopticus) của não thất 3.

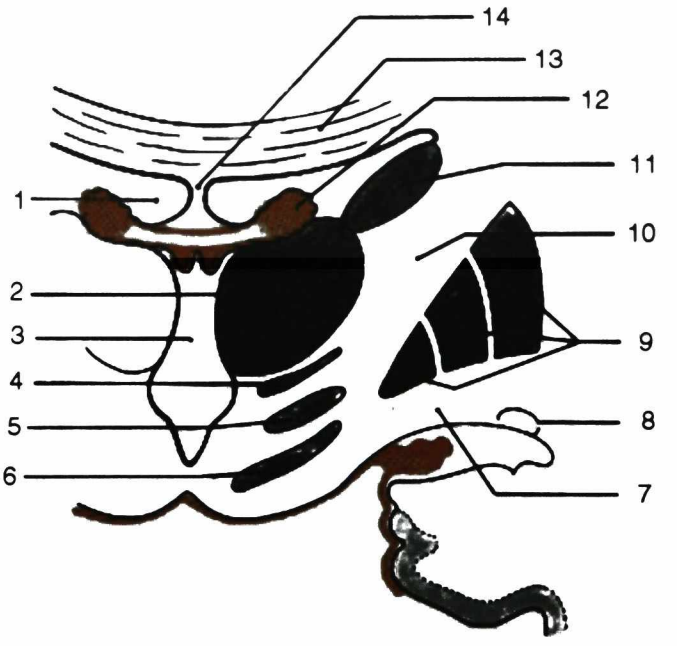

Hình 6.3. Thiết đồ đứng ngang qua gian não và phần giáp giới của bán cầu đại não phải.
Liên quan của gian não (não thất 3, nội đồi, vùng dưới nội đồi) với đại não và trung não.
(Theo Rouviere, Anatomie Humaine, tome II, 1948, Fig. 428. p, 569. Chú thích lại theo TNGPQT).

1. Sừng trán não thất bên, 2. Nội đồi, 3. Não thất 3, 4. Vùng bất định (Zona incerta); 5. Nhân dưới nội đồi (thể Luys); 6. Chất đen; 7. Bao dưới thấu kính; 8. Đuôi nhân đuôi; 9. Nhân thấu kính (*nhân bèo*); 10. Bao trong; 11. Thân nhân đuôi; 12. Đám rối mạch mạc bên; 13. Thể chai; 14. Vách sáng (*vách trong suốt*), nối giữa thể chai và vòm cung ở dưới. Dưới nữa là màn mạch mạc và màng mái não thất 3 (không chú thích). (Trong ngoặc đơn là theo DTGP cũ của cố GS Đỗ Xuân Hợp).

– **Thành trên hay mái:** hơi cong lồi lên trên, được tạo bởi một lớp *màng mái* mỏng, phủ bởi *màn mạch mạc* não thất 3 (Hình 6.4):

+ *Màng mái* (membrana tectoria), là một lớp *màng não thất* căng giữa các *vân tuỷ nội đồi* (stria medullaris thalami) và *dây cương* (habenula) ở hai bên.

* [Chú thích: "***Vân tuỷ nội đồi***" và "***dây cương***" ở đây là theo các tác giả Anh Mỹ và T.A. 1997. Trước đây đã được cố GS Đỗ Xuân Hợp, 1971, gọi gộp theo các tác giả Pháp cũ (Rouviere 1948), là "*dây cương* (habenula) cổ điển, nay ***cuống tuyến tùng***" (pédicule de la glande pinéale), và mô tả như hai dải chất trắng bám dọc theo bờ trên mặt trong nội đồi, đi từ cột vòm cung đến tuyến tùng (Hình 6.4; 6.5). Nhìn từ mặt trên (Hình 6.5), phần sau của mỗi *dây cương* hay cuống tuyến tùng cổ điển đó toả rộng hình tam giác, tạo thành *tam giác cương* (trigonum habenularum), với các sợi tận hết chủ yếu ở *các nhân cương* (nuclei habenulares) và bao phủ lên các nhân đó. Ngoài ra các sợi trong của tam giác cương còn lấn vào đường giữa, và bắt

chéo sang bên đối diện, tạo thành một nếp gọi là *mép cương* (commissura habenularum), nổi lên ở bờ trên nền tuyến tùng.

Ngày nay các tác giả Anh Mỹ và TA. 1997 đã tách dây cương cổ điển của các tác giả Pháp ra thành hai phần: "***Vân tuỷ nội đối***", gồm các sợi bám vào mặt trong nội đồi, đi từ cột vòm cung đến tam giác cương, và "***dây cương***" (habenula), gồm "*tam giác cương và các nhân cương*". Các sách và bài giảng GP của ta cho đến nay vẫn gọi lẫn lộn cả hai thành phần đó là "***cuống tuyến tùng***" là chưa đúng, cần phải sửa lại]. (Xem thêm chú thích về "habenula" ở phần cuối mục 2)].

+ *Màn mạch mạc* (tela choroidea), phủ ở trên màng mái (Hình 6.4) được tạo bởi màng não mềm, gồm hai lá. Lá sâu dính vào màng mái; lá nông quặt lên các bờ mái và phủ lên các cơ quan lân cận:

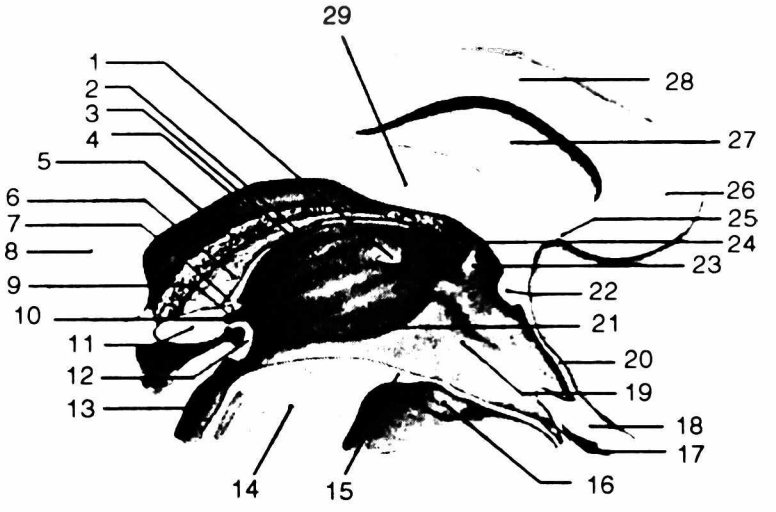

Hình 6.4. Thiết đồ đứng dọc giữa qua gian não và các mép gian bán cầu đại não.
(Theo Rouviere, Anatomie Humaine, tome II, 1948, Fig. 430. p, 573. Chú thích lại theo TNGPQT).

1. Dính gian nội đồi; 2. Màng mái và Màn mạch mạc; 3. Nội đồi (mặt trong, 2/3 trước); 4. Nhân đuôi (ở phía ngoài mặt trên nội đồi, sau khi đã kéo thể chai và vòm cung lên trên); 5. Đám rối mạch mạc bên (ở nền não thất bên); 6. Màn mạch mạc (phủ ở trên màng mái, và phần trong mặt trên nội đồi); 7. Ngách trên tuyến tùng của não thất 3; 8. Lồi thể chai; 9. Mép cương; 10. Ngách tuyến tùng của não thất 3; 11. Tuyến tùng; 12. Mép sau;13. Cống não; 14. Cuống đại não; 15. Chất thủng sau; 16. Củ núm vú; 17. Phễu; 18. Giao thoa thị giác; 19. Mặt trong hạ nội đồi; 20. Lá tận; 21. Rãnh dưới nội đồi; 22. Mép trước; 23. Cột vòm cung; 24. Lỗ gian não thất; 25. Mỏ thể chai; 26. Gối thể chai; 27. Vách sáng (vách trong suốt); 28. Thân thể chai; 29. Vòm cung (thể tam giác). (27, 29: trong ngoặc đơn là theo DTGP cũ của cố GS Đỗ Xuân Hợp).

Ở hai bên màn mạch mạc phủ lên phần trong mặt trên nội đồi, và liên tiếp với các đám rối mạch mạc của não thất bên;

Ở trước màn mạch mạc lật lên trên để phủ mặt dưới vòm cung (fornix), giới hạn một *bể dưới vòm cung*. *Bể dưới vòm cung* (citerne subfornicale) còn được gọi là *bể gian não thất* (citerne interventriculaire) hay *màn gian cách* (velum interpositum) (Hình 6.1): rộng ở trẻ sơ sinh, thu hẹp dần trong quá trình phát triển; thông ở sau với khoang dưới nhện ở khe ngang đại não. Khoang nằm ở dưới vòm cung và thể chai, là đường vào các khối u ở não thất 3.

Ở phía sau, màng mái và màn mạch mạc thường bám lấn lên phần trước mặt trên tuyến tùng, tạo nên một *ngách trên tuyến tùng* (recessus suprapinealis) ở trên *mép cương* (commissura habenularis) (Hình 6.4).

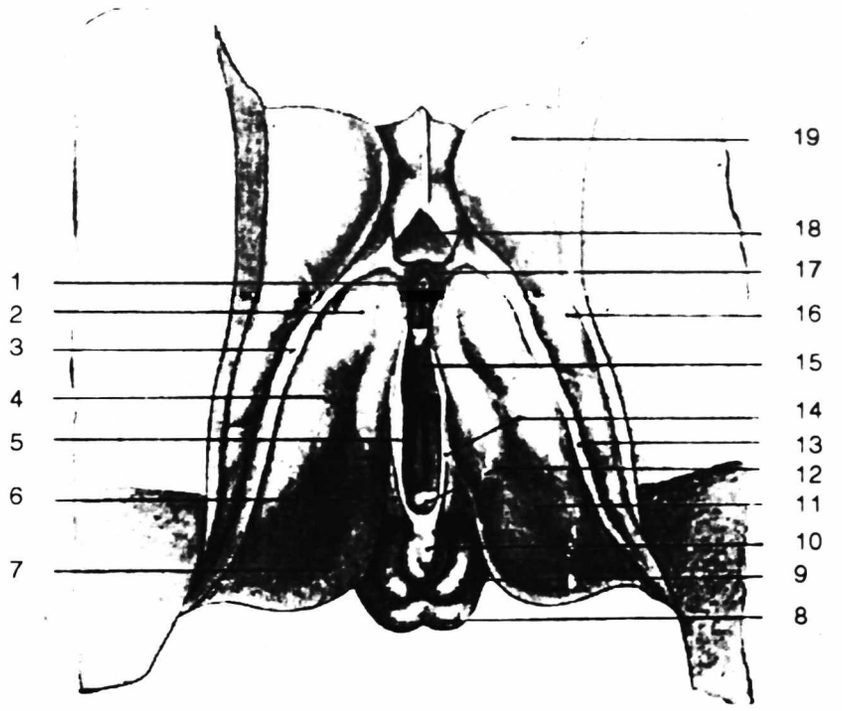

Hình 6.5. Mặt trên nội đồi và não thất 3. (Đã rỡ bỏ màng mái và màn mạch mạc)
(Theo Rouviere, Anatomie Humaine, tome II, 1948, Fig. 429. p, 570. Chú thích lại theo TNGPQT).

1. Mép (trắng) trước; 2. Củ trước nội đồi; 3. Rãnh nội đồi – nhân đuôi (*Rãnh thị – vân*, sillon opto–strié); 4. Rãnh mạch mac; 5. Vân tuỷ nội đồi (*Dây cương* hay *cuống tuyến tùng* của các tác giả Pháp cũ); 6. *Dây cương* (Tam giác cương của các tác giả Pháp cũ); 7. Đệm gối nội đồi (*Đồi chẩm*); 8. Gò dưới (*Củ não sinh tư dưới, hay sau*); 9. Gò trên (*Củ não sinh tư trên, hay trước*). 10. Tuyến tùng; 11. Nội đồi (*Đồi thị*); 12. Mép (trắng) sau; 13. Rãnh nội đồi – nhân đuôi (*Rãnh thị – vân*); 14. Vân tuỷ nội đồi (Dây cương hay *cuống tuyến tùng* của các tác giả Pháp cũ); 15. Dính gian nội đồi (*Mép xám*). 16. Thân nhân đuôi; 17. Cột vòm cung; 18. Vòm cung (*Thể tam giác*); 19. Đầu nhân đuôi.

* [Trong ngoặc đơn là tên gọi cũ, theo Rouviere, và cố GS Đỗ Xuân Hợp].

– **Thành sau**: rất hạn hẹp, tương ứng với nền tuyến tùng và các cấu trúc đi kèm, bao gồm từ trên xuống dưới: 1) *ngách trên tuyến tùng* (recessus suprapinealis), 2) *mép cương* (commissura habenularum), 3) *ngách tuyến tùng* (recessus pinealis), 4) *mép sau* (commissura posterior), dưới đó là *lỗ mở của cống não* (Hình 6.4).

– **Thành dưới** hay **nền não thất 3**: trải dài từ lỗ mở cống não đến giao thoa thị giác, phẳng và nhẵn, tương ứng từ sau ra trước với mặt trên trong các *cuống đại não*, *chất thủng sau*, *vùng núm vú*, *phễu* (infundibulum) và *cuống tuyến yên*.

Lách vào trong lòng phễu có *ngách phễu* (recessus infundibuli) của não thất 3. (Hình 6.1; 6.4).

Nhìn từ mặt dưới não, vùng nằm giữa các cuống đại não và giao thoa thị giác tương ứng với nền não thất 3 và hạ nội đồi, từ sau ra trước có: – các *thể núm vú* (corpus mammillare) nổi lên như hai lồi tròn; – trước các thể núm vú là *ụ xám* (tuber cinereum) từ đó nảy sinh *phễu* (infundibulum). Phễu có kèm theo một *lồi giữa* (eminentia mediana), và được kéo dài bởi cuống tuyến yên (Hình 6.2).

[Chú thích về TNGPQT:

– "***Habenula***" giảm thể của "habena", tiếng Latin có nghĩa là *dây cương; chúng tôi* dịch nguyên văn là "***dây cương***" (Trịnh Văn Minh, Từ điển DTGPQT Việt hoá, Nxb YH HN 1999). Các tác giả Pháp mới (Bossy và CS, 1990) cũng dịch là "*dây cương*", song xác định rõ thêm là "*dây cương tuyến tùng*" ("***rênes***" *de la glande pinéale*). Các tác giả Pháp cũ (Rouviere 1948) trước đây vẫn gọi "***Habenula***" là "***pédicule*** *de la glande pinéale*", nên cố GS Đỗ Xuân Hợp đã dịch là "***cuống tuyến tùng***". Từ điển GPH 4 thứ tiếng 1983, và các sách giải phẫu học tiếng Việt cho đến nay cũng theo như vậy. Song theo TNGPQT, từ "*cuống tuyến tùng*" đã bị loại bỏ từ lâu, nay không ai dùng; và bản thân nội dung ý nghĩa của từ "***dây cương***" (*habenula*), nay cũng được quan niệm khác trước và ít nhiều khác nhau giữa các tác giả. Vậy ta cũng cần phải cập nhật lại cho đúng:

Các tác giả Pháp (Rouviere 1948; Bossy và CS 1990) vẫn quan niệm "*habenula*" theo nghĩa *gốc* cổ điển, là 2 dải chất trắng bám dọc theo bờ trên mặt trong nội đồi, đi từ cột vòm cung đến tuyến tùng, trông giống như một dây cương thực thụ (Hình 6.5).

Song các tác giả Anh Mỹ (M.B. Carpenter 1974, 1985; D.E. Haines, 2002) và TNGPQT T.A. 1997 đã chia cấu trúc đó thành 2 phần khác nhau: 1) phần trước: gồm các sợi cấu tạo chính của "*dây cương* cổ điển" nay được gọi là ***vân tuỷ nội đồi*** (***stria medullaris thalami***); các tác giả Nga (Sinelnikov 1963,1989) cũng gọi là "*vân tuỷ nội đồi*" hay "*vân dây cương nội đồi*" (stria habenularis thalami); 2) còn phần sau, (tương ứng với "*tam giác cương*" của các tác giả Pháp cũ), mới được gọi là "***dây cương***" (***habenula***); chỉ *các nhân cương* vùi sâu trong đầu tận sau của *vân tuỷ nội đồi*, và nhận đa số các sợi tới từ đó (Hình 6.1). Tên gọi này của các tác giả Anh Mỹ, với ý nghĩa "*dây cương khu trú ở các nhân cương*", có vẻ chưa thật hợp lý; vì từ "*dây cương*" thường làm người ta hình tượng tới một bó sợi, hơn là một đám tế bào: Song nó đã được TNGPQT công nhận, nên ta cũng phải hiểu và dịch theo: "***Habenula* = dây cương = *tam giác cương* + *các nhân cương***".

Stedman's Medical Dictionary 1978 của Mỹ đã giải thích: "*Từ "habenula' lúc đầu chỉ cuống tuyến tùng, dần dần đã đi đến chỉ một nhóm tế bào thần kinh lân cận có vẻ gắn liền với tuyến tùng, là "hạch cương" (the ganglion hanenular).* ***Ngày nay từ "habenula" chỉ dành để chỉ nhóm tế bào khu trú đó ở vùng sau trong nội đồi, được vùi sâu trong đầu tận sau của vân tuỷ nội đồi và nhận đa số các sợi tới từ đó..."***

Từ điển DTGPQT Pháp hoá của P. Kamina, (Dictionnaire Atlas d'Anatomie, 1983) cũng giải thích: "*Habenula là một lồi tròn nhỏ của thượng nội đồi; ở phần sau của tam giác cương; tương ứng với hai nhân cương trong và ngoài, nằm dưới đó...*"].

3. NỘI ĐỒI (Thalamus)

3.1. Đại cương

Nội đồi (trước đây cố GS Đỗ Xuân Hợp còn gọi là "***đồi thị***", dịch theo tiếng Pháp cũ là "couche optique") là hai khối nhân xám lớn nhất trong các nhân xám **trung ương**, và là thành phần chính của gian não, nằm ở hai bên não thất 3.

Về ***chức năng:*** Những đường liên hệ qua lại gắn bó chặt chẽ vỏ não với nội đồi, làm cho nó trở thành cửa ngõ của nhiều đường vào ra: tạo thành một trung tâm trạm trung chuyển và tích hợp của hầu hết các đường cảm giác thân thể và giác quan đi lên vỏ não. Đồng thời nó cũng can thiệp vào đường vận động ngoại tháp, và việc điều hoà động tác của tiểu não. Mối liên quan chặt chẽ với các cấu tạo viền (formations limbiques) làm cho nó cũng có vai trò trong xúc cảm và trí nhớ. Cuối cùng qua những đường liên hệ với tổ chức lưới hoạt hoá đi lên, nó cũng can thiệp vào cơ chế thức tỉnh và cảnh giác.

3.2. Hình thể ngoài và liên quan

Nội đồi có hình trứng, đầu to quay ra sau, gọi là *đệm* hay *đệm gối nội đồi* (pulvinar), (trước đây cố GS Đỗ Xuân Hợp vẫn dịch là "*đồi chẩm*"); trục lớn hướng ra trước, vào trong và hơi lên trên, hợp với trục lớn bên đối diện một góc 60° mở ra sau. Nội đồi dài độ 3cm, cao 2cm, dày 1,5 cm (theo Rouviere). Có thể mô tả 4 mặt: trong, ngoài, lưng (trên), bụng (dưới); 2 đầu: trước, sau; và 3 bờ ít nhiều xác định được.

– **Mặt trên** (hay *mặt lưng*) (Hình 6.5) được giới hạn:

+ Ở ngoài bởi *bờ trên ngoài*, tiếp giáp với nhân đuôi, tạo thành một *rãnh nội đồi – nhân đuôi*, (trước đây vẫn gọi là "*rãnh thị – vân*", sillon opto–strié).

+ Ở trong bởi *bờ trên trong*, giữa mặt trên và mặt trong nội đồi, có *vân tuỷ nội đồi* (stria medullaris thalami) và *dây cương* (habenula) bám.

Mặt trên nội đồi có một rãnh rộng chạy chếch từ *lỗ gian não thất* ở đầu trước tới phía ngoài đầu sau nội đồi: gọi là *rãnh mạch mạc* (sillon choroidien): trong rãnh có *sán mạch mạc* (taenia choroidea), là chỗ bám của *đám rối mạch mạc não thất bên*. Phần mặt trên nội đồi ở phía trong rãnh được phủ bởi màng nuôi là phần kéo dài của tấm mạch mạc phủ mái não thất 3; còn phần ở phía ngoài rãnh, được phủ bởi màng não thất của nền não thất bên (Hình 6.5; 6.3).

– **Mặt trong** (Hình 6.1; 6.4): phần ba sau liên quan với các gò sinh tư; hai phần ba trước góp phần tạo nên thành bên của não thất 3. Phần này được giới hạn ở trên bởi *bờ trên trong nội đồi*, ở dưới bởi *rãnh dưới nội đồi* (tương ứng với bờ dưới trong nội đồi). Trong 4/5 trường hợp, mặt trong nội đồi dính với mặt trong

nội đồi bên đối diện bởi *dính gian nội đồi* (adhesio interthalamica), [trước đây còn gọi là "*mép xám*", theo tiếng Pháp cũ (commissure grise)].

– **Mặt ngoài** (Hình 6.3; 6.6): lồi, được bọc bởi *lá tuỷ ngoài* (lamina medullaris lateralis) trong đó có *nhân lưới nội đồi* (nucleus reticularis thalami), và qua đó liên quan với *bao trong*.

– **Mặt dưới** (hay *mặt bụng*): liên quan ở trước với *hạ nội đồi,* ở sau với *vùng dưới nội đồi,* (Hình 6.1). Vùng dưới nội đồi có *vùng bất định* (zona incerta) ở dưới lá tuỷ ngoài; dưới đó có *nhân dưới nội đồi* (nucleus subthalamicus); liên quan không ranh giới rõ rệt với các cấu trúc của trung não (*nhân đỏ* và *chất đen*), (Hình 6.3; 6.6).

– **Đầu trước:** tròn, mặt trên có *củ trước nội đồi* (tuberculum anterius thalamicum) tương ứng với nhóm nhân trước. Phía trong giới hạn với cột trước vòm cung một *lỗ gian não thất* thông não thất bên với não thất 3 (Hình 6.5).

– **Đầu sau:** là phần to nhất của nội đồi, được gọi là *đệm gối* nội đồi (hay *đồi chẩm*) (pulvinar). Phần dưới ngoài của đệm gối được gọi là *tiếp nội đồi* (metathalamus), gồm hai thể gối: *thể gối ngoài*, nối với gò trên bởi cánh tay gò trên; *thể gối trong*, ở thấp hơn và trong hơn, nối với gò dưới bởi cánh tay gò dưới.

– **Bờ trên trong:** là chỗ bám của *vân tuỷ nội đồi* (stria medullaris thalami) và *dây cương* (habenula), thuộc cấu trúc thượng nội đồi.

– **Bờ trên ngoài:** có thân *nhân đuôi* cuốn quanh, tạo nên một *rãnh nội đồi – nhân đuôi,* (trước đây còn gọi là *rãnh thị – vân*, sillon thalamostrié).

– **Bờ dưới trong:** tương ứng với *rãnh dưới nội đồi*, ngăn cách giữa nội đồi ở trên với hạ nội đồi và vùng dưới nội đồi ở dưới.

* [Chú thích về TNGPQT:

– "***Pulvinar***" tiếng Latin có nghĩa là "*đệm, gối để gối đầu*" (coussin, oreiller); chúng tôi xin dịch nguyên văn là "***đệm***", hay "***đệm gối nội đồi***", để chỉ phần sau của nội đồi. Trước đây cố GS Đỗ Xuân Hợp đã dịch là "*đồi chẩm*", với ý nghĩa là ở phía chẩm của nội đồi; Song đó không phải là một "*đồi*" riêng, mà chỉ là một phần sau của "*nội đồi*".

– "***Metathalamus***" = *tiếp nội đồi* (Xin xem chú thích ở mục 1.3)

– "***Habenula***" = *dây cương* (Xin xem chú thích ở cuối mục 2)].

3.3. Cấu tạo trong và các nhân nội đồi

Nội đồi được cấu tạo chủ yếu bởi khối chất xám. Chỉ có ít chất trắng.

3.3.1. Chất trắng nội đồi, tạo bởi các sợi có myelin, trải ở hai nơi

– Ở bề mặt mặt trên, mặt trong và mặt sau nội đồi có một lớp mỏng chất trắng gọi là *lớp đai* (stratum zonale).

Ở mặt ngoài nội đồi, chất trắng tạo thành *lá tuỷ ngoài* (lamina medullaris

lateralis), gồm các sợi đi vào và đi ra chất trắng dưới vỏ. Ngoài lá này còn có những đám nơron nhỏ tạo thành *nhân lưới nội đồi* (nucleus reticularis thalami), ngăn cách với bao trong.

Ở phía bụng (mặt dưới), lá tuỷ ngoài và nhân lưới nội đồi hoà lẫn trong *bó nội đồi* (fasciculus thalamicus) và *vùng đai bất định* (zona incerta), tạo thành một diện ngăn cách giữa nội đồi và vùng dưới nội đồi. (Hình 6.3, 6.6).

* [Chú thích về Thuật ngữ Giải phẫu Quốc tế Việt hoá:

– "***Zona***" mượn từ tiếng Hy Lạp, có 2 nghĩa: 1. là thắt lưng, đai (ceinture); 2. là vùng đai (zone), hay vùng vành đai, chỉ phần bề mặt của một hình cầu ở giữa 2 vòng tròn.

– "***Stratum zonale***" chúng tôi dịch là "***lớp đai***"; còn "***zona incerta***" là "***vùng đai bất định***" (hay cũng có thể gọi tắt là ***đai bất định***, hoặc ***vùng bất định***).

Nguyễn Quang Quyền và CS, Bài giảng GPH tập II, 1995, dịch "stratum zonale" là "***tầng vùng***"; theo tôi là chưa đúng, vì "*tầng*" hay "*vùng*" đều là 2 *danh từ* gần đồng nghĩa, chỉ một phần của cấu trúc chưa xác định rõ vị trí. Trong khi ở đây "stratum" là danh từ, có nghĩa là "tầng", hay "lớp"; còn "zonale" là tính từ có nghiã là "bao quanh ở ngoài như một cái đai"; vậy "stratum zonale" phải dịch là "***lớp đai***")].



Hình 6.6. Sơ đồ cắt đứng ngang gian não. Liên quan với đại não và trung não.
(Theo J. Salama, trong J. Bossy, Anatomie Clinique. Neuroanatomie, Paris, 1990, Fig. 3, p. 185).

1. Sừng trước não thất bên; 2. Nhân đuôi; 3. Lá tuỷ ngoài và nhân lưới nội đồi; 4. Bao trong; 5. Nhân thấu kính; 6. Chất đen; 7. Nhân đỏ; 8. Nhân dưới nội đồi; 9. Não thất 3; 10. Lá tuỷ trong nội đồi; 11. Nhân ngoài nội đồi; 12. Nhân trong nội đồi; 13. Vân tuỷ nội đồi (Dây cương của các tác giả Pháp); 14. Lá cố định (lamina affixa) + tĩnh mạch nội đồi nhân đuôi + và vân tận (stria terminalis); 15. Đám rối mạch mạc bên.

– Ở sâu trong lòng chất xám, có *lá tuỷ trong* (lamina medullaris medialis) ở một bình diện gần đứng dọc, hơi uốn cong hình chữ S, đi từ phía ngoài đầu trước tới phía trước trong *đệm gối* nội đồi (pulvinar). Ở giữa, lá tuỷ trong ngăn cách hai

nhóm nhân trong và ngoài nội đồi. Ở trước, lá tuỷ trong chẽ đôi hình chữ Y, để giới hạn *nhóm nhân trước* nội đồi. Ở sau, lá tuỷ trong cũng chẽ đôi để giới hạn *đệm gối nội đồi* (pulvinar). (Hình 6.7) (theo J. Salama, trong J. Bossy và CS, 1990). Song *đệm gối nội đồi* lại thường được coi như phần sau của nhóm nhân ngoài nội đồi (theo D. E. Haines, 2002).

Như vậy lá tuỷ trong đã chia nội đồi thành 4 nhóm nhân chính: *trước*, *trong*, *ngoài*, và *trong lá tuỷ* (intralaminar). Ngoài ra còn *các nhân đường giữa nội đồi* (nuclei mediani thalami), nằm ngay trên rãnh dưới nội đồi; và những đám nơron rải rác ở trong lá tuỷ ngoài gọi là "*nhân lưới nội đồi*". (Theo D. E. Haines, 2002).

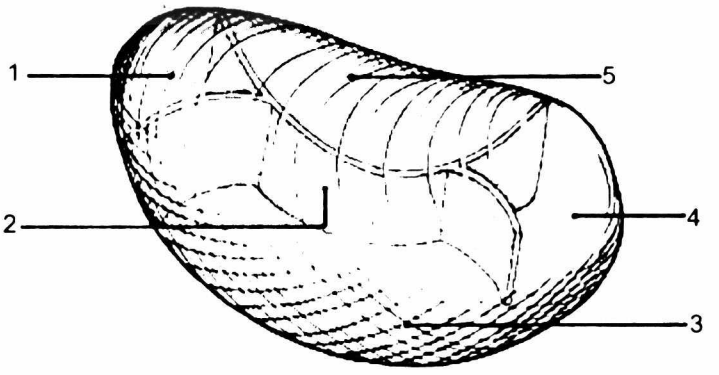

Hình 6.7. Lá tuỷ trong của nội đồi trái, và phân vùng đại cương các nhóm nhân.
(Theo J. Salama, trong J. Bossy, Anatomie Clinique. Neuroanatomie, Paris, 1990, Fig. 5. p, 186).
1. Nhân trước; 2. Lá tuỷ trong; 3. Các nhân ngoài; 4. Đệm gối nội đồi (Đồi chẩm); 5. Nhân trong.

3.3.2. Các nhân nội đồi và các đường liên hệ với vỏ não*

Chất xám nội đồi được chia thành nhiều nhóm nhân, với các đường liên hệ qua lại với vỏ não ít nhiều khác nhau. Mô tả có hơi khác nhau giữa các tác giả Pháp và Anh Mỹ. Ở đây chúng tôi xin mượn sơ đồ của D.E. Haines, 2002, với thuật ngữ ít nhiều gần với T.A. 1997 hơn (Hình 6.8), để mô tả các nhóm nhân và các vùng đối chiếu lên vỏ não. Các đường vào ra và chức năng tương ứng của các nhân xin chú thích bằng *chữ nhỏ trong móc đơn*, (dành riêng cho các độc giả quan tâm sâu, tham khảo chi tiết thêm)*.

– ***Các nhân trước nội đồi*** (nuclei anteriores thalami, anterior: viết tắt là A), ở đầu trước nội đồi, trong chỗ chẽ đôi của lá tuỷ trong, gồm một nhân chính lớn và 2 nhân nhỏ hơn.

*** [Các tế bào của nhân trước nhận các đường vào từ: 1) Các nhân núm vú, qua dải núm vú nội đồi, 2) Thuỳ thái dương trong (hồi hải mã, hyppocampus), qua vòm cung. Đường đi ra từ nhân trước chủ yếu hướng về hồi đai (cingulate gyrus) qua ngành trước của bao trong].**

– ***Các nhân trong nội đồi*** (nuclei mediales thalami), ở phía trong lá tuỷ trong, gồm một *nhân lưng trong* lớn (nucleus mediodorsalis, dorsomedial viết tắt là: DM), có phần *tế bào nhỏ* (parvicellular) ở sau, phần *tế bào lớn* (magnocellular) ở trước, và một phần nhỏ ở cạnh lá tuỷ trong.

* [Hai phần của nhân lưng trong nối với các phần của các thuỳ trán và thái dương và với phức hợp hạnh nhân (amydaloid complex). Các tế bào của phần cạnh lá nhận đường vào từ thuỳ trán và chất đen, có thể đóng vai trò kiểm soát cử động mắt].

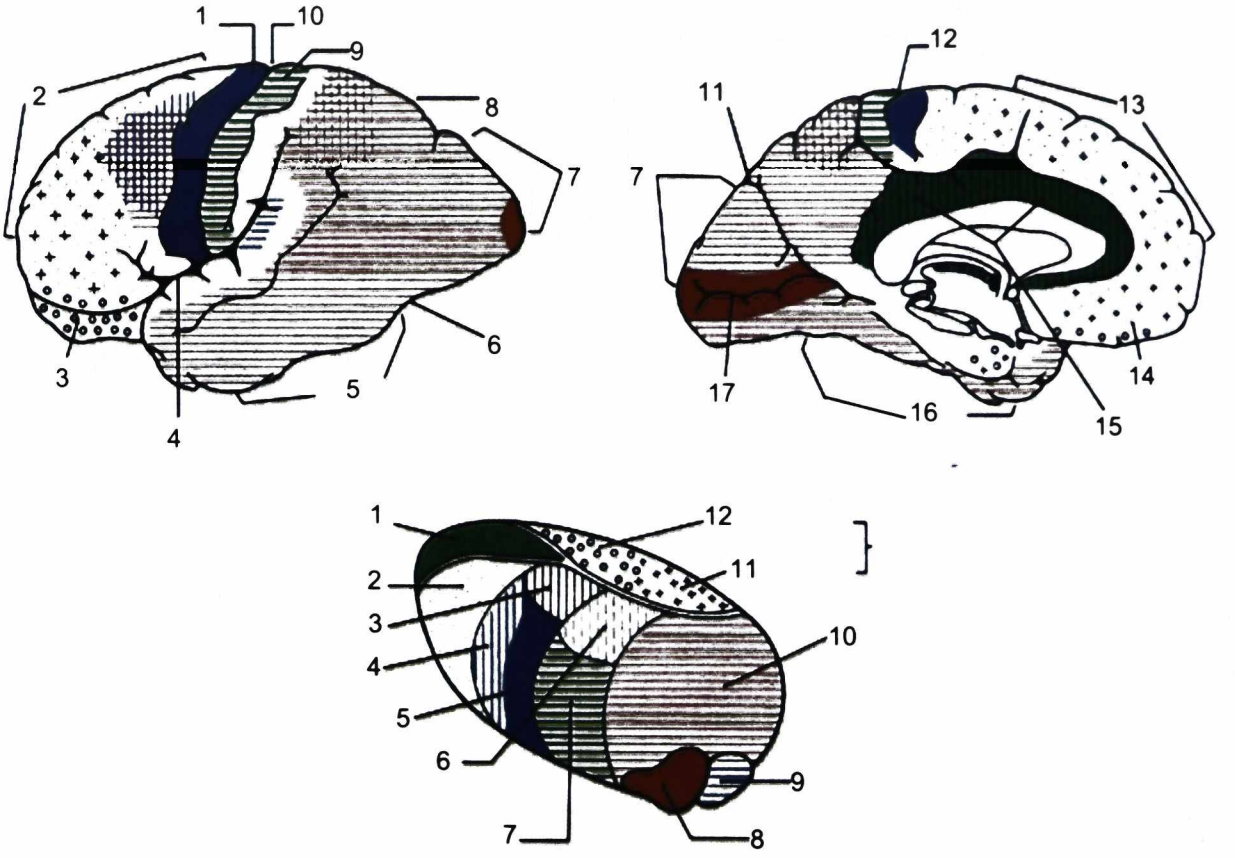

Hình 6.8. Các nhân nội đồi và liên quan với vỏ đại não, theo các đường liên hệ nội đồi–vỏ não. Mỗi nhân được ký hiệu và tô mẫu theo cùng vùng đối chiếu ở vỏ não.

(Theo D. E. Haines, Fundamental Neuroscience, 2002, Fig. 15.10, p. 227)

Các vùng vỏ não (2 hình trên): 1. Hồi trước trung tâm; 2. Thuỳ trán; 3. Vỏ não trán ổ mắt. 4. Rãnh bên (Sylvius); 5. Thuỳ thái dương; 6. Rãnh trước chẩm; 7. Thuỳ chẩm; 8. Thuỳ đỉnh; 9. Hồi sau trung tâm. 10. Rãnh trung tâm; 11. Rãnh đỉnh chẩm; 12. Rãnh trung tâm; 13. Thuỳ trán; 14. Vỏ não phần ổ mắt thuỳ trán; 15. Hồi đai (Gyrus cinguli); 16. Thuỳ thái dương. 17. Rãnh cựa.

Các nhân nội đồi (hình dưới): 1. Nhân trước; 2. Nhân bụng trước; 3. Nhân lưng ngoài; 4, 5. Nhân bụng ngoài (phần trước và phần sau); 6. Nhân sau ngoài; 7. Các nhân bụng sau ngoài và bụng sau trong. 8. Nhân thể gối ngoài; 9. Nhân thể gối trong; 10. Nhân đệm gối nội đồi (trước, trong, ngoài, dưới); 11, 12. Nhân lưng trong (phần tế bào nhỏ 11, phần tế bào lớn 12).

– ***Các nhân ngoài nội đồi*** (nuclei laterales thalami), ở phía ngoài lá tuỷ trong, là nhóm nhân lớn, được chia thành hai tầng, nằm chồng lên nhau.

+ *Tầng lưng,* nhỏ, chiếm 1/3 trên, gồm *2 nhân lưng nội đồi* (nuclei dorsales thalami): 1) *nhân lưng ngoài* (nucleus dorsalis lateralis, LD), 2) *nhân sau ngoài* (nucleus lateralis posterior, LP). Được xếp cùng nhóm các nhân lưng, còn có *đệm gối nội đồi* (hay *đồi chẩm*) (pulvinar), được chia thành 4 *nhân đệm gối* (nuclei pulvinares) *trước, trong, ngoài, và dưới*. Kèm theo đó *tiếp nội đồi* với các *nhân thể gối trong* và *thể gối ngoài*, cũng được kể vào phần sau ngoài của nội đồi.

* [Các *nhân lưng ngoài* và *sau ngoài* lần lượt liên hệ với hồi đai và thuỳ đỉnh. *Nhân dưới* của đệm gối nội đồi nhận đường tới từ gò sinh tư trên, và chiếu lên vỏ não liên hợp thị giác. Các nhân khác của *gối nội đồi* chiếu lên các diện của các thuỳ thái dương, đỉnh, trán, đặc biệt liên quan với chức năng thị giác và cử động mắt.

Nhân thể gối trong nhận đường thính giác đi lên qua cánh tay gò dưới, và chiếu lên vỏ não thính giác của thuỳ thái dương. Thể gối ngoài nhận luồng thị giác đi vào từ võng mạc qua cánh tay gò dưới, và chiếu lên vỏ não thị giác ở mặt trong thuỳ chẩm].

+ *Tầng bụng,* lớn, chiếm 2/3 dưới, gồm *3 nhân bụng* (nuclei ventrales): 1) *nhân bụng trước* (nucleus ventralis anterior, viết tắt: VA), 2) *nhân bụng ngoài* (nuclei ventrales laterales, viết tắt: VL) với 3 phần trước, sau, trong, và 3) *nhân bụng sau* (nucleus ventralis posterior) với 2 phần: bụng sau ngoài (ventral posterolateral: VPL) và bụng sau trong (ventral posteromedial:VPM).

* [Các nhân bụng trước và nhân bụng ngoài là những nhân vận động quan trọng; còn các nhân bụng sau thu thập thông tin cảm giác thân thể, đưa lên vỏ não.

Nhân bụng trước gồm một phần lớn các tế bào nhỏ, nhận đường vào từ cầu nhạt trong; và một phần nhỏ các tế bào lớn, nhận các đường vào từ đoạn lưới của chất đen. Các đường ra từ nhân bụng trước khuếch tán và có vẻ tới những phần chọn lọc của thuỳ trán.

Nhân bụng ngoài được chia làm 3 phần: trước hay miệng (pars oralis), trong (pars medialis), và sau hay đuôi (pars caudalis). Phần miệng lớn nhất nhận đường tới từ cầu nhạt trong, một số sợi tới đó cũng vào phần sau hay đuôi. Còn phần trong nhận đường tới chính từ các nhân tiểu não. Đường ra từ các phần đó của nhân bụng ngoài đi lên các phần riêng biệt của thuỳ trán.

Các nhân bụng sau ngoài và sau trong nhận các đường vào cảm giác thân thể từ bên đối diện của cơ thể; rồi cho các đường ra đi lên hồi sau trung tâm của thuỳ đỉnh.

Một nhóm nhỏ tế bào gọi là *nhân bụng sau dưới* (nucleus ventralis posterior inferior) ở giữa các nhân bụng sau ngoài và sau trong, nhận đường tới từ tiền đình, và cho các đường ra đi lên các diện ngoài của hồi sau trung tâm, nằm sâu trong rãnh trung tâm. Cũng tương tự, một nhóm tế bào của phần trước (hay miệng, oral) nhân bụng ngoài, gọi là *nhân bụng trung gian* (nucleus ventralis intermedius) vì nằm giữa nhân bụng ngoài và nhân bụng sau ngoài, nhận đường tới từ tiểu não, và cho đường ra chiếu lên hồi trước trung tâm của thuỳ trán].

– ***Các nhân trong lá*** nội đồi (nuclei intralaminares thalami), ở trong lòng lá tuỷ trong có tính chất lưới, trong đó quan trọng nhất là ***nhân trung tâm giữa*** (nucleus centromedianus/ centromedian). Những nhân lưới nhỏ khác nằm rải rác trong lá tuỷ trong: ***nhân cạnh trung tâm*** (nucleus paracentralis), ***nhân cạnh bó*** (nucleus parafascicularis), ***nhân trung tâm trong*** (nucleus centralis medialis) và ***nhân trung tâm ngoài*** (nucleus centralis lateralis).

* [*Nhân trung tâm* giữa chiếu lên tân thể vân (neostriatum) và các diện vận động của vỏ não. Còn *nhân cạnh bó* chiếu lên các diện trên và ngoài của thuỳ trán. Các nhân trong lá tuỷ khác nhận luồng tới từ các đường cảm giác đau đi lên và chiếu lên vỏ não thuỳ đỉnh].

– ***Nhân lưới nội đồi*** (nucleus reticularis thalami): gồm các nhóm tế bào nằm trong lá tuỷ ngoài, và ở giữa lá tuỷ ngoài và bao trong.

* [Các sợi trục của chúng chiếu vào trong, đi vào các nhân nội đồi hoặc các phần khác của nhân lưới, mà không lên vỏ não. Chúng nhận các đường tới từ vỏ não và từ các nhân nội đồi, qua các nhánh bên của các sợi trục nội đồi–vỏ não và vỏ não–nội đồi. Các nơron lưới nội đồi có vẻ điều hoà hoặc là cửa ngõ đáp ứng của các nơron nội đồi đối với luồng tới từ vỏ não].

*3.3.3. Tóm tắt tổ chức nội đồi (thalamic organization)** (Phần tham khảo).

Mỗi nhân nội đồi (trừ một số ít) cho những đường chiếu đi lên một phần vỏ não (các sợi nội đồi–vỏ não). Rồi vùng đó của vỏ não lại cho những đường chiếu phản hồi (các sợi vỏ não–nội đồi) trở lại các nhân nội đồi khởi thuỷ. Hình 6.8 tóm tắt các mối liên hệ chính giữa nội đồi và vỏ não.

– **Theo các đường liên hệ** của chúng: các nhân nội đồi được xếp loại thành các *nhân chuyển tiếp* (relay nuclei) hay các *nhân liên hợp* (asociation nuclei).

+ ***Nhân chuyển tiếp*** là nhân nhận đường vào chủ yếu từ một nguồn đơn giản, như một đường cảm giác hay một nhân tiểu não, hoặc một nhân nền. Thông tin thần kinh đi vào được xử lý rồi được gửi tới một vùng khu trú của vỏ não cảm giác, vận động, hay hệ viền (limbic). Các *nhân chuyển tiếp* bao gồm các nhân gối trong và gối ngoài, bụng sau ngoài (VPL = ventral posterolateral), bụng sau trong (VPM = ventral posteromedial), bụng ngoài (VL = ventral lateral), bụng trước (VA = ventral anterior), và các nhân trước nội đồi. Cần nhớ rằng các nhân đó không chỉ đơn thuần chuyển tiếp các tín hiệu thần kinh; mà thực tế còn có một quá trình xử lý thần kinh quan trọng xảy ra ở đó. Song gọi là "*chuyển tiếp*", là do vị trí của chúng trên một mẫu đường đặc hiệu nối giữa một nguồn vào riêng biệt và một nơi đến riêng biệt.

+ ***Nhân liên hợp***, trái lại, nhận các đường vào từ một số cấu trúc khác nhau hoặc các vùng vỏ não khác nhau, và thường gửi các đường ra tới nhiều hơn một trong số các *vùng liên hợp* của vỏ não, – (nghĩa là các vùng không phải cảm giác, cũng không phải vận động)–. Các nhân liên hợp bao gồm các nhân lưng trong (DM = dorsomedial), lưng ngoài (LD = lateral dorsal), sau ngoài (LP = lateral posterior), và các nhân của phức hợp đệm gối nội đồi.

– **Theo địa điểm và tốc độ dẫn truyền**: Một nhân nội đồi cũng có thể gọi là *đặc hiệu* (specific) hay *không đặc hiệu* (non specific), dựa trên cơ sở các tín hiệu nội đồi–vỏ não đáp ứng với kích thích điện được dẫn tới một điểm khu trú ở trong nhân đó.

+ Kích thích điện khu trú ở một ***nhân đặc hiệu*** gây nên đáp ứng dẫn truyền nhanh chóng, khu trú chính xác ở vỏ não cùng bên. Tất cả các nhân chuyển tiếp và liên hợp đều là những nhân đặc hiệu.

+ Kích thích điện khu trú ở một ***nhân không đặc hiệu*** gây nên hoạt động rộng rãi ở vỏ não cả hai bán cầu, với thời gian chuyển tiếp chậm hơn nhiều so với kích thích một nhân đặc hiệu. Người ta cho rằng các nhân không đặc hiệu đóng một vai trò điều biến tính kích động của những vùng vỏ não rộng lớn. Các nhân không đặc hiệu bao gồm nhóm nhân ở đường giữa, nhóm nhân trong vân tuỷ nội đồi (như nhân trung tâm giữa, CM = centromedian), và một phần nhân bụng trước (VA = ventral anterior).

4. HẠ NỘI ĐỒI (hypothalamus)

4.1. Đại cương. Chức năng

Hạ nội đồi là một phần nhỏ của gian não nằm ở phía trước dưới nội đồi.

Khác nội đồi, liên quan chủ yếu đến chức năng thân thể (somatic function), *hạ nội đồi tham gia chủ yếu vào các hoạt động vận tạng, cảm tạng và nội tiết*. Hạ nội đồi và các cấu trúc hệ viền có liên quan nhận xung động cảm giác đi vào từ môi trường bên trong; và điều hoà hệ thống vận động làm thay đổi môi trường bên trong, *thông qua 4 cơ chế*.

1) Thứ nhất, hạ nội đồi là cơ quan *điều biến* chính (principal modulator) *chức năng hệ thần kinh tự chủ*.

2) Thứ hai, nó là một cơ quan *chuyển tải cảm giác tạng* (viscerosensory transducer), chứa đựng các nơron thụ cảm đặc biệt có khả năng đáp ứng với những thay đổi về nhiệt độ hay độ thẩm thấu của máu, cũng như với các mức nội tiết tố đặc hiệu trong tuần hoàn chung.

3) Thứ ba, nó *điều hoà hoạt động của tuyến yên trước*, qua việc sản sinh các nhân tố giải phóng (releasing factors) (nội tiết tố giải phóng các nội tiết tố). Một dạng thần kinh điều hoà nội tiết.

4) Thứ tư, nó thực hiện một *chức năng nội tiết* bằng cách *sản sinh và giải phóng ocytocin và vasopressin* ở tuyến yên sau vào tuần hoàn chung.

(3, 4 xem bài 16: Hệ nội tiết).

4.2. Cấu tạo phân vùng và các nhân của hạ nội đồi

Cách phân vùng và tên gọi các đơn vị phân vùng chất xám của hạ nội đồi có ít nhiều khác nhau giữa các tác giả Pháp, Anh Mỹ, và Thuật ngữ giải phẫu quốc tế. Cho nên rất khó tổng hợp và thống nhất tên gọi sao cho thật chính xác.

* [– J. Bossy và CS, Pháp, chia nội đồi làm 2 *diện* (aires): trong, ngoài, theo chiều dọc, và 3 *vùng* (régions): trước, giữa, sau, theo chiều ngang. Vậy với Pháp: aires = diện dọc lớn; régions = vùng ngang nhỏ.

– Haines (Anh Mỹ) lại chia nội đồi thành 3 *vùng đai* (zones), theo chiều dọc trong, ngoài, và quanh não thất; và chia nhỏ vùng đai trong (medial zone) thành 3 *vùng* (regions), theo chiều ngang: vùng giao thoa, vùng u xám, và vùng núm vú (chiasmatic, tuberal, mammillary regions). Vậy với Anh Mỹ: zones = vùng đai dọc lớn; regions = vùng ngang nhỏ)

– T.A. 1997 lại kể ở hạ nội đồi có 3 vùng đai lớn "zonae hypothalamicae": (zona periventricularis, medialis, lateralis); và 5 *diện* (areas) nhỏ: (area hypothalamica rostralis, dorsalis, intermedia, lateralis, posterior). Vậy "zonae" ở đây cũng tương đương với "zones" của các tác giả Anh Mỹ. Còn "areas" khác hẳn "aires" của Pháp, và tương đương với "regions" của Anh Mỹ, cũng như của Pháp].

Trong bài này chúng tôi xin dựa chủ yếu theo Haines, Fundamental Neuroscience, 2002; và ít nhiều thích nghi với tên gọi của T.A. 1997. Vậy xin dịch "zona, zonae" là *"vùng đai lớn"*; và "regions" (vùng ngang nhỏ) của Haines hay "areas" của T.A. 1997 là *"diện"*.

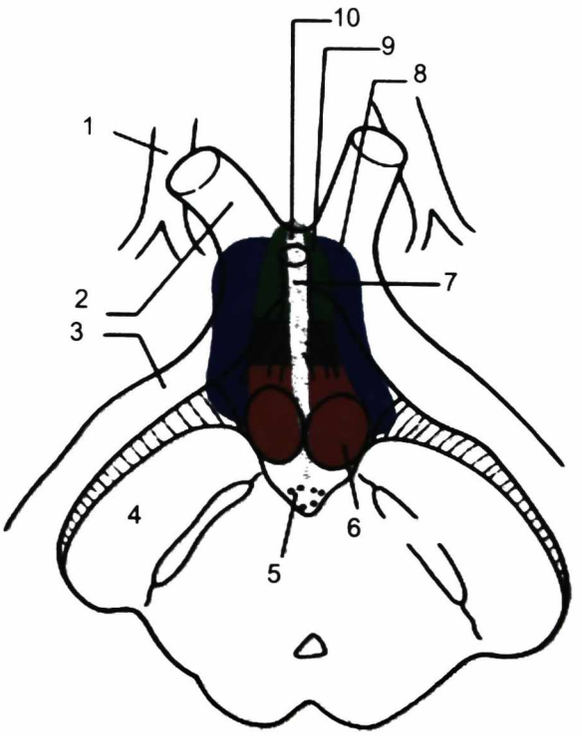

Hình 6.9. Ba vùng (đai) dọc của hạ nội đồi, đối chiếu lên bề mặt.

(Theo D. E. Haines, Fundamental Neuroscience, 2002, Fig. 15.12, p. 230)

1. Dải khứu giác; 2. Thần kinh thị giác; 3. Dải thị giác; 4. Trụ cuống đại não; 5. Hố gian cuống đại não; 6. Thể núm vú; 7. Phễu; 8. Vùng ngoài; 9. Vùng trong; 10. Vùng quanh não thất.

(Các màu dùng cho các vùng trong và ngoài ở đây tương ứng với các màu ở Hình 6.10).

Hạ nội đồi được chia theo chiều dọc làm 3 ***"vùng đai"*** (zones) lớn ở hai bên phễu, hay đầu trước dưới não thất 3 (Hình 6.9):

1) *Vùng đai ngoài* (lateral zone), chỉ gồm một diện (không chia nhỏ) trải suốt chiều dài trước sau của hạ nội đồi, gọi là *diện hạ nội đồi ngoài* (lateral hypothalamic area).

2) *Vùng đai trong* (medial zone), lại được chia theo chiều ngang thành 3 phần nhỏ hơn, gọi là "*vùng*" (regions) (theo Haines), hay "*diện*" (areas) (theo T.A. 1997).

[Haines 2002 gọi là "regions", T.A. 1997 gọi là "areas"; chúng tôi xin thống nhất dịch theo T.A. 1997 là "*diện*", để đỡ lẫn lộn. Vì "region" và "zone" tiếng Việt cũ vẫn quen dịch chung là "vùng". Nay cần phân biệt: "region" là "vùng ngang nhỏ", hay "diện"; còn "zona" là "vùng đai dọc lớn"].

3) *Vùng đai quanh não thất* (periventricular zone) gồm các nơron viền sát quanh các thành của đầu trước dưới não thất 3.

Mô tả cấu tạo chi tiết các vùng đai (zones) như sau:

4.2.1. Vùng đai ngoài (lateral zone): **chỉ có một *diện hạ nội đồi ngoài*** (area hypothalamica lateralis), gồm những nhóm nơron phân tán hoà lẫn với những bó sợi trục phân tán hướng theo chiều dọc, tạo nên *bó đại não trong* (the medial forebrain bundle). Không có các nhân có tên rõ rệt, mặc dù một số đã coi *nhân trên thị* (nucleus supraopticus) là thuộc vùng này. Các tế bào của vùng hay diện hạ nội đồi ngoài liên quan đến chức năng tim mạch, và điều hoà ăn uống.

4.2.2. Vùng đai trong (medial zone): chứa những nhóm nơron rõ rệt, có chức năng và những đường liên hệ xác định, lại được chia thành 3 *diện* nhỏ hơn:

– *Diện giao thoa* (chiasmatic region, theo Haines 2002), hay *diện hạ nội đồi trước* (area hypothalamica rostralis, theo T.A. 1997) (Hình 6.10A, B; Hình 6.11), có 5 nhân: *nhân trước thị* (n. preopticus), *nhân trên thị* (n. supra–opticus), *nhân cạnh não thất* (n. paraventricularis), *nhân trước* (n. anterior), và *nhân trên giao thoa* (n. supra–chiasmaticus). Các nhân ở diện giao thoa, có liên quan đến điều hoà giải phóng hormon, chức năng tim mạch, nhiệt độ cơ thể và các cơ chế mất nhiệt.

– *Diện u xám* (tuberal region, theo Haines 2002), *diện hạ nội đồi giữa* hay *hạ nội đồi trung gian* (area hypothalamica intermedia, theo T.A. 1997). Có 3 nhân: *lưng trong* (n. dorsomedialis), *bụng trong (n. ventromedialis),* và *nhân cung* (n. arcuatus), còn gọi là *nhân bán nguyệt* (n. semilunaris) hay *nhân phễu* (n. infundibularis).

Nhân bụng trong được coi như trung tâm ăn (no). Tổn thương hai bên của vùng hạ nội đồi đó gây hiện tượng ăn nhiều (hyperphagie), với hậu quả là béo phì.

Các tế bào của *nhân cung* (hay *nhân phễu*) cung cấp các *peptid* cho các mạch cửa, và qua các kênh đó, cho tuyến yên trước. Một số các peptid đó là những *nhân tố giải phóng* (releasing factors), gây nên tăng tiết những nội tiết tố đặc biệt bởi tuyến yên trước; và một số lại là những *nhân tố ức chế* (inhibiting factors), ức chế tiết các hormon đặc biệt bởi tuyến yên trước (Hình 6.10A, C; Hình 6.11).

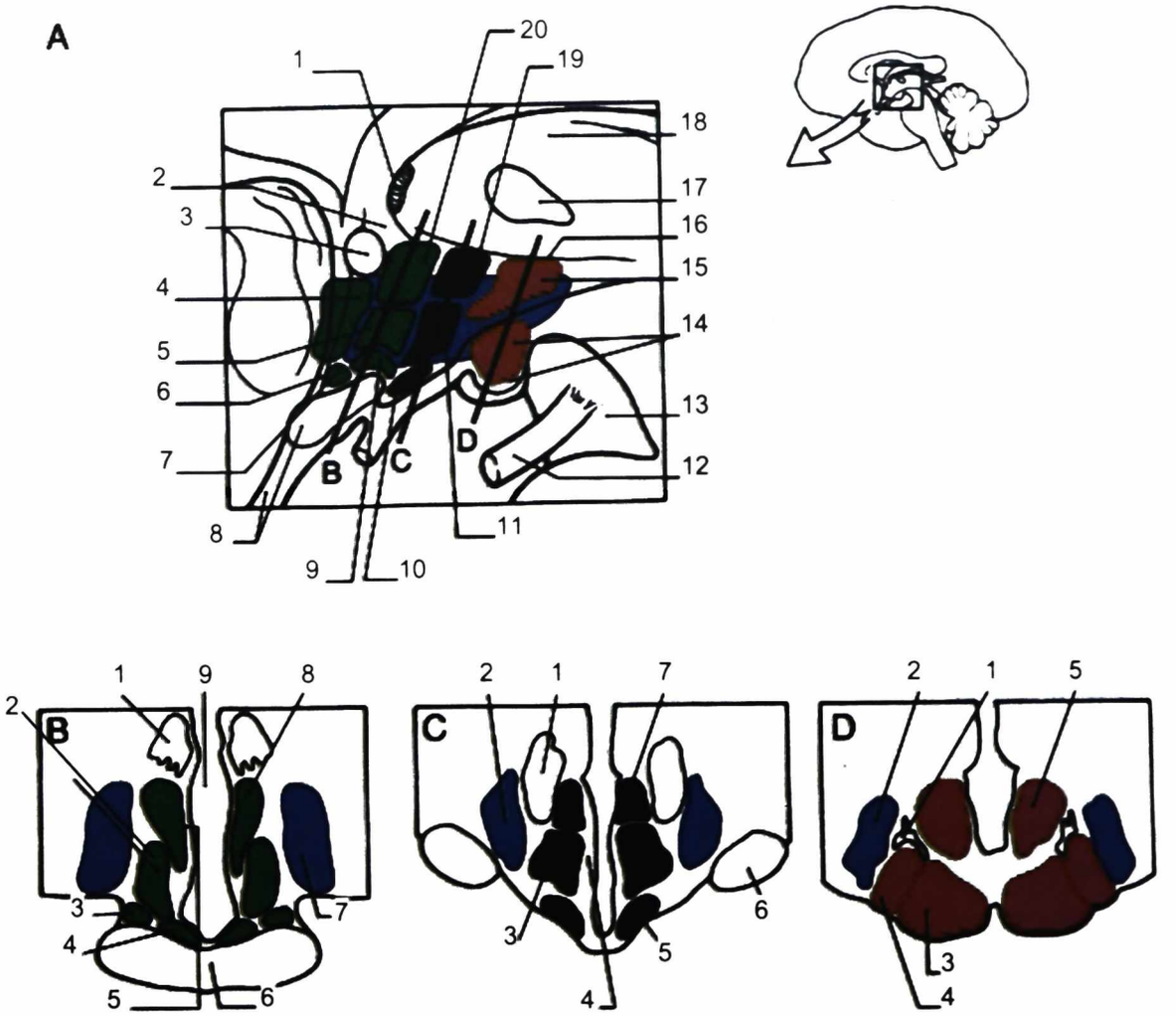

Hình 6.10. Thiết đồ đứng dọc giữa (A) và các thiết đồ đứng ngang (B, C, D) qua hạ nội đối.
Các nhân của các vùng đai (zones) trong và ngoài, và của các tiểu vùng (regions) hay diện (areas): giao thoa (B), Ụ xám (C) và núm vú (D). Tô màu tương ứng với Hình 6.9.

(Theo D. E. Haines, Fundamental Neuroscience, 2002, Fig. 15.13 p. 231)

A. 1. Lỗ gian não thất; 2. Cột vòm cung; 3. Mép trước; 4. Nhân trước thị; 5. Nhân trước; 6. Lá tận; 7. Nhân trên giao thoa; 8. Giao thoa và thân kinh thị giác; 9. Nhân trên thị; 10. Nhân cung; 11. Nhân bụng trong; 12. Thần kinh vận nhãn; 13. Hố gian cuống đại não; 14. Thể và nhân núm vú; 15. Nhân sau; 16. Rãnh dưới nội đối; 17. Mép dính gian nội đối; 18. Nội đối; 19. Nhân lưng trong; 20. Nhân cạnh não thất.

B. 1. Cột vòm cung; 2. Nhân trước; 3. Nhân trên thị; 4. Nhân trên giao thoa; 5. Vùng quanh não thất; 6. Giao thoa thị giác; 7. Diện hạ nội đối ngoài; 8. Nhân cạnh não thất; 9. Não thất 3.

C. 1. Cột vòm cung; 2. Diện hạ nội đối ngoài; 3. Nhân bụng trong; 4. Vùng quanh não thất; 5. Nhân cung; 6. Dải thị giác; 7. Nhân lưng trong.

D. 1. Vòm cung; 2. Diện hạ nội đối ngoài; 3, 4. Nhân núm vú trong và ngoài; 5. Nhân sau.

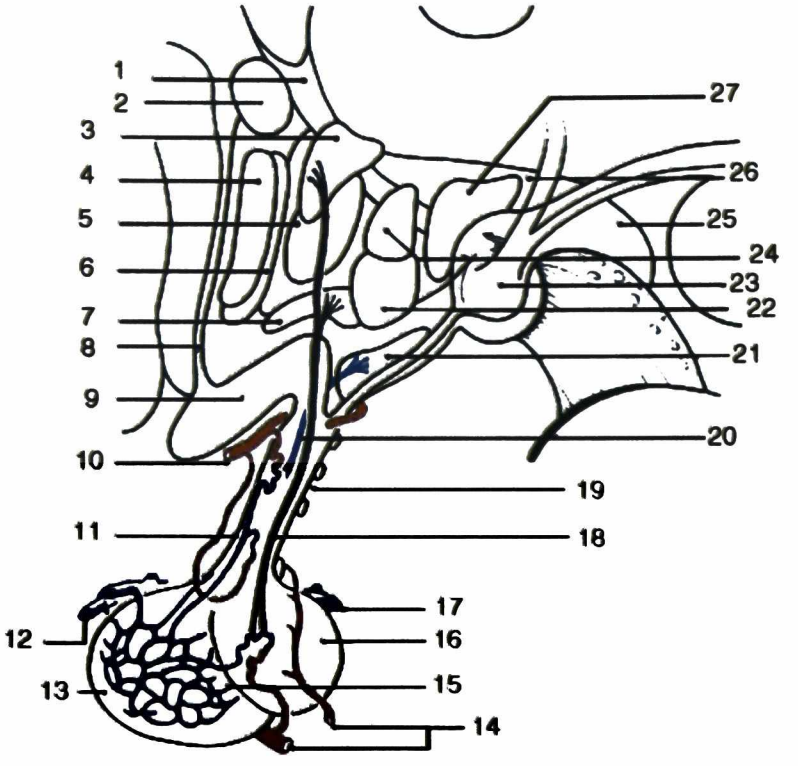

Hình 6.11. Các nhân hạ nội đồi và liên quan giữa hạ nội đồi và tuyến yên.

(Theo Nieuwenhuys và CS 1978. The human cemtral nervous system. Springer Verlag, Berlin, p. 197. Kể lại trong J. Bossy và CS, Anatomie Clinique. Neuroanatomie, Paris, 1990, Fig. 5. p, 178).

1. Cột vòm cung; 2. Mép trước; 3. Nhân cạnh não thất; 4. Nhân trước thị trong; 5. Nhân hạ nội đồi trước; 6. Nhân trước thị ngoài; 7. Nhân trên thị; 8. Lá tận; 9. Giao thoa thị giác; 10. Động mạch tuyến yên trên; 11. Thuỳ trước tuyến yên (phần phễu); 12. Xoang TM gian hang trước; 13 Thuỳ trước tuyến yên (phần đầu xa); 14. Các ĐM tuyến yên dưới; 15. Thuỳ trước tuyến yên (phần trung gian); 16.Thuỳ sau tuyến yên; 17. Xoang TM gian hang sau; 18, 20. Các đường liên hệ với hệ mạch cửa tuyến yên; 19. Phễu; 21. Nhân phễu (hay Nhân cung); 22. Nhân bụng trong; 23. Nhân núm vú; 24. Nhân lưng trong; 25. Diện trần bụng (aire tegmentale ventrale); 26. Diện hạ nội đồi ngoài (aire hypothalamique laterale); 27. Nhân hạ nội đồi sau.

+ *Diện núm vú* (mammillary region, theo Haines 2002), hay *diện hạ nội đồi sau* (area hypo–thalamica posterior, theo T.A. 1997) có các *nhân núm vú* (nn. mammilares) và *nhân sau* hạ nội đồi (n. posterior hypothalami) (Hình 6.10.A, D; Hình 6.11). Các *nhân núm vú* ở người gồm một nhân *trong* lớn và một nhân *ngoài* nhỏ. Cả hai đều nhận luồng vào qua vòm cung; song chỉ có nhân núm vú trong chiếu lên nhân trước nội đồi qua dải núm vú nội đồi. Dải này đi qua lá tuỷ trong khi vào nhân trước. Các nơron của *nhân sau* có liên quan đến các hoạt động làm tăng huyết áp, giãn đồng tử, và run rùng mình (shivering) hay giữ nhiệt cơ thể. Các nhân núm vú can thiệp vào việc kiểm soát các phản xạ có liên quan đến cảm tính (feeling), cũng như các cơ chế hình thành ký ức.

4.3. Các sợi tới hạ nội đồi

Có nhiều hệ thống sợi trục tới hạ nội đồi. Ở đây chỉ ghi nhớ 4 luồng chính:

– *Vòm cung* (fornix) và *vân tận* (stria terminalis) là hai bó sợi tới lớn nhất của hạ nội đồi. Vòm cung gồm những sợi trục bắt nguồn từ *hồi hải mã* (hypocampus); và vân tận xuất phát từ các nơron của *phức hợp hạnh nhân* (complex amygdaloid).

– Các sợi tạo nên *bó rời hạnh nhân bụng* (ventral amygdalofugal bundle) đi từ hạnh nhân qua *chất vô danh* (substantia innominata), vào hạ nội đồi và nội đồi.

– *Bó đại não trong* hay *bó trong não trước* (medial forebrain bundle, fasciculus medialis telencephali) gồm các sợi đi theo hai chiều đến vùng hạ nội đồi ngoài. Đây là một bó sợi phức hợp, gồm các sợi trục đi lên xuất phát từ suốt dọc trục thần kinh và tận hết ở hạ nội đồi; và các sợi trục khác đi từ hạ nội đồi đến đoan não và thân não.

4.4. Các sợi đi từ hạ nội đồi

Hạ nội đồi là nguồn xuất phát của hàng loạt sợi đi ra khác nhau.

Một số nhân cho những sợi đi xuống, góp phần vào *bó dọc sau* (fasciculus longitudinalis dorsalis), *bó đại não trong* (fasciculus medialis telencephali), và những đường lan toả đi vào phần trần (tegmentum) của trung não. Những hệ thống sợi đó trực tiếp đi đến nhiều nhân của thân não, cũng như đến các nơron trước hạch giao cảm và đối giao cảm ở tuỷ sống.

Những đường chiếu khác đi lên, tới nội đồi và vỏ thuỳ trán; và còn những sợi khác nữa đi đến tuyến yên sau hoặc tới hệ thống mạch cửa ụ xám–tuyến yên để cung cấp chất cho tuyến yên trước.

5. VÙNG DƯỚI NỘI ĐỒI (subthalamus)

Vùng dưới nội đồi hay nội đồi bụng có *nhân dưới nội đồi* (nucleus subthalamicus), *diện trước nhân đỏ* (prerubral area), và *vùng đai bất định* (zona incerta).

5.1. Nhân dưới nội đồi (nucleus subthalamicus)

Nhân dưới nội đồi là một nhóm tế bào hình thấu kính nằm ở phía trên sau chất đen. Các tế bào của nó nhận luồng tới từ các diện vận động của vỏ não, chiếu lên chất đen, và liên hệ qua lại với *cầu nhạt* (globus pallidus). Nhân dưới nội đồi có thể bị ảnh hưởng khi bị tổn thương các nhánh sau trong của động mạch não sau hay động mạch thông sau, gây nên *hội chứng múa vung nửa thân* (hemiballismus).

5.2. Vùng đai bất định (zona incerta)

Vùng đai bất định nằm ở sau nhân dưới nội đồi. Nó chứa những nơron đi ra, đến các địa điểm khác nhau, bao gồm vỏ não, gò sinh tư trên, vùng trước mái

(pretectal region) và nền cầu não. Các sợi đi vào xuất phát từ vỏ não vận động, như những nhánh bên của băng giữa.

5.3. Diện trước nhân đỏ (Prerubral area, field H of Florel)

Diện trước nhân đỏ (hay *diện H của Florel*), nằm ngay trước nhân đỏ và trong nhân dưới nội đồi. Trong diện có những nơron rải rác, và đi qua diện là những sợi đến từ *bó thấu kính* (lenticular fasciculus) đi vào *bó nội đồi* (thalamus fasciculus).

6. THƯỢNG NỘI ĐỒI (Epithalamus)

Tuyến tùng, dây cương (các *nhân cương*), và *vân tuỷ nội đồi* là những thành phần chính của thượng nội đồi.

6.1. Tuyến tùng (Glandula pinealis)

Tuyến tùng hay thể tùng là một thể nhỏ hình nón dính vào mái não thất 3 ở vùng mép sau, (Hình 6.1; 6.4; 6.5.). Đỉnh hướng ra sau và xuống dưới, nằm trên rãnh giữa các gò trên (củ não sinh tư trên). Đáy hay nền hướng ra trước, tương ứng với não thất 3, ở giữa lõm thành một ngách nhỏ gọi là *ngách tùng* (recessus pinealis) của não thất 3, nằm giữa 2 nếp: trên và dưới. Nếp trên là *mép cương* (commissura habenularum), nối giữa các dây cương (habenula) ở hai bên. Nếp dưới dày lên do một dải thừng trắng nối giữa hai bán cầu đại não, gọi là *mép sau* (commissura posterior), chạy ngang ở trên lỗ vào của cống não.

Tuyến được cấu tạo bởi một mạng mô liên kết được cấp huyết phong phú chứa đựng những tế bào thần kinh đệm và những *tế bào tuyến tùng* (pinealocytes), song không phải là những nơron thực thụ. Các tế bào tuyến tùng ở động vật có vú là những yếu tố nhận cảm ánh sáng (photoreceptor elements), đã thấy ở động vật cấp thấp, như ếch nhái. Ở người, chúng chỉ còn nhạy cảm gián tiếp với ánh sáng, qua một vòng nơron đa synáp.

Các *pinealocytes* có những mỏm hình dùi cui áp vào các mạch máu, song không tiếp xúc synáp trực tiếp với các nơron của hệ thần kinh trung ương. Chúng *tổng hợp melatonin từ serotonin* qua những enzym nhạy cảm với những dao động ngày đêm của ánh sáng. Mức serotonin N–acetyltransferase tăng lên ban đêm (khi không có kích thích ánh sáng), và kích hoạt tổng hợp melatonin. Sự chiếu sáng làm tắt hoạt tính enzym, và giảm sản xuất melatonin. Như vậy sự sản xuất melatonin bởi các pinealocytes là theo nhịp độ chu kỳ chiếu sáng võng mạc. Đó gọi là *nhịp vòng ngày đêm* (circadian rythm).

Kích thích ánh sáng đến các tế bào tuyến tùng xảy ra qua một đường gián tiếp. Các tế bào hạch võng mạc chiếu lên nhân trên thị của hạ nội đồi, rồi nhân này tác động đến các nơron ở cột tế bào trung gian ngoài (intermediolateral cell column) của tuỷ sống qua các đường liên hệ đi xuống. Các nơron giao cảm trước

hạch đó chiếu lên hạch cổ trên, và hạch này chi phối thần kinh cho tuyến tùng, thông qua các sợi sau hạch đi theo các nhánh của động mạch cảnh trong.

Các tế bào tuyến tùng cũng sản xuất *serotonin, norepinephrin*, và *các peptid* kích hoạt thần kinh, như nội tiết tố tiết *thyrotropin* (thyrotropin–releasing hormone), bình thường gắn với hạ nội đồi. Các chất tiết này được đổ vào tuần hoàn chung hoặc vào dịch não tuỷ.

U tuyến tùng (pinealomes) thường kèm theo suy giảm chức năng tuyến sinh dục và trì hoãn tuổi dậy thì; còn các tổn thương làm mất tế bào tuyến tùng kèm theo dậy thì sớm. Điều đó cho thấy các chất tiết tuyến tùng có ảnh hưởng ức chế tuyến sinh dục.

6.2. Các nhân cương (nuclei habenulares)

Nằm ngay trước tuyến tùng, gồm một *nhân ngoài* lớn và một *nhân trong* nhỏ. Cả hai nhận những sợi tới từ *vân tuỷ nội đồi*; và cho những sợi đi quặt ra sau xuống tận hết ở *nhân gian cuống* của trung não và một vài nhân lưới ở đường giữa, tạo thành *dải cương – gian cuống* (tractus habenulointerpeduncularis), hay *bó quặt sau* (fasciculus retroflexus).

6.3. Vân tuỷ nội đồi (stria medullaris thalami)

Uốn cong ở trên mặt trong nội đồi gần đường giữa, là một bó phức hợp gồm những sợi đi từ: 1) *các nhân vách*, 2) *vùng trước thị ngoài* (Nauta, 1958), 3) *các nhân trước nội đồi*, 4) *một số nhân nền của đại não* (Kim et al., 1976), và đưa các sợi tới vào cả *hai nhân cương*.

Các nhân vách nhận các sợi tới từ cấu tạo hải mã, và từ phức hợp nhân hạnh nhân, chiếu lên nhân cương trong. Các sợi của nhân trước thị ngoài và của cầu nhạt đi vào nhân cương ngoài. Một số các sợi của vân tuỷ nội đồi bắt chéo sang bên đối diện tạo thành mép cương.

Như vậy vân tuỷ nội đồi, các nhân cương và bó quặt sau đã tạo nên các đoạn của những đường nội tạng đi ra (visceral efferent pathways), dẫn truyền các xung động tới các phần trên của trung não.

6.4. Mép cương (commissura habenularum)

Là một bó sợi nhỏ nối các vùng cương ở hai bên với nhau, tạo thành một nếp nổi lên ở bờ trước trên nền tuyến tùng, ở trên mép sau (commissura posterior).

7. ĐOAN NÃO HAY ĐẠI NÃO

(Telencephalon, Cerebrum)

1. ĐẠI CƯƠNG

1.1. Vị trí

Đoan não là phần lớn nhất của não người, chiếm khoảng *85% trọng lượng toàn bộ não*; gồm hai bán cầu đại não nối với nhau bởi các mép liên bán cầu, trùm lên gian não và bọc kín gian não ở giữa. Đoan não nằm trong hộp sọ: mặt dưới, phía trước áp vào tầng trước và tầng giữa nền sọ, phía sau nằm đè lên trên lều tiểu não; mặt trên uốn cong chiếm toàn bộ vòm sọ.

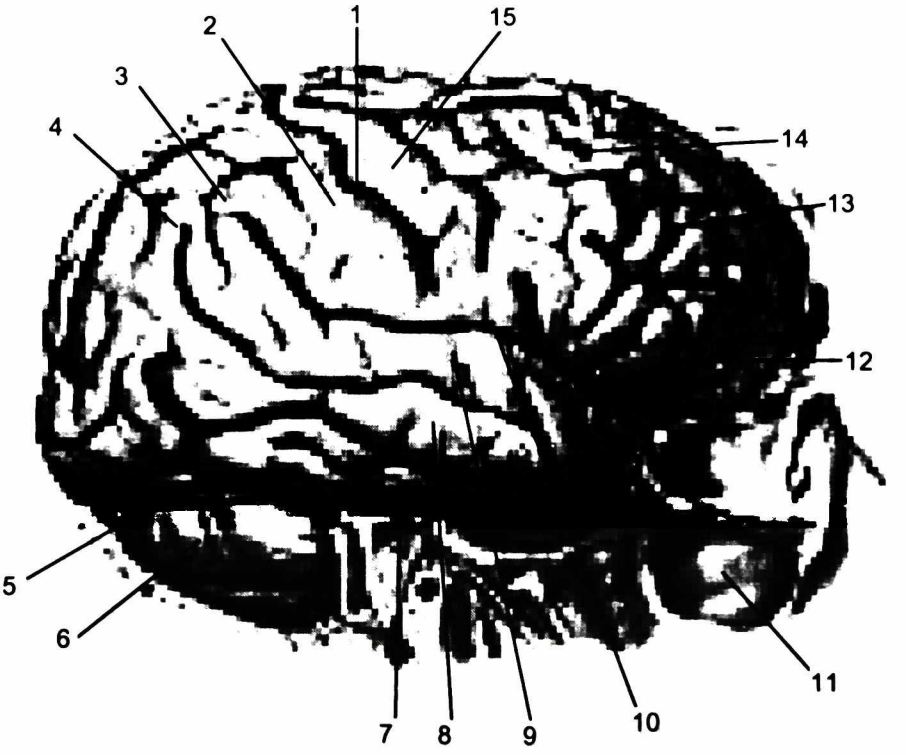

Hình 7.1. Vị trí của đại não, nhìn nghiêng, liên quan với hộp sọ.

(Theo M. B. Carpenter, Core text of neuroanatomy, 3rd Edit., 1985, Fig. 2–1, p. 21)

1. Rãnh trung tâm (Rolando); 2. Hồi sau trung tâm; 3. Hồi trên bờ; 4. Hồi góc; 5. Lều tiểu não; 6. Tiểu não; 7. Hồi thái dương dưới; 8. Hồi thái dương giữa; 9. Hồi thái dương trên. 10. Rãnh bên; 11. Xoang hàm trên; 12. Hồi trán dưới; 13. Hồi trán giữa; 14. Hồi trán trên; 15. Hồi trước trung tâm.

1.2. Cấu tạo, chức năng

Đoan não chứa *mọi thành phần chức năng* cao cấp nhất của hệ thần kinh.

Các luồng vào ***cảm giác*** (như nghe, nhìn, v.v....) khu trú ở một số vùng; còn các chức năng ***vận động*** bắt nguồn ở các vùng khác, và được điều biến bởi các nhân dưới vỏ. Đoan não còn có hàng loạt những đường liên hệ qua lại giữa các vùng có chức năng đặc biệt, như vận động và thị giác, với các vùng khác gọi là ***các diện liên hợp*** (association areas). Nhìn thấy một hình ảnh quen thuộc có thể khơi dậy một loạt những sự kiện thần kinh liên quan đến khứu giác, xúc cảm, cảm giác, và vận động. Tổn thương các diện liên hợp có thể gây nên những suy giảm thần kinh phức hợp. Bệnh nhân có thể không bị mù hoặc liệt, song có thể bị mất khả năng nhận biết thông tin cảm giác (*mất nhận thức*, *agnosie*), mất khả năng phát biểu ý kiến (*mất ngôn ngữ*, *aphasie*), hoặc không thực hiện được những động tác phức tạp có mục tiêu định hướng (*mất sử dụng động tác*, apraxie).

Đại não, đặc biệt chất xám của vỏ đại não, được coi như *trung tâm của trí tuệ, tư tưởng, ý thức, trí nhớ, tình cảm,...* Nó làm cho con người có khả năng nghe, nói, đọc, viết, tính toán, nhớ lại quá khứ, đặt kế hoạch cho tương lai, tưởng tượng, và sáng tạo ra những điều trước đó chưa hề bao giờ có, v.v...

Trong phát triển phôi thai và tuổi trẻ, kích thước não tăng lên rất nhanh, chất xám của vỏ đại não phát triển mạnh hơn nhiều so với chất trắng ở trong sâu. Kết quả là vỏ não phải cuốn cuộn và gấp nếp rất nhiều, để tăng diện tích lên nhiều lần, tạo nên các hồi và các thuỳ, ngăn cách nhau bởi các rãnh, nông sâu khác nhau. Não ở trẻ mới đẻ cân được 455g, và nặng nhất khi đến tuổi 20 – 25.

Trong phát sinh chủng hệ, não người, đặc biệt là vỏ não phát triển tột độ và vượt hẳn các động vật khác. Chỉ có một số ít động vật to nhất mới có não nặng tuyệt đối hơn não người. Trong các loài vật, não của loài linh trưởng rất lớn: não của loài khỉ đột nặng 500g. Não người nặng 1.360g.

1.3. Kích thước

Hai bán cầu đại não hình trứng, đầu to ở sau, dài 16cm, rộng 14cm, cao 12cm. Cân nặng trung bình 1100g (ở nam), 1000g (ở nữ), (theo Rouviere, 1948, trên não đã ngâm formol); 1.370 g (theo A. Gouazé và CS, 1988, Pháp); 1400g, (theo M. B. Carpenter, 3rd edit., 1984, Mỹ), khoảng 2% cân nặng toàn thân.

Ở người Việt Nam (theo Đỗ Xuân Hợp, Nguyễn Xuân Nguyên và Đỗ Xuân Dục, 1944): não tươi lấy ở hộp sọ người chết khi mổ tử thi nặng 1442g (nặng nhất 1860g, và nhẹ nhất 1250g). Còn não đã ngâm formol hay lấy ở tử thi đã ướp formol chỉ nặng trung bình 1075g. Tỷ lệ so với cân nặng toàn thân là 1/37 (ở người Âu là: 1/33 nam giới, 1/32 nữ giới).

Não của mỗi cá thể có thể có trọng lượng rất khác nhau. Song không thể dựa vào trọng lượng của não và màu da mà đánh giá trí tuệ của con người. Người ta

đã thử cân não của một số nhân vật nổi tiếng ở thế kỷ XVIII–XX. Não của nhà văn Nga Turgenev (1818–1883) nặng 2.202g; của nhà hài kịch Pháp Baron (1653–1729) nặng 2.238g; của nhà văn Đức Schiller (1759–1805) nặng 1.877; của nhà động vật học và cổ sinh vật học Cuvier (1769–1832) nặng 1830g; của nhà hùng biện Gambetta (1838–1882) nặng 1.294g; của nhà văn Pháp Anatole France (1840–1924) nặng 1.017g... Não của Turgenev nặng gần gấp đôi của Anatole France, nhưng ai dám bảo Turgenev thông minh và tài giỏi gấp đôi A. France.

2. HÌNH THỂ NGOÀI ĐẠI NÃO

2.1. Các khe, rãnh và các mặt bán cầu đại não

Nhìn mặt trên: Đoan não được chia thành *hai bán cầu đại não*, bởi một khe sâu ở mặt phẳng đứng dọc giữa, gọi là *khe dọc đại não* (fissura longitudinalis cerebri). Khe ngăn cách hoàn toàn hai bán cầu ở trước (phần trán) và sau (phần chẩm), song ở giữa chỉ ăn sâu tới chu vi của thể trai (Hình 7.2).

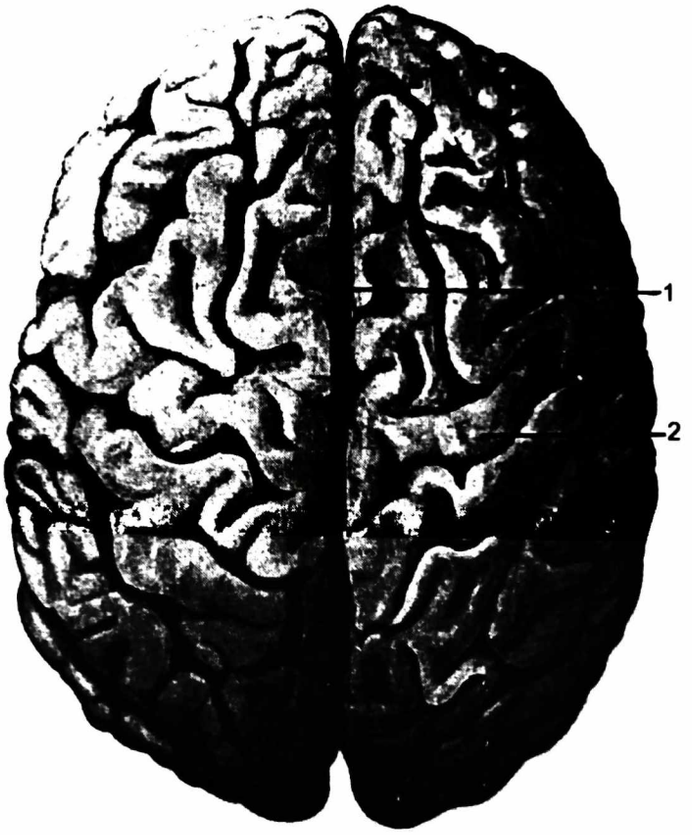

Hình 7.2. Đại não, mặt trên.

(Theo Rouviere, Anatomie Humaine, tome II, 1948, Fig. 432. p, 576).
1. Khe dọc đại não (khe gian bán cầu); 2. Bán cầu đại não.

Nhìn mặt dưới: ***khe ngang đại não*** (fissura transversa cerebri) (trước đây còn gọi là ***khe não Bichat***), là một khe hình móng ngựa ôm quanh phía sau trung não,

và lách sâu vào giữa đoan não và gian não, như một di tích phôi thai của vùng. (Hình 7.3).

Nhìn chung: bề mặt mỗi bán cầu đại não có rất nhiều các nếp nhăn, nổi lên ở giữa các rãnh nông sâu lớn nhỏ khác nhau, làm tăng diện tích của vỏ não lên rất nhiều. Khoảng 2/3 bề mặt vỏ não được giấu kín trong thành của các rãnh. Những phần vỏ não nằm uốn cuộn ở giữa các *rãnh nông* được gọi là những *hồi não* (gyrus, số nhiều là gyri). Những địa hạt lớn hơn ngăn cách bởi những *rãnh sâu* hơn và hằng định hơn, gọi là các *thuỳ não* (lobus, số nhiều là lobi). Mỗi bán cầu đại não được chia thành 6 thuỳ là: thuỳ trán, thuỳ thái dương, thuỳ dỉnh, thuỳ chẩm, thuỳ đảo và thuỳ viền.

* [Chú thích về TNGPQT: Danh từ giải phẫu cũ trước đây thường gọi các rãnh sâu ngăn cách giữa các thuỳ (lobus) là ***khe*** (scissure, fissure); các rãnh nông, ngăn cách giữa các hồi (gyrus) là ***rãnh*** (sulcus). Nay T.A. 1997 gọi tất cả đều là ***rãnh*** (sulcus). Chỉ có hai khe lớn của toàn đại não được gọi là ***khe*** (*khe dọc* và *khe ngang đại não*).

Các ***rãnh gian thuỳ*** được gọi tên theo vị trí và hình thể trên mỗi bán cầu, như: *rãnh trung tâm, rãnh bên, rãnh đỉnh chẩm, khuyết trước chẩm, rãnh đai, rãnh dưới đỉnh,...*). Các ***rãnh gian hồi,*** được gọi tên theo vị trí tương đối và hình thể trên mỗi thuỳ].

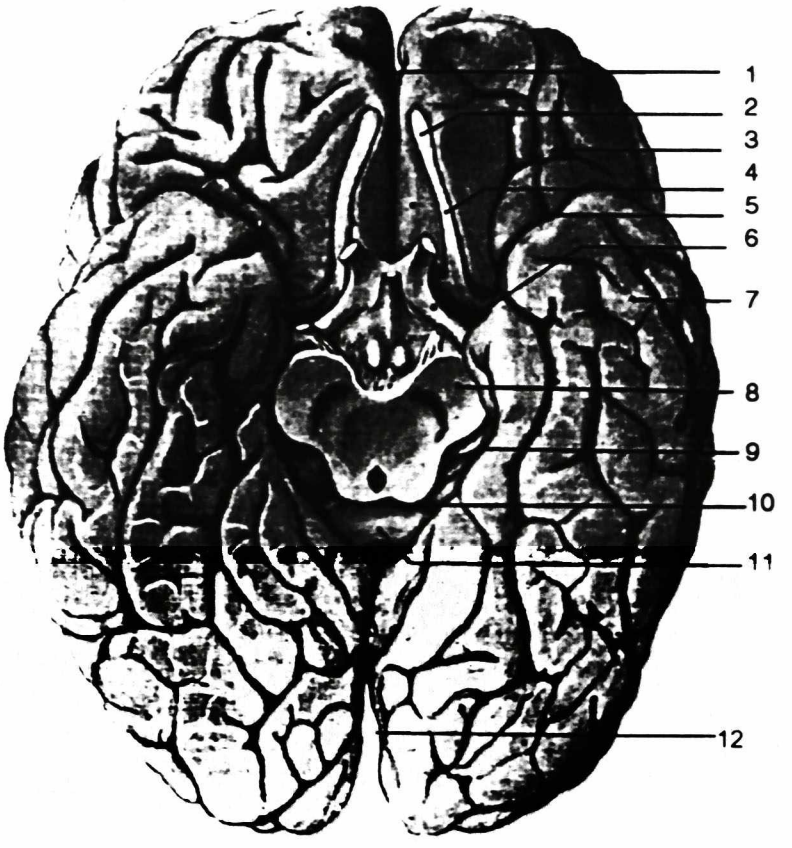

Hình 7.3. Đại não, mặt dưới.
(Theo Rouviere, Anatomie Humaine, tome II, 1948, Fig. 433. p, 577).

1. Khe dọc não (phần trước); 2. Hành khứu; 3. Phần trước, phần trán hay phần ổ mặt của mặt dưới đại não; 4. Cuống khứu; 5, Rãnh bên (Khe Sylvius); 6. Chất thủng trước; 7. Phần sau hay phần thái dương chẩm của mặt dưới đại não; 8. Cuống đại não; 9. Khe ngang đại não (Khe não Bichat), phần bên; 10. Khe ngang đại não (Khe não Bichat), phần giữa; 11. Lồi thể chai; 12. Khe dọc đại não (phần sau).

Mỗi bán cầu có thể mô tả 3 mặt: mặt ngoài (hay trên ngoài), mặt trong và mặt dưới: và 3 bờ: bờ trên, bờ dưới trong, và bờ dưới ngoài. Phần dưới đây sẽ mô tả chủ yếu các khe rãnh ở mỗi mặt. Các thuỳ và hồi ở giữa các khe rãnh đó sẽ được mô tả chi tiết sau.

2.2. Mặt ngoài hay trên ngoài (facies superolateralis): (Hình 7.4).

Mặt ngoài lồi, giới hạn ở trên bởi bờ trên bán cầu, ở dưới bởi bờ dưới ngoài; có ba ***rãnh gian thuỳ*** chính, và *một khuyết* nhỏ ở bờ dưới ngoài (Hình 7.4):

– ***Rãnh trung tâm*** (sulcus centralis) – (trước đây còn gọi là *khe Rolando*), đi từ gần giữa bờ trên bán cầu, hơi lệch về phía sau, chạy chếch xuống dưới và ra trước, tận hết ở góc giữa rãnh bên và nhánh lên của nó.

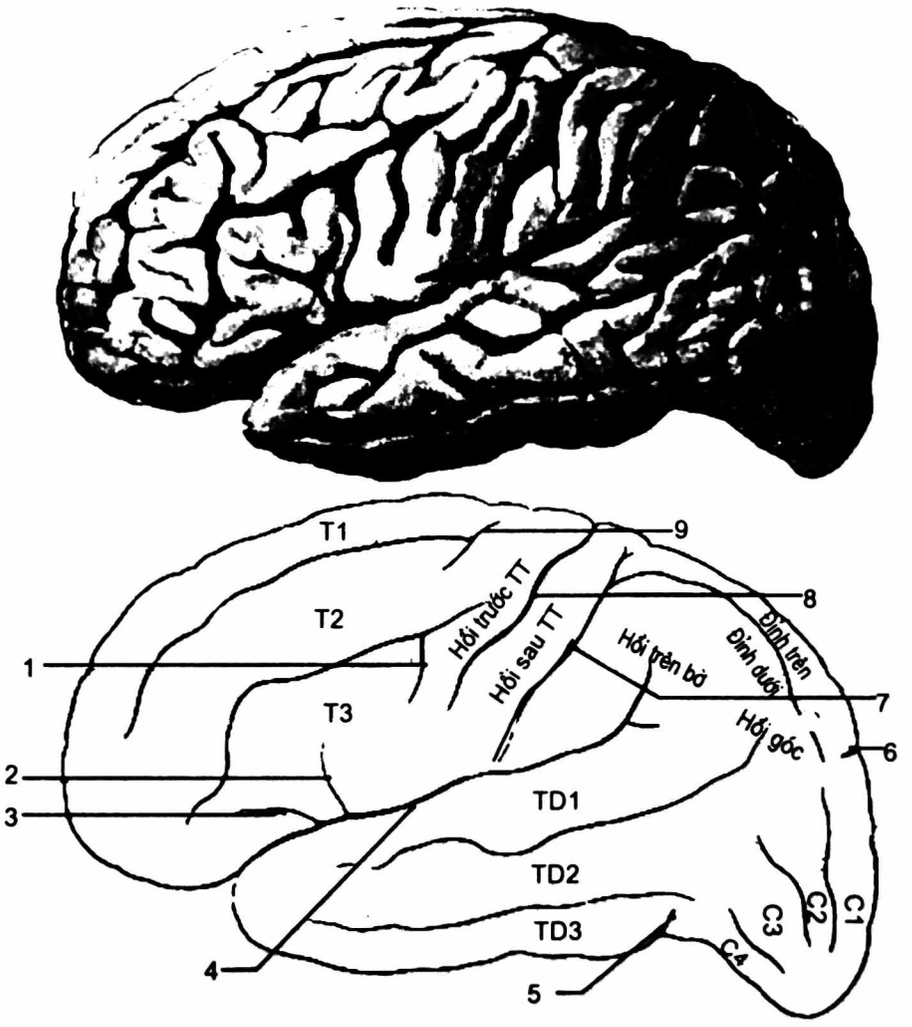

Hình 7.4. Mặt ngoài (hay trên ngoài) bán cầu đại não.

(Theo Rouviere, Anatomie Humaine, tome II, 1948, Fig. 434. p, 580. Chú thích lại theo TNGPQT).

1. Rãnh trước trung tâm; 2. Nhánh lên (chẽ thẳng đứng) của rãnh bên; 3. Nhánh trước (chẽ nằm ngang) của rãnh bên; 4. Rãnh bên (Khe Sylvius); 5. Khuyết trước chẩm; 6. Rãnh đỉnh chẩm, (phần đầu rãnh ở mặt ngoài bán cầu, trước đây còn gọi là "Khe thẳng góc ngoài"; 7. Rãnh sau trung tâm; 8. Rãnh trung tâm (Khe Rolando). * [Trong ngoặc đơn là tên gọi cũ, theo cố GS Đỗ Xuân Hợp].

– ***Rãnh bên*** (sulcus lateralis) – (trước đây còn gọi là *khe Sylvius*)–, bắt đầu từ mặt dưới bán cầu, vòng quanh bờ dưới ngoài (ở chỗ nối 1/4 trước với 3/4 sau) để chạy ra mặt ngoài, rồi đi chếch lên trên và ra sau, tới chỗ nối 1/3 giữa và 1/3 sau của bán cầu. Rãnh bên rất sâu, được tạo nên do sự phát triển phôi thai rất mạnh của phần trán và phần thái dương bán cầu, ôm quanh rồi bọc kín thuỳ đảo. Tách rộng hai bờ rãnh có thể thấy thuỳ đảo (insula) nằm ở đáy rãnh. Rãnh bên tách ra hai nhánh nhỏ hướng về phía trước: một nằm ngang, gọi là *nhánh trước* (ramus anterior); một thẳng đứng lên trên, gọi là *nhánh lên* (ramus ascendens); và một nhánh thứ ba ở gần đầu tận, hướng ra sau gọi là *nhánh sau* (ramus posterior).

– ***Rãnh đỉnh chẩm*** (sulcus parieto–occipitalis): phần ở mặt ngoài bán cầu (trước đây còn gọi là *khe thẳng góc ngoài*, scissure perpendiculairre externe), là đoạn đầu rất ngắn của rãnh, xuất hiện ở bờ trên bán cầu, trước *cực chẩm* bán cầu độ 5cm.

– ***Khuyết trước chẩm*** (incisura preoccipitalis) là điểm lõm ở bờ dưới ngoài bán cầu, điểm giới hạn giữa thuỳ chẩm và thuỳ thái dương.

Các rãnh kể trên chia mặt ngoài bán cầu ra thành các *thuỳ trán, đỉnh, thái dương, chẩm*. Ngoài ra còn *thuỳ đảo* nằm sâu ở trong đáy rãnh bên.

2.3. Mặt trong (facies medialis) (Hình 7.5)

Mặt trong phẳng, giới hạn ở trên bởi *bờ trên* bán cầu, ở dưới ngăn cách với mặt dưới bởi *bờ dưới trong* bán cầu, hình thể không đều và cấu tạo phức tạp.

Phần nhỏ mặt trong ở giữa là phần dính với bán cầu bên đối diện bởi các mép liên bán cầu, gồm có: *thể chai* (corpus callosum), *vòm cung* (fornix), *mép trước* (commissura anterior) và *mép sau* (commissura posterior).

Phần lớn mặt trong ở xung quanh các mép liên bán cầu không dính, liên quan với *liềm đại não* (falx cerebri) do màng não cứng lách vào giữa hai bán cầu. Phần này có các rãnh gian thuỳ như sau:

– ***Đoạn đầu rãnh trung tâm*** (sulcus centralis), là rãnh đã tả ở mặt ngoài, lấn vào mặt trong một đoạn ngắn, ở bờ trên bán cầu.

– ***Rãnh đỉnh chẩm*** (sulcus parietooccipitalis): là rãnh có một đoạn đầu rất ngắn đã tả ở mặt ngoài bán cầu (trước đây còn gọi là *khe thẳng góc ngoài*), và phần lớn của rãnh ở mặt trong bán cầu (trước đây còn gọi là *khe thẳng góc trong*, scissure perpendiculaire interne), bắt đầu từ bờ trên bán cầu cách cực chẩm độ 5cm, chạy chếch xuống dưới và ra trước, tận hết ở ngang mức đầu sau của thể chai.

– ***Rãnh cựa*** (sulcus calcarinus), (trước đây còn gọi là *khe cựa, scissure calcarine*), chạy ngang từ phía sau bờ trên bán cầu đến lồi sau thể chai.

– ***Rãnh đai*** (sulcus cinguli), (trước đây còn gọi là "*khe khuy*" hay "*khe dưới trán*"), bắt đầu từ dưới phần gối thể trai vòng lên trên, cách đều thể chai và bờ trên bán cầu; tới gần đầu sau thể chai thì quặt lên trên và tận hết ở bờ trên bán cầu.

– ***Rãnh dưới đỉnh*** (sulcus subparietalis) tiếp tục đường đi của rãnh đai khi rãnh này quặt lên bờ trên, đi đến ngang mức đầu sau của thể chai.

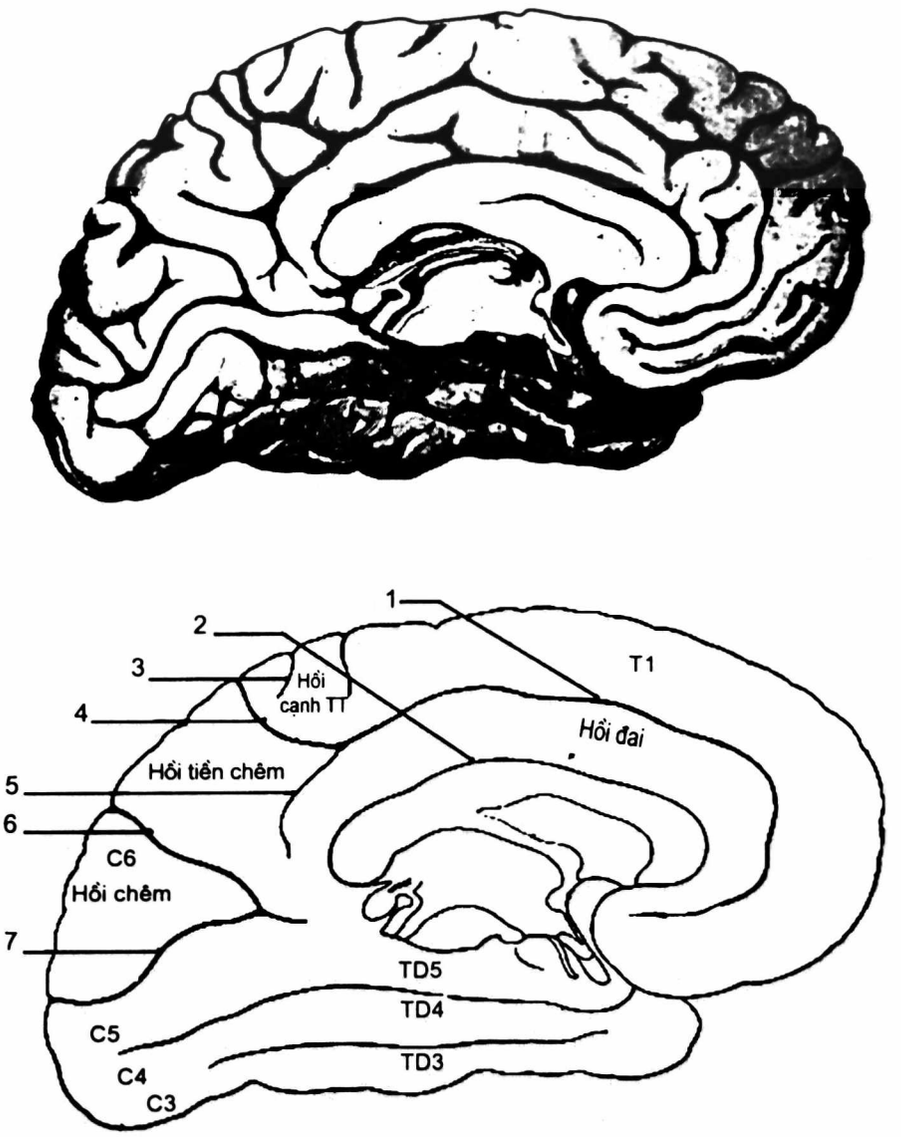

Hình 7.5. Mặt trong bán cầu đại não.

(Theo Rouviere, Anatomie Humaine, tome II, 1948, Fig. 436. p, 583. Chú thích lại theo TNGPQT).

1. Rãnh đai (Khe dưới trán); 2. Rãnh thể chai; 3. Rãnh trung tâm, đầu trên (Khe Rolando); 4. Rãnh đai, phần tận, quặt lên; 5. Rãnh dưới đỉnh; 6. Rãnh đỉnh chẩm, phần chính ở mặt trong bán cầu (Khe thẳng góc trong); 7. Rãnh cựa (Khe cựa). * [Trong ngoặc đơn là tên gọi cũ, theo cố GS Đỗ Xuân Hợp].

– ***Rãnh thể chai*** (sulcus corporis callosi), ôm sát xung quanh thể chai.

Các rãnh nêu trên ở mặt trong bán cầu đại não cũng góp phần giới hạn các *thuỳ trán, đỉnh, chẩm*, đã kể ở mặt ngoài. Ngoài ra ở mặt trong bán cầu đại não còn có *hồi đai* (gyrus cinguli), ôm quanh thể chai, được giới hạn ở trên bởi *rãnh đai* và *rãnh dưới đỉnh*, ở dưới bởi *rãnh thể chai*.

* [Theo các tác giả cũ (Rouviere 1948, Đỗ Xuân Hợp 1971): Hồi đai vòng qua lối thể chai xuống dưới liên tiếp với hồi cạnh hải mã (thái dương V), tạo thành *hồi viền* (circonvolutiom limbique), vòng quanh các cấu trúc liên bán cầu. Vòng đó được khép kín ở trước bởi thuỳ khứu tạo nên *thuỳ viền* (lobe limbique) của Broca; (rễ khứu trong liên tiếp với đầu trước hồi đai, và rễ khứu ngoài, với hồi cạnh hải mã) (Hình 7.8, tr. 192). Song quan niệm đó đã thay đổi: Không có "hồi viền", mà chỉ có "*thuỳ viền*" là một phần cấu tạo cơ bản của "*hệ viền*"].

* [Chú thích về thuật ngữ giải phẫu:

– "***Sulcus cinguli***", trước đây Rouviere còn gọi là "scissure sous–frontale", nên cố GS Đỗ Xuân Hợp dịch là "*khe khuỷ*" hay "*khe dưới trán*". Song "*cingulum, cingulus*" tiếng Latin có nghĩa là "*thắt lưng*" (ceinturon, ceinture), nên "*sulcus cinguli*" chúng tôi dịch là "***rãnh đai***".

– "***Gyrus cinguli***": chúng tôi dịch là "***hồi đai***". Trước đây cố GS Đỗ Xuân Hợp vẫn dịch là "*thuỳ khuỷ*" hay "*thuỳ trai*", (theo tiếng Pháp cũ "Lobe ou circonvolution du corps calleux").

– "***Gyrus parahippocampalis***": trước đây vẫn gọi theo tiếng Pháp cũ là "hồi hải mã" (circonvolution de l'hippocampe). Nay cần dịch lại theo TNGPQT là "***hồi cạnh hải mã***".

– Quan điểm phân biệt giữa "***Hồi viền***" (*circonvolution limbique* = hồi đai + hồi cạnh hải mã) với "***Thuỳ viền***" (*lobe limbique* = hồi viền + cuống khứu) theo Rouviere1948, và Đỗ Xuân Hợp 1971, nay cần loại bỏ. Vì trong T.A. 1997 không có "circonvolution limbique hay gyrus limbicus", mà chỉ có "***lobus limbicus***", là ***thuỳ viền***. Và "*thuỳ viền*" theo quan điểm hiện đại cũng chỉ là môt phần của một đơn vị phức tạp hơn, gọi là "*hệ viền*" (limbic system)].

2.4. Mặt dưới (facies inferior) (Hình 7.6).

Được giới hạn bởi: *bờ ngoài* là *bờ dưới ngoài* bán cầu; *bờ trong* là *bờ dưới trong* bán cầu, là một bờ không đều cấu tạo phức tạp: 1/3 trước và 1/3 sau thẳng, liên quan với khe dọc đại não; 1/3 giữa cong, tương ứng với nửa khe ngang đại não, là một khe hình móng ngựa, ôm quanh phía sau và hai bên cuống đại não.

Mặt dưới mỗi bán cầu được chia làm 2 phần lớn bởi đoạn đầu của *rãnh bên* (khe Sylvius), là một thung lũng rất sâu và rộng:

+ Phần tư trước là mặt dưới thuỳ trán, nằm áp vào tầng trước nền sọ, tương ứng với trần của ổ mắt. Phía trong có *rãnh khứu* (sulcus olfactorius), cho hành khứu và dải khứu nằm. Phần hẹp ở trong rãnh khứu là ***hồi thẳng*** (gyrus rectus), phần rộng ở ngoài là diện ổ mắt, có *các rãnh ổ mắt hình chữ X* hay *chữ H* chia thành *các hồi ổ mắt* nhỏ.

+ Ba phần tư sau là mặt dưới của thuỳ thái dương và thuỳ chẩm, nằm trong tầng giữa của nền sọ, và đè lên lều tiểu não ở tầng sau của nền sọ; (sẽ được tả kỹ thêm sau, khi nói đến thuỳ thái dương, và thuỳ chẩm).

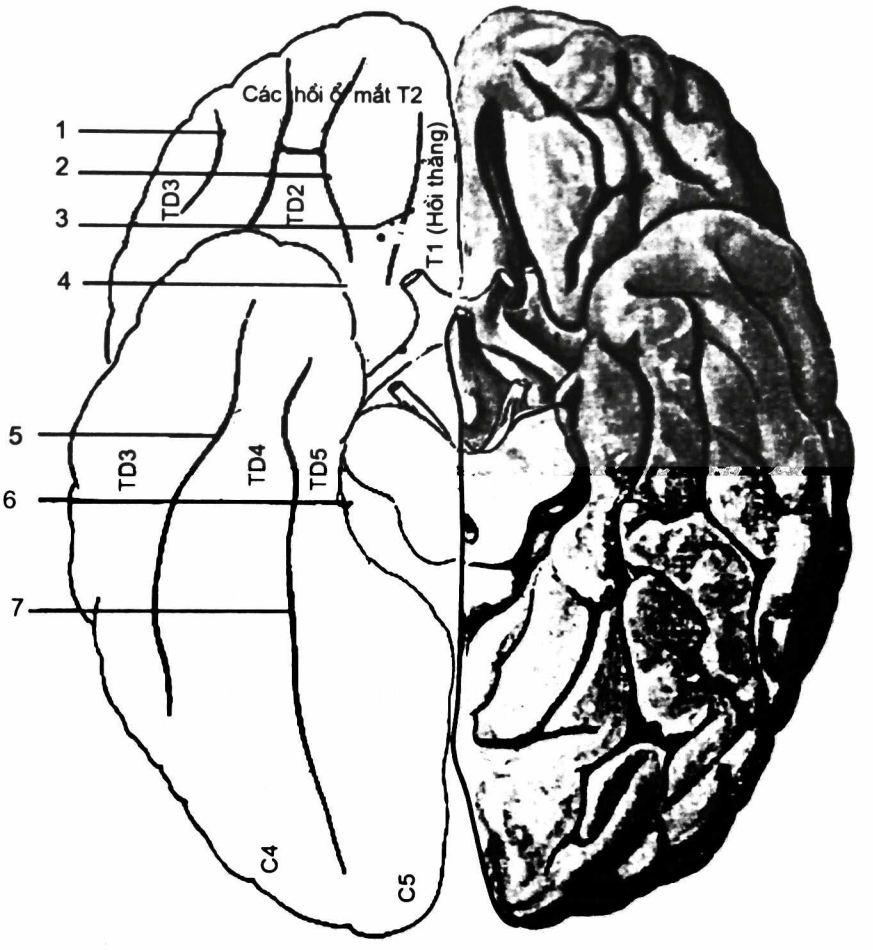

Hình 7.6. Mặt dưới bán cầu đại não.

(Theo Rouviere, Anatomie Humaine, tome II, 1948, Fig. 435. p. 581. Chú thích lại theo TNGPQT).

1. Rãnh ổ mắt ngoài; 2. Các rãnh ổ mắt hình chữ H; 3. Rãnh khứu (Rãnh ổ mắt trong); 4. Rãnh bên (Khe Sylvius); 5. Rãnh cận bên; 6. Phần bên khe ngang đại não (Khe não Bichat); 7. Rãnh chẩm thái dương. *[Trong ngoặc đơn là tên gọi cũ, theo cố GS Đỗ Xuân Hợp].

3. CÁC THUỲ VÀ CÁC HỒI ĐẠI NÃO

Mỗi bán cầu có 6 thuỳ; giới hạn và hình thể ngoài được giới thiệu trên các Hình 7.4, 7.5, 7.6, 7.7, 7.8 như sau, (cấu tạo trong và chức năng của vỏ não sẽ được mô tả riêng ở bài sau: bài 8):

3.1. Thuỳ trán (Lobus frontalis)

Thuỳ trán chiếm phần trước của bán cầu đại não: mặt ngoài nằm trước *rãnh trung tâm*, và trên *rãnh bên*; mặt trong nằm trên *rãnh đai* (trước đây còn gọi là *rãnh dưới trán*); mặt dưới nằm tựa lên trần ổ mắt, tạo nên diện ổ mắt của thuỳ trán.

Đầu trước thuỳ được gọi là *cực trán* (polus frontalis) của bán cầu đại não.

Mặt ngoài: có *rãnh trước trung tâm* (sulcus precentralis), *rãnh trán trên* (sulcus frontalis superior), và *rãnh trán dưới* (sulcus frontalis inferior), chia thuỳ thành: *hồi trước trung tâm* (gyrus precentralis) – (trước đây còn gọi là *hồi trán lên*) –, và các *hồi trán trên* (T1), *trán giữa* (T2) *và trán dưới* (T3) (gyrus frontalis superior, medius, inferior). Hồi trán dưới được các chẽ của rãnh bên chia thành 3 phần: *phần nắp* (pars opercularis) ở trên, *phần tam giác* (pars triangularis) ở giữa và *phần ổ mắt* (pars orbitalis) ở dưới (Hình 7.4).

Mặt trong: có *hồi trán trong* (gyrus frontalis medialis), do hồi trán trên (T1) lấn vào, và *hồi cạnh trung tâm trước* (gyrus paracentralis anterior), do hồi trước trung tâm lấn vào (Hình 7.5).

Mặt dưới nằm trên trần ổ mắt, được chia thành các phần tương ứng với các hồi trán T1, T2, T3 đã kể, bởi các rãnh ổ mắt ngoài, rãnh hình chữ H và rãnh ổ mắt trong. Rãnh ổ mắt trong hay *rãnh khứu* (sulcus olfactorius), có dải khứu và thuỳ khứu nằm. Phần vỏ não ở trong rãnh khứu tương ứng với T1 là *hồi thẳng* (gyrus rectus). Phần giữa ở ngoài rãnh khứu tương ứng với T2 có *các rãnh ổ mắt* hình chữ H chia thành các *hồi ổ mắt* nhỏ, *trước, sau, trong, ngoài.* Phần ở ngoài cùng tương ứng với T3, ngăn cách với phần giữa bởi rãnh ở mặt ngoài (Hình 7.6).

3.2. Thuỳ đỉnh (Lobus parietalis)

Thuỳ đỉnh nằm giữa *rãnh trung tâm* ở trước, *rãnh bên* ở dưới, và *rãnh đỉnh – chẩm* ở sau (Hình 7.4; 7.5).

Mặt ngoài có *rãnh sau trung tâm* (sulcus postcentralis), và *rãnh trong thuỳ đỉnh* (sulcus intraparietalis) chia thuỳ thành: 1) *hồi sau trung tâm* (gyrus post–centralis) – (trước đây còn gọi là *hồi đỉnh lên*), 2) *tiểu thuỳ đỉnh trên* (lobulus parietalis superior), và 3) *tiểu thuỳ đỉnh dưới* (lobulus parietalis inferior). Tiểu thuỳ này có *hồi trên bờ* (gyrus supramarginalis) uốn cong ở trên đầu trên rãnh bên, và *hồi góc* (gyrus angularis), uốn quanh ở trên đầu sau rãnh thái dương trên.

Mặt trong có 1) *hồi cạnh trung tâm sau* (gyus paracentralis posterior), do hồi sau trung tâm lấn vào, (tạo nên *nửa sau của tiểu thuỳ cạnh trung tâm* ở hai bên rãnh trung tâm); và 2) hồi *tiền chêm* (precuneus), do tiểu thuỳ đỉnh trên lấn vào, (trước đây còn gọi theo tiếng Pháp cũ "lobule quadrangulaire" là *tiểu thuỳ tứ giác*), giới hạn ở giữa rãnh đỉnh chẩm, phần quặt lên của rãnh đai, và rãnh dưới đỉnh.

3.3. Thuỳ chẩm (Lobus occipitalis)

Thuỳ chẩm chiếm phần ở đầu sau bán cầu đại não; được giới hạn ở mặt ngoài bởi một đường từ *rãnh đỉnh chẩm* đến *khuyết trước chẩm* (Hình 7.4); ở mặt trong

bởi *rãnh đỉnh chẩm* luôn hiện rất rõ; còn ở mặt dưới, bởi một đường tưởng tượng đi *từ khuyết trước chẩm đến đầu trước dưới của rãnh đỉnh chẩm* (Hình 7.5).

Đầu sau của thuỳ là *cực chẩm* (polus occipitalis) của bán cầu đại não.

Mặt ngoài có một tập hợp ba hồi không đều, tạm gọi là các hồi chẩm 1 – 3. Thường khó xác định giới hạn giữa *hồi chẩm 2* (C2) với *hồi chẩm 1* (C1) ở sau rãnh đỉnh chẩm, và với *hồi chẩm 3* (C3) ở sau khuyết trước chẩm.

Mặt trong có một rãnh quan trọng là *rãnh cựa* (sulcus calcarinus), đi ngang từ cực chẩm đến đầu trước dưới rãnh đỉnh chẩm. Rãnh cựa giới hạn với rãnh đỉnh chẩm hồi *"chêm"* (cuneus), hay *hồi chẩm 6* (C6). Dưới rãnh cựa là *"hồi lưỡi"* (gyrus lingualis), hay *hồi chẩm 5* (C5).

Mặt dưới: *hồi lưỡi* (C5) lấn xuống mặt dưới, liên tiếp ở phía trước với hồi cạnh hải mã (TD5). *Hồi chẩm 4* (C4) cũng liên tiếp ở trước với hồi thái dương 4 (TD4), (Hình 7.6).

3.4. Thuỳ thái dương (Lobus temporalis)

Thuỳ thái dương nằm ở dưới *rãnh bên*, kéo dài từ cực thái dương tới thuỳ chẩm; ngăn cách với thuỳ chẩm: ở mặt ngoài bởi một đường đi từ *khuyết trước chẩm* đến đầu trên *rãnh đỉnh chẩm*; ở mặt dưới bởi một đường đi từ khuyết trước chẩm tới đầu trước dưới rãnh đỉnh–chẩm.

Đầu trước của thuỳ thái dương gọi là *cực thái dương* (polus temporalis).

Mặt ngoài có hai *rãnh thái dương trên và dưới* (sulcus temporalis superior/inferior), chia làm ba hồi: *thái dương trên* (TD1), *giữa* (TD2) và *dưới* (TD3) (gyrus temporalis superior/medius/inferior). Hồi thái dương dưới lấn xuống mặt dưới và được ngăn cách ở sau với hồi chẩm 3 (C3) bởi khuyết trước chẩm. (Hình 7.4).

Mặt dưới có hai rãnh, *rãnh chẩm thái dương* (sulcus occipito temporalis), và *rãnh cận bên* (sulcus collateralis), ngăn cách giữa 3 hồi: *hồi thái dương dưới* (TD3) từ mặt ngoài lấn xuống, liên tiếp với hồi chẩm 3 (C3), tạo thành *hồi chẩm thái dương ngoài* (C3+TD3); hồi thái dương 4 (TD4), liên tiếp không giới hạn rõ rệt với hồi chẩm 4 (C4) tạo thành *hồi chẩm thái dương trong* (C4+TD4); và hồi thái dương 5 (TD5) hay *hồi cạnh hải mã* (gyrus para–hyppocampalis) (Hình 7.5; 7.6).

Ngoài ra, mặt trên của thuỳ thái dương nằm sâu trong rãnh bên, còn có vài hồi nhỏ, ngắn, ngăn cách nhau bởi những rãnh chếch, gọi là *"các hồi thái dương ngang trước và sau"* (gyrus temporalis transversus anterior, posterior), (của Hesch). Các hồi đó là *vỏ não thính giác nguyên thuỷ* (primary auditory cortex) ở người. (Hình 7.7).

* [Chú thích về TNGP:

– "**Gyrus parahippocampalis**" = ***hồi cạnh hải mã***"; trước đây cố GS Đỗ Xuân Hợp vẫn gọi là "*hồi hải mã*", dịch theo DTGP Pháp cũ là "circonvolution de l'hippocampe".

– "**Hippocampus**" = ***hải mã***, (hay ***cấu tạo hải mã***, hippocampal formation) là một hồi đã lộn vào trong lòng thuỳ thái dương, gồm nhiều thành phần, mà phần chính "***hải mã đích danh***" (hippocampus proprius) trước đây vẫn quen gọi là "***sừng Amon***" ("corne d'Amon").

– "***Gyrus occipitotemporalis medialis/lateralis***" = "***hồi chẩm – thái dương trong, chẩm – thái dương ngoài***", là tên gọi ghép các hồi thái dương và chẩm tương ứng liên tiếp nhau ở mặt dưới bán cầu. Tên gọi và vị trí các hồi ghép này chưa thật thống nhất giữa các tác giả. Theo đa số tác giả (Bossy & al.,1990, Gray's Anatomy, 1995, Netter, 3rd edit, 2003): C4+TD4 = là chẩm thái dương trong, C3+TD3 = là chẩm thái dương ngoài. Còn Carpenter, 1985 và Haines, 2002, lại chỉ công nhận một "***hồi chẩm – thái dương***" rộng ở ngoài hồi cạnh hải mã và rãnh cận bên, (C4+TD4) (Hình 7.8).

– Tên gọi ***các rãnh của thuỳ thái dương*** như đã nêu trên, chúng tôi cũng dựa theo Bossy 1990 và Netter 2003. Còn Haines 2002 lại gọi 2 rãnh ở mặt ngoài là ***rãnh thái dương trên và giữa***, 2 rãnh ở mặt dưới là ***rãnh thái dương dưới*** và ***rãnh cạnh bên*** (collateral sulcus) T.A.1997 đã kể 2 rãnh thái dương trên và dưới ở mặt ngoài, song lại kể 3 rãnh ở mặt dưới (sulcus collateralis, sulcus occipito–temporalis, sulcus temporalis inferior): vậy là đã kể *thừa ra một rãnh thái dương dưới*, ở mặt dưới, dễ gây nhầm lẫn cho người đọc. Trên một hình minh hoạ Bài giảng GP của Trường ĐH Y TP HCM 1995 (Hình 49.4, tr. 338) cũng đã vẽ cả 3 rãnh (thái dương dưới, chẩm thái dương, và bên phụ) ở mặt dưới bán cầu đại não. Trong khi thực tế chỉ có 2 rãnh, giữa 3 hồi TD3, TD4, và TD5. Chúng tôi xin nêu rõ để bạn đọc tự chỉnh lý khi tham khảo các sách khác nhau.

– "***Sulcus collateralis***" chúng tôi dịch là "***rãnh cận bên***", để khỏi lẫn với "rãnh bên" (sulcus lateralis) ở mặt ngoài bán cầu đại não. (Vì Collateralis = bên cạnh; Lateralis = bên ngoài). Nguyễn Quang Quyền và CS dịch là "*rãnh bên phụ*", theo tôi là chưa thích hợp, vì không có "rãnh bên chính"].

3.5. Thuỳ đảo (insula)

Thuỳ đảo nằm sâu trong đáy của rãnh bên bán cầu, phải cắt hoặc tách rộng hai bờ rãnh, mới có thể nhìn thấy. Các phần của các thuỳ ở hai bờ rãnh đậy lên thuỳ đảo, được gọi là ***các nắp thuỳ đảo***: *nắp trán* (operculum frontale), ***nắp đỉnh*** (operculum parietale), *nắp thái dương* (operculum temporale).

Thuỳ đảo có hình gần tam giác, bao quanh bởi *rãnh vòng thuỳ đảo* (sulcus circularis insulae). Đỉnh thuỳ tương ứng với *ngưỡng cửa*, hay *thềm thuỳ đảo* (limen insulae), dẫn tới khoang thủng trước ở mặt dưới bán cầu. Bề mặt thuỳ có những rãnh chếch toả từ đỉnh đến đáy, chia thuỳ thành 2 hồi đảo dài, và 3 hồi đảo ngắn. Rãnh dài nhất và sâu nhất ngăn cách các hồi đảo dài với các hồi đảo ngắn gọi là *rãnh trung tâm đảo* (sulcus centralis insulae) (Hình 7.7).

* ["***Limen***" tiếng Latin có nghĩa là "*ngưỡng cửa*" (tiếng Pháp là "*seuil*"). ***"Limen insulae"*** là ***ngưỡng cửa***, hay ***thềm thuỳ đảo***].

Mặc dù chức năng của thuỳ đảo chưa thật rõ ràng, người ta đã biết rằng vỏ thuỳ đảo có nhận cảm giác đau, và cảm giác nội tạng.

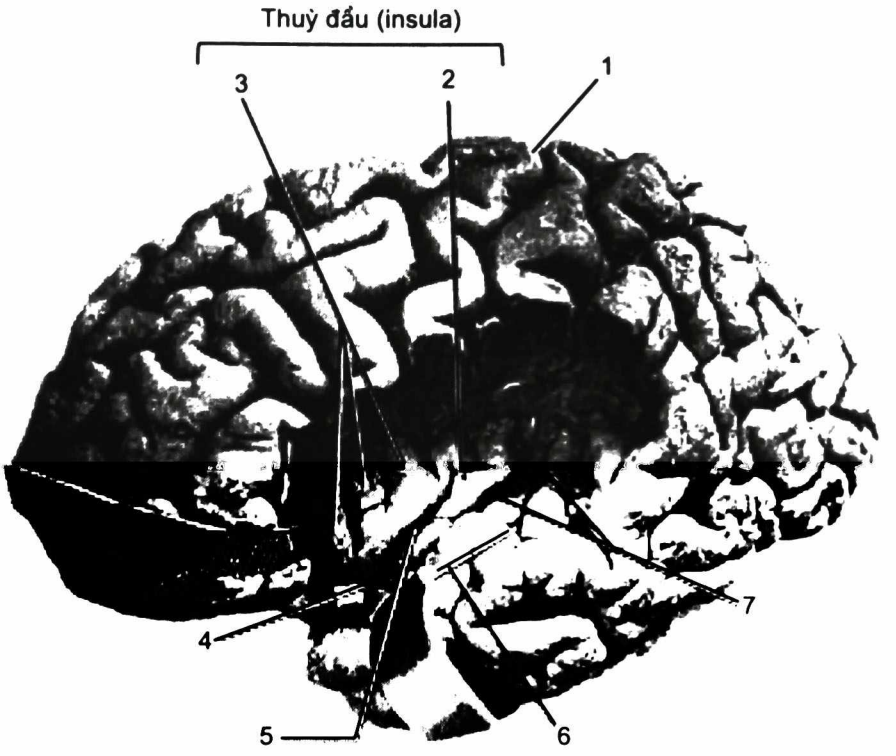

Hình 7.7. Thuỳ đảo và các hồi thái dương ngang. Nhìn mặt ngoài bán cầu đại não trái, trong rãnh bên, đã cắt bỏ một phần nắp trán – đỉnh, và kéo nắp thái dương xuống.
(Theo D. E. Haines, Fundamental Neuroscience, 2002, Fig. 16.8 p. 241)

1. Rãnh trung tâm; 2. Các hồi dài thuỳ đảo; 3. Các hồi ngắn thuỳ đảo; 4. Thềm thuỳ đảo; 5. Rãnh trung tâm thuỳ đảo; 6. Nắp thái dương; 7. Các hồi thái dương ngang.

3.6. Thuỳ viền (lobus limbicus)

Thuỳ viền là một thuỳ tổng hợp, bao gồm các hồi ở sát bờ trong nhất, bờ viền (limbus) của mặt trong bán cầu đại não, tạo thành một vòng khép kín ôm xung quanh thể chai và cửa vào bán cầu. Bắt đầu từ phía dưới mỏ thể chai, thuỳ viền (của Broca, 1878) gồm *diện dưới chai*, *hồi đai*, *hồi cạnh hải mã*, và *hải mã* hay *cấu tạo hải mã*. (Hình 7.5; 7.8; 7.9). Trong đó:

– ***Hồi đai*** (gyrus cinguli) – (trước đây có GS Đỗ Xuân Hợp còn gọi là "thuỳ khuy" hay "thuỳ chai") là hồi ôm xung quanh thể chai, nằm giữa *rãnh đai* và *rãnh dưới đỉnh* ở trên, *rãnh thể chai* ở dưới. Phần trước hồi vòng qua *gối* thể chai xuống dưới *mỏ* thể chai, gọi là *diện dưới chai* (area subcallosa), và trước lá tận, gọi là *diện* hay *hồi cạnh tận* (area/gyrus paraterminalis), rồi tận hết ở *khoang thủng trước*. Phần sau hồi vòng xuống dưới *lồi* thể chai và liên tiếp với *hồi cạnh hải mã* của thuỳ thái dương bởi một chỗ thắt hẹp gọi là *eo hồi đai* (isthmus gyri cinguli).

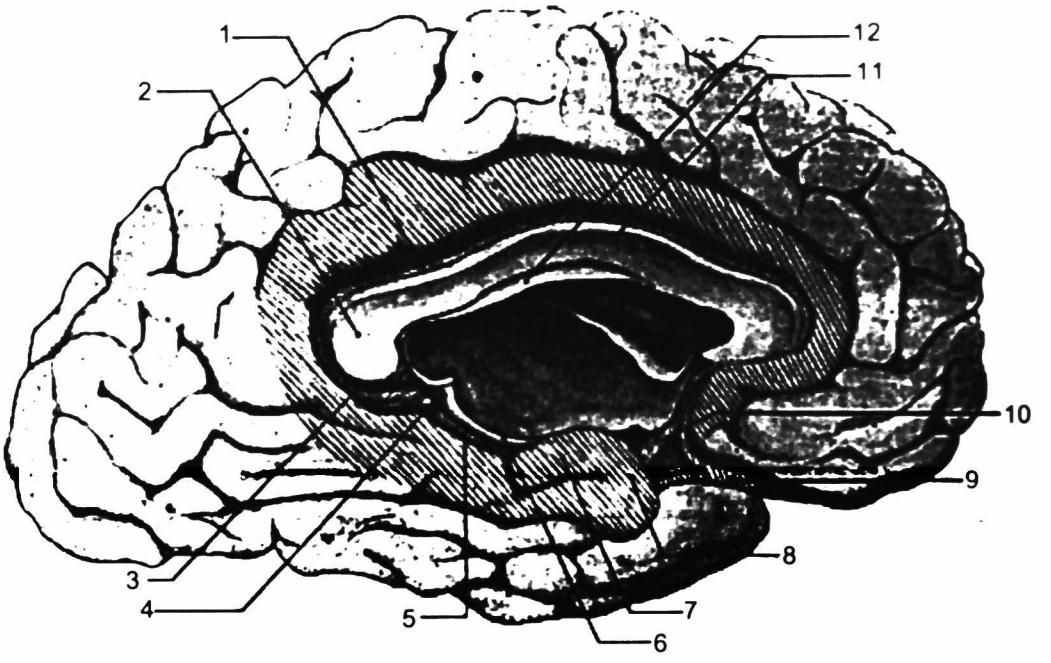

Hình 7.8. Thuỳ viền

(Theo Rouviere, Anatomie Humaine, tome II, 1948, Fig. 438. p, 588. Chú thích lại theo TNGPQT).

1. Áo xám (Dải xám); 2. Lồi chai; 3. Hồi lá (Lá tro); 4. Hồi răng (Thể chạm hình trám); 5. Rãnh diềm–hồi răng; 6. Diềm hải mã (Thể bờ); 7. Móc hải mã (uncus); 8. Đầu trước hồi cạnh hải mã; 9. Dải khứu; 10. Dải bắt chéo; 11. Thể chai; 12. Vách sáng "trong suốt" (bị cắt). *[Trong ngoặc đơn là tên gọi cũ, dịch theo cố GS Đỗ Xuân Hợp].

– ***Hồi cạnh hải mã*** (gyrus parahippocampalis) là hồi ở trong nhất của mặt dưới thuỳ thái dương (TD5), đầu trước quặp lại thành *móc* (uncus) (hay *móc hải mã*). Hồi được giới hạn ở trong bởi *rãnh hải mã* (sulcus hyppocampalis), ở ngoài bởi *rãnh khứu* (sulcus rhinalis) và *rãnh cận bên* (sulcus collateralis). ***Rãnh khứu*** ở trước, ngăn cách móc hải mã với hồi chẩm thái dương trong (C.TD4), là một rãnh cổ nhất về mặt phát sinh cá thể (ontogenetic), giữa tân vỏ não và cổ vỏ não.

– ***Hải mã*** hay ***cấu tạo hải mã*** (hippocampus, hippocampal formation) là phần đã lộn vào trong lòng thuỳ thái dương, và nằm trên nền sừng thái dương của não thất bên gồm có: *hải mã đích danh* hay *sừng Ammon,* (hippocampus proprius; cornu ammonis), *giá hải mã* (subiculum), *diềm* hải mã (fimbria hippocampi), và *hồi răng* (gyrus dentatus) (Hình 7.9; 7.10).

Nhìn trên nền sừng thái dương của não thất bên (Hình 7.10): *hải mã đích danh* hay *sừng Ammon* là một lồi trắng, uốn cong hình sừng bò; đầu trước phình rộng tiếp giáp với chất trắng thuỳ thái dương ở ngoài móc hải mã; đầu sau cùng với diềm hải mã liên tiếp với trụ sau vòm cung.

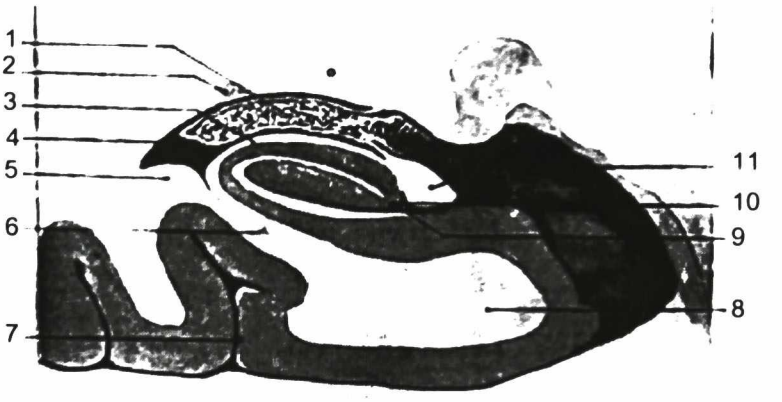

Hình 7.9. Hồi cạnh hải mã và cấu tạo hải mã
nhìn trên một thiết đồ đứng ngang qua phần dưới thuỳ thái dương.
(Theo Rouviere, Anatomie Humaine, tome II, 1948, Fig. 447. p, 604.)

1. Đám rối mạch mạc bên; 2. Đuôi nhân đuôi; 3. Hải mã đích danh (Sừng Ammon); 4. Sừng thái dương não thất bên; 5. Lồi cận bên; 6. Giá hải mã (subiculum); 7. Rãnh cận bên; 8. Hồi canh hải mã; 9. Rãnh hải mã; 10. Hồi răng (Thể chạm hình trám); 11. Diềm hải mã (Thể bờ). * [Chú thích lại theo TNGPQT. Trong ngoặc đơn là tên gọi cũ, dịch theo cố GS Đỗ Xuân Hợp]

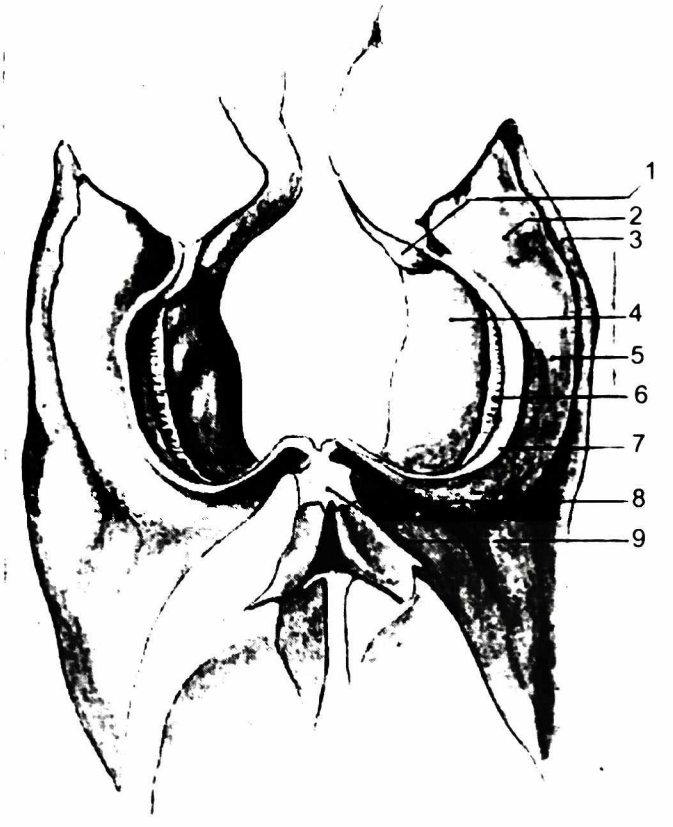

Hình 7.10. Cấu tạo hải mã, nhìn trên nền sừng thái dương não thất bên.

(Theo Rouviere, Anatomie Humaine, tome II, 1948, Fig. 448. p, 605. Chú thích lại theo TNGPQT).

1. Móc; 2. Chân hải mã (Đầu sừng Ammon); 3. Lồi cận bên; 4. Hồi cạnh hải mã (TD5); 5. Hải mã đích danh (Sừng Ammon); 6. Hồi răng (Thể chạm hình trám); 7. Diềm hải mã (Thể bờ); 8. Trụ sau vòm cung; 9. Thể chai. (Trong ngoặc đơn là tên gọi cũ, theo cố GS Đỗ Xuân Hợp).

Diềm hải mã (fimbria hippocampi), (trước đây các tác giả Pháp và cố GS Đỗ Xuân Hợp còn gọi là *thể bờ*, corps bordant), là một lá hẹp chất trắng dính vào bờ trong hải mã và liên tiếp ở sau với trụ sau vòm cung. *Hồi răng* (gyrus dentatus) là một hồi teo nhỏ dính dọc theo bờ trong hải mã, phía dưới và trong diềm hải mã. Còn *giá hải mã* (subiculum) nằm dưới hải mã, là vùng chuyển tiếp giữa hải mã và hồi cạnh hải mã; chỉ nhìn rõ trên một thiết đồ đứng ngang qua phần dưới thuỳ thái dương (Hình 7.9).

Trong quá trình phát triển, cấu tạo *hải mã* bắt đầu từ phía lưng, đã di cư về phía bụng, lộn vào trong lòng thuỳ thái dương, và nằm trên nền sừng thái dương của não thất bên; để lại những di tích nhỏ ở sau, tạo nên các *vân dọc trong, vân dọc ngoài* (stria longitudinalis medialis/ lateralis), cùng lớp chất xám đi kèm gọi là *áo xám* (indusium griseum), nằm ở mặt trên thể chai (Hình 7.11).

[Tất cả những di tích vừa kể, nằm giữa thuỳ viền và thể chai, trước đây đã được các tác giả Pháp Rouviere và cố GS Đỗ Xuân Hợp gọi là "***hồi nội viền***", circonvolution intralimbique].

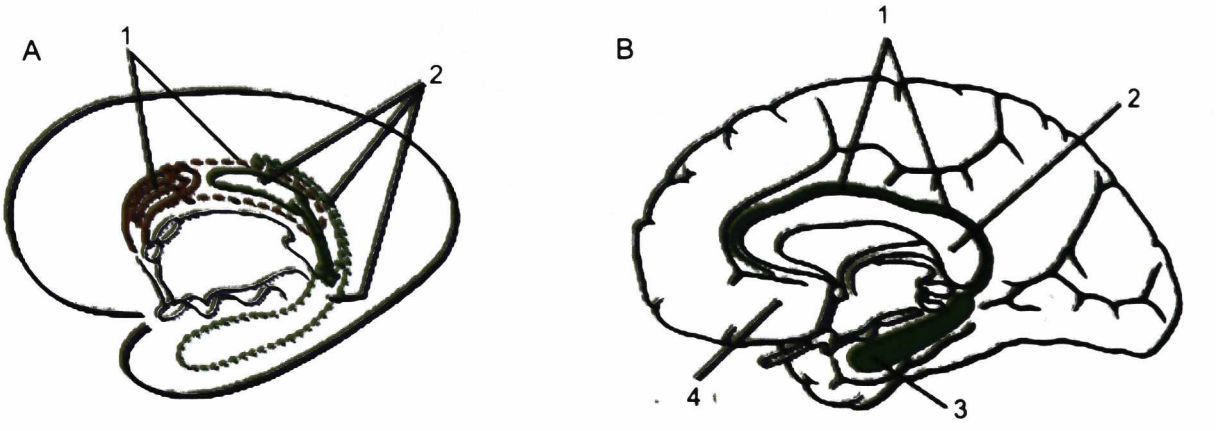

Hình 7.11. Liên quan giữa thể trai (màu đỏ) và cấu tạo hải mã (màu xanh lá cây), trong quá trình phát triển.

(Theo D. E. Haines, Fundamental Neuroscience, 2002, Fig. 31–3, p. 497).

A. Trong khi thể trai phát triển lan rộng dần từ vùng mép trước ra sau, cấu tạo hải mã nguyên thuỷ di chuyển dần xuống thuỳ thái dương; để lại một di tích nhỏ (chấm chấm) ở trên đường tiến của thể trai 1. Thể trai; 2. Cấu tạo hải mã.

B. Ở não trưởng thành, các di tích còn lại của cấu tạo hải mã sau quá trình phát triển, nằm ở phía lưng thể trai: 1. Các vân dọc trong, dọc ngoài và áo xám; 2. Thể trai; 3. Cấu tạo hải mã; 4. Diện dưới trai.

Về chức năng: trước đây, do Broca 1878 mô tả tính hằng định của thuỳ viền ở nhiều động vật có vú, và do sự liên quan chặt chẽ của các cấu trúc vỏ não cổ đại đó với tận cùng của dải khứu trong thuỳ thái dương, Bargmann và Schades (1963) đã đưa ra từ "***khứu não***" (rhinencephalon), để nhấn mạnh về chức năng của nó trong hệ khứu. Song ngày nay người ta đã biết thuỳ viền ít có chức năng khứu giác ở người. Nên từ "***khứu não***" đã trở thành lỗi thời và không ai sử dụng.

Chức năng của thuỳ viền là khá phức tạp. Không thể nói nó chủ yếu là cảm

giác hay vận động. Mà nó được nối với nhiều đường liên hệ của trục thần kinh ảnh hưởng đến những chức năng phức tạp như *trí nhớ* (memory), *học tập* (learning) và *hành vi* (behavior); và theo quan niệm hiện đại, *thuỳ viền* chỉ là một phần của một đơn vị phức tạp hơn được gọi là **hệ viền** (limbic system).

Khái niệm sơ bộ về hệ viền (the limbic system).

Các tác giả hiện đại thường mô tả khá sâu về "***hệ viền***", (chúng tôi sẽ giới thiệu chi tiết sau, ở bài 9, như một bài tham khảo ngoại khoá riêng). Ở đây chúng tôi chỉ xin nêu một khái niệm sơ lược về các thành phần chính của hệ viền, mà thuỳ viền cổ điển là thành phần cấu tạo cơ bản.

Hệ viền bao gồm: 1) *các cấu trúc của thuỳ viền* như đã kể trên, 2) *các nhân dưới vỏ khác của đại não, gian não, và thân não* và 3) *các đường liên hệ* đi vào và đi ra của chúng.

Trong số các nhân dưới vỏ của hệ viền có: các *nhân vách* (septal nuclei) và *nhân nằm* (nucleus accumbens); các nhân của hạ nội đồi, đặc biệt *các nhân của thể núm vú* (mammillary body); các nhân *của phức hợp hạnh nhân* (amygdaloid complex), *chất vô danh* (substantia innominata); và những phần *nội đồi lưng*, đặc biệt các *nhân trước và nhân lưng trong* (anterior and dorsomedial nuclei). Ngoài ra, gắn với hệ viền còn có *các nhân cương* (habenular nuclei), *diện trần bụng* (ventral tegmental area), và *chất xám quanh cống não* (periaqueductal gray). Thêm nữa, *vỏ não trước trán* (prefrontal cortex) cũng được một số nhà nghiên cứu coi là một thành phần tiềm năng quan trọng có ảnh hưởng đến các phần khác của hệ viền.

Các bó sợi đi ra chính của hệ viền là *vòm cung* (fornix) (chủ yếu các sợi đi từ hải mã, và giá hải mã), *vân tận* (stria terminalis) và *đường rời hạnh nhân bụng* (ventral amygdalofugal pathway) (cả hai đều là đường ra chính của phức hợp hạnh nhân), và *dải núm vú – nội đồi* (mammillothalamic tract) (đi ra từ nhân núm vú trong)...

* [Chú thích về thuật ngữ giải phẫu,

– "***Thuỳ viền***" (lobus limbicus) theo TNGPQT như đã tả trên, trước đây đã được các tác giả Pháp cũ Rouviere và cố GS Đỗ Xuân Hợp gọi là "hồi viền" (circonvolution limbique); và hồi viền cộng thêm thuỳ khứu ở trước, cùng các rễ khứu trong và ngoài, mới được họ gọi là "thuỳ viền" (lobe limbique) của Broca. Song quan niệm cũ đó nay đã bị loại bỏ, người ta chỉ nói tới thuỳ viền, và "***hệ viền***" là một khái niệm mới, chưa biết bởi các tác giả cổ điển.

– "***Hồi nội viền***" (*circonvolution intralimbique*) là tên gọi cũ của các tác giả Pháp, Rouviere 1948 và cố GS Đỗ Xuân Hợp 1971; để chỉ những thành phần nhỏ của một hồi não đã teo đi ở người, tạo thành một vòng khép kín ôm quanh mặt trên thể chai, và ở trong thuỳ viền; nay cần loại bỏ, vì: không có trong T.A. 1997.

– Tên gọi các thành phần của hồi đó, theo DTGP Pháp cũ như: ***dải xám*** (indusium gris), ***dải trắng*** (tractus de Lancisi), ***lá tro*** (fasciola cinerea), ***thể trạm hình trám*** (corps godronné), ***thể bờ*** (corps bordant),... là thuộc hệ viền, nay cũng cần được chỉnh lý lại theo TNGPQT mới. (Hình 7.8; Hình7.12). (Xem các vân dọc trong, dọc ngoài, áo xám, v.v... ở dưới đây).

– "***Subiculum***" giảm thể của subex, tiếng Latin có nghĩa là "*giá đỡ*" (support) ở đây chúng tôi dịch là "***giá hải mã***", chỉ vùng chuyển tiếp giữa hồi canh hải mã và hải mã, *nằm ở dưới hải mã*.

– "***Hippocampus***" = "***hải mã***", (hay cấu tạo hải mã, hippocampal formation theo các tác giả Anh Mỹ) là một phức hợp gồm nhiều thành phần. Trong đó thành phần chính là ***hải mã đích danh*** (hippocampus proprius); trước đây con gọi là "***sừng Ammon***". (*corne d'Ammon*, theo DTGP Pháp).

– "***Gyrus parahippocampalis***" = "***hồi cạnh hải mã***", trước đây vẫn gọi theo tiếng Pháp cũ là là "*hồi hải mã*" (circonvolution de l'hippocampe). Nay cần gọi lại theo đúng TNGPQT.

– "***Fimbria hippocampi***" chúng tôi dịch là "***diềm hải mã***"; để chỉ một mảo chất trắng viền ở bờ trong hải mã, liên tiếp ở sau với trụ vòm cung. "*Fimbria*" tiếng Latin có nghĩa là diềm tua để trang trí đồ gỗ hay quần áo, (tiếng Pháp là frange, tiếng Anh là fringe). Trước đây cố GS Đỗ Xuân Hợp đã dịch theo DTGP Pháp cũ: "corps bordant" là "***thể bờ***". Từ điển Giải phẫu học 4 thứ tiếng Latin–Anh–Pháp–Việt, 1983 đã dịch lại chưa đúng là "***tua***".

– "***Alveus hippocampi***", "alveus" tiếng Latin có nghĩa là "ổ" (cavité), chúng tôi dịch là "***ổ hải mã***", chỉ lớp chất trắng bao phủ mặt não thất lồi lên của hải mã, và tạo bởi các sợi liên tiếp với diềm hải mã.

– "***Gyrus dentatus***" trước đây cố GS Đỗ Xuân Hợp vẫn dịch là "*thể chạm hình trám*", theo DTGP Pháp cũ "corps godronné"; nay xin dịch lại theo TNGPQT là "***hồi răng***". Là một hồi hẹp gấp thành 12 – 15 nếp răng cưa, nằm dọc theo bờ trong hải mã, giữa hồi cạnh hải mã ở dưới và diềm hải mã ở trên.

– "***Gyrus fasciolaris***" trước đây cố GS Đỗ Xuân Hợp vẫn dịch là "***lá tro***", theo DTGP Pháp cũ là "fasciola cinerea"; Từ điển GPH 4 thứ tiếng 1983 dịch lại là "***hồi lá***". Từ điển DTGPQT Việt hoá Trịnh văn Minh, 1999 đề nghị đổi lại là "***hồi dải***". Vì "fasciola" là giảm thể của fascia, tiếng Latin có nghĩa là dải nhỏ (bandelette). "*Hồi dải*" hình một dải băng nhỏ vòng qua phía sau lồi chai, nối giữa lớp *áo xám và các vân dọc trong, dọc ngoài* với *hồi răng*.

– "***Stria longitudinalis lateralis, medialis***" chúng tôi dịch là "***vân dọc ngoài, vân dọc trong***"; là những dải nhỏ các sợi thần kinh nằm trong áo xám, chạy dọc theo *bờ ngoài* và *hai bên đường giữa mặt trên thể chai*; phía trước tận hết ở hồi cạnh tận (gyrus paraterminalis), phía sau chạy qua hồi dải (gyrus fasciolaris) để tới hồi răng. Các vân dọc trong, dọc ngoài, trước đây cố GS Đỗ Xuân Hợp dịch chung là "***dải trắng***", theo DTGP Pháp cũ là "tractus ou nerfs de Lancisi",.

– "***Indusium griseum***", "indusium" tiếng Latin có nghĩa là áo lót phụ nữ (chemise de femme), chúng tôi dịch là "***áo xám***", ở đây là một lớp mỏng chất xám phủ ở trên thể chai, vùi ở trong đó có các vân dọc trong và dọc ngoài. Trước đây cố GS Đỗ Xuân Hợp dịch là "***dải xám***"]

4. CÁC MÉP LIÊN BÁN CẦU ĐẠI NÃO

Có bốn mép liên bán cầu là những bó chất trắng nối hai bán cầu đại não với nhau: Thể trai, vòm cung, mép trước, và mép sau.

4.1. Thể chai (corpus callosum)

Thể chai là mép liên bán cầu lớn nhất, trông như một khối chất trắng lớn, uốn cong ở đáy khe dọc đại não, dài 8cm, dày 1cm, rộng 1cm ở phía trước và 2cm ở phía sau. Mặt trên liên quan với hồi đai. Mặt dưới ở giữa dính với vách sáng (hay vách trong suốt); hai bên tạo thành mái của não thất bên. (Hình 7.12; 7.16; 7.17).

Vách sáng (septum pellucidum) nối giữa thể trai và thân vòm cung, nằm trên mặt phẳng đứng dọc giữa, ngăn cách giữa hai não thất bên. Vách gồm hai *lá* (lamina) mỏng, dính với nhau không hoàn toàn ở chu vi, và còn để lại ở giữa một *ổ vách* hẹp (cavum septi pellucidi) (Hình 7.13; 7.16)

* ["***Septum pellucidum***" trước đây cố GS Đỗ Xuân Hợp dịch là "*vách thông suốt*", sau đổi thành "*vách trong suốt*". Chúng tôi dịch là "***vách sáng***". Vì "*pellucidum, lucidum*" tiếng Latin có nghĩa là *sáng* (clair); và thực chất vách có màu *sáng* (clair), mà không *trong suốt* (transparent)].

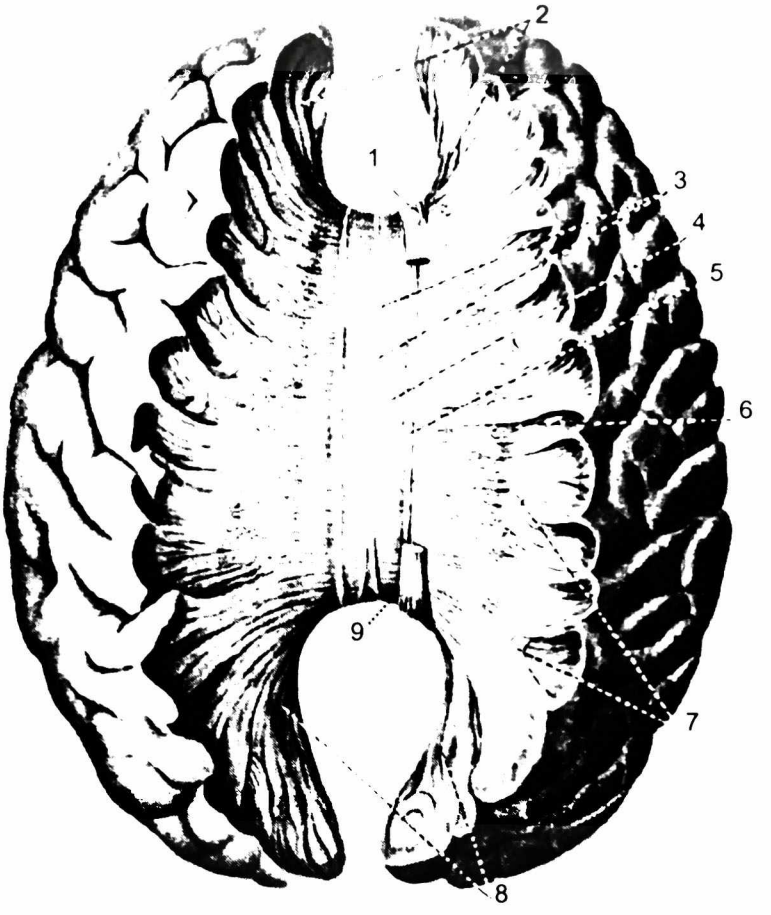

Hình 7.12. Thể trai và các tia thể trai. Nhìn mặt trên.

(Theo Sinelnikov R.D. Atlas of Human Anatomy, Mir Publishers, Moscow, 1989, Fig. 745, p. 42).

1. Đai (cingulum, bị cắt); 2. Gọng kìm nhỏ (forcep minor); 3. Vân dọc trong; 4. Thân thể chai; 5. Vân dọc ngoài; 6. Tia thân thể chai (radiatio corporis callosi); 7. Các sợi cung đại não (fibrrae arcuata cerebri); 8. Gọng kìm lớn (forceps major); 9. Đai (bị cắt)

* ["***Cingulum***" = ***đai***, ở đây là bó sợi dọc hiện rõ trong chất trắng của hồi đai, đi từ vùng chất thủng trước, vòng lên trên thể trai, chạy ra sau rồi vòng xuống dưới và ra trước trong chất trắng của hồi cạnh hải mã].

Nhìn trên thiết đồ đứng dọc giữa, thể chai có 4 phần: *mỏ* (rostrum), *gối* (genu), ***thân*** (truncus), ***lồi*** (splenium). (Hình 6.1; 7.5; 7.8). ***Thân*** là phần chính ở

giữa. Đầu trước uốn cong xuống dưới tạo thành *gối* thể chai, rồi thu hẹp nhỏ dần, quặp ra sau, gọi là *mỏ* thể chai. Đầu sau dày lên phình to gọi là *lồi* thể chai.

Về cấu tạo: thể chai là khối tập trung ở giữa của các sợi ngang nối giữa hai bán cầu, và toả rộng ở hai bên ra khắp các vùng của vỏ não; tạo thành các *tia thể chai* (radiatio corporis callosi). Các sợi ở đầu trước đi qua gối, uốn cong hình chữ U tạo nên *gọng kìm trán*, hay *kìm nhỏ* (forceps frontalis/minor), nối giữa hai thuỳ trán; Các sợi ở đầu sau đi qua lồi, tạo thành *gọng kìm chẩm*, hay *kìm lớn* (forceps occipitalis/major), nối giữa hai thuỳ chẩm. (Hình7.12). *Thảm* thể chai (tapetum) ở ngã ba và sừng sau não thất bên cũng được tạo bởi các sợi đi qua lồi thể chai.

4.2. Vòm cung (fornix) (Hình 7.13; 7.14)

Vòm cung (trước đây còn gọi là "*thể tam giác*", dịch theo tiếng Pháp cũ "trigone"), là một vòm 4 trụ ôm vòng quanh gian não, gồm có: một *thân*, hai *cột*, và hai *trụ*.

Thân vòm (corpus) nhìn mặt trên có hình tam giác uốn cong nhẹ kéo dài theo chiều trước sau. Mặt trên: phần trước cách xa thể chai và nối với thể chai bởi vách sáng, phần sau áp sát vào mặt dưới thể chai và dính trực tiếp vào thể chai. Mặt dưới nằm trên mái của não thất 3, và ngăn cách với mái bởi tấm mạch mạc.

Đầu trước hay đỉnh của thân tách ra *hai cột* (columna), chạy vòng qua đầu trước hai nội đồi, giới hạn hai lỗ gian não thất, trước khi tận hết ở hai thể núm vú.

Đầu sau hay đáy của thân tách ra *hai trụ* (crus), chạy vòng qua phía sau hai nội đồi, xuống dưới và sang hai bên, liên tiếp với hai *diềm hải mã* (fimbria).

Vòm cung được cấu tạo bởi hai bó sợi dọc hình vòng cung, đi từ hai thể núm vú của hạ nội đồi, vòng lên trên tạo thành 2 *cột* vòm cung; ra sau, tạo thành *thân* vòm cung; rồi xuống dưới, tạo thành 2 *trụ* vòm cung. Mỗi trụ tiếp tục chạy ra trước dọc theo bờ trong hải mã, tạo thành *diềm hải mã* (fimbria). Ngoài ra nối giữa hai bó sợi dọc của thân và phần trên hai trụ, còn các sợi ngang tạo nên *mép vòm cung* (commissura fornicis).

4.3. Mép trước (commissura anterior)

Mép trước (trước đây còn gọi là mép trắng trước, commissure blanche anteieure) là một thừng chất trắng giữa hai bán cầu, nối các phần khác nhau của thuỳ trán và thuỳ thái dương. Trên thiết đồ đứng dọc qua đường giữa, mép trước nằm ở trước não thất 3, sau điểm tiếp giáp giữa mỏ thể trai và lá tận, trước cột vòm cung.

4.4. Mép sau (commissura posterior)

Mép sau, (trước đây còn gọi là mép trắng sau, commissure blanche posterieure) là một thừng chất trắng nối giữa hai bán cầu, bắt chéo đường giữa ở phía sau não thất 3, nằm giữa đáy tuyến tùng và cống não Sylvius.

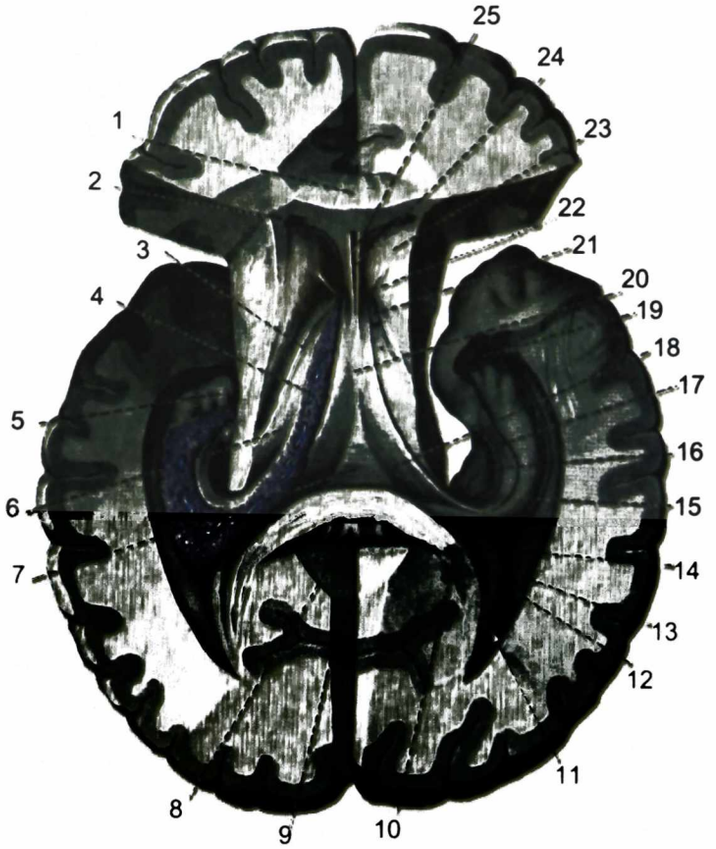

Hình 7.13. Vòm cung và não thất bên. Nhìn mặt trên.

(Theo Sinelnikov R.D. Atlas of Human Anatomy, Mir Publishers, Moscow, 1989, Fig. 750, p. 48).

1. Thể chai; 2. Sừng trước não thất bên; 3. Vân tận; 4. Đám rối mạch mạc não thất bên; 5. Chân hải mã; 6. Nội đồi; 7. Mép vòm cung; 8. Lồi thể chai; 9. Rãnh cựa; 10. Gọng kìm lớn; 11. Sừng sau não thất bên; 12. Hành sừng sau; 13. Cựa chim (calcar avis); 14. Tam giác cận bên; 15. Hải mã; 16. Hồi răng; 17. Diềm hải mã; 18. Trụ vòm cung; 19. Sừng dưới não thất bên; 20. Thân vòm cung; 21. Đám rối mạch mạc não thất bên (cắt); 22. Que thông cắm vào lỗ gian não thất; 23. Đầu nhân đuôi; 24. Lá vách sáng (vách trong suốt); 25. Ổ vách sáng.

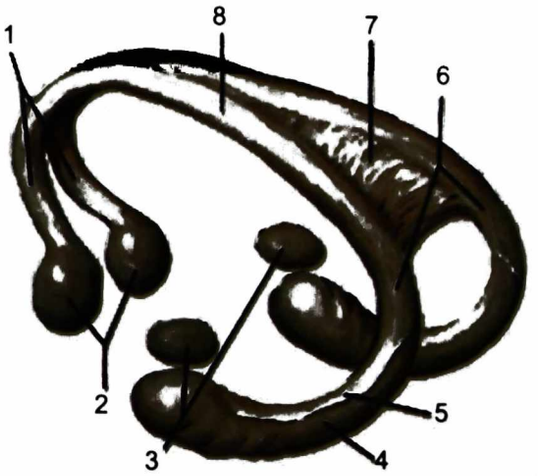

Hình 7.14. Sơ đồ vòm cung.
(Theo Netter, Atlas of Human Anatomy, 3rd edit, 2003, plate 106).

1. Cột vòm cung; 2. Thể núm vú; 3. Thể hạnh nhân; 4. Hải mã; 5. Diềm hải mã; 6. Trụ vòm cung; 7. Mép vòm cung; 8. Thân vòm cung.

* [Chú thích về TNGP:

– "***Splenium***" mượn từ tiếng Hy Lạp "splenion" có nghĩa là *gạc, băng bó* (compresse, bandage), ở đây chỉ phần dày lên ở đầu sau của thể chai. Cố GS Đỗ Xuân Hợp dịch theo tiếng Pháp cũ "bourrelet du corps calleux" là "***lồi chai***"; nên chúng tôi vẫn bảo lưu từ đó; Song cần phân biệt "*lồi*" ở đây là *phần dày lên* như một đoạn băng bó; khác với "eminentia" là "*lồi*" *nổi lên ở một bề mặt*.

– "***Fornix***" tiếng Latin có nghĩa là cung, vòm, vòm cung (arc, voute, cintre); chúng tôi dịch nguyên văn là "***vòm cung***". Trước đây cố GS Đỗ Xuân Hợp dịch là "***thể tam giác***", theo tiếng Pháp cũ là "*trigone*". Nguyễn Quang Quyền và CS, Bài giảng GPH của ĐHYD TP HCM dịch lại là "***vòm não***", là chưa đúng, vì đây không phải là vòm (voute) của một ổ rỗng trong không gian 3 chiều; mà là vòm của 2 dải dọc uốn cong hình cung (arc).

– "***Commissura anterior, commissura posterior***" trước đây vẫn được dịch thep tiếng Pháp cũ (commisure blanche anterieure/ posterieure) là mép trắng trước, mép trắng sau; nay dịch lại theo TNGPQT là "***mép trước, mép sau***"].

5. CẤU TRÚC TRONG CỦA ĐẠI NÃO

Cũng như các phần khác của hệ thần kinh trung ương, mỗi bán cầu đại não cũng được cấu tạo bởi ***chất xám***, ***chất trắng***, và trong lòng mỗi bán cầu cũng có một ổ não thất lớn chứa dịch não tuỷ là ***não thất bên***.

Chất xám của bán cầu đại não có ở hai nơi:

– Ở chu vi bề mặt bán cầu đại não là ***vỏ đại não*** (cortex cerebri), là một lớp chất xám liên tục, dày 3 – 4mm, ăn sâu vào tất cả các khe rãnh của các hồi, thuỳ.

– Ở sâu trong lòng bán cầu cũng có những đám tập trung chất xám gọi là ***các nhân xám dưới vỏ***, hay ***các nhân nền*** (nuclei basales).

Dưới đây, chúng tôi sẽ lần lượt mô tả: 1) *chất xám dưới vỏ* hay *các nhân nền, cùng các đường liên hệ* và vai trò chức năng của chúng, 2) *chất trắng* trong bán cầu và 3) *não thất bên*. Còn *chất xám ở bề mặt bán cầu*, hay *vỏ đại não*: với nhiều chi tiết nghiên cứu sâu về cấu trúc và định khu chức năng sẽ được mô tả thành một bài riêng ở sau (bài 8 "*Vỏ đại não*").

5.1. Các nhân nền (nuclei basales)

5.1.1. Đại cương về các nhân nền

Thành phần các khối chất xám dưới vỏ đã được nghiên cứu lâu dài nhiều năm, và được các sách giáo khoa trình bày ít nhiều khác nhau tuỳ theo kết quả nghiên cứu của từng thời gian.

– Các tác giả Pháp Việt cũ (Rouviere 1948, Đỗ Xuân Hợp 1971) chỉ mô tả hạn chế **các thể vân** (corps striés): bao gồm ***nhân đuôi*** (noyau caudé), *nhân bèo* (noyau lenticulaire) và *nhân trước tường* (avant–mur). ***Nhân bèo*** lại được chia thành 3 phần: *bèo sẫm* (putamen), ***bèo nhạt ngoài*** (globus pallidus lateral) và *bèo*

nhạt trong (globus pallidus medial). Song các tên gọi cũ nay đã trở thành lạc hậu; và nội dung mô tả cũng được sửa đổi và cập nhật thêm nhiều.

– Các tác giả Anh Mỹ, (M.B. Carpenter 1985; Gray's Anatomy, 1995; D.E. Haines 2002; S. Gilman & S.W. Newman 2003), đã mô tả rộng rãi hơn các thành phần chất xám dưới vỏ, nằm ở trong lòng và dưới nền đại não, gọi là **các nhân nền** (basal nuclei).

[Một số còn gọi là "***các hạch nền***" (basal ganglia). Song theo T.A. 1997, cần thống nhất gọi là "***các nhân nền***" (nuclei basales); vì chữ "*ganglion, ganglia* = ***hạch***" chỉ dùng để chỉ các đám tập trung thân tế bào thần kinh ở các dây thần kinh ngoại biên; còn ở hệ thần kinh trung ương phải gọi là "*nucleus, nuclei* = ***nhân***"].

Vậy ***"các nhân nền"*** (basal nuclei), bao gồm có *thể vân* (corpus striatum), *tường chắn* hay nhân trước tường (claustrum), và *phức hợp hạnh nhân* (amydaloid complex). Riêng ***thể vân*** theo quan điểm hiện đại cũng được mô tả khá khác trước:

1) **Về cách phân chia**: dựa *theo phôi thai* và sinh lý – bệnh học, ngày nay thể vân được chia làm hai phần:

+ ***Phần vân,*** gọi đơn giản là ***vân*** (striatum), là ***tân thể vân*** (neo–striatum);

+ ***Phần nhạt,*** gọi gọn là ***nhạt*** (pallidum), là ***cựu thể vân*** (paleo–striatum).

2) **Về thành phần cấu tạo**: ngoài *nhân đuôi* và *nhân thấu kính* đã kể, tạo nên ***phần lưng của thể vân***; còn có *nhân nằm* và *chất vô danh* ở thấp hơn, được coi như ***phần bụng của thể vân.***

Vậy, kết hợp cả hai cách phân loại nêu trên, ***thể vân*** gồm có ***4 nhóm nhân*** khác nhau về *vị trí, cấu tạo và chức năng* (D.E. Haines 2002, S. Gilman & S.W. Newman, 2003):

1) ***Vân lưng*** (striatum dorsale), tạo bởi *nhân đuôi* và *vỏ sẫm*,

2) ***Nhạt lưng*** (pallidum dorsale), gồm có *cầu nhạt trong* và *cầu nhạt ngoài*,

3) ***Vân bụng*** (striatum ventrale), tạo bởi *nhân nằm* (nucleus acumbens) và *củ khứu giác* (tuberculum olfactorium) liền kề,

4) ***Nhạt bụng*** (pallidum ventrale), tạo bởi *chất vô danh* (substantia inomminata).

Ngoài ra, do có liên quan chặt chẽ về mặt chức năng với thể vân, ***nhân dưới nội đồi*** (nucleus subthalamicus), ***chất đen*** (substantia nigra) ở giữa gian não và trung não, và ***nhân trần cuống – cầu*** (nucleus tegmentalis pedunculopontinus) của chất lưới cũng thường được mô tả cùng các nhân nền.

*** [Các tác giả hiện đại (như Haines 2002, Gilman & Newman 2003), đã mô tả khá kỹ về các thành phần cấu tạo của các nhân nền, như đã kể trên, cùng các đường liên hệ, chức năng và bệnh lý của chúng. Song không thấy nhắc đến vai trò của tường chắn hay nhân trước tường (claustrum).**

Sau đây là phần mô tả chi tiết hệ thống các nhân nền, phần lớn tương ứng với thể vân của các tác giả cổ điển (Hình 7.15, 7.16, 7.17). Các đường liên hệ, chức năng, và áp dụng lâm sàng của chúng sẽ được giới thiệu ở mục sau.

5.1.2. Mô tả các thành phần cấu tạo của các nhân nền

– **Nhân đuôi** (nucleus caudatus)

Nhân đuôi nằm ngay ở phía trên ngoài nội đồi, uốn cong hình chữ C gần khép kín, mở ra trước và xuống dưới, gồm có 3 phần:

+ ***Đầu*** (caput) rất to, nằm ở trước và trên bờ trên ngoài nội đồi, lồi lên ở nền sừng trán não thất bên;

+ ***Thân*** (corpus) thu nhỏ dần ở bờ trên ngoài nội đồi, tới phía ngoài đầu sau nội đồi, trước ngã ba não thất bên, thì uốn cong vòng xuống dưới và hơi ra ngoài để tiếp với phần đuôi;

+ ***Đuôi*** (cauda) là đoạn cuối nhỏ nhất, hướng ra trước, ở dưới nhân bèo, trên sừng thái dương não thất bên, và tận hết ở đầu trước sừng đó, ngay sau nhân hạnh nhân.

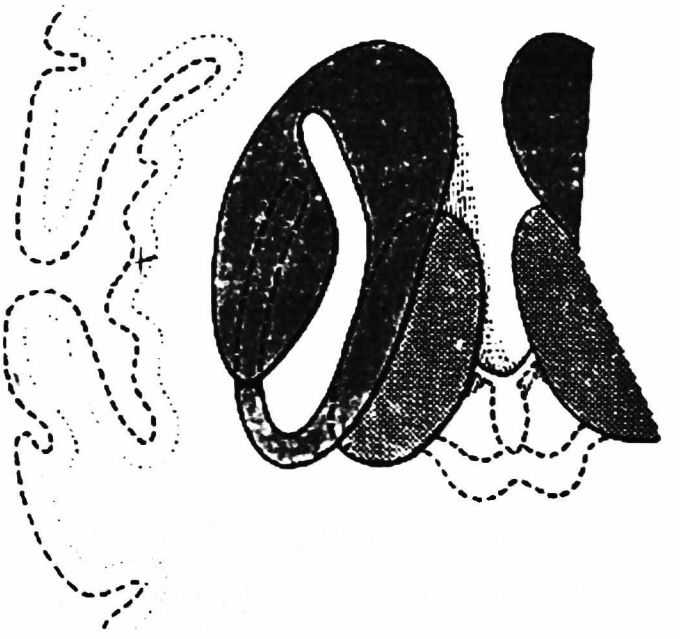

Hình 7.15. Sơ đồ thể vân cổ điển của bán cầu đại não trái, nhìn từ trên.

Nhân đuôi, nhân hình thấu kính, và nội đồi. Liên quan với thuỳ đảo, và với các gò sinh tư.

(Theo Rouviere, Anatomie Humaine, tome II, 1948, Fig. 443. p, 596. Chú thích lại thec TNGPQT).

– **Nhân thấu kính** (nucleus lentiformis) (Hình 7.16, 7.17)

Nhân thấu kính (trước đây tiếng Việt còn gọi là ***nhân bèo***), nằm ở phía ngoài nội đồi và nhân đuôi, có hình thấu kính lồi hai mặt, hơi kéo dài theo chiều trước sau:

Mặt ngoài lồi nhẹ, liên quan lần lượt từ sâu ra nông với: *bao ngoài* (capsula externa), *tường chắn* (claustrum), *bao ngoài cùng* (capsula extrema), và vỏ thuỳ đảo. Mặt trong lồi mạnh, như một đỉnh tháp hướng vào trong, liên quan với *bao trong* (capsula interna), và qua bao trong với *nhân đuôi* và *nội đồi*.

Nhân thấu kính cũng có thể ví như một hình tháp 4 mặt tam giác, đỉnh hướng vào trong, đáy dẹt quay ra ngoài, mặt dưới nằm ngang, mặt trên trước và trên sau chếch xuống dưới và vào trong. Như vậy, trên một thiết đồ đứng ngang (Hình 7.16), diện cắt có hình tam giác với 3 mặt: mặt ngoài, mặt trên trong, và mặt dưới. Trên một thiết đồ nằm ngang (Hình 7.17), nó cũng có 3 mặt: mặt ngoài, mặt trước trong, và mặt sau trong.



Hình 7.16. Thiết đồ đứng ngang đại não qua đầu trên cuống đại não.

(Theo Rouviere, Anatomie Humaine, tome II, 1948, Fig. 442. p, 595. Chú thích lại theo TNGPQT).

1. Sừng trán não thất bên; 2. Bao ngoài; 3. Bao trong; 4. Bao ngoài cùng; 5. Não thất 3; 6. Chất đen (cuống đại não); 7. Đám rối mạch mạc bên; 8. Sừng thái dương não thất bên; 9. Đuôi nhân đuôi; 10. Vỏ sẫm (nhân thấu kính); 11. Tường chắn; 12. Cầu nhạt (nhân thấu kính); 13. Nội đồi; 14. Đám rối mạch mạc bên và vòm cung; 15. Sừng trán não thất bên; 16. Vách sáng (Vách trong suốt); 17. Thể chai.

Về cấu tạo, nhân hình thấu kính gồm 2 phần chính (Hình 7.15, 16):

+ Phần ngoài lớn, màu xám nâu, gọi là **vỏ sẫm** (putamen) (trước đây còn gọi là "*bèo sẫm*"), ngăn cách với cầu nhạt bởi *lá tuỷ ngoài* (lamina medullaris lateralis);

+ Phần trong nhỏ, màu xám tái nhạt, gọi là **cầu nhạt** (globus pallidus) (trước đây còn gọi là "*bèo nhạt*"); lại được chia thành hai phần hay hai đoạn nhỏ hơn gọi là:

+ ***Cầu nhạt ngoài*** (globus pallidus lateralis), (hay "*bèo nhạt ngoài*"), và

+ ***Cầu nhạt trong*** (globus pallidus medialis), (hay "*bèo nhạt trong*"), ngăn cách nhau bởi *lá tuỷ trong* (lamina medullaris medialis).

- **Tường chắn** (claustrum)

Tường chắn (hay rào chắn) (trước đây còn gọi là "***nhân trước tường***"): là một lớp mỏng chất xám, dựng thẳng đứng ở phía ngoài nhân hình thấu kính; ngăn cách với nhân thấu kính ở trong bởi *bao ngoài* (capsula externa), và với vỏ xám thuỳ đảo ở ngoài bởi *bao ngoài cùng* (capsula extrema).

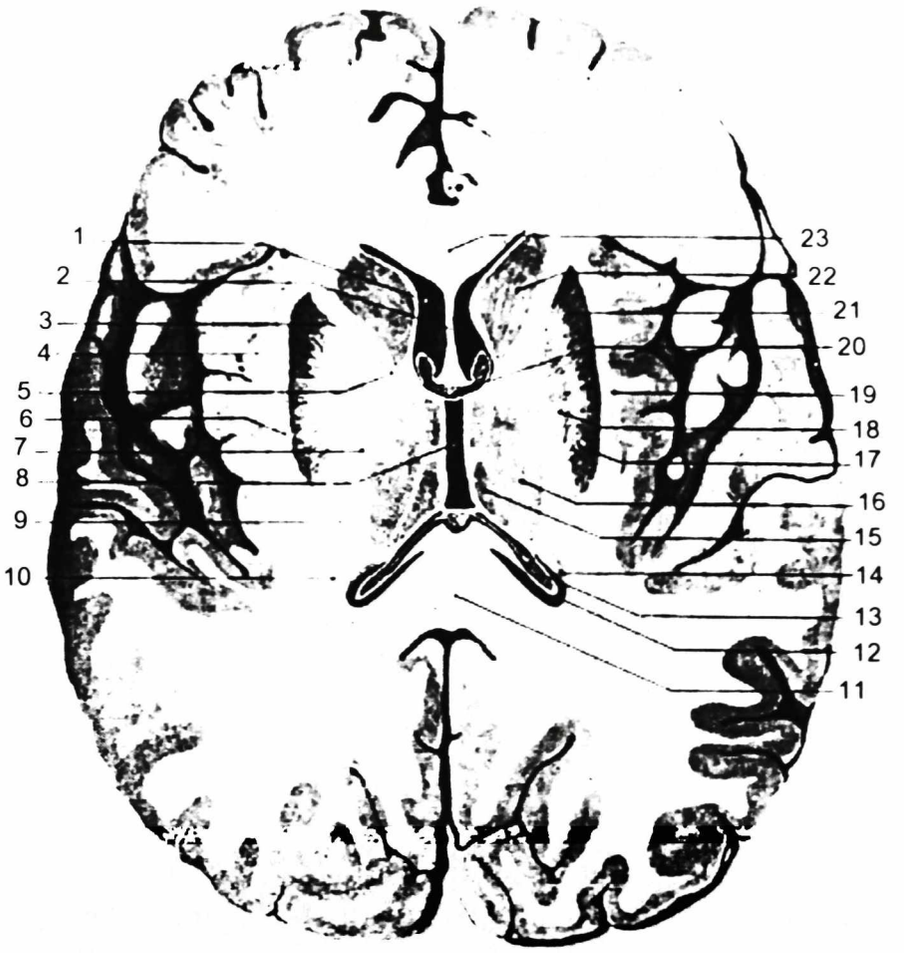

Hình 7.17. Thiết đồ nằm ngang đại não; cắt qua nội đồi, thể vân, và bao trong.

(Theo Rouviere, Anatomie Humaine, tome II, 1948, Fig. 444, p, 599. Chú thích lại theo TNGPQT)

1. Sừng trán não thất bên; 2. Vách sáng (Vách trong suốt); 3. Trụ trước bao trong; 4. Bao ngoài cùng; 5. Gối bao trong; 6. Bao ngoài; 7. Trụ sau bao trong; 8. Não thất 3; 9. Đoạn sau thấu kính (sau bèo) bao trong; 10. Các tia thị giác; 11. Thể chai; 12. Ngã ba não thất bên; 13. Đám rối mạch mạc bên; 14. Thân nhân đuôi; 15. Nhân trong nội đồi; 16. Nhân ngoài nội đồi; 17. Vỏ sẫm (Bèo sẫm); 18. Cầu nhạt (Bèo nhạt); 19. Tường chắn (Nhân trước tường); 20. Màn mạch mạc trên; 21. Vỏ sẫm; 22. Đầu nhân đuôi; 23. Thể chai (Trong ngoặc đơn là theo DTGP cũ Đỗ Xuân Hợp).

* [Chú thích về Thuật ngữ Giải phẫu Quốc tế Việt hoá:

– "***Nuclei basales***" = ***các nhân nền***. Nhiều tác giả Anh Mỹ gọi là "***basal ganglia***" = ***các hạch nền***, song đó chỉ là từ không chính thức (unofficial). Theo T.A. 1997, cần thống nhất gọi là "*các nhân nền*" (nuclei basales), mà không phải "*các hạch nền*" (basal ganglia).

– "***Nucleus lentiformis***" (tiếng Việt cũ vẫn gọi là "***nhân bèo***") chúng tôi dịch là ***nhân hình thấu kính*** hay ***nhân thấu kính***. Vì tiếng Latin "lens, lentis" có nghĩa là thấu kính, và "lentiformis" là hình thấu kính; Tiếng Pháp "noyau lenticulaire", theo từ điển Larousse: "*lenticulaire* = lentiforme", vậy cũng có nghĩa là "*hình thấu kính", mà không phải là "bèo"*.

Do danh từ "lenticule" tiếng Pháp có 3 nghĩa khác nhau: 1) Là thấu kính, 2) Là bèo (lentille d'eau), 3) Là một loại cây họ đậu. Nên cố GS Đỗ Xuân Hợp đã dịch "noyau lenticulaire" là "***nhân bèo***"; một số tác giả VN khác lại dịch là "***nhân đậu***". Danh từ "lenticule" tiếng Pháp có 3 nghĩa khác nhau; song tính từ "lenticulaire" lại chỉ có 1 nghĩa là "lentiforme". Người dịch không chú ý rất dễ nhầm, (Xin xem Từ điển Nouveau petit Larousse illustré, Paris, của Pháp).

– "***Putamen***" (tiếng Việt cũ vẫn dịch là "bèo sẫm"), song "*Putamen*" tiếng Latin có nghĩa là "*vỏ cùi quả hồ đào*" ("coquille de noix"), để chỉ phần vỏ dày ở ngoài, có màu sẫm, của nhân thấu kính; nên chúng tôi dịch là "***vỏ sẫm***" (mà không phải *bèo sẫm*).

– "***Globus pallidus***" (tiếng Việt cũ vẫn gọi là "bèo nhạt"), song "globus" tiếng Latin có nghĩa là *vật hình cầu*, "*Globus pallidus*" chỉ phần lõi có hình cầu màu nhạt ở trong của nhân thấu kính, *nên* chúng tôi dịch là "***cầu nhạt***" (mà không phải *bèo nhạt*).

Trước đây cố GS Đỗ Xuân Hợp đã dịch "putamen" là "*bèo sẫm*", "globus pallidus" là "bèo nhạt", vì là hai phần của "*nhân bèo*". Song "nucleus lentiformis" nay đã dịch là "*nhân thấu kính*", mà không phải là "nhân bèo"; nên không còn lý do để gọi các phần của nó là "bèo nhật, bèo sẫm" nữa.

– ***Claustrum***" DTGPQT tiếng Latin có nghĩa là *rào chắn* (barrière), chúng tôi dịch là "***tường chắn***", để gần với DTGP tiếng Việt cũ, trước đây cố GS Đỗ Xuân Hợp đã dịch là "*nhân trước tường*", theo tiếng Pháp cũ là "avant mur"].

– Nhân nằm và chất vô danh

Nhân nằm (nucleus accumbens) ở vùng trước dưới của não, là phần dưới của chỗ tiếp nối giữa *vỏ sẫm* (putamen) nhân thấu kính với *đầu nhân đuôi*, nằm đè lên các *nhân vách* và *nhân dải chéo góc*. Các nhân này nằm tựa lên nền vách sáng (trước đây còn gọi là vách trong suốt) (Hình 7.18A).

* ["***Nucleus accubens***" chúng tôi dịch là "***nhân nằm***". Vì "accumbere" tiếng Latin có nghĩa là "*nằm*" (se coucher). Từ điển Stedman's medical dictionnary của Mỹ còn giải thích rõ hơn "nucleus accumbens septi" là "*nhân nằm tựa lên vách*", "a nucleus leaning against the septum"].

Chất vô danh (substantia innominata), (trước đây còn gọi là *nhân nền của Meynert*), ở thấp hơn một chút, nằm trong *chất thủng trước* (substantia perfotata anterior), trong diện ở trước *mép trước*. Diện đó chứa những đám tế bào nhỏ và lớn và những bó sợi phân tán. Trong bệnh Alzheimer, mặc dù có nhiều diện của hệ thần kinh bị tổn thương, đặc biệt người ta nhận thấy một sự mất đáng kể các noron lớn trong chất vô danh (Hình 7.18B).

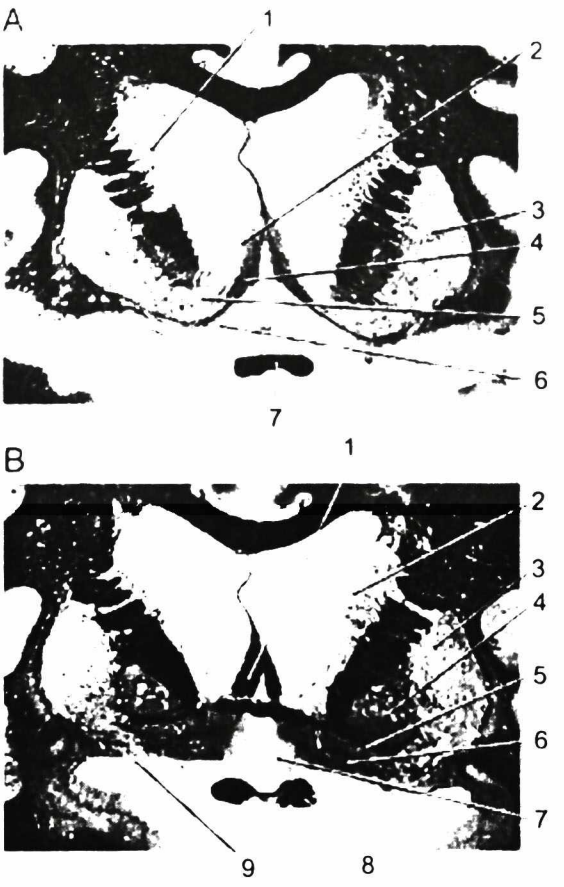

Hình 7.18. Các thiết đồ đứng ngang qua phần trước dưới đại não, bộc lộ *nhân nằm* (A), *chất vô danh* (B), và các cấu trúc lân cận.

(Theo D. E. Haines, Fundamental Neuroscience, 2002, Fig. 16.17 p. 249)

A) 1. Đầu nhân đuôi; 2. Các nhân vách; 3. Vỏ sẫm (putamen); 4. Nhân dải chéo góc (nucleus of diagonal band); 5. Nhân nằm (nucleus accumbens); 6. Diện dưới trai; 7. Giao thoa thị giác.

B) 1. Cột vòm cung; 2. Đầu nhân đuôi; 3. Vỏ sẫm; 4. Cầu nhạt; 5. Mép trước; 6. Chất vô danh (substantia innominata); 7. Hạ nội đồi; 8. Giao thoa thị giác; 9. Chất thủng trước.

– Nhân dưới nội đồi và chất đen

Mặc dù không thuộc đoan não, các nhân này đã được kể ở đây, do được gắn bó chặt chẽ với các nhân nền bởi những đường liên hệ (Hình 7.20, 7.21).

Nhân dưới nội đồi (n. subthalamicus), (trước đây còn gọi là *thể Luys*, *corps de Luys*) thuộc gian não, là một nhân dẹt, hình thấu kính, nằm ở trong bao trong, dưới ngoài vùng dưới nội đồi, ngăn cách ở trên với *vùng bất định* (zona incerta) bởi *bó thấu kính* (fasciculus lenticularis).

Chất đen (substancia nigra) (trước đây còn gọi là "locus niger", cố GS Đỗ Xuân Hợp dịch là "***liềm đen***") thuộc trung não nằm ở trong trụ cuống não, và dưới nhân dưới nội đồi. Chất đen được chia thành một *phần lưới* (pars reticulata), và một *phần đặc* (pars compacta), đặc trưng bởi các thân nơron chứa nhiều melanin (Hình 7.20, 7.21).

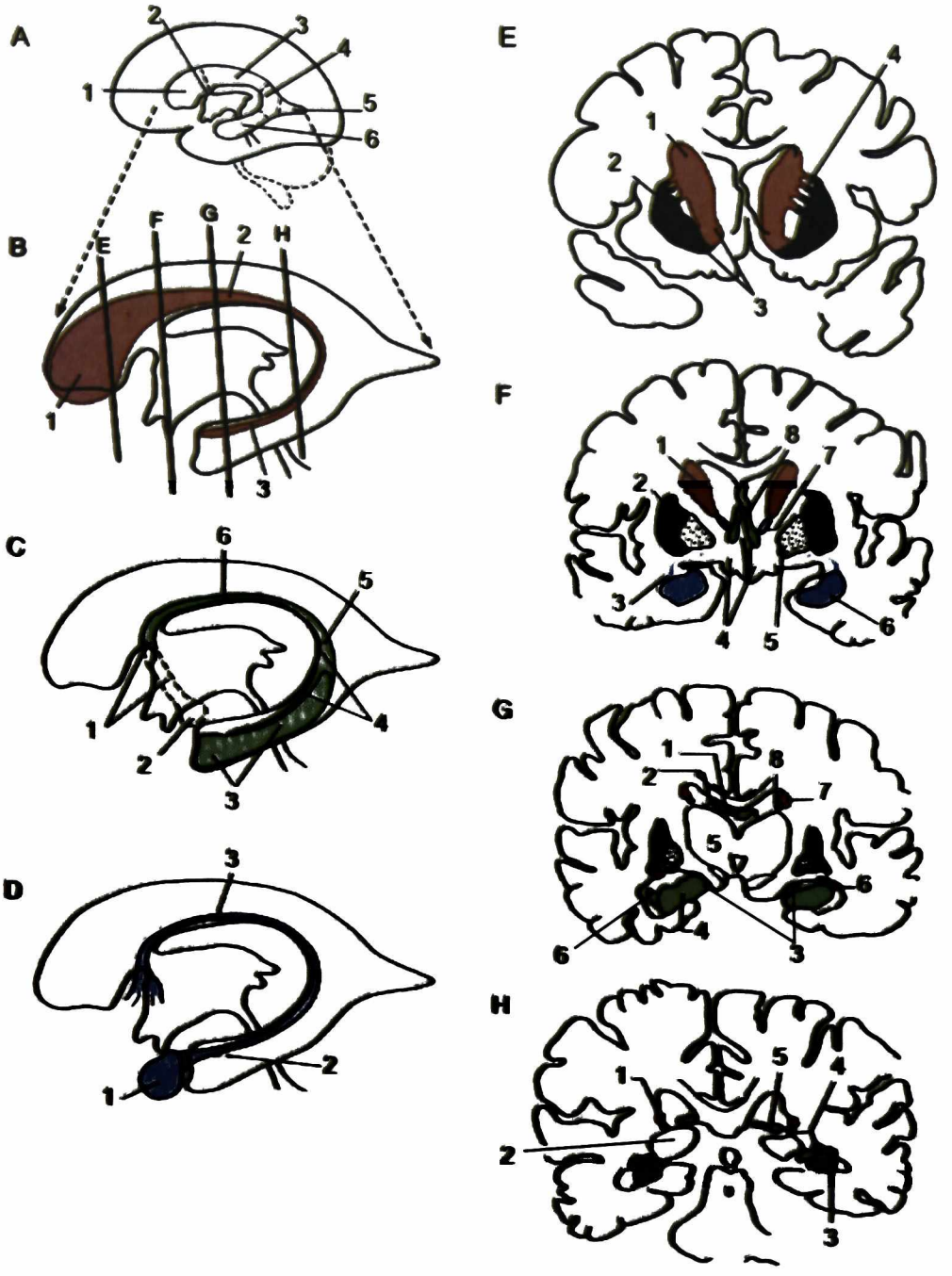

Hình 7.19. Một số hình ảnh liên quan của não thất bên và các nhân nền.

(Theo D. E. Haines, Fundamental Neuroscience, 2002, Fig. 16.16 p. 248).

Não thất bên (A) liên quan với nhân đuôi (B), vòm cung và hải mã (C), phức hợp hạnh nhân và vân tận (D). Các thiết đồ từ E đến H tương ứng với các mặt cắt đứng ngang ở hình B, và tô màu phù hợp với các cấu trúc ở các hình B, C, D.

A) 1. Sừng trước NT bên; 2. Lỗ gian não thất; 3. Thân NT bên; 4. Ngã ba NT bên; 5. Sừng sau NT bên; 6. Sừng dưới NT bên. **B)** 1. Đầu nhân đuôi; 2. Thân nhân đuôi; 3. Đuôi nhân đuôi. **C)** 1. Cột vòm cung; 2. Thể núm vú; 3. Hải mã; 4. Diềm hải mã; 5. Trụ vòm cung; 6. Thân vòm cung. **D)** 1. Phức hợp hạnh nhân; 2, 3. Vân tận. **E)** 1. Đầu nhân đuôi; 2. Vỏ sẫm thấu kính; 3. Nhân nằm; 4. Trụ trước bao trong. **F)** 1. Nhân đuôi; 2. Vỏ sẫm thấu kính; 3. Đường rời hạnh nhân bụng; 4. Hạ nội đồi; 5. Cầu nhạt; 6. Phức hợp hạnh nhân; 7. Vân tận; 8. Cột vòm cung. **G)** 1, 2. Vòm cung; 3. Diềm hải mã (ở đây hình gốc vẽ sai, đề nghị chuyển vào bờ trong hải mã, như bên đối diện); 4. Hải mã; 5. Nội đồi; 6. Đuôi nhân đuôi; 7. Thân nhân đuôi; 8. Vân tận. **H) 1. Nhân đuôi; 2. Nội đồi (Đệm nội đồi);** 3. Đuôi nhân đuôi; 4. Vân tận; 5. Trụ vòm cung.

– **Phức hợp nhân hạnh nhân** (amydaloid nuclear complex)

Phức hợp hạnh nhân gồm một nhóm nhân nằm ở vỏ não của mọc hai mã, gần cực trước trong của thuỳ thái dương, và sát trước đầu tận của đuôi nhân đuôi. Về mặt chức năng nó liên quan với hạ nội đồi và được coi như một phần của *hệ viền*. Về mặt phát sinh chủng hệ (phylogenetically) nó là phần cũ nhất của các nhân nền, và được coi như *cổ thể vân* (archistriatum).

Phức hợp hạnh nhân nhận các đường tới từ các vùng vỏ não thuỳ thái dương và hệ khứu giác. Có hai bó chính đi ra từ hạnh nhân, có liên quan với thể vân là:

– Bó thứ nhất là ***vân tận*** (stria terminalis) đi theo một đường vòng cung, dọc theo bờ trong nhân đuôi, ngược chiều với nhân đuôi (Hình 7.19D). Vân tận chạy trong rãnh giữa nhân đuôi và nội đồi (Hình 7.19G và H), cùng tĩnh mạch tận (TM nội–đồi–vân trên). Tới ngang mức lỗ gian não thất thì các sợi toả hình quạt để đi vào tận hết ở *nội đồi*, *diện vách* và *tân thể vân* (neostriatum).

– Bó thứ hai là ***đường bụng rời hạnh nhân*** (ventral amydalofugal pathway) (đường rời hạnh nhân về phía bụng) gồm những sợi đi từ nhân hạnh nhân vào trong qua *chất vô danh* (substancia innominata), và tiếp tục vào trong để tới các *nhân hạ nội đồi* và *nhân vách*, hoặc rẽ xuống dưới và phân phối ở *thân não* (Hình 7.19F).

5.1.3. Các đường liên hệ của thể vân hay các nhân nền. (J. Salama/ trong J. Bossy. Neuro–anatonie, 1990)

Phần vân (striatum), gồm có *nhân đuôi* và *vỏ sẫm*, là trung tâm thu nhận chính, nhận hầu hết tất cả các đường vào thể vân, còn ***phần nhạt*** (pallidum), hay *cầu nhạt* là trung tâm hiệu ứng chính của thể vân.

– **Các đường liên hệ của phần vân** (Hình 7.20)

+ Các sợi đến phần vân (afferences striées): chủ yếu đến từ vỏ đại não, từ nội đồi và từ chất đen:

Các sợi vỏ – vân (corticostriatal): đến từ vỏ não cảm giác–vận động chủ yếu cùng bên, và một phần từ bên đối diện (qua thể chai).

Các sợi nội đồi – vân (thalamostriatal): đi từ cấu tạo lưới của nội đồi, từ các nhân trong lá (n. intralaminares), đặc biệt các nhân trung tâm (n. centrales) và nhân cạnh bó (n. parafascicularis), qua bao trong đến vỏ sẫm và nhân đuôi.

Các sợi đen – vân (nigrostriatal): là đường tiết dopamin ức chế thể vân; đi từ các tế bào sắc tố của phần đặc chất đen là nơi tổng hợp dopamin, đến thể vân cùng bên, lần lượt đi qua diện H của Forel, bao trong và cầu nhạt. Tổn thương đường đen–vân gây nên hạ dopamin và mất ức chế thể vân.

Các sợi đến từ thân não: đi từ các nhân của đường đan trung não, và có vai trò điều biến thể vân bằng chất serotonin, 5–HT, trung gian ức chế thần kinh (neuromediateur inhibiteur).

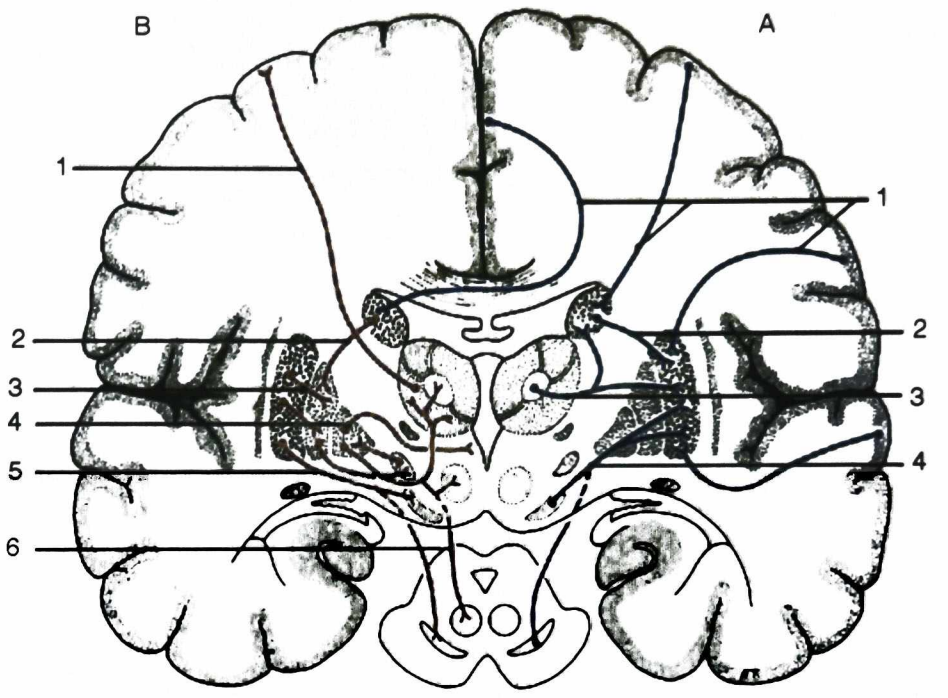

Hình 7.20. Các đường liên hệ của thể vân.

(Theo J. Bossy. Neuro–anatonie, 1990, Fig. 7, p. 198).

A. Bên phải: Các đường vào (xanh). 1. Các sợi vỏ–vân; 2. Các sợi nhân đuôi–vỏ sẫm; 3. Các sợi nội đồi–vân; 4. Các sợi đen–vân.

B. Bên trái: Các đường ra (đỏ). 1. Các sợi nội đồi–vỏ; 2. Các sợi nhân đuôi–cầu nhạt; 3. Các sợi vỏ sẫm–cầu nhạt; 4. Các sợi cầu nhạt – hạ nội đồi; 5. Các sợi vân–đen; 6 Các sợi cầu nhạt–đỏ.

+ **Các sợi đi từ phần vân** (efferences du striatum): đi tới cầu nhạt và chất đen:

Các sợi vân – nhạt (strio–pallidales): đi từ vỏ sẫm và nhân đuôi đến cầu nhạt (putamino & caudo–pallidales), sử dụng acid gamma–aminobutyric (GABA) làm chất dẫn truyền thần kinh, có tác dụng kiểm soát ức chế hoạt động của cầu nhạt.

Các sợi vân – đen (strio–nigriques): đi từ nhân đuôi và vỏ sẫm đến tận hết ở phần lưới chất đen (caudo–nigriques & putamino–nigriques); có hai loại sợi, một loại tiết acid gamma–aminobutyric (GABA) ức chế chất đen, và một loại sử dụng chất P kích thích chất đen.

– **Các đường liên hệ của phần nhạt** (Hình 7.20, 7,21).

+ **Các sợi đến cầu nhạt** (afferences pallidales): đến ***từ phần vân*** (các sợi vỏ sẫm–cầu nhạt và nhân đuôi–cầu nhạt), và ***từ nhân dưới nội đồi***. Nhân này cho các sợi chủ yếu đến phần trong cầu nhạt cùng bên; một số có thể qua bên đối diện. Vậy nhân dưới nội đồi có tác dụng kiểm soát ức chế cầu nhạt; và chất dẫn truyền thần kinh có thể là GABA hoặc glycine.

+ **Các sợi đi từ cầu nhạt:** Cầu nhạt là trung tâm hiệu ứng chính của thể vân. Nó cho các sợi đi chủ yếu đến gian não (nội đồi và hạ nội đồi) và vùng dưới nội đồi (nhân dưới nội đồi và nhân đỏ).

Ở đoạn nguyên uỷ, các sợi đi ra từ cầu nhạt tạo thành 3 bó khác nhau: *quai thấu kính, bó thấu kính*, và *bó dưới nội đồi* (Hình 7.21):

Quai thấu kính (anse lenticulaire) tách từ mặt bụng cầu nhạt trong, hướng vào trong và ra sau để ***tới vùng dưới nội đồi***, ở các diện H của Forel.

Bó thấu kính (faisceau lenticulaire) tách từ mặt lưng cầu nhạt trong, đi qua bao trong ở sau quai thấu kính, và qua phía trên nhân dưới nội đồi tạo nên diện H2 của Forel, rồi sát nhập với quai thấu kính. Từ đó các sợi chung của cả hai bó đi qua phía trên vùng bất định (zona incerta), tạo nên **bó nội đồi** (faisceau thalamique) hay diện H1 của Forel, để ***vào nội đồi***.

Bó dưới nội đồi (faisceau subthalamique) gồm các sợi đi ra và đi vào nối giữa cầu nhạt ngoài, cầu nhạt trong và ***nhân dưới nội đồi***.

Vậy các đường đi ra từ cầu nhạt đến các địa điểm khác nhau gồm các sợi như sau (Hình 7.20; 7.21):

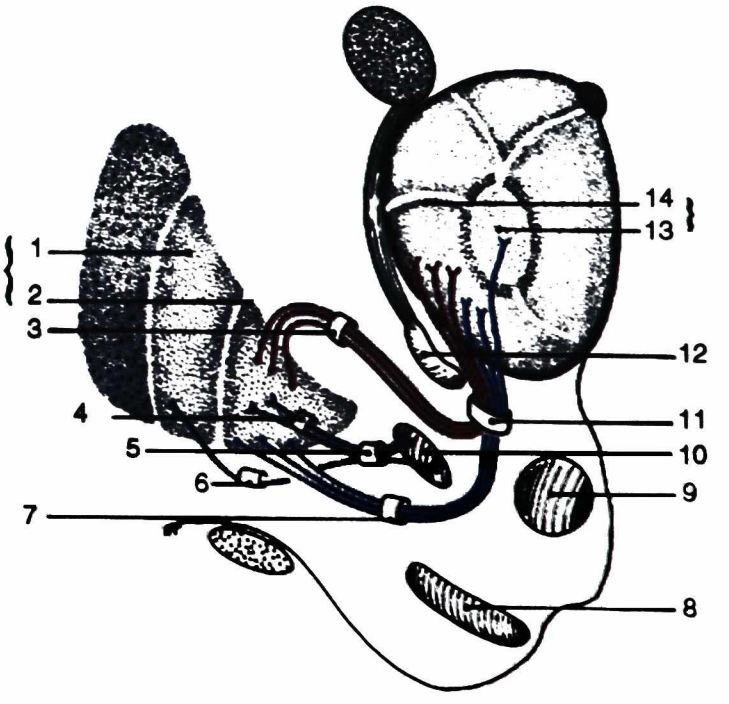

Hình 7.21. Các đường ra từ cầu nhạt, tới nội đồi và nhân dưới nội đồi.

(Theo J. Bossy et al. Neuro–anatonie, 1990, Fig. 6, p, 198).

1. Cầu nhạt ngoài; 2. Cầu nhạt trong; 3. Bó thấu kính; 4. Các sợi dưới nội đồi–cầu nhạt; 5. Bó dưới nội đồi; 6. Các sợi cầu nhạt–dưới nội đồi; 7. Quai thấu kính; 8. Chất đen; 9. Nhân đỏ; 10. Nhân dưới nội đồi; 11. Bó nội đồi; 12. Vùng bất định; 13. Nhân trung tâm giữa nội đồi; 14. Nhân bụng trước nội đồi.

+ ***Các sợi cầu nhạt – nội đồi*** (f. pallido–thalamiques) mượn đường của *bó nội đồi* tới nhóm *nhân bụng trước* nội đồi; một số tới *nhân trung tâm* nội đồi. Nhóm nhân bụng trước lại chiếu tiếp lên vỏ não vận động. Như vậy cầu nhạt có tác dụng kiểm soát ức chế nội đồi bụng bên qua chất GABA.

+ ***Các sợi cầu nhạt – hạ nội đồi*** (f. efferentes pallido–hypothalamiques) đến hạ nội đồi (nhân bụng trong) bảo đảm điều hoà các trung tâm tự chủ trong hoạt động cơ (Hình 7.20).

+ ***Các sợi cầu nhạt – dưới nội đồi*** (f. pallido–subthalamiques) đi từ cầu nhạt ngoài qua cầu nhạt trong và đoạn cuống bao trong, để tới nhân dưới nội đồi. Chúng hợp với các *sợi* ngược chiều *dưới nội đồi – cầu nhạt* (f. subthalamo–pallidales) thành *bó dưới nội đồi* (faisceau subthalamique). Như vậy, nhân dưới nội đồi nhận các nhánh tách ra từ cầu nhạt ngoài, lại có tác dụng đi ngược trở lại kiểm soát ức chế cầu nhạt trong (Hình7.21).

+ ***Các sợi cầu nhạt – chất đen*** (fibres efferentes pallido–nigriques) đi từ đoạn ngoài cầu nhạt đến phần lưới chất đen, sử dụng GABA làm chất dẫn truyền thần kinh (Hình7.20).

+ Cuối cùng cầu nhạt còn gửi các sợi tới cấu tạo lưới của thân não, từ đó xuất phát các bó lưới tuỷ; tới *nhân cương ngoài*, tạo nên một đường liên hệ giữa các thể vân với *hệ viền*; và tới *nhân đỏ*.

5.1.4. Giải phẫu chức năng của thể vân hay các nhân nền (Theo J. Salama, trong J. Bossy, Anatomie Clinique. Neuro–anatomie, 1990).

Các đường liên hệ chính đã nêu của thể vân và tác động (kích thích hay ức chế) của chúng, có thể tóm tắt bằng sơ đồ sau đây (Hình 7.22).

Hậu quả chức năng chung của hệ thống các đường liên hệ đó, mà các tác giả Pháp gọi là *hệ ngoại tháp,* được J. Salama tóm tắt sơ lược như sau:

Trong ba hệ thống vận động liên quan đến tư thế và cử động thì:

+ ***Hệ ngoại tháp***, đặc biệt phần vân (striatum) tham gia vào việc *lập trình* (programmation), *khởi động* (initiation du mouvement) trước khi thi hành cử động, và *điều chỉnh tư thế* (ajustements posturaux);

+ ***Hệ tháp thi hành các cử động*** tinh tế, *theo ý muốn*;

+ ***Tiểu não lập trình*** và *điều hoà cử động*.

* [Chú thích về TNGP. Theo các tác giả Pháp: "*Hệ tháp*" chỉ các đường vận động chính, trực tiếp đi từ vỏ não xuống các nhân vận động ở tuỷ sống và thân não, (= các dải vỏ–tuỷ và vỏ–nhân); "*Hệ ngoại tháp*" chỉ các đường vận động phụ, gián tiếp qua các nhân dưới vỏ, thể vân, và một số nhân đặc biệt ở thân não. Xin xem các đường dẫn truyền vận động, Bài 10].

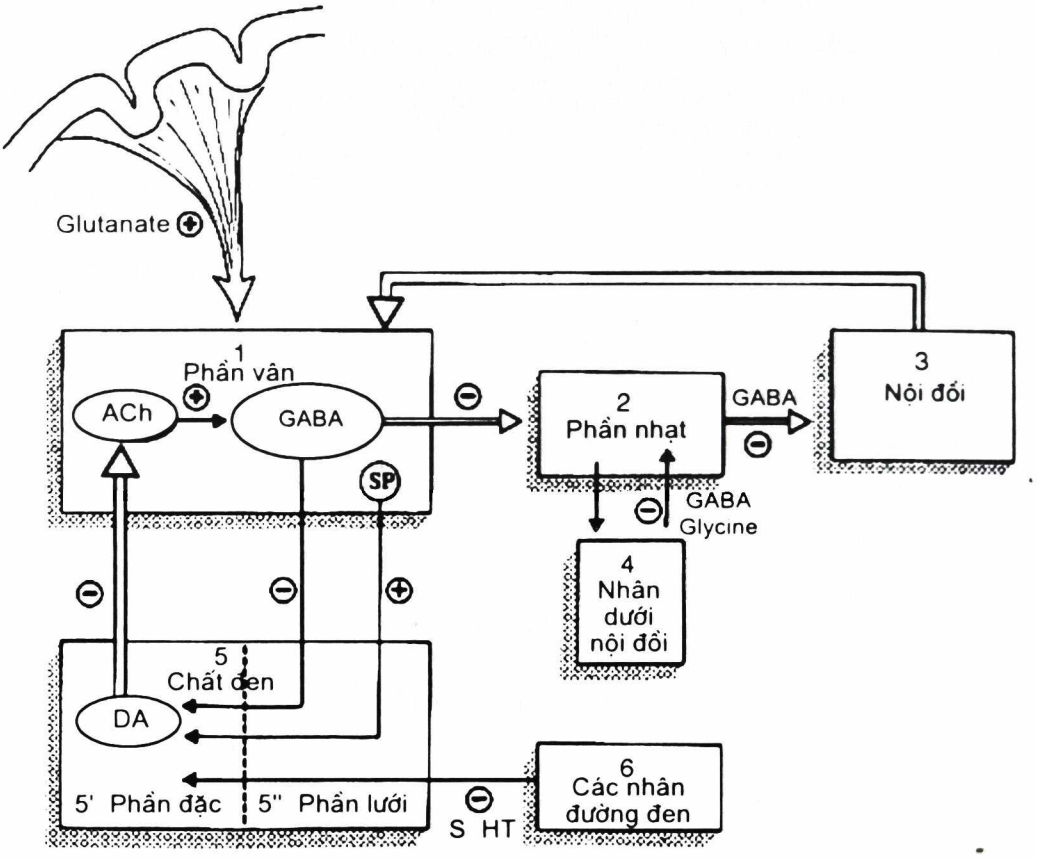

Hình 7.22. Sơ đồ tóm tắt các đường liên hệ chính của thể vân sử dụng các chất trung gian hoá học, có tác dụng kích thích (+) hoặc ức chế (–).

(Theo J. Bossy et al. Neuro–anatonie, 1990, Fig. 9, p, 201).

1. Phần vân (nhân đuôi + vỏ sẫm); 2. Phần nhạt (cầu nhạt); 3. Nội đối; 4. Nhân dưới nội đối; 5. Chất đen (5'. Phần đặc / 5". Phần lưới); 6. Các nhân đường đan.

ACh = acetylcholin; GABA = acid gamma–amino–butyric; DA = dopamine; SP = chất P.

Tổn thương giải phẫu chức năng của thể vân hay các đường liên hệ của nó sẽ gây nên một *hội chứng ngoại tháp*, biểu hiện chủ yếu bởi những cử động bất thường và những rối loạn trương lực cơ.

Bệnh Parkinson được đặc trưng bởi triệu chứng run đều các đầu chi lúc nghỉ ngơi, một tình trạng tăng trương lực gây cứng cơ và hiện tượng bánh xe có răng, và mất vận động (akinesia). Bệnh phát sinh do tổn thương thoái hoá *đường đen - vân* (nigro–striatal) tiết dopamin, kèm theo một tình trạng cường hoạt phần vân và giảm hoạt phần nhạt.

Các chứng *múa giật* (chorea) (cử động không theo ý muốn, nhanh, và hỗn loạn) và *múa vờn* (athetosis) (cử động không theo ý muốn, chậm chạp uốn éo ngón tay là kết quả của một tổn thương tiên phát phần vân (striatum).

Còn chứng *múa vung nửa thân* (hemiballismus) gắn liền với một tổn thương nhân dưới nội đồi bên đối diện, hoặc các đường liên hệ của nó với phần nhạt (pallidum); đặc trưng bởi những cử động bất thường đột ngột, có tính chất quay vòng và lặp lại, ở rễ các chi.

Chức năng và những rối loạn chức năng của các nhân nền đã được phân tích sâu hơn bởi các tác giả Anh Mỹ, (Theo S. Gilman & S. W. Newman, Essential of Clinical Neuroanatomy and Neurophysiology, 2003, pp. 154–157). Chúng tôi xin giới thiệu chi tiết thêm sau đây, dành cho các nhà lâm sàng:

5.1.5. Áp dụng lâm sàng. Chức năng và rối loạn chức năng của các nhân nền

Như đã tả ở các mục trên, các nhân nền tham gia vào một loạt các đường song song đi từ vỏ não tới các nhân nền, rồi tới nội đồi, và ngược trở lại vỏ não. Các đường đó thu thập thông tin từ rất nhiều cấu trúc của đại não, xử lý thông tin qua các nhân nền, và chuyển ngược trở lại lên vỏ đại não. Chúng tham gia vào kiểm soát các cử động và vào một số chức năng nhận biết (cognitive functions).

– Tính chất sinh lý của các nơron nhân nền

Ghi lại hoạt động của các nơron nhân nền trên xúc vật thí nghiệm trong các động tác vận động khác nhau, cho thấy sự phóng điện của các nơron tân thể vân tương ứng trực tiếp với các cử động của tay hay chân bên đối diện. Hoạt động nơron thường xảy ra đồng thời với cử động hoặc ngay sau cử động xảy ra. Hoạt động nơron cũng liên quan đến các tín hiệu học tập, bối cảnh và động cơ ứng xử. Những nhận xét đó gợi ý rằng *các nhân nền theo dõi tiến trình các cử động và tham gia vào trình tự và tiến hành tự động các kế hoạch vận động được học tập*.

– Các nhân nền điều hoà trình tự cử động và ảnh hưởng nhận thức

Các cử động bị ảnh hưởng bởi các nhân nền bao gồm các *cử động liên quan đến tư thế*, các *cử động tự động* (như vung tay khi đi) và các *cử động khéo léo theo ý muốn* của thân mình và các chi, kể cả cử động của mắt. Các nhân nền cũng tham gia vào *nhận thức*, thông qua các đường nối các nhân đó với vỏ não trước trán.

– Các bệnh của các nhân nền

Các bệnh nhân nền ở người gây nên những *khó khăn khi khởi động* cử động, những *rối loạn khi tiếp tục hoặc dừng* cử động, những bất thường về trương lực cơ (*cứng*, rigidity), và những cử động không theo ý muốn (*run*, tremor và *múa giật*, chorea).

Những rối loạn đó có thể chia thành ba loại bệnh chính: 1) ***Bệnh Parkinson***, 2) ***Các rối loạn cử động tăng động*** (hyperkinetic movement disorders), 3) ***Các loạn trương lực cơ*** **(dystonia).**

+ *Bệnh Parkinson* do thoái hoá chất đen hay nhiễu đường dẫn truyền thần kinh tiết dopamin ở phần vân.

+ *Các rối loạn cử động tăng động* là do loạn chức năng phân vân (striatal) hay vùng dưới đồi (subthalamic).

+ *Loạn trương lực cơ* là do loạn chức năng phần nhạt, song có thể xảy ra do rối loạn các thành phần khác của nhân nền.

+ Bệnh Parkinson

Một rối loạn thoái hoá thần kinh thường gặp không rõ nguyên nhân là ***bệnh Parkinson***, hay liệt rung (paralysis agitans) chủ yếu ở người già. Biến đổi bệnh lý là ***thoái hoá*** (mất nơron và mất sắc tố) ở ***chất đen*** (substantia nigra) và *vết lục* (locus caeruleus), vùi tế bào (***thể Lewy***) ở các nơron còn lại. Những biến đổi bệnh lý ở chất đen *ảnh hưởng đến các nơron tiết dopamin* chiếu lên thể vân, và dẫn đến *thiếu dopamin ở nhân đuôi và vỏ sẫm*. *Thiếu dopamin* dẫn tới những thay đổi phức tạp trong hoạt động của *các nơron thể vân*, và các *đường chiếu nội đồi – vỏ não*, ảnh hưởng lên cả hai đường trực tiếp và gián tiếp. Ở đường trực tiếp, ***giảm kích thích đen–vân*** các thụ cảm thể D1 làm giảm ức chế thể vân ở các nơron đoạn trong cầu nhạt và phần lưới chất đen. Hậu quả là nâng cao ức chế của các đường nhạt–nội đồi và đen–nội đồi, đến các nơron nội đồi–vỏ. Kết quả cuối cùng là *giảm kích thích vỏ não* qua các sợi chiếu nội đồi–vỏ. Ở đường gián tiếp, ***giảm kích thích đen–vân*** các thụ cảm thể D2 làm tăng ức chế thể vân ở các nơron đoạn ngoài cầu nhạt. Điều đó làm giảm hiệu quả ức chế của các nơron đoạn ngoài cầu nhạt lên các nơron nhân dưới nội đồi, và do đó nâng cao hiệu quả kích thích của các đường chiếu dưới nội đồi lên đoạn trong cầu nhạt và phần lưới chất đen. Hậu quả là nâng cao ức chế của các đường nhạt–nội đồi và đen–nội đồi, đến các nơron nội đồi–vỏ. Kết quả cuối cùng là *giảm kích thích vỏ não* qua các sợi chiếu nội đồi–vỏ.

Bệnh nhân Parkinson mắc chứng ***chậm vận động*** (*bradykinesia*) (cử động chậm chạp), *cứng đờ* (rigidity), ***dáng đi không vững*** (gait instability), và ***run*** (tremor). Thường bắt đầu từ một bên cơ thể, rồi sang phía bên kia. Các triệu chứng đó được cải thiện rõ rệt bằng điều trị levodopa. Chậm vận động biểu hiện bằng những khó khăn trong khởi động và tiến hành các cử động theo ý muốn: đứng, đi, ăn và viết. Các đường nét của mặt trở nên mềm trơ, vẻ mặt trở thành cố định (gọi là mặt nạ), và biểu hiện nét mặt bày tỏ rõ ràng những đáp ứng xúc cảm đột ngột. Bệnh nhân đứng cúi đầu và vai; đi những bước ngắn, và lê bước. Cánh tay vẫn giữ ở cùng bên đi, mà không vung vẩy theo nhịp chân bước. Mặc dù khó khăn lúc khởi động bước đầu tiên, khi đã bước trên đường, thì đi càng ngày càng nhanh, và rối loạn khi dừng lại, mặc dù đã tới đích. Dáng đi bất thường đó được gọi là ***dáng đi lật đật*** (festinating gait).

Cứng các chi (nghĩa là tăng sức đề kháng với các cử động thụ động) có thể thấy ở đa số bệnh nhân Parkinson, và thường là ***cứng kiểu bánh xe có răng*** (cogwheel rigidity). Khi người khám gấp hoặc duỗi một chi của bệnh nhân, sức

cản tăng lên xảy ra đột ngột rồi trở lại tuần tự theo cử động tiếp tục, kiểu như một bánh xe có răng. Các phản xạ căng cơ (gân sâu) thường bình thường.

Run (tremor) của bệnh Parkinson điển hình xảy ra khi bệnh nhân ngồi nghỉ ngơi, và gồm những cử động gấp, duỗi các ngón tay và cổ tay 4 – 6 chu kỳ mỗi giây, theo kiểu "cử động vê viên" ("pill–rolling" movement).

Điều trị bệnh Parkinson bằng *các thuốc* nâng cao hoạt tính tiết dopamin của thể vân; phối hợp levodopa và carbidopa; carbidopa để đề phòng tính bất hoạt hoá của gan với levodopa. Rất nhiều loại thuốc khác đã được sử dụng để vượt qua một số tác dụng phụ của thuốc đó.

Điều trị *ngoại khoa, đặt một tổn thương ở cầu nhạt hoặc ở nhân bụng – ngoài nội đồi*, trước đây đã được sử dụng rộng rãi để điều trị các triệu chứng của bệnh Parkinson. Sự phát minh ra lợi ích của levodopa đã làm cho thủ thuật này rơi vào thất dụng. Song điều trị ngoại khoa đã được quan tâm trở lại do phát hiện thấy bệnh nhân trở nên kém đáp ứng với levodopa và các thuốc điều trị quá thời gian (related medications overtime). Hơn thế nữa, các thuốc tiết dopamin gây nên những cử động không theo ý muốn đáng kể (*những loạn vận động*, dyskinesias), xấu đi theo thời gian, và chuẩn độ liều thuốc đủ để cải thiện triệu chứng mà không gây loạn vận động trở nên càng ngày càng khó khi bệnh tiếp tục. Thông thường, thủ thuật ngoại khoa bao gồm *đặt một tổn thương ở các nhân nền hoặc nội đồi, và cấy những điện cực kích thích ở nhân dưới nội đồi* để kích thích mạn tính. Kích thích cao tần nhân dưới nội đồi sẽ ức chế các nơron đó, do đó sẽ làm giảm kích thích của chúng lên cầu nhạt trong và phần lưới chất đen. Cả hai phương pháp đều chứng tỏ có lợi cho điều trị triệu chứng của bệnh Parkinson ở giai đoạn muộn của bệnh. *Cấy mô phôi sinh dopamin* vào thể vân đã được thử nghiệm, song kết quả thường đã thất vọng.

Một thể bệnh Parkinson nặng đã được mô tả ở những người trưởng thành trẻ tuổi tiêm chích tĩnh mạch những thuốc tiêu khiển. Sự tổng hợp không đúng một chất giống heroin tổng hợp sinh ra chất 1–methyl–4–phenyl–1,2,3,6–tetrahydropyridine, gây thoái hoá nặng các nơron tiết dopamin của chất đen.

Các bệnh thoái hoá thần kinh khác cũng có thể gây nên bệnh Parkinson, bao gồm *liệt trên nhân tiến triển* (progressive supranuclear palsy) và *teo đa hệ thống* (multiple system atrophy). Một thể Parkinson được mô tả như kết quả của nhiều điểm nhồi máu nhỏ ở các nhân nền.

+ <u>Các rối loạn cử động tăng động</u> (hyperkinetic movement disorders)

Các *rối loạn cử động tăng động* bao gồm ***múa giật mạnh toàn thân*** (ballisme), ***múa giật*** (chorea), và ***múa vờn*** (athetosis). Các rối loạn đó có thể cùng chia sẻ một cơ chế sinh lý bệnh bao gồm giảm hoạt tính các nhân dưới nội đồi. Giảm chức năng của các nhân dưới nội đồi có thể do kết quả của sự phá huỷ các cấu trúc đó, như khi một đột quỵ nhỏ ảnh hưởng đến cấu trúc đó, và gây nên

chứng múa vung nửa thân (hemiballismus), đó là một loạt những cử động vứt quăng (flinging movements) của một bên tay, chân. Rối loạn chức năng của các nơron nhân dưới nội đồi gây nên mất kích thích dưới nội đồi lên đoạn trong cầu nhạt và phần lưới chất đen. Kết quả là ***mất ức chế*** (disinhibition) các nơron nội đồi–vỏ, do đó nâng cao quá mức hiệu quả kích thích của chúng lên vỏ não.

Một rối loạn vận động có thể sinh ra do bệnh của các nhân nền, là ***múa giật*** (chorea), gồm những chuỗi vận động nhanh và không đều, những cử động gấp duỗi ngón tay "kiểu chơi đàn piano", nâng lên và hạ xuống vai, hông, bắt chéo và không bắt chéo chân, và những cử động nhăn nhó mặt. ***Múa giật Sydenham*** (Sydenham's chorea) xảy ra ở trẻ em như một biến chứng của sốt thấp khớp, song bệnh chỉ có tính hạn chế và phục hồi hoàn toàn. Một rối loạn bẩm sinh, như một nét trội nhiễm sắc thể thường (autosomal dominant trait), ***bệnh Huntington*** (Huntington's deasease) thường gặp ở người trưởng thành với trầm cảm nặng (severe depression), và tăng tiến tới những cử động múa giật không theo ý muốn và *sa sút trí tuệ* tăng dần (progressive dementia). Rối loạn có thể bắt đầu từ lúc trẻ thơ, song thường thấy nhiều hơn ở trẻ với các cử động giảm vận động (hypokinetic) và loạn trương lực (dystonic), hơn là ở trẻ với các cử động múa giật. Địa điểm di truyền gây bệnh đã được tìm thấy và sản phẩm của gen, là huntingtin, đã được biệt lập. Các nét bệnh lý thần kinh gồm những biến đổi thoái hoá rõ rệt ở các nhân nền, đặc biệt ở nhân đuôi và vỏ sẫm, cho thấy sự huỷ hoại sâu sắc các nơron thể vân tiết GABA (gamma–aminobutyric acid). Biến đổi đó dẫn tới mất ức chế các nơron ở đoạn ngoài cầu nhạt. Các nơron này ức chế quá mức các nơron dưới nội đồi, do đó làm giảm luồng kích thích tới đoạn trong cầu nhạt và phần lưới chất đen. Kết quả là mất ức chế các nơron nội đồi–vỏ.

Múa giật nửa thân (hemichorea) bao gồm các cử động múa giật hạn chế ở một bên cơ thể, thường được gây nên do một tổn thương mạch của các nhân nền ở bên đối diện. Rối loạn thường xảy ra đột ngột ở tuổi trung niên, và yếu các chi bị bệnh thường kèm theo các cử động không theo ý muốn.

Múa vờn (athetosis) là một rối loạn vận động đặc trưng bởi những cử động chậm, quằn quại (writhing), giống như con giun, ở các chi, thân mình và cổ. Múa vờn thường xảy ra trong liệt não, và được gây nên do tổn thương não từ khi sinh do thiếu oxy (hypoxia) và thiếu máu cục bộ (ischemia). Những biến đổi bệnh lý ảnh hưởng tới vỏ não và các nhân nền.

Máy cơ (tics) là những cử động hoặc phát âm lặp đi lặp lại, thường không rõ nguyên nhân. Cử động lặp lại có thể tinh tế (subtle) hay bộc lộ rõ ràng (obvious), với chớp mắt lặp đi lặp lại (repetitive blinking), co giật (twitching) mặt, thân mình, hay chân tay, hắng giọng (clearing of the throat), và thậm chí phát ra âm từ (word production). "*Máy cơ*" có vẻ là kết quả của một rối loạn nhân nền; và tăng hoạt tính tiết dopamin chất đen thể vân có thể là cơ sở của rối loạn vận động

đó. ***Hội chứng Tourette*** (Tourette's syndrome) bao gồm những nháy cơ lặp đi lặp lại với phát âm, thường bắt đầu từ tuổi trẻ thơ và giảm đi theo thời gian hoặc biến mất theo tuổi tác.

+ Chứng loạn trương lực cơ (dystonia)

Loạn trương lực cơ bao gồm các rối loạn về tư thế và cử động, thường bắt đầu từ trẻ nhỏ, và được đặc trưng bởi những tư thế cố định hay tương đối cố định của thân mình và các chi. Trong một số trường hợp, xảy ra đồng thời phối hợp múa vờn và loạn trương lực cơ.

Một trong những nguyên nhân thông thường nhất của loạn trương lực cơ là ***liệt não*** (cerebral palsy), một rối loạn kèm theo tình trạng đẻ non và xuất phát từ thiếu oxy hay thiếu máu não cục bộ ở giai đoạn trong tử cung hoặc chu sinh. Những trẻ bị bệnh thường chậm phát triển, với những mức độ khác nhau về co cứng (spasticity) và cứng đờ (rigidity), múa vờn (athetosis) và loạn trương lực cơ (dystonia) xảy ra trong quá trình lớn lên và phát triển. Lời nói thường bị ảnh hưởng, song trí tuệ có thể hoàn toàn bình thường. Hình thái chung của liệt não bao gồm tư thế liệt nửa người ở cả hai bên (bilateral hemiplegic postures) với co cứng (gấp chi trên, duỗi chi dưới) và ***múa vờn đôi*** (double athetosis). Tư thế cố định vừa phải (moderately fixed postures) ở dạng gấp các chi, đi cùng các cử động bất thường không theo ý muốn, kiểu múa vờn.

Một chứng loạn trương lực cơ khác là ***loạn trương lực cơ biến dạng*** (dystonia musculorum deformans), xảy ra ở trẻ em chủ yếu như một bệnh bẩm sinh (inherited) hoặc như một bệnh phát sinh lẻ tẻ (sporadic). Tiến triển chậm tăng dần, bệnh có thể gây nên những dạng vặn vẹo nặng các chi, với những khó khăn trong sử dụng tay chân tăng dần, dẫn tới bất động hoàn toàn, trong những trường hợp nặng.

Loạn trương lực cơ có thể xuất hiện ở người trưởng thành, ở những diện khu trú cục bộ của cơ thể, hoặc ở hình thái rộng hơn. Hình thái khu trú cục bộ thường gặp nhất của rối loạn trương lực cơ là chứng ***vẹo cổ co cứng*** (spasmodic torticollis), hay *ngoẹo cổ* (wryneck). Tiêm độc tố botulinum vào các cơ loạn trương lực tỏ ra có hiệu quả cao làm giảm các triệu chứng của nhiều rối loạn trương lực cơ cục bộ.

5.2. Chất trắng của các bán cầu đại não

Tất cả các đường thông tin đi vào hay đi ra vỏ đại não, hoặc nối phần này với phần kia của vỏ đại não đều phải đi qua chất trắng dưới vỏ. Vậy chất trắng của các bán cầu đại não bao gồm: 1) *Các sợi chiếu* (projection fibers) nối vỏ đại não với các cấu trúc dưới vỏ; 2) *Các sợi liên hợp* đại não (fibrae associationis telencephali), và 3) *Các sợi mép* bán cầu đại não (fibrae commissurales telencephali).

5.2.1. Các sợi chiếu của đại não: Bao trong (capsula interna)

Các sợi chiếu của bán cầu đại não bao gồm: – các sợi từ dưới chiếu lên vỏ não (*các sợi hướng vỏ*, corticopetal), ví dụ *các sợi nội đồi – vỏ* (thalamocortical); và các

sợi từ vỏ não chiếu xuống các mục tiêu ở dưới (*các sợi rời vỏ*, cortico–fugal). **Ví dụ** *các sợi vỏ – tuỷ* (cortico–spinal), *vỏ – cầu* (corticopontine) và *vỏ – nội đồi* (cortico–thalamic). Các sợi chiếu ở đại não được sắp xếp thành một bó lớn gọi là **bao trong**.

Trên một thiết đồ cắt ngang qua bán cầu, bao trong có hình chữ V rộng, đỉnh quay vào trong; gồm 3 phần chính: 2 ngành chữ V gọi là 2 ***trụ*** (crus) bao trong, và 1 góc chữ V gọi là ***gối*** (genu) bao trong. *Trụ trước*, nằm giữa đầu nhân đuôi và nhân thấu kính; *Trụ sau*, nằm giữa nội đồi và nhân thấu kính; *Gối*, nằm ở góc gấp khúc giữa hai trụ, gần ngang mức lỗ gian não thất (Hình 7.23).

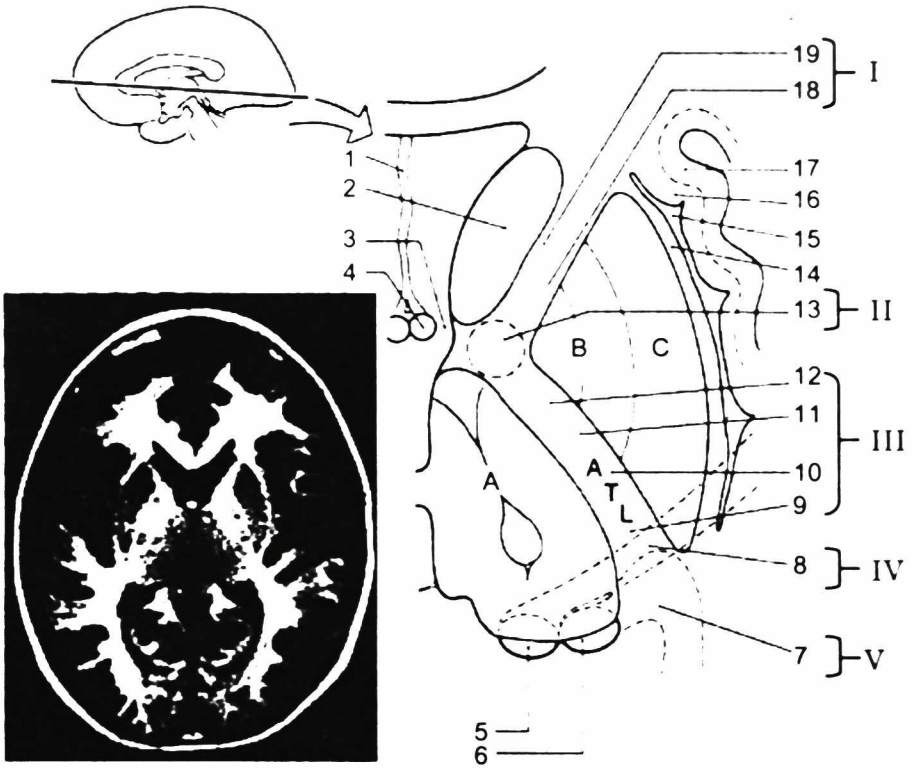

Hình 7.23. Sơ đồ bao trong, nhìn trên một thiết đồ cắt ngang qua bán cầu đại não, và hình ảnh cộng hưởng từ hạt nhân ở cùng mức.

(Theo Haines, Fundamental Neuroscience 2002, Fig. 16.12, p. 245. Chú thích lại theo T A 1997).

Các cấu trúc chi tiết. 1. Vách sáng. 2. Đầu nhân đuôi. 3. Lỗ gian não thất. 4. Cột vom cung. 5. Thể gối trong; 6. Thể gối ngoài; 7. Tia thị giác, các sợi chẩm cầu. 8. Tia thính giác, các sợi thái dương cầu. 9. Các sợi chẩm cầu. 10. Các sợi vỏ tuỷ. 11. Tia nội đồi trung tâm; 12. Các sợi rời vỏ (corticofugal). 13. Các sợi vỏ nhân. 14. Bao ngoài. 15. Tường chắn; 16. Bao ngoài cùng; 17. Thuỳ đảo. 18. Tia nội đồi trước. 19. Các sợi trán–cầu. A. Nội đồi. B. Cầu nhạt. C. Vỏ sẫm.

Các phần của bao trong. **I.** *Trụ trước* (18+19). **II.** *Gối* (13). **III.** *Trụ sau* (9, 19, 11, 12). **IV.** Phần dưới thấu kính (8). **V.** Phần sau thấu kính (7). (I, III, IV, V: Haines gọi tất cả đều là "limb = chi").

Chú thích: (12) "Các sợi rời vỏ" (corticofugal fibers) là từ chung, gọi gộp, chỉ các sợi đặc biệt từ vỏ não đi xuống, bao gồm cả các sợi vỏ – lưới, vỏ – đỏ, và vỏ mái. Các sợi rời vỏ khác tuy không ghi ở đây cũng có mặt ở phần dưới thấu kính và phần sau thấu kính của trụ sau bao trong.

- **Trụ trước** (crus anterius), (hay *chi trước*, anterior limb) chứa *các sợi nội đồi – vỏ và vỏ – nội đồi*, toả thành *tia nội đồi trước* (radiatio thalami anterior), nối các nhân lưng trong và các nhân trước nội đồi với các diện của thuỳ trán và hồi đai. *Các sợi trán cầu* (tractus fronto–pontinus, frontopontine fibres), cũng đi qua đó.

- **Gối bao trong** (genu capsula internae) chứa *các sợi vỏ – nhân* (fibrae cortico–nucleares), đi từ vỏ thuỳ trán ở trước rãnh trước trung tâm và hồi trước trung tâm (vỏ não vận động chính), xuống các nhân vận động ở thân não.

- **Trụ sau** (crus posterius, hay *chi sau*, posterior limb) lớn hơn và phức tạp hơn, gồm ba phần khác nhau: ***phần nội đồi -thấu kính,*** là phần chính của trụ sau (ở giữa nội đồi và nhân thấu kính), ***phần sau thấu kính*** (ở phía sau nhân thấu kính), và ***phần dưới thấu kính*** (ở phía bụng nhân thấu kính).

* [T.A.1997 chỉ gọi các nganh chính kéo dài của chữ V bao trong là ***trụ*** (***crus***), nên bao trong gồm có: 1) Trụ trước (crus anterius), 2) Gối (genu), 3) Trụ sau (crus posterius). Còn các phần nhỏ ở sau trụ sau được gọi là ***phần*** (***pars***): *phần sau thấu kính* (pars retrolentiformis), *phần dưới thấu kính* (pars sublentiformis).

Các tác giả Anh Mỹ (D. E. Haines, 2002) (Hình 7.23) gọi lẫn lộn tất cả các phần phân chia lớn nhỏ của các ngành chữ V bao trong đều là "**chi** " (***limb***). Nên bao trong gồm có 5 phần: 1) *Chi trước* (anterior limb), *2) Gối* (genu), *3) Chi sau* (posterior limb), *4) Chi sau thấu kính* (retrolenticular limb), *và 5) Chi dưới thấu kính* (sublenticular limb)].

+ ***Trụ sau chính thức*** (hay ***phần nội đồi – thấu kính***): có *các sợi vỏ – tuỷ* (cortico–spinal fibers), *(trước đây còn gọi là bó tháp, faisceau pyramidal)*, đi từ vỏ não vận động xuống tuỷ sống; và *các sợi nội đồi – vỏ + vỏ – nội đồi*, tạo thành *tia nội đồi trung tâm*, (radiato thalami centralis, central thalamic radiations), nối giữa các nhân nội đồi với vỏ não ở trên.

+ ***Phần sau thấu kính*** (pars retrolentiforrmis): có *tia thị giác* hay *các sợi gối – cựa* (radiatio optica; fibrae geniculocalcarine), dẫn truyền các xung động thị giác từ thể gối ngoài đến vỏ não thuỳ chẩm; chạy ở phía ngoài *thảm* thể chai (tapetum).

+ ***Phần dưới thấu kính*** (pars sublentiformis): có các *tia thính giác*, hay *sợi gối – thái dương* (radiatio acustica; fibrae geniculotemporales), chạy ngang ở dưới đầu sau thấu kính, đưa thông tin thính giác từ thể gối trong tới các hồi thái dương ngang.

Các sợi của bao trong khi qua khỏi nhân đuôi và vỏ sẫm thì toả rộng lên trên vào vỏ bán cầu, tạo nên *vành tia* (corona radiata). Vành tia chứa đựng cả *các sợi hội tụ từ vỏ não đi ra*, và *các sợi phân kỳ hướng về vỏ não*.

*** [Chú thích về TNGP: Các *phần phân chia* của bao trong đã được các tác giả khác nhau gọi tên khác nhau:**

1) Rouviere, 1948, gọi là "*segment*" = "đoạn": (segment antérieur, ou lenticulo–strié; segment postérieur ou lenticulo–optique; segment retro–lenticulaire...); nên cố GS Đỗ Xuân Hợp cũng dịch là "*đoạn*", ("đoạn trước, hay đoạn bèo vân"; "đoạn sau, hay đoạn bèo thị"; và "đoạn sau bèo").

2) Bossy và CS. 1990, gọi là "***bras***" = "cánh tay": (bras anterieur, bras posterieur = cánh tay trước, cánh tay sau của bao trong).

3) Các tác giả Anh–Mỹ (Haines, 2002) gọi là "***limb***" = "chi": (anterior limb, posterior limb,...).

4) T.A. 1997, gọi là "**crus**" theo tiếng Latin, và "limb" theo tiếng Anh.

"***Crus***, cruris, crura" tiếng Latin có nghĩa là *cẳng chân, chân* (jambe, patte); thường được áp dụng khá rộng rãi vào TNGPQT, để chỉ một phần hay một ngành của một cấu trúc đôi – (gồm 2 dải, 2 nếp, 2 khối kéo dài, hay 2 ngành) – gập khúc, toả theo 2 hướng khác nhau. Từ điển GPH 4 thứ tiếng Latin–Anh–Pháp–Việt,1983, và Từ điển DTGPQT Việt hoá của Trịnh Văn Minh, 1999, đã thống nhất dịch là "***trụ***". Nên ở đây chúng tôi cũng dịch là "trụ", để chỉ hai phần chính của bao trong; là "*trụ trước, trụ sau*".

Còn những phần phụ nhỏ hơn ở "trụ sau", TNGPQT T.A. 1997 tiếng Latin gọi là "***pars***"; nên chúng tôi dịch là "***phần***": *(phần nội đối – thấu kính, sau thấu kính, và dưới thấu kính)*; mặc dù tiếng Anh vẫn gọi là "***limb***"].

5.2.2. Các sợi liên hợp của đại não (fibrae associationis telencephali)

Các sợi liên hợp nối giữa các diện vỏ não khác nhau trong cùng một bán cầu: Ngoài rất nhiều những *sợi liên hợp ngắn*, nối giữa các hồi não lân cận, được gọi là *những sợi cung* (fibrae arcuatae cerebri); người ta thường kể 5 bó *sợi liên hợp dài* nối giữa các diện ở xa hơn, thuộc các thuỳ khác nhau của vỏ não (Hình 7.24, 7.25), là:

– ***Bó dọc trên*** (fascilulus longitudinalis superior), nằm sâu trong lòng bán cầu, nối giữa phần trên sau thuỳ trán với thuỳ đỉnh và thuỳ chẩm.

– ***Bó cung*** (fasciculus arcuatus), chạy vòng quanh thuỳ đảo, nối giữa thuỳ trán và thuỳ thái dương.

– ***Bó móc*** (fasciculus uncinatus), ở dưới thềm thuỳ đảo, nối giữa các hồi ổ mắt thuỳ trán và đầu trước thuỳ thái dương.

– ***Bó đai***, được gọi đơn giản là ***đai*** (cingulum), chạy theo một đường vòng ôm quanh thể chai, ở trong hồi đai và hồi cạnh hải mã; nối các phần khác nhau của thuỳ viền với các diện vỏ não ở xung quanh.

– ***Bó dọc dưới*** (fascilulus longitudinalis inferior), nối giữa hai cực thuỳ thái dương và thuỳ chẩm.

Ngoài ra, Haines 2002 còn kể: *bó trán – chẩm dưới* (inferior fronto–occipital fasciculus), gồm những sợi nối giữa thuỳ trán và thuỳ chẩm qua chất trắng của thuỳ thái dương (Hình 7.24). Trong khi bó này không được nhắc tới bởi các tác giả Pháp (Hình 7.25).

T.A. 1997, cũng kể tới 4 bó khác: *bó chẩm trán dưới* (fasciculus occipito–frontalis inferior); *bó chẩm trán trên* hay *bó dưới chai* (fasciculus occipito–frontalis superior; fasciculus subcallosus); *các bó chẩm đứng dọc* (fasciculi occipitales verticales); *các bó chẩm nằm ngang* (fascuculi occipitales horizontales).

Điều đó chứng tỏ các sợi liên hợp là khá đa dạng, và chưa được xác định hết bởi các tác giả.

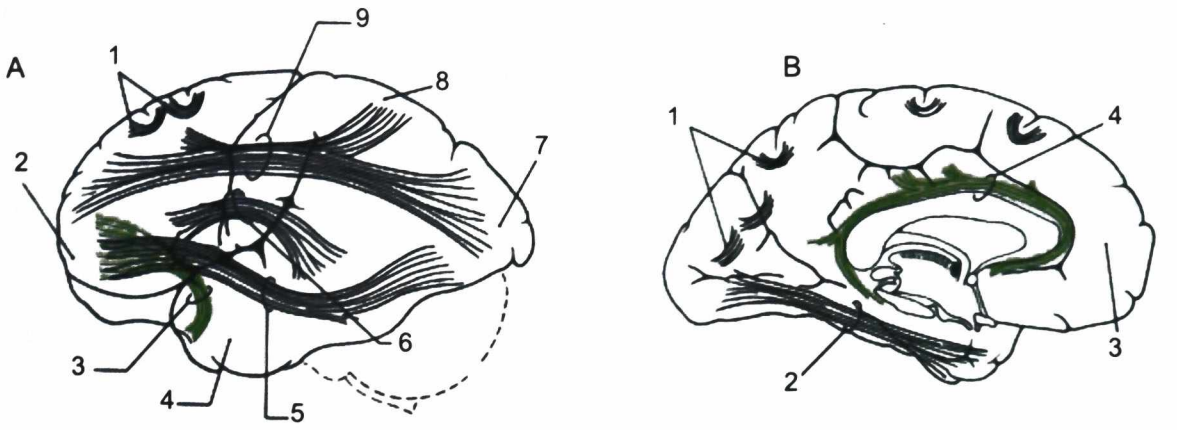

Hình 7.24. Các bó liên hợp chính, nhìn mặt ngoài (A) và mặt trong (B) bán cầu trái.

(Theo D. E. Haines, Fundamental Neuroscience, 2002, Fig. 16.11, p. 244).

A. 1. Các sợi liên hợp ngắn; 2. Thuỳ trán; 3. Bó móc; 4. Thuỳ thái dương; 5. Bó trán–chẩm dưới; 6. Bó cung; 7. Thuỳ chẩm; 8. Thuỳ đỉnh; 9. Bó dọc trên.

B. 1. Các sợi liên hợp ngắn; 2. Bó dọc dưới; 3. Thuỳ trán; 4. Đai (cingulum).

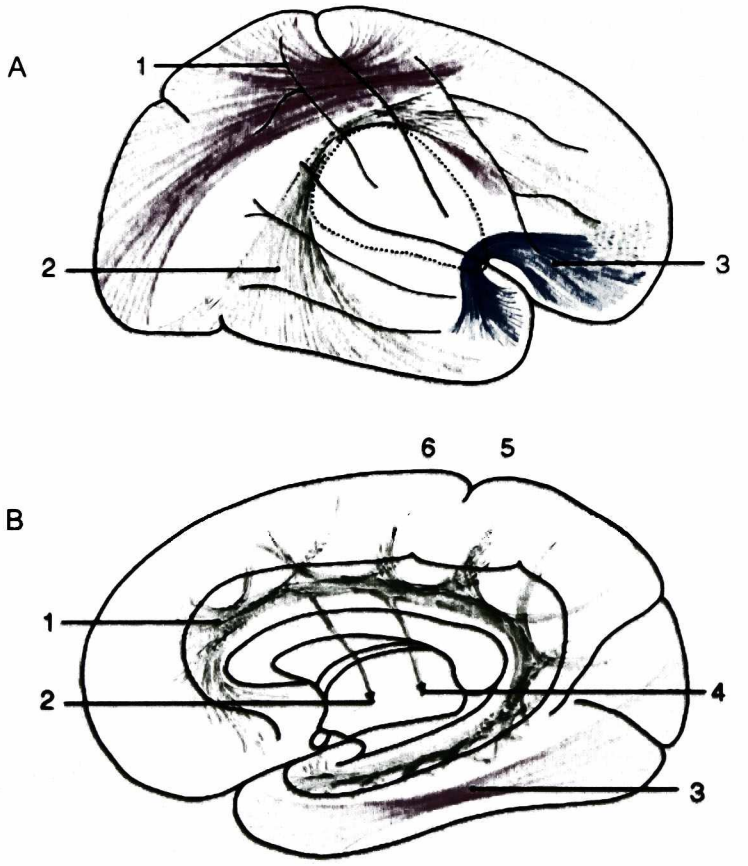

Hình 7.25. Các bó liên hợp trong bán cầu phải. Nhìn mặt ngoài (A) và mặt trong (B).

(Theo J. Bossy et al. Neuro–anatomie, 1990, Fig. 9 + Fig. 10; p, 212).

A. 1. Bó dọc trên; 2. Bó cung; 3. Bó móc

B. 1. Đai (cingulum); 2. Mũi tên chỉ hướng đi tới nội đồi và hạ nội đồi; 3. Bó dọc dưới; 4. Mũi tên chỉ hướng đi xuống thân não; 5. Hồi sau trung tâm; 6. Hồi trước trung tâm.

5.2.3. Các sợi mép của đại não (fibrae commissurales telencephali)

Các sợi mép nối giữa các cấu trúc tương ứng của hai bán cầu đại não với nhau, *đã được mô tả ở mục 4 ("các mép liên bán cầu")*; ở đây chúng tôi chỉ xin nhắc lại vài điểm chính. Một thiết đồ đứng dọc qua đường giữa sẽ cắt qua tất cả các cấu trúc mép đó, bao gồm: *thể trai, vòm cung, mép trước, mép sau*.

– **Thể trai** (corpus callosum) là bó sợi mép lớn nhất, nằm ở phía lưng gian não và tạo nên mái của phần lớn các não thất bên. Thể trai gồm 4 phần chính từ trước ra sau: *mỏ* (rostrum), *gối* (genu), *thân* (truncus), và *lồi* (splenium). Các sợi đi qua *gối* uốn cong ra trước nối giữa các thuỳ trán ở hai bên; tạo nên *gọng kìm nhỏ* hay *trán* (forceps minor/frontalis). Các sợi nối giữa các thuỳ chẩm uốn cong qua *lồi* tạo thành *gọng kìm lớn* hay *chẩm* (forceps major/occipitalis). *Thảm* (tapetum) phủ thành bên của phần nhĩ và sừng sau não thất bên cũng gồm các sợi đi qua lồi trai (Hình 7.12; 7.16; 7.17. 7.8).

– **Vòm cung** (fornix) được cấu tạo bởi hai bó sợi dọc hình vòng cung đi từ hai thể núm vú của hạ nội đồi, vòng lên trên (*cột vòm cung,* columna), ra sau (*thân vòm cung*, corpus), rồi xuống dưới (*trụ vòm cung*, crus), và ra trước, tạo thành *diềm hải mã* (fimbria), dọc theo bờ trong hải mã. Ngoài ra còn các sợi ngang nối giữa hai bó sợi dọc của thân và hai trụ, tạo nên *mép vòm cung* (commissura fornicis), còn gọi là *mép hải mã* (commissura hippocampi) (Hình 7.26; Hình 7.13; 7.14).

– **Mép trước** (commissura anterior) và **mép hải mã** hay **mép vòm cung** (commissura hippocampi; commissura fornicis) là những bó sợi mép đại não nhỏ hơn, ít nhiều liên quan với các bó trên. Trên các thiết đồ đứng dọc, *mép trước* nằm ở sau mỏ thể trai, và ở trước phần chính vòm cung (Hình 6.1; 6.4), gồm các sợi phức hợp nối các phần khác nhau của thuỳ trán và thuỳ thái dương ở hai bên bán cầu (Hình 7.27).

Mép hải mã là tên gọi khác của mép vòm cung, được tạo bởi các sợi bắt nguồn từ các cấu tạo hải mã và bắt chéo đường giữa như một lớp mỏng ở phía bụng (trước) lồi thể trai (Hình 7.26).

– **Mép sau** (commissura posterior) và **mép cương** (commissura habenularum) là những mép nhỏ ở phần đuôi của gian não. *Mép sau* bắt chéo đường giữa ở dưới nền tuyến tùng và ở ngay sau (phía lưng) lỗ vào cuống não. *Mép cương* là một bó nhỏ chạy dọc theo mặt trên mép sau và nối các nhân cương với nhau.

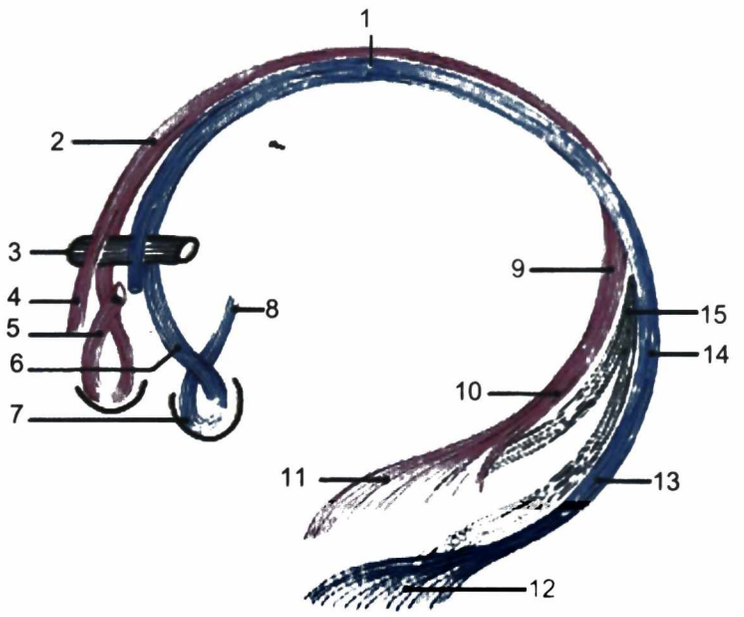

Hình 7.26. Các sợi của vòm cung.

(J. Bossy et al. Neuro–anatomie, 1990, Fig. 11; p, 213).

1. Thân vòm cung; 2. Cột phải vòm cung; 3. Mép trước; 4. Các sợi trước mép phải; 5. Dải núm vú–nội đồi phải; 6. Cột trái vòm cung; 7. Thể núm vú trái; 8. Dải núm vú–nội đồi trái; 9. Trụ phải vòm cung; 10. Diềm hải mã phải; 11. Ổ (alveus) hải mã phải; 12. Ổ hải mã trái. 13. Diềm hải mã trái; 14. Trụ trái vòm cung; 16. Mép vòm cung.

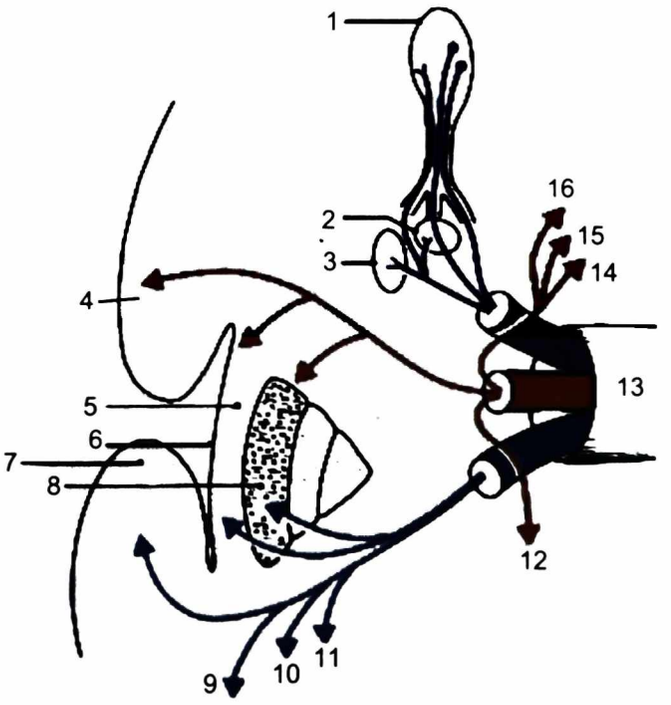

Hình 7.27. Các sợi của mép trước.

(Theo J. Bossy, Neuro–anatomie, 1990, Fig.14; p, 215).

1. Hành khứu; 2. Củ khứu; 3. Nhân nằm; 4. Nắp trán và nắp đỉnh (Khe Sylvius); 5. Bao ngoài; 6. Thuỳ đảo; 7 Nắp thái dương; 8. Nhân thấu kính; 9. Thuỳ chẩm; 10. Hải mã; 11. Thể hạnh nhân; 12. Hạ nội đồi; 13. Mép trước; 14. Vân tận; 15. Vân tuỷ nội đồi; 16. Vòm cung.

5.3. Não thất bên (Ventricules lateralis)

Não thất bên là hai ổ não thất nằm sâu trong lòng hai bán cầu đại não. Mỗi ổ thông với não thất 3 bởi một lỗ gian não thất.

Mỗi não thất bên uốn cong ôm xung quanh khối nhân đuôi–nội đồi: bắt đầu từ trong thuỳ trán, trên đầu trước nhân đuôi, 3cm sau cực trán bán cầu. Từ đó nó hướng ra sau ở trên nhân đuôi và nội đồi, rồi vòng qua đầu sau nội đồi từ trên xuống dưới, chui vào trong thuỳ thái dương qua phía dưới đuôi nhân đuôi, và tận hết ở khoảng 2cm sau cực thái dương. Từ chỗ uốn cong ở sau nội đồi, não thất bên còn cho một ngách lồi ra sau lấn vào trong thuỳ chẩm (Hình 7.28).

Để tiện mô tả, các tác giả cổ điển (Rouviere 1948) thường chia não thất bên thành 4 phần chính: *sừng trán* ở trên, *sừng thái dương* ở dưới, *sừng chẩm* ở sau, và *ngã ba* não thất bên ở chỗ gặp nhau của 3 sừng (Hình 7.28).

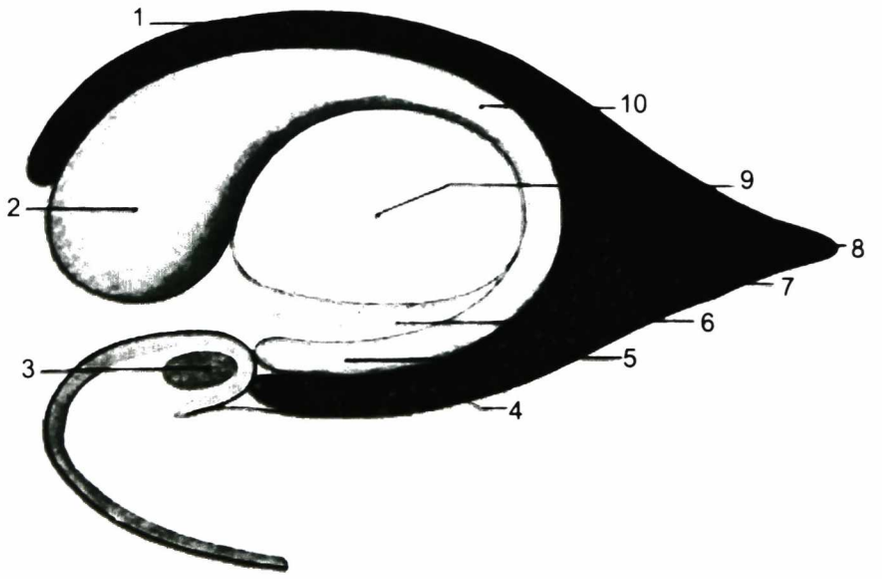

Hình 7.28. Sơ đồ giới thiệu liên quan sơ bộ của não thất bên (đen) với nhân đuôi và nội đồi. Nhìn từ ngoài.
(Theo Rouviere. Anatomie Humaine. tome II, 1948, Fig. 445. p. 601).

1. Sừng trán não thất bên; 2. Đầu nhân đuôi; 3. Nhân hạnh nhân; 4. Sừng thái dương não thất bên; 5. Đuôi nhân đuôi; 6. Bao trong; 7. Ngã ba hay nhĩ não thất bên; 8. Sừng chẩm não thất bên; 9. Nội đồi; 10. Thân nhân đuôi.

Các tác giả hiện đại (Bossy và CS 1990; T.A. 1997) lại chia thành *5 phần*: Sừng trán kéo dài ở trên được chia làm hai phần: phần nhỏ ở trước là *sừng trán* đích danh hay *sừng trước*; phần lớn ở sau là ***phần trung tâm*** (pars centralis) hay *thân* não thất bên (Hình 7.29).

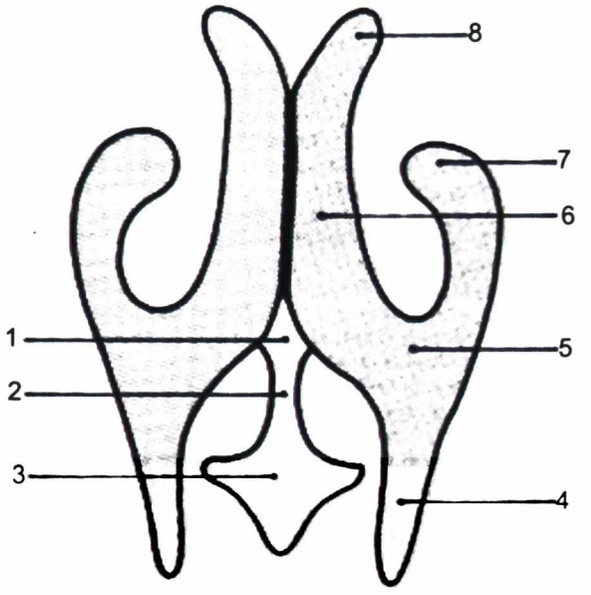

Hình 7.29. Các não thất bên, nhìn từ trên.
(Theo J. Bossy. Neuro–anatomie, 1990, Fig. 8; p. 253).

1. Phần sau não thất 3; 2. Cống não; 3. Não thất 4; 4. Sừng chẩm não thất bên; 5. Ngã ba hay nhĩ não thất bên; 6. Phần trung tâm hay thân não thất bên; 7. Sừng thái dương não thất bên; 8. Sừng trán não thất bên.

5.3.1. Sừng trán hay sừng trước (cornu frontale/anterius)

Là phần ở trước *lỗ gian não thất* (foramen interventriculare).

– Thành trong là vách ngăn với bên đối diện.

– Thành trên phủ bởi mặt dưới gối thể chai.

– Thành trước ngoài là đầu nhân đuôi và các sợi của mỏ thể chai.

5.3.2. Phần trung tâm hay thân não thất bên (pars centralis):

Là phần kéo dài ở sau sừng trán, từ lỗ gian não thất tới điểm tận của vách sáng, chỗ vòm cung áp sát vào thể chai.

– Thành trong tạo bởi phần sau của vách sáng ở trên, thân vòm cung ở dưới; Thành thu hẹp dần về phía sau, do vòm cung xích dần lại sát thể chai.

– Thành trên là mặt dưới thể chai.

– Thành dưới ngoài là thân nhân đuôi và mặt trên nội đồi. Giữa hai cấu trúc đó có *rãnh nội đồi – nhân đuôi* hay *rãnh nội đồi – thể vân* (trước đây còn gọi là rãnh thị – vân), phủ bởi lá màng não thất gọi là *lá dính* (lamina affixa). Trong rãnh còn có *vân tận* (stria terminalis) và *tĩnh mạch nội đồi – thể vân*. Ở trong hơn còn có *rãnh mạch mạc* cho *sán mạch mạc* (taenia choroidea) là rễ của *đám rối mạch mạc* não thất bên bám.

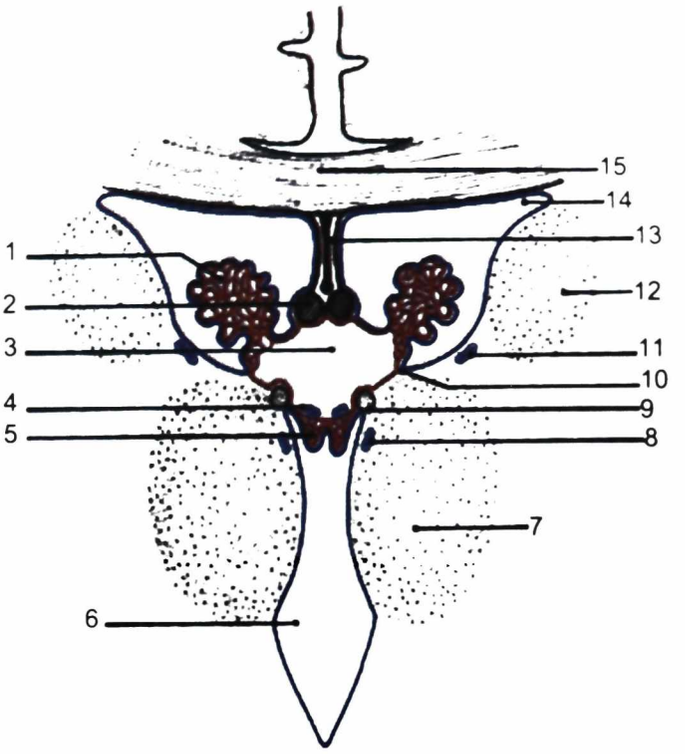

Hình 7.30. Thiết đồ cắt đứng ngang qua phần giữa não thất bên và não thất 3.
(Theo J. Bossy et al. Neuro–anatomie, 1990, Fig. 7; p. 253).

Xanh: màng não thất. Đỏ: màng nuôi và mạch mạc.

1. Đám rối mạch mạc não thất bên; 2. Vòm cung; 3. Bể dưới vòm cung; 4. Tĩnh mạch não trong; 5. Đám rối mạch mạc não thất 3; 6. Não thất 3; 7. Nội đồi; 8. Tĩnh mạch nội đồi; 9. Vân tuỷ nội đồi; 10. Rãnh mạch mạc; 11. Tĩnh mạch nội đồi thể vân (và rãnh nội đồi thể vân); 12. Nhân đuôi; 13. Vách sáng; 14. Phần trung tâm hay thân não thất bên; 15. Thể chai.

5.3.3. Ngã ba hay nhĩ não thất bên (carrefour/atrium) (Hình 7.13, 7.17, 7.18)

Là phần ở sau nội đồi và nhân đuôi, toả rộng xuống dưới, hơi ra ngoài và ra sau, tạo nên phần rộng nhất của não thất bên. Người ta thường đặt ống thông dẫn lưu tràn dịch não (hydrocephalie) ở đó.

Ngã ba não thất bên có thể tả được các mặt liên quan như sau:

– Mặt trên: mở vào thân não thất bên và phủ ở trên bởi lồi thể trai;

– Mặt trước: từ trong ra ngoài có trụ vòm cung, đệm gối nội đồi, đoạn xuống của nhân đuôi, và lỗ mở vào sừng thái dương;

– Mặt sau: phủ bởi gọng kìm lớn (forceps major) thể trai, và mở ra sau ở thấp hơn bởi sừng chẩm não thất bên;

– Mặt ngoài: tạo bởi các tia thể trai, ở sau nhân đuôi;

– Mặt trong: có gọng kìm lớn thể trai lồi lên, và ở thấp hơn có phần đầu của dấu ấn *cựa chim* (calcar avis), (do rãnh cựa đẩy lồi lên).

Đám rối mạch mạc dày lên rất lớn ở ngã ba não thất bên, tạo thành một *cuộn*

mạch mạc (glomus choroideum). Cuộn đó dễ bị vôi hoá và trở thành một mốc thuận lợi cho chụp cắt lớp.

5.3.4. Sừng chẩm hay sừng sau (cornu occipitale/posterius)

Là sừng bé nhất và thất thường nhất của não thất bên; thậm chí có thể thiếu ở một bên. Sừng bắt đầu từ phần sau dưới ngã ba, hướng về phía sau, dẹt từ trên xuống dưới, và nằm trên một bình diện chếch xuống dưới và ra ngoài:

– Thành trên ngoài tạo bởi các sợi của gọng kìm lớn thể trai, của thảm (tapetum) thể trai, của các tia thị giác, của bó dọc dưới.

– Thành dưới trong cách thành trong bán cầu vài mm, tạo bởi các sợi của gọng kìm lớn thể trai, có nổi lên nếp lồi của rãnh cựa là *cựa chim* (calcar avis), và phần cuối của *lồi cận bên* (eminentia collateralis) (Hình 7.31).

– Đầu sau được bao quanh bởi các sợi của gọng kìm lớn thể trai.

5.3.5. Sừng thái dương hay sừng dưới (cornu temporale/inferius) (H. 7.10, 7.13, 7.31)

Bắt đầu từ phần trước dưới của ngã ba; hướng ra trước và hơi xuống dưới, ở dưới nội đồi. Sừng dẹt theo chiều trên dưới và có thể mô tả 2 thành (Hình 7.31):

– Thành trên ngoài, phủ bởi đuôi nhân đuôi và thảm thể trai; và trên đó một chút là phần dưới của bao trong ngăn cách với mặt dưới nội đồi và nhân thấu kính.

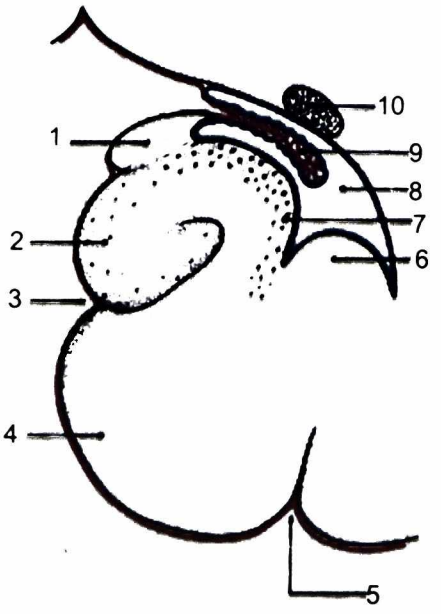

Hình 7.31. Thiết đồ cắt đứng ngang qua sừng thái dương não thất bên.

(Theo J. Bossy et al. Neuro–anatomie, 1990, Fig. 13; p. 258).

Xanh: màng não thất. Đỏ: màng nuôi và mạch mạc.

1. Diềm hải mã (Thể bờ); 2. Hồi răng; 3. Rãnh hải mã; 4. Hồi cạnh hải mã; 5. Rãnh cận bên; 6. Lồi cận bên; 7. Hải mã (Sừng Amon); 8. Sừng thái dương não thất bên; 9. Đám rối mạch mạc não thất bên; 10. Đuôi nhân đuôi.

– Thành dưới trong, cong lõm, có nổi lên 3 chỗ lồi, là: 1) *Lồi cận bên* (eminentia collateralis) (do *rãnh cận bên* ở mặt dưới thuỳ thái dương lấn vào), 2) *Hải mã* (hay *sừng Amon*) và 3) *Diềm hải mã* (fimbria, trước đây còn gọi là *thể bờ*).

– Mặt trong hẹp, nhìn về khe ngang đại não, đậy bởi màn mạch mạc; và màng này bị đẩy lõm vào trong lòng não thất bởi đám rối mạch mạc.

– Bờ ngoài có bó dọc dưới chạy dọc theo.

– Đầu trước nằm giữa thể hạnh nhân và cực trước hồi thái dương 5.

5.3.6. Các đám rối mạch mạc não thất bên

Cũng có hình uốn cong như não thất bên, chúng bám dọc theo rãnh mạch mạc; bắt đầu từ các lỗ gian não thất, ở đó chúng liên tiếp với các đám rối mạch mạc của não thất 3, rồi chạy vòng xuống sừng thái dương não thất bên. Rãnh mạch mạc được viền bởi một dải chất trắng, là *dải sán* (taenia). Dải sán cố định màn mạch mạc vào nội đồi và vào các trụ vòm cung (liên tiếp với diềm hải mã). Rãnh tận hết ở trước, ngay sau thể hạnh nhân và móc hải mã (Hình 7.32).

Các đám rối mạch mạc được cấp huyết động mạch rất phong phú, bởi một mạng nối tiếp, với các nhánh đến não thất theo rãnh mạch mạc. (Hình 7.32). Mạng mạch đó đến từ các *động mạch mạch mạc trước* (đến từ động mạch cảnh trong), *động mạch mạch mạc sau ngoài* và *động mạch mạch mạc sau trong* qua các lỗ gian não thất. Chúng tạo thành một vòng nối động mạch mạc, nối giữa các mạng của động mạch cảnh trong và các mạng của động mạch não sau đến từ hệ thống động mạch sống–nền. Do đó, mạng sẽ có thể góp phần bù trừ trong các trường hợp tai biến thiếu máu. Sự phong phú động mạch đó cũng giải thích sự tân tạo mạch quan trọng của các u mạch mạc.

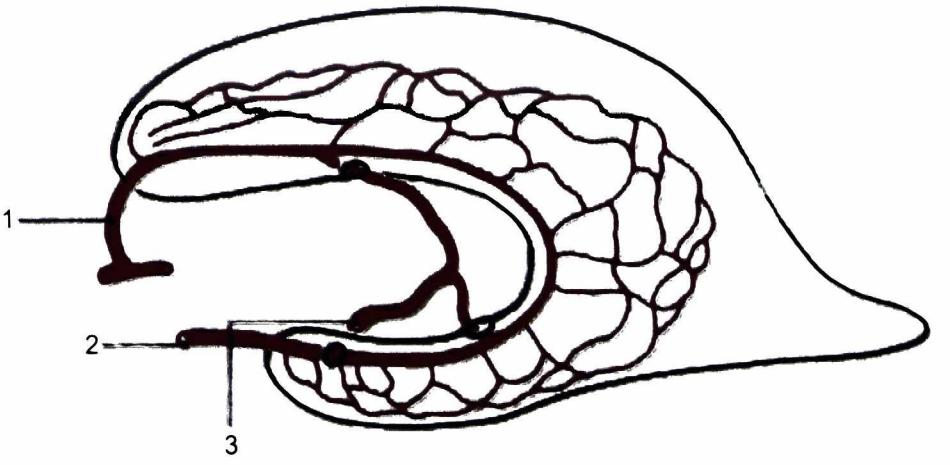

Hình 7.32. Vòng nối động mạch của đám rối mạch mạc não thất bên. Nhìn bên trái.

(Theo J. Bossy et al. Neuro–anatomie, 1990, Fig. 14; p. 259).

1. ĐM mạch mạc sau trong; 2. ĐM mạch mạc trước; 3. ĐM mạch mạc sau ngoài.

Còn về tĩnh mạch, chúng dẫn lưu về một tĩnh mạch chính là *tĩnh mạch mạch mạc trên*, bắt nguồn từ vùng các lỗ gian não thất, để đổ vào tĩnh mạch não trong, và một tĩnh mạch nhỏ hơn, *tĩnh mạch mạch mạc dưới*, thoát ra khỏi rãnh của sừng thái dương để đổ vào tĩnh mạch nền (Hình 7.33).

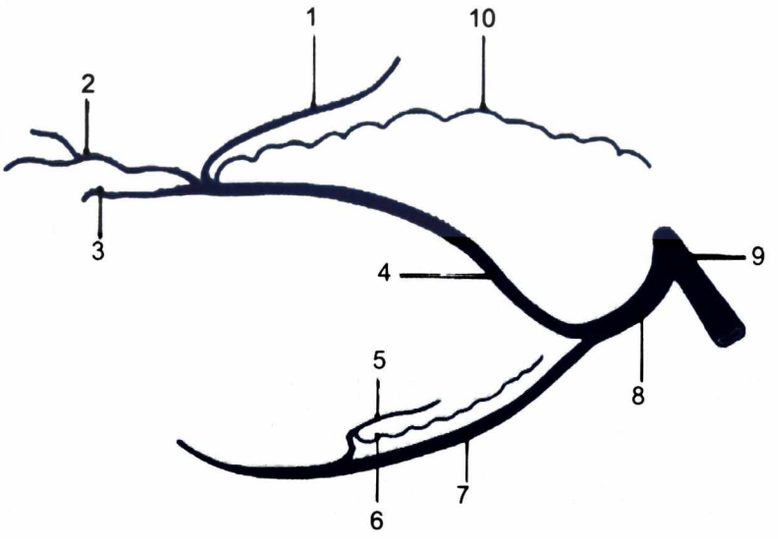

Hình 7.33. Tĩnh mạch não trong và các nhánh bên của nó. Nhìn bên trái.
(Theo J. Bossy et al. Neuro–anatomie, 1990, Fig. 15; p. 259).

1. TM đồi vân (V. thalamo–striée); 2. TM đầu nhân đuôi; 3. TM vách; 4. TM não trong; 5. TM não thất dưới; 6. TM mạch mạc dưới; 7. TM nền; 8. TM đại não lớn; 9. Xoang phải; 10. TM mạch mạc trên.

8. VỎ ĐẠI NÃO

Chất xám vỏ não

(Cortex cerebri)

Cấu tạo và chức năng của chất xám ở vỏ đại não đã được rất nhiều tác giả nghiên cứu rất sâu. Chúng tôi chỉ xin giới thiệu một phần ở đây; để độc giả tham khảo. Cấu tạo vi thể phức tạp xin dành cho các độc giả chuyên sâu. Song khái niệm về các diện chức năng vỏ não cần biết cho y học lâm sàng nói chung.

(Tên tác giả các sách tham khảo chính của từng đề mục được ghi trong ngoặc đơn có dấu *).

1. ĐẠI CƯƠNG

Vỏ não là cơ quan của *tư duy*. Hơn tất cả các phần của hệ thần kinh, vỏ não là trung tâm của các chức năng *trí tuệ*, làm cho chúng ta có tính người, và làm cho mỗi con người trở thành một cá thể duy nhất. Những chức năng trí tuệ đó bao gồm khả năng sử dụng *ngôn ngữ*, *lý luận*, óc *tưởng tượng* và trí *phán đoán*.

Vỏ não là phần chất xám cao cấp nhất của hệ thần kinh, tụ tập dày đặc các thân nơron, tạo nên bề mặt của mỗi bán cầu đại não. Tổng diện tích vỏ não ước độ 2500cm^2 (Haines, 2002), song chỉ có 1/3 hiện trên bề mặt tự do, phần còn lại ẩn sâu trong thành các rãnh. Chiều dày vỏ não thay đổi từ 4,5mm ở hồi trước trung tâm, đến 1,5mm ở đáy rãnh cựa (Carpenter, 1985); trung bình từ 4 đến 2mm, (Haines 2002). Dày nhất ở đỉnh hồi, và mỏng nhất ở đáy rãnh. Vỏ não chứa khoảng 14 tỷ nơron.

Các nơron của vỏ não tiếp nhận nguồn vào từ nhiều cấu trúc dưới vỏ đi lên bằng đường qua nội đồi, và từ các vùng khác của vỏ não bằng đường các sợi liên hợp. Đến lượt nó, các nơron vỏ não lại cho các sợi đi ra chiếu lên một loạt rộng rãi các cấu trúc thần kinh khác nhau, bao gồm các diện khác của vỏ não, nội đồi, các nhân nền, tiểu não, các nhân cầu, các nhân của thân não và tuỷ sống.

Vỏ não được chia thành những diện chức năng riêng biệt: một số dành cho việc xử lý các thông tin *cảm giác* đi vào; một số khác dành cho việc tổ chức các hoạt động *vận động*; và một số khác nữa chủ yếu dành cho "*các chức năng trí tuệ cao*"; bao gồm trí nhớ, phán đoán, kế hoạch hoá các hoạt động phức tạp, lập trình ngôn ngữ, tính toán toán học, và xây dựng hình ảnh nội bộ môi trường xung quanh của một cá nhân.

Phần dưới đây sẽ lần lượt trình bày: 1) Cấu tạo cơ bản của vỏ não, 2) Sự

phân chia vỏ não thành những vùng riêng biệt dựa trên cơ sở tổ chức tế bào và các liên hệ thần kinh, 3) Những đặc tính chức năng của một số vùng vỏ não liên hợp cao cấp.

2. CẤU TRÚC MÔ HỌC VÀ TẾ BÀO VỎ NÃO

Chất xám của vỏ não được tạo bởi các thân tế bào nơron có kích thước và hình thể khác nhau, trộn lẫn với các sợi có myelin và không myelin.

Các thân tế bào có thể làm hiện hình bằng cách nhuộm màu kiểu Nissl;

Các sợi có myelin nhuộm màu theo Weigert; và

Toàn bộ tế bào (thân, các sợi nhánh và sợi trục) nhuộm màu bằng cách ngấm muối bạc theo phương pháp Golgi (Hình 8.1, 8.2, 8.3).

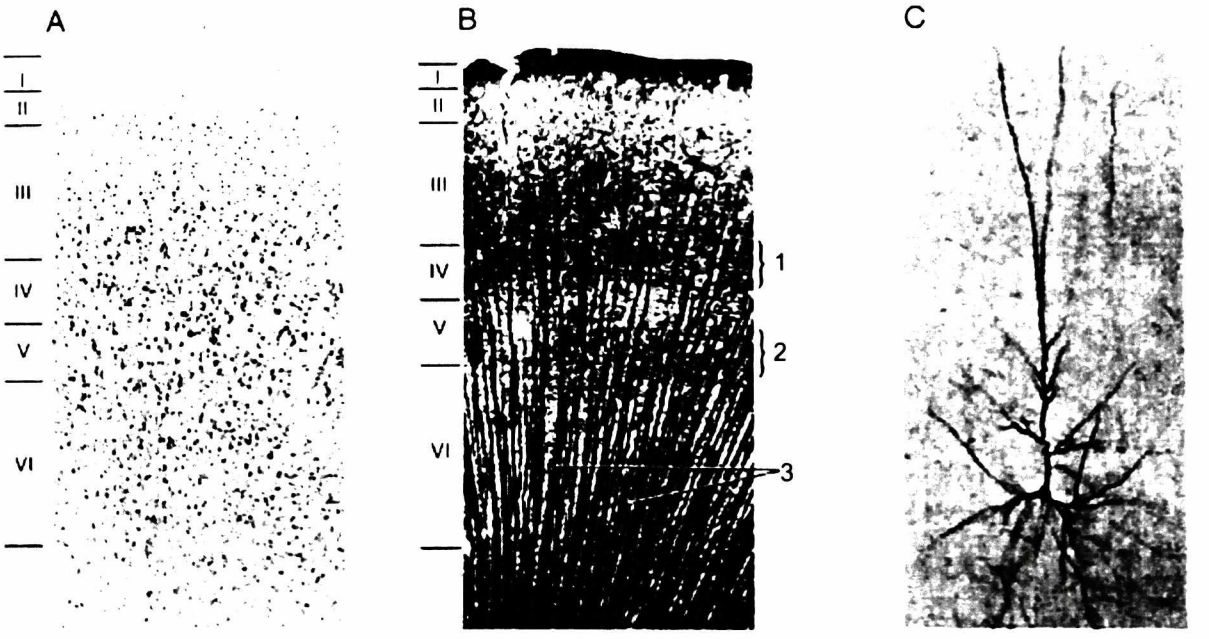

Hình 8.1. Các thiết đồ vỏ não người nhuộm Nissl (A), nhuộm bao myelin (B); và một tế bào tháp ở vỏ não linh trưởng nhuộm Golgi (C). Các lớp tế bào được đánh số từ I đến VI.

(Theo D. E. Haines, Fundamental Neuroscience, 2002, Fig. 32–2, p. 507).

Chú thích hình B: 1. Dải ngoài của Baillerger; 2. Dải trong của Baillerger; 3. Các sợi tia.

2.1. Các tế bào và các sợi vỏ não (Theo Carpenter 1985; Bossy et all.1990)*.

– **Các tế bào** ở vỏ não gồm có 5 loại chính: tế bào tháp, tế bào sao hay tế bào hạt, tế bào thoi, tế bào Martinoti, và tế bào ngang của Cajal. (Hình 8.2):

+ ***Tế bào tháp*** (pyramidal cells) đặc trưng nhất của vỏ não, thấy ở tất cả các lớp của vỏ não, trừ lớp phân tử (lớp I), và là loại tế bào trội ở các lớp II, III, và V. Tế bào có thân hình tháp, một *sợi nhánh đỉnh* (apical dendrite) hướng về phía bề mặt não, và nhiều *sợi nhánh nền* (basal dendrites) hướng theo chiều ngang. Sợi

trục tách từ đáy tế bào đi vào chất trắng. Tế bào tháp có nhiều hạt Nissl và chiều cao thân tế bào thay đổi từ 10 – 15μm. Tế bào lớn nhất được gọi là *tế bào tháp khổng lồ của Betz*, ở hồi trước trung tâm có thể cao tới trên 100μm.

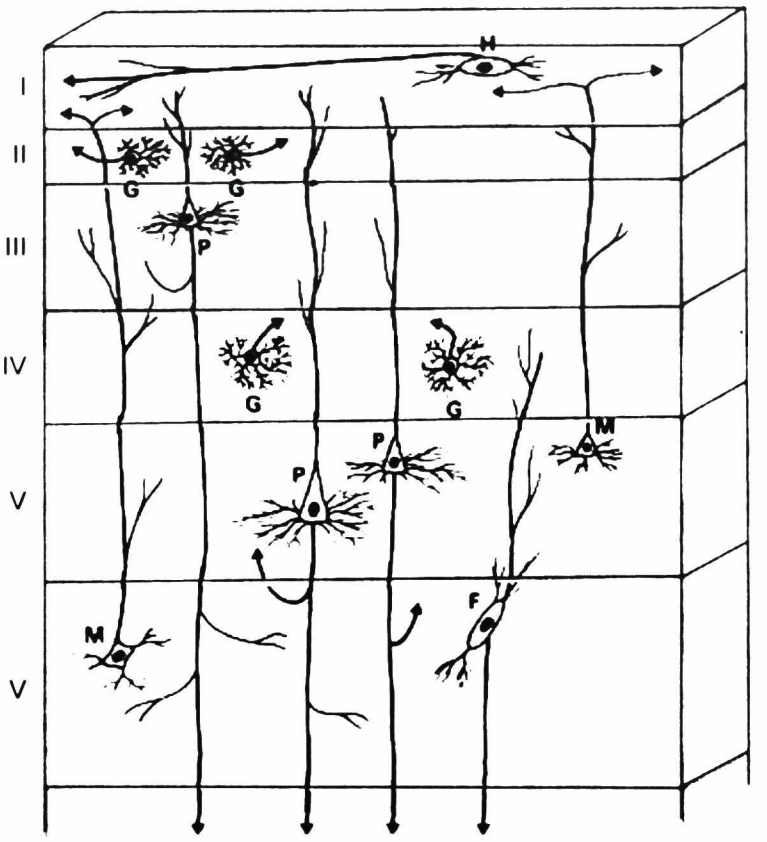

Hình 8.2. Các loại tế bào chính của vỏ não.
(Theo J. Bossy et al. Neuro–anatonie, 1990, Fig. 23; p, 232).

G. Tế bào sao hay tế bào hạt (G: granullaire); P. Tế bào tháp (P: pyramidale); F. Tế bào hình thoi (F: fusiforme); M. Tế bào Martinotti (M: Martinotti); H. Tế bào nằm ngang của Cajal (H: horizontale). Các hướng sợi trục được chỉ theo mũi tên.

+ ***Tế bào sao*** hay ***tế bào hạt*** (stellate, or granule cells) có hình đa giác, ít bào tương, kích thước từ 4 – 8μm. Có nhiều sợi nhánh và một sợi trục ngắn. Các tế bào sao thấy ở tất cả các lớp của vỏ não, nhưng nhiều nhất ở lớp IV.

+ ***Tế bào hình thoi*** (fusiform or spindle cells) thấy chủ yếu ở các lớp vỏ sâu nhất, với trục lớn thẳng góc với bề mặt. Hai cực tế bào liên tiếp với các sợi trục; sợi trên có thể lên tới các lớp nông; còn sợi dưới nằm trong cùng một lớp. Sợi trục chui vào chất trắng.

+ ***Tế bào nằm ngang của Cajal*** (horizontal cells of Cajal) là những tế bào hình thoi nhỏ, thấy ở lớp nông nhất;

+ ***Tế bào Martinotti***, có mặt ở tất cả các lớp, là những tế bào tam giác nhỏ, có các sợi trục hướng lên bề mặt tới các mức độ khác nhau.

– **Các sợi** ở vỏ não được sắp xếp theo cả chiều dọc và chiều ngang.

+ ***Các sợi dọc*** xếp thành những bó hình tia mảnh dẻ, chạy thẳng đứng từ trong lòng lên bề mặt vỏ não. Chúng bao gồm 1) các sợi trục của các tế bào tháp, tế bào thoi và tế bào sao đi ra từ vỏ não, như những sợi chiếu hay sợi liên hợp, và 2) các sợi chiếu và sợi liên hợp đi vào, tận hết ở vỏ não.

+ ***Các sợi ngang*** chạy song song với bề mặt vỏ não; gồm các nhánh tận của các sợi chiếu và sợi liên hợp đi vào, các sợi trục của các tế bào ngang và tế bào sao, và các nhánh bên của các tế bào tháp và tế bào thoi. Các sợi ngang phần lớn thấy ở phần tận của các sợi dọc. Chúng không được phân phối đều đặn qua suốt vỏ não, mà được tập trung ở những độ sâu khác nhau thành những dải băng ngang. Hai dải đậm nét nhất được gọi là các băng Baillarger, có thể nhìn thấy bằng mắt thường như những dải trắng mảnh dẻ trên mặt cắt não tươi. (Hình 8.1, 8.3).

2.2. Cấu tạo xếp lớp vỏ não (Theo Carpenter, 1985; Bossy et al, 1990)*

Nét nổi bật nhất của tổ chức vỏ não là sự xếp lớp tế bào của nó.

Trên các thiết đồ nhuộm Nissl, có thể thấy sự xếp lớp của *các thân tế bào*, xếp chồng lên nhau theo các lớp nằm ngang; khác nhau tuỳ theo kiểu loại, mật độ và sự sắp xếp của các tế bào.

Trên các thiết đồ nhuộm bao myelin, có thể thấy sự xếp lớp chủ yếu theo *các sợi* nằm ngang, thay đổi về số lượng và đậm độ ở các lớp khác nhau.

Ở người, đa phần (90%) vỏ não có 6 lớp tế bào khác nhau, được xếp loại là *tân vỏ não* (neocortex). Có 2 vùng vỏ não có ít lớp hơn: vùng thứ nhất là cấu tạo hải mã chỉ có 3 lớp, được xếp loại là *cổ vỏ não* (archeocortex); vùng thứ hai có từ 3 đến 5 lớp, được xếp loại là *cựu vỏ não* (paleocortex), bao gồm diện khứu giác, các diện nội khứu (entorhinal) và diện quanh hạnh nhân (periamydaloid).

Sáu lớp tế bào cơ bản của *tân vỏ não* lần lượt như sau, kể từ bề mặt tới chất trắng dưới vỏ (Hình 8.3).

I. ***Lớp phân tử*** (molecular layer) chứa rất ít *tế bào với các sợi trục nằm ngang* và tế bào Golgi típ II, cũng như các sợi nhánh tận cùng của các tế bào ở các lớp dưới. Các sợi trục và sợi nhánh tạo thành một đám rối sợi tiếp tuyến.

II. ***Lớp hạt ngoài*** (external granular layer) gồm những *tế bào hạt* hay *tế bào sao* nêm chặt, với các sợi nhánh tận hết ở lớp phân tử và các sợi trục đi xuống các lớp sâu hơn.

III. ***Lớp tháp ngoài*** (external pyramidal layer) gồm 2 lớp nhỏ các *tế bào tháp* kích thước khác nhau. Các sợi nhánh đỉnh của các tế bào đó chiếu lên lớp phân tử, còn các sợi trục đi vào chất trắng như những sợi liên hợp hoặc sợi mép.

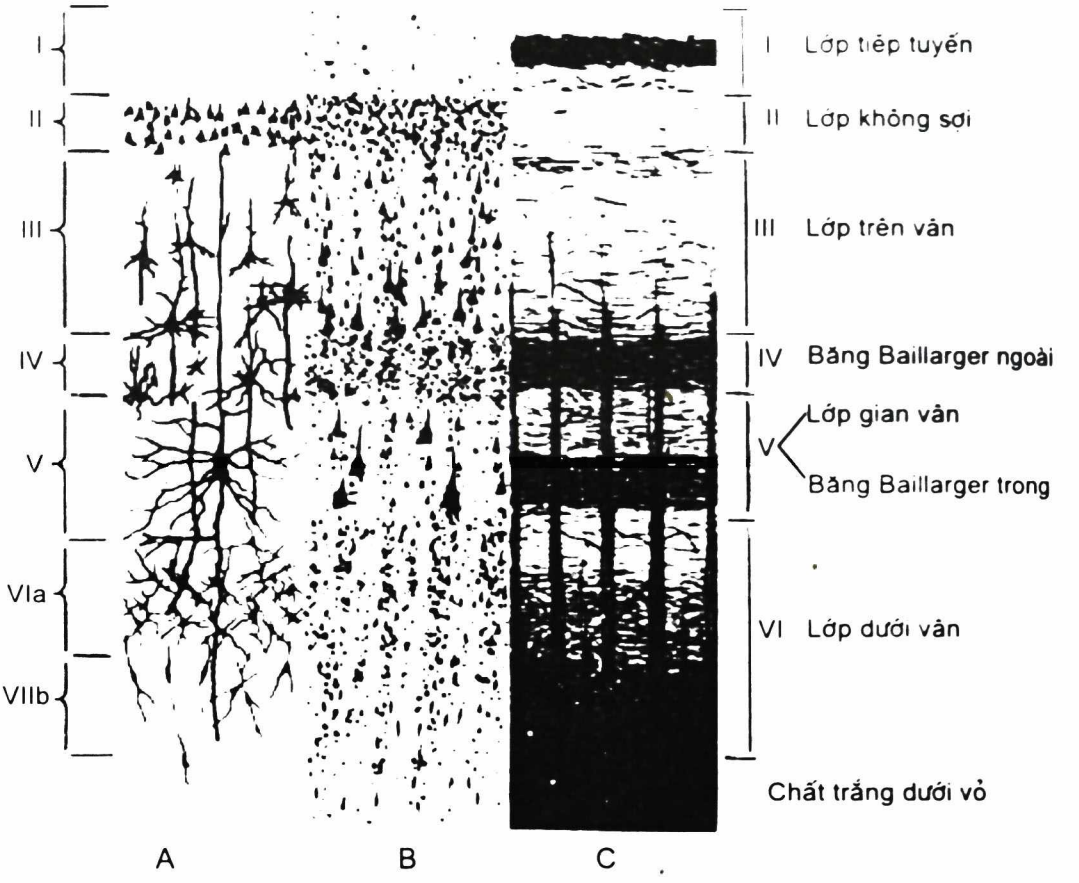

Hình 8.3. Sự sắp xếp các lớp tế bào và các sợi ở vỏ não người.

(Bán sơ đồ, theo Brodmann 1909; theo Carpenter và Sutin, Human Neuroanatomy, 1983; Giới thiệu lại trong Carpenter, Core text of Neuroanatomy, Williams & Wilkins, 1985, Fig. 13–1, p. 349).

Các thiết đồ được nhuộm màu khác nhau, để làm hiện hình rõ các thân tế bào hay các sợi trục: A. Nhuộm Golgi; B. Nhuộm Nissl; C. Nhuộm Weigert.

Bên trái (các lớp tế bào): I. Lớp phân tử; II. Lớp hạt ngoài; III. Lớp tháp ngoài; IV. Lớp hạt trong; V. Lớp thóp trong; V. Lớp đa dạng.

Bên phải (các lớp sợi): I. Lớp tiếp tuyến (tangential layer); II. Lớp không sợi (dysfibrous layer); III. Lớp trên vân (suprastriate layer); IV. Băng Baillarger ngoài; Lớp gian vân (interstriate layer), V. Băng Baillarger trong; VI. Lớp dưới vân (infrastriate layer), dưới cùng là chất trắng dưới vỏ.

IV. ***Lớp hạt trong*** (internal granular layer) gồm những *tế bào sao* xếp chặt, đa số có những sợi trục ngắn phân nhánh trong cùng lớp. Một số tế bào sao lớn hơn cho các sợi trục chiếu vào các lớp sâu hơn. Các sợi có myelin của *băng Baillarger ngoài* hợp thành một đám rối nằm ngang nổi trội của lớp đó.

V. ***Lớp tháp trong*** (internal pyramidal layer) gồm chủ yếu các *tế bào tháp* kích thước trung bình và lớn. Các sợi nhánh đỉnh của các tế bào tháp lớn đi lên lớp phân tử; các sợi nhánh của các tế bào tháp nhỏ hơn đi lên lớp IV. Các sợi trục

của các tế bào tháp rời vỏ não chủ yếu như các sợi chiếu. Các sợi nằm ngang ở các phần sâu hơn của lớp đó tạo nên *băng Baillarger trong*.

VI. ***Lớp đa dạng*** (multiform layer) chứa chủ yếu các *tế bào thoi*, có sợi trục dài thẳng góc với bề mặt vỏ não. Các tế bào thoi có kích thước thay đổi; các tế bào lớn gửi các sợi nhánh lên lớp phân tử, còn các tế bào nhỏ lên lớp IV. Các sợi trục của các tế bào đó đi vào chất trắng như những sợi chiếu và sợi liên hợp. Lớp toả ra các bó sợi đi vào và đi ra chất trắng.

Bên cạnh kiểu xếp lớp tế bào theo chiều nằm ngang, vỏ não cũng có một kiểu xếp lớp tế bào theo chiều thẳng đứng, tạo nên hình ảnh những cột tế bào thẳng đứng mảnh dẻ qua suốt chiều dày vỏ não. Sự xếp lớp thẳng đứng rõ rệt ở các thuỳ đỉnh, thuỳ chẩm và thuỳ thái dương, thực tế không thấy ở thuỳ trán. (Hình 7.32). Sự xếp lớp tế bào theo hình cột được xác định chủ yếu do cách tận cùng của các sợi vỏ–vỏ đi vào (corticocortical afferents), (Szentagothai, 1978). Sự xếp lá theo chiều ngang được xác định chủ yếu do sự phân phối của các sợi tiếp tuyến (tangential fibers).

2.3. Các đường liên hệ của vỏ não* (Theo Haines, 2002; Carpenter, 1985)*.

Khung cơ bản các đường liên hệ bên trong các vùng vỏ não đã được biết rõ. Ngược lại, chi tiết của các đường liên hệ đó mới chỉ được biết một phần, và thực sự quá phức tạp để có thể xây dựng một biểu đồ chi tiết, *như những biểu đồ một ổ cứng vi tính điện tử*. Ví dụ, chỉ một nơron đơn giản có thể phân nhánh rất nhiều và tiếp xúc với hàng trăm nơron khác; một nơron đơn giản cũng có thể nhận những tiếp xúc synáp từ hàng nghìn nơron khác; trong khi một khối lượng nhỏ vỏ não, có thể có tới hàng triệu nơron.

Khung cơ bản các đường liên hệ của vỏ não bao gồm *các sợi tới* (afferent fibers), *các đường liên hệ nội bộ* (local circuits) để xử lý các thông tin tới, và *các sợi đi* (efferent fibers) để chuyển các thông tin đã được xử lý đi nơi khác. (Hình 8.4).

– ***Các sợi tới vỏ não*** (afferents fibers) bao gồm *các sợi chiếu* (projection fibers) *từ nội đồi*, *các sợi liên hợp* (association fibers) từ các diện khác của vỏ não cùng bên và *các sợi mép* (commissural fibers) từ bên đối diện.

Các sợi nội đồi – vỏ não, đặc biệt *các sợi chiếu đặc hiệu* đi từ phần bụng của các nhân nội đồi và các thể gối (xem Hình 6.8) đi vào lớp IV không phân nhánh. Các sợi ***không đặc hiệu*** của hệ thống nội đồi–vỏ não chiếu lên vỏ não, tận cùng chủ yếu bằng các synáp sợi trục–sợi nhánh, và phân phối rộng rãi ở tất cả các lớp, song hiệu quả sinh lý chủ yếu có vẻ ở các lớp nông.

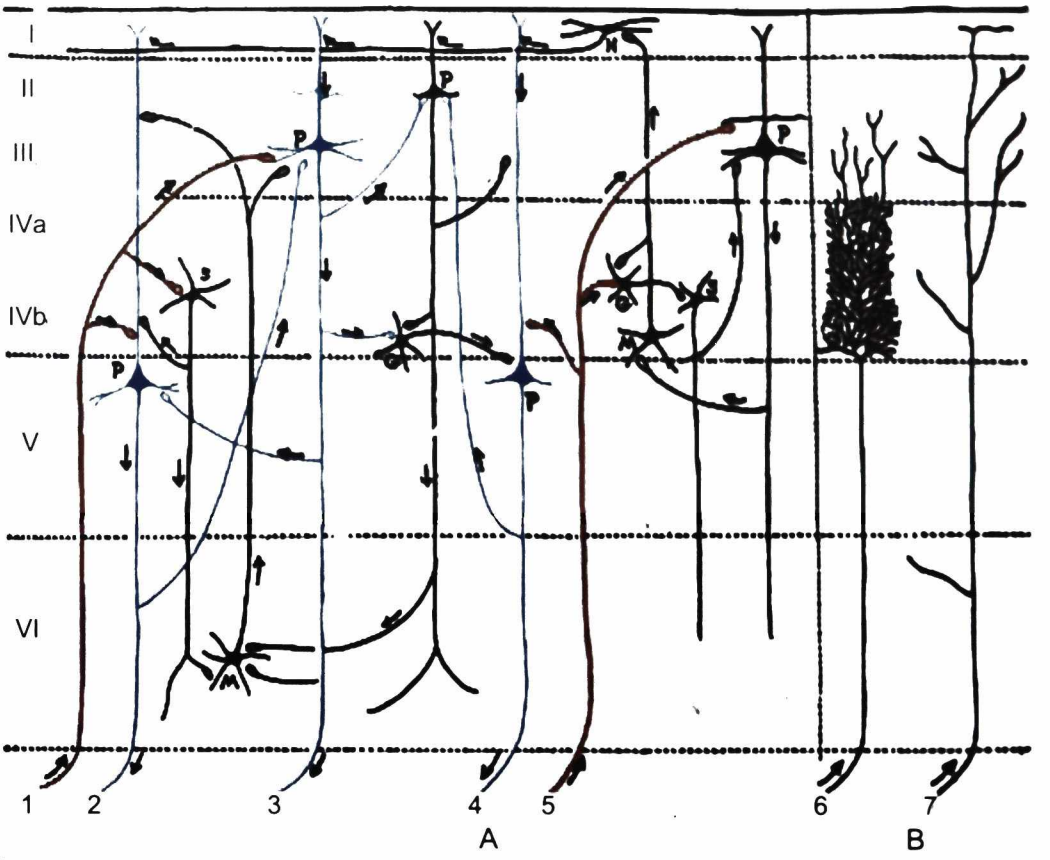

Hình 8.4. (A) Sơ đồ giới thiệu một số đường trong vỏ não. Những nút vòng: chỉ các nối tiếp synáp. Đỏ = các sợi tới, nội đối–vỏ não; Xanh = các nơron vỏ não đi ra; Đen = các nơron trong vỏ. G = tế bào hạt; H = tế bào nằm ngang; M = tế bào Martinotti; P = tế bào tháp; S = tế bào sao.

(B) Kiểu tận cùng của các sợi tới vỏ não.

(Theo Carpenter và Sutin, Human Neuroanatomy, 1983; Carpenter, Core text of Neuroanatomy, Williams & Wilkins, 1985, Fig. 13–4, p. 352).

1. Sợi tới đặc hiệu; 2. Sợi chiếu đi ra; 3. Sợi liên hợp đi ra; 4. Sợi chiếu đi ra; 5. Sợi tới đặc hiệu; 6. Sợi tới đặc hiệu; 7. Sợi tới liên hợp.

– ***Các nơron vỏ não*** gồm các nhóm có *sợi trục đi xuống, đi lên, nằm ngang, và ngắn*. Ba nhóm sau hoàn toàn phục vụ *các đường liên hệ trong vỏ*. Còn các tế bào có sợi trục đi xuống (tế bào tháp, thoi, hay tế bào sao lớn) cung cấp *các sợi chiếu* và *sợi liên hợp đi ra* (efferents); song các nhánh bên sợi trục của chúng tạo nên một hệ thống trong vỏ mở rộng.

+ ***Các sợi mép*** xuất phát từ các tế bào ở mọi vùng của vỏ não và nối giữa các diện tương ứng ở hai bên với nhau; đa số đi qua thân thể trai, một số qua mép trước và mép hải mã.

+ ***Các sợi liên hợp*** vỏ não–vỏ não ở trong cùng một bán cầu đa số xuất phát từ các lớp trên hạt (trên lớp IV): từ phần nông của lớp III và các phần của lớp II. Các nhánh tận phân phối chủ yếu cho các lớp III và IV.

– ***Các tế bào tháp và tế bào thoi*** của các lớp V và VI có kiểu phân nhánh

các sợi nhánh và sợi trục rất đặc trưng. Các tế bào tháp của lớp V cho những sợi nhánh nền cho cùng lớp đó và một sợi nhánh đỉnh đa số đi lên lớp phân tử. Các tế bào thoi ở lớp VI cũng có các sợi nhánh đi lên tương tự tận hết ở lớp I và lớp IV, và các sợi nhánh khác phân chia ở lớp VI. Các sợi trục của các tế bào tháp và tế bào thoi đều đi xuống như ***các sợi chiếu***. Tất cả các sợi trục đó đều cho các nhánh bên nằm ngang cho các lớp V và VI, góp phần tạo thành các đám rối nằm ngang ở đó. Ngoài ra, nhiều tế bào còn cho một hay nhiều nhánh bên quặt ngược đi lên qua lớp IV và toả nhánh ở lớp II và III.

Cách sắp xếp theo lá nằm ngang của các tế bào ở vỏ não là tiêu chuẩn chính để vẽ bản đồ các diện cấu trúc tế bào khác nhau (Xem mục 3. "*Các diện vỏ não*"). Sự xếp lá đó cũng dùng để phân biệt các đường chiếu đi ra khác nhau từ vỏ não. Mỗi một đường chiếu lớn đi ra xuất phát từ vỏ não cảm giác–vận động có một nguyên uỷ lá hay dưới lá đặc hiệu.

Thân của đa số các tế bào có sợi trục phân phối trong vỏ não (cùng bên và khác bên) nằm trong các lớp trên hạt (lớp II và III). Các nơron có sợi trục chiếu xuống các cấu trúc dưới vỏ nằm ở các lớp dưới hạt, đặc biệt lớp V.

Trong các lớp trên hạt (trên lớp IV), các tế bào có sợi trục vỏ–vỏ phân phối cùng bên nằm ở nông hơn các tế bào có sợi trục chiếu lên vỏ não bên đối diện; và các tế bào có sợi trục ngắn hơn nằm ở nông hơn các tế bào có sợi trục dài hơn.

Trong các lớp dưới hạt (dưới lớp IV), thân các nơron vỏ–vân nằm ở phần nông nhất của lớp V, Còn thân tế bào cho các sợi vỏ – tuỷ và vỏ–mái nằm ở phần sâu nhất của cùng lớp. Thân các nơron cho các sợi vỏ–đỏ, vỏ cầu, và vỏ hành nằm ở các vùng trung gian của lớp V, ở giữa các nơron vỏ–vân và vỏ – tuỷ. Lớp VI chứa thân của các nơron cho các sợi chiếu vỏ–nội đồi. Các tế bào cho cùng một loại đường liên hệ đi ra có gần cùng kích thước và không thay đổi về sự phân phối xếp lá. Chỉ những nơron cho các sợi vỏ – tuỷ là có sự thay đổi lớn về kích thước tế bào.

2.4. Tổ chức xếp cột vỏ não (columnar organization)*. (Theo Haines 2002)*.

Một kiểu sắp xếp thứ hai, chồng lên kiểu xếp lớp nằm ngang đã tả, là kiểu sắp xếp theo chiều thẳng đứng (hay ***cột tế bào***). Không nhìn thấy rõ trên các thiết đồ mô học nhuộm thân tế bào (nhuộm Nissl). Song khi nghiên cứu các tiêu bản nhuộm Golgi, có thể thấy các thân nơron, các sợi trục, và các sợi nhánh đỉnh của chúng thường tập hợp thành những nhóm hướng thẳng góc với bề mặt vỏ não.

Những nghiên cứu sinh lý học về ***vỏ não cảm giác thân thể*** và ***vỏ não thị giác*** đã cho thấy một cột tế bào xuyên qua tất cả các lớp tế bào, tạo nên một đơn vị vỏ não chức năng cơ bản (elementary functional cortical unit).

– Mountcastle, 1957, là người đầu tiên đã chứng minh về mặt sinh lý học sự có mặt của tổ chức xếp "cột" theo chiều thẳng đứng, bằng cách ghi hoạt động của hàng trăm nơron cá biệt trên ***vỏ não cảm giác thân thể nguyên thuỷ*** của mèo và khỉ:

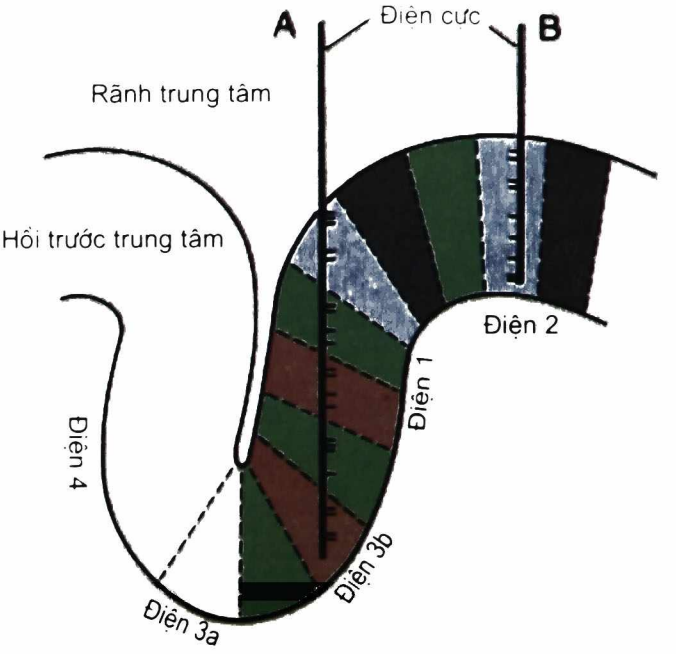

1 Da, thích nghi nhanh
2 Da, thích nghi chậm
3 Khớp
4 Thoi cơ
5 Các thụ thể ở mô sâu

Hình 8.5. Tổ chức xếp cột ở vỏ não cảm giác thân thể.

Sơ đồ cắt qua hồi trước trung tâm (trắng) và sau trung tâm (màu).
(Theo Haines, Fundamental Neuroscience, 2002, Fig. 32–9, p. 513).

Các cột (màu) thẳng góc với bề mặt vỏ não. Điện cực đặt ở điểm (A) song song với bề mặt vỏ não sẽ qua nhiều cột và ghi được nhiều phương thức cảm giác tuỳ theo các loại thông tin đi vào mỗi cột. Điện cực đặt ở một cột (B) thẳng góc với bề mặt vỏ não, sẽ chỉ xuyên qua một cột. Do đó chỉ ghi được hoạt động liên quan đến một phương thức nhận được bởi cột đó.

Các ô màu tương ứng lần lượt với các đường cảm giác tới từ: 1) Da, thích nghi nhanh; 2) Da, thích nghi chậm; 3) Khớp; 4) Thoi cơ; 5) Các thụ thể ở mô sâu.

Trong một diện vỏ não vài mm đường kính, tất cả các nơron nhận cảm cảm giác ở những khu vực chồng chéo hoặc sát cạnh nhau. Ví dụ, ở một vùng vỏ não, các nơron có những khu vực nhận cảm ở một ngón tay; trong khi ở vùng gần đó, các nơron lại có những khu vực nhận cảm ở thân mình. Trong một vùng vỏ não mà tất cả các nơron có cùng một khu vực nhận cảm, các nơron đáp ứng với các *phương thức cảm giác* (sensory submodalities) khác nhau. Một số được hoạt hoá bởi sờ nhẹ lên da, một số khác bởi xoay khớp, và số khác nữa bởi ấn mạnh lên mô sâu. Tuy nhiên, khi một vi điện cực được đặt thẳng góc với bề mặt vỏ não, tất cả các nơron gặp phải đều được hoạt hoá bởi chỉ một trong các phương thức đó, (Hình 8.5B). Trái lại, khi một vi điện cực được di chuyển song song hoặc chéo góc với bề mặt vỏ não, nó sẽ gặp các nơron của các phương thức cảm giác khác nhau, như nó được chuyển từ một nhóm nơron chức năng này tới nhóm khác (Hình 8.5A).

Cơ sở của tổ chức xếp cột ở vỏ não cảm giác nguyên thuỷ là luồng vào chọn lọc từ các nhân chuyển tiếp ở nội đồi. Rõ ràng là nếu các tế bào ở một cột đáp ứng với lực ấn lên da, trong khi các tế bào ở cột bên cạnh đáp ứng với tư thế của khớp, thì các tín hiệu từ các thụ cảm tương ứng phải được liên tục tách biệt trên suốt đường đi từ ngoại biên qua các nhân của cột sau tuỷ sống và phức hợp nhân bụng nền của nội đồi, để tận hết ở vỏ não.

– Cơ sở giải phẫu của tổ chức xếp cột cũng được tìm hiểu chi tiết ở ***vỏ não thị giác***. Các *cột mắt trội* (ocular dominance columns) ở vỏ não thị giác cung cấp một ví dụ về vai trò của luồng vào nội đồi trong tổ chức cột. Các nơron ở các lớp của thể gối ngoài nhận luồng vào từ mắt phải gửi các sợi trục đến lớp IV của các cột trội mắt phải (Hình 8.6).

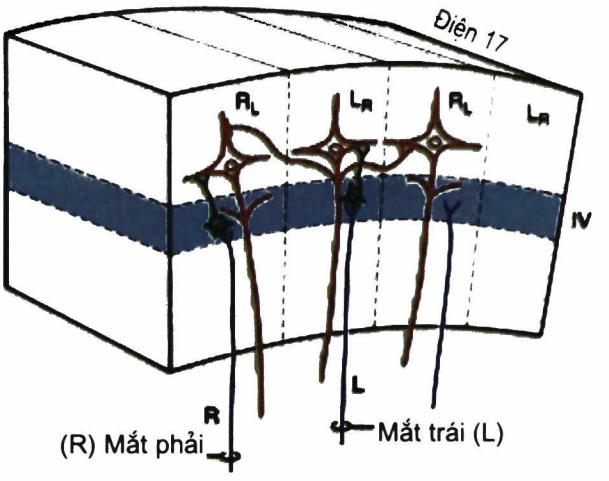

Hình 8.6. Tổ chức xếp cột chức năng ở vỏ não thị giác, lấy các cột mắt trội làm ví dụ.

(Theo Haines, Fundamental Neuroscience, 2002, Fig. 32–10, p. 513)

Các sợi trục từ các lớp của nhân thế gối ngoài liên quan tới mắt phải (R) và mắt trái (L) tận hết ở các cột tương ứng. Trong các cột trội mắt phải (RL), các nơron vỏ não bị ảnh hưởng chủ yếu bởi kích thích thị giác của võng mạc phải, mặc dù chúng cũng bị ảnh hưởng ở mức thấp hơn bởi kích thích của giác mạc trái. Tác dụng ngược lại cho các cột trội mắt trái (LR). Các nơron ở trong mỗi cột ảnh hưởng đến các cột bên cạnh (trội cho mắt bên kia) qua các nhánh bên sợi trục của các tế bào tháp, hoặc qua tác dụng của các gian nơron. Nói chung, các vỏ não cảm giác khác cũng được tổ chức tương tự, theo các luồng vào cảm giác của chúng.

Ở đó các sợi trục tận hết chủ yếu ở các tế bào sao có gai và không gai; rồi các tế bào này chiếu lên các tế bào tháp. Các nhánh bên của các sợi trục tế bào tháp cung cấp một đường lan toả cho các tín hiệu thần kinh từ một cột có thể ảnh hưởng đến các cột bên cạnh, ảnh hưởng đó có thể là kích thích qua các đường liên hệ trực tiếp, hay ức chế qua các gian nơron. Do đó mắt phải có một ảnh hưởng trực tiếp và mạnh lên các nơron ở các cột trội mắt phải (RL, Hình 8.6) và một ảnh hưởng gián tiếp và yếu hơn lên các nơron ở các cột trội mắt trái liền kề (LR, Hình 8.6).

3. CÁC DIỆN CẤU TRÚC VỎ NÃO (Theo Haines, 2002, Carpenter, 1985)*

Vỏ não không có một cấu trúc đồng nhất. Người ta đã lập bản đồ và chia nó thành các diện khác nhau về bề dày tổng thể, bề dày và độ đậm đặc của các lớp, cách sắp xếp và số lượng của các tế bào và các sợi. Campbell, 1905 mô tả 20 diện vỏ não. Brodmann, 1909, nâng con số lên 47; và Economo, 1929 lên 109; Vogts 1919 còn chia nhỏ tới hơn 200 diện. Bản đồ ***các diện vỏ não của Brodmann*** đã được ưa dùng rộng rãi nhất cho đến ngày nay (Hình 8.7).

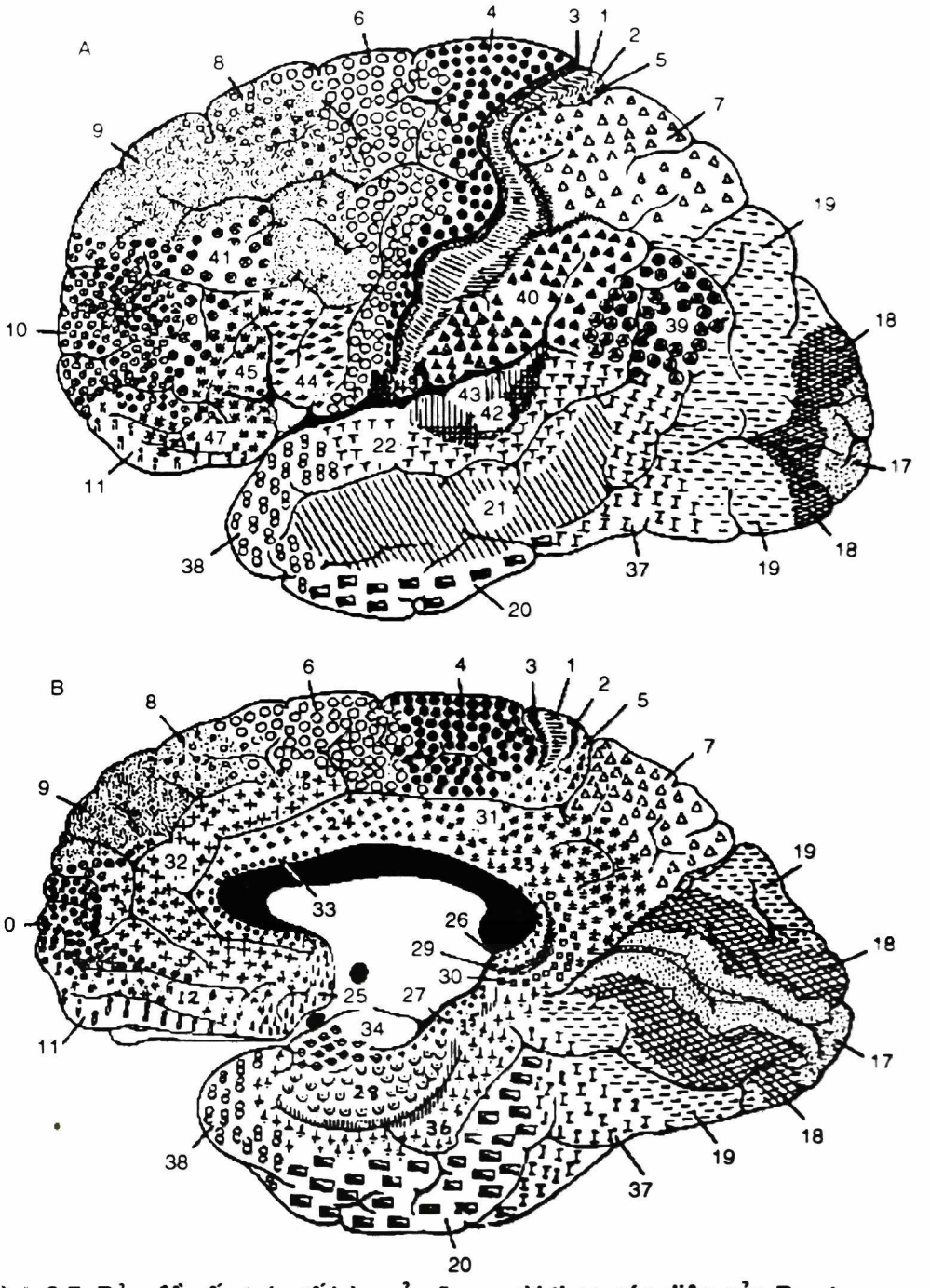

Hình 8.7. Bản đồ cấu trúc tế bào vỏ não người theo các diện của Brodmann.
Nhìn mặt ngoài (A) và mặt trong (B) bán cầu. (Sửa đổi theo Brodmann K. Hình của Carpenter MB, Sutin J: Human Neuroanatomy,1983. Copy lại theo Haines, Fundamental Neuroscience, 2002, Fig. 32–8, p. 512).

4. CÁC DIỆN CHỨC NĂNG VỎ NÃO

(Theo Tortora & Grabowski 2000)*

Nói chung, có ba loại tín hiệu chính, là cảm giác, vận động và liên hợp được xử lý và tổng hợp trong một số vùng của vỏ não (Hình 8.8):

+ *Các diện cảm giác* nhận và xử lý các thông tin cảm giác, chủ yếu nằm ở nửa sau bán cầu, sau rãnh trung tâm;

+ *Các diện vận động*, khởi động các cử động cơ, chủ yếu nằm ở phần trước bán cầu, trước rãnh trung tâm.

+ *Các diện liên hợp*, liên quan đến những chức năng tổng hợp phức tạp hơn, (như trí nhớ, xúc cảm,, lý luận, phán đoán, trí tuệ...) chiếm các vùng còn lại, là phần lớn nhất của vỏ não người.

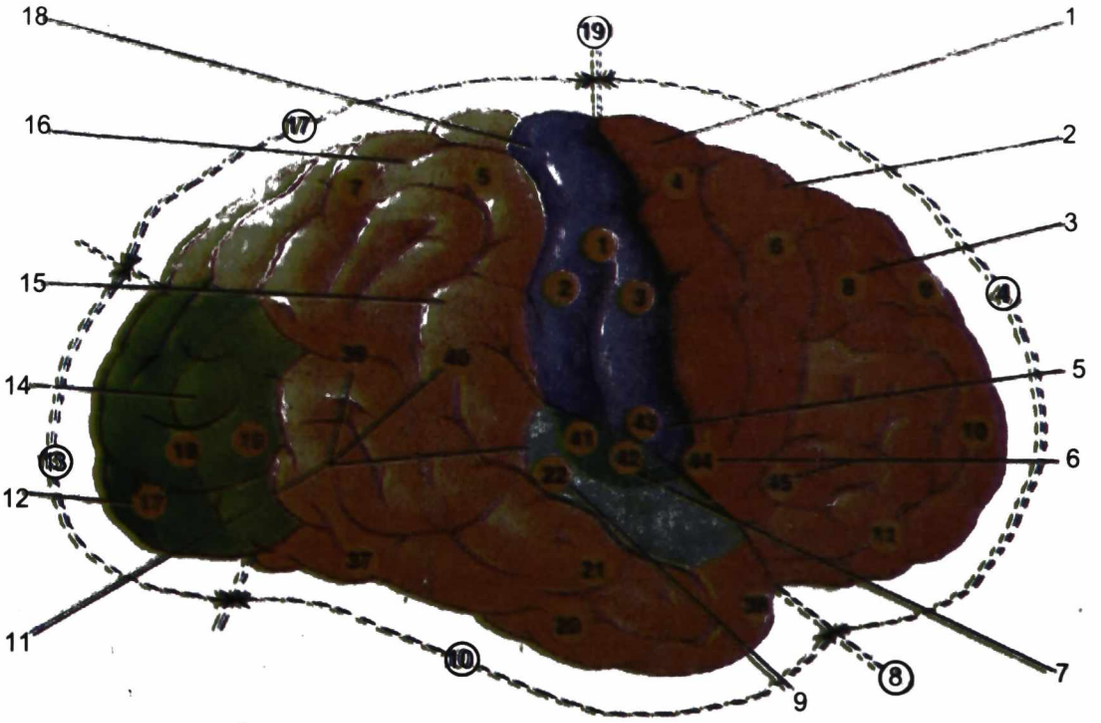

Hình 8.8. Các diện chức năng của vỏ não người. Nhìn mặt ngoài bán cầu đại não phải.

Diện tiếng nói Broca trong đa số trường hợp nằm ở thuỳ trái bán cầu, được ghi ở đây chỉ là theo vị trí tương đối. Các số trong vòng tròn sáng ở trong hình là theo bản đồ vỏ não của Brodmann, 1909 (So sánh với hình 8.7).

(Theo Tortora & Grabowski, Principes of Anatomy and Physiology, 9th Edit., 2000, Fig. 14.15, p. 469).

(Trích dịch bởi Trịnh Văn Minh, Tập tranh Cốt yếu Giải phẫu người, Nxb Hà Nội, 2007, tr. 90).

1. Diện vận động nguyên thuỷ (hồi trước trung tâm); 2. Diện trước vận động (liên hợp vận động); 3. Diện trán (v/đ) mắt; ④. Thuỳ trán; 5. Diện vị giác nguyên thuỷ; 6. Diện tiếng nói Broca; 7. Diện thính giác nguyên thuỷ; 8. Rãnh bên (Khe Sylvius); 9. Diện liên hợp thính giác; ⑩. Thuỳ thái dương; 11. Diện hiểu tiếng nói (Diện Wernicke); 12. Diện thị giác nguyên thuỷ; ⑬. Thuỳ chẩm; 14. Diện liên hợp thị giác; 15. Diện tổng hợp chung (common integrative area); 16. Diện liên hợp cảm giác thân thể; ⑰. Thuỳ đỉnh;18. Diện cảm giác thân thể nguyên thuỷ (hồi sau trung tâm); 19. Rãnh trung tâm.

4.1. Các diện cảm giác. (Theo Carpenter, 1985; Tortora & Grabowski 2000)*

Các xung động cảm giác chủ yếu được dẫn tới nửa sau của cả hai bán cầu đại não, ở các vùng sau rãnh trung tâm. Trong đó, *các diện cảm giác nguyên thuỷ* nhận những đường liên hệ trực tiếp nhất với các thụ thể cảm giác ngoại biên. *Các diện cảm giác thứ phát* hay *các diện liên hợp cảm giác* ở bên cạnh các diện nguyên thuỷ, thường nhận các luồng tới từ các diện nguyên thuỷ và từ các vùng khác của não.

Các diện cảm giác thứ phát và các diện liên hợp cảm giác hợp nhất các kinh nghiệm cảm giác, để tạo ra những mẫu hình có ý nghĩa về nhận cảm và nhận thức. Ví dụ, một người bị tổn thương ở diện thị giác nguyên thuỷ có thể bị mù ở một phần thị trường của mình; một người bị tổn thương ở diện liên hợp thị giác có thể vẫn nhìn thấy bình thường, song không nhận ra được một người bạn thân.

4.1.1. Các diện cảm giác nguyên thuỷ (primary sensory areas)

Các diện cảm giác nguyên thuỷ bao gồm những diện chính sau đây:

– **Diện cảm giác thân thể nguyên thuỷ** (primary somatosensory area), (diện 1, 2, 3 của Brodmann): nằm ngay sau rãnh trung tâm của bán cầu đại não, ở hồi sau trung tâm của thuỳ đỉnh, trải dài từ bờ trên trong đến rãnh bên Sylvius. Diện nhận các xung động thần kinh từ các thụ thể cảm giác thân thể về xúc giác, cảm giác bản thể (tư thế khớp, cơ), đau đớn, nóng lạnh. Mỗi điểm của diện nhận cảm giác từ một phần nhất định của cơ thể, và bản đồ toàn cơ thể được phác hoạ trên đó.

Song kích thước của các diện vỏ não nhận cảm giác của mỗi phần cơ thể tuỳ thuộc vào số lượng các thụ thể có mặt tại từng phần, hơn là kích thước của phần đó. Ví dụ diện cảm giác nhận các xung động từ môi và từ đầu các ngón tay lớn hơn từ ngực và từ hông (Hình 8.9A).

Chức năng chính của diện cảm giác thân thể nguyên thuỷ là nhận biết vị trí chính xác của điểm nguyên uỷ cảm giác trên cơ thể. Mặc dù trên đường đi chung, nội đồi cũng ghi nhận được cảm giác, song không thể phân biệt được chính xác vị trí đặc hiệu của điểm kích thích; và khả năng đó phụ thuộc vào diện cảm giác thân thể nguyên thuỷ của vỏ não.

– **Diện thị giác nguyên thuỷ** (primary visual area) (diện 17), nằm ở mặt trong thuỳ chẩm, dọc theo hai mép rãnh cựa, nhận các xung động thông tin thị giác. Các sợi trục của các nơron từ võng mạc mắt hợp thành các dây thần kinh thị giác II tận hết ở nhân thể gối ngoài của nội đồi. Từ đó các nơron chiếu lên diện thị giác nguyên thuỷ, mang các thông tin về hình thể, màu sắc, và cử động của các kích thích thị giác.

– **Diện thính giác nguyên thuỷ** (primary auditory area) (diện 41, 42), nằm ở phần trên của thuỳ thái dương, (trong "*2 hồi thái dương ngang*" ở sâu trong rãnh bên đại não), nhận biết những đặc tính cơ bản của âm thanh, như âm sắc và nhịp điệu.

- **Diện vị giác nguyên thuỷ** (primary gustatory area) (diện 43), nằm ở đáy hồi sau trung tâm, trên rãnh bên đại não, trong vỏ não thuỳ đỉnh; nhận các xung động về vị giác.

- **Diện khứu giác nguyên thuỷ** (primary olfactory area) (phần trước diện 28), nằm ở mặt dưới trong thuỳ thái dương, trên vỏ não vùng quanh hạnh nhân, nhận các xung động về khứu giác.

4.1.2. Các diện liên hợp cảm giác (sensory association areas)

Bên cạnh mỗi diện cảm giác nguyên thuỷ, các sách chuyên đề giải phẫu thần kinh từ vài ba chục năm trước đây (Truex & Carpenter 1969; Carpenter, 1976, 1985) đã thường mô tả một diện thứ II cũng nhận những luồng tới từ nội đồi, từ diện cảm giác nguyên thuỷ, hoặc từ cả hai: gọi là *"các diện cảm giác thứ phát"* (secondary sensory areas). Được xác định *chủ yếu trên các súc vật thí nghiệm*, bằng cách ghi điện thế đáp ứng với các kích thích ngoại vi, các diện cảm giác thứ phát đó bao gồm: 1) một *diện cảm giác thân thể thứ phát* (secondary somatic sensory area), 2) một *diện thính giác thứ phát* (secondary auditory area), và 3) một *diện thị giác thứ phát* (secondary visual area).

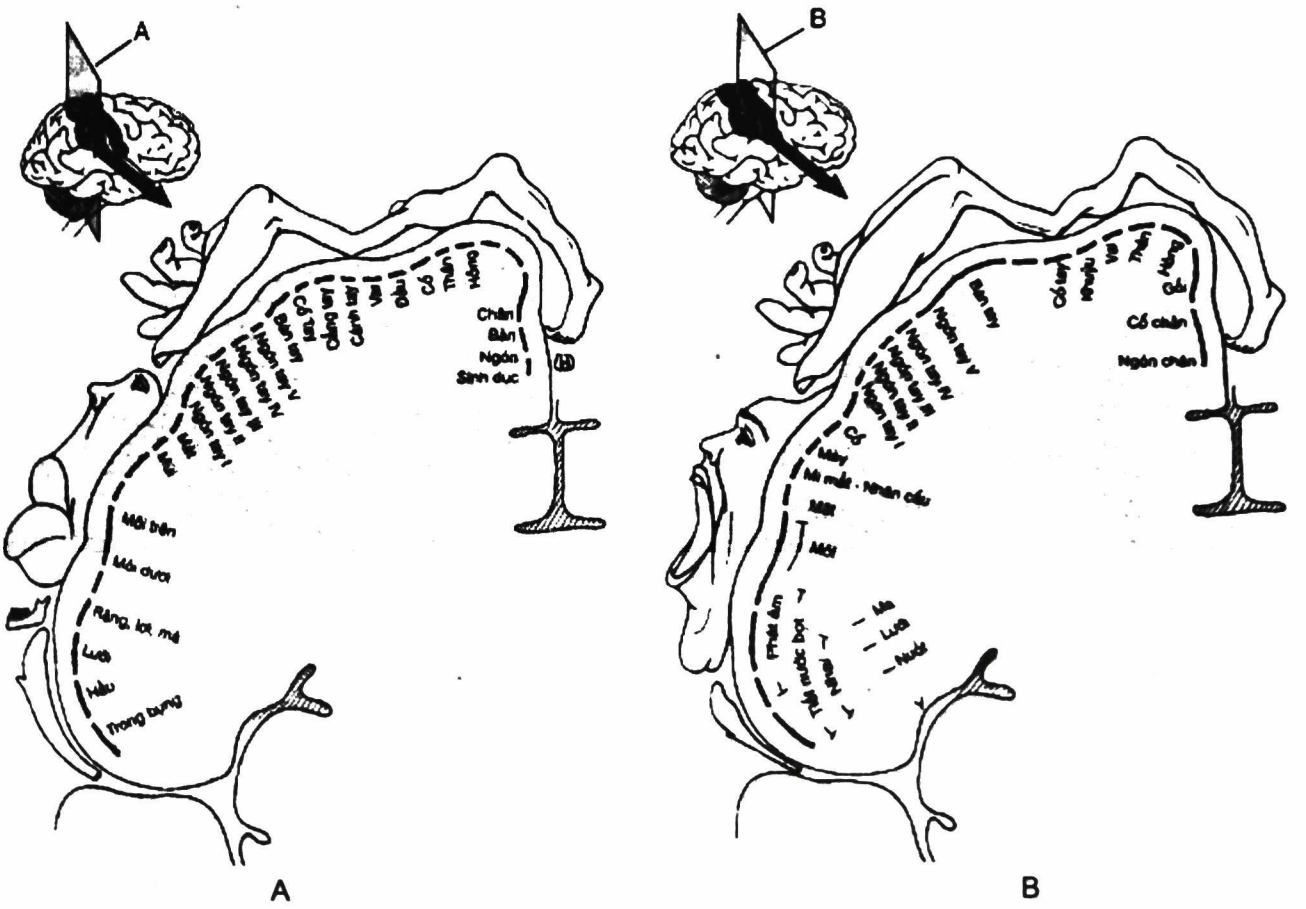

Hình 8.9. (A) Diện cảm giác thân thể nguyên thuỷ (ở hồi sau trung tâm) và **(B) Diện vận động nguyên thuỷ** (ở hồi trước trung tâm) của bán cầu đại não phải. (Theo Penfield và Rasmussen). (Tortora & Grabowski, Principes of Anatomy and Physiology, 9th Edit., 2000, Fig. 15.6, p. 497). (Trích dịch bởi Trịnh Văn Minh, Tập tranh *Cốt yếu Giải phẫu người*, Nxb Hà Nội, 2007, tr. 91).

Các diện thứ phát chủ yếu trên các súc vật thí nghiệm, nay đã được xác định rõ hơn về mặt vị trí và chức năng ở người, gọi là *các diện liên hợp cảm giác* (sensory association areas), bao gồm các diện như sau (theo Tortora & Grabowski, Principles of Anatomy and Physiology, 2000)*:

+ **Diện liên hợp cảm giác thân thể** (somatosensory association area) (diện 5 và 7): nằm ngay sau diện cảm giác thân thể nguyên thuỷ, và nhận các luồng vào từ diện đó cũng như từ nội đồi và các phần khác ở thấp hơn của não. Vai trò của nó là tổng hợp và phân tích các cảm giác; giúp cho ta xác định được đúng hình thể và kết cấu của đồ vật mà không nhìn; định hướng một vật so với vật khác; và cảm nhận được liên quan của một phần cơ thể với phần khác. Một vai trò khác của diện liên hợp là lưu giữ ký ức của những kinh nghiệm cảm giác đã qua; giúp ta có thể so sánh cảm giác đang thấy với kinh nghiệm đã có.

+ **Diện liên hợp thị giác** (visual association area) (diện 18 và 19): nằm ở thuỳ chẩm, nhận các xung động cảm giác từ diện thị giác nguyên thuỷ và từ nội đồi. Nó giúp ta liên hệ các kinh nghiệm thị giác hiện tại và quá khứ, và là phần cốt yếu để nhận biết và đánh giá cái nhìn thấy.

+ **Diện liên hợp thính giác** (auditory association area) (diện 22): nằm ở dưới và sau diện thính giác nguyên thuỷ ở vỏ não hồi thái dương trên. Nó xác định phân biệt rõ một âm thanh là tiếng nói, âm nhạc hay tiếng động.

[***Các diện liên hợp cảm giác*** còn được một số tác giả gọi là ***các vỏ não liên hợp đơn thức*** (unimodal association cortices). (Haines, Fundamental Neuroscience, 2002)].

Riêng *vỏ não liên hợp đơn thức thị giác* (visual unimodal association cortex), theo Haines 2002, đã gồm các diện 18, 19, 20, 21 và 37, chiếm tất cả thuỳ đỉnh (ngoài diện thị giác nguyên thuỷ 17), và thêm một phần hồi thái dương dưới]. (Hình 8.10).

4.2. Các diện vận động của vỏ não

Luồng vận động đi ra từ vỏ não xuất phát chủ yếu từ các diện ở phần trước mỗi bán cầu đại não. Các diện vận động của vỏ não cũng có những *diện vận động nguyên thuỷ*, và những *diện liên hợp vận động:*

4.2.1. Diện vận động nguyên thuỷ (primary motor area) (diện 4), nằm ở hồi trước trung tâm. Mỗi vùng trong diện kiểm soát sự co cơ theo ý muốn của một nhóm cơ đặc hiệu (xem Hình 8.9B). Kích thích điện ở một điểm của diện gây nên co những sợi cơ xương đặc hiệu ở bên đối diện cơ thể. Cũng như ở diện cảm giác thân thể nguyên thuỷ, các phần cơ thể không được đại diện tỷ lệ với kích thước của chúng; mà diện tích lớn hơn cho các cơ có độ cử động khéo léo, phức tạp hoặc tinh tế hơn, ví dụ như các động tác của ngón tay (Hình 8.9).

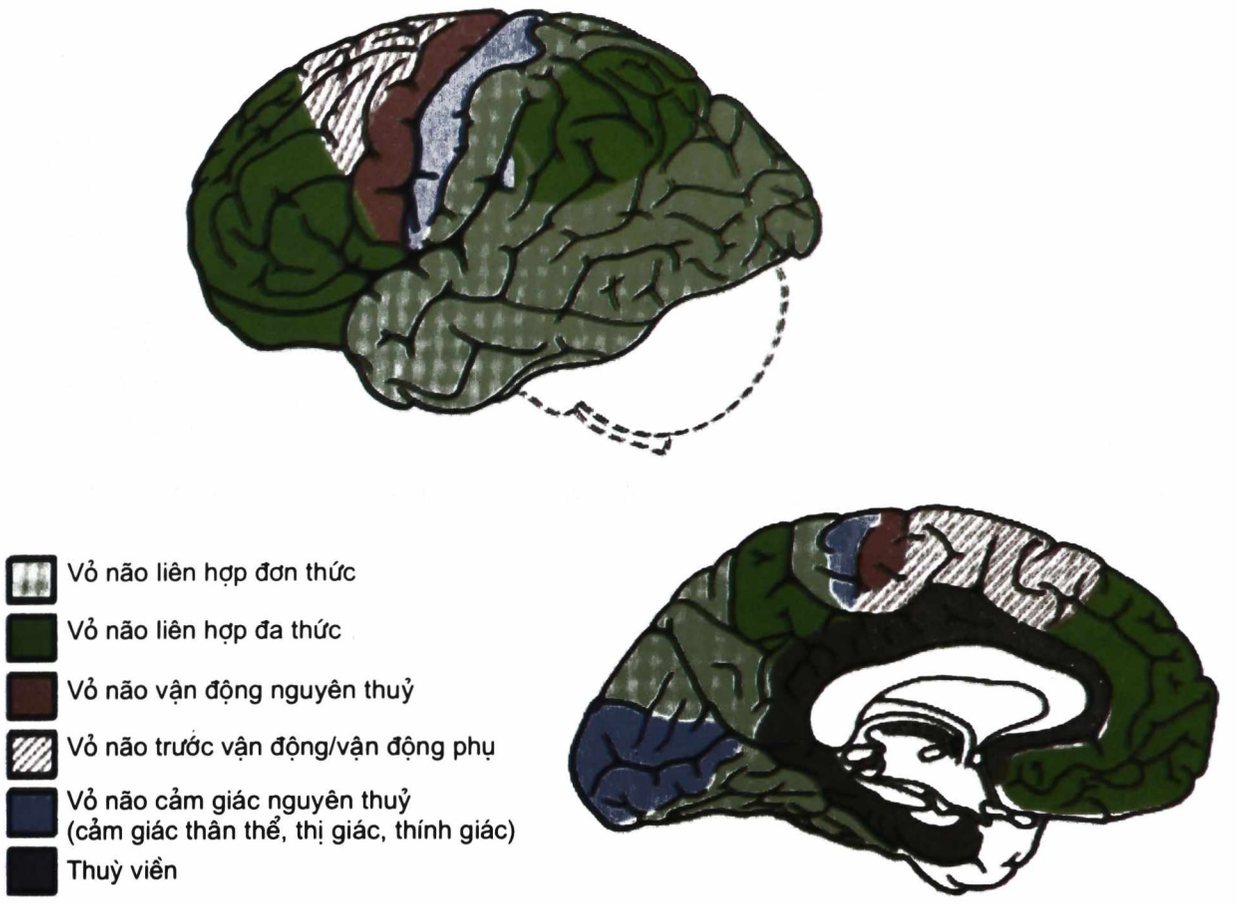

Hình 8.10. Các diện vận động, cảm giác, và các diện liên hợp đơn thức, đa thức.
Nhìn mặt ngoài (A), mặt trong (B) bán cầu.

(Theo Haines, Fundamental Neuroscience, 2002, Fig. 32–12, p. 516).

1. Vỏ não vận động nguyên thuỷ (Đỏ); 2. Vỏ não trước vận động và vận động phụ (Gạch đỏ); 3. Vỏ não cảm giác thân thể nguyên thuỷ, thị giác, thính giác (Xanh lơ); 4. Vỏ não liên hợp đơn thức (Xanh lá cây nhạt); 5. Vỏ não liên hợp đa thức (Xanh lá cây sẫm); 6. Thuỳ viền (Xám).

(So sánh với Hình 8.8. Quan điểm và cách trình bày của Haines có hơi khác các tác giả trước).

4.2.2. Các diện liên hợp vận động

– **Diện trước vận động** (premotor area) (diện 6), nằm ngay trước diện vận động nguyên thuỷ là một *diện liên hợp vận động*. Các nơron của diện nối với diện vận động nguyên thuỷ, các diện liên hợp cảm giác ở thuỳ đỉnh, các nhân nền, và nội đồi. Diện trước vận động điều khiển các hoạt động vận động được học tập có tính chất phức tạp và theo thứ tự liên tiếp. Nó phát ra các xung động thần kinh làm co những nhóm cơ đặc hiệu theo thứ tự đặc hiệu; kiểm soát các cử động kỹ năng học tập và phục vụ làm ngân hàng ký ức cho các cử động đó.

– **Diện tiếng nói Broca** (Broca's speech area) (diện 44, 45). Nói và hiểu tiếng nói là những hoạt động phức tạp liên quan đến nhiều diện cảm giác, liên

hợp và vận động của vỏ não. Trong 97% trường hợp, các diện ngôn ngữ đó nằm ở bán cầu đại não trái, hồi trán dưới, ngay trên rãnh bên đại não (theo Tortora và Grabowski).

- **Diện trán cử động mắt** (Frontal eye field area) (diện 8), ở vỏ não thuỳ trán, đôi khi nằm trong diện trước trán. Nó kiểm soát theo ý muốn các cử động nhìn chăm chú của mắt, ví dụ khi đọc.

4.3. Các diện liên hợp (association areas)

Các diện liên hợp bao gồm cả các *diện liên hợp cảm giác*, các *diện liên hợp vận động*, và các *diện liên hợp tổng hợp chung*.... Song ở trên, chúng tôi đã ghép các diện liên hợp cảm giác và liên hợp vận động vào các diện cảm giác và vận động; vậy các diện liên hợp còn lại chủ yếu là:

4.3.1. Diện liên hợp tổng hợp chung (common integrative area) (diện 5, 7, 39 và 40): nằm giữa các diện liên hợp cảm giác thân thể, thị giác và thính giác, nhận các luồng xung động thần kinh từ các diện đó và từ các diện vị giác nguyên thuỷ, khứu giác nguyên thuỷ, từ nội đồi và từ các phần của thân não. Nó tổng hợp những giải thích cảm giác từ các diện liên hợp, và các xung động từ các diện khác, hình thành tư duy trên cơ sở các nguồn cảm giác đi vào khác nhau. Rồi truyền tín hiệu tới các phần khác của não, để gây nên những đáp ứng thích hợp.

4.3.2. Diện ngôn ngữ (language areas). Diện **tiếng nói Broca** (44, 45) đã được trình bày ở trên, như một diện liên hợp vận động đặc biệt.

Từ diện tiếng nói Broca, những xung động thần kinh qua các vùng trước vận động kiểm soát các cơ của thanh quản, hầu và miệng. Các xung động từ diện trước vận động dẫn đến các co cơ phối hợp đặc hiệu làm cho ta nói được. Đồng thời, các xung động từ diện tiếng nói Broca cũng được gửi đến diện vận động nguyên thuỷ. Từ đó các xung động cũng kiểm soát các cơ thở để điều hoà luồng không khí thích hợp qua các dây thanh âm. Những co cơ phối hợp nói và thở giúp ta nói ý nghĩ của mình.

4.3.3. Diện hiểu tiếng nói Wernicke (Wernicke's posterior language area) (diện 22, và có thể cả diện 39 và 40): giải thích ý nghĩa của tiếng nói, bằng cách nhận biết các từ nói ra; và phiên dịch các từ thành ý nghĩ tư tưởng. Các vùng ở bán cầu đại não phải tương ứng với các diện Broca và Wernicke ở bán cầu đại não trái cũng góp phần vào việc truyền đạt tiếng nói, bằng cách cộng thêm phần nhấn giọng và cảm xúc vào lời nói. Ví dụ chúng ta có thể nhận ra người nói tức giận hay vui vẻ qua giọng nói.

Vai trò của các diện liên hợp tổng hợp sẽ được phân tích thêm ở phần sau:

5. CÁC CHỨC NĂNG CAO CẤP CỦA VỎ NÃO (Theo Haines, 2002)*

Vỏ não thường được coi như trung tâm của những chức năng trí tuệ cao cấp, những khả năng tư duy có thể đạt tới mức phức tạp nhất ở loài người. Tuy các cấu trúc khác của não như nội đồi, thể vân, tường chắn (nhân trước tường), và tiểu não cũng góp phần vào các chức năng đó, *vỏ não liên hợp đa thức* (multimodal association cortex) là cơ sở của những chức năng trí tuệ phức tạp nhất, như phân tích lý luận, phán đoán, nói năng và tưởng tượng.

Vỏ não có thể chia thành 4 loại vùng chức năng chung: *cảm giác*, *vận động*, *vỏ não liên hợp đơn thức*, và *vỏ não liên hợp đa thức* (Hình 8.10). Các diện vỏ não cảm giác, vận động nguyên thuỷ, và liên hợp đơn thức đã được trình bày chi tiết ở trên (theo Tortora và Grabowski, 2000). Các phần còn lại được nhấn mạnh dưới đây (bởi Haines, 2002) chủ yếu là *vỏ não liên hợp đa thức*. Chúng nhận thông tin từ nhiều nguồn cảm giác khác nhau và tạo cho chúng ta một kinh nghiệm đầy đủ về môi trường xung quanh. Các diện liên hợp đa thức là then chốt cho khả năng giao tiếp bằng ngôn ngữ; sử dụng lý luận để suy đoán các sự kiện tương lai dựa vào kinh nghiệm hiện tại; xây dựng những kế hoạch phức tạp và dài hạn; tưởng tượng và sáng tạo những điều chưa bao giờ có.

Phần sau đây tập trung vào các diện vỏ não chịu trách nhiệm về 3 trong các chức năng cao cấp đó: tiếng nói, đánh giá không gian, và lập trình ứng xử.

5.1. Bán cầu trội và ngôn ngữ

Bán cầu kiểm soát ngôn ngữ là *bán cầu trội*. Trên đa số đó là *bán cầu đại não trái*. Một bằng chứng là khoảng 95% các tổn thương não ảnh hưởng đến ngôn ngữ thấy ở bán cầu trái (theo Haines 2002). Hầu hết những người quen tay phải và khoảng một nửa số người quen tay trái là *trội não trái*. Như vậy bán cầu đại não phải, trong đa số, là *bán cầu không trội*.

Ngôn ngữ là khả năng giao tiếp sử dụng những ký hiệu được tổ chức bởi một hệ thống văn phạm, để diễn tả đồ vật hay sự kiện và phát biểu ý kiến. Ở người, nhìn và nghe liên quan chặt chẽ với ngôn ngữ, song bản thân ngôn ngữ đã vượt quá bất kỳ một hệ thống cảm giác nào. Helen Keller bị mù và điếc, song vẫn sử dụng ngôn ngữ một cách hùng biện để diễn đạt những ý tưởng rất phức tạp và tinh vi. Khả năng ngôn ngữ có thể bị tổn thất một cách chọn lọc, do tổn thương não ở phần nối tiếp đỉnh–thái dương hoặc thuỳ trán. Sự tổn thất đó gọi là *mất ngôn ngữ* (aphasia), là một *rối loạn về hiểu và diễn đạt ngôn ngữ*, mà không phải là một rối loạn về nghe, nhìn, hay kiểm soát vận động.

Có hai kiểu mất ngôn ngữ cổ điển là *mất ngôn ngữ Broca* và *mất ngôn ngữ Wernicke*. Mất ngôn ngữ Broca còn gọi là *mất ngôn ngữ phát biểu* (expressive aphasia), hay *mất ngôn ngữ không trôi chảy* (nonfluent aphasia), là mất khả năng nói trôi chảy, lưu loát. Những tổn thương gây nên thiểu năng đó khu trú ở

hồi trán dưới của bán cầu trái, chủ yếu ở các diện Brodmann 44 và 45 (Hình 8.11). Mất ngôn ngữ Wernicke chủ yếu là mất khả năng *hiểu* (comprehension) hơn *diễn tả* (expression) ngôn ngữ. Thiểu năng đó thấy ở tổn thương hồi trên bờ và hồi góc thuỳ đỉnh (diện 37, 39, và 40) và phần sau hồi thái dương trên (diện 22) của bán cầu đại não trái (Hình 8.11).

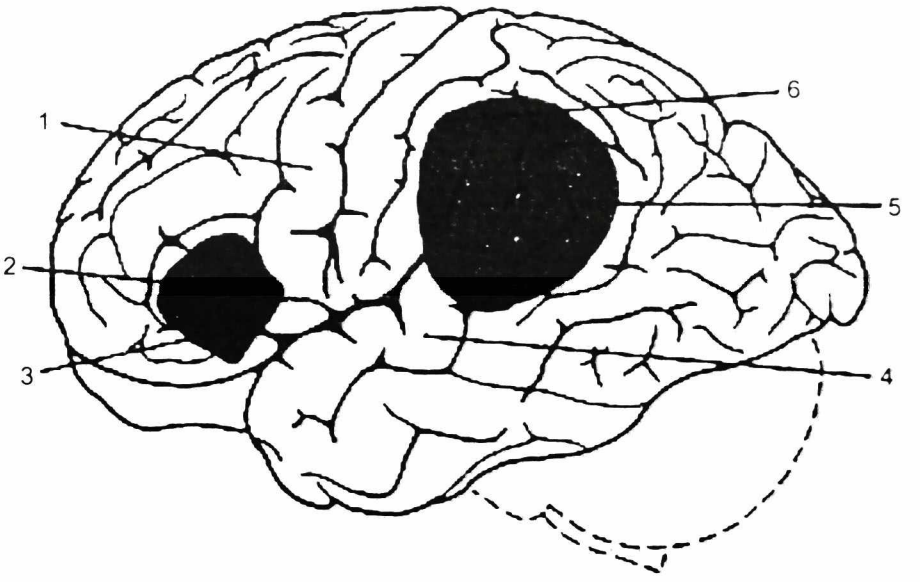

Hình 8.11. Các diện vỏ não liên quan đến tiếng nói. Tổn thương phần ổ mắt và phần tam giác của thuỳ trán dưới gây mất ngôn ngữ Broca. Tổn thương hồi trên bờ, hồi tam giác và phần liền kề của hồi thái dương trên gây mất ngôn ngữ Wernicke. (Theo Haines, Fundamental Neuroscience, 2002, Fig. 32–13, p. 517).

1. Hồi trước trung tâm; 2. Phần tam giác (Pars triangularis) của hồi trán dưới (T3); 3. Phần ổ mắt (Pars orbitalis) của hồi trán dưới; 4. Hồi thái dương trên; 5. Hồi góc; 6. Hồi trên bờ (Supramarginalis gyrus).

– Bệnh nhân bị ***mất ngôn ngữ Broca*** thể nặng nhất không nói được, "***câm***" (mutism), mặc dù vẫn có thể nuốt, thở bình thường, và phát ra những tiếng ú ớ trong họng. Vấn đề không phải là liệt bộ máy thanh âm. Mà là khó biểu hiện một khái niệm hay ý nghĩ bằng một chuỗi âm thanh có ý nghĩa. Trong trường hợp nhẹ hơn, hoặc bệnh nhân đang trong quá trình hồi phục, có thể nói đôi chút: những câu ngắn, quen thuộc như "hỷ hả", "cám ơn", "có", "không". Tuy nhiên nói chậm, khó khăn, nhấn giọng nghèo nàn, và thường quên những từ phụ. Cũng như tiếng nói, người bệnh cũng khó khăn nhiều với chữ viết, "*mất chữ viết*" (agraphia).

Nguyên nhân mất ngôn ngữ Broca thường gặp nhất là khối u hay tắc các nhánh trán của động mạch não giữa.

– Kiểu mất ngôn ngữ thứ hai là ***mất ngôn ngữ Werrnicke*** (còn gọi là *mất ngôn ngữ tiếp nhận*, hay *mất ngôn ngữ trôi chảy*, receptive or fluent aphasia) Bệnh nhân bị mất ngôn ngữ Wernicke nặng: 1) ***không hiểu được*** người ta nói gì với mình; 2) ***không đọc được*** (alexia); 3) ***không có khả năng viết được*** thành câu có

thể hiểu được (agraphia); và 4) không trình bày được trôi chảy những lời diễn giải. Diễn giải dựa vào khả năng phát ra tiếng nói rõ ràng, trôi chảy, có giai điệu với tốc độ bình thường. Song nội dung lời nói có thể không hiểu được do nhầm lẫn trong chọn từ, dùng từ không thích hợp, hay dùng từ vô nghĩa. Trong những trường hợp nhẹ hơn, diễn giải thường tối nghĩa. Bệnh nhân có thể dùng từ sai có âm ngữ gần giống từ muốn nói, hoặc dùng từ tưởng là thích hợp với mình song lại không đúng. Một điều đặc biệt là bệnh nhân mất ngôn ngữ Wernicke ít nhận biết được độ thiểu năng của mình hơn là bệnh nhân mất ngôn ngữ Broca; và cũng ít bực rọc và thất vọng hơn về điều đó.

Mất ngôn ngữ Wernicke có thể do tắc các nhánh thái dương và đỉnh M4 của động mạch não giữa. Ngoài ra xuất huyết nội đồi (hay u nội đồi) cũng có thể gây nên mất ngôn ngữ Wernicke, do lan toả ra ngoài và xuống dưới lấn chiếm chất trắng dưới vỏ.

– Một kiểu mất ngôn ngữ khác ít gặp hơn là *mất ngôn ngữ dẫn truyền* (conduction aphasia), do bị cắt đứt các đường liên hệ giữa các diện Broca và Wernicke. Trong bệnh đó, hiểu vẫn bình thường, phát biểu vẫn trôi chảy, song bệnh nhân khó phiên chuyển cái mà ai đó nói với họ thành một câu trả lời thích hợp. Một rối loạn sâu hơn là *mất ngôn ngữ toàn bộ* (global aphasia), xảy ra khi bị tắc động mạch cảnh trong trái hay đoạn đầu gần của động mạch não giữa, gây tổn thương cả hai diện Broca và Wernicke, và mất ngôn ngữ hoàn toàn.

– Một số điểm khác ảnh hưởng đến tổn thất ngôn ngữ cũng nên biết:

+ Thứ nhất là tổn thương các nhân nền, đặc biệt là đầu nhân đuôi ở bên trái, đã kèm theo các rối loạn ngôn ngữ tương tự như mất ngôn ngữ Wernicke.

+ Thứ hai, mặc dù chúng ta đã nói nhiều tới ngôn ngữ nói và viết (nghĩa là *ngôn ngữ bằng lời*, verbal language), mất ngôn ngữ cũng có thể xảy ra ở *ngôn ngữ không lời* (nonverbal language). Một người điếc sử dụng *ngôn ngữ ra hiệu* (sign language) có thể mất khả năng sử dụng hoặc hiểu ngôn ngữ ra hiệu, sau tổn thương não khu trú ở bán cầu trái.

+ Thứ ba, mặc dù đa số dung mạo ngôn ngữ được xử lý ở bán cầu trội bên trái, một số nét cũng bị ảnh hưởng bởi các *tổn thương ở thuỳ đỉnh bên không trội*. Đặc biệt, một bệnh nhân bị tổn thương thuỳ đỉnh phải có thể bị khó khăn trong đánh giá *ngôn điệu* (prosody). Ngôn điệu là những thay đổi về trọng âm, nội dung xúc cảm, và nhịp điệu, có thể làm thay đổi ý nghĩa của câu nói. Ví dụ như câu: "Anh A ở đây", hay "Anh A ở đây!", hay "Anh A ở đây?", hay "Anh A đây!"

5.2. Vỏ não liên hợp thuỳ đỉnh: nhận biết không gian và sự chú ý

Một mặt khác của các chức năng trí tuệ liên quan đến vỏ não liên hợp thuỳ đỉnh của bán cầu không trội. Tuy sự phân biệt về chức năng giữa hai thuỳ đỉnh không hoàn toàn, vỏ não liên hợp thuỳ đỉnh vẫn là nơi được *phân bên* (lateralized)

cao nhất trong não, với *các chức năng ngôn ngữ tập trung ở bán cầu trái; các liên quan không gian và sự chú ý chọn lọc tập trung ở bán cầu phải*.

Người ta đã thu được nhiều kiến thức về đặc điểm chức năng của các vùng vỏ não khác nhau, từ những nghiên cứu thần kinh học trên các bệnh nhân bị tổn thương vỏ não, do đột quỵ, hay do chấn thương sọ não. Về mặt này, hai cuộc đại chiến ở nửa đầu thế kỷ XX tình cờ đã dẫn tới những tiến bộ to lớn, giúp chúng ta hiểu biết về hậu quả của các thương tổn ở não.

– Một trong những triệu chứng nổi bật nhất của tổn thương *vỏ não liên hợp thuỳ đỉnh phải* (không trội) là sự *mất chú ý* (attention). Bệnh nhân có vẻ hoàn toàn không quan tâm đến những đồ vật và sự kiện ở môi trường xung quanh bên trái của mình. Triệu chứng đó được gọi là *lơ đãng đối bên* (contralateral neglect) (Hình 8.12 A và B).

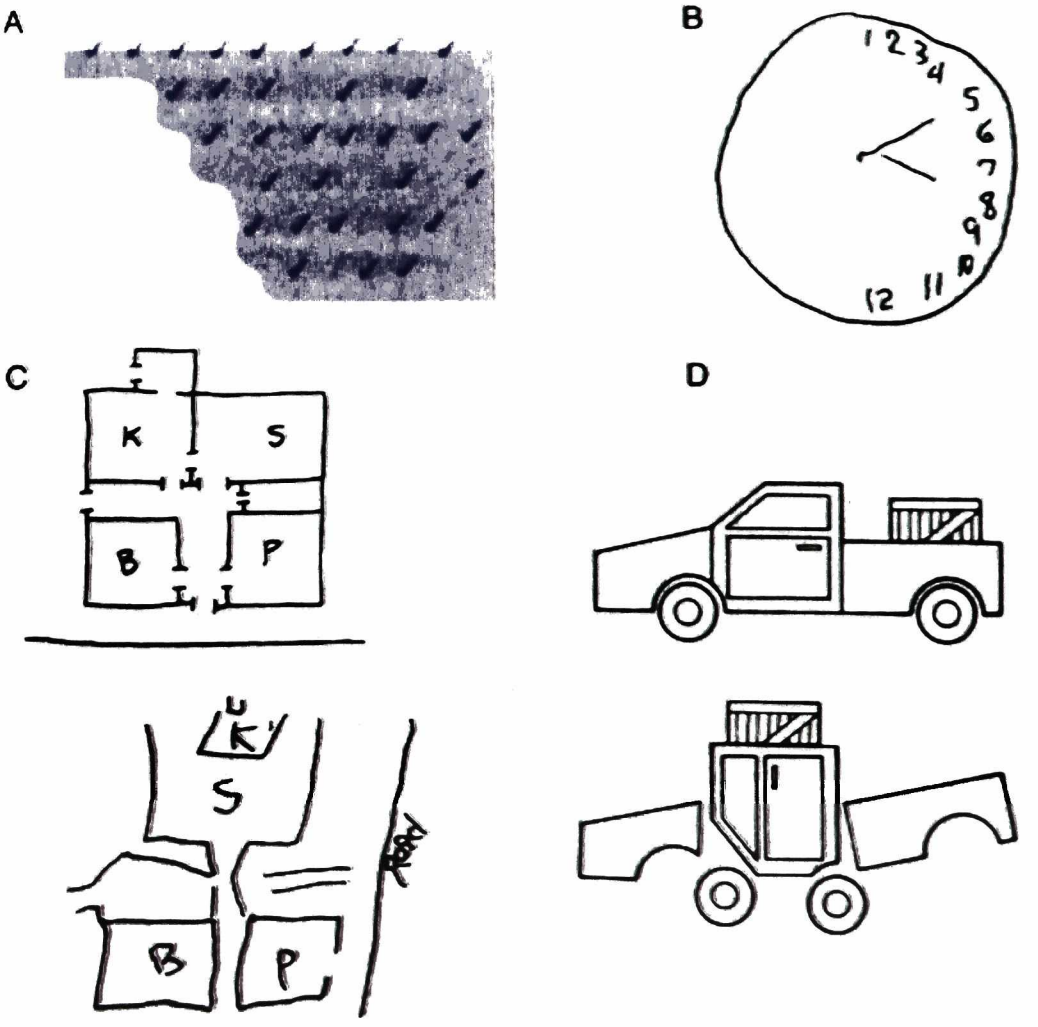

Hình 8.12. Những triệu chứng (A–D) tổn thương vỏ não liên hợp thuỳ đỉnh bên không trội.
Xem giải thích chi tiết ở phần lời.

(Theo Haines, Fundamental Neuroscience, 2002, Fig. 32–14, p. 519).

A. Lơ đãng đối bên, khi đọc; B. Lơ đãng đối bên khi nhìn mặt đồng hồ; C. Mất liên quan không gian khi vẽ bản đồ; D. Mất liên quan không gian trong động tác xây lắp.

Ở thể nhẹ, sự lơ đãng đối bên có thể chỉ là một xu hướng không biết đến những vật ở bên trái môi trường xung quanh. Ví dụ, ta có thể bảo bệnh nhân đọc một đoạn ngắn và nêu mỗi từ khi đọc. Khi đọc, bệnh nhân có thể bỏ qua dần các từ ở bên trái, và chỉ nhận thấy các từ ở phần bên phải (xem hình 8.12A). Một cách khác để chứng minh sự lơ đãng đối bên là vẽ một vòng tròn và bảo bệnh nhân ghi các số của một mặt đồng hồ lên đó. Điển hình, bệnh nhân bị tổn thương thuỳ đỉnh phải sẽ vẽ tất cả các số từ 1 đến 12 ở bên phải vòng tròn (cùng bên với tổn thương), và bỏ qua toàn bộ các số ở bên trái (đối bên) (xem Hình 8.12 B). Bệnh nhân lơ đãng đổi bên có thể không quan tâm đến những người đứng ở bên trái, có thể va phải những vật lớn đặt ở bên trái, và có thể không đáp ứng với những tiếng động hay lời nói từ bên trái. Thậm chí, bệnh nhân có thể *không nhận thấy bên trái của bản thân cơ thể mình* (*asomatognosia*). Ví dụ, bệnh nhân có thể *bỏ qua nửa trái* khi ăn mặc hay chải chuốt (*dressing apraxia*), hoặc nếu ở bệnh viện, thậm chí có thể yêu cầu nhân viên đưa cái "người khác" ấy (tức nửa trái của mình) ra khỏi giường.

– Một nhóm triệu chứng đặc hiệu khác của tổn thương thuỳ đỉnh phải liên quan đến *khả năng hoạt động trong không gian xung quanh* (spatial surroundings). Ví dụ người bệnh có thể không có khả năng mô tả đường đi giữa nhà và nơi làm việc, không vẽ được bản đồ nền nhà của mình (xem Hình 8.12C), hoặc không tìm thấy được bàn nước ở ngay tầng dưới. Cực chẳng đã, người bệnh có thể không có khả năng đi từ giường đến một chiếc ghế nhìn thấy rõ ràng đặt ngay ở phía bên kia, phải đi qua phòng.

– Một khó khăn khác là không có khả năng thao tác điều khiển đồ vật trong không gian. Bệnh nhân có thể không lắp lại được một khối hình đơn giản theo mẫu (xem Hình 8.12D). Đó gọi là *mất động tác xây lắp* (constructional apraxia); nó không liên quan tới độ nhìn sắc bén, hay kiểm soát vận động tinh vi, mà là không có khả năng tiếp thu và lắp lại những *liên quan không gian* của các phần riêng trong một mẫu hình.

5.3. Vỏ não trước trán và "các kế hoạch hoạt động tương lai"

Một vùng vỏ não liên hợp đa thức lớn khác là *vỏ não liên hợp trước trán* (the prefrontal association cortex), ở trước vỏ não vận động nguyên thuỷ và vỏ não tiền vận động. Trên lịch sử vùng đó đã được gắn liền với một số những nét trí tuệ nổi bật nhất của loài người: như *trí phán đoán*, *khả năng lo xa (nhìn trước)*, *ý thức mục đích*, *ý thức trách nhiệm*, và *ý thức ứng xử xã hội*.

Một trong những báo cáo sớm nhất về hiệu quả của tổn thương não lên các chức năng trí tuệ cao đã mô tả một loạt sự kiện bắt đầu từ 13/9/1848. Một nhóm thợ xây dựng đường tầu đang phá nổ một đường xuyên qua núi ở Vermont. Khi đặt mìn, do sơ ý, không may một que sắt đã phóng ra như một viên đạn xuyên

qua mắt và thoát khỏi đỉnh đầu một công nhân trẻ, phá huỷ phần lớn vỏ não trước trán của anh. Điều kỳ lạ là anh ta vẫn còn sống sót và được chữa khỏi sau những nhiễm trùng vết thương. Mặc dù không bị liệt, rối loạn ngôn ngữ, hay mất trí nhớ, song về mặt tinh thần và cá tính đã thay đổi hẳn. Một bác sĩ điều trị (John Harlow) theo dõi anh, đã mô tả: "... *Sự cân bằng giữa các khả năng trí tuệ và thiên hướng động vật đã bị phá huỷ*. Anh ta hay thay đổi, thất thường, bất kính, có lúc xả láng với những lời báng bổ tục tĩu nhất (điều mà trước kia không phải là thói quen của anh), tỏ ra ít tôn trọng bạn bè, thiếu kiên nhẫn trong sự kiềm chế hoặc nghe lời khuyên nhủ khi điều đó trái với ý muốn của mình, có lúc ngoan cố bướng bỉnh, thất thường, dao động; nhiều kế hoạch cho hành động tương lai vừa sắp xếp đã bỏ rơi... *Tinh thần anh đã hoàn toàn thay đổi, khiến bạn bè và người quen biết bảo rằng "anh không còn là anh... nữa"*.

Đoạn báo cáo trên viết từ hơn 130 năm qua đã cung cấp một mô tả chính xác và sâu sắc về những triệu chứng chính do phá huỷ vỏ não trước trán. Bệnh nhân bị tổn thương hai bên vỏ não trước trán thường bị một loạt những thiếu hụt có thể tóm tắt như sau: 1) Bệnh nhân bị *lãng trí nặng* (highly distractible), quay từ hoạt động này sang hoạt động khác theo tính mới lạ của một tác nhân kích thích hơn là theo kế hoạch. Sự thiếu hụt đó đôi khi được tả như một sự "*thiếu tính kiên định của mục đích*" (lack of consistency of purpose); 2) *Thiếu sự nhìn xa* (lack of foresight). Không có khả năng đoán trước được những sự kiện tương lai dựa trên cơ sở những sự kiện quá khứ và điều kiện hiện tại; 3) Có thể *ngoan cố ương ngạnh khác thường* (unusually stuborn) đối với lời khuyên bất đồng ý kiến, và cũng có thể *kiên trì* hoàn thành một nhiệm vụ; 4) Bệnh nhân bị tổn thương trước trán biểu lộ một sự *thiếu tham vọng* (lack of ambition) sâu sắc, một sự *mất tinh thần trách nhiệm* (sense of responsability) và *mất sự đúng mực trong cư xử xã hội* (sense of social propriety). Triệu chứng thứ 1 và thứ 3 (sự *lãng trí* đấu với sự *kiên trì*) rõ ràng là đối lập với nhau. Không thể nói trước cái nào trội hơn cái nào ở một lúc nào đó, song cả hai đều minh hoạ cho sự *mất khả năng cai quản hành động và cuộc sống của bản thân* theo một *kế hoạch* đối với người bệnh. Thay vì bị cầm tù trong một thế giới hỗn loạn, những hành động của anh ta được cai quản bởi những *ý thích bất chợt xảy ra, thay đổi tình cờ*.

Một loạt những triệu chứng đó đã khiến một số nhà phẫu thuật thần kinh thực hiện phương pháp rạch thuỳ trước trán (prefrontal lobotomy) vào những năm 1930 để điều trị những bệnh tâm thần nặng không thể điều trị được. Phương pháp đã bị loại bỏ vào cuối những năm 1940 và đầu những năm 1950. Sự phát hiện ra thuốc an thần vào cuối những năm 1950 đã cung cấp một phương pháp điều trị hiệu quả hơn.

9. HỆ VIỀN

(The Limbic System)

Trong **bài 7**, mục 3.6, khi nói về *thuỳ viền* (lobus limbicus), chúng tôi đã giới thiệu sơ lược về *hệ viền* (limbic system), theo quan niệm hiện đại. Đây là một cấu trúc tổng hợp về hình thể ngoài và cấu tạo trong của đại não, có nhiều chức năng quan trọng còn ít được biết đến bởi các đồng nghiệp Việt Nam, tuy đã được quan tâm nghiên cứu kỹ bởi các tác giả nước ngoài từ 3 – 4 chục năm nay (Isaacson RL, The Lymbic System. Plenum Press, New York, 1974).

Dưới đây chúng tôi xin trình bày lại một cách chi tiết hơn, như một bài ngoại khoá, để bạn đọc quan tâm có thể tham khảo thêm. Bài viết chủ yếu dựa theo R.B. Chronister và S.G.P. Hardy, trong Duane E. Haines. Fundamental Neuroscience, 2nd Edit,. Churchill Livíngtone, U.S.A. 2002.

1. ĐẠI CƯƠNG

Khái niệm về "*hệ viền*" (limbic system) thực sự bao gồm hai mức về tổ chức cấu tạo và chức năng.

– *Mức thứ nhất* gồm các cấu trúc vỏ não ở phần bờ viền trong nhất của bán cầu, tạo nên **thuỳ viền** (limbic lobe) (Hình 9.1A). Bắt đầu từ trước lá tận (lamina terminalis) vòng ra sau, đó là *diện dưới chai* (subcallosal area), *hồi đai* (cingulate gyrus), *eo hồi đai* (isthmus of the cingulate gyrus), *hồi cạnh hải mã* (the parahippocampus gyrus), *móc* (uncus) (Hình 9.2), và cả *cấu tạo hải mã* (the hippocampal formation).

Năm 1878, Broca nhận thấy thuỳ viên, có mặt ở tất cả các động vật có vú, chiếm một phần tương đối lớn của vỏ đại não ở các loài cấp thấp trong phát sinh chủng loại, và cho rằng nó liên quan đến chức năng khứu giác. Do đó, người ta đã gắn cho nó cái tên là "*khứu não*" (rhinencephalon), có thể gọi thay cho "*thuỳ viền*" (limbic lobe). Song ngày nay, người ta đã biết thuỳ viền ở người ít có chức năng khứu giác. Do đó từ "khứu não" đã bị loại bỏ, không còn sử dụng.

– *Mức thứ hai* gồm các cấu trúc của thuỳ viền cộng thêm một loạt các nhân dưới vỏ và các dải tương ứng, tạo nên **hệ viền** (limbic system) (Hình 9.1B):

+ Trong số các nhân dưới vỏ của hệ viền có: 1) các *nhân vách* (septal nuclei) và *nhân nằm* (nucleus acumbens); 2) các nhân của hạ nội đồi, đặc biệt các nhân *thể núm vú* (mammillary body); 3) các nhân của *phức hợp hạnh nhân* (amygdaloid complex) và *chất vô danh* (substantia innominata); 4) các phần của nội đồi lưng, đặc biệt các *nhân trước* và *nhân lưng trong*. 5) Các cấu trúc phụ thêm gồm các *nhân cương* (habenular nuclei), *diện trần bụng* (ventral tegmental area), và *chất xám quanh cống não* (periaqueductal gray).

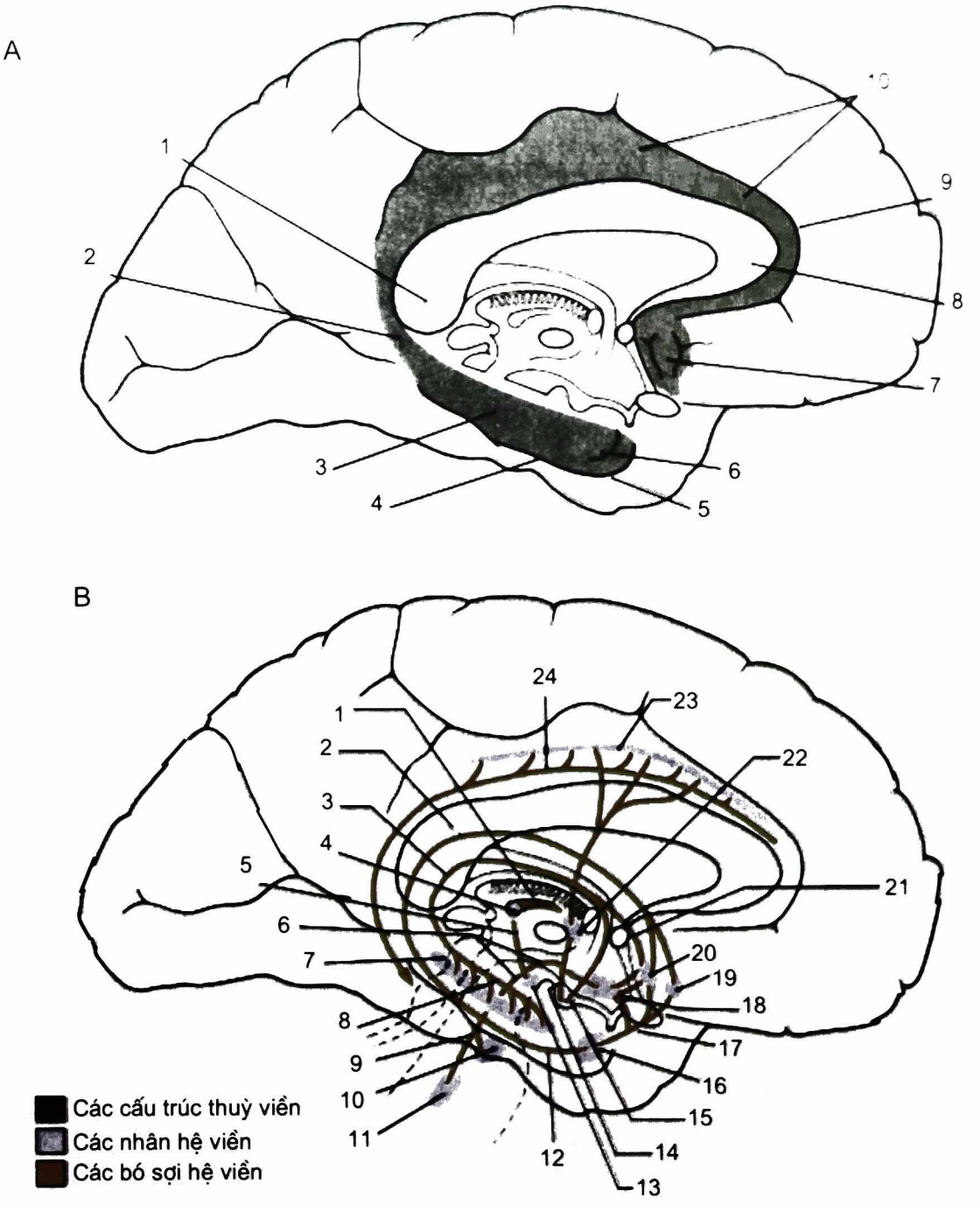

Hình 9.1. (A) Các cấu trúc vỏ não tạo nên *thuỳ viền*. (B) Các cấu trúc dưới vỏ, gồm *các nhân* (màu hồng) và *các bó sợi* (màu xanh), cùng *thuỳ viền* tạo nên *Hệ viền*.
(Theo D. E. Haines, Fundamental Neuroscience, 2002. Fig. 31–1., p. 495).

A) Thuỳ viền: 1. Lồi thể chai; 2. Eo hồi đai; 3. Hồi cạnh hải mã; 4. Rãnh cận bên; 5. Rãnh khứu; 6. Móc; 7. Diện dưới chai; 8. Gối thể chai; 9. Rãnh đai; 10. Hồi đai.

B) Hệ viền: 1. Vân tuỷ nội đồi; 2. Vân tận; 3. Vòm cung; 4. Nhân cương; 5. Dải cương gian cuống (hanenulointerpeduncular tract); 6. Bó trong não trước (medial forebrain bundle); 7. Giá đỡ và hải mã (subiculum & hippocampus); 8. Diềm hải mã; 9. Bó trong não trước; 10. Diện trần bụng; 11. Các nhân thân não; 12. Vân tận; 13. Nhân gian cuống; 14. Dải núm vú nội đồi; 15. Nhân núm vú; 16. Phức hợp hạnh nhân; 17. Các sợi hạnh nhân bụng; 18. Các nhân hạ nội đồi; 19. Nhân nằm; 20. Các nhân vách; 21. Mép trước; 22. Nhân nội đồi trước; 23. Hồi đai; 24. Đai.

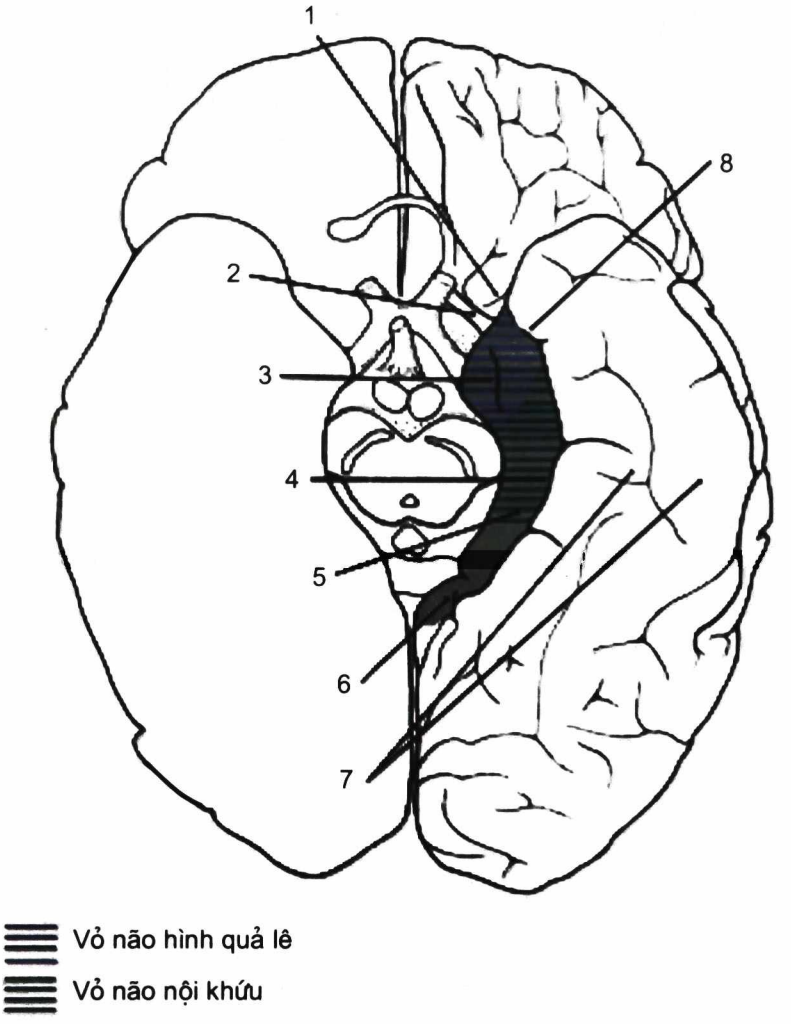

Hình 9.2. Các cấu trúc vỏ não của thuỳ viền nhìn từ mặt dưới bán cầu đại não.

(Theo D. E. Haines, Fundamental Neuroscience, 2002. Fig. 31–2., p. 496).

1. Phần sau vỏ não trán ổ mắt; 2. Vân khứu ngoài; 3. Móc hải mã; 4. Rãnh cận bên; 5. Hồi cạnh hải mã; 6. Eo hồi đai; 7. Các hồi chẩm–thái dương (trong và ngoài); 8. Rãnh khứu (rhinal sulcus).

Thêm nữa, *vỏ não trước trán* (prefrontal cortex) cũng được một số coi là một thành phần quan trọng của hệ viền, vì tiềm năng ảnh hưởng đến các phần khác của hệ viền: như hồi đai, hạ nội đồi, nội đồi lưng, phức hợp hạnh nhân, và các nhân của trung não.

+ Các bó sợi ra chính của hệ viền là: 1) *vòm cung* (fornix), chủ yếu đi ra từ hải mã và giá hải mã (subiculum), 2) *vân tận* (stria terminalis), và 3) *đường rời hạnh nhân bụng* (ventral amygdalofugal pathway), đi ra từ phức hợp hạnh nhân; 4) *dải núm vú nội đồi* (mammillothalamus tract) đi ra từ nhân núm vú trong. (Hình 9.1B). Một số nhân và dải phụ nhỏ hơn cũng được tả như những đường liên hệ và chức năng của hệ viền.

2. CẤU TRÚC TẾ BÀO CỦA VỎ NÃO HỆ VIỀN

Vỏ não người có thể chia thành một số diện, dựa trên cơ sở số lượng các lớp tế bào có mặt:

– Đa số (trên 90%) có 6 lớp tế bào, được gọi là *tân vỏ não* (neocortex), *tân áo não* (neopallium), hay *vỏ não đồng đẳng* (isocortex). Ví dụ các vỏ não nguyên thuỷ cảm giác, vận động, và liên hợp.

– Các vùng vỏ não có ít hơn 6 lớp tế bào gắn liền với cấu trúc chức năng hệ viền, hay khứu giác, được xếp loại là *vỏ não nguyên thuỷ* (allocortex).

+ Các cấu trúc có từ 3 đến 5 lớp tế bào được gọi là *cựu vỏ não* (paleocortex), *cựu áo não* (paleopallim), hay *vỏ não cận nguyên thuỷ* (periallocortex); được tượng trưng bởi vỏ não của hồi cạnh hải mã (*vỏ não nội khứu*, the entorhinal cortex), vỏ não của móc (*vỏ não hình quả lê*, the piriform cortex), và vỏ não nằm ở trên đầu tận của vân khứu ngoài (hồi khứu ngoài, lateral olfactory gyrus) (Hình 9.2). Vân khứu ngoài nằm ngay ở trước trong vỏ não hình quả lê.

+ Các cấu trúc chỉ có 3 lớp tế bào được gọi là *cổ vỏ não* (archicortex), *cổ áo não* (archipallium) hay *vỏ não nguyên thuỷ* (allocortex); được tượng trưng bởi hồi răng và hải mã.

Sự ngăn cách giữa tân vỏ não và vỏ não nguyên thuỷ không phải bao giờ cũng rõ ràng sắc nét, mà có những diện chuyển tiếp, trong đó vùng nọ lẫn lộn với vùng kia. Ví dụ các phần sau của vỏ não trán ổ mắt, cực thái dương, các phần của thuỳ đảo, và các phần của hồi cạnh hải mã và hồi đai.

3. CÁC KHÁI NIỆM SỚM VỀ CHỨC NĂNG HỆ VIỀN

Từ những năm 1930 của thế kỷ trước, đã có 2 nhận xét trụ cột làm cơ sở cho khái niệm về hệ viền.

Nhận xét thứ nhất, dựa trên hình thái của não, người ta đã đưa ra một ***con đường hình thành cảm xúc***. Con đường đó nay được gọi là ***vòng Papez*** (vì James Papez là người đầu tiên đã mô tả các thành phần của nó). Tuyến đường gợi ý rằng cảm xúc (emotion) được dàn xếp ở hạ nội đồi, được kiểm soát và điều biến bởi các sợi từ vòm cung. Đặc biệt kiểm soát hoạt động xúc cảm của vỏ não được cho là *xuất phát từ vùng đai và hải mã*. Ảnh hưởng của vỏ não cuối cùng được *chuyển qua vòm cung đến thể núm vú của hạ nội đồi*. Rồi nhân núm vú trong chiếu qua dải núm vú nội đồi tới nhân trước của nội đồi, và nhân đó lại gửi các sợi trục đến hồi đai.

Nhận xét trụ cột thứ hai là cắt bỏ phần lớn thuỳ thái dương ở cả hai bên của khỉ, dẫn đến một nhóm rối loạn chức năng được gọi là ***hội chứng Kluver – Bucy***. Hội chứng đó cũng có thể xảy ra ở người do ***tổn thương thuỳ thái dương***, đụng chạm chủ yếu đến ***phức hợp hạnh nhân***.

4. CẤP HUYẾT CHO HỆ VIỀN

Cấp huyết cho hệ viền xuất phát từ nhiều nguồn. Chủ yếu là các động mạch não trước và não sau, động mạch mạch mạc trước, và các nhánh từ đa giác Willis.

Diện dưới trai và phần trước hồi đai được cấp huyết bởi các nhánh của *động mạch não trước*, và vòng của nó ở quanh gối thể chai. Phần lớn hồi đai và eo hồi đai nhận cấp huyết của *động mạch quanh chai* (pericallosal artery), một nhánh của động mạch não trước. Các *nhánh thái dương của động mạch não sau* cấp huyết cho hồi cạnh hải mã. Móc hải mã có thể nhận một số nhánh nhỏ từ động mạch não sau, song được cấp huyết chủ yếu bởi *các động mạch móc* (uncal arteries), là những nhánh của đoạn M1 động mạch não giữa.

Động mạch mạch mạc trước thường bắt nguồn từ động mạch cảnh trong và đi theo đường đi chung của dải thị giác. Trên đường đi nó cho các nhánh vào khe mạch mạc của sừng thái dương não thất bên. Động mạch cấp huyết cho đám rối mạch mạc của sừng thái dương, cấu tạo hải mã, một phần phức hợp hạnh nhân. và các cấu trúc liền kề như đuôi nhân đuôi, vân tận, và các phần dưới thấu kính và sau thấu kính của trụ sau bao trong.

Các động mạch cấp huyết cho các nhân hạ nội đồi gắn liền về mặt chức năng với hệ viền xuất phát từ đa giác Willis. Nói chung, các diện trước của hạ nội đồi được cấp huyết bởi các nhánh từ động mạch thông trước và động mạch não trước, và các diện sau, bởi các nhánh từ động mạch thông sau và đầu gần động mạch não sau. Nhân trước của nội đồi, một địa hạt synáp quan trọng của hệ viền, được cấp huyết bởi các *động mạch xiên nội đồi* (thalamoperforating arteries) xuất phát từ đoạn P1 của động mạch não sau.

5. CẤU TẠO HẢI MÃ

Cấu tạo hải mã gồm có *giá hải mã* (subiculum), *hải mã* (hippocampus), còn gọi là *hải mã đích danh* hay *sừng Amon*, (hippocampus proper, horn of Amon), và *hồi răng* (dentate gyrus). (Hình 9.3). Tất cả đều thuộc vỏ não nguyên thuỷ (allocortex) của Brodmann. Giá hải mã liên tiếp ở ngoài với vỏ não của hồi cạnh hải mã. Bờ trong cấu tạo hải mã tạo bởi *hồi răng* và *diềm* hải mã.

Về phát triển phôi thai, cấu tạo hải mã bắt đầu từ phía lưng, và di cư về phía bụng, vào trong thuỳ thái dương (xem lại Hình 7.11). Quá trình di cư đó còn để lại những di tích nhỏ của cấu tạo hải mã, tạo nên các *vân dọc trong*, *dọc ngoài* (medial and lateral longitudinal striae) và chất xám kèm theo, là *áo xám* (indusium griseum) (Hình 7.11). Những cấu trúc đó rất nhỏ ở người, nằm trải dọc ở trên mặt lưng của thể chai, (trước đây còn gọi là *hồi nội viền*, xem Đỗ Xuân Hợp, 1971).

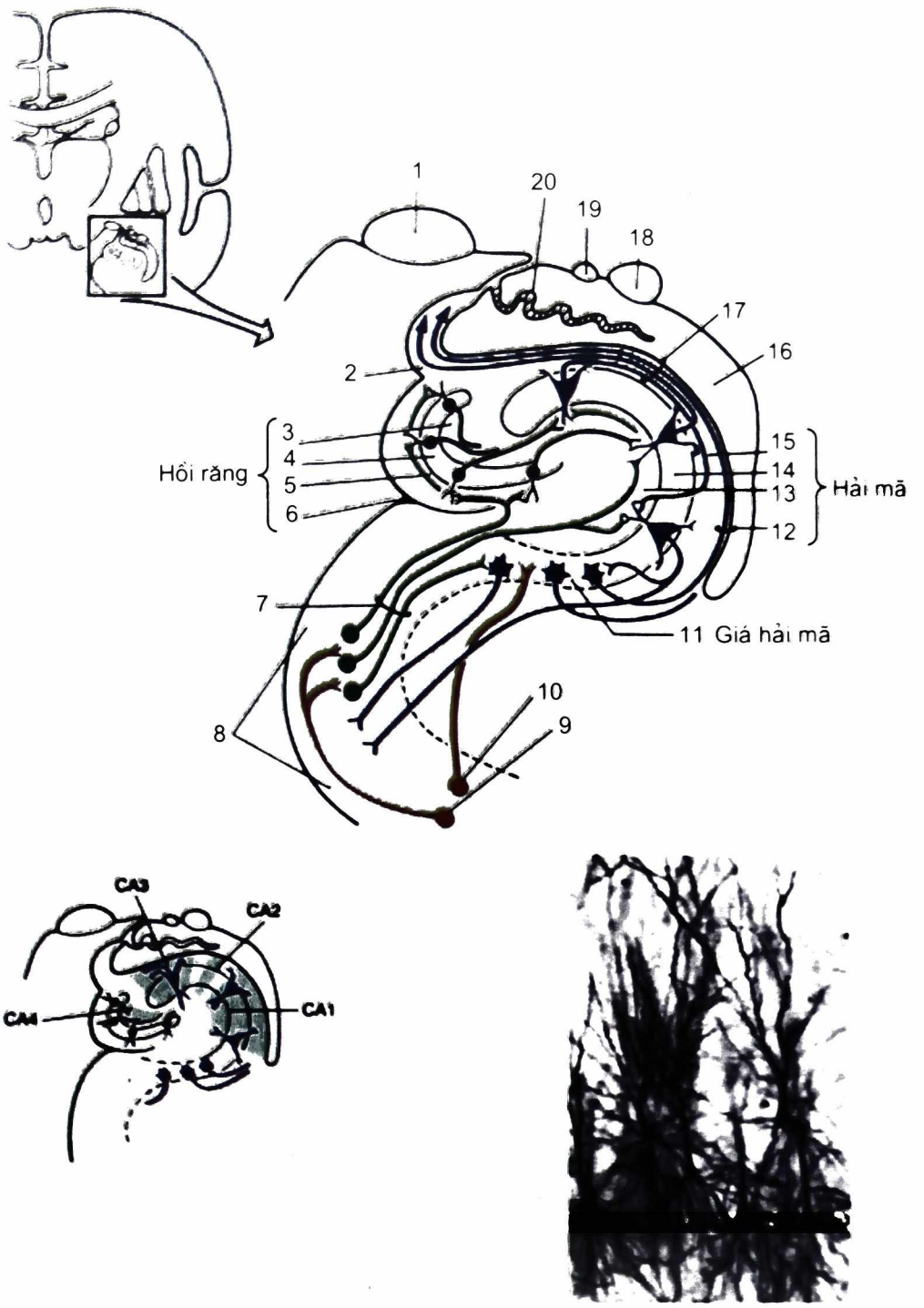

Hình 9.3. Cấu trúc cơ bản của cấu tạo hải mã và liên quan với các cấu trúc lân cận. Các loại tế bào của hồi răng, hải mã, và giá hải mã được giới thiệu tượng trưng bằng biểu đồ hoá. Vị trí chung của các diện từ CA1 đến CA4 được chỉ trên hình nhỏ ở dưới, bên trái. Các tế bào tháp đôi nhuộm màu Golgi được giới thiệu ở dưới bên phải. (Theo D. E. Haines, Fundamental Neuroscience, 2002. Fig. 31–4, p. 498).

1. Dải thị giác; 2. Diềm hải mã; 3. Lớp đa hình (hồi răng); 4. Lớp tế bào hạt (hồi răng); 5. Lớp phân tử (hồi răng); 6. Rãnh hải mã; 7. Đường xuyên; 8. Vỏ não nội khứu; 9. Các luồng vào từ hành khứu, hồi đai, hạnh nhân đáy ngoài, vỏ não trước viền (diện 32), các vỏ não liên hợp thị giác, thính giác, và vị giác; 10. Các luồng vào từ hồi đai; 11. Giá hải mã; 12. Ổ hải mã; 13. Lớp phân tử (hải mã); 14. Lớp tế bào tháp (hải mã); 15. Lớp đa hình (hải mã); 16. Sừng thái dương não thất bên; 17. Ổ hải mã; 18. Đuôi nhân đuôi; 19. Vân tận; 20. Đám rối mạch mạc (sừng thái dương não thất bên) (Đối chiếu với Hình 7.16, 7.31 về hình thể cấu trúc đại thể).

5.1. Cấu trúc

Giá hải mã (subiculum), là vùng chuyển tiếp giữa 3 lớp tế bào của hải mã (cổ vỏ não hay vỏ não nguyên thuỷ) và 5 lớp tế bào vỏ não nội khứu (cựu vỏ não hay vỏ não cận nguyên thuỷ) của hồi cạnh hải mã (Hình 9.3). Vùng chuyển tiếp đó, mặc dù nhỏ, vẫn có thể chia thành 5 phần nhỏ hơn: *trước giá* (prosubiculum), *giá đích danh* (subiculum proper), *tiền giá* (presubiculum) và *cận giá* (parasubiculum). Các diện đó là thiết yếu cho dòng thông tin đi vào cấu tạo hải mã.

Hồi răng và ***hải mã*** gồm 3 lớp tế bào, đặc trưng của cổ vỏ não. Lớp ngoài gọi là *lớp phân tử* (molecular layer), chứa các sợi trục đi vào và các sợi nhánh của các tế bào nằm trong mỗi cấu trúc. Lớp giữa là *lớp tế bào hạt* (granule cell layer) ở hồi răng và *lớp tế bào tháp* (pyramidal layer) ở hải mã, chứa những nơron đi ra của mỗi cấu trúc. Lớp trong, gọi là *lớp đa hình* (polymorphic layer), chứa các sợi trục của các tế bào tháp và tế bào hạt, một số ít nơron nội tại, và nhiều tế bào thần kinh đệm. Phần trong cùng của bờ hải mã ở thành não thất bên là một lớp các sợi trục có myelin đi từ các thân tế bào nằm ở giá và hải mã. Lớp đó gọi là *ổ* (alveus), (tiếng Việt có thể gọi rõ hơn là *ổ hải mã*), liên tiếp với *diềm hải mã* (fimbria); và diềm hải mã lại liên tiếp với *vòm cung* (fornix) (Hình 9.3).

Hải mã có thể chia làm 4 vùng, dựa trên cơ sở tiêu chuẩn cấu trúc tế bào. (Hình 9.3). Các diện đó được gọi theo ký hiệu từ CA1 đến CA4, trong đó CA là viết tắt của "cornu Ammonis" ("sừng Amon", tức hải mã đích danh). Diện CA1 (một vùng tế bào nhỏ, có thể thách thành 2 lớp tế bào ở người), khu trú ở liền bề mặt giá hải mã–hải mã. Diện CA2 (một diện hỗn hợp) và diện CA3 (một vùng tế bào lớn) nằm trong hải mã. Diện CA4 khu trú ở chỗ nối tiếp giữa hải mã với hồi răng, song ở trong rốn (hilus) của hồi răng.

5.2. Các sợi tới

Luồng vào chính của cấu tạo hải mã là từ các tế bào của vỏ não nội khứu qua một đường chiếu phân tán gọi là *đường xuyên* (perforant pathway) (Hình 9.4; Hình 9.3). Đa số các sợi của đường xuyên tận hết ở lớp phân tử của hồi răng; một số ít tận hết ở giá hải mã và hải mã. Các tế bào hạt ở hồi răng chiếu lên lớp phân tử của vùng CA3 của hải mã. Các nơron CA3 chiếu vào CA1 của hải mã, rồi CA1 lại chiếu tới giá hải mã. Giá hải mã còn nhận một đường chiếu nhỏ từ phức hợp hạnh nhân. Mặc dù vòm cung là đường ra chủ yếu đi từ hải mã, nó cũng mang những đường chiếu vách–hải mã tiết cholin (cholinergic septohippocampal projections) tới cấu trúc hải mã và vỏ não nội khứu.

5.3. Các sợi đi

Luồng ra của cấu tạo hải mã xuất phát chủ yếu từ các tế bào của giá hải mã, và một mức ít hơn, từ các tế bào tháp của hải mã (Hình 9.3, và 9.4). Trong cả hai

trường hợp, sợi trục của các nơron đó đi vào ô hải mã, tập trung lại để tạo nên điểm hải mã, rồi tiếp tục đi lên thành vòm cung. Các sợi tiết glutamin đó đi qua toàn bộ chiều dài của vòm cung; một số bắt chéo đường giữa trong bắt chéo hải mã (hippocampal decussation) ở ngay trước lồi thể chai.

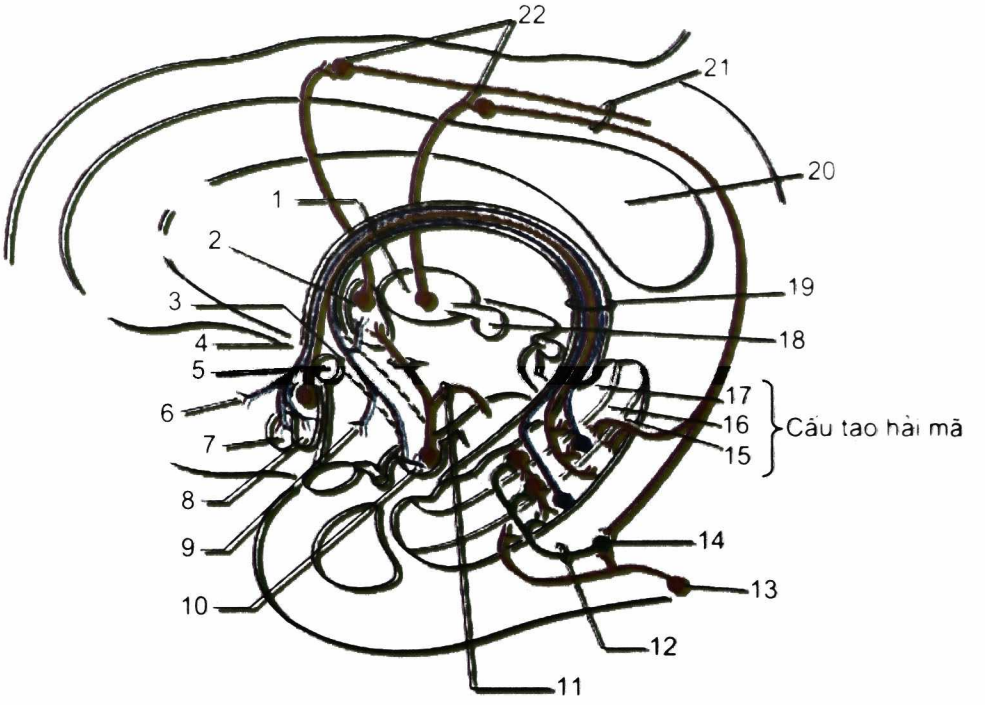

Hình 9.4. Giới thiệu bán biểu đồ hoá các đường liên hệ đi vào, đi ra của cấu tạo hải mã.

(Theo D. E. Haines, Fundamental Neuroscience, 2002, Fig. 31–5., p. 499).

1. Nhân lưng trong; 2 Nhân trước; 3. Vòm cung sau mép; 4. Vòm cung trước mép; 5. Mép trước; 6. Vỏ não trán trong; 7. Nhân nằm; 8. Các nhân vách; 9. Các nhân hạ nội đồi; 10. Thể núm vú; 11. Các sợi núm vú–trần; 12. Đường xuyên; 13. Các tế bào và các sợi vỏ não–hải mã; 14. Vỏ não nội khứu (entorhinal cortex); 15. Giá hải mã; 16. Hải mã đích danh; 17. Hồi răng; 15+16+17 = Cấu tạo hải mã; 18. Cương (habenula); 19. Vòm cung; 20. Thể chai; 21. Đai; 22. Vỏ não hồi đai.

Tới mép trước, vòm cung chia thành hai phần sau mép và trước mép (Hình 9.4). Các sợi đi từ giá hải mã chủ yếu tạo nên *vòm cung sau mép* (postcommissural fornix). Đa số tận hết ở nhân núm vú trong (medial mammillary nucleus), một số đi vào nhân bụng trong của hạ nội đồi và nhân trước của nội đồi lưng. Vòm cung trước mép (precommissural fornix) gồm những sợi xuất phát chủ yếu từ hải mã. Các sợi đó phần nào phân tán và phân phối cho các nhân vách, các diện trong của vỏ não trán, các nhân trước thị và nhân trước của hạ nội đồi, và nhân nằm (Hình 9.4).

5.4. Đường Papez hoàn chỉnh

Như trên đã nói, đoạn đầu của đường Papez là một đường chiếu chủ yếu từ giá hải mã tới nhân núm vú trong qua vòm cung sau mép. Đường được bổ sung bởi những đường liên hệ sau đây (Hình 9.4): 1) ***Dải núm vú nội đồi*** (mammillothalamic

tract) nối *nhân núm vú trong* với *nhân trước* nội đồi; 2) *Các sợi nội đồi vỏ* (thalamocortical fibers) đi từ nhân trước tới những phần rộng rãi của vỏ não *hồi đai*; và 3) Một đường chiếu từ vỏ não hồi đai, qua đai, tới vỏ não nội khứu và cũng trực tiếp tới giá hải mã và hải mã. Giá hải mã đưa thông tin trở lại thể núm vú.

Các diện khác của vỏ não cũng được tuyển mộ vào các chức năng khác nhau kết hợp với đường Papez qua các đường liên hệ của hồi đai. Ví dụ, hồi đai nhận luồng vào từ các diện trước vận động và trước trán, và từ các vỏ não liên hợp thị giác, thính giác, và cảm giác thân thể. Đến lượt nó, vỏ não hồi đai không chỉ là nguồn chính các sợi tới của cấu tạo hải mã, mà còn chiếu lên đa số các diện vỏ não từ đó nó nhận luồng vào. Như vậy hồi đai không chỉ là một phần hợp nhất của đường Papez, mà còn là một đường dẫn quan trọng, qua đó một loạt thông tin rộng rãi có thể tới được hệ viền.

5.5. Các rối loạn chức năng và Hội chứng Korsakoff

Chức năng cơ bản của cấu tạo hải mã có vẻ là *củng cố các* **trí nhớ dài hạn** *từ các trí nhớ tức thời và ngắn hạn*; một điểm đầu tiên đã được nhận xét từ năm 1900 bởi Bechterew, song chủ yếu vẫn còn chưa được biết đến cho đến những năm 1950. *Trí nhớ tức thời* (immediate memory) và *trí nhớ ngắn hạn* (short–term memory) là hai loại trí nhớ chỉ tồn tại hàng giây và hàng phút. Bình thường, những trí nhớ đó có thể hoà nhập thành trí nhớ dài hạn, có thể nhớ lại hàng ngày, hàng tháng, hay hàng năm. Tuy nhiên, ở những người bị tổn thương hải mã, sự chuyển đổi đó không được hoàn thành. Mặc dù bệnh nhân có thể thực hiện một công việc hàng giây hoặc hàng phút, nếu sao nhãng khỏi công việc, họ không có khả năng quay trở lại công việc. Nói một cách khác, họ không "**nhớ**" rằng họ đang làm gì; kinh nghiệm ngắn hạn không hoà nhập thành trí nhớ dài hạn. Sự dư thừa và phản hồi (redunancy and feedback) ở hải mã là lý tưởng để ghi lại trí nhớ đó.

Như đã nói ở trên, hội chứng Korsakoff là một chứng bệnh được gây nên bởi ***thiếu thiamin kéo dài*** và thấy điển hình ở những người ***nghiện rượu mạn tính***. Thiếu thiamin gây nên một kiểu ***thoái hoá đặc trưng ở não***. Điển hình, các ***thể núm vú*** bị tổn hại, với một vài xâm nhập vào nhân lưng trong của nội đồi và các cột của vòm cung. Cấu trúc hải mã cũng có mất nơron. Bệnh nhân bị *khiếm khuyết trí nhớ ngắn hạn*, và hậu quả cũng mất trí nhớ dài hạn về những sự kiện xảy ra từ khi bắt đầu bị bệnh. Họ có thể tỏ ra như bị ***mất trí*** (demented), và thiên về ***không tưởng*** (confabulation), nghĩa là có xu hướng chắp nhặt với nhau các đoạn trí nhớ từ các sự kiện khác nhau để làm thành một "trí nhớ tổng hợp" về một sự kiện chưa bao giờ xảy ra. Ở một số người nghiện rượu mạn tính, mất trí nhớ và lú lẫn chung được kèm theo ***liệt*** (gaze palsies) và ***thất điều vận động*** (ataxia), xảy ra thứ phát do tổn thương tiểu não. Khi những thiếu hụt đó đi kèm mất trí nhớ trầm trọng và khó khăn học tập, bệnh được gọi là *hội chứng Wernicke–Korsakoff*.

Tổn thương cấu tạo hải mã hai bên đôi khi xảy ra ở những nạn nhân bị đột

quỵ tim hoặc mới bị chết đuối, do thiếu máu não tạm thời. Phần cấu tạo hải mã nhạy cảm nhất với thiếu oxy trong giai đoạn thiếu máu là diện CA1. Vùng liên bề mặt giữa hải mã CA1 và giá hải mã (CA1–subiculum interface) được gọi là *khu vực Sommer* (Sommer's sector) trong các điều kiện bệnh lý. Bệnh nhân bị bệnh vẫn giữ được các trí nhớ dài hạn từ trước thời gian có biến cố thiếu máu, song ***không có khả năng giữ được trí nhớ*** về những sự kiện xảy ra sau giai đoạn thiếu máu. Hậu quả là họ cũng ***khó học tập*** những kỹ năng mới, bởi vì thông tin mới không được giữ lại (nhớ lại) đủ lâu để trở thành một trí nhớ dài hạn. Tổn hại khu vực Sommer cũng liên quan đến ***động kinh***. Người ta biết rằng kém chức năng của hải mã thực sự liên quan đến việc sinh ra hoạt tính động kinh.

Các tổn thương hai bên phần trước hồi đai làm giảm mạnh mẽ các đáp ứng xúc cảm của bệnh nhân và có thể gây nên ***câm mất vận động*** (akinetic mutism). Đó là một tình trạng bệnh nhân *bất động, câm, và đờ đẫn* (không đáp ứng), nhưng không hôn mê. Những bệnh nhân khác bị tổn thương hồi đai có thể còn tỉnh táo (alert) song không có ý kiến họ là ai. Bệnh nhân cũng có thể không có khả năng nhớ lại thứ tự các sự kiện quá khứ đã xảy ra.

5.6. Điện thế hoá dài hạn và chức năng trí nhớ

Quá trình *điện thế hoá dài hạn* (long–term potentialisation) ở các synáp cá thể có thể là cơ chế để củng cố trí nhớ ngắn hạn thành dài hạn. Khi có nhiều synáp trên một tế bào, luồng vào của các synáp đó sẽ được tích hợp, nghĩa là những biến đổi điện thế nhỏ được tổng cộng lại với nhau. Trong điện thế hoá dài hạn, một synáp được đốt cháy trong một thời gian đặc biệt. Hoạt động đó làm tăng khả năng hoạt hoá các tế bào đích bởi synáp đó và các synáp khác. Sự tăng khả năng đó có thể là do tăng khả năng chất dẫn truyền thần kinh tiết ra bởi tế bào tiền synáp, hoặc tăng đáp ứng tế bào sau synáp với cùng một lượng chất dẫn truyền, hoặc do cả hai. Điện thế hoá dài hạn đã được chứng minh ở các tận cùng đường xuyên trong hồi răng, và ở các synáp của các tế bào tháp CA3 lên các tế bào CA1 (Xem lại mục 5.2). Các synáp đó sử dụng chất dẫn truyền thần kinh glutamat.

Theo một mô hình thông thường, việc giải phóng glutamat gây nên một biến đổi sinh hoá N–methyl–D–asparate (NMDA) – kiểu các thụ thể glutamat của các tế bào hải mã, cho phép tăng số lượng ions calci vào trong tế bào. Luồng vào Ca gây nên một biến đổi sinh hoá thứ hai sau synáp. Chất biến điệu thần kinh (neuromodulator) nitric oxid được tiết ra và lan toả ngược trở lại tận cùng trước synáp. Nó tác động lên tận cùng trước synáp làm tăng thường xuyên sự tiết glutamat. Ở kiểu synáp đó, *một sự tăng ngắn, duy trì trong hoạt động synáp đang xảy ra sẽ làm tăng khả năng có thể xảy ra hoạt động synáp tương lai thay thế*. Nghĩa là mạch điện càng được hoạt hoá, thì nó càng dễ hoạt hoá. Cơ chế đó làm cho các kích thích và đáp ứng đi đôi với nhau trong quá trình gọi là "*trí nhớ*". Sự tăng khả năng có thể xảy ra hoạt hoá lâu hàng giờ trong thực nghiệm; nó không thể đo lường được trong não người, song có thể vĩnh viễn.

6. PHỨC HỢP HẠNH NHÂN

6.1. Cấu trúc

Phức hợp hạnh nhân là một nhóm tế bào có hình quả hạnh đào nằm ở phần trước trong của thuỳ thái dương, ở trong móc hải mã (Hình 9.1A và B); ngay trước cấu tạo hải mã và đầu trước sừng thái dương não thất bên. Phức hợp hạnh nhân gồm một số nhân. Có thể chia thành một *nhóm đáy ngoài* (basolateral group) lớn và một *nhóm vỏ trong* (corticomedial group) nhỏ hơn (trong đó có *nhân trung tâm*, central nucleus). Nhóm sau liên quan chặt chẽ hơn với khứu giác; còn nhóm trước có những liên hệ rộng rãi với các cấu trúc vỏ não.

6.2. Các sợi tới

Các nhóm tế bào đáy ngoài của hạnh nhân nhận các luồng vào từ nội đồi lưng, vỏ não trước trán, hồi đai và hồi cạnh hải mã, vỏ não thuỳ thái dương và thuỳ đảo, và giá hải mã (Hình 9. 5A). Các sợi đó cung cấp một loạt thông tin về cảm giác thân thể, thị giác, và cảm giác nội tạng cho phức hợp hạnh nhân.

Nhóm tế bào vỏ trong tiếp nhận luồng vào khứu giác, các sợi từ hạ nội đồi (nhân bụng trong, diện hạ nội đồi ngoài), và các sợi từ các nhân lưng trong và trong của nội đồi lưng (Hình 9.5A). Ngoài ra, nhóm tế bào đó, đặc biệt nhân trung tâm của nó, còn nhận luồng tới đi lên từ các nhân ở thân não liên quan đến các chức năng tạng. Trong số đó có các nhân cạnh cánh tay (parabrachial nuclei), nhân đơn độc (solitary nucleus) và các đoạn chất xám quanh cống não.

6.3. Các sợi đi

Hai đường đi ra chính của phức hợp hạnh nhân là vân tận và đường rời hạnh nhân bụng (xem Hình 9.1b).

Vân tận là một bó sợi nhỏ đi chủ yếu từ các tế bào của nhóm vỏ trong. Trên phần lớn đường đi của nó, bó đó nằm trong rãnh giữa nhân đuôi và nội đồi, có tĩnh mạch tận đi kèm. Suốt dọc chiều dài, nó gắn với những đám tế bào gián đoạn, được gọi gộp chung là *nhân giường của vân tận* (bed nucleus of the stria terminalis). Vân tận phân phối cho các nhân khác nhau của hạ *nội đồi* (các nhân trước thị, nhân bụng trong, nhân trước, và diện hạ nội đồi ngoài), cho *nhân nằm* và *các nhân vách*, và cho các diện trước của nhân đuôi và vỏ sẫm (xem Hình 9.5B).

Đường rời hạnh nhân bụng là bó sợi ra lớn của phức hợp hạnh nhân. Các sợi đó xuất phát từ nhóm tế bào đáy ngoài và nhân trung tâm của nhóm tế bào vỏ trong, và đi theo hai đường chung (xem Hình 9.5B). Các sợi trục chủ yếu từ các tế bào đáy ngoài đi vào trong qua chất vô danh (trong đó có một số sợi tận hết) để có thể tiếp xúc synáp ở hạ nội đồi và các nhân vách. Chất vô danh cho một đường chiếu tiết cholin phân tán tới vỏ não. Có thể các sợi đó đóng một vai trò trong sự hoạt hoá của vỏ não đáp ứng với những kích thích đáng kể về hành vi ứng xử.

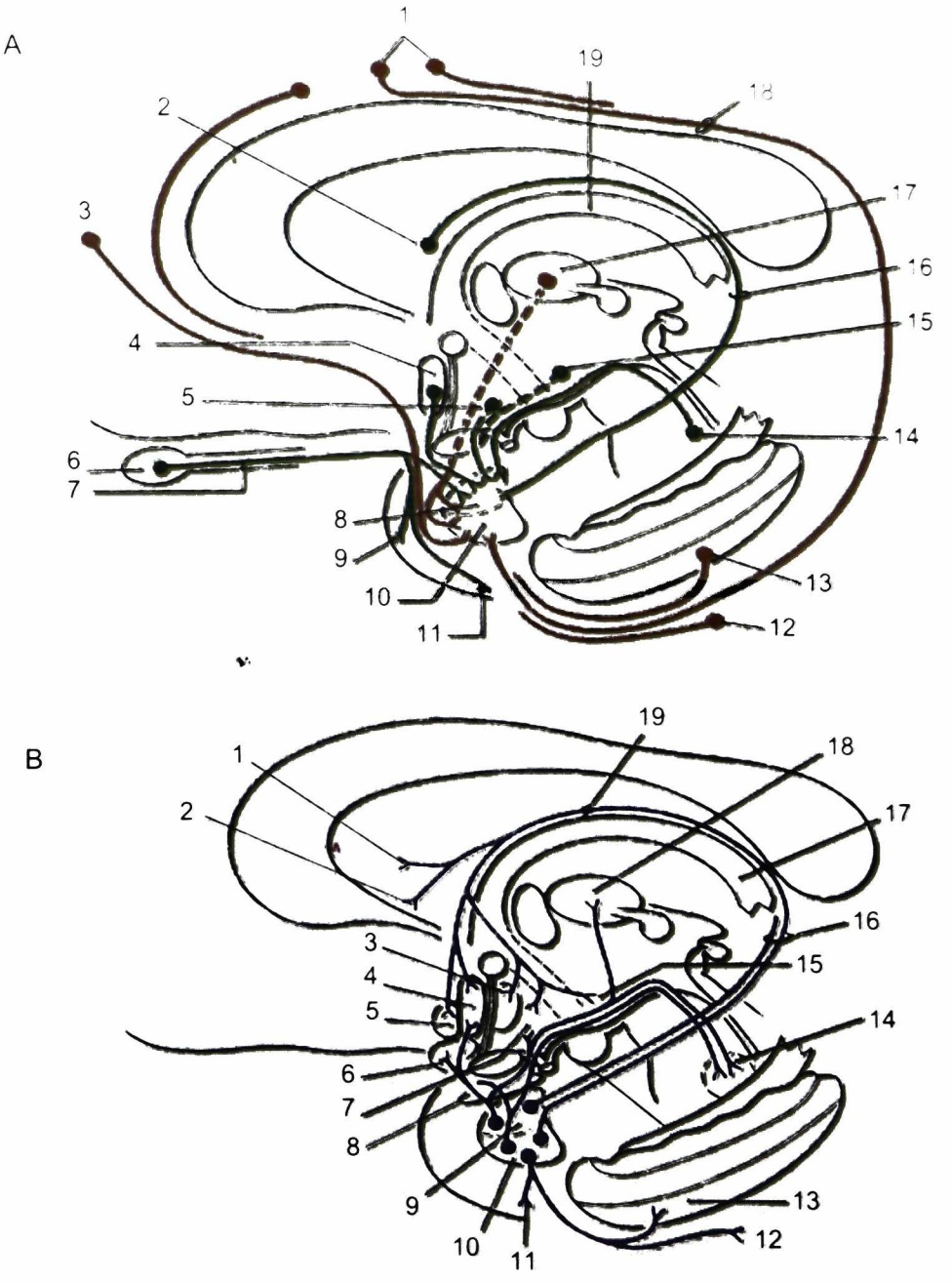

Hình 9.5. Giới thiệu bán biểu đồ hoá các đường liên hệ đi vào và đi ra của phức hợp hạnh nhân.
(Theo D. E. Haines, Fundamental Neuroscience, 2002, Fig. 31–6., p. 502).

A. **Các đường đi vào hạnh nhân** từ: 1. Vỏ não hồi đai; 2. Nhân giường vân tận; 3. Vỏ não trước trán; 4. Các nhân vách; 5. Nhân bụng trong hạ nội đồi; 6. Hành khứu; 7. Dải khứu; 8. Nhóm tế bào vỏ trong hạnh nhân; 9. Vỏ hình quả lê (piriforrm cortex); 10. Nhóm tế bào đáy ngoài hạnh nhân; 11. Vỏ não nội khứu; 12. Thuỳ thái dương, thuỳ đảo, hồi cạnh hải mã, hồi trán trong; 13. Giá hải mã; 14. Các nhân ở thân não (nhân đan, cạnh cánh tay, chất xám quanh cống não, nhân đơn độc, nhân lưng vận động TK lang thang, nhân lục); 15. Diện hạ nội đồi ngoài; 16. Vân tận; 17. Nhân lưng trong; 18. Đai (cingulum); 19. Vòm cung.

B. **Các đường đi ra từ hạnh nhân** đến: 1. Nhân đuôi; 2. Vỏ sẫm; 3. Diện trước thị và hạ nội đồi trước; 4. Các nhân vách; 5. Nhân nằm; 6. Chất vô danh; 7. Nhân bụng trong; 8. Đường rời hạnh nhân; 9. Nhóm tế bào vỏ trong hạnh nhân; 10. Nhóm tế bào đáy ngoài hạnh nhân; 11. Vỏ não nội khứu; 12. Vỏ não trước trán, vận động, và thuỳ đảo; 13. Giá hải mã; 14. Các điểm tới ở thân não: chất xám quanh cống não, cấu tạo lưới, nhân lục, chất đen, đường đan, các nhân cạnh cánh tay, đơn độc, và lang thang; 15. Diện hạ nội đồi ngoài; 16. Vân tận; 17. Vòm cung; 18. Nhân lưng trong; 19. Vân tận.

Ngoài ra, các tế bào của nhóm đáy ngoài cũng cho các sợi chiếu phân tán đến các vỏ não thuỳ trán, và trước trán, hồi đai, thuỳ đảo, và hồi thái dương dưới (xem Hình 9.5B). Các sợi khác, chủ yếu từ nhân trung tâm, rẽ ra sau và đi xuống thân não một cách phân tán để tận hết ở các nhân tạng (nhân lưng vận động thần kinh lang thang), các nhân đường đan (lớn, tối, nhạt) (raphe nuclei, magnus, obscurus, pallidus), và các diện khác như nhân lục (locus/nucleus caeruleus), các nhân cạnh cánh tay (parabrachial nuclei), và chất xám quanh cuống não, (xem Hình 9.5B). Như trên đã nói, đa số các diện đó của thân não nhận luồng vào từ hạnh nhân đều chiếu ngược trở lại cấu trúc đó.

* ["***Parabrachial nuclei***": không có tên trong TNGPQT (N.A.1985; T.A. 1997). Chữ "brachial", dùng ở đây có lẽ muốn chỉ "các cánh tay gò trên và gò dưới" ở mái trung não].

Một con đường khác qua đó các đường ra từ hải mã và phức hợp hạnh nhân ảnh hưởng đến thân não là qua *vân tuỷ nội đồi* (stria medullaris thalami). Bó đó mang những sợi từ các nhân vách (điểm đích của các luồng vào hạnh nhân và hải mã) tới *các nhân cương* (habenular nuclei) (Hình 9.6A). Nhóm tế bào này, đến lượt nó, lại cho *dải cương – gian cuống* (habenulointerpeduncular tract), chiếu tới nhân gian cuống và các điểm khác của trung não, trong đó có diện trần bụng và chất xám quanh cống não.

6.4. Hội chứng Kluver–Bucy

Như trên đã nói, tổn thương hai bên thuỳ thái dương làm *huỷ hoại* rộng rãi *phức hợp hạnh nhân* gây nên một loạt những ***thay đổi về hành vi*** gọi là *Hội chứng Kluver – Bucy*. Những rối loạn đó đã được mô tả đầu tiên ở một loạt động vật thí nghiệm, Song chúng cũng thấy ở những bệnh nhân bị chấn thương thuỳ thái dương, hoặc phẫu thuật thuỳ thái dương do động kinh. Tổn thương phức hợp hạnh nhân thường chạm tới các phần cấu trúc liền kề và chất trắng xung quanh; Và sự lan rộng tới các cấu trúc khác có thể góp phần vào hình ảnh lâm sàng. Tổn thương tới cả hạnh nhân và hải mã gây nên một sự ***mất trí nhớ lớn hơn*** là sự mất trí thấy ở tổn thương chỉ một phần.

Hội chứng Kluver–Bucy được đặc trưng bởi những rối loạn sau đây:

1) Thứ nhất, bệnh nhân không còn có khả năng nhận biết các vật bằng nhìn (***mất nhận thức thị giác***, visual agnosia) và cũng có thể ***mất nhận thức xúc giác và thính giác*** (tactile and auditory agnosia).

2) Thứ hai, có xu hướng quá đáng thăm khám các vật bằng mồm (***tăng khẩu giác***, hyperorality), hoặc bằng ngửi chúng. Ngay cả một vật có hại như lửa sáng que diêm cũng có thể được thăm dò bằng cách đưa lên môi hay sờ bằng lưỡi.

3) Thứ ba, bệnh nhân có thể có sự thúc ép mạnh mẽ khám phá môi trường trực tiếp, (***tình trạng quá biến thái***, hypermeta–morphosis), và ***phản ứng quá đa với các kích thích thị giác.***

4) Thứ tư, là một sự ***bình thản*** (placidity) đặc trưng. Con vật hay người bệnh có thể tỏ ra không còn sợ hãi hay lo lắng, ngay cả khi những phản ứng đó là thích hợp.

5) Thứ năm, đương sự có thể ***ăn quá nhiều*** (hyperphagie), ngay cả khi không đói, hay có thể ăn cả những vật không phải thức ăn, hoặc thức ăn không thích hợp với loài giống. Ví dụ, một con khỉ có thể ăn thịt sống, hay một bệnh nhân có thể ăn lá.

6) Thứ sáu, có một sự ***tăng mạnh hành vi sinh dục*** (tăng tình dục, hypersexuality).

Ngoài những triệu chứng có thể đoán trước được đó, bệnh nhân cũng có thể bị quên (amnesia), *sa sút trí tuệ* (dementia), hay *mất ngôn ngữ* (aphasia), tuỳ theo mức tổn thương của thuỳ thái dương.

7. VÙNG VÁCH

7.1. Cấu trúc

Vùng vách (các nhân vách), trừ nhân nằm, là một diện nhỏ ở ngay trước mép trước và ở thành trong của bán cầu (xem Hình 9.1B; 9.6A). Các nhân đó nằm trong đáy của vách sáng. Mặc dù kích thước tương đối nhỏ, các nhân vách đã được thấy có liên quan đến vô số chức năng trong các mô hình động vật, dựa trên cơ sở những luồng xung động đi vào và đi ra của chúng. Ngược lại có ít thông tin lâm sàng về chức năng của chúng ở người. Hành vi thịnh nộ (rage behavior) đã thấy ở một nhóm nhỏ bệnh nhân bị nhồi máu đường giữa ở vùng đó.

7.2. Các đường chính đi vào các nhân vách bao gồm những sợi từ hải mã (qua vòm cung), từ phức hợp hạnh nhân (qua vân tận và các đường rời hạnh nhân bụng), và từ diện trần bụng của trung mão (Hình 9.6A). Các sợi đi vào cũng xuất phát từ các nhân trước thị, trước, và cạnh não thất hạ nội đồi, và từ diện hạ nội đồi ngoài. Nhiều sợi ở vân tận và vòm cung cũng gửi các nhánh vào nhân nằm.

7.3. Các đường chính đi ra từ các nhân vách (Hình 9.6A) là các sợi vách–hải mã (ở vòm cung), các đường chiếu tới các nhân cương, nhân nội đồi trong (qua vân tuỷ nội đồi), và diện trần bụng (qua bó trong não trước). Các nhân trước thị, trước và bụng trong và các diện hạ nội đồi ngoài cũng nhận luồng vào từ các nhân vách.

Bó trong não trước (the medial forebrain bundle) là một nhóm sợi phân tán đi từ trước ra sau qua diện hạ nội đồi ngoài (xem Hình 9.6A). Đó là một bó phức hợp, dẫn những luồng vào đi lên vào hạ nội đồi và qua diện đó vào vùng vách. Nó cũng là đường dẫn chính qua đó các nhân vách và các phần của hạ nội đồi thông thương với thân não. Các sợi chứa dopamin ở trong diện đó được coi là có liên quan đến các tri giác thích thú hoặc giảm ham muốn.

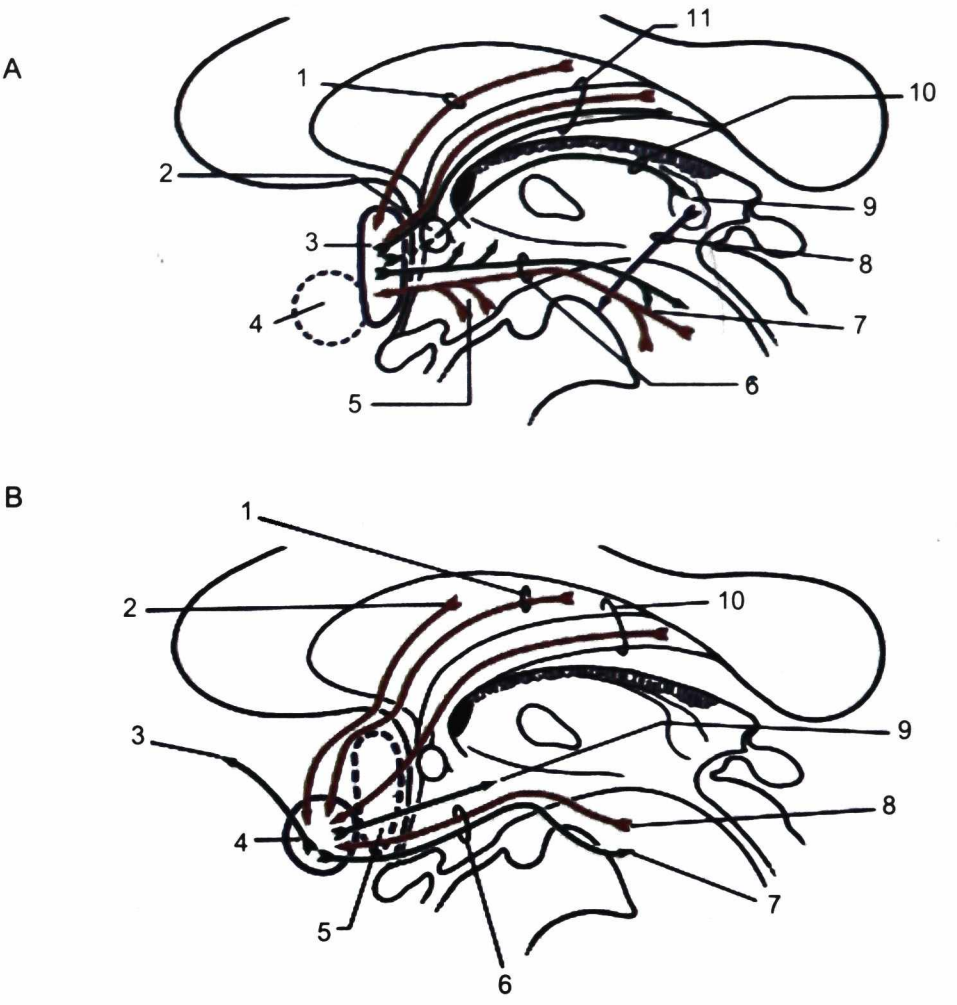

Hình 9.6. Tóm tắt các đường liên hệ chính đi vào (mũi tên đỏ) và đi ra (mũi tên xanh lá cây) của các nhân vách (A) và nhân nằm (B).

(Theo D. E. Haines, Fundamental Neuroscience, 2002, Fig. 31–7., p. 503).

A. Các đường đi vào và đi ra các nhân vách: 1. Vân tận; 2. Mép trước; 3. Các nhân vách; 4. Nhân nằm; 5. Hạ nội đồi; 6. Bó trong não trước; 7. Diện trần bụng; 8. Dải cương–gian cuống; 9. Các nhân cương; 10. Vân tận nội đồi; 11. Vòm cung.

B. Các đường đi vào và đi ra nhân nằm. 1. Vân tận; 2. Nhân giường vân tận; 3. Cầu nhạt; 4. Nhân nằm; 5. Các nhân vách; 6. Bó trong não trước; 7. Chất đen; 8. Diện trần bụng; 9. Diện hạ nội đồi ngoài; 10. Vòm cung.

8. NHÂN NẰM

Nhân nằm (nucleus accumbens) khu trú ở phía trước và phía bụng não trước, ở nơi đầu nhân đuôi liên tiếp với vỏ sẫm (putamen) (Hình 7–18A). Các tế bào đó nhận luồng vào từ phức hợp hạnh nhân (chủ yếu qua đường rời hạnh nhân bụng), từ cấu tạo hải mã (qua vòm cung trước mép), và từ các tế bào của nhân giường vân tận (xem Hình 9.6B). Diện trần bụng cũng cho các sợi đi lên vào nhân nằm qua bó não trước trong. Ngoài ra, các sợi rời hạnh nhân đi qua vân tận cũng vào nhân nằm.

Các tế bào ở trong nhân nằm có các thụ thể cho một loạt chất dẫn truyền thần kinh, trong đó có các chế phẩm thuốc phiện nội sinh (endogenous opiates). Những nghiên cứu trên các mô hình động vật cho thấy nhân nằm có thể đóng một vai trò quan trọng trong các hành vi liên quan đến *nghiện* (addiction).

Các đường chiếu đi ra của nhân nằm có các sợi tới hạ nội đồi, các nhân của thân não, và cầu nhạt (Hình 9.6B). Các sợi nhân nằm tới cầu nhạt tượng trưng cho một đường quan trọng qua đó hệ viền có thể tới được hệ vận động.

9. HỆ VIỀN VÀ XÚC CẢM

Trong những năm gần đây, từ "***hệ viền***" đã được dùng chủ yếu khi nhắc đến các diện não liên quan đến xúc cảm, và các đường liên hệ giữa chúng với nhau. Các diện đó bao gồm những địa điểm hoạt động làm thay đổi xúc cảm. Các địa điểm đó thường nằm xen kẽ trong một vùng nhất định của não, và thường được gọi hoặc là những ***trung tâm ác cảm*** (aversion centers) hoặc là những ***trung tâm thích thú*** (gratification centers). Nếu một trung tâm ác cảm bị kích thích, con người sẽ cảm thấy sợ hãi hoặc lo buồn. Mặt khác, kích thích một trung tâm thích thú sẽ gây nên sự thích thú, mãn nguyện. Những đường liên hệ chức năng giữa các trung tâm ác cảm và thích thú có thể đóng góp vào sự ổn định xúc cảm.

Mặc dù đa số các cấu trúc viền chứa đựng cả hai trung tâm ác cảm và thích thú, trong một số cấu trúc có vẻ có sự vượt trội của một loại trung tâm này hay trung tâm kia. Ví dụ, hải mã và hạnh nhân có sự phong phú về các trung tâm ác cảm, trong khi nhân nằm lại chứa đựng phong phú các trung tâm thích thú. Hậu quả là, kích thích hạnh nhân có thể khơi dậy sợ hãi, còn kích thích nhân nằm gây nên cảm giác vui vẻ hoặc thích thú.

Những suy giảm liên quan đến xúc cảm gây nên bởi những tổn thương nhỏ ở hệ viền khó đoán trước. Tuy nhiên, hiệu quả của những tổn thương tương đối lớn thường điển hình hơn. Chúng điển hình gây nên san bằng các cảm xúc, được phản ánh bằng hiện tượng những xúc cảm tột độ (vui buồn) bị giảm đi. Hiện tượng dó, có thể dự đoán là kết quả của sự mất cả hai trung tâm ác cảm và thích thú, thường do các tổn thương lớn ở hạnh nhân, hải mã, vòm cung, hay các vỏ não hồi đai hoặc trước trán.

10. HỆ VIỀN VÀ CHỨC NĂNG NHẬN THỨC

Có một xu hướng coi hệ viền như một loạt cấu trúc ảnh hưởng không những chỉ đến *xúc cảm* mà còn đến các ***chức năng nhận thức***. Diện được sự đồng ý nhiều nhất về mặt đó là ***trí nhớ***. Tuy nhiên những ảnh hưởng khác cũng được thực hiện thông qua các nhân nền và chắc chắn liên quan đến sự kiểm soát của vỏ não. Sự tham gia đầy đủ của dòng kiểm soát thượng tầng đó ***liên quan đến sự chuyển tiếp thông tin từ các cấu trúc hệ viền lên vỏ não.***

10. CÁC ĐƯỜNG DẪN TRUYỀN THẦN KINH CẢM GIÁC

1. ĐẠI CƯƠNG VỀ CÁC ĐƯỜNG DẪN TRUYỀN THẦN KINH

Cơ chế hoạt động của hệ thần kinh là một ***hoạt động phản xạ***: 1) Các cơ quan cảm thụ tiếp nhận các thông tin kích thích cảm giác và giác quan, từ bên ngoài hay bên trong cơ thể, truyền lên hệ thần kinh trung ương; 2) Rồi hệ thần kinh trung ương sẽ tổng hợp những kích thích thu nhận được; và 3) Biến thành những phản ứng thích hợp, truyền xuống các cơ quan hiệu ứng, vận động hay tiết dịch.

Sự dẫn truyền đó được thực hiện bởi các chuỗi nơron liên tiếp gọi là *những đường dẫn truyền thần kinh*. Có 3 loại đường, **thực hiện 3 *chức năng cơ bản*** là:

1. **Các đường dẫn truyền đi lên** (ascending pathways), **cảm giác**: dẫn truyền các thông tin cảm giác từ bên ngoài và bên trong cơ thể, theo các dây thần kinh sống và thần kinh sọ vào tuỷ sống và thân não, để đi lên đại não (hay tiểu não).

2. **Các đường liên hợp:** do các *nơron trung gian* (interneurons) hay *nơron liên hợp* (association neurons) nối giữa các phần khác nhau của hệ thần kinh trung ương, thực hiện *chức năng tích hợp* (integrative function).

3. **Các đường dẫn truyền đi xuống** (descending pathways), **vận động**: dẫn truyền các đáp ứng vận động hay tiết dịch từ não xuống tuỷ sống, để chuyển đến các cơ quan hiệu ứng (effectors) là các sợi cơ hay các tế bào tuyến.

Ở tuỷ sống, các đường dẫn truyền *đi lên* (cảm giác) và *đi xuống* (vận động) được sắp xếp thành những ***bó*** (fasciculi) hay những ***dải*** (tracts) sợi, được gọi tên theo nguyên uỷ tận cùng và vị trí của chúng. Vị trí của các bó hay dải đó từ tuỷ sống đi lên, ít nhiều thay đổi ở mỗi đoạn của thân não và ở trên nữa.

Các đường cảm giác có ý thức từ ngoại biên lên vỏ não thường qua 3 chặng nơron: 1) Từ các cơ quan thụ cảm ngoại biên theo các dây thần kinh vào tuỷ sống hay thân não; 2) Từ tuỷ sống hay thân não lên *nội đồi*; 3) Từ nội đồi lên vỏ não.

Các đường cảm giác không ý thức đi lên tiểu não chỉ qua 2 chặng: 1) Từ ngoại biên vào tuỷ sống, và 2) Từ tuỷ sống lên tiểu não.

Các đường vận động chính từ vỏ não đi xuống thường qua 2 chặng nơron: 1) Từ vỏ não xuống các nhân vận động ở thân não hay ở tuỷ sống. 2) Từ các nhân vận động thần kinh sọ não hay tuỷ sống ra ngoại biên, tới các cơ. Ngày nay các tác giả hiện đại thường gọi nơron vận động chặng 1 là ***nơron trên*** (upper neuron), và nơron vận động chặng 2 là ***nơron dưới***, (under neuron).

Tất cả các đường đi lên đi xuống đó thường có một đoạn *bắt chéo* đường giữa ở tuỷ sống hay ở thân não; nên tổn thương vỏ não vận động hay cảm giác ở một bên bán cầu thường gây rối loạn ở bên đối diện.

2. ĐẠI CƯƠNG VỀ CÁC ĐƯỜNG DẪN TRUYỀN CẢM GIÁC

– **Về mặt sinh lý,** chúng ta tiếp xúc với thế giới bên ngoài và nhận các thông tin từ bên trong cơ thể, bởi các cấu trúc đặc biệt gọi là các *thụ thể cảm giác* (sensory receptors). Có 3 loại chính là: 1) Các thụ thể *cảm giác ngoại cảm* (exteroceptive receptors), nhận các kích thích từ môi trường bên ngoài như nhìn, nghe, ngửi, nếm, xúc giác, đau đớn, nóng lạnh; 2) Các thụ thể *cảm giác bản thể* (proprioceptive receptors), nhận thông tin từ các cơ, gân, khớp, dây chằng, cảm giác về tư thế và vận động của các đoạn cơ thể trong không gian; và 3) Các thụ thể *cảm giác nội cảm* hay *nội tạng* (interoceptive receptors), nhận thông tin về những điều kiện và sự kiện ở các cơ quan bên trong, như những thay đổi về huyết áp.

Những cảm giác ngoại cảm đi từ các cơ quan nhận cảm đặc biệt như thị giác, thính giác, khứu giác... gọi là **các giác quan**; còn các cảm giác chung khác của toàn cơ thể nhận thông tin từ các thụ thể ngoại cảm và bản thể nông sâu khác nhau ở da, cơ, gân khớp, gọi là **cảm giác thân thể.**

Cảm giác thân thể (somatic sensation) gồm 4 loại chính là: 1) ***Cảm giác đau*** (pain sensation) do kích thích độc hại lên bề mặt cơ thể; 2) ***Cảm giác nóng lạnh*** (thermal sensation) do tiếp xúc với nhiệt độ bên ngoài ở bề mặt cơ thể; 3) ***Cảm giác xúc giác – áp lực*** (touch–pressure sensation) do kích thích cơ học lên bề mặt cơ thể; 4) ***Cảm giác về tư thế*** (position sensation) do những thay đổi cơ học ở cơ và khớp, bao gồm cảm giác về vị trí tư thế của chi ở cả trạng thái tĩnh và động.

Cảm giác xúc giác là phức tạp, bao gồm từ những tiếp xúc chạm nhẹ vào da đến những áp lực mức độ khác nhau, tuỳ theo cường độ kích thích. Hơn nữa các kích thích xúc giác còn có thể *tĩnh* hay *động*, theo không gian và thời gian. Cảm giác xúc giác thường được chia thành hai loại chính: ***sờ nhẹ*** (light touch) ["xúc giác *thô sơ*"] và ***sờ phân biệt*** (tactile discrimination) ["xúc giác *tinh tế*"]. Sờ nhẹ phát hiện sự tiếp xúc với da. Sờ phân biệt nhận biết kích thước và hình thể của đồ vật.

[Ở người bình thường, kích thích xúc giác nhẹ cũng có thể định vị được phần nào chính xác. Dùng một túm bông chạm vào da có thể kiểm tra *sờ nhẹ* (thô sơ). Trong thực nghiệm người ta thường dùng những túm lông có độ cứng khác nhau làm vật kích thích với tầm cỡ khác nhau.

Có nhiều phương pháp để kiểm tra *sờ phân biệt* (tinh tế): 1) Yêu cầu đối tượng nhắm mắt nhận biết những vật nhỏ đặt trong tay (*nhận thức lập thể*, stereognosis); 2) Xác định xem một hay hai kích thích đã được áp đồng thời vào da (*phân biệt 2 điểm*, two–point discrimination); 3) Yêu cầu đối tượng nhận biết con số hay chữ viết trên bề mặt da bằng một vật tẩy (*phân biệt xúc giác phức tạp*, complex tactile discrimination).]

– **Về mặt giải phẫu,** chúng ta sẽ lần lượt học các đường cảm giác sau đây:

I. ***Các đường cảm giác thân thể***: 1) Cảm giác bản thể (có ý thức) về tư thế và xúc giác phân biệt: Hệ thống cột sau–băng giữa; 2) Cảm giác bản thể không ý

thức: Các đường tuỷ– tiểu não; 3) Cảm giác đau, nóng lạnh, và xúc giác thô sơ: Hệ thống trước bên, hay các đường tuỷ–nội đồi và các đường sinh ba–nội đồi.

II. ***Các đường giác quan***: 1) Đường khứu giác; 2) Đường vị giác; 3) Đường thị giác; 4) Đường thính giác; và 5) Đường tiền đình.

I. CÁC ĐƯỜNG CẢM GIÁC THÂN THỂ

Có nhiều đường đi lên dẫn truyền các phương thức cảm giác khác nhau lên đại não và tiểu não được gọi tên ít nhiều khác nhau theo các tác giả cổ điển và hiện đại khác nhau. Vậy dưới đây, cho mỗi phương thức cảm giác, chúng tôi xin chú thích các tên gọi khác nhau đó, để độc giả tiện đối chiếu; và mô tả theo quan điểm hiện đại thích hợp nhất.

1. ĐƯỜNG CẢM GIÁC BẢN THỂ VỀ TƯ THẾ VÀ XÚC GIÁC PHÂN BIỆT: HỆ THỐNG CỘT SAU – BĂNG GIỮA

* [Còn được gọi tên khác nhau tuỳ theo các tác giả: 1) ***Đường cảm giác sâu có ý thức*** (sensibilite profonde consciente), với các ***bó Goll và bó Burdach*** (theo Rouviere 1948, Đỗ Xuân Hợp,1971); 2) ***Cột trắng sau*** (posterior white columns) (theo Carpenter,1983); 3) ***Thừng sau*** (dorsal funiculus) hay ***đường cột sau – băng giữa*** (dorsal column–medial lemniscus pathway) (theo Gray, 1995); 4) ***Hệ thống cột sau – băng giữa*** (posterior column–medial lemniscal system) (theo Haines, 2002); 5) ***Hệ thống tuỷ – băng*** (spinal lemniscal system) (theo Gilman & Newman 2003)].

Ngoài ***hệ thống cột sau băng giữa*** (hay các bó thon và bó chêm cổ điển của Goll và Burdach) dẫn truyền cảm giác về tư thế và xúc giác phân biệt ở cổ, thân và tứ chi, các tác giả hiện đại (Haines, 2002) còn mô tả ***hệ thống thần kinh sinh ba*** cũng góp phần tham gia vào các cảm giác này ở đầu – mặt (với ***các dải sinh ba nội đồi trước và sau***, anterior and posterior trigeminothalamic tracts). Trong đó đặc biệt nhân cảm giác sinh ba chính, nhân sinh ba trung não, và những đường liên hệ của chúng chủ yếu dẫn truyền xúc giác phân biệt, cảm giác bản thể và cảm giác vận động (kinesthesia) của đầu – mặt. Còn các thành phần ở thấp hơn của hệ sinh ba (nhân và dải tuỷ sống TK sinh ba) có vai trò chủ yếu trong cảm giác đau và nóng lạnh của đầu – mặt. Chúng tôi xin tạm để lại vai trò của hệ thống sinh ba cho mục 3 (khi nói về các đường cảm giác đau, nóng lạnh và xúc giác thô sơ), và cho bài 12 (khi nói về các dây KT sọ). Vậy bài này chỉ bàn chủ yếu về hệ thống cột sau băng giữa, phụ trách cảm giác về tư thế và xúc giác phân biệt của cổ, thân và tứ chi.

1.1. Chức năng của hệ thống cột sau – băng giữa

Hệ thống này dẫn truyền 1) ***cảm giác bản thể*** (proprioception) của cơ, gân, khớp, ***nhận biết về tư thế*** cơ thể, và ***cử động*** của các chi (kinesthesia) trong

không gian; và 2) *một phần cảm giác ngoại cảm* (exteroceptive): ***xúc giác phân biệt*** *(tinh tế)* của da, nhận biết về *hình thể ba chiều* (stereognosis), *áp lực* (pressure), và *độ rung* (vibratory sensation).

Đặc trưng của hệ thống cột sau băng giữa là dẫn truyền theo những sợi tới cảm giác thân thể chung (general somatic afferent fibers) có tốc độ dẫn truyền nhanh, số lượng trạm tiếp xúc synáp hạn chế, và tổ chức thân thể chính xác. Trên đường đi chỉ có một sự hội tụ hạn chế, nên các tín hiệu được dẫn truyền với độ chính xác cao, và nhạy cảm về không gian và thời gian cao.

1.2. Các thụ thể cơ học ngoại biên (chung của các đường cảm giác thân thể)

Bước khởi động đầu tiên các cảm giác thân thể là hoạt hoá các thụ thể cơ học (mecano–receptors). Áp lực cơ học, như biến dạng da, được chuyển thành tín hiệu điện ở đầu tận sợi ngoại biên của nơron tới nguyên thuỷ (thứ 1). Điều đó dẫn đến khử cực điện thế màng nơron. Nếu điện thế đó khử cực vùng khởi động (trigger zone) ở đoạn có myelin đầu tiên của sợi trục, đến ngưỡng, thì sẽ gây nên một tác động điện thế (action potential).

Mỗi loại hình thụ thể đáp ứng với một loại kích thích xúc giác (Hình 10.1).

– ***Các thụ thể xúc giác cơ học ở da*** (cutaneous tactile receptors) (Hình 10.1) nằm ở biểu bì đáy (basal epidermis) và chân bì (dermis) của da không lông (gan tay, gan chân, môi) và có lông. Các thụ thể cơ học ngưỡng thấp đó có thể có bao, như các tiểu thể Meissner và Pacini, hoặc không bao như các phức hợp tế bào thần kinh Merkel và các thụ thể nang lông. Các tiểu thể Meissner, các thụ thể nang lông, và các tiểu thể Paccini đáp ứng với các kích thích thoáng qua, từng thời, hoặc rung động.

– ***Các thụ thể cơ học xúc giác sâu*** (deep tactile mechanoreceptors) thấy ở lớp chân bì (dermis) của da, và trong các mạc bao quanh các cơ, xương, và quanh răng. Các thụ thể đó bao gồm các tiểu thể Pacini, các tận cùng Ruffini, và các tận cùng thần kinh có bao khác nằm ở ngoại cốt mạc, các mạc sâu, và các phúc mạc. Các thụ thể của nhóm đó đáp ứng với áp lực, độ rung, hoặc co kéo căng da hay đi lệch răng.

– ***Các thụ thể cảm giác bản thể*** (proprioceptive receptors) nằm trong các cơ, gân, bao khớp. Các thụ thể đó gồm những túi nhân và những dãy nhân các sợi cơ trong thoi của các thoi cơ và các sợi thần kinh đi kèm của chúng. Các cơ quan Golgi gân và nhóm sợi Ib của chúng và các thụ thể khớp Ruffini có bao cũng hoạt động với khả năng đó. Chúng đáp ứng với tư thế chi và khớp ở trạng thái tĩnh, hay với cử động của chi (cảm giác vận động, kinesthesia), và là nguồn gốc quan trọng của thông tin thăng bằng, tư thế, và cử động chi.

Độ chính xác mà các kích thích xúc giác được phát hiện phụ thuộc vào mật độ của các thụ thể và kích thước của các diện cảm nhận. Mật độ cao nhất của các thụ thể xúc giác da thấy ở đầu các ngón tay da trơn và ở vùng quanh miệng. Các vùng khác, như lưng, có mật độ thấp hơn nhiều, và như vậy có độ chênh lệch về thụ thể giữa các phần khác nhau của cơ thể.

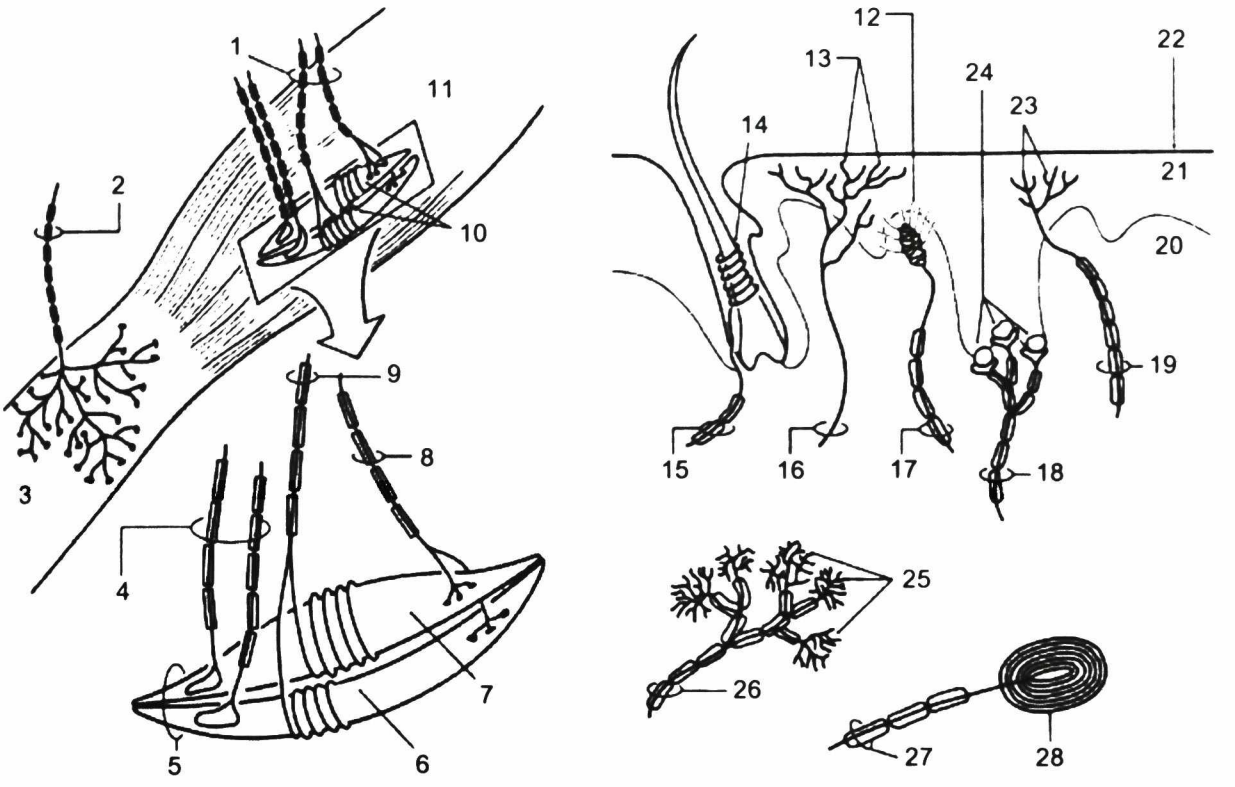

Hình 10.1. ***Các thụ thể cảm giác bản thể*** **(proprioceptive receptors), và** ***các thụ thể cơ học ở*** **da (cutaneous mecanoreceptors). Các thụ thể da thích ứng nhanh (RA), thích ứng chậm (SA).**
(Theo Haines, Fundamental Neuroscience, 2002, Fig. 17–1, p. 257).

1. Sợi đi ra từ thoi cơ; 2. Cơ quan Golgi gân; 3. Gân cơ; 4. Các sợi vận động gamma; 5. Thoi cơ; 6. Sợi nhân chuỗi (nuclear chain fiber); 7. Sợi nhân túi (nuclear bag fiber); 8. Sợi tận nhì (II); 9. Sợi tận nhất (Ia); 10. Các sợi trong thoi; 11. Các sợi cơ ngoài thoi; 12. Tiểu thể Meissner; 13. Các đầu tận tự do; 14. Các thụ thể nang lông; 15. A–beta (RA, SA); 16. Sợi C; 17. A–beta (RA); 18. A–beta (SA); 19. A–delta; 20. Bì; 21. Biểu bì; 22. Bề mặt da; 23. Các đầu tận tự do; 24. Các tế bào Meckel; 25. Các đầu tận Ruffini; 26. A–beta (SA); 27. A–beta (RA); 28. Tiểu thể Paccini.

1.3. Các sợi tới nguyên thuỷ *(chung của các đường cảm giác thân thể ở tuỷ sống)*

Các sợi tới nguyên thuỷ (primary afferent fibers), nơron đầu tiên, chặng 1 của các đường cảm giác thân thể ở tuỷ sống bao gồm 3 phần: 1) Một *sợi ngoại biên* (peripheral process) đi từ hạch rễ sau thần kinh sống đến chỗ tiếp xúc với các thụ thể cơ học ngoại biên, hoặc đầu tận thần kinh tự do, 2) Một *sợi trung ương* (central process) đi từ hạch rễ sau thần kinh sống tới hệ thần kinh trung ương, và 3) Một *thân tế bào giả đơn cực* (pseudounipolar cell body) nằm trong hạch rễ sau thần kinh sống.

1.4. Các đường trung ương đi lên của hệ thống cột sau – băng giữa

Đường cảm giác bản thể về tư thế và xúc giác phân biệt từ ngoại biên ở cổ – thân – tứ chi lên vỏ não gồm 3 chặng nơron (Hình 10.2).

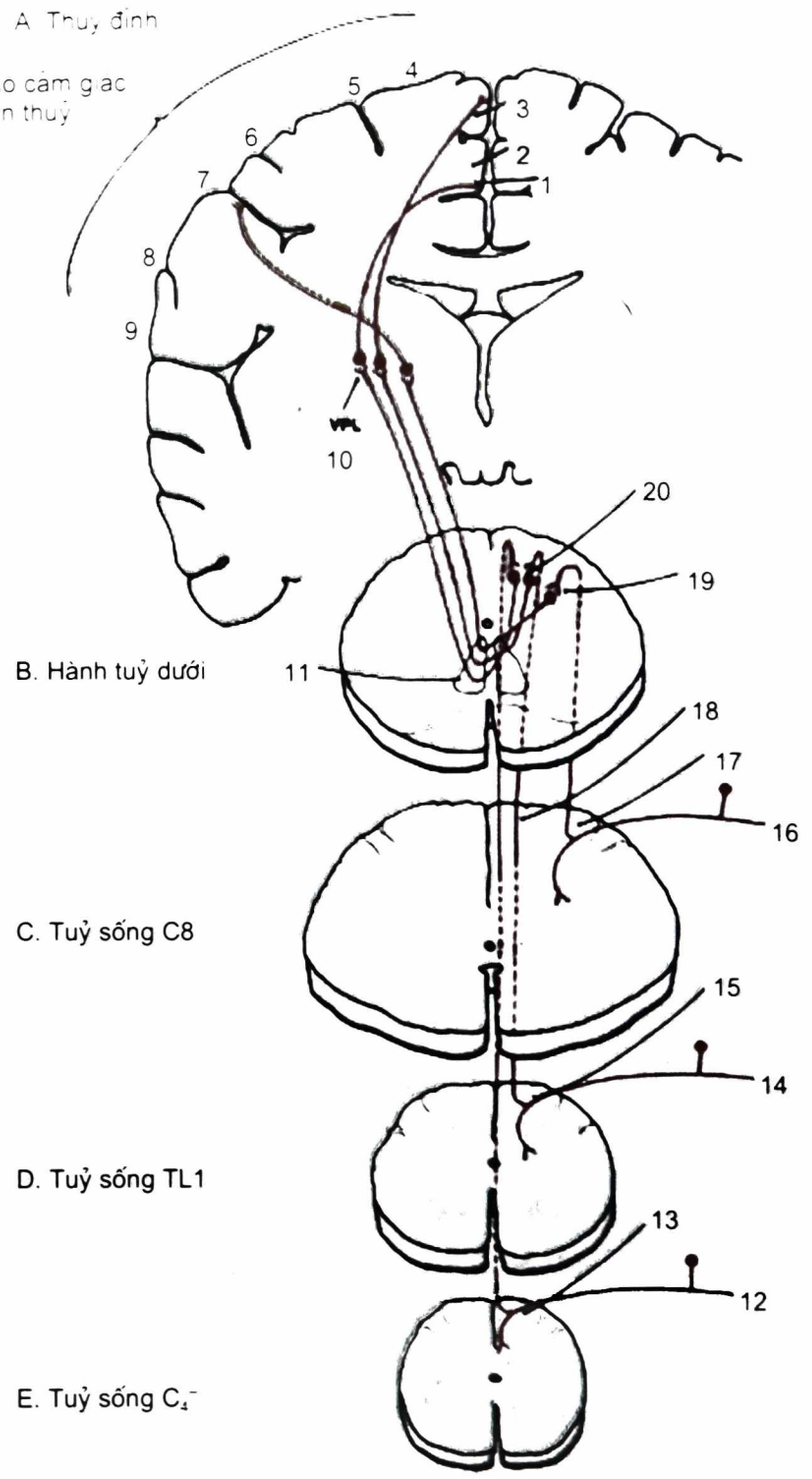

Hình 10.2. Hệ thống cột sau–băng giữa (Các bó thon, bó chêm và băng giữa) – dẫn truyền cảm giác bản thể và xúc giác phân biệt. (Theo S. Gilman & S.W. Newman, Essentials of Neuroanatomy and Neurophysiology, 10th Edit, 2003, Fig. 7–2, p. 55).

A. Thuỳ đỉnh. Vỏ não cảm giác thân thể nguyên thuỷ; **VPL**: Nhân bụng sau bên nội đồi (Gian não); **B.** Thiết đồ hành tuỷ dưới; **C.** Thiết đồ tuỷ sống C8; **D.** Thiết đồ tuỷ sống TL1; **E.** Thiết đồ tuỷ sống Cg4. 1. Diện đáy chậu; 2. Diện bàn chân; 3. Diện cẳng chân; **4. Diện đùi; 5. Diện thân mình; 6. Diện cánh tay; 7. Diện cẳng tay; 8. Diện bàn tay; 9. Diện mặt; 10. VPL: Nhân bụng sau bên nội đồi; 11. Băng giữa** (lemniscus medialis); 12, 14, 16. Các sợi tới từ các thụ thể ở thoi cơ, khớp và da; 13, 15, 18. Bó thon; 17. Bó chêm; 19. Nhân chêm; 20. Nhân thon.

1) Chặng 1 (tuỷ–hành): các *nơron hạch thần kinh sống* nhận thông tin từ các thụ thể kể trên, và gửi sợi trục theo rễ sau thần kinh sống vào tuỷ sống. Các sợi tới nguyên thuỷ từ rễ sau đó phân nhánh trong tuỷ. Một số tận hết ở các nơron thứ hai trong chất xám tuỷ sống, ở trên hay dưới mức vào, góp phần vào các phản xạ tuỷ sống (không vẽ trên sơ đồ Hình 10.2). Đa số các sợi trục chính đi lên trong thừng trắng sau tuỷ sống (không tiếp xúc synáp ở tuỷ sống), tạo nên các ***bó thon*** (fasciculus gracilis) và ***bó chêm*** (fasciculus cuneatus). Các sợi đến từ chi dưới và phần dưới thân mình, càng thấp càng chiếm phần trong của thừng sau, tạo thành *bó thon*. Còn các sợi đến từ chi trên, nửa trên ngực và cổ, càng cao càng chiếm phần ngoài của thừng sau, tạo thành ***bó chêm***, ở ngoài bó thon. Lên tới phần dưới hành tuỷ thì các sợi của hai bó đó dừng ở các ***nhân thon*** (nucleus gracilis) và ***nhân chêm*** (nucleus cuneatus).

2) Chặng 2 (hành–nội đồi): các nơron từ các nhân thon và nhân chêm cho các *sợi trục* vòng ra trước, gọi là *các sợi cung sâu* (hay *cung trong*) (fibrae arcuatae internae); bắt chéo đường giữa tạo nên *bắt chéo băng giữa* (decussatio lemnisci medialis); rồi đi lên theo ***băng giữa*** (hay *băng trong*) (lemniscus medialis) qua thân não đến gian não, tận hết ở nhân bụng sau ngoài (nucleus ventralis posterolateralis) của nội đồi.

3) Chặng 3 (nội đồi–vỏ não): các nơron từ nhân bụng sau ngoài của nội đồi cho các sợi trục đi lên hồi sau trung tâm của thuỳ đỉnh, tận cùng ở *vỏ não cảm giác thân thể nguyên thuỷ* (primary somatosensory cortex), thuộc các *diện 3, 1 và 2 của Brodmann*. Ở đó bản đồ đại diện định khu cảm giác của cơ thể cũng tương tự như bản đồ vận động, nằm song song với nó ở phía bên kia rãnh trung tâm.

* [Chú thích về TNGP: 1) "***Lemniscus medialis***" cố GS Đỗ Xuân Hợp dịch là "***dải Reil giữa***" theo DTGP Pháp cũ "ruban de Reil median"; Nguyễn Quang Quyền, Bài giảng GP tập II, 1995, dịch lại là "***liềm giữa***". Song "*lemniscus*" tiếng Hy Lạp, có nghĩa là "***dải băng***" (tiếng Pháp là "*ruban*"), mà không phải là "*liềm*". Cố GS Đỗ Xuân Hợp dịch là "***dải***", chúng tôi đổi lại là "***băng***" (vì "tractus" đã dịch là "dải"). Còn "medialis" có nghĩa là "*trong*" (so với "*ngoài*"); hay "*giữa*" (so với "*bên*"). Vậy "***Lemniscus medialis***" dịch là "***băng trong***", hay "***băng giữa***" đều được. Song "*băng giữa*" gần hơn với từ cũ "*dải Reil giữa*" vốn quen dùng của cố GS Đỗ Xuân Hợp,

2) "***Fibrae arcuata internae***": Các sợi cung sâu. "Interna" có nghĩa là "trong sâu" (so với "ngoài nông"); nên ở đây chúng tôi dịch là "sâu", để khỏi lẫn với "medialis" là trong (so với ngoài)].

1.5. Dung mạo sinh lý của xúc giác phân biệt (tinh tế)*

– **Ở các trạm nhân** của đường dẫn truyền xúc giác phân biệt, mỗi nơron nhận luồng vào synáp từ nhiều sợi tới, và mỗi sợi tới tận cùng ở nhiều tế bào chuyển tiếp, Như vậy các tế bào chuyển tiếp nhận thông tin cảm giác qua cả hai hiện tượng ***hội tụ*** (convergence) và ***phân kỳ*** (divergence). Hơn nữa, các sợi tới các nhân không chỉ hoạt hoá các tế bào chuyển tiếp, mà còn hoạt hoá các gian nơron kích thích và ức chế. Hậu quả là **các đường cảm giác *vừa dẫn truyền, vừa điều tiết và biến đổi thông tin* dọc theo các mức** cao hơn của hệ thần kinh trung ương.

– Trong hệ cảm giác thân thể, **ức chế synáp** không xảy ra ở thụ thể ngoại biên, mà ở synáp đầu tiên trong các nhân sừng sau hay cột sau, và các synáp tiếp theo. Có hai loại ức chế đã được mô tả: 1) *Ức chế phản hồi tại chỗ* (local feedback inhibition) và 2) *Ức chế phản hồi ở đầu xa* (distal feedback inhibition). *Ức chế phản hồi tại chỗ* (còn gọi là ức chế bên, lateral inhibition): ức chế các tế bào chuyển tiếp sừng sau hay cột sau được hoạt hoá bởi cảm giác đi vào. Ức chế đó được gây nên bởi các nhánh bên của các tế bào được hoạt hoá, tiếp xúc synáp với các gian nơron ức chế ở trạm nhân. *Ức chế phản hồi ở đầu xa* là ức chế hoạt tính tiền synáp (presynaptic inhibition) ở các tận cùng của các tế bào hạch rễ sau tại sừng sau và các nhân cột sau. Sự ức chế đó đến từ các sợi trục của các nơron ở các diện vận động và cảm giác thân thể nguyên thuỷ của vỏ não, và ở thân não. Ức chế phản hồi tại chỗ hạn chế sự lan toả kích thích giữa các nơron kế cận, do đó giảm độ phân kỳ kích thích, và làm sắc bén thêm định vị cảm giác. Ức chế phản hồi đầu xa cho phép hệ thần kinh điều hoà thông tin ở mức cao hơn khi chuyển lên trên.

– Các nơron trong mỗi nhân trên suốt dọc đường đi, bao gồm các nhân cột sau, nhân bụng sau ngoài, và diện cảm giác thân thể của vỏ não, có những ***địa hạt nhận cảm*** riêng. Địa hạt nhận cảm của mỗi nơron là diện bề mặt cơ thể, mà khi kích thích sẽ kích thích hay ức chế nơron đó. Kích thước địa hạt nhận cảm của các nơron cá thể rất thay đổi. Các đầu ngón tay, môi và lưỡi là những vùng cơ thể nhạy cảm nhất với xúc giác, vì chúng chứa đựng mật độ cao nhất các tận cùng thần kinh cảm giác. Sự tăng đậm độ các sợi tới từ các vùng đó dẫn truyền thông tin tới một số lượng tế bào chuyển tiếp lớn hơn các phần kém nhạy cảm của cơ thể, như cánh tay và lưng. Do đó các vùng nhạy cảm hơn cũng có các diện đại diện lớn hơn ở hồi sau trung tâm.

– Kích thích da ở địa hạt nhận cảm của một nơron thường kích thích nơron; và kích thích da ở xung quanh diện kích thích thường ức chế nơron. Quá trình đó gọi là ***ức chế bao quanh*** (inhibitory surround). Kết quả của sự sắp xếp đó là thắp sáng tối đa một nơron, đáp ứng với một kích thích hạn chế ở địa hạt nhận cảm của nó. Nếu kích thích tác động bằng nhau đến địa hạt nhận cảm và diện ức chế bao quanh, nơron sẽ ít hoặc không đáp ứng, tuy nhiên các nơron có địa hạt nhận cảm ở mép của kích thích lớn hơn đó sẽ trở nên hoạt hoá. Quá trình đó và các quá trình ức chế khác ở hệ cảm giác tăng cường thông tin về sự đối lập ở bờ mép các diện bị kích thích.

– ***Vỏ não cảm giác thân thể*** gồm những ***cột nơron*** đứng thẳng hẹp, trải từ bề mặt màng mềm đến chất trắng (Xem lại bài 8, mục 2,4). Các nơron trong mỗi cột được nối với nhau, và mỗi nơron đáp ứng với cùng một loại kích thích cảm giác. Như vậy một số cột được hoạt hoá bởi các sợi tới từ nội đồi mang cảm giác xúc giác, một số bởi tư thế khớp, và một số bởi cử động lông da. Các nơron ở trong mỗi cột cũng có địa hạt nhận cảm ở cùng một địa điểm của cơ thể. Hơn nữa, có những nơron vỏ não cảm giác thân thể, cảm giác da đặc biệt, nhạy cảm về chiều hướng (để nhận biết phân biệt về không gian), về tần số di chuyển (để

nhận biết phân biệt về thời gian). Những đặc tính đáp ứng đó của các nơron vỏ não phản ánh một sự *tổng hợp, hợp nhất rất nhiều luồng vào từ các mức khác của quá trình cảm giác*.

1.6. Hiệu quả của các tổn thương tuỷ sống đến xúc giác (Theo Gilman & Newman, 2003)

Xúc giác đơn giản (simple touch) có vẻ là loại cảm giác *ít bị suy yếu nhất bởi tổn thương tuỷ sống*, bởi vì có cả hai đường lớn đi lên dẫn truyền nó. Như vậy, một ***tổn thương các cột sau*** (hay thừng sau) thường gây mất xúc *giác phân biệt, chiều hướng cử động* của tác nhận kích thích da cùng bên; song nhận biết xúc giác nhẹ chỉ suy giảm nhẹ, hay không giảm chút nào, vì còn dải tuỷ nội đồi cũng dẫn truyền cảm giác xúc giác nhẹ. Ngược lại, sau ***cắt ngang dải tuỷ nội đồi***, cảm giác ***đau bị mất ở bên đối diện*** cơ thể, song xúc giác nhẹ thường vẫn còn, bởi vì đường cột sau băng giữa vẫn có thể phục vụ chức năng đó (Hình 10.3).

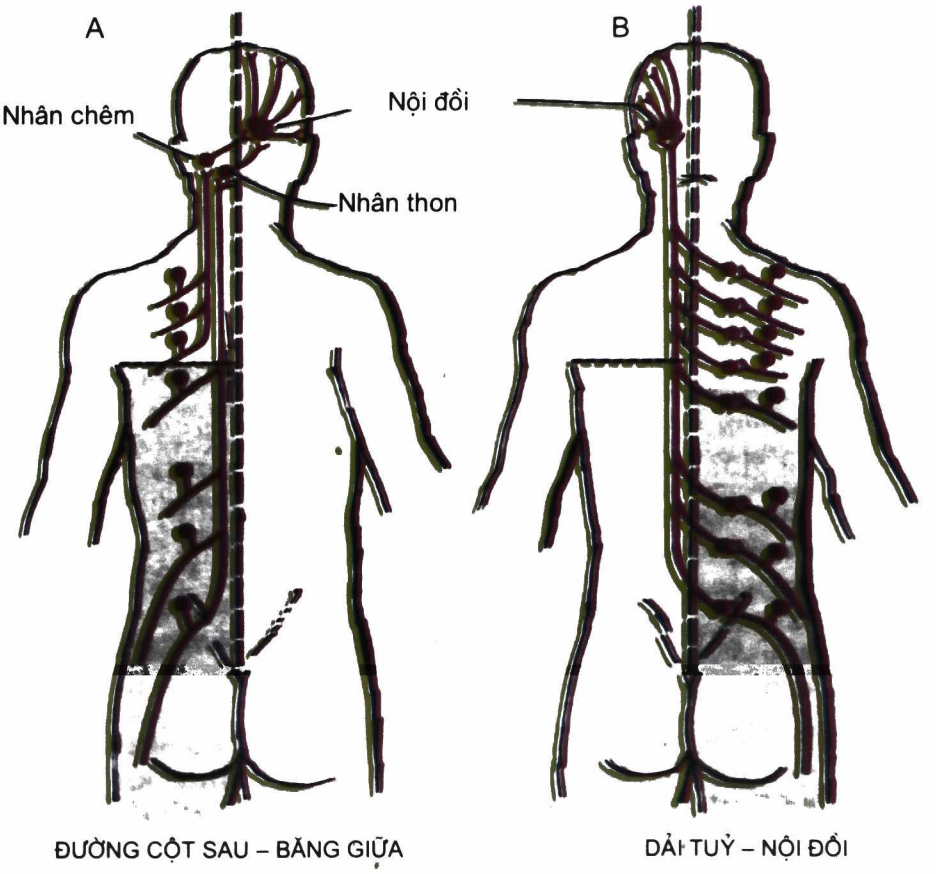

Hình 10.3. Hậu quả của một tổn thương đơn ở bên trái tuỷ sống.
(Theo Gilman & Newman, Essentials of Neuroanatomy and Neurophysiology, 2003, Fig. 7.4, p. 59).

Đường kẻ đứt đoạn chỉ mức đốt tuỷ sống bị tổn thương. Hậu quả của tổn thương đó lên đường dẫn truyền cột sau băng giữa (A) và lên dải tuỷ–nội đồi (B) lần lượt như sau:

A. Rối loạn cảm giác bản thể ở cùng bên cơ thể, vì các sợi đi lên bắt chéo ở trên mức tổn thương tuỷ sống, ở nơi các sợi từ nhân thon và nhân chêm tạo nên băng giữa.

B. Mất cảm giác đau và nóng lạnh bên đối diện cơ thể, 1 – 2 đoạn tuỷ ở dưới mức tổn thương. Do các sợi đi vào dải tuỷ–nội đồi đi lên1–2 đoạn tuỷ thì bắt chéo sang bên đối diện của tuỷ sống.

Mất hoàn toàn *cảm giác bản thể* (proprioceptive sensation) do tổn thương tuỷ sống đòi hỏi phải ***dứt cả hai bên "đường lưng bên"*** (dorsolateral pathway)* (bao gồm cả các bó thon–bó chêm ở thừng sau và hệ thống cổ bên (lateral cervical system) ở phần sau thừng bên). Các tổn thương ở vị trí đó gây suy giảm cảm giác về tư thế, cảm giác rung, và xúc giác phân biệt. Triệu chứng xảy ra trội hơn ở cùng bên cơ thể sau ***chấn thương một bên "đường lưng bên"*** * (H.10.3).

* [Chú thích về TNGP: "***Đường lưng bện***" (dorsolateral pathway) là tên gọi riêng của Gilman và Newman, bao gồm *cả các bó thon – bó chêm ở thừng sau và "hệ thống cổ bên" ở phần sau của thừng bên tuỷ sống*". Ngoài hai đường lớn dẫn truyền xúc giác: 1) hệ thống cột sau–băng giữa dẫn truyền xúc giác phân biệt và cảm giác về tư thế, 2) dải tuỷ nội đối của hệ thống trước bên dẫn truyền xúc giác nhẹ và cảm giác đau nóng lạnh, hai tác giả này còn mô tả một đường thứ 3) là "*hệ thống cổ bên*" (lateral cervical system) cũng dẫn truyền xúc giác, cảm giác rung và bản thể.

Hệ thống cổ bên, (lateral cervical system, theo Gilman & Newman, Essentials of Clinical Neuroanatomy and Neurophysiology, F.A. Davis Publishers, Philadelphia, 2003, pp. 56, 57, Fig, 7–3, hay spinocervicothalamic pathway, theo Gray's Anatomy, 1995) gồm 4 chặng nơron như sau: Các sợi tới ngoại biên tiếp xúc synáp ở lá IV sừng sau tuỷ sống. Các nơron chặng hai từ đó đi lên dọc theo góc sau nhất của thừng trắng bên tuỷ sống, tận hết ở nhân cổ bên (lateral cervical nucleus), nằm ngay phía ngoài sừng sau 4 đoạn tuỷ cổ đầu tiên. Từ nhân đó các nơron chặng 3 bắt chéo mép trắng trước để theo băng giữa bên đối diện đi lên nội đối. Rồi chặng 4 từ nội đối đi lên các diện cảm giác thân thể của vỏ não. (Hình 7.3 trang 56 trong tài liệu kể trên của Gilman & Newman không được giới thiệu ở đây, vì đường xúc giác thứ ba này hầu như không được nói đến bởi các tác giả khác)].

Các triệu chứng ở mức độ thay đổi khác nhau cũng xảy ra do *tổn thương các nhân thon – nhân chêm, băng giữa, nội đối, và hồi sau trung tâm*. Các tổn thương đường cột sau băng giữa vẫn để lại vô hại các cảm giác xúc giác đơn giản, đau và nóng lạnh. Đứt thừng sau mà không tổn thương đến thừng bên gây mất xúc giác phân biệt chiều hướng của kích thích chuyển động lên da, song cảm giác về xúc giác và tư thế khớp vẫn còn.

Các triệu chứng lâm sàng của ***chấn thương đường cột sau băng giữa*** thường được thử nghiệm trong thăm khám thần kinh, như sau:

1) *Mất khả năng nhận biết tư thế chi*. Không nhìn, bệnh nhân không thể xác định được một khớp đang gấp hay duỗi. Bệnh nhân cũng không thể phát hiện được chiều hướng vận chuyển của khớp hay chi khi cử động.

2) *Mất nhận thức xúc giác* (astereognosis). Bệnh nhân mất hoặc bị suy giảm khả năng nhận biết đồ vật thông thường, như chìa khoá, các góc, các khối, các điêu khắc trện đá, bằng cách sờ nắn mà nhắm mắt.

3) *Mất khả năng phân biệt hai điểm*. Bình thường hai tác nhân kích thích xúc giác nhẹ áp đặt đồng thời lên da cách nhau vài mm có thể được phân biệt với một kích thích đơn lẻ. Khả năng đó bị giảm mạnh. Hai điểm của một compa đầu tầy thường được dùng cho nghiệm pháp này.

4) *Mất cảm giác rung*. Người bình thường có thể cảm nhận được độ rung nhẹ

của một chiếc dĩa đang rung khi áp vào một chỗ lồi của xương. Khi bị mất khả năng đó, bệnh nhân không thể phân biệt được một chiếc dĩa đang rung với chiếc dĩa im lặng.

5) *Triệu chứng Romberg dương tính*. Trong nghiệm pháp này, bệnh nhân đứng hai chân chụm lại với nhau, và thầy thuốc khám nghiệm nhận xét độ lắc lư của cơ thể khi bệnh nhân mở mắt. Rồi so sánh với độ lắc lư khi nhắm mắt. Một sự tăng bất thường độ lắc lư, hay mất cân bằng khi bệnh nhân nhắm mắt là triệu chứng dương tính. Thị giác có thể bù trừ một phần sự suy giảm về nhận biết có ý thức tư thế cơ và khớp; do đó bệnh nhân bị tổn thương đường cột sau băng giữa có thể có khả năng giữ được thăng bằng nếu mở mắt, nhưng mất thăng bằng khi nhắm mắt.

2. ĐƯỜNG CẢM GIÁC BẢN THỂ KHÔNG Ý THỨC: CÁC ĐƯỜNG TUỶ – TIỂU NÃO (Hình 10.4)

* [Còn gọi là: 1) ***Đường cảm giác sâu không ý thức*** (sensibilité profonde inconsciente) với ***các bó tiểu não thẳng*** *(hay* ***tiểu não sau, bó Flechsig),*** ***tiểu não chéo*** *(hay* ***tiểu não trước, bó Gower)*** (faisceau cerebelleux direct, croisé) (theo Rouviere 1948, Đỗ Xuân Hợp,1971); 2) ***Các dải tuỷ tiểu não sau, tuỷ tiểu não trước, chêm tiểu não,*** *và* ***tuỷ–trám*** (posterior/ anterior spinocerebellar tracts, cuneocerebellar tract, spino–olivary) (theo Carpenter, 1983); 3) ***Các dải tuỷ –tiểu não*** **sau, tuỷ tiểu não trước, chêm–tiểu não, và tuỷ–tiểu não trên** (posterior, anterior spinocerebellar tracts, cuneocerebellar tract, rostral spinocerebellar tract) (theo Gray, 1995); 4) ***Cảm giác bản thể không ý thức*** (nonconcious propriocetion)*:* ***các đường tuỷ tiểu não*** (spino–cerebellar pathways) (theo Haines, 2002); 5) **Các đường tới tiểu não từ chi dưới** và **từ chi trên** (pathways to the cerebellum from the lower/upper limb) (theo Gilman & Newman 2003)].

Do cùng dẫn truyền cảm giác bản thể về tư thế và một phần cảm giác ngoại cảm cơ học ở da, nên đường này thường được các tác giả hiện đại (Haines 2002, Gilman và Newman 2003) xếp cùng với đường vừa tả trên, thành ***"Cảm giác thân thể hệ thống I":*** xúc giác phân biệt và tư thế (The Somatosensory System I: Tactile discrimination and Position Sense); Còn ***"Cảm giác thân thể hệ thống II"*** là xúc giác thô sơ, nóng lạnh và đau (The Somatosensory System II: Touch, Thermal sense, and Pain).

2.1. Chức năng

Là đường dẫn truyền lên tiểu não thông tin ***cảm giác bản thể*** ở cơ, khớp và những tín hiệu ngoại cảm hạn chế từ các *thụ thể cơ học của da*: Bao gồm thông tin về tư thế các chi, góc gấp các khớp, độ co và chiều dài cơ. Có vai trò tích hợp (integration), *hướng dẫn sự kiểm soát của tiểu não đối với trương lực cơ trong cử động và tư thế* của cơ thể.

Các sợi trục của các dải tuỷ–tiểu não tận hết ở các nhân tiểu não, và ở các sợi rêu (mossy fibers) của nhộng và vùng cạnh nhộng tiểu não.

Thoái hoá các dải tuỷ tiểu não trong các bệnh *mất điều hoà Friedreich* (Friedreich ataxie) gây nên *mất điều hoà tiểu não* (cerebellar ataxie), mất điều

hoà vận động khi đi và trong các cử động khác, do tiểu não không nhận được phản hồi cảm giác (sensory feedback) cần thiết để điều hoà cử động.

2.2. Các thụ thể cơ học ngoại biên

Đã được mô tả chung ở trên (xem mục 1.2, hình 10.1).

2.3. Các đường đi lên tiểu não

Các tác giả cổ điển (Rouviere, Đỗ Xuân Hợp) chỉ nêu hai bó: *bó tiểu não thẳng* hay *tuỷ – tiểu não sau* (faisceau cerebelleux direct, ou medullo–cerebelleux dorsal) và *bó tiểu não chéo* hay *tuỷ – tiểu não trước* (faisceau cerebelleux croisé, ou medullo–cerelelleux ventral).

Các tác giả hiện đại (Gray, 1995; Haines, 2002; S. Gilman và S.W. Newman, 2003) đã *tách mỗi dải đó ra làm 2* cho 2 phần trên, và dưới của cơ thể. Vậy tất cả gồm 4 dải: *2 dải tuỷ tiểu não sau* và *tuỷ tiểu não trước* dẫn truyền thông tin từ chi dưới và nửa dưới thân mình; còn *2 dải chêm tiểu não, và tuỷ tiểu não trên* dẫn truyền thông tin từ chi trên và nửa trên thân mình.

2.3.1. Dải tuỷ tiểu não sau (Posterior spinocerebellar tract)

Đường từ ngoại biên vào tuỷ sống để lên tiểu não gồm 2 chặng nơron:

1) Chặng 1: các sợi tới nguyên thuỷ nhận cảm giác bản thể (từ các thoi cơ, thụ thể khớp) và một số hạn chế cảm giác ngoại cảm (da) từ chi dưới và phần dưới thân mình (cho đến nửa dưới ngực), đi theo rễ sau thần kinh sống vào tuỷ sống, lên tận hết ở *nhân ngực* hay *nhân lưng Clarke*, nằm ở lá VII của vùng trung gian đoạn tuỷ sống từ N1 đến TL2. Các sợi tới ở dưới đoạn tuỷ sống TL2 đi lên trong thừng sau tuỷ sống để tới nhân đó. (Haines, 2002; S. Gilman & S.W.Newman, 2003) (Hình 10.4).

2) Chặng 2: các sợi trục từ các tế bào nhân lưng Clarke, không bắt chéo, đi thẳng lên theo *dải tuỷ tiểu não sau* cùng bên, ở sát bề mặt thừng bên tuỷ sống, ngoài dải vỏ – tuỷ bên; tới hành tuỷ thì qua cuống tiểu não dưới (thể thừng) để vào tiểu não.

2.3.2. Dải tuỷ tiểu não trước (Anterior spinocerebellar tract)

1) Chặng 1: các sợi tới nguyên thuỷ nhóm I, – (cảm giác bản thể, đặc biệt từ các cơ quan Golgi gân, và một số cảm giác khác), đi từ chi dưới vào tuỷ sống, tiếp xúc synáp với các tế bào nằm ở phần ngoài các lá V–VII và dọc theo bờ ngoài sừng trước các đoạn tuỷ thắt lưng TL3–TL5, và một phần nhỏ tuỷ cùng (Haines, 2002; Gilman & Newman, 2003).

2) Chặng 2: từ các tế bào đó, các sợi trục *bắt chéo* ngay đường giữa ở mép trắng trước, tạo nên *dải tuỷ tiểu não trước*, đi lên trong thừng bên tuỷ sống, ở trước dải tuỷ tiểu não sau. Lên cầu não, các sợi vòng ra sau và ra ngoài qua cuống tiểu não trên để vào tiểu não. Đa số các sợi bắt chéo trở lại để tận hết ở tiểu não cùng bên với nguyên uỷ của chúng (Hình 10.4).

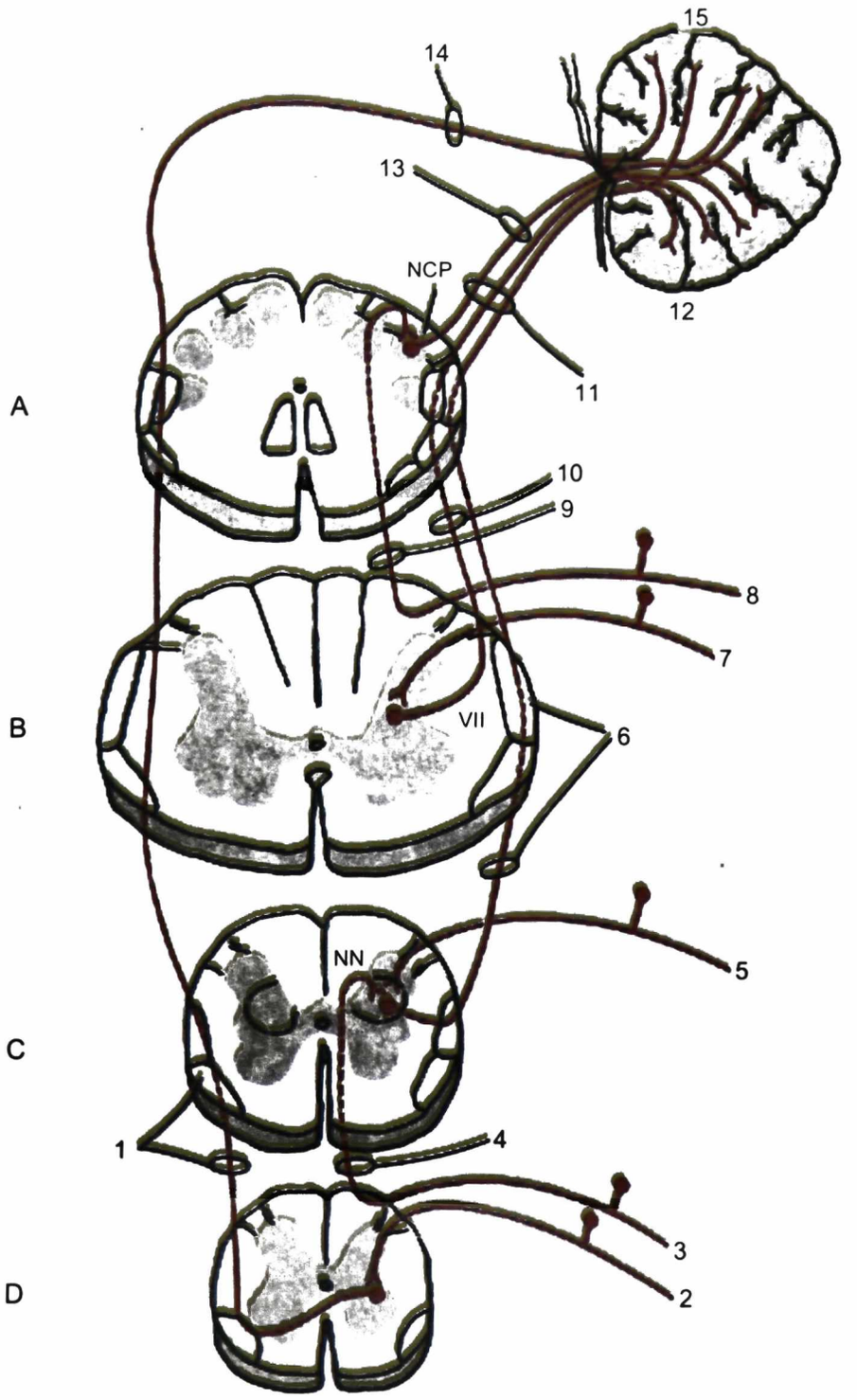

Hình 10.4. Các đường tuỷ – tiểu não (dẫn truyền cảm giác cơ học ở cơ, khớp, da lên tiểu não).
(Theo S. Gilman & S.W. Newman, Essentials of Neuroanatomy and Neurophysiology, 2003, Fig. 7–1, p. 53).

Thiết đồ cắt qua đoạn: **A**. Hành tuỷ dưới; **B**. Tuỷ sống C8; **C**. Tuỷ sống TL1; **D**. Tuỷ sống cùng.

NCP: nhân chêm phụ (chêm ngoài). NN: Nhân ngực (nhân lưng Clarke). VII: Lá VII

1. Dải tuỷ tiểu não trước; 2, 7. Thụ thể da và cơ; 3, 5, 8. Thụ thể cơ; 4. Bó thon; 6. Dải tuỷ tiểu não sau; 9. Bó chêm; 10. Dải tuỷ tiểu não trên (tuỷ tiểu não mỏ); 11. Cuống tiểu não dưới; 12. Thuỳ sau tiểu não; 13. Dải chêm tiểu não; 14. Cuống tiểu não trên;15. Thuỳ trước tiểu não

Trong tiểu não, các sợi của *dải tuỷ tiểu não trước* được phân phối ở phía ngoài hơn so với các sợi của *dải tuỷ tiểu não sau*.

Cả hai dải đều dẫn truyền thông tin bản thể về ngoại cảm, song có khác nhau về chức năng (Gray's Anatomy, 1995, p. 992):

– Các tế bào nhân ngực được kích thích bởi các sợi tới nguyên thuỷ nhóm Ia và Ib (từ thoi cơ và cơ quan gân), cũng như các sợi tới nhóm II từ cơ, và xúc giác-áp lực từ da. Các xung động bản thể thường đến từ một cơ, hoặc từ các cơ đồng vận tác động lên cùng một khớp. Vậy *dải tuỷ tiểu não sau* dẫn truyền thông tin về phương thức cảm giác đặc hiệu và không gian đặc hiệu để *điều hoà tư thế và cử động của các cơ cá thể của chi*.

– Còn các tế bào của *dải tuỷ tiểu não trước* được kích thích bởi các sợi tới Ib và chuyển thông tin từ các địa hạt nhận cảm lớn bao gồm các đoạn khác nhau của một chi. Dải tuỷ tiểu não trước không có các phân chia nhỏ cho các phương thức cảm giác khác nhau, và dẫn truyền các xung động để *điều hoà cử động và tư thế của toàn bộ chi dưới*.

Vì nhân ngực giảm dần về phía trên và không lên quá đoạn tuỷ cổ thấp nhất, nên dải tuỷ tiểu não sau chỉ mang thông tin từ chi dưới và phần dưới thân mình.

Thông tin bản thể và ngoại cảm từ chi trên đi theo các sợi tới nguyên thuỷ của bó chêm, lên tận hết ở nhân chêm ngoài. Rồi các tế bào của nhân đó cho những sợi cung sau ngoài, tạo nên *dải chêm – tiểu não*, đi vào tiểu não qua cuống tiểu não dưới cùng bên. Nhân phụ chêm ngoài và phần ngoài của nhân chêm được coi như tương đương của nhân ngực; vậy dải chêm tiểu não cũng giống dải tuỷ tiểu não sau về mặt chức năng cho chi trên.

2.3.3. Dải chêm tiểu não (Cuneocerebellar tract), (chuyển sang tiếng Việt có thể gọi là ***"dải tuỷ tiểu não sau trên"***.

Dải chêm tiểu não là *tương đương của dải tuỷ tiểu não sau cho chi trên và phần trên thân mình*. (Haines, 2002) (Hình 10.4).

1) Chặng 1: Các sợi rễ sau thần kinh sống ở các đoạn tuỷ từ cổ 2 đến ngực 4 (C2–N4) mang thông tin cảm giác bản thể của thoi cơ và cảm giác ngoại cảm đi lên theo bó chêm cùng bên, tới ***nhân chêm phụ*** hay ***chêm ngoài*** (lateral cuneate nucleus), ở phần thấp của hành tuỷ.

2) Chặng 2: Các sợi trục của các tế bào nhân chêm ngoài chiếu theo ***dải chêm tiểu não*** (cuneo–cerebellar tract) lên tiểu não qua cuống tiểu não dưới (thể thừng). Các sợi ngoại cảm đi từ đầu tận trên của nhân chêm cũng đi lên vỏ tiểu não tận hết ở các lá của thuỳ trước, trong tiểu thuỳ V.

2.3.4. Dải tuỷ tiểu não trên (tuỷ tiểu não mỏ) (Rostral spinocerebellar tract), chuyển sang tiếng Việt có thể gọi là ***"dải tuỷ tiểu não trước trên"***.

* [Chú thích về TNGPQT: "***Rostrum***" tiếng Latin có nghĩa là "***mỏ***" (bec). "***Rostral***": chỉ vị trí ở phía mỏ, phía trước, hay phía trên. "***Rostral spinocerebellar tract***" (nguyên văn là ***"dải tuỷ tiểu não mỏ"***), chúng tôi dịch là "***dải tuỷ tiểu não trên***", để dễ hiểu hơn; vì nó tương ứng với *phần trên của dải tuỷ tiểu não trước*, từ đoạn dưới tuỷ cổ trở lên; (và nằm ở phía trước hay phía mỏ của dải này)].

Dải tuỷ tiểu não trên là *tương đương của dải tuỷ tiểu não trước cho chi trên và phần trên thân mình*. (Haines, 2002) (Hình 10.4).

Xuất phát từ các thân tế bào nằm ở lá VII đoạn tuỷ cổ dưới từ C4–C8; các sợi chiếu đi lên trong thừng bên tuỷ sống, không bắt chéo; đa số đi vào tiểu não qua cuống tiểu não dưới (thể thừng), một số đi qua cuống tiểu não trên.

Dải tuỷ tiểu não trên từ chi trên và dải tuỷ tiểu não trước từ chi dưới chuyển tiếp thông tin xúc giác của da từ các thụ thể cơ học Meissner, Merkel và Pacini (các sợi tới nhóm II và nhóm III) tới tiểu não.

3. ĐƯỜNG CẢM GIÁC ĐAU, NÓNG LẠNH VÀ XÚC GIÁC THÔ SƠ: HỆ THỐNG TRƯỚC BÊN. CÁC DẢI TUỶ–NỘI ĐỒI VÀ SINH BA–NỘI ĐỒI

* [Còn được gọi tuỳ theo các tác giả khác nhau là: 1) ***Đường cảm giác nông*** (sensibilite superficielle): ***các bó cung trước*** và ***sau*** (faisceaux arqués antérieur et postérieur), hay ***các bó gai – thị trước*** và ***bên*** (faisceaux spinothalamiques antérieur et lateral) (theo Đỗ Xuân Hợp,1971, Rouviere 1948); 2) ***Các dải tuỷ nội đồi trước, tuỷ nội đồi bên***, và ***tuỷ – mái***, (posterior, anterior spinothalamic tracts, spinotectal tract) (theo Carpenter,1983); 3) ***Các dải tuỷ – nội đồi*** (spinothalamic tracts) và các thành phần phụ thuộc: ***đường tuỷ cổ nội đồi*** (spinocervicothalamic pathway), ***các sợi tuỷ lưới*** (spinoreticular fibres), ***dải tuỷ trung não*** (spinomesencephalic tract), ***tuỷ trám*** (spino–olivary tract) (theo Gray, 1995); 4) ***Hệ thống trước bên*** (anterolateral system): với *các sợi tuỷ nội đồi* (spinothalamic), *tuỷ trung não* (spinomesencephalic), tuỷ lưới (spinoreticular), *tuỷ hành* (spinobulbar) và *tuỷ hạ nội đồi* (spinohypothalamic), (theo Haines, 2002); 5) **Hệ thống trước bên** (anterolateral system): với *các dải tuỷ nội đồi* và *tuỷ lưới* (spinothalamic and spinoreticular tracts), (theo Gilman & Newman 2003). Dưới đây chúng tôi xin mô tả theo các tác giả hiện đại cuối cùng gần đây nhất].

Cảm giác đau, nóng lạnh và xúc giác thô sơ có hai đường dẫn truyền chính, từ hai phần của cơ thể:

– *Hệ thống trước bên* (anterolateral system), chuyển các tín hiệu từ các thụ thể ngoại biên ở *cổ, thân mình, và tứ chi* qua tuỷ sống và thân não lên nội đồi; rồi từ nội đồi lên vỏ não.

– *Các dải sinh ba – nội đồi* (trigeminothalamic tracts) chuyển các tín hiệu tương tự từ các thụ thể ở *đầu mặt*, qua thân não lên nội đồi, rồi từ nội đồi lên vỏ não.

3.1. Hệ thống trước bên (Bao gồm các dải tuỷ nội đồi và các dải phụ cận)

3.1.1. Chức năng

Hệ thống trước bên dẫn truyền cảm giác ***đau*** (pain), ***nóng lạnh*** (temperature) và ***sờ nhẹ*** hay ***xúc giác thô sơ*** (simple touch). ***Ngứa*** (itching), cũng liên quan với đau.

Xúc giác thô sơ là một loại cảm giác chạm nhẹ vào da với áp lực nhẹ và định vị thô sơ. Các sợi xúc giác nhẹ của hệ thống trước bên khác các sợi xúc giác phân biệt tinh tế của hệ thống cột sau–băng giữa ở nhiều điểm: 1) Chỉ cho cảm giác chạm vào da với một độ định vị kém chính xác, 2) Có địa hạt cảm nhận rộng lớn hơn, 3) Nhỏ hơn về đường kính và dẫn truyền chậm hơn. Đứt liên lạc hệ thống

trước bên có thể gây nên những triệu chứng thay đổi, từ *giảm cảm giác* (hypoesthesie), *dị cảm*, tê, ngứa, cảm giác kim châm (paresthesia), đến *mất cảm giác hoàn toàn* (anesthesia).

3.1.2. Đại cương về thành phần cấu tạo của hệ thống trước bên: các dải tuỷ nội đồi và các sợi phụ cận

Tên gọi và thành phần cấu tạo của các đường cảm giác này đã được mô tả ít nhiều thay đổi tuỳ theo tiến bộ của lịch sử nghiên cứu:

– Các tác giả cổ điển thường mô tả hai dải sợi chính là: (Hình 3.8; 3.6)

Dải tuỷ – nội đồi trước (anterior spinothalamic tract), (trước đây cố GS Đỗ Xuân Hợp còn gọi theo các tác giả Pháp cũ là "*bó cung trước*", hay "*bó gai – thị trước*"), dẫn truyền xúc giác thô sơ, nằm ở thừng trước tuỷ sống, trong các sợi của rễ trước thần kinh sống, sau dải tiền đình–tuỷ, và chồng chéo lên các dải ở bên cạnh.

Dải tuỷ – nội đồi bên (lateral spinothalamic tract), (trước đây cố GS Đỗ Xuân Hợp còn gọi theo các tác giả Pháp cũ là "*bó cung sau*" hay "*bó gai thị sau*", dẫn truyền cảm giác đau và nóng lạnh, nằm ở thừng bên tuỷ sống, phía trong dải tuỷ tiểu não trước.

– Song gần đây, Gray's Anatomy 1995 đã nhấn mạnh sự phân tách thành 2 dải là không phù hợp với các nghiên cứu thực nghiệm sinh lý học; vì theo Applebaum, 1975, cần coi đó như một chuỗi liên tục (continuum) về cấu trúc và chức năng; và điều này cũng được công nhận bởi các nhà nghiên cứu khác. Vậy Gray đã gọi chung đó là **"*các dải tuỷ – nội đồi*"** (spinothalamic tracts), và bên cạnh đó đã tả các đường phụ cận khác: (đường tuỷ cổ nội đồi, các sợi tuỷ lưới, dải tuỷ trung não dải tuỷ trám).

– Các tác giả hiện đại (Haines 2002) đã gọi gộp đó là ***hệ thống trước bên*** (anterolateral system), là một bó phức hợp với nhiều thành phần các sợi cấu tạo (Hình 3.10): các sợi *tuỷ – nội đồi*, *tuỷ – trung não*, *tuỷ – lưới*, *tuỷ – hành*, và *tuỷ – hạ nội đồi*:

+ *Các sợi tuỷ – nội đồi* (spinothalamic fibers) chiếu thẳng từ tuỷ sống lên nhân bụng sau ngoài (ventral postero–lateral nucleus), nhóm nhân sau, và các nhân trong lá (intra–laminar nuclei) của nội đồi. Các sợi trục đã cho một số nhánh bên đến chất lưới.

+ *Các sợi tuỷ – trung não* (spinomesenceplalic fibers) chiếu lên chất xám quanh cống não, và mái trung não, với *các sợi tuỷ – mái* (spinotectal fib,).

+ *Các sợi tuỷ – lưới* (spino–reticular fibers) chiếu lên chất lưới của hành tuỷ, cầu não, và trung não; các nhánh bên có thể lên tới các mục tiêu khác như nội đồi.

+ Các sợi ít liên quan hơn tới hệ thống cảm giác thân thể, như *các sợi tuỷ –trám* (spino–olivary fibers) được xếp vào nhóm *các sợi tuỷ – hành* (spinobulbar fibers).

+ *Các sợi tuỷ – hạ nội đồi* (spino–hypothalamic fibers) tận hết ở các diện và các nhân hạ nội đồi.

Haines 2002 cũng nhấn mạnh: **Quan điểm cổ điển mô tả dải tuỷ–nội đồi bên dẫn truyền cảm giác đau và nóng lạnh, và dải tuỷ nội đồi trước dẫn truyền xúc**

giác thô sơ, (như vẫn thường được giảng dạy ở Việt Nam theo các tác giả Pháp cũ), nay không còn được công nhận. Quan điểm thông dụng hiện nay là tất cả các phần của *hệ thống trước bên* đều mang các loại cảm giác đau, nóng lạnh, và xúc giác, song có những đường *trực tiếp* và *gián tiếp*. Đường trực tiếp là ***đường tân tuỷ – nội đồi*** (neospinothalamic pathway) (đi từ tuỷ sống lên thẳng → nội đồi); còn đường gián tiếp là ***đường cổ tuỷ – nội đồi*** (paleospinothalamic pathway) (từ tuỷ sống qua → chất lưới, rồi mới lên → nội đồi).

Gilman & Newman 2003 chỉ mô tả **hệ thống trước bên** đơn giản hoạ theo hai đường đó là: ***các dải tuỷ nội đồi*** (spino–thalamic tracts) (trực tiếp), và ***các dải tuỷ –lưới*** (spinoreticular tracts) (gián tiếp), như sẽ trình bày ở phần sau (mục 3.1.5).

3.1.3. Các thụ thể ngoại biên (của cảm giác đau, nóng lạnh và xúc giác thô sơ) (Hình 10.1)

Các thụ thể cảm giác thô sơ, nóng lạnh và đau nằm ở da cũng như ở trong các mô sâu, các khớp và cơ. Về mặt hình thái học, đó là những *đầu tận thần kinh tự do (trần)*. Phương thức dẫn truyền là do hoạt hoá các nhánh ngoại biên của các *sợi Aδ có myelin mỏng hoặc các sợi C không myelin*. Đậm độ các đầu tận thần kinh tự do và kích thước các vùng nhận cảm tương ứng thay đổi trên bề mặt cơ thể: cao nhất ở bàn tay và ở diện quanh miệng.

Các thụ thể cảm giác đau thấy ở ngoài da cũng như ở các cấu trúc sâu. Ở da có hai loại thụ thể đau chính là: 1) Các thụ thể đau cơ học Aδ đáp ứng với các tổn thương cơ học kèm theo tổn hại mô, và 2) Các thụ thể đau đa thức C đáp ứng với các kích thích cơ học, nhiệt độ, và hoá học.

Các thụ thể xúc giác thô sơ (nondiscriminative touch) là các đầu tận thần kinh tự do hoạt động như những thụ thể cơ học ngưỡng cao không độc hại, đáp ứng với bất kỳ một kích thích thô sơ nào, buộc thắt (tapping), vắt ép (squeezing), chà sát (rubbing), và kéo căng (stretching) da, mà không gây tổn thương mô.

Các thụ thể nhiệt độ không đau (non–nociceptive thermoreceptors) gồm hai loại: loại hoạt hoá bởi nóng (35 – 45°C), và loại hoạt hoá bởi lạnh (17 – 35°C). Chúng đáp ứng trình tự theo những thay đổi nhiệt độ môi trường. Cùng với kích thích lặp đi lặp lại, chúng trở nên nhạy cảm và có một ngưỡng hạ thấp, và một đáp ứng mạnh hơn với kích thích. Các mức nóng (> 45°C) hay lạnh (<17°C) đốt nóng hay làm lạnh da đều gây tần số cháy cao cả 2 thụ thể nhiệt độ Aδ và C.

Tổn thương của mô tiết ra một số chất làm hoạt hoá một loại đầu tận thần kinh gọi là ***các thụ thể hoá học*** (chemochiceptors). Các thụ thể này được hoạt hoá do giải phóng các chất nội sinh như bradikinin, ions H^+, và các chất kích thích lạ như nọc độc côn trùng. Và đó là đầu ngoại biên của các sợi C.

3.1.4. Các sợi tới nguyên thuỷ và các đoạn da

Các sợi cảm giác thân thể đi từ các thụ thể ngoại biên ở dưới mặt (nghĩa là ở cổ, thân và tứ chi) đi vào tuỷ sống, qua các rễ sau thần kinh sống. Còn cảm giác ở

đầu mặt đi theo các dây thần kinh sinh ba. Diện da tương ứng với một **rễ sau** thần kinh sống gọi là một ***đoạn da*** (*dermatome*). Giới hạn tương đối các **đoạn da** ở người được giới thiệu trên hình sau đây (Hình 10.5 AB).

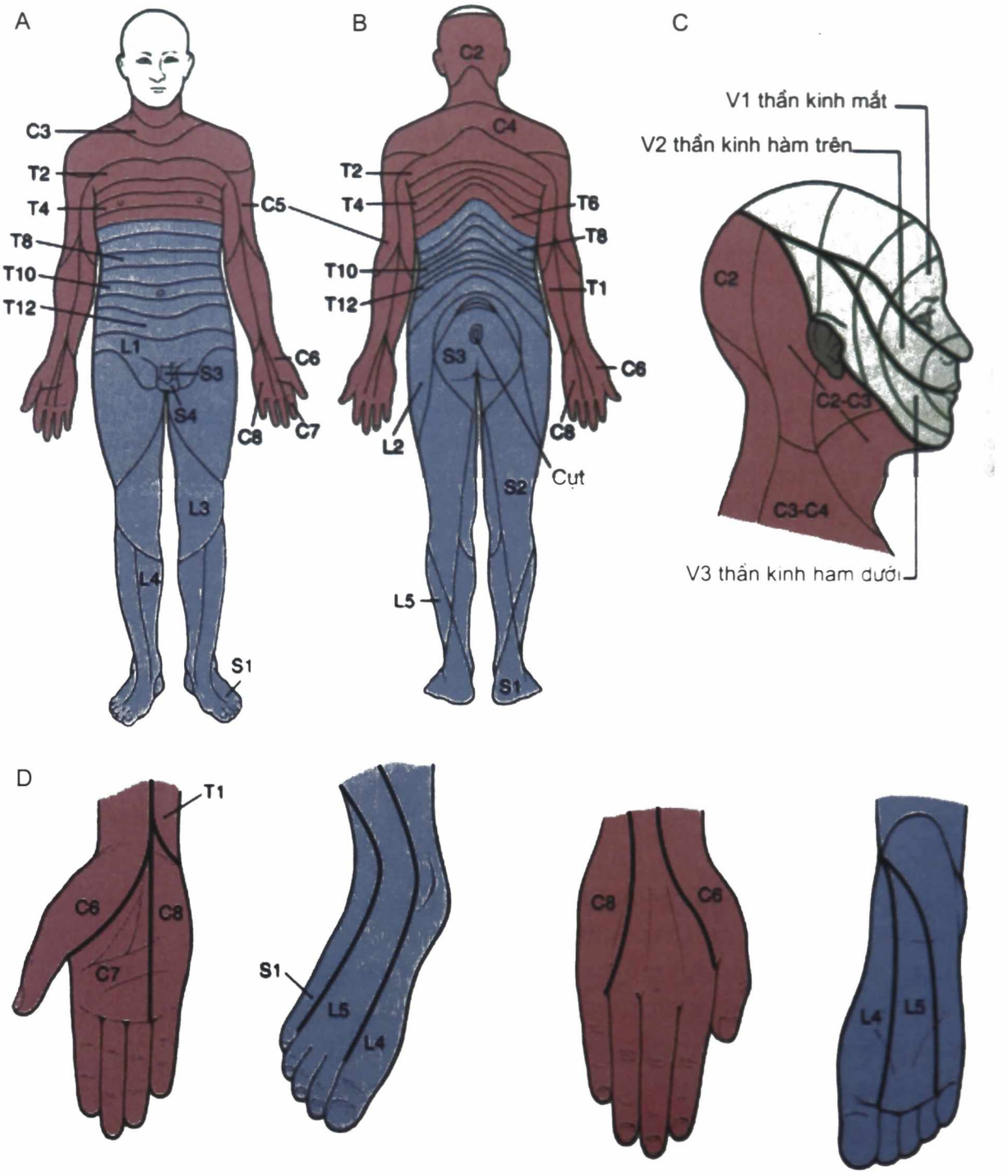

Hình 10.5. Bản đồ các đoạn da (dermatomes) tương ứng với sự phân phối của các dây thần kinh sống (A và B) và dây thần kinh sinh ba (C). Chi tiết các đoạn da ở mặt trước và sau bàn tay, bàn chân (D). (Theo Haines, Fundamental Neuroscience, 2002, Fig. 18–4, p. 278).

[Các ký hiệu chữ + số viết tắt: chỉ các đoạn da tương ứng với các dây thần kinh sống viết tắt theo tiếng anh như sau: C = Cervical = cổ (C); T = Thoracic = ngực (N); L = Lumbar = Thắt lưng (TL); S = Sacral = cùng (Cg)]

Thân tế bào của các sợi rễ sau thần kinh sống nằm ở *hạch thần kinh sống* (spinal ganglia), (DTGP tiếng Việt cũ gọi chưa đúng là "*hạch gai*"). Mỗi tế bào hạch là một tế bào đơn cực có một sợi trục chia đôi hình chữ T: với nhánh trung tâm đi vào tuỷ sống và nhánh ngoại biên đến từ một thụ thể cảm giác.

3.1.5. Các đường trung ương đi lên (của hệ thống trước bên)

Như đã nêu trên, **hệ thống trước bên** từ tuỷ đi lên là một bó phức hợp bao gồm nhiều sợi, (*tuỷ – nội đồi, tuỷ – trung não, tuỷ – lưới, tuỷ – hành*, và *tuỷ – hạ nội đồi*); có thể kể tóm tắt thành hai loại chính là: các dải tuỷ–nội đồi và các dải tuỷ–lưới.

– Các dải tuỷ nội đồi: Đường dẫn truyền cảm giác từ ngoại biên lên vỏ não gồm 3 chặng nơron (Hình 10.6):

1) Chặng 1: Các sợi trục từ các *tế bào hạch TK sống* qua rễ sau thần kinh sống vào tuỷ sống phân chia ngay thành những nhánh ngắn đi lên và đi xuống dọc theo *dải sau bên* (postero–lateral tract), hay dải Lissauer, trong 1 hoặc 2 đoạn tuỷ. (Hình 3.9; và 10.6). Các sợi đó tiếp xúc synáp với các nơron ở sừng sau, trong các lá I, II, III, IV và V. Các gian nơron ở các lá II–IV chiếu lên lá V, và tiếp xúc synáp ở đó với các tế bào chặng 2, là nguyên uỷ của các dải tuỷ–nội đồi (hay hệ thống trước bên). Các nơron ở lá I cũng cho các sợi góp phần trực tiếp vào đó.

2) Chặng 2: Các sợi trục của các *tế bào dải tuỷ –nội đồi* đi từ lá I và lá V *bắt chéo* mép trắng trước, rồi đi lên trong thừng trước bên, qua tuỷ sống và thân não; cung cấp thông tin cho các đoạn khác của tuỷ sống, và cho *chất lưới*, *gò trên* (củ não sinh tư trên), và một số nhân *nội đồi* (gồm *các nhân trong lá* và *nhân bụng sau ngoài*).

3) Chặng 3: Các sợi từ nhân bụng sau ngoài nội đồi chiếu lên *vỏ não cảm giác thân thể nguyên thuỷ* (primary somatosensory cortex): các diện Brodmann 3, 1 và 2 của hồi sau trung tâm. Vỏ não cảm giác thân thể cũng được tổ chức định khu theo các phần cơ thể, tương tự như vỏ não vận động nguyên thuỷ ở bên cạnh.

Ở người, chỉ có một số ít sợi của hệ thống trước bên chiếu trực tiếp từ tuỷ sống lên nội đồi, tạo nên **các dải tuỷ nội đồi** (spinothalamic tracts).

– Các dải tuỷ–lưới: Đa số các sợi của hệ thống trước bên không tới trực tiếp nội đồi; mà tiếp xúc synáp ở chất lưới thân não, tạo nên *các dải tuỷ – lưới* (spino–reticular tracts). Rồi từ các tế bào của chất lưới, các sợi đi lên chuyển tiếp thông tin tới các *nhân trong* và *trong lá* (medial and intralaminar nuclei) của nội đồi, và tới *hạ nội đồi* và *hệ viền* (limbic system). (Hình 9.5). Phần lớn các sợi của hệ thống trước bên bắt chéo đường giữa trước khi đi lên, một số, đặc biệt các sợi dẫn truyền cảm giác tạng ở các dải tuỷ–lưới đi lên cùng bên (không vẽ trên Hình 10.6).

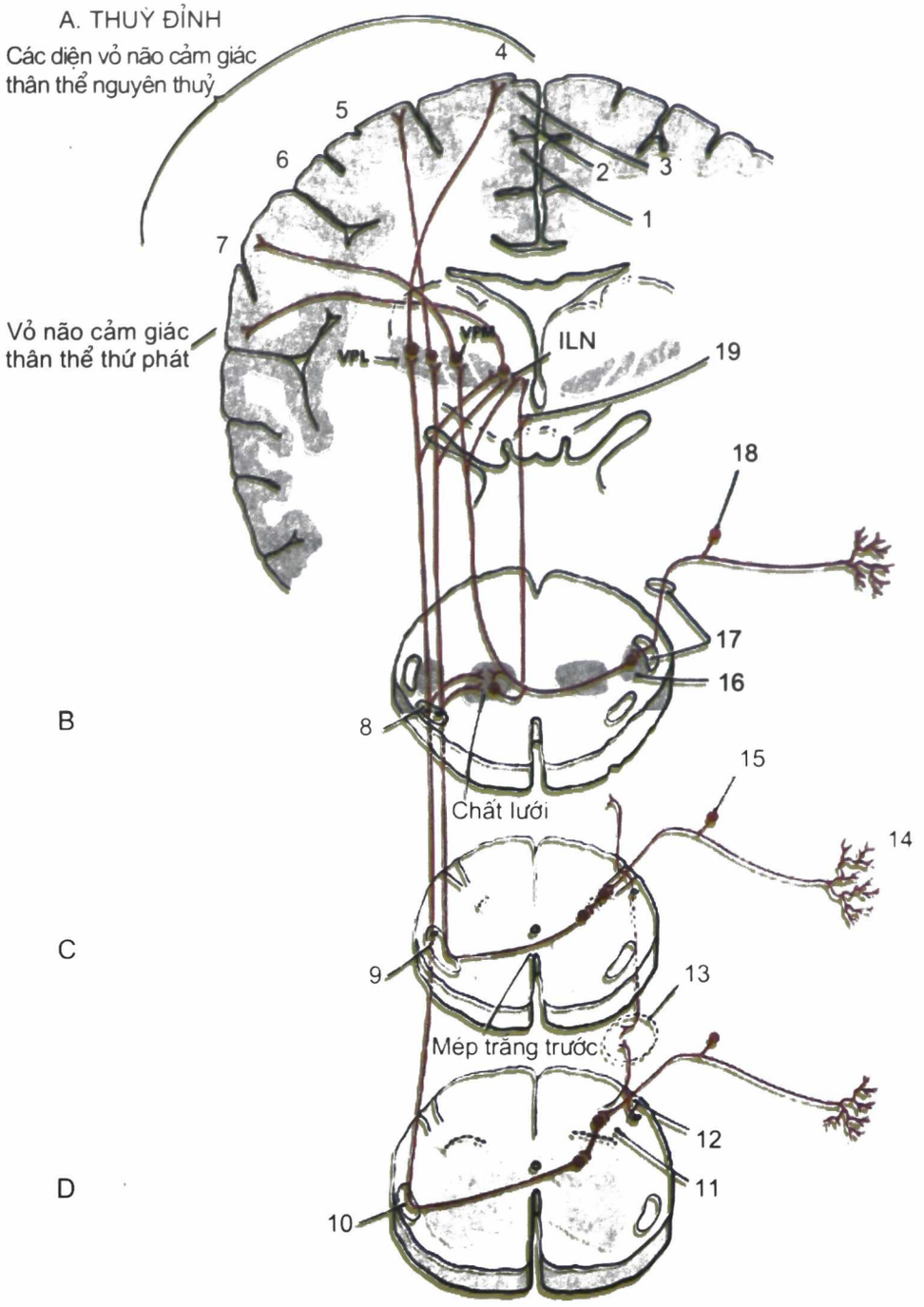

Hình 10.6. Các đường dẫn truyền cảm giác đau, nóng lạnh và xúc giác thô sơ. Các dải tuỷ–nội đồi, tuỷ–lưới, và sinh ba–nội đồi.

(Theo S. Gilman & S.W. Newman, Essentials of Neuroanatomy and Neurophysiology, 2003, Fig. 6–3, p. 45).

Thiết đồ đứng ngang qua đại não, gian não, và các nhân nội đồi: VPL: nhân bụng sau ngoài (ventral posterolateral); VPM: nhân bụng sau trong (ventral posteromedial). ILN: Các nhân trong lá (intralaminar)

A. Thiết đồ đại não cắt qua thuỳ đỉnh; **B.** Thiết đồ qua Hành tuỷ: **C.** Thiết đồ tuỷ sống ngực N5; **D.** Thiết đồ tuỷ sống thắt lưng TL4.

1. Diện đáy chậu (bàng quang, trực tràng, sinh dục); 2. Diện bàn chân; 3. Diện cẳng chân; 4. Diện đùi; 5. Diện thân mình; 6. Diện cánh tay; 7. Diện mặt; 8, 9, 10. Các dải tuỷ nội đồi và tuỷ lưới; 11. Chất keo; 12. Dải Lissauer; 13. Các sợi đi lên đi xuống trong dải Lissauer; 14. Các tận cùng thụ thể cảm giác đau và nóng lạnh; 15. Nơron trong hạch rễ sau TK sống; 16. Nhân tuỷ sống dây TK V; 17. Dải tuỷ sống dây TK V; 18. Nơron trong hạch TK sinh ba (V) ở ngang mức cầu não; 19. Hạ nội đồi.

3.2. Các dải sinh ba – nội đồi và sinh ba – lưới

Các sợi cảm giác đau, nóng lạnh và xúc giác từ mặt, giác mạc mắt, các xoang, và niêm mạc môi, má lưỡi đi theo dây *thần kinh sinh ba* tới hạch cảm giác của nó, là hạch bán nguyệt hay hạch Gasser.

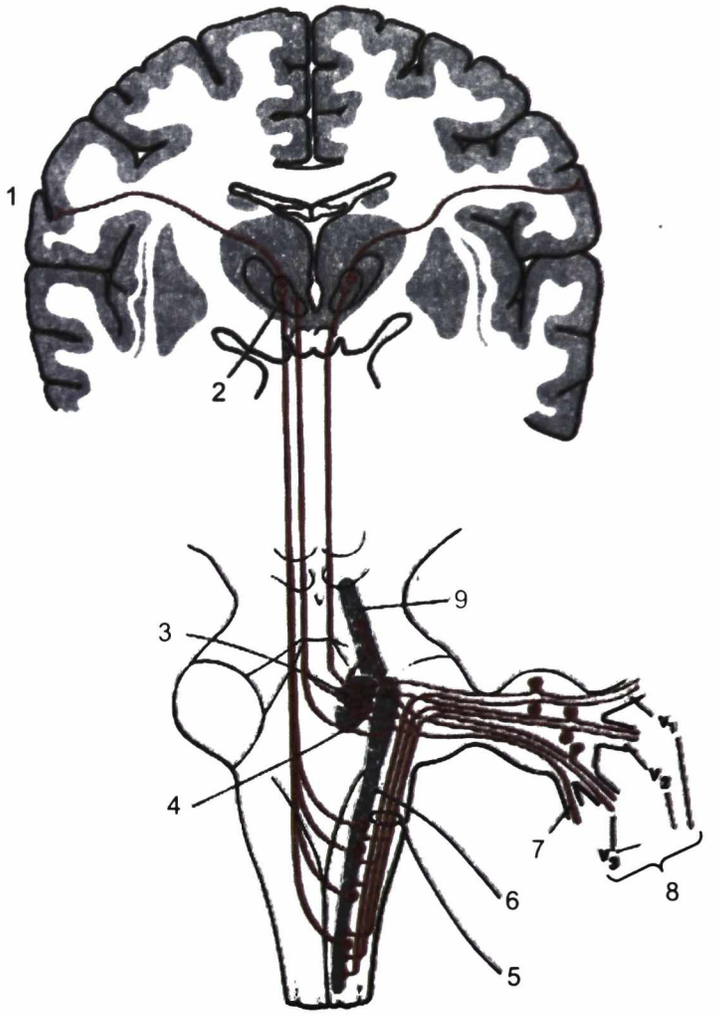

Hình 10.7. Nhìn mặt sau thân não, và các sợi đi vào, đi ra của dây thần kinh sinh ba.

(Theo Gilman & Newman, Essentials of Neuroanatomy and Neurophysiology, 2003, Fig12–1, p. 108).

1. Vỏ não cảm giác thân thể nguyên thuỷ, (hồi sau trung tâm, thuỳ đỉnh); 2. Nhân bụng sau trong (VPM) nội đồi; 3. Nhân cảm giác chính dây V; 4. Nhân vận động dây V; 5. Dải tuỷ sống dây V; 6. Nhân tuỷ sống dây V; 7. Các sợi vận động dây V; 8. Các sợi cảm giác dây V, (V1: TK mắt; V2: TK hàm trên; V3: TK hàm dưới); 9. Nhân trung não dây V.

1) Khi vào cầu não, sợi trục của các tế bào hạch sinh ba tạo thành một dải đi xuống, gọi là *dải tuỷ sống của dây V* (spinal tract of V), còn gọi là rễ xuống hay *rễ cảm giác của dây V*, xuống tới mức các đoạn cổ trên của tuỷ sống. Dọc theo đường đi của dải đó, đầu tận của các sợi tiếp xúc synáp với các tế bào liền kề, tạo thành *nhân tuỷ sống của dây V* (spinal nucleus of V).

2) Các sợi trục từ các tế bào nhân tuỷ sống dây V bắt chéo sang bên đối diện, và đi lên nhân bụng sau trong (ventral posteromedial nucleus) của nội đồi (Hình 10.7).

Đường đi lên của thần kinh sinh ba cũng chiếu lên *chất lưới* và *các nhân trong* và *trong lá của nội đồi* (medial and intralaminar thalamic nuclei), là những nhân đã nhận đường chiếu từ hệ thống trước bên của tuỷ sống (Hình 10.6).

3) Đường chiếu từ nhân bụng sau trong lên vỏ não là phần *vỏ não cảm giác thân thể nguyên thuỷ* ở gần rãnh bên nhất. Các diện của cơ thể nhạy cảm nhất với các kích thích cảm giác thân thể (nghĩa là môi và các ngón tay) có những diện chiếu rộng bất cân xứng ở vỏ não cảm giác thân thể.

Các sợi nội đồi–vỏ não từ các nơron ở các nhân trong lá nội đồi và một phần phức hợp nhân bụng sau ngoài–bụng sau trong chuyển tiếp thông tin lên *diện cảm giác thân thể thứ phát* (secondary somatic sensory area) của vỏ não (Hình 10.6).

3.3. Dung mạo sinh lý và áp dụng lâm sàng* (Gilman & Newman, 2003)

Các tác giả hiện đại, các nhà sinh lý học và lâm sàng thường quan tâm nhiều đến cảm giác **đau**, nên chúng tôi cũng xin bổ sung thêm mục này để độc giả quan tâm có thể tham khảo*.

3.3.1. Các phương thức nhận cảm đau và nóng lạnh

– Nhận cảm đau

Mặc dù phải luôn luôn đối phó với cái đau của bệnh nhân, các thầy thuốc thường vẫn còn khiếm khuyết trong hiểu biết về cấu trúc và chức năng của các thụ thể, cũng như về các đường trung ương của cảm giác đau và nóng lạnh. Đau có nhiều dung mạo, bao gồm: một cảm giác đặc biệt nhất định, phản ứng cá thể đối với cảm giác đó (tuỳ theo cảm xúc của mỗi người), hoạt tính của cả hệ thống thân thể và tự chủ, và các cố gắng né tránh theo phản xạ và theo ý muốn. Có ba kiểu cảm giác đau, sau các sự kiện độc hại gây đau. Một là ***đau nhanh*** (fast pain), một cái đau sắc bén, đau nhói, có thể định vị chính xác, do hoạt động của các sợi Aδ có myelin. Hai là ***đau chậm*** (slow pain), một cái đau cháy bỏng (a burning sensation) xuất hiện chậm chạp, tồn tại lâu hơn, và định vị kém rõ ràng, do hoạt động của các sợi C không myelin. Thứ ba là ***đau sâu*** hay ***đau tạng*** (deep or visceral pain), một cái đau âm ỉ kéo dài (aching), đôi khi với tính chất cháy bỏng (burning), hoặc co thắt (cramping). Đau tạng do kích thích các thụ thể tạng hay thụ thể thân thể ở sâu, trong khớp, cơ. Kiểu đau tạng co thắt là biểu hiện tắc một tạng rỗng. Các thụ thể tạng được chi phối thần kinh bởi cả hai sợi C không myelin và sợi Aδ có myelin đi qua các dây thần kinh giao cảm (xem Hình 13.3). Chưa có chứng cứ phân biệt các đường thần kinh trung ương dẫn truyền đau nhanh và đau chậm. Song đường tân tuỷ–nội đồi (neo–spinothalamic), chiếu lên nhân bụng sau ngoài (VPL) của nội đồi, và từ đó lên vỏ não cảm giác thân thể nguyên thuỷ, là cốt yếu cho sự nhận thức

phân biệt không gian và thời gian của các cảm giác đau. Đường cổ tuỷ–nội đồi (paleospinothalamic) và các đường tuỷ–lưới liên hệ với vỏ não cảm giác thân thể thứ phát, hạ nội đồi và hệ viền, là cơ sở cho các đáp ứng của hệ tự chủ với cái đau và có thể cho cả các đáp ứng xúc cảm và tình cảm.

Ở những bệnh nhân bị phá huỷ hoàn toàn các diện cảm giác thân thể ở một bên vỏ não, các kích thích đau có thể phát hiện ở bên đối diện, khi nội đồi và các cấu trúc ở dưới vẫn còn nguyên vẹn. Phá huỷ các nhân sau và nhân trong lá của nội đồi có thể làm giảm cái đau bất khả điều trị. Những tổn thương như vậy có thể chỉ có hiệu quả ngắn ngủi, và cái đau có thể trở lại. Tổn thương các nhân lưng trong và trước nội đồi, hoặc cắt các sợi nối các nhân đó với thuỳ trán và vỏ não hồi đai trước (nghĩa là ***cắt thuỳ trước trán***, prefrontal leukotomy), có thể làm giảm cái đau đớn dữ dội của đau liên tục. Đáng tiếc là có những thay đổi âm tính đáng kể về nhân cách và trí tuệ sau những tổn thương đó. Tuy nhiên ***cắt bó đai*** hai bên (cingulotomy) tỏ ra có hiệu quả giảm phản ứng đau của bệnh nhân mà không gây những thay đổi nghiêm trọng về cá tính như đã xảy ra với cắt thuỳ trước trán.

– Nhận cảm nhiệt độ (nóng lạnh)

Các thụ thể cảm giác nóng lạnh ở da là những tận cùng thần kinh trần. Các sợi thần kinh ngoại biên vận chuyển cảm giác đó là những sợi Aδ (đọc là Adelta) có myelin mỏng và một số sợi C. Các loại sợi C khác chỉ dẫn truyền thành phần đau của những kích thích nóng lạnh cực đoan. Đường dẫn truyền thần kinh trung ương của cảm giác nóng lạnh có vẻ đi theo cùng đường với đường dẫn truyền đau. Hai hệ thống kết hợp với nhau một cách chặt chẽ ở hệ thần kinh trung ương, đến mức không thể phân biệt được về mặt giải phẫu, và tổn thương cái này thường ảnh hưởng đến cái kia theo cùng mức độ.

– Các đường đau tạng và *"đau chuyển đến"* *(referred pain)*

Nhu mô các cơ quan nội tạng, kể cả não, không chứa các thụ thể đau. Các thụ thể đau nằm ở trong thành các động mạch, ở tất cả các bề mặt phúc mạc, phế mạc và màng cứng bao bọc não. Các cấu trúc đó có thể là nguyên uỷ của đau trầm trọng, đặc biệt do viêm nhiễm hoặc do biến dạng cơ học. Co giãn bất thường thành các tạng rỗng, kể cả mạch máu, cũng có thể gây nên đau. Các sợi cảm giác đau từ tạng chiếu lên tuỷ sống theo các dây thần kinh giao cảm. Trái lại, các sợi cảm giác tạng không đau chiếu lên hệ thần kinh trung ương theo các thần kinh đối giao cảm, chủ yếu là thần kinh lang thang và các thần kinh đối giao cảm chậu.

Các sợi tới chung từ các thụ thể đau ở tạng đi theo các dây thần kinh giao cảm ngoại biên (ví dụ các thần kinh tạng, splanchnic nerves) đến thân giao cảm. Rồi từ thân giao cảm đến tuỷ sống, bằng cách qua các nhánh thông trắng đến các dây thần kinh sống ngực và thắt lưng. Thân tế bào của chúng nằm ở các hạch rễ sau thần kinh sống từ đoạn N1 đến TL2; và các sợi trục của chúng tận hết synáp

ở sừng sau và chất xám trung gian, ***nhân trung gian trong*** (intermediomedial nucleus) của lá VII. Các nhân đó cho các sợi trục chiếu theo hai bên ***hệ thống trước bên*** lên thân não, chất lưới, các nhân trong lá nội đồi, và hạ nội đồi. Ngoài ra, một số đau tạng còn được vận chuyển bởi các nơron có thân tế bào nằm sâu trong chất xám trung tâm tuỷ, và các sợi trục đi lên ở đường giữa sau, cùng các cột sau. Các sợi đó tận hết ở các nơron trong các nhân của cột sau, và từ đó chiếu lên bụng sau nội đồi.

Đau nguyên uỷ tạng có khả năng định vị một cách mơ hồ. Nó có thể nhận thấy ở một diện bề mặt của cơ thể xa với nguyên uỷ thực của nó, một hiện tượng gọi là "***đau chuyển đến***" (referred pain). Ví dụ, cái đau của bệnh mạch vành tim có thể cảm thấy ở thành ngực, ở nách trái, hoặc dưới trong cánh tay trái. Viêm phúc mạc cơ hoành có thể cảm thấy ở trên vai. Trong mỗi trường hợp đó các sợi tới ngoại biên cung cấp cho diện da của cái "*đau chuyển đến*", đi vào cùng đoạn tuỷ sống với các sợi tạng tới dẫn truyền cái đau từ cơ quan tạng bị bệnh. Đối chiếu lại cái đau của bệnh động mạch vành kể trên, các đoạn tuỷ sống N1 và N2 nhận các sợi cảm giác từ các diện da của chi trên trái và từ tim. Các đoạn tuỷ C3, C4, và C5 cung cấp cho da của diện vai, và cũng nhận các sợi cảm giác từ cơ hoành. Một trong nhiều giải thích lý thuyết về *đau chuyển đến* là các sợi cảm giác tạng đổ về cùng một đám nơron trong tuỷ sống với các sợi từ da và một dòng quá tải (overflow) các xung động dẫn đến sự nhận nhầm nguyên uỷ thực của cái đau.

Đau chuyển đến có thể sinh ra từ những kích thích độc hại ảnh hưởng đến các cấu trúc thân thể sâu, cũng như các cấu trúc tạng. Ví dụ, tổn thương các dây chằng và các cơ cột sống có thể dẫn đến cái đau ở một đoạn chi phối khác với mức nguyên uỷ của các kích thích đau.

3.3.2. Hiệu quả của cắt dải tuỷ nội đồi

Có thể ***cắt các dải tuỷ nội đồi bên*** ở tuỷ sống người để làm giảm cái đau bất trị, một thủ thuật gọi là ***tractotomy***. Nhà phẫu thuật thần kinh cắt phần trước của thừng bên tuỷ sống. Thường có ít nhiều tổn hại đến dải tuỷ tiểu não bụng, và có thể đến vài sợi vận động ngoại tháp; song không gây nên những triệu chứng vĩnh viễn, ngoại trừ một sự mất cảm giác đau ở bên đối diện, bắt đầu từ một hoặc hai đoạn ở dưới nơi bị cắt (xem Hình 10.3B). Ở một số bệnh nhân, giảm đau chỉ xảy ra tạm thời, điều đó gợi ý cho thấy có thể có những con đường khác, hoặc có cả hai dải bắt chéo và không bắt chéo dẫn truyền cảm giác đau ở tuỷ sống. Đặc biệt đau tạng thường vẫn tồn tại sau cắt dải tuỷ nội đồi.

* [Xem lại Hình 10.3 ở trang 271: So sánh hậu quả của tổn thương A) Ở thừng sau tuỷ sống (bên trái) gây rối loạn xúc giác phân biệt và cảm giác bản thể về tư thế, v.v...; và B) Ở thừng bên (bên phải), gây mất cảm giác đau và nóng lạnh bên đối diện cơ thể].

3.3.3. Hiệu quả cảm giác của kích thích rễ sau thần kinh sống

Chèn ép cơ học hay viêm nhiễm khu trú các rễ sau thần kinh sống kích thích các sợi đau và thường gây đau dọc theo địa hạt phân phối của các rễ bị kích thích. Đau lan toả trên một diện tương ứng với giới hạn của một hoặc nhiều hơn đoạn da (dermatome) liền kề, gọi là ***đau rễ thần kinh*** (radicular pain). Có thể kèm theo những biến đổi cảm giác ngoài cái đau. Có thể có những diện *dị cảm* (paresthesias), là những cảm giác bị kim châm (prikling), ngứa nhói râm ran (tingling), hoặc tê bì (numbness). Có thể có những vùng quá cảm (hyperesthesia) với các kích thích xúc giác, Nếu quá trình bệnh lý tiến triển và phá huỷ dần các sợi, rễ sau sẽ có thể mất khả năng dẫn truyền các xung động cảm giác. Lúc đó sẽ bị *giảm cảm giác* (hypesthesia)và có thể *mất cảm giác* (anesthesia) ở đoạn da bị bệnh. Điều cốt yếu là tất cả các diện da đều nhận các sợi từ hơn một rễ sau đơn thuần, do đó tổn thương một rễ sau đơn thuần có thể chỉ gây ít hoặc không mất cảm giác.

3.3.4. Đau trung ương (Hội chứng nội đồi)

Tổn thương hệ thần kinh trung ương, thường ảnh hưởng tới các dải tuỷ nội đồi hoặc sinh ba nội đồi, có thể gây nên cái đau trầm trọng và tự phát ở những phần của cơ thể tương ứng với các dải bị tổn thương. Cái đó được gọi là ***đau trung ương*** (central pain), Kích thích da của vùng bị tổn thương thường khởi động hay làm xấu thêm đau trung ương, mặc dù đau có thể xảy ra không cần khiêu khích. Thông thường những phần cơ thể bị bệnh có một ngưỡng cao về nhận cảm đau và nóng lạnh. Tổn thương của một trong nhiều phần sau đây của hệ thần kinh trung ương có thể dẫn đến đau trung ương, bao gồm: ***vỏ não***, ***nội đồi***, ***thân não***, và ***tuỷ sống***.

Một hình thái đau trung ương thường gặp là ***tổn thương nội đồi***, thường do kết quả của *bệnh mạch máu* (đột quỵ). Nhân bụng sau ngoài (VPL) và bụng sau trong (VPM) thường bị, và tương ứng với cái đó, bệnh nhân bị *suy giảm mạnh tất cả các phương thức cảm giác ở bên đối diện* của cơ thể. Thông thường, *các chi tổn thương cũng bị liệt*, do tổn thương đến dải vỏ – tuỷ, nằm trong bao trong ở cạnh nội đồi. Sau một giai đoạn ngắn, thường vài tuần, bệnh nhân bị một cái đau cháy bỏng ghê gớm ở các phần cơ thể bị bệnh, đau xấu thêm bởi bất kỳ một loại kích thích cảm giác nào ở các diện bị đau. Sự phối hợp *mất cảm giác nửa người* (hemianesthesia) với đau tự phát và *liệt nửa người* (hemiparesis) được gọi là ***hội chứng nội đồi*** (thalamic syndrome). May mắn là điều trị nội khoa cũng có thể làm giảm đau của hội chứng này. Hội chứng nội đồi gây nên một trong những hình thái đau nặng nhất của tổn thương hệ thần kinh trung ương.

II. CÁC ĐƯỜNG GIÁC QUAN

1. ĐƯỜNG KHỨU GIÁC

Hệ thống khứu giác bao gồm: các *dây thần kinh khứu giác*, các *hành khứu* và các *dải khứu*, một phần của chất thủng trước là *củ khứu*, *vỏ não hình quả lê* hay *vỏ não khứu giác nguyên thuỷ* (piriforrm cortex or primary olfactory cortex), các phần *vỏ não nội khứu* (entorhinal cortex) của hồi cạnh hải mã và *phần vỏ trong của hạnh nhân*.

1.1. Các thụ thể khứu giác

Các nơron khứu giác (olfactory neurons) nằm trong niêm mạc khứu, bao phủ xương xoăn trên, trần ổ mũi, và phần trên vách mũi. Đó là những tế bào hai cực, với số lượng vài triệu ở mỗi bên. Mỗi tế bào có một sợi nhánh có lông, tận hết ở bề mặt niêm mạc mũi ngửi, và một sợi trục hướng lên hành khứu. Các sợi trục tập trung thành bó gọi là *thần kinh khứu giác*, chui qua các lỗ của mảnh rỗ xương sàng, để tận hết ở trong hành khứu (Hình 10.8; 10.10.)

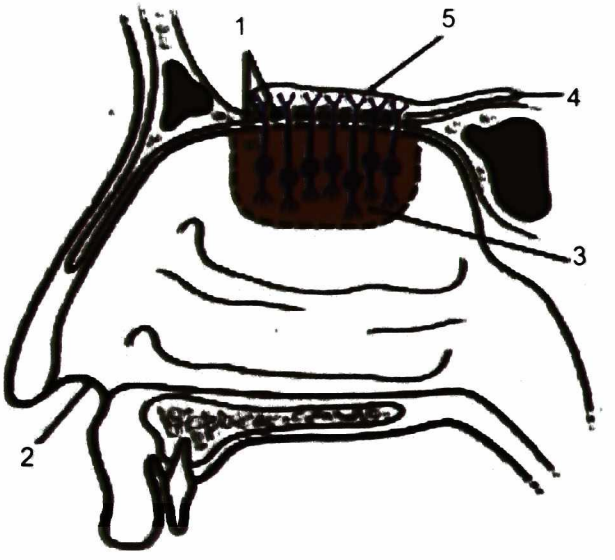

Hình 10.8. Sơ đồ cắt đứng dọc giữa qua ổ mũi người, giới thiệu liên quan của niêm mạc mũi ngửi và hành khứu với mảnh rỗ xương sàng.

(Theo Haines, Fundamental Neuroscience, 2002, Fig. 23–1, p. 360).

1. Mảnh rỗ xương sàng; 2. Lỗ mũi ngoài; 3. Niêm mạc mũi ngửi; 4. Dải khứu. 5. Hành khứu.

[Một đặc điểm của các nơron khứu giác là luôn luôn được thay thế trong suốt đời. Chúng chỉ sống khoảng 4 – 6 tuần; và khi thoái hoá, sẽ được thay thế bởi những nơron mới hình thành từ những tế bào đáy chưa chín nằm trong phần sâu của thượng bì khứu giác. Như vậy, không phải chỉ có một sự thay thế liên tục các lông khứu thụ cảm hoá học, mà thay thế cả sợi thần kinh khứu giác và các tiếp xúc synáp của chúng với nơron thứ hai ở trong hành khứu].

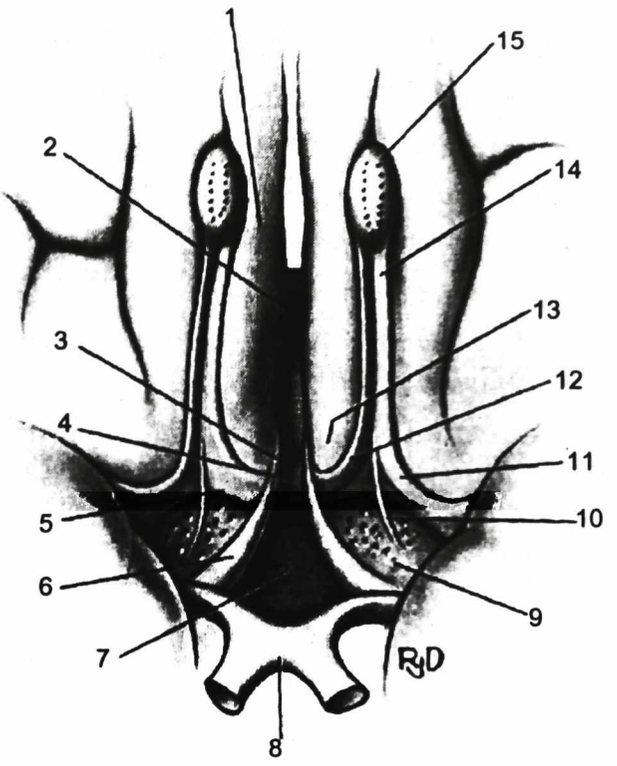

Hình 10.9. Sơ đồ hình thể ngoài các cấu trúc khứu giác ở mặt dưới đại não. Các dây thần kinh thị và giao thoa thị giác được kéo ra sau để nhìn rõ diện khứu.

(Theo M.B. Carpenter, 1985, Fig. 12.2., p. 325).

1. Hồi thẳng (gyrus rectus); 2. Thể chai (mỏ); 3. Hồi cạnh tận (paraterminal gyrus), 4. Mép trước; 5. Tam giác khứu; 6. Dải chéo (diagonal band); 7. Mảnh tận; 8. Giao thoa thị giác; 9. Chất thủng trước; 10. Vân trung gian; 11. Vân khứu ngoài; 12. Vân khứu trong; 13. Diện dưới thể chai; 14. Dải khứu; 15. Hành khứu.

1.2. Hành khứu và dải khứu

– *Hành khứu* (olfactory bulb) gồm một đôi cấu trúc dẹt hình bầu dục, nằm trên mảnh rỗ xương sàng; mặt trên áp sát vào đầu trước *rãnh khứu* của mặt ổ mắt thuỳ trán đại não (Hình 10.8; 10.9).

Trong hành khứu có những lớp chứa 3 loại tế bào thần kinh chính: tế bào mũ ni, tế bào búi, và tế bào hạt. (Hình 10.10, 10.11). Đặc trưng nhất là các *tế bào mũ ni* (mitral cells) hình tam giác, cho một sợi nhánh đầu tận bàn chải đi xuống tiếp xúc synáp với đầu tận sợi trục của nơron khứu giác nguyên thuỷ, tạo thành các *tiểu cầu khứu* (olfactory glomeruli); còn các sợi trục của chúng chiếu theo dải khứu và vân khứu ngoài lên vỏ não khứu giác. Các *tế bào búi* (tufted cells) (hay tế bào chùm), nhỏ hơn, cũng có một số sợi nhánh tham gia vào việc hình thành các tiểu cầu khứu. Các *tế bào hạt* (granule cells) kích thước khác nhau trải khắp trong hành khứu, nhiều nhất ở phần trung tâm hành, không có sợi trục, có các sợi nhánh có gai tiếp xúc synáp sợi nhánh–sợi nhánh với các tế bào mũ ni. Qua đó các tế bào hạt ức chế các tế bào mũ ni, và các tế bào mũ ni kích thích các tế bào

hạt. Ngoài ra, ở phía đuôi hành khứu, trong dải khứu, còn có những nhóm nơron kích thước trung gian giữa tế bào mũ ni và tế bào hạt, tạo thành *nhân khứu trước* (anterior olfactory nucleus).

– *Dải khứu* (olfactory tract) tiếp tục ở đầu sau hành khứu. Phần cuối dải là *tam giác khứu* (olfactory trigone) tách ra thành 2 bó gọi là *các vân khứu trong* và *vân khứu ngoài*, giới hạn chất thủng trước (Hình 10.9).

Các sợi của *vân khứu trong* (medial olfactory stria) xuất phát chủ yếu từ *nhân khứu trước* (anterior olfactory nucleus) và chiếu qua phần trước của mép trước tới hành khứu bên đối diện (Hình 11.12).

Vân khứu ngoài (lateral olfactory striae) mang những sợi chiếu đi ra của hành khứu về phía thềm thuỳ đảo, ở đó nó uốn cong vào trong để vào thuỳ thái dương ở gần *móc* (uncus) hải mã.

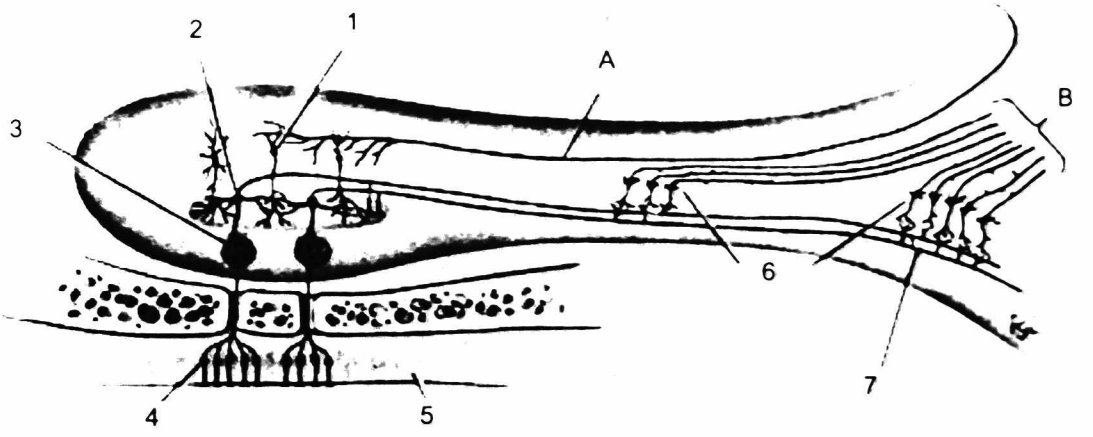

Hình 10.10. Sơ đồ cấu tạo trong của hành khứu, dải khứu và các đường dẫn truyền khứu.

Sự liên quan giữa các nơron khứu giác ở niêm mạc mũi với các tế bào ở hành khứu. Những nhóm tế bào của nhân khứu trước ở phía đuôi hành khứu... Các sợi chiếu từ nhân khứu trước được đánh dấu chữ B; một sợi từ nhân khứu trước bên đối diện được đánh dấu chữ A.

(Theo M.B. Carpenter, 1985, Fig. 12.1., p. 324).

1. Tế bào hạt trong; 2. Tế bào mũ ni; 3. Tiểu cầu khứu; 4. Nơron khứu giác; 5. Niêm mạc mũi; 6. Tế bào nhân khứu trước; 7. Vân khứu ngoài.

1.3. Các đường chiếu của hành khứu và các diện vỏ não khứu giác

Các sợi trục của các tế bào mũ ni và tế bào búi theo dải khứu ngoài tận hết ở các diện được định nghĩa rộng rãi như *vỏ não khứu giác* (olfactory cortex), gồm có: *nhân khứu trước* (anterior olfactory nucleus), *củ khứu* (olfactory tubercle), *vỏ não hình quả lê* (piriform cortex), *nhân vỏ não hạnh nhân trước* (anterior cortical amygdaloid nucleus), *vỏ não quanh hạnh nhân* (periamygdaloid cortex), và *vỏ não nội khứu ngoài* (lateral entorhinal cortex). (Hình 10.12) (Theo Haines, 2002).

Vỏ não khứu giác về mặt phát sinh chủng hệ là *cựu vỏ não* (paleocortex), chỉ

có 3 lớp tế bào; khác tân vỏ não (neocortex) có 6 lớp điển hình. Một nét độc đáo của hệ khứu là *nơron thứ hai* từ hành khứu *chiếu thẳng lên vỏ não*; khác các hệ cảm giác khác, luồng thông tin chiếu lên vỏ não sau một chặng dừng ở nội đồi.

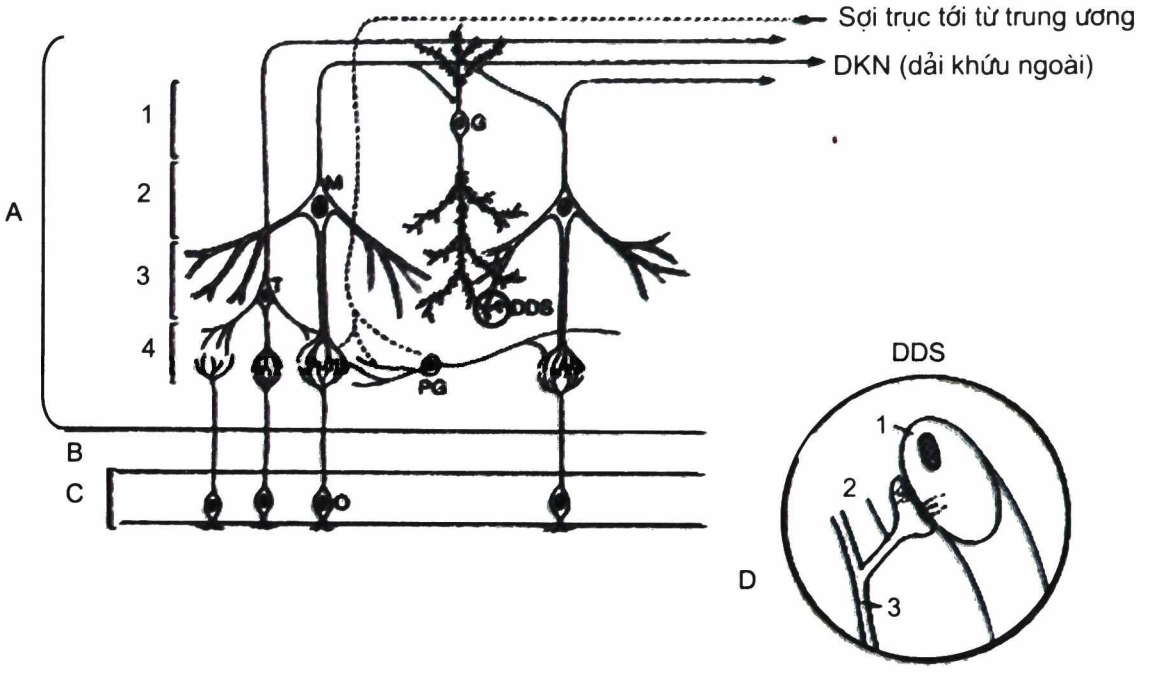

Hình 10.11. Sơ đồ các loại tế bào chính ở trong hành khứu. (Theo Carpenter và Sutin, Human Neuroanatomy, 1983, sao lại bởi Carpenter, Core Text of Neuroanatomy, 1985, Fig. 12–3, p. 326).

Các *thụ thể khứu giác* (O = olfactory receptors) nằm trong niêm mạc mũi ngửi: ở đáy hình. Sợi trục trung tâm của chúng chui vào hành khứu, tiếp xúc synáp với một sợi nhánh chùm của một tế bào mũ ni, tạo nên một *tiểu cầu khứu* (4). Các sợi trục của các *tế bào mũ ni* (M) (= mitral cells) hướng về trung tâm tạo nên dải khứu ngoài (DKN). Các sợi trục tế bào mũ ni cũng cho các nhánh bên quặt ngược tiếp xúc synáp với các *tế bào hạt* (G). Các tế bào hạt (G = granule cells)) không có sợi trục, song gai của các sợi nhánh ở ngoài tiếp xúc synáp sợi nhánh–sợi nhánh (DDS = dendro–dendritic synapses) (khoanh tròn) với các sợi nhánh tế bào mũ ni. Các *tế bào quanh tiểu cầu* (PG) (= periglomerular cells) nối các tiểu cầu khứu với nhau. Các tế bào búi hay chùm (T) (= tufted cells) tương tự như các tế bào mũ ni, song nhỏ hơn nằm rải rác ở lớp đám rối ngoài (3).

A. Hành khứu: 1. Lớp tế bào hạt; 2. Lớp tế bào mũ ni; 3. Lớp đám rối ngoài; 4. Các tiểu cầu khứu.

B. Mảnh rỗ xương sàng. **C**. Niêm mạc mũi ngửi.

D. Nhìn phóng đại tiếp xúc synáp sợi nhánh–sợi nhánh giữa tế bào hạt và tế bào mũ ni: 1. Sợi nhánh tế bào mũ ni; 2. Gai sợi nhánh (dendritic spine) tế bào hạt; 3. Sợi nhánh tế bào hạt.

Các sợi trục của dải khứu cho các nhánh bên tới *nhân khứu trước*; và nhân này có những đường liên hệ với hành khứu ở hai bên và nhân khứu trước ở bên đối diện. Những đường liên hệ rộng rãi đó giữa hai hành khứu, cho thấy việc xử lý mùi giữa hai bán cầu đóng một vai trò quan trọng trong chức năng khứu giác.

Các sợi chạy ra sau qua vân khứu ngoài tận hết ở *củ khứu* và *vỏ não hình quả lê*, là thành phần chính của vỏ não khứu giác. Các sợi của dải khứu ngoài cũng

tiếp tục chạy ra sau để tận hết ở *nhân vỏ não hạnh nhân trước* và *vỏ não quanh hạnh nhân* (một phần của vỏ não hình quả lê nằm ở trên hạnh nhân), và *vỏ não nội khứu ngoài*.

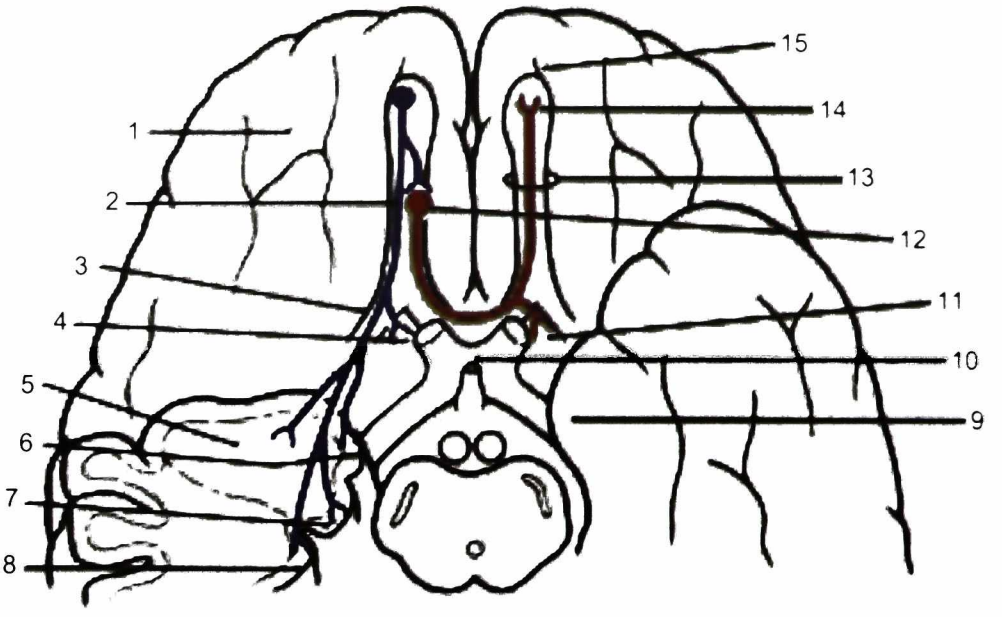

Hình 10.12. Các đường chiếu đi ra của hành khứu: 1) Xanh: theo vân khứu ngoái vào vỏ não khứu giác; 2) Đỏ: theo vân khứu trong và mép trước sang hành khứu bên đối diện.

(Theo Haines, Fundamental Neuroscience, 2002, Fig. 23–6, p. 364)

1. Hồi ổ mắt (thuỳ trán); 2. Dải khứu ngoài; 3. Vân khứu ngoài; 4. Củ khứu; 5. Hạnh nhân; 6. Vỏ não quanh hạnh nhân; 7. Vỏ não hình quả lê; 8. Vỏ não nội khứu (entorhinal cortex); 9. Móc hải mã; 10. Giao thoa thị giác; 11. Củ khứu; 12. Nhân khứu trước; 13. Dải khứu; 14. Hành khứu; 15. Rãnh khứu.

* [Chú thích thêm: các sợi từ nhân khứu trước (12) qua vân khứu trong và mặt trước đã tới hành khứu bên đối diện (14), còn cho các nhánh bên quặt ngược lên hành khứu cùng bên, nhánh khác tới nhân khứu trước bên đối diện (không vẽ trên sơ đồ này)].

1.4. Các đường liên hệ của vỏ não khứu giác

Các tế bào của vỏ não khứu giác có những đường liên hệ qua lại với các vùng khác của vỏ não khứu giác (liên hệ nội bộ hay liên hợp) và với các vùng ở ngoài vỏ não khứu giác (liên hệ ngoại lai).

Đa số *các đường liên hệ nội bộ* xuất phát từ nhân khứu trước, vỏ não hình quả lê và vỏ não nội khứu ngoài. Nhóm sợi liên hợp đó phân phối cho tất cả các diện của vỏ não khứu giác.

Các đường liên hệ ngoại lai gồm những đường chiếu rộng rãi ngược lại tới hành khứu. Các sợi ly tâm đó xuất phát từ đa số các phần của vỏ não khứu giác, trừ củ khứu. Cũng như các hệ cảm giác khác, thông tin khứu giác cũng được chuyển tiếp tới tân vỏ não, qua các đường chiếu trực tiếp từ vỏ não khứu giác tới

vỏ não trán ổ mắt (hay phần ổ mắt thuỳ trán) (orbitofrontal cortex) và *vỏ não bụng không hạt thuỳ đảo* (ventral agranular insular cortex), hoặc qua một chặng dừng ở nội đồi. Đường sau xuất phát từ các tế bào vỏ não khứu giác chiếu tới *nhân lưng trong* (dorsomedial nucleus) *của nội đồi*. Đại diện tân vỏ não đó của khứu giác là quan trọng trong việc *phân biệt và nhận biết xác định các mùi*; và tổn thương ở diện đó, đặc biệt ở vỏ não trán ổ mắt, sẽ gây nên mất các khả năng đó. Một điểm đáng nhớ khác là vỏ não thuỳ đảo và trán ổ mắt cũng tiếp nhận luồng vào vị giác. Vỏ não trán ổ mắt trong có vẻ đóng một vai trò đặc biệt quan trọng trong việc tổng hợp khứu giác, vị giác, và các tín hiệu hương vị khác liên quan đến thức ăn.

Ngoài ra, vỏ não khứu giác còn gửi các sợi trực tiếp đến *hạ nội đồi ngoài* và *hải mã*. Các sợi tới hạ nội đồi ngoài xuất phát chủ yếu từ vỏ não hình quả lê và nhân trước khứu, có thể quan trọng trong hành vi ăn uống. Các sợi tới hải mã xuất phát từ vỏ não nội khứu và nối luồng khứu giác với các trung tâm liên quan đến học tập và hành vi.

1.5. Áp dụng lâm sàng

Điều phàn nàn chính của đa số bệnh nhân bị rối loạn cảm giác hoá chất là mất hoặc thay đổi vị giác; song các nghiên cứu lâm sàng phát hiện là trong tất cả chỉ có một số ít bệnh nhân, rối loạn thực sự là ở hệ khứu giác. Lý do là nhiều người nhầm lẫn giữa vị (taste) và mùi, hay hương vị (flavor).

Sự suy giảm chức năng khứu giác theo tuổi tác là thường tình, đối với cả người khoẻ mạnh. Và điều đó có thể ảnh hưởng đến sự ngon miệng của tuổi già. Suy chức năng khứu giác cũng gặp ở các bệnh thoái hoá thần kinh, như bệnh Alzheimer và bệnh Parkinson, hoặc trong bệnh múa giật Huntington. Các bệnh thoái hoá thần kinh đó ảnh hưởng tới các đường khứu giác trung ương và làm suy giảm đáng kể khả năng khứu giác của bệnh nhân. Trên đa số, sự suy giảm khứu giác xảy ra rất sớm trong quá trình bệnh, và có thể là một trong số những biểu hiện đầu tiên của bệnh.

Rối loạn khứu giác cũng có thể đi đôi với bệnh động kinh, và những rối loạn suy giảm và tâm thần khác nhau, như tâm thần phân liệt (schizophrenie) và loạn thần Korsakoff (psychose). Bệnh nhân thường bị loạn khứu (parosmia, dysosmia), sai lạc kinh nghiệm ngửi mùi, hoặc cảm nhận thấy mùi không có thực.

2. ĐƯỜNG VỊ GIÁC

2.1. Các thụ thể vị giác

Kinh nghiệm về các vị ngọt, mặn, chua, đắng cay là do sự tương tác giữa các kích thích nếm với các tế bào thụ cảm ở trong các *nụ vị giác* (taste buds). Mặc dù

có ở khắp trong ổ miệng, các nụ vị giác thấy rõ nhất là ở lưỡi. Đó là những cấu trúc hình trứng với đầu tận thu nhỏ ở đỉnh (Hình 10.13).

Mỗi nụ vị giác chứa 40 – 50 *tế bào thụ cảm vị giác*, trải từ lá đáy đến bề mặt biểu mô. Đầu tận của chúng có những vi mao (microvilli) toả vào trong *lỗ vị giác* (taste pore). Lỗ tạo thành một túi tiếp xúc giữa các vi mao và môi trường bên ngoài. Các tế bào thụ cảm vị giác liên tục thay đổi, sống chừng 10 – 14 ngày. Các tế bào vị giác mới phát sinh từ các *tế bào đáy* đa giác nằm ở diện đáy ngoài nụ vị giác.

Các sợi thần kinh tới chui qua màng đáy rồi phân nhánh ở đáy nụ vị giác. Mỗi nụ vị giác được cung cấp nhiều hơn một sợi tới, và một sợi tới có thể cấp thần kinh cho nhiều nụ vị giác. Các sợi vị giác tới tạo nên một yếu tố sau synáp của một synáp hoá học ở gần đáy của tế bào thụ cảm vị giác.



Hình 10.13. Nụ vị giác và các cấu trúc liên quan.

(Theo Haines, Fundamental Neuroscience, 2002, Fig. 23–8, p. 366, mượn của Mistretta, 1989)

1. Lỗ vị giác; 2. Vi mao; 3. Biểu mô; 4. Tế bào thụ cảm vị giác; 5. Các túi nang synáp; 6. Synáp; 7. Màng đáy; 8. Tế bào đáy; 9. Các sợi tới.

2.2. Sự phân phối các thụ thể vị giác trong miệng – hầu

Các nụ vị giác được thấy với số lượng thay đổi ở lưỡi, khẩu cái, hầu và thanh quản (Hình 10.14).

– ***Các nụ vị giác ở lưỡi*** chỉ khu trú ở 3 loại *nhú* (papillae) đặc biệt. Các nụ vị giác ở 2/3 trước lưỡi nằm ở các *nhú dạng nấm* (fungiform papillae). Các nhú này nằm rải rác ở giữa các nhú dạng chỉ (filiform papillae) không vị giác với số lượng nhiều hơn trên khắp bề mặt lưỡi. Kích thước, hình thể và số lượng các

nhú dạng nấm khá thay đổi, và thường có 2 – 4 nụ vị giác trên mặt lưng mỗi nhú. Các *nhú dạng đài* (vallate papillae) có 8 – 12 nhú xếp theo hình chữ V ở phía sau mặt lưng lưỡi; mỗi cái gồm một nhú ở trung tâm bao quanh bởi một khe vòng có chứa những nụ vị giác trong biểu mô của nó. Một *nhú lá* (foliate papilla) ở mỗi bên lưỡi, trông như một loạt những khe, ở dọc theo bờ ngoài của lưỡi. Mỗi nhú gồm 2 – 9 khe, thường gặp nhất là 5. Các nụ vị giác cũng nằm trên biểu mô phủ các khe.

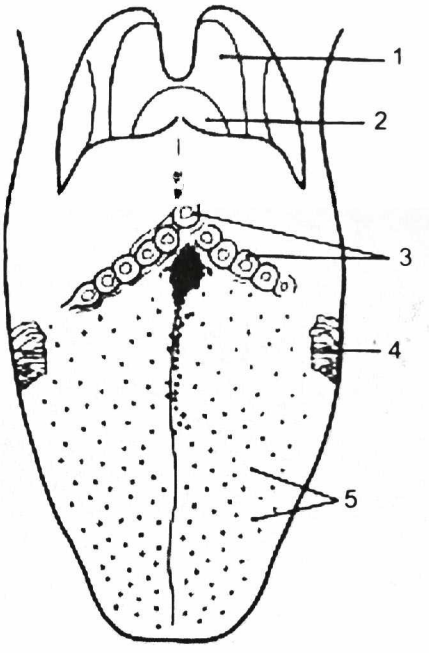

Hình 10.14. Sự phân phối các nhú lưỡi có các nụ vị giác, ở lưỡi người.

(Theo Haines, Fundamental Neuroscience, 2002, Fig. 23–10 (A), p. 367)

1. Hầu; 2. Thượng thiệt; 3. Nhú dạng đài; 4. Nhú dạng lá; 5. Nhú dạng nấm.

Đã có lúc người ta tưởng rằng các vùng khác nhau của lưỡi được đặc hiệu hoá cho việc nhận cảm các phẩm chất vị đặc biệt. J. Bossy và CS. (Anatomie Clinique. Neuroanatomie, Springer–Verlag. Paris, 1990), còn viết: "*Vị đắng được nhận ở vùng chữ V lưỡi; vị chua ở hai bờ bên lưỡi; vị ngọt ở đỉnh lưỡi; và vị mặn ở cả hai phần sau*". Song theo D. E. Haines và CS. (Fundamental Neuroscience, Churchill Livingstone, 2002): "*Ngày nay người ta đã biết rằng tất cả mọi phẩm chất vị giác đều được phát hiện bởi mọi vùng của lưỡi, mặc dù tính nhạy cảm với các phẩm chất vị khác nhau và cơ chế dẫn truyền vị giác có thể thay đổi theo vùng của lưỡi*".

– ***Các nụ vị giác ở ngoài lưỡi.*** Các nụ vị giác phụ nằm ở khẩu cái mềm, khẩu hầu, thanh hầu, thanh quản và thực quản trên. Chúng không nằm trong các

nhú mà trong biểu mô. Các nụ vị giác khẩu cái nằm ở chỗ nối tiếp giữa khẩu cái cứng và khẩu cái mềm và trên khẩu cái mềm. Nụ vị giác thanh quản ở mặt thanh quản của thượng thiệt và các nếp thượng thiệt liền kề. Số lượng các nụ vị giác ở ngoài lưỡi là đáng kể, và chúng cũng đóng góp vào kinh nghiệm vị giác. Kích thích một số nụ vị giác ngoài lưỡi, đặc biệt các nụ ở gần thanh quản, gây nên những phản xạ qua thân não giúp ngăn cản việc bất ngờ hít phải những chất nuốt phải.

2.3. Các đường vị giác ngoại biên

Các sợi tới của các nơron vị giác nguyên thuỷ, chặng 1, (sợi tới cảm tạng đặc biệt) chi phối thần kinh cho các nụ vị giác miệng hầu đi theo các dây *thần kinh mặt* (VII), *thần kinh thiệt hầu* (IX), và *thần kinh lang thang* (X) (Hình 10.15).

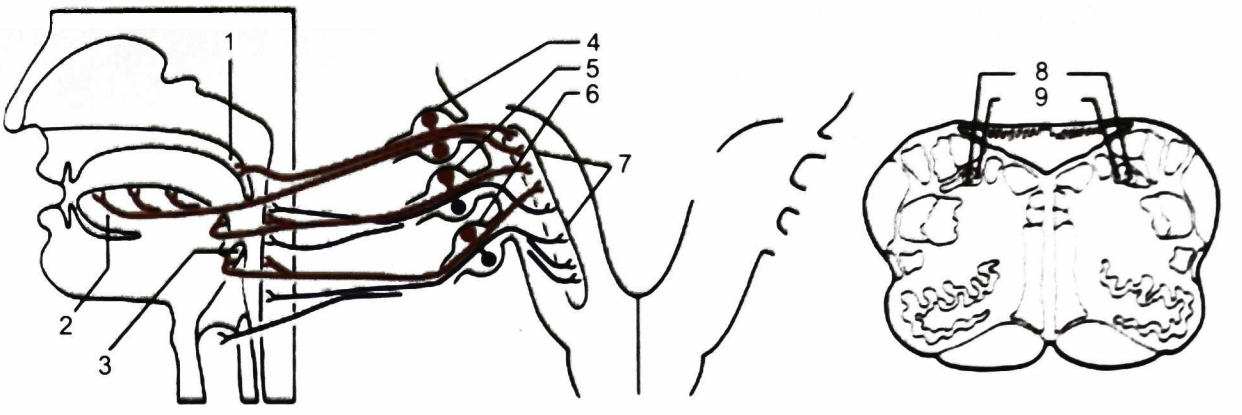

Hình 10.15. Tóm tắt các đường vị giác ngoại biên. Các sợi tới cảm tạng đặc biệt vị giác (màu đỏ) tận hết ở phần trên (diện vị giác) của nhân đơn độc, còn các sợi tới cảm tạng chung (màu xanh) tận hết ở phần dưới của nhân đơn độc.

(Theo Haines, Fundamental Neuroscience, 2002, Fig. 23–12, p. 370)

1. Khẩu cái mềm; 2. Lưỡi; 3. Thượng thiệt; 4. Hạch gối (VII); 5. Hạch đá (IX); 6. Hạch nút (X); 7. Dải và nhân đơn độc; 8. Dải đơn độc; 9. Nhân đơn độc.

Nhánh *thừng nhĩ* (chorda tympani) của *dây thần kinh mặt* (VII) chi phối cho các nụ vị giác ở các nhú dạng nấm trên 2/3 trước lưỡi, và ở các khe trước của các nhú dạng lá. *Thần kinh đá nông lớn* (greater superficial petrosal nerve) cũng là một nhánh của dây thần kinh mặt, chi phối cho các nụ vị giác ở khẩu cái mềm. Các thân tế bào của các sợi thần kinh mặt vị giác nằm ở *hạch gối* (geniculate ganglion), và các sợi trung tâm của chúng chui vào thân não ở rãnh hành cầu, theo dây *thần kinh trung gian* (intermediate nerve, VII'), thuộc dây VII. Các sợi tới vị giác nguyên thuỷ đó đi vào dải đơn độc, hướng xuống dưới và tận hết ở các tế bào của *nhân đơn độc*.

Nhánh thừng nhĩ tách từ dây thần kinh mặt ngay ở đầu xa hạch gối. Do đó, các tổn thương của rễ thần kinh VII, hay các khối u ở ống tai trong (như u thần

kinh thính giác) sẽ gây mất vị giác ở 2/3 trước lưỡi cùng bên, kèm theo liệt mặt cùng bên, và các triệu chứng khác.

– Các nụ vị giác ở các nhú dạng đài và các khe sau của các nhú dạng lá được chi phối bởi *nhánh hạnh nhân lưỡi* (lingual–tonsillar branch) của *dây thần kinh thiệt hầu* (IX).

– Các nụ vị giác ở thượng thiệt và thực quản được chi phối thần kinh bởi *dây thanh quản trên,* một nhánh của *thần kinh lang thang* (X).

Các sợi vị giác ở dây IX và X có thân tế bào nguyên uỷ ở các hạch thần kinh dưới, *hạch đá* (petrosal) và *hạch nút* (nodose) của các dây thần kinh đó. Các sợi trung tâm của chúng cũng như của dây thần kinh mặt, chui vào hành tuỷ, đi xuống trong dải đơn độc, và tận hết ở các nơron của *nhân đơn độc* liền kề.

2.4. Các đường vị giác trung ương

Nhân đơn độc là nhân tạng tới chính của thân não. Về mặt chức năng nó được chia thành một *nhân trên* (nhân vị giác) và một *nhân dưới* (nhân tạng hay tim–phổi). Các sợi vị giác đi theo các dây thần kinh sọ VII, IX và X tận hết chủ yếu ở phần trên của nhân đơn độc, là nơi chứa các nơron chặng 2 của đường vị giác (Hình 10.15). Các sợi cảm tạng chung của dây X, và dây IX tận hết ở phần dưới của nhân đơn độc. Các sợi tạng đó có tác dụng kiểm soát hô hấp, chức năng tim, và một số dung mạo nuốt.

Các sợi trục từ các nơron vị giác chặng 2 ở nhân vị giác đi lên theo *dải trung tâm trần* (tractus tegmentalis centralis, central tegmental tract) cùng bên và tận hết ở *phần tế bào nhỏ của nhân bụng sau trong* nội đồi. (Hình 10.16). Rồi sợi trục của các nơron từ nhân bụng sau trong đó đi qua trụ sau của bao trong cùng bên lên tận hết ở phần trong *nắp trán* (frontal operculum), *vỏ não thuỳ đảo trước*, và phần toả rộng ra trước của *diện Brodmann 3b* hồi sau trung tâm. Đường phân tích vị giác đó (nhân đơn độc → nhân bụng sau trong → vỏ não), khác các đường cảm giác khác, là hoàn toàn cùng bên.

Các nghiên cứu sinh lý học ở loài linh trưởng cho thấy còn có có thêm một vùng vỏ não phụ xử lý thông tin vị giác. *Vỏ não trán ổ mắt sau ngoài* (lateral posterior orbitofrontal) nhận các luồng vào từ vỏ não vị giác nguyên thuỷ, và hoạt động như một nơi tổng hợp các tín hiệu vị giác, khứu giác và thị giác liên quan đến việc ăn thức ăn. Các tế bào chịu trách nhiệm về vị giác cũng thấy ở *hạnh nhân* và *hạ nội đồi* của linh trưởng. Thông tin vị giác cũng được chuyển từ các tế bào ở nhân đơn độc đến *các đường phản xạ hành tuỷ* ảnh hưởng tới tiết nước bọt, các đáp ứng nét mặt, và nuốt.

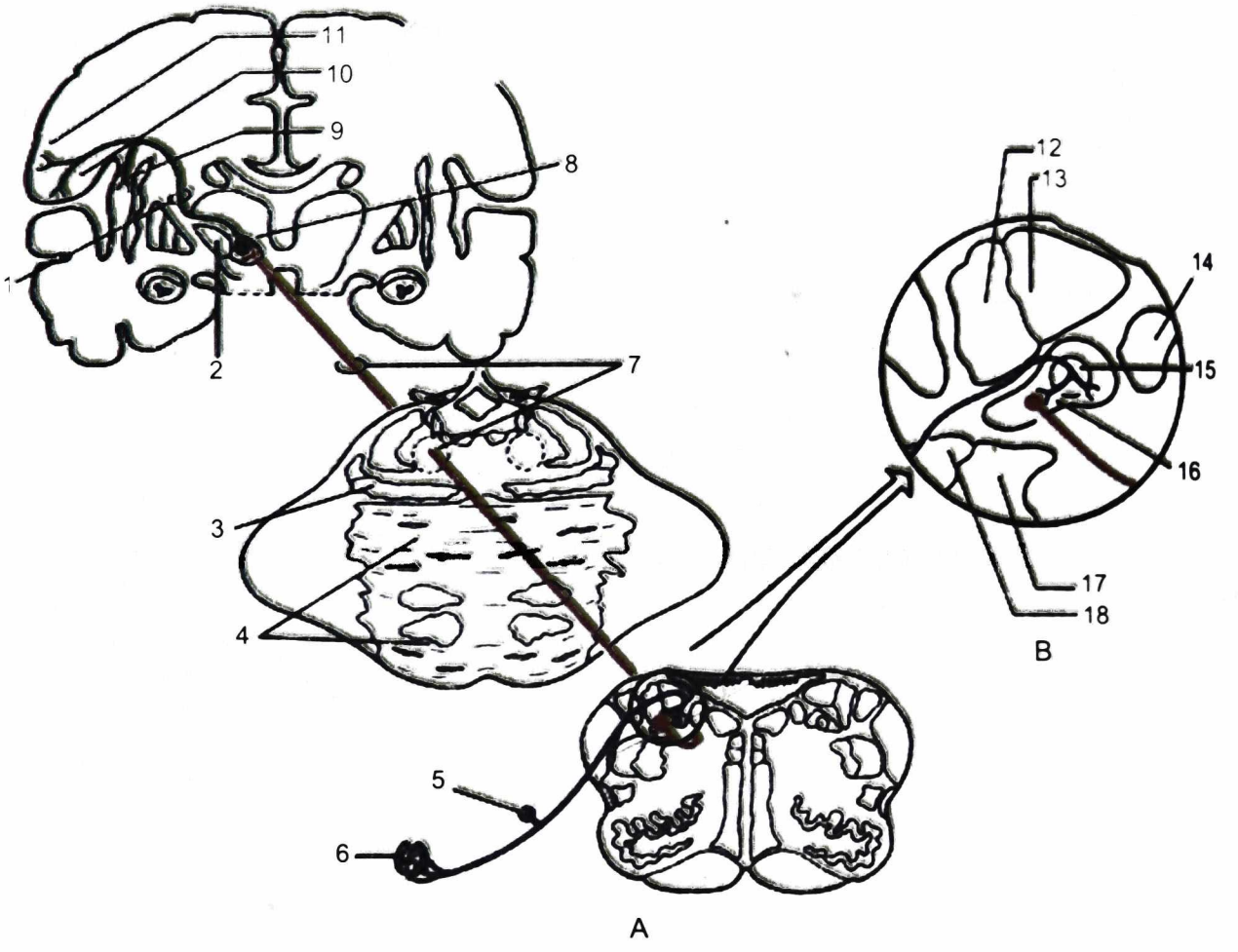

Hình 10.16. Đường vị giác đi lên nội đồi và vỏ não.
(Theo Haines, Fundamental Neuroscience, 2002, Fig. 23–13, p. 370)

A. Đường vị giác đi lên. 1. Bao trong; 2. Nhân bụng sau ngoài (nội đồi); 3. Băng giữa; **4. Nền cầu não; 5. Các hạch gối, đá, và nút (geniculate, petrosal, nodose ganglia) của các dây TK sọ VII, IX, X; 6. Các nụ vị giác; 7. Dải trung tâm trần (central tegmental tract); 8. Nhân bụng sau trong (nội đối); 9. Thuỳ** đảo; 10. Nắp trán; 11. Hồi sau trung tâm.

B. Phóng đại vùng nhân và dải đơn độc (nhận các sợi vị giác đi vào) ở hành tuỷ: 12. Nhân tiền đình dưới; 13. Nhân tiền đình trong; 14. Nhân lưng vận động TK lang thang (X); 15. Dải đơn độc. 16. Nhân đơn độc [với các sợi vị giác tới (xanh) và đi (đỏ)]; 17. Nhân tuỷ sống TK sinh ba; 18. Dải tuỷ sống TK sinh ba.

2.5. Áp dụng lâm sàng

Mất vị giác hoàn toàn (ageusia) hiếm gặp, một phần vì do có nhiều dây thần kinh dẫn truyền vị giác tới hệ thần kinh trung ương. Hiếm khi một bệnh nhân bị tổn thương cả hai bên tất cả các dây thần kinh chi phối cho vùng miệng hầu. Thường gặp hơn là bệnh nhân bị giảm vị giác (hypogeusia), hoặc loạn vị (parageusia, dysgeusia). Một trong những nguyên nhân thường gặp nhất về rối loạn vị giác là dùng thuốc. Bệnh nhân thường phàn nàn về loạn vị

(dysgeusia). Giống như các rối loạn khứu giác, rối loạn vị giác cũng đi đôi với chấn thương đầu, nhiễm virus, và các rối loạn tâm thần khác nhau. Thay đổi về vị giác là một trong những điều hay phàn nàn bởi những bệnh nhân ung thư được điều trị bằng tia xạ, hoá trị liệu; và giảm dần vị giác cũng thấy ở bệnh nhân bị đái tháo đường.

3. ĐƯỜNG THỊ GIÁC

3.1. Đại cương về đường thị giác

Để nhìn được, tia sáng phản chiếu từ một vật thể phải tới được mắt, đi qua *giác mạc* (cornea) và *thấu kính* (lens) (còn gọi là *nhân mắt* hay *thuỷ tinh thể*), qua đó có hiện tượng khúc xạ và tạo hình ở *võng mạc* (retina). Tính năng của thấu kính là đảo lộn và đảo ngược thị trường trên võng mạc. Hình bị đảo lộn từ trên xuống dưới (inverted), và đảo ngược từ trái sang phải (reversed). Vậy ánh sáng vào nửa trên thị trường chiếu xuống nửa dưới võng mạc; ánh sáng vào *nửa trái* thị trường chiếu sang nửa phải võng mạc của mỗi bên mắt (tức nửa "mũi" của võng mạc trái, và nửa "thái dương" của võng mạc phải); và thông tin đó sẽ được chuyển qua các đường thị giác tới *bán cầu đại não phải*. Như vậy bán cầu phải tiếp nhận hình ảnh lộn ngược của những vật ở bên trái; và ngược lại.

3.2. Võng mạc và các thụ thể thị giác

Võng mạc ở người phát triển từ túi thị giác, nảy sinh từ đoan não. Nó chứa hai loại tế bào thụ cảm ánh sáng là: ***tế bào que*** (hay *gậy*) (rods) và ***tế bào nón*** (cones). Tế bào nón tiếp nhận cường độ ánh sáng mạnh, cho phép nhìn màu và nhìn với độ sắc nét cao (high visual acuity). Tế bào que cảm nhận ngưỡng ánh sáng thấp, nhìn với độ sắc nét thấp, không nhìn màu, cảm nhận tốt các độ tương phản, và hoạt động chủ yếu nhìn trong bóng tối. (Đa số kinh nghiệm nhìn của ta là do hệ thống tế bào nón; nếu mất chúng sẽ gây nên mù chính thức. Còn người bị mất nhìn các tế bào que thì chỉ khó nhìn trong ánh sáng thấp, và như vậy không nhìn được vào buổi tối; ta thường gọi là "quáng gà").

Võng mạc có tỷ lệ tế bào que và tế bào nón là 20/1. (Mỗi võng mạc có khoảng 120 triệu tế bào que, và 6 triệu tế bào nón). Song *hõm trung tâm* (fovea centralis) ở trong *vết* (macula), là vùng đặc biệt của võng mạc thích nghi với độ thị lực cao, chỉ chứa các tế bào nón; còn vùng ngoại biên của võng mạc chứa chủ yếu các tế bào que.

* [Chú thích về TNGPQT Việt hoá:

– "***Fovea***": trước đây vẫn dịch là "hố", nay dịch là "***hõm***", để phân biệt với "Fossa" là "hố".

– "***Macula***": tiếng Latin có nghĩa là: "***vết***" ("tâche"), chúng tôi xin dịch nguyên văn là "**vết**". Trước đây DTGP Pháp cũ gọi là "tâche jaune, ***macula lutea***", nên cố GS Đỗ Xuân Hợp dịch

là "***điểm vàng***". Song đó không phải là một điểm mà là một vết có màu vàng nhạt, một vùng có thị lực cao nhất, hình bầu dục, trục lớn nằm ngang, dài 2mm, rộng 0,88mm. Màu vàng là trên xác chết! Còn soi đáy mắt thấy đỏ hơn phần còn lại, nên TNGPQT nay chỉ gọi đơn giản là "***macula = vết***"].

Các ***tế bào que*** (rods) và ***tế bào nón*** (cones) tác động lên các ***tế bào hạch*** (ganglion cells) của võng mạc, qua các ***tế bào hai cực*** (bipolar cells) (Hình 9.16).

Hình 10.17 trình bày đơn giản hoá các loại tế bào cơ bản của võng mạc và liên quan của chúng với nhau. Tác động của vài ***tế bào que*** (R), khoảng 1500 ở vùng ngoại biên võng mạc, hội tụ lại ở một ***tế bào hai cực*** (bipolar cell) (B); và tế bào này ảnh hưởng đến một ***tế bào hạch*** (ganglion cell) (G) qua các ***tế bào amacrine*** trung gian (amacrine cell) (A). Trái lại, ***tế bào nón*** cá thể chỉ liên hệ đơn lẻ và trực tiếp qua một tế bào hai cực với tế bào hạch.

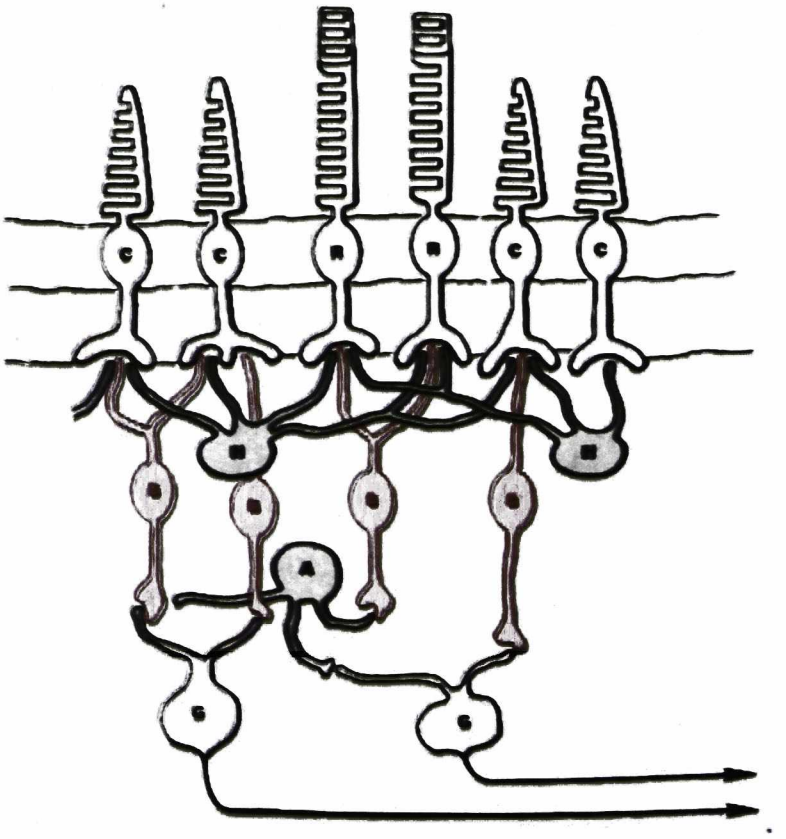

Hình 10.17. Sáu loại tế bào cơ bản ở võng mạc. (Theo S. Gilman & S.W. Newman, Essentials of Neuroanatomy and Neurophysiology, 10th Edit, 2003, Fig. 18–2, p. 160).

C = tế bào thụ thể hình nón (cones); R = tế bào thụ thể hình que (rods); B = tế bào hai cực (bipolar cell); G = tế bào hạch (gangion cell); H = tế bào nằm ngang (horizontal cell); A = tế nào amacrine.

[Các tế bào đó tác động lên nhau qua cả hai synáp điện và hoá, ở đó chúng sinh ra những điện thế xếp loại khác nhau. Nhiều chất dẫn truyền thần kinh đã được xác định ở các synáp hoá học. Các ***tế bào thụ thể*** và các ***tế bào hai cực*** đa số có vẻ sử dụng chất kích thích

aminoacid glutamate ở các synáp hoá học, khi truyền tín hiệu thị giác đến các tế bào hai cực. Các nơron trung gian là các ***tế bào nằm ngang*** và các *tế bào amacrine*, cũng truyền các tín hiệu theo mọi chiều hướng và có vẻ có tác động ức chế bằng cách giải phóng acid gammaaminobutyric, mặc dù chúng cũng chứa đựng một vài phân tử dẫn truyền thần kinh quan trọng khác, bao gồm dopamin, acetylcholin, và các neuropeptid khác nhau].

3.3. Các đường thị giác và vỏ não thị giác

3.3.1. Các sợi trục của các tế bào hạch của võng mạc đi qua dây thần kinh thị giác chiếu lên gian não và trung não (Hình 10.18).

Các sợi trục của các tế bào hạch tập trung lại thành *dây thần kinh thị giác* (nervus opticus). Myelin hoá xảy ra sau khi dây thần kinh thoát ra khỏi mắt.

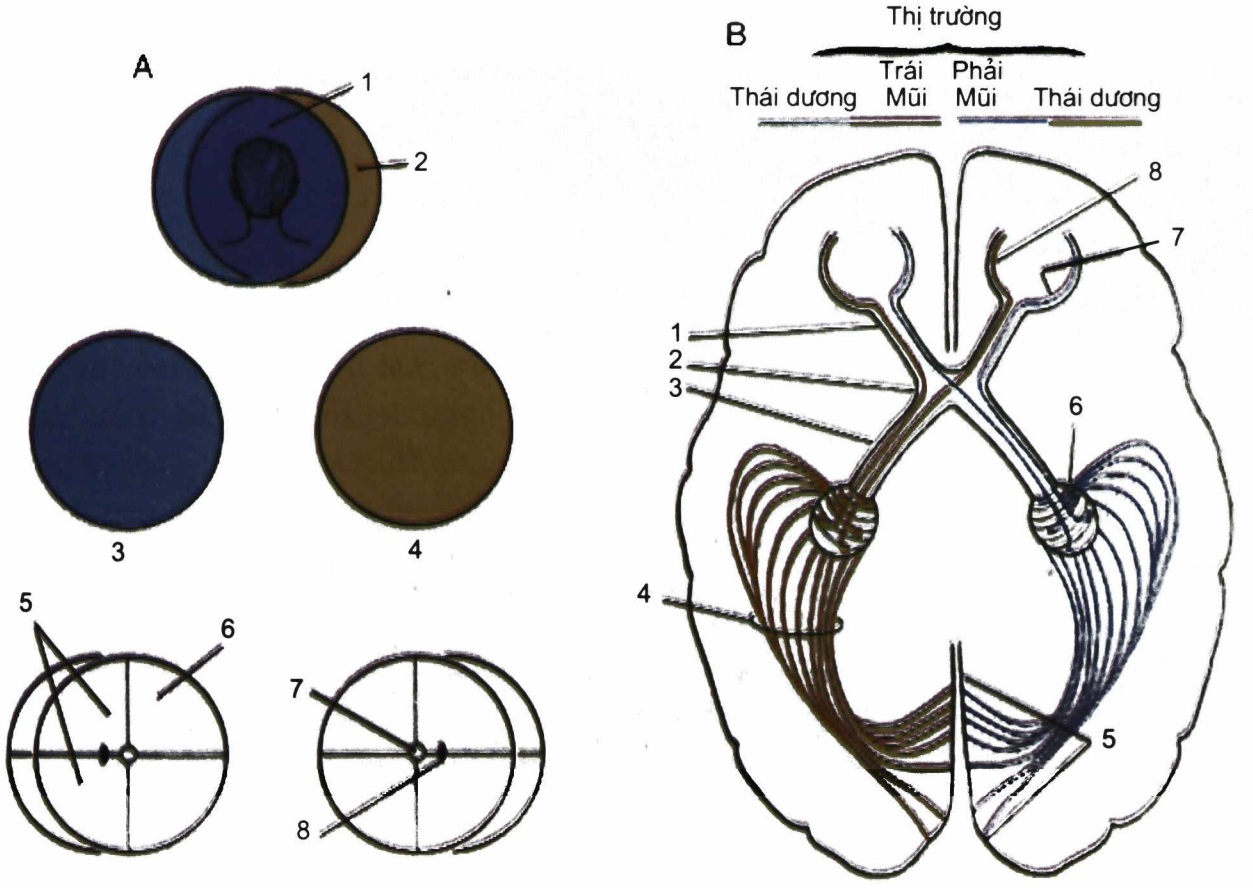

Hình 10.18. Các thị trường (A), và Các đường thị giác (B). Nhìn chung.
(Theo Haines, Fundamental Neuroscience, 2002, Fig. 20–9, p. 313)

A. 1. Thị trường hai mắt (Vùng nhìn hai mắt: màu tím); 2. Thị trường một mắt; 3. Xanh: Thị trường trái; 4. Đỏ hồng: Thị trường phải; 5. Bán thị trường (Hemifield); 6. Góc (1/4) thị trường (quadrant); 7. Hõm trung tâm (vết); 8. Đĩa thần kinh thị giác (điểm mù);

B. 1. Thần kinh thị giác; 2. Giao thoa thị giác; 3. Dải thị giác; 4. Tia thị giác; 5. Vỏ não thị giác; 6. Nhân gối ngoài; 7. Võng mạc thái dương; 8. Võng mạc mũi.

Các sợi thần kinh thị giác từ hai nhãn cầu đi đến ***giao thoa thị giác*** (chiasma opticum), nằm ở trên phần trước hố yên xương bướm, ngay trên tuyến yên. Ở đó *các sợi từ nửa trong (hay nửa mũi)* của mỗi võng mạc *bắt chéo đường giữa* sang bên đối diện; còn *các sợi ở nửa ngoài (hay nửa thái dương)* của mỗi võng mạc đi thẳng ở phía ngoài giao thoa, *không bắt chéo*. Ở giao thoa thị giác, một số ít sợi trục của các tế bào hạch tận hết ở ***nhân trên giao thoa*** (nucleus supraopticus) của hạ nội đồi; ở đó chu kỳ sáng tối của môi trường chiếu theo nhịp độ ngày đêm.

Đa số các sợi trục (mũi) bắt chéo và (thái dương) không bắt chéo từ giao thoa thị giác tiếp tục theo ***dải thị giác*** (tractus opticus); tận hết ở ***các nhân gối ngoài*** (nuclei geniculatus lateralis) của nội đồi, ở ***gò trên*** (colliculus superior) và ở ***diện trước mái*** (pretectal area), cũng như ở một loạt các nhân dọc theo dải thị giác tham gia vào vận động thị giác – (phản xạ quay đầu, cổ, vận động mắt và phản xạ con ngươi).

3.3.2. Các tia thị giác và vỏ não thị giác

Các nơron của nhân gối ngoài tạo nên ***dải gối – cựa*** (geniculocalcarine tract) hay các ***tia thị giác*** (optic radiations); chiếu lên vỏ não thị giác nguyên thuỷ của thuỳ chẩm. Các sợi tia từ phần ngoài mỗi nhân gối ngoài lúc đầu chạy xuống dưới và ra trước, rồi uốn cong ra sau tạo nên một dải băng dẹt đi qua thuỳ thái dương ở thành ngoài sừng dưới não thất bên vòng ra sau tới thuỳ chẩm. Các sợi từ phần trong nhân gối ngoài đi liền kề các sợi từ phần ngoài nhân, song theo một đường trực tiếp hơn (không uốn thành quai) ở đỉnh sừng dưới não thất bên để ra sau vào thuỳ chẩm.

Diện vỏ não tiếp nhận các tia thị giác nằm ở xung ***quanh rãnh cựa*** (calcarine sulcus) ở mặt trong ***thuỳ chẩm***. ***Hồi chêm*** (cuneus) ở trên rãnh cựa, nhận các xung động thị giác từ góc trên cùng bên của cả hai võng mạc (tương ứng với góc phần tư dưới của thị trường bên đối diện). ***Hồi lưỡi*** (lingual gyrus), ở dưới rãnh cựa, nhận các xung động thị giác đến từ các góc phần tư dưới của giác mạc (Hình 10.18). ***Vỏ não thị giác nguyên thuỷ*** (primary visual cortex, V1) (diện 17 của Brodmann) còn gọi là *vỏ vân* (striate cortex) vì thiết đồ mô học của nó cho thấy một vằn nằm ngang chất trắng (đường Gennari) ở trong chất xám. Tạo nên bởi số lớn các sợi có myelin ở lớp IV vỏ não, vằn đó có thể nhìn thấy bằng mắt thường.

Các sợi từ nhân gối ngoài chiếu lên vỏ não vẫn giữ nguyên sự sắp xếp định khu của chúng, nên các diện nhận cảm của vỏ não vẫn chứa bản đồ của võng mạc. Thông tin từ góc trên nửa trái thị trường chiếu lên góc dưới phải võng mạc. Từ đó thông tin qua phần ngoài của nhân gối ngoài phải, rồi lên vỏ não thị giác phải ở

dưới rãnh cựa (Hình 10.19). Thông tin nhận ở phần trung tâm của góc (hõm trung tâm) chiếu lên phần sau của diện 17, cực chẩm. Thông tin ở diện ngoại biên võng mạc chiếu lên phần trước của diện 17.

Diện 18 và 19 ở xung quanh diện 17, tham gia vào *nhận cảm thị giác* (nghĩa là vào quá trình xử lý cảm giác thị giác). Các diện 18, 19 cũng góp phần vào các đường nhìn rung sóc, các cử động mắt, điều tiết, và hội tụ; qua những mối liên hệ với các thuỳ trán và thân não. Các diện 18 và 19 là các ***diện liên hợp thị giác*** (visual association areas) gần, một phần của vỏ não liên hợp thị giác.

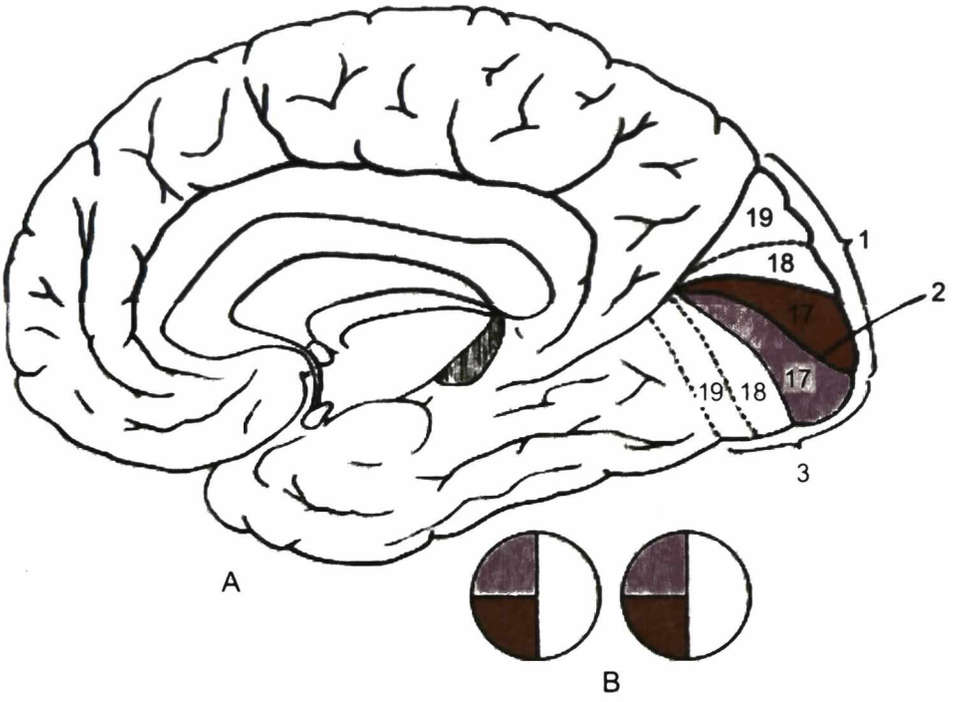

Hình 10.19. Vỏ não thị giác ở mặt trong thuỳ chẩm phải (nhận thông tin ở nửa trái thị trường của mỗi mắt. (Theo S. Gilman & S.W. Newman, Essentials of Neuroanatomy and Neurophysiology, 10th Edit, 2003, Fig. 18–4, p. 162).

A. Hình trên: 1. Hồi chêm; 2. Rãnh cựa; 3. Hồi lưỡi. B. Hình dưới: Các thị trường trái, phải.

4. ĐƯỜNG THÍNH GIÁC

4.1. Đại cương về bộ máy thính giác

Bộ máy thính giác được cấu tạo để tiếp nhận các sóng âm thanh ở màng nhĩ, và dẫn truyền các tín hiệu thính giác lên hệ thần kinh trung ương.

Tổn thương các yếu tố của bộ máy ngoại biên, ví dụ các xương con ở tai giữa, có thể gây nên ***điếc dẫn truyền*** (conductive deafness). Tổn thương ốc tai hoặc phần ốc tai của dây thần kinh sọ thứ VIII có thể gây nên điếc ***thụ cảm thần kinh*** (sensorineural deafness). Tổn thương đường thính giác trung ương, loạn chức

năng nghe bề ngoài, *điếc trung ương* (central deafness) thường phối hợp với các triệu chứng hay hội chứng khác. Các tổn thương trung ương hiếm khi gây điếc hoàn toàn ở một tai. Để hiểu được các phương pháp sinh lý thần kinh học và thính giác học dùng để đánh giá các rối loạn thính giác ngoại biên và trung ương, điều cốt yếu là phải hiểu cấu trúc và chức năng của ốc tai và các đường thính giác trung ương.

Cấu tạo của cơ quan tiền đình ốc tai (organum vestibulocochleare) nói chung và của ốc tai nói riêng đã được trình bày ở Giải phẫu người tập I (Bài 41). Ở đây chúng tôi chỉ xin tóm tắt lại bằng hai hình sau (Hình 10.20; 10.21).

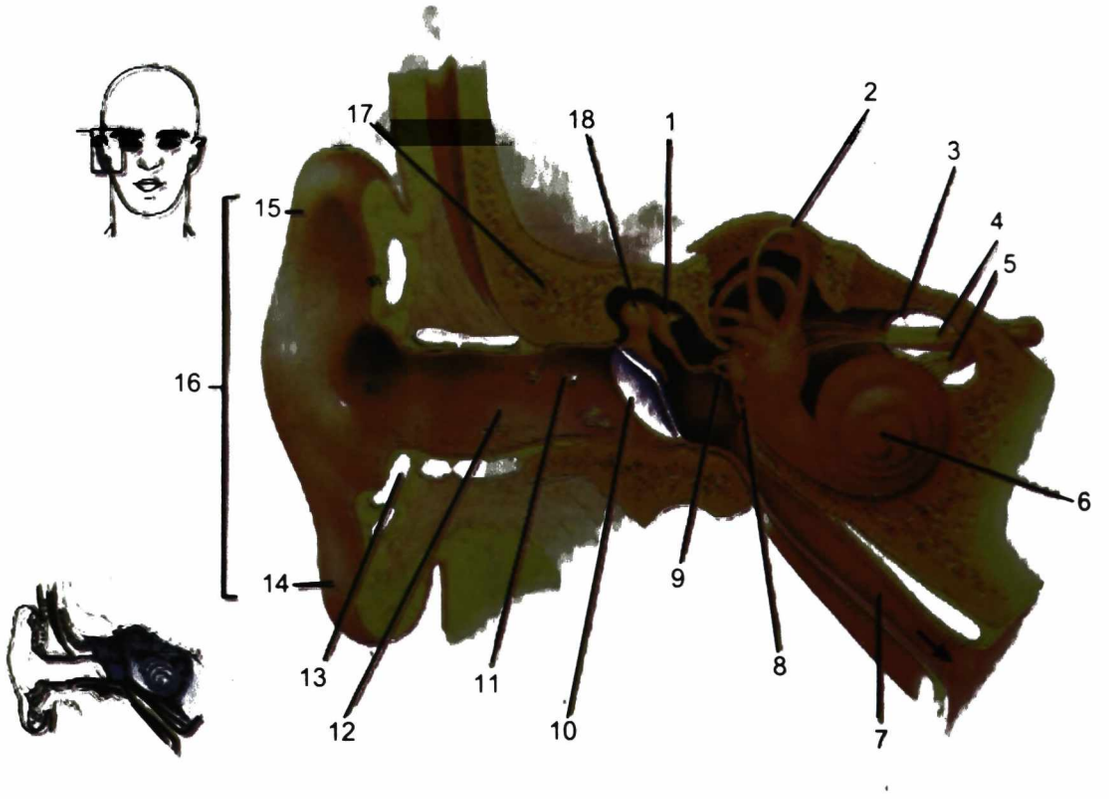

Hình 10.20. Tai ngoài, tai giữa và tai trong. Nhìn trên thiết đồ ngang qua sọ, vùng tai–thái dương.

(Theo Tortora và Grabowski, 2000; Trịnh Văn Minh trích dịch.
Tập tranh *Cốt yếu Giải phẫu người*, Nxb Hà Nội, 2007, tr. 221).

1. Xương đe; 2. Ống bán khuyên trước; 3. Ống tai trong; 4. Phần tiền đình TK VIII; 5. Phần ốc tai TK VIII; 6. Ốc tai; 7. Vòi tai; 8. Cửa sổ ốc tai (tròn); 9. Xương bàn đạp;10. Màng nhĩ; 11. Ráy tai. 12. Ống tai ngoài; 13. Sụn vành tai; 14. Dái tai; 15. Xoắn nhĩ (helix); 16. Loa tai (vành tai); 17. Xương thái dương; 18. Xương búa.

4.2. Cơ quan xoắn (Corti) và các thụ thể thính giác

Cơ quan xoắn (organum spirale) (còn gọi là cơ quan Corti) có hai loại thụ thể là: *tế bào có lông trong* (inner hair cells) và ***tế bào có lông ngoài*** (outer hair cells). (Hình 10.21).

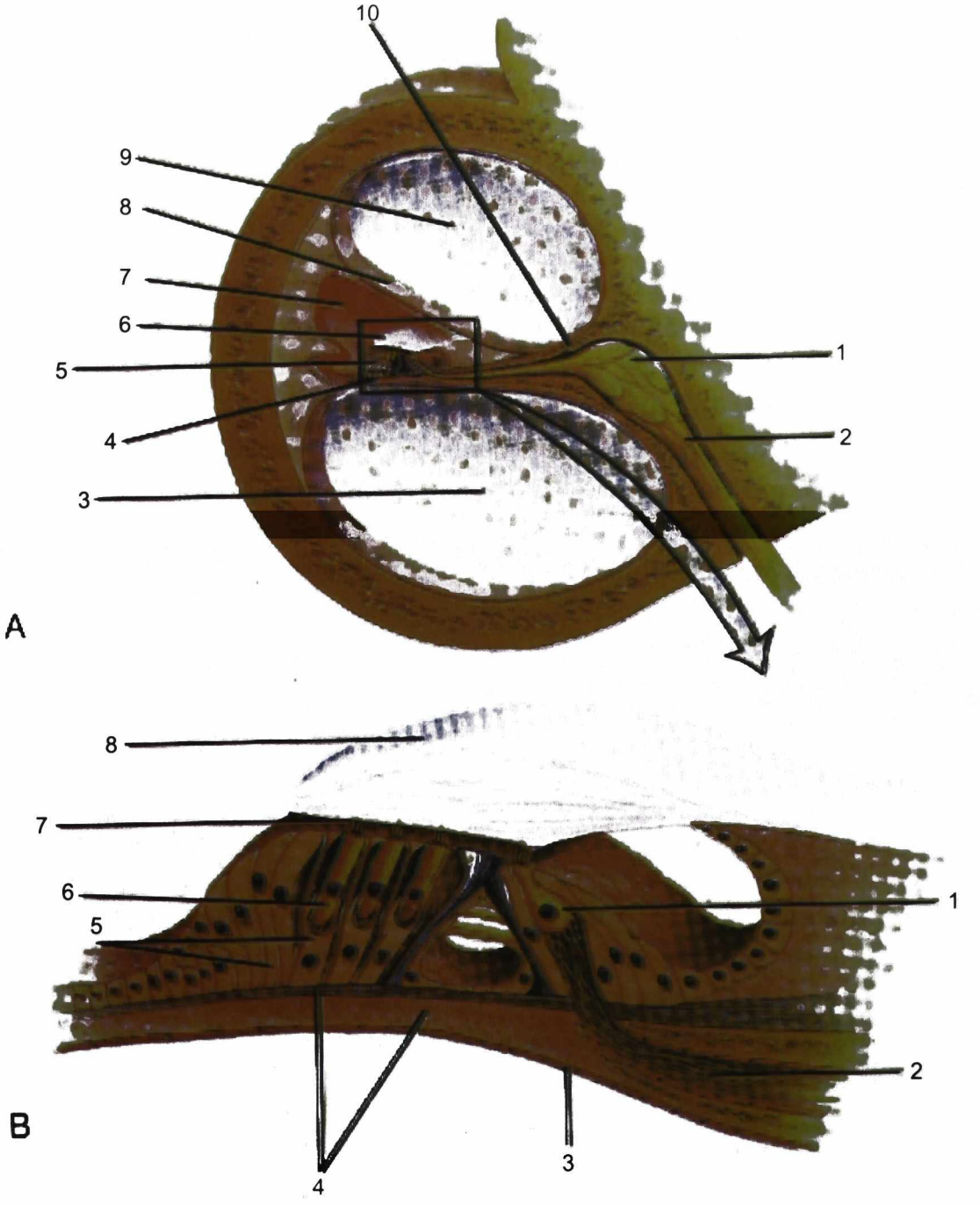

Hình 10.21. Cấu trúc đại thể và vi thể ốc tai xương và ốc tai màng.

(Theo Tortora và Grabowski, 2000. Trịnh Văn Minh trích dịch, Tập tranh cốt yếu Giải phẫu người, Nxb Hà Nội, 2007, tr. 223).

A. Thiết đồ cắt ngang qua một vòng ốc tai xương và màng. 1. Hạch xoắn; 2. Sợi trục của các tế bào hạch xoắn (tạo nên phần ốc tai của dây thần kinh VIII): 3. Tầng màng nhĩ; 4. Màng đáy; 5. *Cơ quan xoắn (Cơ quan Corti)*; 6. Màng mái; 7. Ốc tai màng; 8. Màng tiền đình; 9. Tầng tiền đình; 10. Mảnh xoắn xương.

B. Nhìn phóng đại cấu trúc tế bào cơ quan Corti. 1. *Tế bào có lông trong*; 2. Các sợi nhánh của các tế bào hạch xoắn, (mà sợi trục tạo nên phần ốc tai của TK VIII): 3. Các tế bào lát tầng màng nhĩ; 4. Màng đáy (Lá nền); 5. Các tế bào nâng đỡ; 6. *Tế bào có lông ngoài*; 7. Các lông nhận cảm rung động âm thanh (stereocilia); 8. Màng mái.

– ***Các tế bào có lông trong*** hoạt động như các thụ thể thính giác. Đáy của mỗi tế bào bám gián tiếp vào màng đáy (lamina basilaris, basilar membrane). Đỉnh của nó có những *nhung mao lập thể* (stereocilia) nhận cảm rung động âm thanh, toả trên bề mặt. Ngọn của các nhung mao nằm ngay dưới *màng mái* (membrana tectoria). Màng này bám vào thành ống ốc tai màng, tách biệt với màng đáy bám vào mảnh xoắn xương.

Khi sóng âm thanh vào ốc tai, màng đáy và mang mái cử động độc lập với nhau. Các nhung mao ở sát màng mái nhận những lực cọ sát, bị uốn cong làm thay đổi điện thế màng của các tế bào có lông. Các synáp ở đáy mỗi tế bào có lông tác động lên các sợi nhánh áp chặt vào đó của các tế bào hạch xoắn. Có chừng 10 tế bào hạch xoắn cung cấp thần kinh cho mỗi tế bào có lông trong. Như vậy mỗi tế bào có lông có thể gửi thông tin lên não qua 10 đường kênh riêng biệt. Các đường kênh đó gồm những tế bào hai cực của hạch xoắn (spiral ganglion), với các thân tế bào nằm trong trụ ốc (modiolus), và các sợi trục tạo nên phần ốc tai của dây thần kinh VIII.

– ***Các tế bào có lông ngoài*** có những nhung mao lập thể chạm vào màng mái, có tính chất co rút. Điều đó cho phép chúng kiểm soát tính đáp ứng cảm giác của cơ quan Corti, bằng cách điều hoà sự áp sát của màng mái lên các tế bào có lông trong.

Cơ quan Corti là một cơ quan phân tích tần số thính giác (audiofrequency analyser). Nó được tổ chức một cách định khu theo sóng âm thanh (tonotopically). Như vậy những âm thanh cao nhất (về cường độ và tần số) kích thích tối đa các tế bào có lông ở phần gần đáy nhất của ốc tai, chứa đựng đoạn hẹp nhất của màng đáy. Các âm thanh thấp nhất kích thích tối đa các tế bào có lông ở phần gần đỉnh nhất của ốc tai, chứa đựng đoạn rộng nhất của màng đáy. Âm thanh trung bình kích thích các tế bào ở phần trung gian của màng đáy.

4.3. Các đường thính giác trung ương

Dây thần kinh ốc tai (hay phần ốc tai của dây VIII) chui vào thân não ở chỗ nối tiếp giữa hành tuỷ và cầu não. Nó ôm sát mặt bên cuống tiểu não dưới và đi vào các *nhân ốc tai sau* (nucleus cochlearis posterior) và ***nhân ốc tai trước*** (nucleus cochlearis anterior). Mỗi sợi thần kinh đi vào chẽ đôi và tiếp xúc synáp với các nơron ở cả hai nhân ốc tai.

Có 3 đường chiếu sau, giữa và trước chuyển thông tin từ các nhân ốc tai tới các cấu trúc khác về phía trung tâm và phía trước.

– *Vân thính giác sau* (dorsal acoustic stria) đi từ nhân ốc tai sau, vòng qua cuống tiểu não dưới, và bắt chéo đường giữa để đi lên theo ***băng bên*** hay ***băng ngoài*** (lateral lemniscus) bên đối diện (Hình 10.22).

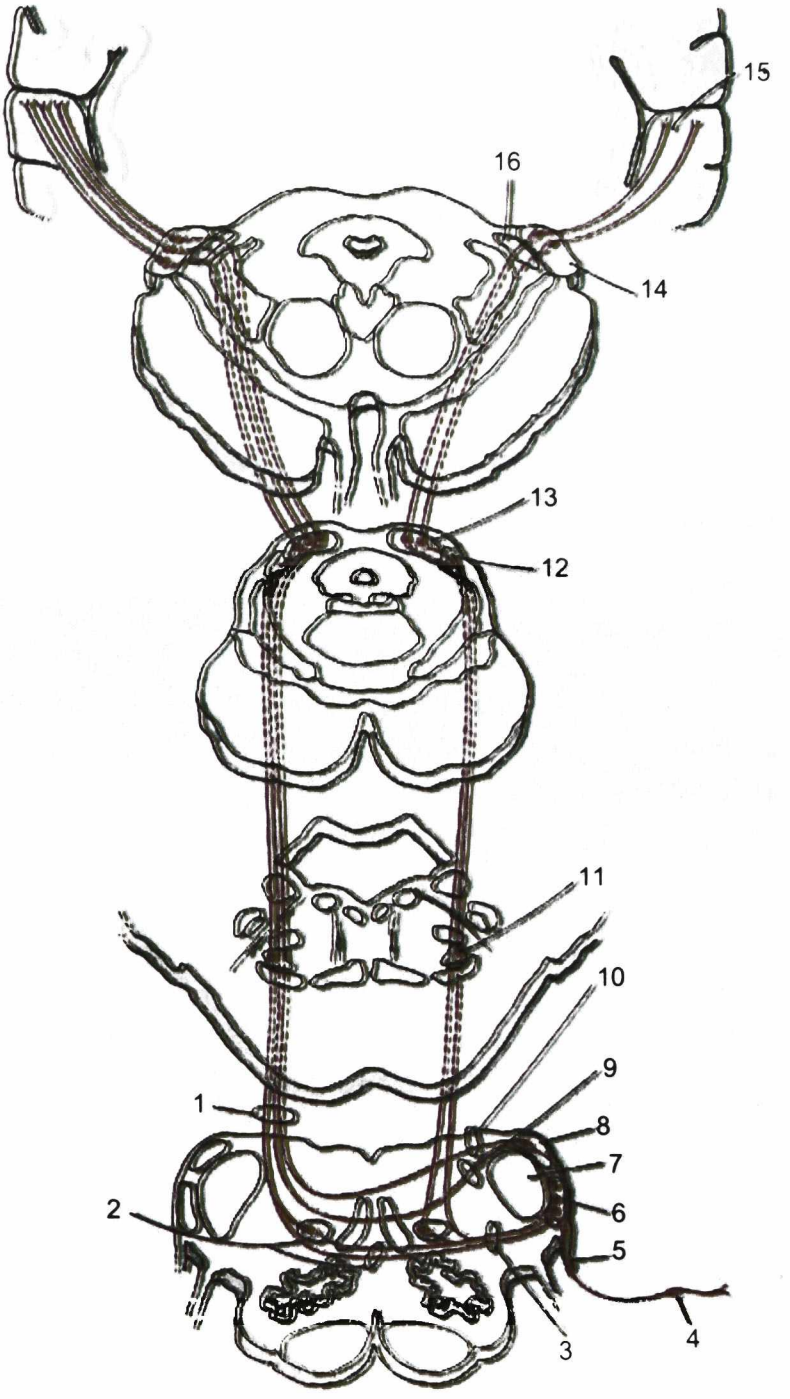

Hình 10.22. Các đường thính giác.

[Các sợi trục của các nơron ở các nhân ốc tai thực sự bắt chéo đường giữa để đi lên trong băng bên ở mức chỗ nối tiếp hành – cầu. Song để tiện vẽ sơ đồ, ở đây tạm vẽ chúng bắt chéo đường giữa hoàn toàn ở hành tuỷ].

(Theo S. Gilman & S.W. Newman, Essentials of Neuroanatomy and Neurophysiology, Fig. 14–2, p. 123).

1. Băng bên; 2. Nhân thể thang và các sợi thể thang; 3. Vân thính giác trước; 4. Tế bào hạch xoắn; 5. Phần ốc tai của thần kinh VIII; 6. Nhân ốc tai trước; 7. Cuống tiểu não dưới; 8. Nhân ốc tai sau; 9. Vân thính giác giữa; 10. Vân thính giác sau; 11. Phức hợp nhân trám trên; 12. Các nhân của băng bên; 13. Gò dưới; 14. Thể gối trong; 15. Diện thính giác. Hồi thái dương ngang; 16. Cánh tay gò dưới.

Hai vân thính giác khác đi từ nhân ốc tai trước:

– *Vân thính giác giữa hay trung gian* (intermediate acoustic stria) đi theo đường tương tự như vân thính giác sau.

– *Vân thính giác trước* (ventral acoustic stria) đi qua phía trước cuống tiểu não dưới để tận hết ở *các nhân thể thang* (nuclei corporis trapezoidei) cùng bên và khác bên, và *các nhân trám trên* (nucleus olivaris superior). Rồi từ các nhân đó, các sợi chiếu lên theo các băng bên cùng bên và khác bên. Các sợi đi lên từ các nhân ốc tai sau và trước qua các vân sau và giữa chiếu lên gò dưới (colliculus inferior) bên đối diện (mặc dù có một số sợi tiếp xúc synáp với các nơron ở các nhân của băng bên). Các đường chiếu đó tạo nên *đường thính giác trung ương một tai* (monaural central auditory pathway), mang thông tin về tần số của các tín hiệu thính giác.

Các sợi của vân thính giác trước, ngược lại, tạo nên một đường đi lên hai bên, *đường hai tai* (binaural pathway). Chúng tiếp xúc synáp ở thể thang, ở nhân trám trên, và các nhân của băng bên. Đường đặc biệt này có thể phân tích địa điểm nguyên uỷ, hay chiều hướng của các kích thích thính giác. Đường hai tai cũng tận hết ở *gò dưới*, và gò gửi các sợi trục của nó tới *nhân (thể) gối trong* (medial geniculate nucleus) qua *cánh tay gò dưới*.

Các nhân (hay thể) gối trong là những nhân cảm giác đặc biệt của nội đồi, tạo nên những chạm dừng cảm giác cuối cùng của đường nghe. Đường đi ra từ thể gối trong tới thuỳ thái dương tạo nên *tia thính giác* (auditory radiation), chiếu lên các *hồi thái dương ngang* (transverse temporal gyri) (của Heschl) và *mặt phẳng thái dương* liền kề, nằm ở mặt trên hồi thái dương trên, và bị lấp kín một phần trong rãnh bên (rãnh Sylvius). Nằm trong các hồi thái dương ngang và phần trước mặt phẳng thái dương, các *diện 41 và 42 của Brodmann*, là *các diện thính giác nguyên thuỷ và thứ phát* (primary and secondary auditory areas) của vỏ não.

5. ĐƯỜNG TIỀN ĐÌNH (THĂNG BẰNG)

5.1. Đại cương về hệ tiền đình

Hệ tiền đình bao gồm những thụ thể nằm trong tai trong ở cả hai bên đầu, các sợi thần kinh ngoại biên của phần tiền đình dây thần kinh VIII, và những đường liên hệ trung ương phân tích thông tin về tư thế và cử động của đầu trong không gian.

Hệ tiền đình có những chức năng như sau: giữ *thăng bằng* cơ thể, phối hợp các cử động của mắt, đầu và cơ thể; và cho phép mắt giữ cố định trên một điểm trong không gian trong khi đầu chuyển động. Các đường liên hệ giữa các nhân tiền đình của hai bên làm trung gian cho các chức năng phản xạ đó dọc theo các đường tiền đình–tiểu não, và tiền đình–mắt. Ngoài ra đường nội đồi–vỏ não lên thuỳ đỉnh dùng để cảm nhận ý thức được về tư thế và sự tăng tốc của đầu.

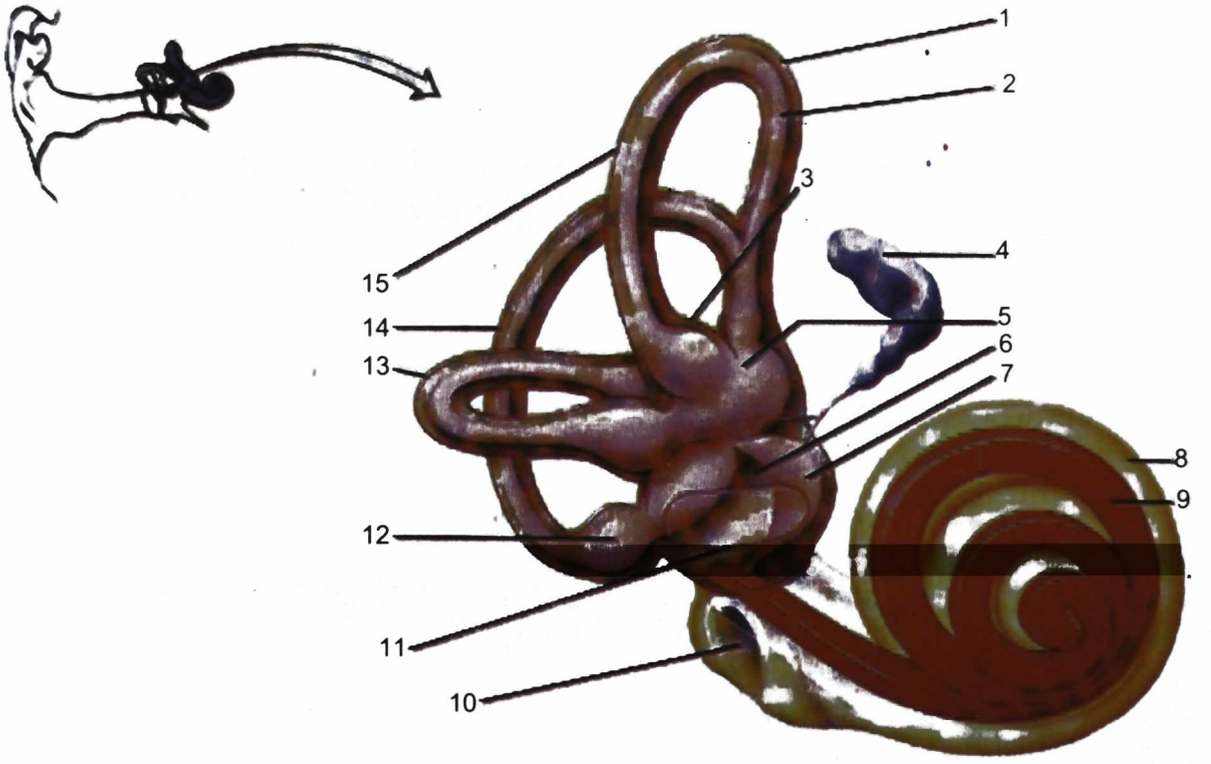

Hình 10.23. Cấu tạo tai trong. Bên ngoài là mê đạo xương (màu kem); bên trong là mê đạo màng (màu hồng). (Theo Tortora và Grabowski, 2000; Trịnh Văn Minh trích dịch, Tập tranh cốt yếu Giải phẫu người, Nxb Hà Nội, 2007, tr. 222).

1. Mê đạo xương; 2. Mê đạo màng; 3. Bóng ống bán khuyên xương; 4. Túi nội dịch; 5. Bầu tiền đình (Soan nang); 6. Tiền đình xương; 7. Túi tiền đình (Cầu nang); 8. Ốc tai xương; 9. Ốc tai màng; 10. Cửa sổ ốc tai (Cửa sổ tròn); 11. Cửa sổ tiền đình (Cửa sổ bầu dục); 12. Bóng ống bán khuyên màng; 13. Ống bán khuyên ngoài (xương và màng); 14. Ống bán khuyên sau (xương và màng); 15. Ống bán khuyên trước (xương và màng).

5.2. Phần tiền đình của tai trong và các thụ thể tiền đình

Tai trong gồm có một mê đạo xương (ở trong phần đá của xương thái dương) và một mê đạo màng, (nằm trong mê đạo xương) (Hình 10.23). Giữa mê đạo xương và mê đạo màng có chứa ngoại dịch (perilymph); trong mê đạo màng có chứa nội dịch (endolymph).

Mê đạo tiền đình (labyrinthus vestibularis) hay *tiền đình màng* gồm có: *soan nang* hay *bầu tiền đình* (utriculus), *cầu nang* hay *túi tiền đình* (sacculus), và ba *ống bán khuyên* (ductus semicirculares).

– Nền của soan nang có một vùng thụ cảm đặc biệt là ***vết soan nang*** (macula utriculi), chứa những tế bào có lông, tiếp xúc synáp với các nhánh của các tế bào hạch tiền đình. Đỉnh của các tế bào có lông có nhiều *nhung mao lập thể* (stereocilia); và ở một bên của nhung mao đó có một *nhung mao chuyển động* (kinocilium). Trên các lông có một màng chất keo chứa những *bụi nhĩ,* (*sỏi tai* hay *đá tai*) (statoconia, otolithes), tạo bởi các tinh thể cacbonat calci.

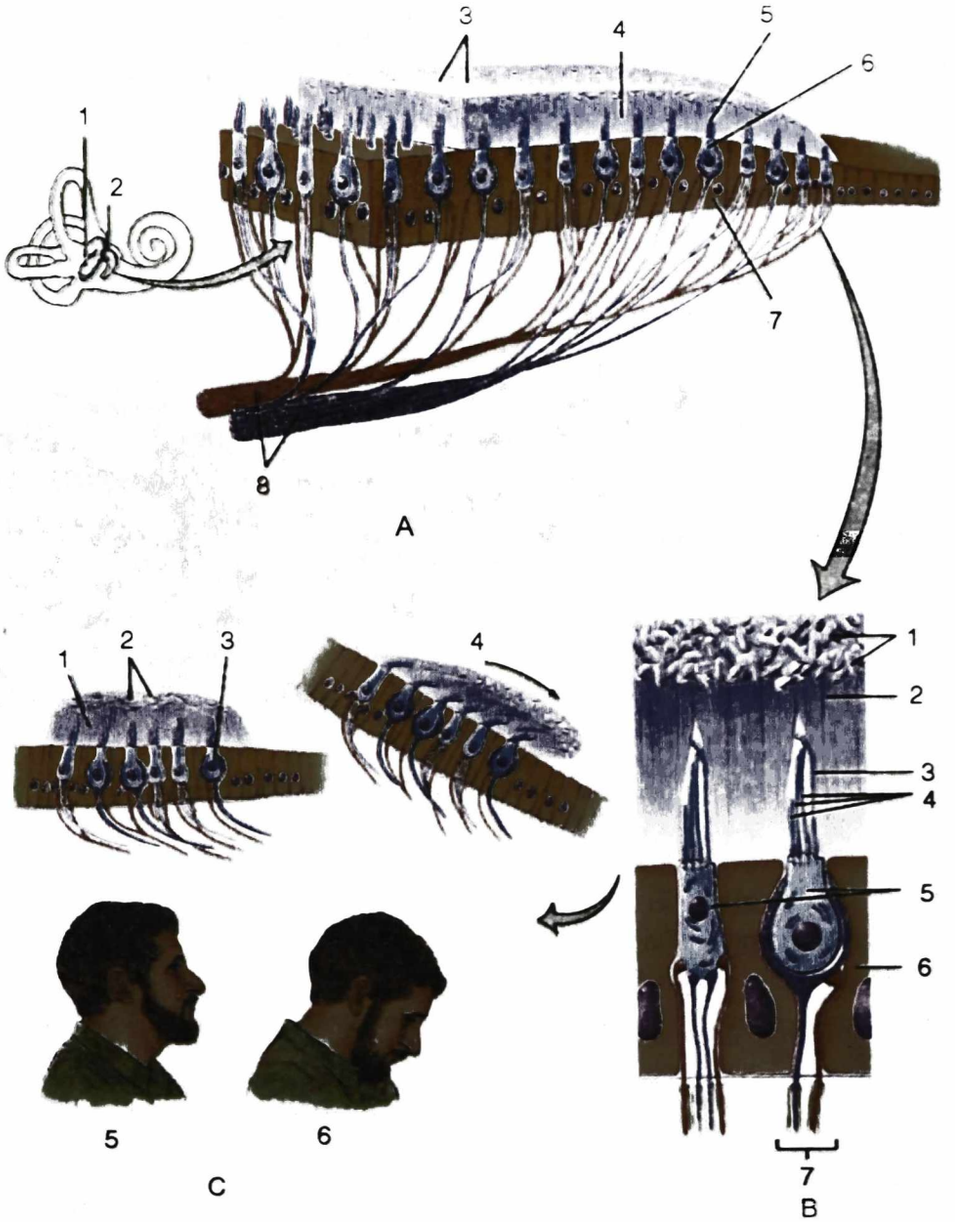

Hình 10.24. Vị trí và cấu tạo các thụ thể tiền đình ở các vết soan–cầu nang tai phải. Cả hai nơron cảm giác (xanh) và vận động (đỏ) đều tiếp xúc synáp với các tế bào có lông.

(Theo Tortora và Grabowski, Principles of Anatomy and Physiology, New York, 2000, Fig. 16.21, p. 539).

A. Vị trí của soan–cầu nang trong mê nhĩ; và **cấu trúc chung của "vết soan – cầu nang"**, trên một lát cắt: 1. Soan nang; 2. Cầu nang; 3. Sỏi tai; 4. Màng sỏi; 5. Bó lông; 6. Tế bào có lông; 7. Tế bào nâng đỡ; 8. Các sợi TK tiền đình của dây thần kinh tiền đình ốc tai (VIII).

B. Cấu tạo chi tiết của 2 tế bào có lông. 1. Sỏi tai; 2. Màng sỏi; 3. Lông chuyển động (kinocilium); 4. Lông lập thể (stereocilium); 5. Tế bào có lông; 6. Tế bào nâng đỡ; 7. Các sợi tiền đình của TK tiền đình ốc tai (VIII).

C. Tư thế của vết soan – cầu nang khi đầu thẳng (bên trái) **và đầu cúi ra trước** (bên phải). 1. Màng sỏi; 2. Sỏi tai; 3. Tế bào có lông; 4. Lực đẩy của trọng lượng; 5. Đầu thẳng; 6. Đầu cúi ra trước.

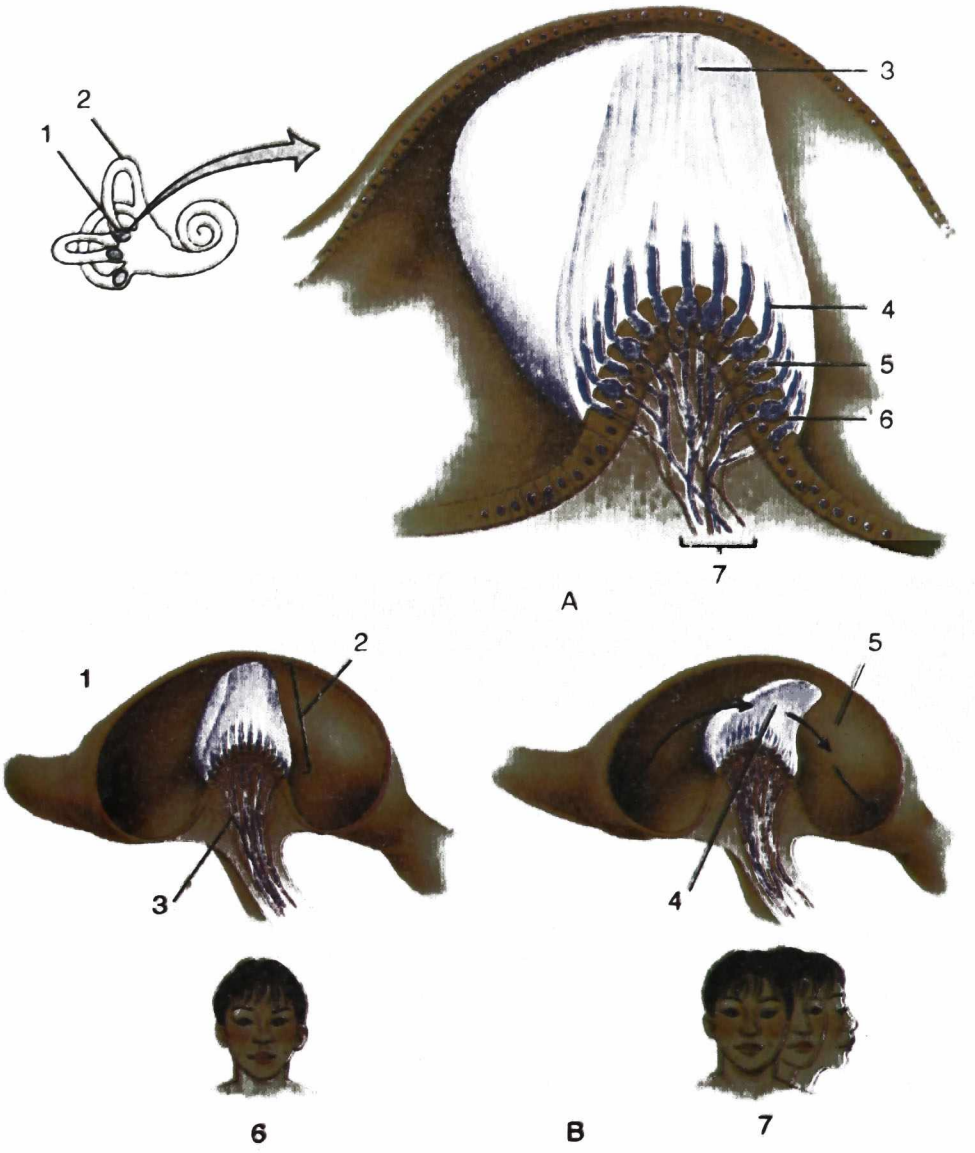

Hình 10.25. Vị trí và cấu tạo các ống bán khuyên màng của tai phải. Cả hai nơron cảm giác (xanh) và vận động (đỏ) đều tiếp xúc synáp với các tế bào có lông. Các thần kinh bóng ống bán khuyên là những nhánh của TK tiền đình, (phần tiền đình của dây TK tiền đình–ốc tai VIII).

(Theo Tortora và Grabowski, Principles of Anatomy and Physiology, New York, 2000, Fig. 16.23; p. 541).

A. Vị trí của các bóng ống bán khuyên; "mào" bóng; và cấu tạo của "mào". 1. Bóng ống bán khuyên; 2. Ống bán khuyên; 3. Vòm (cupula); 4. Bó lông; 5. Tế bào có lông; 6. Tế bào nâng đỡ; 7. TK bóng.

B. Tư thế của mào khi đầu ở tư thế đứng im (bên trái) **và khi đầu quay** (bên phải). 1. Thiết đồ bóng ống bán khuyên màng; 2. Mào; 3. TK bóng; 4. Vòm cảm ứng theo chuyển động và chiều hướng của dòng nội dịch; 5. Bóng; 6. Đầu ở tư thế đứng im; 7. Đầu đang quay.

Khi đầu ở tư thế thẳng vết soan nang nằm trên một mặt phẳng nằm ngang. Khi đầu nghiêng hoặc tăng tốc trên mặt phẳng nằm ngang, sức ỳ của bụi nhĩ hay *sỏi tai* làm màng keo tụt lại phía sau cử động của sọ, do đó uốn cong các lông của các tế bào thụ thể, và làm thay đổi điện thế màng của chúng. Kết quả tác động lên các synáp giữa các tế bào có lông và các sợi nhánh của các tế bào hạch tiền đình.

Vết soan nang đáp ứng với những thay đổi tư thế của đầu theo trọng lực, hay độ nghiêng và sự tăng tốc *theo đường nằm ngang*.

– Cầu nang cũng có một ***vết cầu nang*** (macula sacculi) cấu trúc tương tự, song hướng theo chiều thẳng đứng, gần theo mặt phẳng đứng dọc. Như vậy sự tăng tốc *theo đường thẳng đứng* sẽ kích thích vết cầu nang. Điều đó xảy ra, khi chúng ta lên hay xuống trong thang máy.

– Ba ống bán khuyên ngoài, trước và sau được sắp xếp theo ba bình diện gần thẳng góc với nhau. Mỗi ống có một đầu phình gọi là *bóng* (ampulla). Trong bóng có *mào bóng* (crista ampullaris), mang những tế bào có lông tựa như ở các vết.

Mào bóng được phủ bởi một chất keo gọi là *vòm* (cupula) hướng lên trên về phía mái của bóng. Chất keo có cùng trọng lượng riêng như nội dịch, nên không chịu ảnh hưởng của trọng lực, nhưng khi đầu chịu một sự tăng tốc gấp góc, hay quay (rotation), nội dịch ở trong ống bán khuyên tụt lùi ra sau, và đẩy lên *vòm*. Sự xoắn vặn của vòm gây nên một điện thế thụ cảm ở các tế bào có lông của mào bóng, làm thay đổi hoạt tính của các sợi tiền đình dây thần kinh VIII, tiếp xúc synáp với các tế bào đó.

Tổn thương tai trong hoặc thần kinh tiền đình ở một bên gây nên một sự mất cân bằng, có thể sinh ra buồn nôn, chóng mặt, mất thăng bằng tư thế, và cử động mắt bất thường.

5.3. Thần kinh tiền đình và các đường tiền đình trung ương (Hình 10. 26)

Các sợi tới của thần kinh tiền đình có thân tế bào nằm ở ***hạch tiền đình*** (ganglion vestibulare) (trước đây còn gọi là *hạch Scarpa*).

Các sợi trục của các tế bào hai cực ở hạch tiền đình đi qua ống tai trong, vào hành tuỷ cùng với thần kinh ốc tai. Chúng chẽ đôi thành các ngành đi lên và đi xuống, và tận hết ở các nhân tiền đình, nằm ở phần ngoài nền não thất 4 (Hình 10.26). Có 4 nhân tiền đình, là: nhân tiền đình ngoài, nhân tiền đình trên, nhân tiền đình trong, và nhân tiền đình dưới (còn gọi là nhân tiền đình xuống hay tiền đình tuỷ).

Các *mào bóng* ống bán khuyên cung cấp các sợi tới chủ yếu đến phần trung tâm của phức hợp nhân tiền đình, ở giới hạn giữa các nhân tiền đình trên, trong và dưới. Ngược lại, vết soan nang và cầu nang cho các sợi tới chủ yếu đến các nhân tiền đình ngoài và dưới. Các nơron ở ngoại biên của 4 nhân đó cho những đường liên hệ giữa 4 nhân với nhau và những đường liên hệ mép với các nhân tiền đình bên đối diện, qua đó có thể phân tích sự cân bằng của các luồng vào từ hai bên.

Ngoài ra, một số nhánh đi lên của các sợi thần kinh tiền đình từ các ống bán khuyên tiếp tục qua các nhân tiền đình để tận hết ở *nút* (nodulus) tiểu não (Hình 10.26).

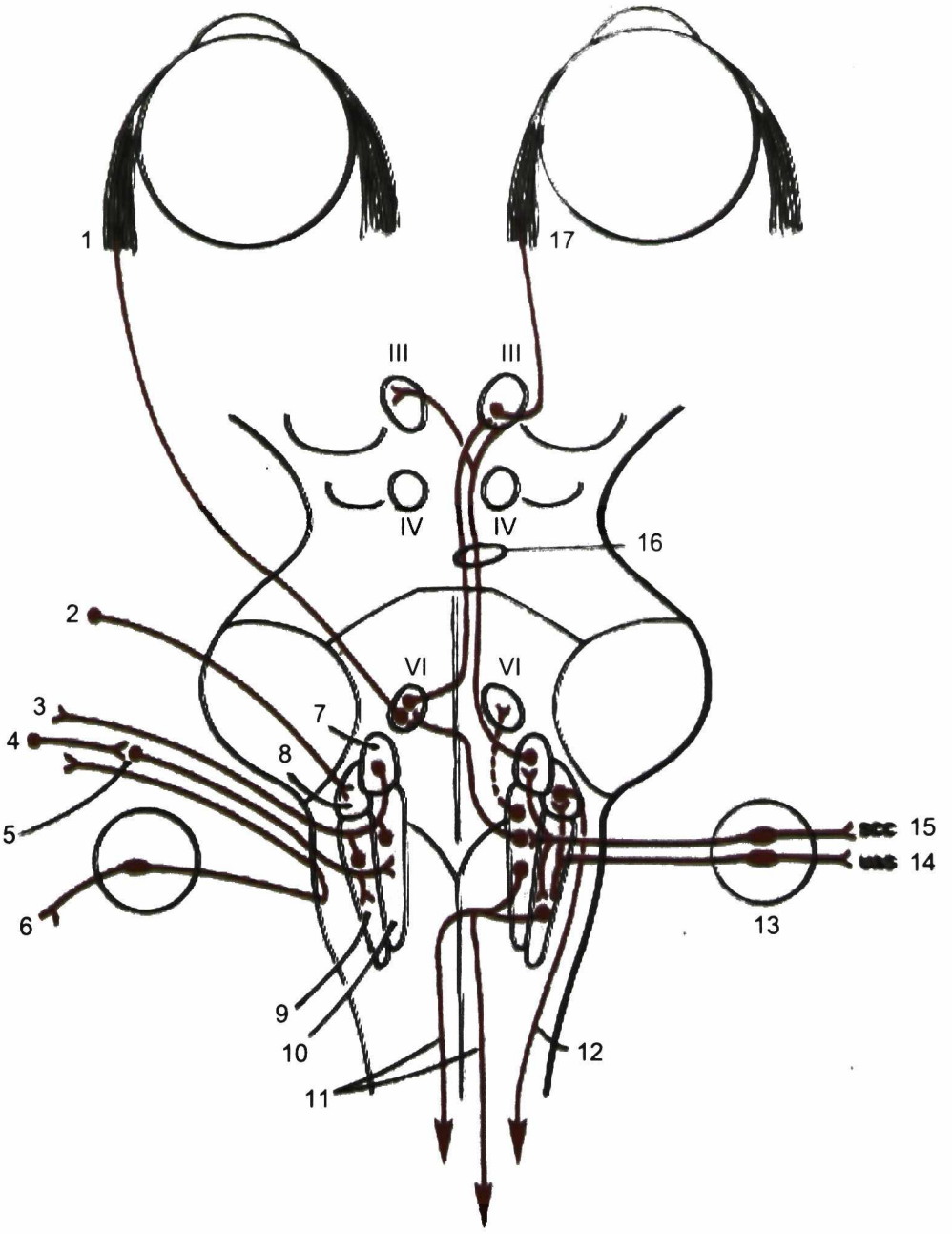

Hình 10.26. Các đường liên hệ của hạch tiền đình và các nhân tiền đình. (Theo S. Gilman & S.W. Newman, Essentials of Neuroanatomy and Neurophysiology, 10th Edit, 2003, Fig. 15–1., p. 129).

Các đường liên hệ tiền đình đã được vẽ tách riêng ở bên phải và bên trái chỉ để minh hoạ cho rõ. Tất cả các đường liên hệ đều có ở cả hai bên. Các đường liên hệ của các nhân tiền đình với hệ vận động mắt và với tuỷ sống được vẽ ở bên phải. Các đường liên hệ tiền đình với tiểu não được vẽ ở bên trái.

1. Cơ thẳng ngoài; 2. Thuỳ trước nhộng tiểu não; 3. Thuỳ sau nhộng tiểu não; 4. Nút (nodulus) và bông (floculus) tiểu não; 5. Nhân xen và nhân đỉnh mái tiểu não (nuclei interpositus & fastigii); 6. Các ống bán khuyên; 7. Nhân tiền đình trên; 8. Nhân tiền đình ngoài; 9. Nhân tiền đình xuống; 10. Nhân tiền đình trong; 11. Các dải tiền đình–tuỷ trong đi xuống, ở bó dọc trong; 12. Dải tiền đình–tuỷ ngoài, 13. Hạch tiền đình; 14. Soan nang và cầu nang; 15. Các ống bán khuyên; 16. Bó dọc trong đi lên; 17. Cơ thẳng trong.

Các nhân tiền đình cho các đường liên hệ: (1) Chiếu lên tiểu não và chất lưới của thân não; (2) Chiếu xuống tuỷ sống theo các đường tiền đình–tuỷ, cốt yếu cho các phản xạ tư thế và điều hoà chuyển động; (3) Chiếu tới các đường đi lên điều hoà vận động mắt, và (4) Các đường nội đồi vỏ não giúp cho cảm giác có ý thức về tư thế và cử động của đầu.

Các mục đánh dấu (*) dưới đây trình bày cụ thể hơn các đường liên hệ tiền đình nêu trên; dành cho các độc giả chuyên sâu có thể hiểu rõ hơn về cấu tạo và chức năng của chúng (Hình 10.26).

5.4. Các đường tiền đình tiểu não. (*)

Như đã nói ở trên, một số các sợi nguyên thuỷ của dây thần kinh tiền đình trực tiếp qua tiểu não và tận hết ở vỏ của thuỳ bông–nút (floculus + nodulus). Các sợi tiền đình khác tới vỏ thuỳ bông–nút và thuỳ sau nhộng tiểu não xuất phát từ các nhân tiền đình trên, trong và dưới. Ngược lại, các diện vỏ tiểu não đó ảnh hưởng tới các nhân tiền đình trên, trong và dưới bằng những đường liên hệ qua hai nhân tiểu não sâu, *nhân đỉnh mái,* và *nhân xen*, và bằng đường chiếu trực tiếp từ vỏ tiểu não (không vẽ trên Hình 10.26).

Nhân đỉnh mái cho những sợi chiếu bắt chéo và không bắt chéo, tận hết rộng rãi ở các nhân tiền đình và ở chất lưới của cầu não và hành tuỷ. Đi từ tiểu não, một số các sợi đó vòng qua cuống tiểu não trên để tạo nên *bó móc* (fascilulus uncinatus). Các sợi đỉnh mái–hành (fastigiobulbar) khác không bắt chéo, đi từ tiểu não qua phía trong cuống tiểu não dưới, tạo nên một phần cuống gọi là thể cạnh thừng (juxtarestiform body).

Thuỳ trước tiểu não ảnh hưởng mạnh đến nhân tiền đình ngoài. Nhân này gửi các đường chiếu lên phần nhộng của thuỳ trước, và nhận những đường chiếu trực tiếp từ các tế bào Purkinje ở vỏ thuỳ trước.

5.5. Các dải tiền đình – tuỷ (*)

5.5.1. Các dải tiền đình tuỷ ngoài và trong

Có hai đường chiếu chính từ các nhân tiền đình xuống tuỷ sống. ***Dải tiền đình tuỷ ngoài*** (lateral vestibulospinal tract) đi từ nhân tiền đình ngoài. ***Dải tiền đình tuỷ trong*** (medial vestibulospinal tract) có các sợi trục bắt chéo và không bắt chéo, chủ yếu đi từ nhân tiền đình trong, với một số sợi đi từ nhân tiền đình dưới. Dải tiền đình tuỷ ngoài đi xuống cùng bên tới mức thắt lưng–cùng của tuỷ sống. Dải tiền đình tuỷ trong đi theo phần xuống của bó dọc trong, ở cả hai bên, chỉ qua các đoạn cổ của tuỷ sống. Cả hai dải tận hết dọc trên đường đi của chúng ở các gian nơron ở lá VII và lá VIII. Và các nơron này lại tiếp xúc synáp với các nơron vận động alpha và gamma thấp hơn ở lá IX.

Cả hai dải tiền đình tuỷ đều tăng cường mạnh mẽ cho các nơron vận động chi

phối các cơ chống trọng lượng. Tác dụng đó giúp ích cho các *phản xạ căng cơ cục bộ* (local myotatic reflex) và tăng cường trương lực của các cơ duỗi thân mình và các chi, gây nên một ngoại lực đủ để cơ thể *chống đỡ trọng lượng, và giữ tư thế đứng thẳng*. Ngoài ra, một số đường chiếu của dải tiền đình tuỷ trong tận hết ở các nơron vận động của cổ, *kiểm soát các cử động phối hợp của cổ và mắt* (gaze).

5.5.2. Vai trò của hệ tiền đình tuỷ, trong co cứng mất não (decerebrate rigidity)

Con vật bị cắt ngang thân não ở mức trung não phát sinh một hội chứng *co cứng mất não*, đặc trưng bởi co cứng các cơ duỗi ở tất cả các chi, thân mình và cổ.

Ở người, co cứng mất não bao gồm duỗi tất cả các chi, với cánh tay khép và quay vào trong ở khớp vai. Co cứng mất não được gây nên do tăng cường hoạt động đi xuống từ thân não của các dải tiền đình tuỷ và lưới tuỷ, làm tăng mạnh trương lực cơ, đặc biệt các cơ duỗi. Bình thường sự cân bằng giữa hoạt tính ức chế và tăng cường (kích thích) từ các bán cầu đại não đi xuống tuỷ sống ảnh hưởng tới trương lực cơ. Làm mất đi ảnh hưởng của các bán cầu đại não bằng cách cắt ngang mức trên của thân não, cho phép hoạt tính của các *dải tiền đình tuỷ* và *lưới tuỷ* hoạt động không có kiểm soát. Co cứng mất não sinh ra chủ yếu do sự tăng mạnh hoạt tính của các nơron vận động gamma ở tuỷ sống. Điều đó làm tăng mức kích thích các sợi tới thoi cơ, và do đó bằng cách phản xạ, làm tăng mức hoạt động của các nơron vận động alpha tới các cơ duỗi. Cắt ngang các rễ sau (TK sống) loại bỏ được co cứng mất não, vì cắt được ảnh hưởng của các nơron vận động gamma lên cung phản xạ tới thoi cơ. Các tổn thương hệ thần kinh trung ương làm gián đoạn các đường tiền đình và lưới đi xuống cũng loại bỏ co cứng mất não; điều này chứng tỏ các nhân đó cung cấp một lực chủ đạo duy trì tình trạng co cứng.

5.6. Hệ tiền đình – mắt (*)

Hệ tiền đình – mắt *kiểm soát các phản xạ cử động mắt phối hợp*, bù trừ cho các cử động đầu theo một chiều hướng bất kỳ. Các thụ thể tiền đình bị kích thích gây nên cử động mắt ngược chiều với đầu, để giữ cho võng mạc hội tụ vào cùng một thị trường. Đó là *phản xạ tiền đình – mắt* (vestibulo–ocular reflex).

5.6.1. Các đường tiền đình – mắt

Các sợi từ các nhân tiền đình trên và trong và từ phần trước trong của nhân tiền đình ngoài chiếu theo bó dọc trong, cả bắt chéo và không bắt chéo; đa số đi lên, tiếp xúc synáp với các dây thần kinh III, IV, VI (Hình 10.26).

5.6.2. Các phản xạ tiền đình – mắt

Các phản xạ tiền đình – mắt *làm cho mắt có khả năng nhìn cố định trên các vật khi đầu và mình chuyển động*. Quay đầu nhẹ về bên phải gây một dòng chảy nhẹ của nội dịch trong các ống bán khuyên nằm ngang. Dòng chảy đó làm tăng hoạt tính thần kinh ở các tế bào lông của bóng ống bán khuyên nằm ngang bên

phải và giảm hoạt tính ở bên trái. Do đó kích thích các nhân tiền đình ở bên phải. Các sợi trục từ nhân tiền đình trong phải bắt chéo đường giữa để kích thích nhân thần kinh giạng (VI) trái và làm co cơ thẳng ngoài trái. Đồng thời, các đường chiếu từ nhân tiền đình trong phải ức chế nhân giạng cùng bên. Từ một nhóm tế bào riêng ở nhân giạng trái, các sợi trục bắt chéo đường giữa và đi lên theo bó dọc trong tới các nhân vận nhãn (III) phải. Các sợi đó kích thích các nơron vận nhãn co cơ thẳng trong phải. Kết quả là hai mắt quay sang trái để bù trừ cử động đầu sang phải, và giữ cho thị trường nhìn không thay đổi.

5.6.3. Rung giật nhãn cầu (nystagmus):

Kích thích liên tục các tế bào có lông ở bóng ống bán khuyên làm cho mắt cử động chậm về một phía tới một giới hạn, rồi giật nhanh về phía đối diện. Các cử động đó lặp đi lặp lại liên tiếp, làm cho mắt đảo đi đảo lại như bị rung giật, gọi là rung giật nhãn cầu. Rung giật nhãn cầu là một phản xạ bình thường đáp ứng với quay vòng hay kích thích một bên (không cân đối) một trong các ống bán khuyên.

5.6.4. Thử nghiệm lâm sàng để phát hiện rung giật nhãn cầu

Thử nghiệm quay (rotation test): thử nghiệm chức năng tiền đình bằng cách quay vòng bệnh nhân trên một chiếc ghế quay, đầu nghiêng ra trước 30^0, để các ống bán khuyên ngang song song với nền nhà. Sau 10 – 12 vòng, dừng quay đột ngột. Khi quay, nội dịch chuyển động ngược chiều với cử động đầu, khi dừng, động năng làm nội dịch đảo chiều và chảy theo chiều đầu đã quay. Rung giật nhãn cầu được gây nên gọi là *rung giật nhãn cầu sau quay* (postrotatoty nystagmus), lâu khoảng 30 giây với người bình thường. Phản xạ tiền đình – mắt có thể đánh giá một cách định lượng theo sự quay sinh lý với các tần số khác nhau.

Thử nghiệm nhiệt độ (caloric or thermal test). Rung giật nhãn cầu có thể sử dụng như một chỉ định chẩn đoán sự toàn vẹn của hệ thống tiền đình. Điển hình ở những bệnh nhân phàn nàn về váng vất hay chóng mặt, chức năng mê đạo tiền đình được đánh giá bằng thử nghiệm nhiệt độ. Người ta tưới nước ấm (40°C) hay lạnh (36°C) vào ống tai ngoài. Ở người bình thường, nước ấm gây rung giật nhãn cầu về phía tai được rót nước, còn nước lạnh gây rung giật xa phía tai được rót nước. (Nước lạnh gây rung giật về phía đối diện, nước ấm gây rung giật về phía cùng bên). Ở người bình thường, hai tai cho cùng đáp ứng như nhau. Nếu có tổn thương một bên đường tiền đình, rung giật nhãn cầu sẽ bị giảm hoặc mất ở bên bị tổn thương.

5.6.5. Rung giật nhãn cầu tự phát là một hiện tượng bệnh lý

Mất trương lực mê đạo ở một bên làm mất cân bằng xung động ở hai bên và dẫn tới rung giật nhãn cầu tự phát và chóng mặt. Mất cân bằng có thể xảy ra khi bị huỷ hoại các thụ thể tiền đình, đứt dây thần kinh tiền đình, hoặc tổn thương các nhân tiền đình. Ví dụ hỏng nặng dây thần kinh tiền đình bên phải làm mất

cân bằng ảnh hưởng của bộ máy tiền đình trái còn lại, và gây rung giật nhãn cầu nhanh ở bên trái.

Rung giật nhãn cầu tự phát phản ánh rối loạn chức năng thần kinh. Mắt bị kéo lệch về một bên, cùng với rung giật nhãn cầu và chóng mặt, xảy ra sau tổn thương một bên các nhân tiền đình hoặc các đường liên hệ của chúng; song lệch mắt không xảy ra sau phá huỷ các thụ thể tiền đình hay đứt dây thần kinh tiền đình. Vì đa số các tổn thương tiền đình ngoại biên phá huỷ hoạt tính của dây thần kinh hơn là kích thích nó.

Mặc dù rung giật nhãn cầu nằm ngang là loại thường gặp nhất; rung giật nhãn cầu đứng dọc hay xoay vòng cũng có thể xảy ra. Rung giật nhãn cầu tự phát không chỉ do tổn thương của hệ tiền đình, mà còn do tổn thương của thân não và tiểu não. Rung giật nhãn cầu cũng có thể do bệnh thị giác mạn tính và do một số chất độc. *Rung giật nhãn cầu đứng dọc* (vertical nystagmus) thường đi kèm các tổn thương trung ương, còn *rung giật nhãn cầu nằm ngang và xoay vòng* (horizontal and rotatory nystagmus) thường do các tổn thương ngoại biên ở mê đạo hoặc dây thần kinh tiền đình.

5.7. Đường tiền đình – nội đồi – vỏ não (*) (Hình 10. 27) (Theo Haines, 2002)

Các sợi trục từ các nhân tiền đình chiếu lên các nhân bụng sau ngoài và sau của *nội đồi,* cung cấp thông tin về tư thế và các cử động của đầu. Từ các nhân nội đồi đó, thông tin chiếu lên một số diện riêng kết hợp với vỏ não cảm giác thân thể.

Vỏ não tiền đình: có hai diện chính đáp ứng với các kích thích tiền đình:

– *Diện 2v*, nằm ở đáy rãnh trong thuỳ đỉnh, (ngay sau phần đại diện của tay và mồm của diện cảm giác thân thể nguyên thuỷ) ở hồi sau trung tâm. Các nơron diện 2v đáp ứng với các cử động của đầu và nhận các đường chiếu từ nhân sau nội đồi. Nó cũng nhận các luồng vào thị giác và cảm giác bản thể. Diện 2v có vẻ liên quan đến nhận cảm chuyển động và định hướng trong không gian, (vì có những đường liên hệ qua lại với các vùng đỉnh khác có chức năng tương tự, ví dụ diện 5 và 7).

– *Diện 3a*, nằm ở đáy rãnh trung tâm, giáp giới vỏ não vận động (Hình 10.27), và nhận luồng vào từ nhân bụng sau ngoài hay nhân bụng sau dưới của nội đồi. Ngoài ra các tế bào diện 3a cũng nhận luồng vào từ hệ cảm giác thân thể. Vì các tế bào đó chiếu lên diện 4 của vỏ não vận động, nên người ta cho rằng một trong các chức năng của chúng là hợp nhất kiểm soát vận động của đầu và thân mình.

5.8. Choáng váng và chóng mặt (*) (Theo Haines, 2002)

Choáng váng (hay chuếnh choáng) (dizziness) là một từ không đặc hiệu, thường chỉ một tình trạng mất phương hướng trong không gian, có thể hoặc không kéo theo cảm giác cử động. Choáng váng có thể kèm theo buồn nôn hoặc không đứng vững. Nhiều nhân tố có thể gây nên cảm giác choáng váng, và nhiều nguyên nhân không chỉ do tiền đình.

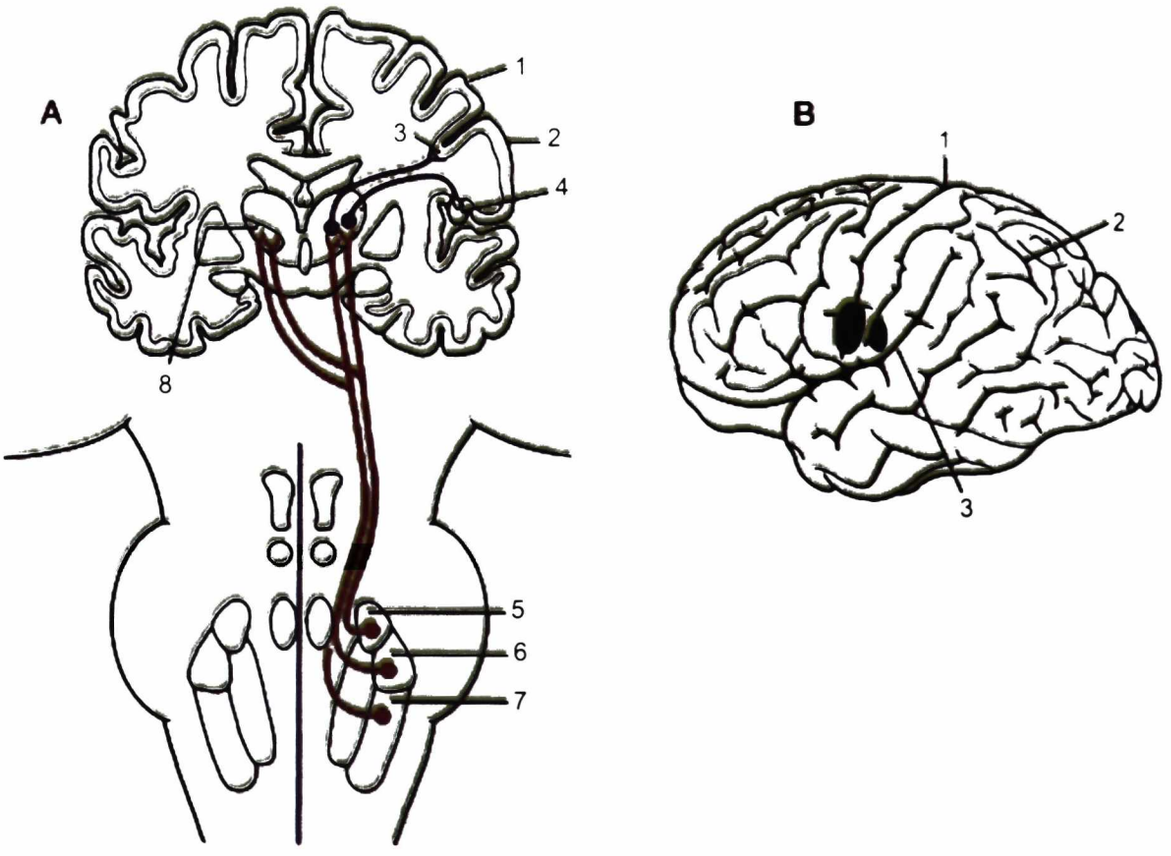

Hình 10.27. Đường tiền đình – nội đồi – vỏ não.

(Theo Haines, Fundamental Neuroscience, 2002, Fig. 22–17, p. 356)

A. Các sợi tiền đình – nội đồi và nội đồi – vỏ não. 1. Hồi trước trung tâm; 2. Hồi sau trung tâm; 3. Diện 3a; 4. Diện 2v; 5. Nhân tiền đình trên; 6. Nhân tiền đình ngoài; 7. Nhân tiền đình dưới; 8. Nhân bụng sau ngoài và nhóm nhân sau của nội đồi.

B. Các diện vỏ não tiền đình chính 3a và 2v (màu xanh lá cây sẫm). 1. Rãnh trung tâm; 2. Rãnh trong đỉnh; 3. Rãnh bên.

Chóng mặt (vertigo) là một cảm giác đặc hiệu về chuyển động cơ thể, thường là quay tròn hay quay vòng, trong khi thực tế không quay.

Một trong những rối loạn tiền đình thông thường nhất trong lâm sàng là *chóng mặt nhẹ theo tư thế* (benign positional vertigo). Đặc trưng bởi những giai đoạn *chóng mặt ngắn, khi thay đổi tư thế cơ thể*. Điển hình, chóng mặt có thể sinh ra do quay trên giường, khi thức dậy buổi sáng, oằn mình, hay khi ngồi dậy ở tư thế uốn mình. Sinh lý bệnh của chóng mặt nhẹ do tư thế chưa được biết rõ, song người ta cho rằng có những *bất thường ở ống bán khuyên sau*. Một giải thích có thể đưa ra là các tinh thể sỏi tai từ soan nang tách ra khỏi màng sỏi tai và đến nằm ở vòm (cupula) của bóng ống bán khuyên sau (một tình trạng gọi là "*sỏi vòm*", cupulolithiasis). Kết quả là sự tăng tỷ trọng của vòm làm vòm bị uốn cong bất thường khi đầu thay đổi tư thế tương đối so với trọng lượng.

11. CÁC ĐƯỜNG DẪN TRUYỀN THẦN KINH VẬN ĐỘNG

1. ĐẠI CƯƠNG VỀ CÁC ĐƯỜNG VẬN ĐỘNG

Việc kiểm soát các cử động của cơ thể là rất phức tạp, và liên quan đến một số vùng của não. ***Các diện vận động của vỏ não*** đóng vai trò chủ yếu trong khởi động và kiểm soát các cử động chính xác của cơ. ***Các nhân dưới vỏ*** (thể vân) giúp thiết lập một mức trương lực cơ bình thường, và hợp nhất các cử động nửa theo ý muốn (semivolontary) và tự động (automatic). Còn ***tiểu não*** hỗ trợ vỏ não vận động và các nhân dưới vỏ, làm cho các cử động của cơ thể được mềm mại, phối hợp nhịp nhàng; và giữ vững tư thế bình thường, cân bằng. (Tortora & Grabowski, 2000).

Xuất phát từ 3 thành phần chính nêu trên, các đường vận động đã được mô tả ít nhiều khác nhau bởi các tác giả khác nhau. Không theo một tác giả riêng nào, chúng tôi xin điểm qua các tài liệu tham khảo chính như sau, (để rút ra cách mô tả của mình):

1) Các tác giả cổ điển Pháp (như Rouviere, 1948), thường mô tả phân biệt 3 loại đường vận động, dựa theo nguyên uỷ và chức năng:

– ***Đường vận động chính*** hay *đường não – tuỷ* đi thẳng từ não xuống tuỷ (voie motrice principale ou cerebro–medulaire), còn gọi là ***hệ tháp***, gồm có các *bó tháp* (hay *dải vỏ – tuỷ*) và *bó gối* (hay *dải vỏ – nhân*).

– ***Đường vận động phụ*** (voie motrice secondaire) hay ***đường tiểu não***, đi qua tiểu não, bảo đảm thăng bằng và phối hợp cử động (Hình 11.5); tạo bởi 6 nhóm nơron: *vỏ – cầu* (cortico–protuberantiels), *cầu – tiểu não* (ponto–cerebelleux), *tiểu não – trám* (cerebello olivaires), *trám – đỏ*,... (olivo–rubriques,...), *đỏ – hành, đỏ – tuỷ* (rubro–bulbaire et medullaires), và các nơron *ngoại biên*.

– ***Các đường vận động dưới vỏ*** (voies motrices sous–corticales) hay ***đường ngoại tháp*** (voies extrapyramidales); tiếp nhận thông tin cảm giác (đặc biệt cảm giác bản thể) từ nội đồi, qua các nơron nội đồi–thể vân (thalamo–striés), các tế bào của cầu nhạt cho các sợi đi xuống nhân đỏ, nhân dưới nội đồi và chất đen; rồi từ các nhân đó cho các sợi đi xuống các nhân vận động ở dưới bằng nhiều đường: *dải đỏ – tuỷ* (rubro–spinal), *dải trung tâm trần* (tractus tegmentalis centralis, faisceau central de la calotte), *bó dọc sau* (f. longitudinal posterieur), các *bó mái – hành, mái – tuỷ* (f, tecto–bulbaire et tecto–spinal), *bó tiền đình – tuỷ* (f. vestibulo–spinal).

Các đường dưới vỏ bao gồm các bó của thân não góp phần thực hiện các cử động tự động, phối hợp vận động và thăng bằng.

2) Một số tác giả giải phẫu lâm sàng Pháp hiện đại A. Gouazé. Neuroanatomie clinique, 1988) cũng vẫn theo quan điểm trên, song nhấn mạnh hơn về mặt chức năng, với những tên gọi và số đường dẫn truyền chức năng phức tạp hơn: có tới 4 loại đường:

– *Các đường tháp* hay *đường* ***vận động theo ý muốn dich danh*** (les voies pyramidales ou de la motricité volontaire proprement dite); gồm có *bó vỏ tuỷ* (f. cortico–spinal) và *bó vỏ – nhân* (f. cortico–nucleaire).

– *Các khâu vận động phản – hồi phối hợp vận động* (les boucles motrices de "retro–action" de la coordination de la motricité) ***qua tiểu não***; gồm có: một *khâu phản hồi ngoài* (*tuỷ – tiểu não – nội đồi – vỏ*), làm thay đổi kích thích vỏ não theo các thông tin ngoại biên; và một *khâu phản hồi trong* (*vỏ – cầu – tiểu não – nội đồi – vỏ*), phản hồi ngược lại lên vỏ não vận động một chương trình vận động do chính nó gửi đi, nhưng đã được chương trình hoá, phối hợp về thời gian theo các hoạt động trước được ghi nhớ bởi tiểu não.

– *Các đường* ***vận động ngoại tháp*** (les voies motrices extrapyramidales), xuất phát từ các nhân ***dưới vỏ*** kiểm soát bởi vỏ não (thể vân, chất đen, nhân đỏ, và chất lưới); tạo nên các bó đỏ – tuỷ (rubro–spinal), bó trung tâm trần (f. tegmental central, f. central de la calotte), bó chám – tuỷ (f, olivo–spinal).

– *Các đường* ***vận động phản xạ*** (les voies motrices reflexes), gồm hai bó chính: 1) *Bó mái – tuỷ* (f. tecto–spinal) đi từ gò trên, (thuộc đường phản xạ vận động nguyên uỷ thị giác), và gò dưới, (thuộc đường phản xạ vận động nguyên uỷ thính giác); và 2) *Bó tiền đình tuỷ* (f. vestibulo–spinal), đi từ nhân tiền đình, (thuộc đường phản xạ vận động nguyên uỷ tiền đình).

3) Các tác giả Pháp hiện đại khác (J. Bossy và CS, Anatomie Clinique. Neuro–anatomie, Springer–Verlag France, 1990), chỉ phân biệt tóm tắt hơn hai loại đường chính: ***đường tháp*** (voie pyramidale), và *các* ***đường ngoại tháp*** (voies extrapyramidales), song với một quan niệm rộng rãi hơn về các ***đường "ngoại tháp"***, khác quan điểm cổ điển: bao gồm cả các diện nguyên uỷ, các sợi vỏ cầu, và các sợi đi ra khác, các sợi vỏ – lưới, vỏ – vân, vỏ – trám, vỏ đỏ, các *dải đỏ tuỷ* (tractus rubro–spinal), các *dải trám – tuỷ* và *tiền đình – tuỷ* (tractus olivo–spinal et vestibulo–spinal).

4) Các tác giả cổ điển Anh–Mỹ (M. B. Carpenter, Core Text of Neuroanatomy, 3rd Edit. 1985; Gray's Anatomy, 1995), đã bỏ qua các đường tiểu não, mà chỉ mô tả lần lượt ***các đường vận động từ vỏ não*** và ***từ thân não*** đi xuống tuỷ sống, bao gồm: *các dải vỏ – tuỷ* (corticospinal system), *dải mái – tuỷ* (tectospinal tract), *dải đỏ – tuỷ* (rubrospinal tract), *dải tiền đình – tuỷ* (vestibulospinal tract), *bó dọc trong* (medial longitudinal fasciculus), v.v...

5) Các tác giả Anh Mỹ hiện đại (Haines 2002, Gilman và Newmann 2003) ***nhấn mạnh hơn về nguyên uỷ vỏ não của các đường vận động dưới vỏ, và sự liên lạc của chúng với tiểu não.***

– Haines 2002, mô tả các hệ thống chính đi từ vỏ não, "*các hệ thống rời vỏ*" (corticofugal systems): 1) Trực tiếp xuống các nhân vận động ở tuỷ sống hay thân não: *hệ thống vỏ – tuỷ* và *vỏ – nhân*, hoặc 2) Gián tiếp qua các nhân dưới vỏ, để xuống tuỷ sống: *hệ thống vỏ – đỏ* (corticorubral system), *hệ thống vỏ – lưới* (cortico reticular system) và *hệ thống vỏ – cầu* (corticopontine system). Trong đó cả 3 hệ thống sau đều nhận những đường liên lạc với tiểu não.

– Còn Gilman và Newmann 2003 mô tả lần lượt tất cả các dải đi xuống tuỷ sống trực tiếp hay gián tiếp từ vỏ não và thân não, bao gồm: *dải vỏ tuỷ* (corticospinal tract), *dải vỏ hành* hay *vỏ nhân* (corticobulbar tract), các *dải vỏ – mái* và *mái – tuỷ* (corticotectal and tectospinal tracts), các *dải vỏ – đỏ* và *đỏ – tuỷ* (corticorubral and rubrospinal tracts), *các dải vỏ lưới và lưới tuỷ* (corticoreticular and reticulospinal tracts), *các đường chiếu từ nhân đan và nhân lục xuống tuỷ sống* (raphe–spinal and ceruleus–spinal projections), *các dải tiền đình tuỷ* (vestibulospinal tracts), *bó dọc trong* (medial longitudinal fasciculus),

<u>Tóm lại</u>: Quan điểm mô tả phân loại theo nguyên uỷ và chức năng của *các tác giả Pháp* vẫn dễ hiểu, dễ nhớ, và *thuận lợi cho áp dụng lâm sàng*. Song các *tác giả Anh Mỹ* hiện đại đã khai thác mạnh hơn về vai trò chủ đạo của vỏ não, và cung cấp nhiều thông tin chi tiết hơn về các kết quả nghiên cứu hiện đại.

Kết hợp cả 2 quan điểm, chúng tôi xin chia các đường vận động thành các đường chính, phụ như sau:

1) ***Các đường vận động chính***, (hay ***hệ tháp***), *trực tiếp* đi từ vỏ não xuống các nhân vận động thần kinh ngoại biên nằm ở tuỷ sống hoặc thân não, khởi động và điều hành các cử động theo ý muốn: gồm 2 *dải vỏ – tuỷ*, và *vỏ – nhân*;

2) ***Các đường vận động phụ***, (hay ***hệ ngoại tháp***), *gián tiếp* đi từ vỏ não:

– Qua *các nhân dưới vỏ*, hoạt động tự động, phản xạ, giữ vững trương lực cơ;

– Qua *tiểu não*, phối hợp cử động, giữ vững tư thế và cân bằng cơ thể.

[Tiểu não không được các tác giả Anh Mỹ mô tả như một đường vận động phụ riêng; song nó nhận các đường tới từ vỏ não đi xuống qua hệ thống vỏ cầu, và những thông tin cảm giác từ tuỷ sống đi lên; rồi lại truyền các lệnh phối hợp điều hoà vận động, giữ vững tư thế và cân bằng cơ thể xuống tuỷ sống gián tiếp qua các nhân đỏ và chất lưới... Nên ở đây chúng tôi xin ghép với các đường vận động phụ có liên quan, (như hệ thống vỏ–đỏ, vỏ–lưới, và vỏ cầu...)].

3) Ngoài ra còn một số đường vận động phụ khác, ít liên quan đến vỏ não, đi từ một số nhân đặc biệt ở thân não.

Dưới đây, chúng tôi sẽ xin mô tả lần lượt các đường vận động chính (1) và phụ (2) đi ra từ vỏ não (corticofugal systems) chủ yếu dựa theo các tác giả hiện đại Anh Mỹ (Haines, 2002, Gilman và Newmann, 2003, Tortora & Grabowski, 2000). Ngoài

ra, cũng xin kể thêm một số đường vận động phụ khác ở thấp hơn (3): *các đường từ nhân đan và nhân lục xuống tuỷ sống, các dải tiền đình tuỷ*, và *bó dọc trong*, (dựa theo Gilman và Newmann, 2003).

2. CÁC ĐƯỜNG VẬN ĐỘNG CHÍNH, TRỰC TIẾP ĐI XUỐNG TỪ VỎ NÃO

Đường vận động chính (hay "***hệ tháp***" theo các tác giả Pháp) gồm 2 dải trực tiếp đi xuống từ vỏ não tới các nhân vận động ở tuỷ sống và thân não:

2.1. Dải vỏ – tuỷ (corticospinal tract)

Dải vỏ tuỷ, (trước đây còn gọi là *bó tháp* hay *bó vỏ gai*), là một đường vận động chính đi từ vỏ não xuống tuỷ sống, tận hết ở các nhân vận động của các dây thần kinh sống, chi phối cho các cơ xương ở cổ, thân và tứ chi. Nó kiểm soát chủ yếu các cử động khéo léo của các cơ ở đầu xa các chi, và làm hoạt hoá các nơron vận động alpha, beta và gamma chi phối các cơ gấp ở đầu xa.

* [Chú thích về TNGP: "***Tractus corticospinalis***" chúng tôi dịch là "***dải vỏ tuỷ***". Trước đây cố GS Đỗ Xuân Hợp đã dịch theo tiếng Pháp cũ là "***bó tháp***" (faisceau pyramidal), hay "**bó vỏ gai**" (faisceau cortico–spinal). Song "*bó tháp*" là một từ cổ điển, ngày nay ít dùng; Còn "bó vỏ–gai" là một từ dịch sai, nay cần đổi lại là "dải vỏ – tuỷ"; vì "spinalis" ở đây có nghĩa là "tuỷ sống", mà không phải là "gai"].

Nguyên uỷ (Hình 11.1):

1) Khoảng 1/3 số sợi của dải vỏ tuỷ xuất phát từ *vỏ não vận động nguyên thuỷ* (primary motor cortex) (diện Brodmann 4, chiếm phần sau của hồi trước trung tâm). Khoảng 10% số đó (hay 3% số sợi của dải vỏ – tuỷ) xuất phát từ các tế bào tháp rất lớn gọi là *các tế bào Betz*, nằm ở lớp thứ 5 của diện 4 và 6.

2) 1/3 khác các sợi của dải vỏ – tuỷ xuất phát từ *vỏ não trước vận động* và *vận động phụ* (premotor and supplementary cortex), ở diện 6.

3) 1/3 còn lại các sợi xuất phát từ thuỳ đỉnh, chủ yếu các diện 3, 1, và 2 hồi sau trung tâm. Gộp chung lại, các diện vỏ não này góp phần vào các đường vỏ–tuỷ và vỏ–nhân được gọi là *vỏ não cảm giác vận động* (sensorimotor cortex).

Tương tự như ở diện cảm giác thân thể nguyên thuỷ, diện vỏ não vận động nguyên thuỷ cũng có một bản đồ đại diện các cơ, tỷ lệ với số lượng các đơn vị vận động ở mỗi phần của cơ thể. Ví dụ các cơ ở ngón tay cái, các ngón tay, môi, lưỡi và các dây thanh âm có những vùng đại diện lớn, còn thân mình có vùng đại diện nhỏ hơn (Hình 8.9).

Đường đi: Dải vỏ – tuỷ đi qua trụ sau của bao trong và 3/5 giữa của cuống đại não (Hình 11.2); đến cầu não thì bị chia thành nhiều bó nhỏ ở phần nền cầu não; sau đó lại tập trung lại ở hành tuỷ thành một bó lớn, tạo nên tháp hành. Do đó dải vỏ – tuỷ còn có tên là *dải tháp* (pyramidal tract) hay *bó tháp* (faisceau pyramidal, theo tiếng Pháp). Tới phần dưới của hành tuỷ, đa số các sợi bắt chéo sang bên đối diện, tạo thành *bắt chéo vận động*, hay ***bắt chéo tháp***.

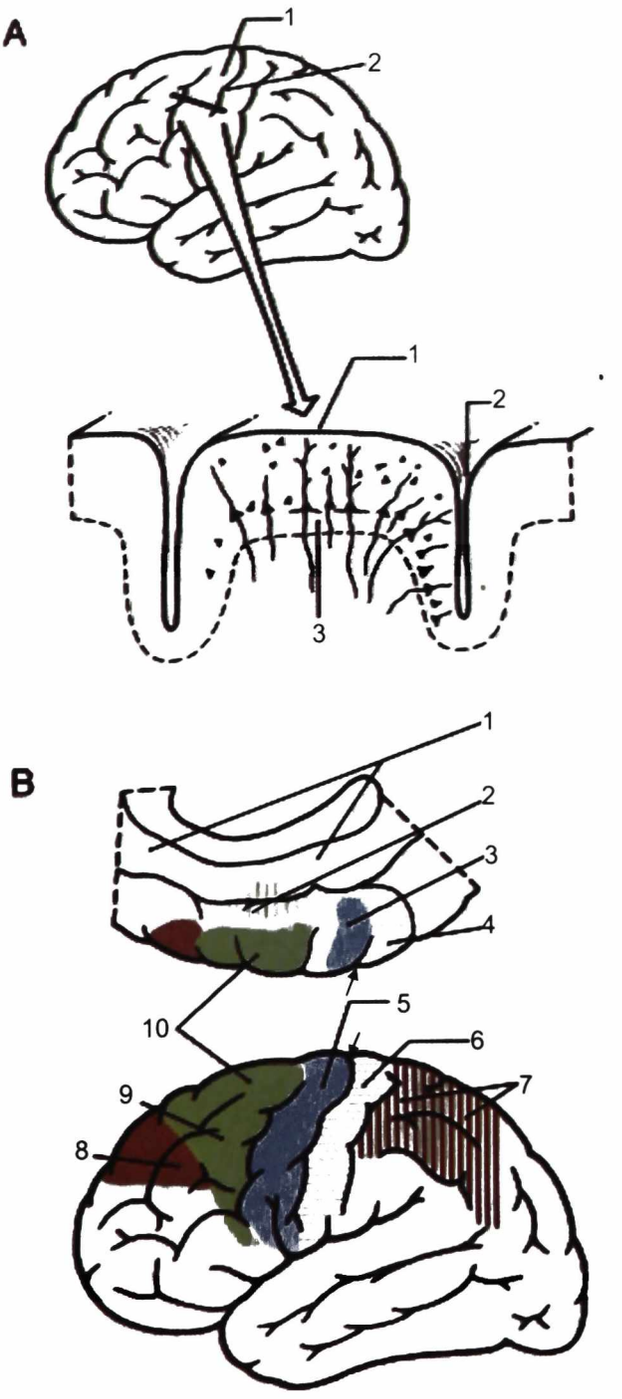

Hình 11.1. Các diện vỏ não vận động. A. Thiết đồ cắt ngang qua hồi trước trung tâm, giới thiệu các tế bào tháp ở lớp V. B. Các diện vỏ não chính cho các sợi trục của dải vỏ tuỷ, (Hình nhỏ ở trên: một phần mặt trong bán cầu lộn ngược)

(Theo Haines, Fundamental Neuroscience, 2002, Fig. 25–2, p. 389).

A. 1. Hồi trước trung tâm; 2. Rãnh trung tâm; 3. Các tế bào tháp của lớp V.

B. 1. Hồi đai; 2. Diện vận động đai; 3. Hồi cạnh trung tâm trước (diện 4); 4. Hồi cạnh trung tâm sau (diện 3, 1, 2); 5. Hồi trước trung tâm; 6. Hồi sau trung tâm; 7. Các diện liên hợp cảm giác thân thể (diện 5, 7); 8. Diện trán vận động mắt (Diện 8); 9. Vỏ não trước vận động; 10. Vỏ não vận động phụ.

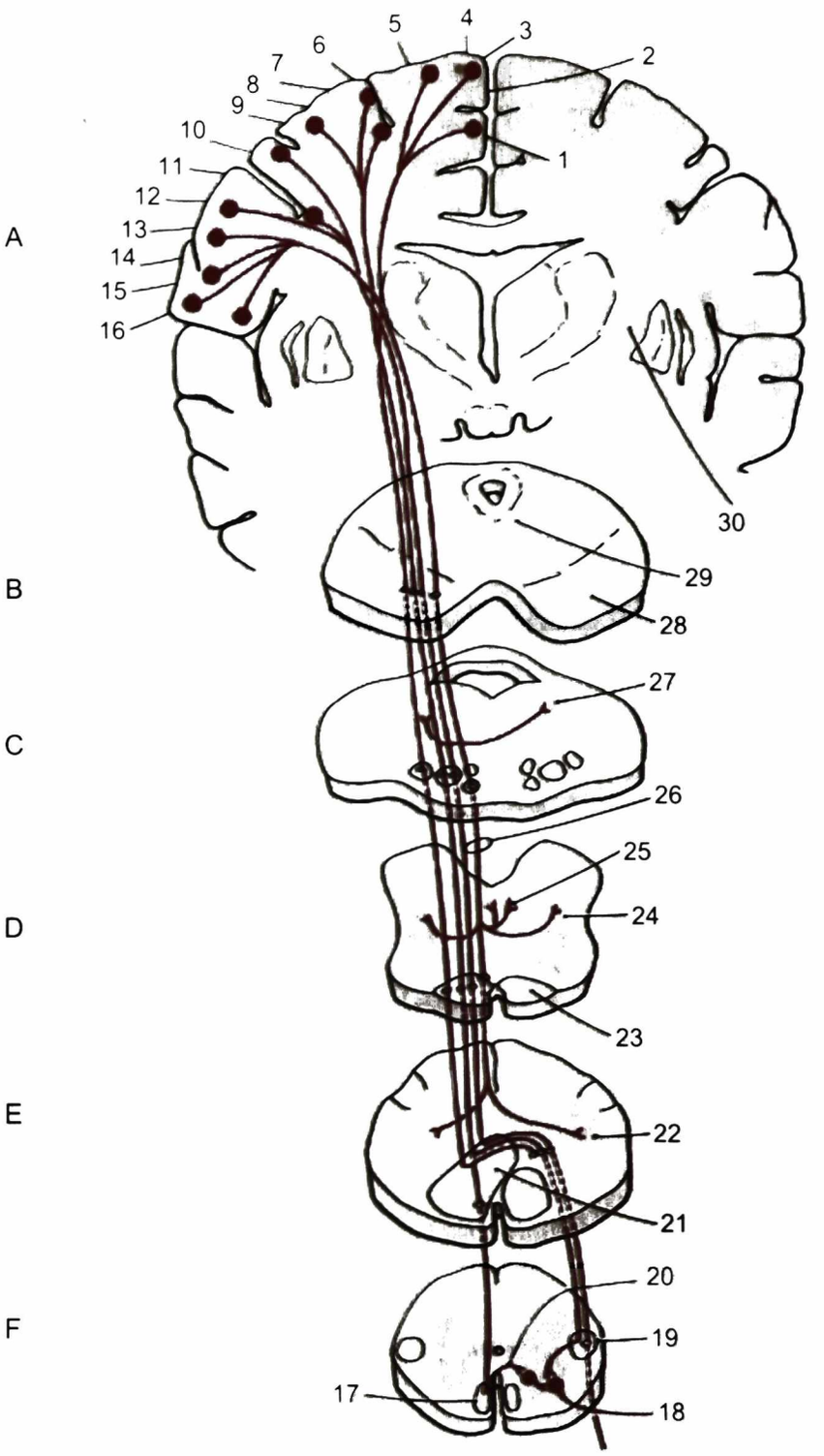

Hình 11.2. Các đường vỏ – tuỷ và một số sợi của các đường vỏ – nhân. (Theo S. Gilman & S.W. Newman, Essentials of Neuroanatomy and Neurophysiology, 10th Edit, 2003, Fig. 8–1.. p. 62).

– A. Thiết đồ thuỳ trán, hồi trước trung tâm. Các diện vỏ não vận động: 1. Các cơ đáy chậu. 2. Các ngón chân; 3. Cổ chân; 4. Đầu gối; 5. Hông; 6. Thân mình; 7. Vai; 8. Khuỷu tay; 9. Cổ tay. 10. Bàn tay; 11. Ngón cái; 12. Mặt; 13. Trán; 14. Má; 15. Môi; 16. Lưỡi.

– B–F. Thiết đồ các đoạn thân não và tuỷ sống: B. Trung não; **C.** Cầu não; **D.** Phần trên hành tuỷ; **E.** Phần dưới hành tuỷ; **F.** Tuỷ sống; 17. Dải vỏ – tuỷ trước; 18. Nơron vận động alpha; 19. Dải vỏ – tuỷ bên; 20. Mép trắng trước; 21. Bắt chéo tháp; 22. Nhân hoài nghi (XI); 23. Tháp hành; 24. Nhân hoài nghi (IX, X); 25. Nhân hạ thiệt (XII); 26. Dải vỏ–nhân; 27. Nhân vận động TK sinh ba (V); 28. Cuống đại não; 29. Nhân vận nhãn (III); 30. Bao trong (trụ sau).

– Khoảng 90% các sợi bắt chéo đi xuống tuỷ sống tạo thành ***dải vỏ tuỷ bên*** (lateral corticospinal tract) (trước đây còn gọi là "*bó tháp chéo*", theo tiếng Pháp cũ faisceau pyramidal croisé); chạy trong thừng bên của tuỷ sống, tiếp xúc synáp với các nơron trung gian ở mặt ngoài các lá IV–VIII, rồi qua đó với các nơron vận động alpha và gamma ở lá IX. Một số ít sợi tiếp xúc synáp trực tiếp với các nơron vận động alpha, beta và gamma của lớp IX. Các nơron vận động này cung cấp thần kinh cho các cơ ở đầu xa của các chi.

– 10% các sợi vỏ – tuỷ không bắt chéo, đi thẳng xuống trong thừng trước của các đoạn tuỷ sống cổ và ngực trên, tạo nên ***dải vỏ – tuỷ trước*** (ventral corticospinal tract) (trước đây còn gọi là "*bó tháp thẳng*", theo tiếng Pháp cũ faisceau pyramidal direct). Dải này không đi xuống thấp hơn đoạn ngực trên của tuỷ sống. Song, ở các mức tận cùng của chúng, đa số các sợi bắt chéo qua mép trắng trước (Hình 11.2) trước khi tiếp xúc synáp với các nơron trung gian và nơron vận động ở bên đối diện.

Số sợi ở cả hai *dải vỏ – tuỷ bên* và *vỏ – tuỷ trước* giảm dần ở các đoạn tuỷ sống ở thấp, vì càng xuống dưới càng nhiều sợi đạt tới điểm tận của chúng. Các sợi vỏ – tuỷ tiếp xúc synáp với các nơron trung gian ở đáy sừng sau (lá IV, V, VI) có thể ảnh hưởng tới các cung phản xạ tại chỗ và tới các tế bào nguyên uỷ của các đường cảm giác đi lên. Qua hệ thống đó, vỏ não có thể kiểm soát xung động phản xạ vận động và cũng có thể làm thay đổi xung động cảm giác lên não.

2.2. Dải vỏ – nhân (corticonuclear tract)

Dải vỏ nhân (corticonuclear tract), (còn gọi là "*dải vỏ hành*", cortico bulbar tract, hay "bó gối" theo tiếng Pháp cũ, faisceau geniculé), bao gồm những nơron đi từ vỏ não tới các nhân vận động của các dây thần kinh sọ ở thân não.

* [Chú thích về TNGP: –"***Dải vỏ – hành***" (corticobulbar tract) là tên gọi cũ của các tác giả Anh Mỹ; gồm các sợi đi từ vỏ não đến các nhân thần kinh sọ ở thân não, đến hành tuỷ thì hết. Song Uỷ ban TNGPQT đã nhận thấy từ đó không thích hợp, vì làm sao có thể gọi là "vỏ – hành" các sợi đi tới các nhân không thuộc hành tuỷ. Cho nên, sau thảo luận chi tiết, UB TNGPQT họp năm 1997 (T.A. 1997), đã quyết định đổi lại thành "***dải vỏ – nhân***" (corticonuclear tract).

– "***Bó gối***" (faisceau geniculé) là tên gọi cũ của các tác giả Pháp, vì đi qua gối của bao trong. Song từ đó cũng không thích hợp, nay cần loại bỏ hẳn, để chỉ giữ một từ thống nhất là "dải vỏ – nhân"].

Nguyên uỷ (theo D.E. Haines 2002): Dải vỏ – nhân đa số xuất phát từ diện mặt và diện đầu của hồi trước trung tâm. Vì chi phối cho đa số các cơ ở vùng mặt, nên các diện này của vỏ não vận động nguyên thuỷ được gọi là *vỏ não vận động mặt* (face motor cortex).

Các nhân thần kinh III, IV, VI không nhận trực tiếp xung động từ vỏ não vận

động mặt. Mà các đường vận động mắt theo ý muốn chiếu từ các *diện vận động mắt* (motor eye fields) ở thuỳ trán và thuỳ đỉnh đến các trung tâm vận động mắt ở chất lưới của trung não và cầu não. Rồi từ các trung tâm này xung động mới được chuyển tiếp đến các nơron vận động của các nhân thần kinh III, IV và VI.

[Do phải qua vài chặng synáp ở xa các nơron vận động thần kinh sọ; nên các sợi trục vỏ não này đã được D.E. Haines 2002 coi là không thuộc dải vỏ – nhân. Khác với S. Gilman & S.W. Newman, 2003].

Đường đi: Các sợi vỏ – nhân đi ra từ các tế bào ở lớp V vỏ não vận động mặt, đi qua gối của bao trong, ở ngay trước các sợi của dải vỏ – tuỷ; rồi tiếp tục đi xuống cuống đại não, ở phía trong các sợi vỏ – tuỷ. Từ đó các sợi đi xuống cầu và hành cùng với các sợi vỏ – tuỷ. Các sợi của dải vỏ nhân xuống tới trung não thì tách dần ra, để tận hết dần ở các nhân vận động của các dây thần kinh sọ ở thân não: III (vận nhãn), IV (ròng rọc), V (sinh ba), VI (giạng), VII (mặt), IX (thiệt hầu), X (lang thang), XI (phụ), và XII (hạ thiệt).

Tận cùng (và áp dụng lâm sàng):

– Các sợi từ diện thuỳ trán vận động mắt (frontal eye fields) điều khiển gián tiếp các cử động mắt, bằng cách tiếp xúc synáp với các tế bào ở chất lưới cầu não; rồi các tế bào này lại chiếu tới các nhân thần kinh sọ III, IV, VI.

Còn các sợi vỏ nhân từ vùng mặt của các diện 4 và 6 tận hết ở các nhân vận động chi phối cho các cơ vân còn lại.

– Các sợi vỏ – nhân ở nền cầu não tách ra các nhánh vòng ra sau trần cầu để tận hết ở các nhân vận động thần kinh sinh ba (V) và thần kinh mặt (VII). Số sợi bằng nhau cho cả hai bên phải và trái của các nhân sinh ba. Số sợi tới hai bên nhân thần kinh mặt cũng gần bằng nhau. Tuy nhiên các cơ biểu hiện nét mặt ở nửa trên mặt được kiểm soát bằng nhau bởi cả hai bán cầu; còn *các cơ ở nửa dưới mặt được điều khiển chủ yếu bởi bán cầu bên đối diện*. Do đó, tổn thương dải vỏ nhân ở trên nhân vận động thần kinh mặt gây nên xệ các cơ ở góc miệng và ở phần dưới mặt *bên đối diện với tổn thương*. Khuyết tật đó gọi là *liệt mặt trung ương*. Ngược lại, tổn thương rễ dây thần kinh mặt sẽ gây nên *liệt mềm các cơ mặt ở cả phần trên và phần dưới mặt cùng bên*; đó là *liệt mặt ngoại biên, kiểu Bell*. (Hình 11.3 A và B).

– Ở mức giữa hành tuỷ các sợi vỏ – nhân vòng ra sau để tới các nhân hoài nghi và nhân hạ thiệt.

Đường chiếu tới nhân hoài nghi thường ở cả hai bên. Tuy nhiên, các nơron vận động chi phối cho các cơ của khẩu cái mềm và nho con (lưỡi gà) nhận chi phối chủ yếu từ bên đối diện. Do đó, tổn thương các sợi vỏ – nhân tới nhân hoài nghi có thể gây yếu các cơ liên quan, làm cho *khẩu cái mềm không nâng lên được ở bên đối diện*, và *nho con (lưỡi gà) bị lệch về bên tổn thương*.

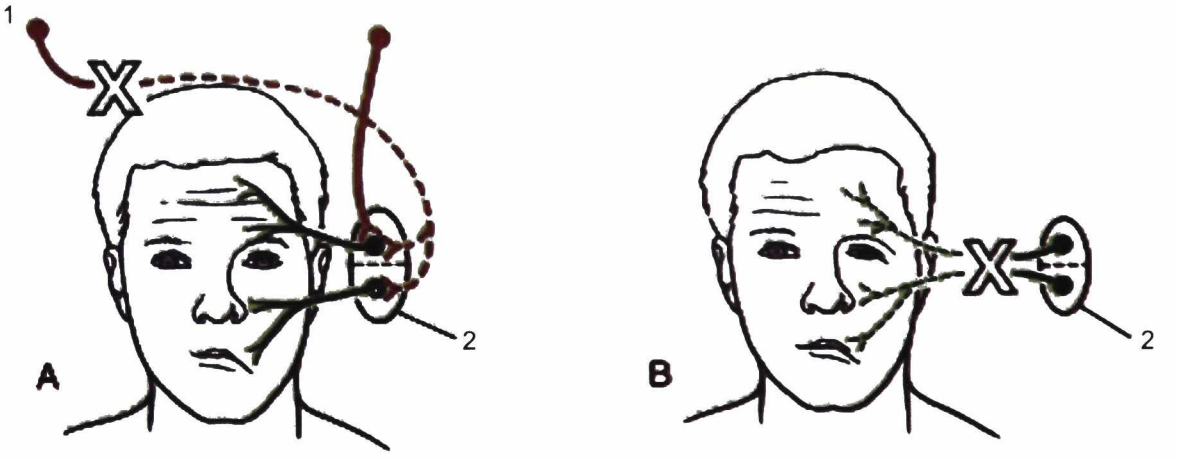

Hình 11.3. Biểu hiện nét mặt do tổn thương các sợi vỏ nhân tới nhân thần kinh mặt (A); và do tổn thương rễ thần kinh mặt (B). Dấu X lớn chỉ nơi tổn thương.

(Theo Haines, Fundamental Neuroscience, 2002, Fig. 25–11, p. 398).

A. Liệt mặt trung ương: 1. Vỏ não vận động mặt; 2. Nhân vận động mặt.

B. Liệt mặt ngoại biên (kiểu Bell): 2. Nhân vận động mặt.

Về các nhân hạ thiệt, mặc dù các sợi vỏ – nhân thường phân phối cho cả hai bên, *các nơron vận động chi phối cho các cơ cằm lưỡi (m. genioglossus) nhận chủ yếu luồng vào từ bên đối diện*. Mỗi cơ cằm lưỡi kéo nửa lưỡi của nó ra trước và hơi vào trong. Khi cả 2 cơ cùng hoạt động đối xứng nhau, lưỡi thè thẳng ra ngoài ổ miệng. Song tổn thương các sợi vỏ nhân tới nhân hạ thiệt, sẽ làm *lưỡi lệch về bên đối diện khi thè lưỡi ra, do bị kéo bởi bên cơ lành* (Hình 11.4). Trong trường hợp này *lưỡi bị kéo lệch về bên đối diện tổn thương*, và bệnh nhân có thể có những triệu chứng khác đặc trưng cho tổn thương ở gối bao trong, như liệt mặt trung ương, hay lệch nho con.

Trái lại một tổn thương ở dây thần kinh hạ thiệt (XII) sẽ gây nên *lệch lưỡi về bên tổn thương*, và cuối cùng sẽ dẫn tới các triệu chứng của tổn thương nơron vận động ngoại biên như teo cơ và liệt mềm. Song, nếu tổn thương ở hành tuỷ và ảnh hưởng đến rễ thần kinh hạ thiệt, bệnh nhân có thể bị lệch lưỡi cùng bên, đi cùng với một liệt nhẹ nửa người (hemiparesis) bên đối diện (tổn thương các sợi vỏ tuỷ), và một mất cảm giác cột sau bên đối diện (tổn thương băng trong). (Các sợi rễ thần kinh XII, các sợi vỏ – tuỷ, và băng trong cùng được cấp huyết ở hành tuỷ bởi động mạch tuỷ trước).

– Phần cuối cùng của các sợi vỏ nhân cung cấp thần kinh cho phần tuỷ sống của dây thần kinh sọ thứ XI (*nhân thần kinh phụ*). Các sợi đó tiếp tục đi xuống tuỷ sống cổ trên, cùng với các sợi vỏ – tuỷ. Nhận xét lâm sàng những bệnh nhân bị tổn thương vỏ não hoặc bao trong: các cơ ức đòn chũm và cơ thang (chi phối bởi thần kinh phụ, XI) bị ảnh hưởng chủ yếu ở bên bị tổn thương. Bệnh nhân không

thể nhún vai bên đó, hoặc quay đầu xa bên bị tổn thương. Điều đó cho thấy *các sợi vỏ – nhân phân phối chủ yếu cho nhân phụ XI cùng bên*.

Do các dải vỏ – tuỷ và vỏ – nhân đi liền kề cạnh nhau nên các tổn thương ở bao trong và ở trung não thường làm tổn hại đến cả hai dải.

Ví dụ các động mạch thấu kính thể vân (lenticulostriate arteries) cấp huyết cho gối và phần lớn trụ sau bao trong; Nên xuất huyết các mạch đó ở bên trái thường gây nên 1) Liệt nhẹ co cứng nửa người bên phải các chi (tổn thương vỏ – tuỷ), 2) Liệt mặt trung ương bên phải, 3) Lệch nho con về bên trái khi phát âm, và 4) Lệch lưỡi về bên phải khi lè lưỡi. Ba triệu chứng sau là do tổn thương các sợi vỏ nhân. Tác dụng lên cơ thang và cơ ức đòn chũm thay đổi và không thấy ở một số bệnh nhân.

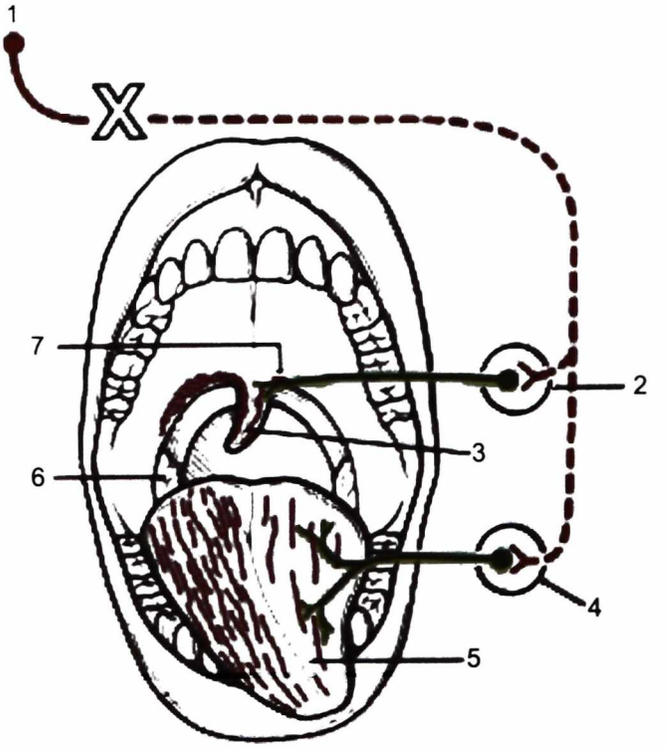

Hình 11.4. Lệch nho con (lưỡi gà) và lưỡi, do tổn thương các sợi vỏ – nhân tới nhân hoài nghi và nhân hạ thiệt. Dấu X lớn chỉ bên bị tổn thương. Lưỡi bị lệch về bên đối diện với tổn thương; còn nho con bị lệch về bên tổn thương.

(Theo Haines, Fundamental Neuroscience, 2002, Fig. 25–12, p. 398).

1. Vỏ não vận động mặt; 2. Nhân hoài nghi; 3. Nho con (lưỡi gà); 4. Nhân hạ thiệt; 5. Lưỡi; 6. Hạnh nhân khẩu cái; 7. Bên cơ bị yếu.

Tổn thương ở mức thấp của thân não có thể gây nên những triệu chứng vỏ – tuỷ và vỏ – nhân phối hợp với các triệu chứng và hội chứng tổn thương rễ thần kinh sọ.

Ví dụ, tổn thương ở địa hạt các nhánh cạnh giữa của động mạch nền sẽ làm

tổn hại đến các sợi vỏ – tuỷ, vỏ – nhân đi tới các nhân tương đối thấp (nhân hoài nghi và nhân hạ thiệt), và các rễ ra của dây thần kinh giạng (VI). Bệnh nhân bị 1) liệt nhẹ co cứng các chi bên đối diện, 2) lệch nhọ con (lưỡi gà) cùng bên khi phát âm, 3) lệch lưỡi sang bên đối diện khi thè lưỡi, và 4) quay mắt cùng bên vào trong do liệt mềm cơ thẳng ngoài. So sánh các triệu chứng vỏ – tuỷ và vỏ – nhân là cốt yếu để định vị tổn thương thần kinh ở các bệnh nhân.

3. CÁC ĐƯỜNG VẬN ĐỘNG PHỤ, GIÁN TIẾP ĐI XUỐNG TỪ VỎ NÃO

Các đường vận động phụ, (hay ***"hệ ngoại tháp"*** theo các tác giả Pháp), đi từ vỏ não xuống tuỷ sống *gián tiếp qua các nhân dưới vỏ* gồm nhiều dải; (trong đó có cả ***"các sợi vỏ cầu"*** mà các tác giả Pháp cũ thường xếp riêng như một phần của ***"đường tiểu não"***:

3.1. Hệ thống vỏ đỏ, hay các dải vỏ – đỏ và đỏ – tuỷ

Hệ thống vỏ – đỏ (corticorubral system) (theo Haines, 2002), hay ***Các dải vỏ – đỏ và đỏ – tuỷ*** (corticorubral and rubrospinal tracts) (theo Gilman & Newmann, 2003) là một đường vận động phụ gián tiếp đi từ vỏ não xuống tuỷ sống.

Dải vỏ đỏ (corticorubral tract) xuất phát chủ yếu từ các diện vỏ não 4 và 6, và một phần nhỏ hơn từ các diện 5 và 7 (cùng với nguyên uỷ của dải vỏ – tuỷ), và chiếu xuống nhân đỏ cùng bên. Mặc dù dải vỏ – tuỷ cũng cung cấp một số nhánh bên cho nhân đỏ, nhiều sợi vỏ – đỏ không phải là nhánh bên của dải này. Cả hai loại nơron lớn và nhỏ của nhân đỏ đều nhận các đường vào vỏ – đỏ cùng bên.

Dải đỏ – tuỷ (rubrospinal tract) xuất phát từ các nơron nhân đỏ (ở phần tế bào lớn), bắt chéo đường giữa tạo nên *bắt chéo trước trần trung não* (ventral tegmental decussation), và đi qua trần bên trung não, cầu não và hành tuỷ, xuống tuỷ sống. Ở tuỷ sống, nó nằm ngay trước dải vỏ tuỷ bên, trong thừng bên; và cho các sợi tận cùng tiếp xúc synáp ở mọi mức tuỷ sống, ở mặt ngoài các lá V, VI và VII, lấn lên một phần tận cùng của dải vỏ – tuỷ.

Về chức năng, nói chung, dải đỏ – tuỷ cũng tương tự như dải vỏ – tuỷ, ở chỗ nó thường kích thích các nơron vận động cơ gấp và ức chế các nơron vận động cơ duỗi, đặc biệt các nơron chi phối cho các cơ ở phần xa của cánh tay. Vì ảnh hưởng chủ yếu đến các cơ gấp, nó có thể phụ trợ cho chức năng của dải vỏ – tuỷ. Người ta đã biết qua nghiên cứu thực nghiệm cắt các sợi vỏ tuỷ ở tháp hành, con vật vẫn có thể đi, leo trèo, và nhặt đồ ăn, song không thể thực hiện các động tác tinh tế khéo léo bằng các ngón tay. Điều đó gợi ý cho thấy *hệ thống vỏ – đỏ – tuỷ có thể bù trừ một phần cho tổn thất của dải vỏ – tuỷ.*

Mặt khác, nhân đỏ cũng nhận đường vào từ nhân xen bên đối diện của *tiểu não*. Như vậy, một tập hợp các nơron vận động trên của thân não đã có khả năng hợp nhất các tín hiệu đến từ các diện vận động có liên quan của vỏ não và từ tiểu

não. Luồng vào từ các nhân xen là kích thích, và đó có thể là một phần của một đường chuyên biệt kiểm tra nhanh và chỉnh lý các cử động dựa trên quá trình xử lý cảm giác bởi tiểu não.

3.2. Hệ thống vỏ – lưới, hay các dải vỏ – lưới và lưới – tuỷ

Hệ thống này đã được mô tả theo các tên gọi và chi tiết ít nhiều khác nhau bởi các tác giả khác nhau. Chúng tôi xin tạm giới thiệu tóm tắt quan điểm của 3 tác giả Anh Mỹ gần đây:

– **Hệ thống vỏ – lưới** (cortisoreticularr system), (theo Haines, 2002):

Các nhân lưới ở cầu não và hành tuỷ nhận luồng vào từ vỏ não trước vận động (premotor cortex) và một phần ít hơn từ vỏ não vận động phụ (supplementary motor cortex). Rồi các nhân này lại gửi các sợi đi xuống tuỷ sống, tạo thành các *dải lưới tuỷ* (reticulospinal tracts).

Do các dải lưới – tuỷ ảnh hưởng đến các cơ duỗi, bao gồm các cơ duỗi cạnh sống cũng như các cơ duỗi các chi; nên *hệ thống vỏ – lưới – tuỷ* (corticoreticulospinal system) có thể cung cấp cho vỏ não phương tiện *ảnh hưởng đến hệ thống cơ duỗi*, song song với điều khiển các cơ gấp.

Cũng nên nhớ rằng các nhân *tiểu não* chiếu xuống các diện liên quan đến vận động của chất lưới; vậy cũng cung cấp phương tiện *cho tiểu não ảnh hưởng lên các cơ duỗi*.

– **Các dải vỏ lưới và lưới tuỷ** (corticoreticular and reticulospinal tracts) (theo Gilmam và Newman 2003, có phần phức tạp hơn so với Haines 2002).

Chất lưới gồm một ma trận các nhân ở trong lòng thân não, nhận thông tin cảm giác từ nhiều hệ thống và có nhiều liên hệ chặt chẽ với tiểu não và hệ viền.

Chất lưới ở thân não nhận *các sợi vỏ – lưới* (corticoreticular fibers), đi từ các tế bào ở ngoài cũng như ở trong vỏ não cảm giác vận động (sensory motor cortex). Một số lớn xuất phát từ vỏ não trước trán trong (medial prefrontal cortex) và thuỳ viền, kể cả hạnh nhân.

Chất lưới có hai đường chiếu quan trọng xuống tuỷ sống:

+ Chất lưới ở cầu não cho ***dải lưới cầu – tuỷ*** hay ***dải lưới – tuỷ trong*** (pontine or medial reticulo–spinal tract). Ở hành tuỷ và các đoạn tuỷ cổ, dải này đi ở trong bó dọc trong. Ở tuỷ ngực, bó dọc trong đã tận hết, dải lưới tuỷ trong tiếp tục chạy qua *thừng trước* của các đoạn tuỷ; các sợi của nó tiếp xúc synáp ở các lá VII và VIII. Dải lưới – tuỷ trong kích thích chủ yếu các nơron vận động alpha ảnh hưởng đến các cơ duỗi, đặc biệt các cơ duỗi ở cạnh cột sống, và ở đầu gần các chi. Nó cũng cung cấp một đường tới quan trọng cho các nơron vận động gamma. Qua các đường liên hệ đó dải lưới cầu – tuỷ ảnh hưởng đến tư thế và di chuyển.

+ Chất lưới ở hành tuỷ cho ***dải lưới hành tuỷ*** hay ***dải lưới – tuỷ ngoài*** (medullary or lateral reticulospinal tract), chủ yếu không bắt chéo, song có một

phần nhỏ bắt chéo. Dải này đi qua tất cả các mức tuỷ sống, ở trong thừng bên, ngay *trước dải đỏ–tuỷ*; các sợi tiếp xúc synáp ở các lá VII và IX. Dải mang *thông tin tự động* (automatic information) từ các mức cao hơn tới các nơron trước hạch giao cảm và đối giao cảm, ảnh hưởng đến hô hấp, tuần hoàn, tiết mồ hôi, rùng mình và giãn đồng tử, cũng như đến chức năng các cơ thắt của hệ tiêu hoá và tiết niệu trong chậu hông.

– **Các dải lưới – tuỷ ngoài và lưới tuỷ trong** (lateral and medial reticulo–spinal tracts). (Theo Tortora & Grabowski 2000). Các tác giả này cũng phân biệt 2 dải lưới tuỷ, song với chức năng đối lập nhau trong các phản xạ gập và duỗi):

+ *Dải lưới – tuỷ ngoài* (hành) mang các kích thích thần kinh từ chất lưới, *làm dễ dàng cho các phản xạ gấp*, ức chế các phản xạ duỗi, và làm giảm trương lực các cơ của bộ xương trục và ở đầu gần các chi.

+ *Dải lưới – tuỷ trong* (cầu) mang các kích thích thần kinh từ chất lưới, *làm dễ dàng các phản xạ duỗi*, ức chế các phản xạ gấp, và làm tăng trương lực cơ ở các cơ của bộ xương trục và ở đầu gần các chi.

Như vậy là về các đường vận động phụ đi qua chất lưới, giữa các tác giả vẫn có những chi tiết ít nhiều khác nhau (về các diện vỏ não nguyên uỷ, về số lượng và chức năng các dải lưới – tuỷ).

Haines, 2002 chỉ kể đơn giản một hệ thống vỏ – lưới tuỷ, ảnh hưởng đến hệ thống cơ duỗi, còn Gilman và Newman 2003 và Tortora và Grabniski 2000, đã kể hai dải lưới tuỷ trong và lưới tuỷ ngoài có tác dụng khá khác nhau.

3.3. Hệ thống vỏ – cầu (Corticopontine system), (theo Haines, 2002)

Các sợi vỏ cầu (hay *bó vỏ cầu*, faisceau cortico–protuberantiel) được các tác giả cổ điển Pháp (Rouviere, 1948) kể như chặng đầu của đường vận động phụ qua tiểu não (Hình 11.5). Song *hệ thống vỏ cầu* (the corticopontine system) được Haines, 2002 mô tả như một hệ thống vận động phụ đặc biệt riêng, có liên quan đến tiểu não, nhưng chưa biết rõ hết về chức năng.

Các sợi trục của *hầu hết các vùng vỏ não* góp phần vào đường vỏ–cầu, đặc biệt phát triển ở não người. Mặc dù đa số các sợi xuất phát từ các diện liên quan đến vận động, các vùng không vận động ở *thuỳ trán* và *thuỳ đỉnh*, và các diện vỏ não liên hợp của *thuỳ thái dương* và *thuỳ chẩm* cũng đóng góp các sợi vào đó.

Các sợi vỏ cầu đi xuống qua bao trong, và tiếp tục đi qua các phần trong và ngoài của trụ cuống đại não: Các sợi trán – cầu ở 1/5 trong, các sợi đỉnh – cầu, chẩm – cầu và thái dương – cầu ở 1/5 ngoài của trụ cuống đại não.

Các sợi đi xuống tiếp xúc synáp ở các nhân cầu cùng bên. Đa số nơron nhân cầu cho các sợi trục bắt chéo đường giữa, qua cuống tiểu não giữa, sang bên tiểu não đối diện; vẫn có một số đáng kể các sợi chiếu cùng bên (không bắt chéo).

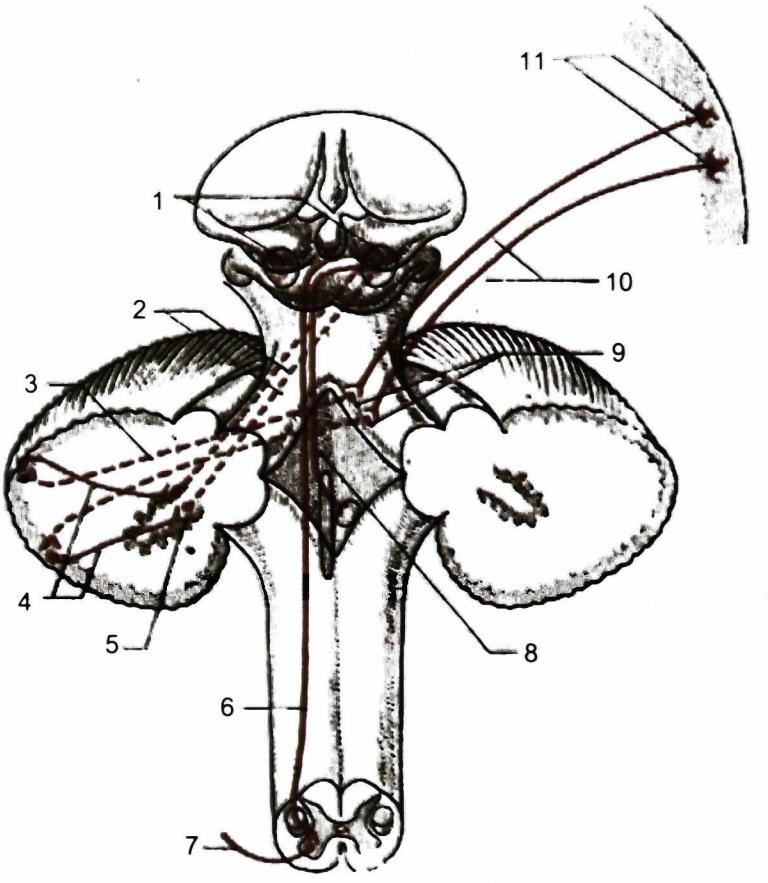

Hình 11.5. Các sợi vỏ cầu và đường vận động phụ qua tiểu não

(Theo H. Rouviere, Anatomie Humaine descriptive et topographique, tome II, Paris, 1948, Fig. 488, p.650)

1. Các nhân đỏ; 2. Các sợi trám – đỏ; 3. Các sợi cầu – tiểu não; 4. Các sợi tiểu não – nhân trám; 5. Nhân trám tiểu não; 6. Dải đỏ – tuỷ; 7. Nơron ngoại biên của rễ vận động thần kinh sống; 8. Sợi đỏ – hành; 9. Các nhân cầu; 10. Các sợi vỏ – cầu; 11. Các tế bào vỏ não.

Mặc dù người ta còn ít biết về chức năng của hệ thống rộng lớn này. chắc chắn nó phải liên quan đến một số dung mạo *kiểm soát vận động*. Tuy nhiên những nghiên cứu gần đây trên người đã cho thấy *tiểu não* cũng hoạt động tích cực trong việc giải quyết vấn đề tinh thần (mental problem) và các chức năng ngôn ngữ nội tại (không phát âm). Phát hiện đó cho thấy hệ thống vỏ – cầu là một *đường liên lạc quan trọng giữa vỏ não và tiểu não*, những cấu trúc không có những đường liên hệ trực tiếp ở não trưởng thành.

3.4. Các dải vỏ – mái và mái tuỷ (Corticotectal & Tectospinal tracts). (Theo Gilman & Newman, 2003).

Dải vỏ – mái (corticotectal tract), (một số tác giả còn gọi là *dải vỏ – trung não*, corticomesencephalic tract) là đường đi từ các diện vỏ não ở thuỳ chẩm và thuỳ đỉnh dưới, chiếu xuống các phần trên của thân não để ảnh hưởng tới hoạt động của

các cơ ngoài mắt. Nhiều sợi của dải tiếp xúc synáp ở *gò trên*, nhân kẽ của Cajal, hay nhân Darkschewitsch. Các nhân này chiếu xuống chất lưới của cầu não, và từ đó qua bó dọc trong (medial longitudinal fasciculus) tới tiếp xúc synáp ở các nhân vận nhãn (III), nhân ròng rọc (IV), và nhân giạng (VI) (Hình 11.6).

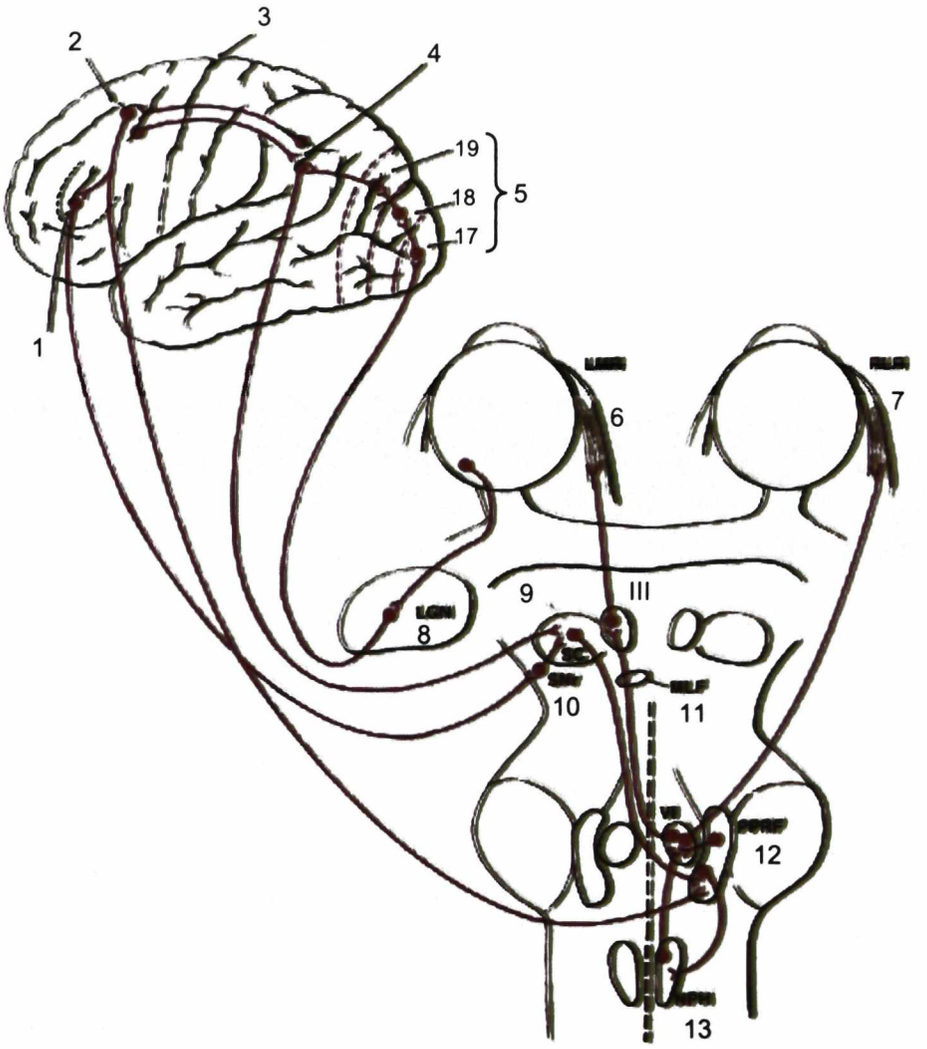

Hình 11.6. Các đường điều chỉnh cử động mắt hướng theo mục tiêu thị giác (visually guided and nonvisually guided saccadic eye movements). Sơ đồ này chỉ minh hoạ các cử động mắt ngang về bên phải, xuất phát từ bán cầu đại não trái.

(Theo S. Gilman & S.W. Newman, Clinical Neuroanatomy and Neurophysiology, 2003, Fig. 19–1, p. 170).

1. Đầu nhân đuôi và vỏ sẫm thấu kính; 2. Diện mắt thuỳ trán; 3. Rãnh trung tâm; 4. Diện mắt thuỳ đỉnh; 5. Các diện thuỳ chẩm (đánh số 17,18,19 theo Brodmann); 6. Cơ thẳng trong trái; 7. Cơ thẳng ngoài phải; 8. Nhân gối ngoài; 9. Gò trên; 10. Chất đen, phần lưới; 11. Bó dọc trong; 12. Chất lưới cạnh giữa cầu não; 13. Nhân trước hạ thiệt. III. Nhân TK vận nhãn; VI. Nhân TK giạng.

Các sợi vỏ – mái tiếp xúc với các nơron ở lớp sâu của *gò trên*, và các nơron này tạo nên ***dải mái – tuỷ*** (tectospinal tract). Các sợi trục của chúng bắt chéo đường giữa ở chỗ ***bắt chéo trần sau*** (dorsal tegmental decussation); và đi xuống qua thân

não ở trước bó dọc trong. Ở tuỷ sống, dải mái–tuỷ ghép liền với bó dọc trong, và cùng nó đi qua thừng trước. Các sợi mái tuỷ chỉ qua các đoạn cổ của tuỷ sống, và ảnh hưởng đến các nơron chi phối cho *các cơ ở cổ*, bao gồm các nơron của dây thần kinh phụ (XI).

Các đường vỏ–mái–mái–tuỷ liên quan đến các cử động *quay đầu và mắt*, có thể phối hợp với các cử động với (reaching movements) của cánh tay. Các sợi vỏ–mái có ảnh hưởng lớn hơn đến các cử động phản xạ, hơn là các cử động theo ý muốn.

4. CÁC ĐƯỜNG VẬN ĐỘNG PHỤ DƯỚI VỎ KHÁC

Chúng tôi xin xếp riêng vào loại này, những đường đi xuống xuất phát trực tiếp từ một số nhân đặc biệt ở thân não, ảnh hưởng đến hoạt động của các nơron vận động ở dưới.

4.1. Các đường nhân đan–tuỷ và nhân lục–tuỷ (Raphe–spinal and Ceruleus–spinal projections) (Theo Gilman & Newmwn 2003).

Các nhân đan (raphe nuclei) là một tiểu nhóm đặc biệt của nhóm các nhân tạo nên chất lưới. Các đường chiếu từ các nhân đan là những sợi tiết serotonin. (Hình 10.7): song đa số các nơron tiết serotonin cũng cho các chất dẫn truyền thần kinh hay chất điều hoà thần kinh khác. Các sợi của các nơron nhân đan dưới chiếu xuống tuỷ sống, (*đường nhân đan–tuỷ sống*, raphe–spinal projection), *ảnh hưởng đến dẫn truyền tín hiệu cảm giác đi vào và đáp ứng vận động*. Các sợi đó đi xuống dọc theo tuỷ sống ở gần bề mặt thừng bên, và tận hết ở các lá I, II, V, và VII. Ở lá I và II, ảnh hưởng quan trọng đến dẫn truyền thông tin đau từ các dây thần kinh ngoại biên. Ở các lá sâu hơn, các sợi nhân đan–tuỷ ảnh hưởng đến cả các nơron vận động tự chủ trước hạch và các nơron vận động thân thể.

Nhân lục (nucleus locus ceruleus) và nhân dưới lục (nucleus subceruleus) cho một đường chiếu đi xuống tuỷ sống qua thừng trước bên, và tận hết ở các lá I, II, V, VII, IX và X. Đường chiếu đó tiết noradrenalin.

Các sợi nhân đan–tuỷ và nhân lục–tuỷ đều không gây cử động, song tuỳ theo các xung động vào mà chúng tiếp nhận, chúng có thể gây nên những hiệu quả kích thích chung hoặc ức chế chung làm *ảnh hưởng lớn đến tính đáp ứng của các nơron vận động với phản xạ hay các xung động của dải vỏ–tuỷ*. Như vậy, chúng hoạt động như một hệ thống điều chỉnh lợi thế (gain–setting system), xác định tính đáp ứng tổng thể của các nơron vận động. Bằng cách đó chúng có thể đặc biệt quan trọng trong điều hoà đáp ứng của hệ vận động ở các pha khác nhau của chu kỳ thức ngủ và theo những thay đổi trong tình trạng xúc cảm.

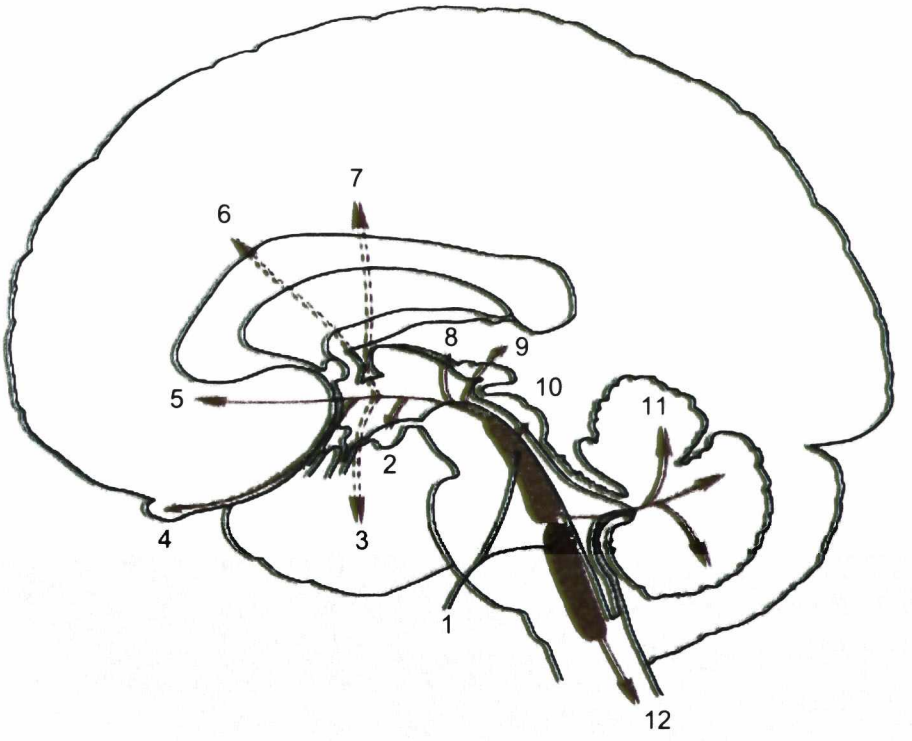

Hình 11.7. Các nhân đan ở thân não, Các sợi tiết serotonin và các đường chiếu của chúng đến các phần khác nhau của não, và tuỷ sống.
(Theo S. Gilman & S.W. Newman, Clinical Neuroanatomy and Neurophysiology, F.A. Davis Publishers, Philadelphia, 2003, Fig. 23–4, p. 214).

1. Các nhân đan; 2. Hạ nội đồi; 3. Hạnh nhân và Hải mã; 4. Hành khứu; 5. Tân vỏ não thuỳ trán; 6, 7. Nhân đuôi và vỏ sẫm thấu kính; 8. Nội đồi; 9. Các cơ quan thần kinh mạch của hệ thống não thất; 10. Diện xám quanh cống não; 11. Tiểu não; 12. Tuỷ sống.

4.2. Các dải tiền đình–tuỷ (Vestibulospinal tract). (Gilman & Newmwn 2003).

Các dải tiền đình–tuỷ đã kể ở bài trước (Bài 9, mục 8, về các đường tiền đình), được nhắc lại ở đây như một đường vận động phụ đi từ các nhân tiền đình ở hành tuỷ.

Cả hai *dải tiền đình tuỷ ngoài* (lateral vestibulo–spinal tract) và *dải tiền đình tuỷ trong* (medial vestibulospinal tract), đi trong thừng trước tuỷ sống, tiếp xúc synáp với các tế bào ở các lá VII và VIII. Dải tiền đình–tuỷ ngoài đi suốt chiều dài của tuỷ sống. Dải tiền đình–tuỷ trong hoà nhập với bó dọc trong và tận hết cùng bó dọc trong ở các mức ngực trên.

Kích thích dải tiền đình tuỷ ngoài gây nên những điện thế *kích thích* sau synáp (excitatory postsynaptic potentials) ở *các nơron vận động duỗi chi phối các cơ ở cổ, lưng, chi trước, và chi sau*. Các điện thế kích thích đó là đơn synáp cho các nơron vận động cổ, và một số nơron vận động lưng và chân. Kích thích dải tiền đình tuỷ ngoài cũng gây nên *ức chế đối lập các nơron vận động gấp*, qua các đường liên hệ hai synáp hoặc đa synáp.

Kích thích dải tiền đình tuỷ trong gây ức chế và kích thích đơn synáp các nơron vận động ở cổ, lưng, nhưng không ảnh hưởng đến các nơron vận động chi. Các đường tiền đình–tuỷ tác động đến *điều chỉnh tư thế* cơ thể đi theo các cử động của đầu, và *duy trì trương lực tư thế*.

4.3. Bó dọc trong (Medial longitudinal fasciculus). (Theo Gilman & Newmwn 2003)

Bó dọc trong không chỉ gồm một dải đơn, mà một bó nhiều dải ở đường giữa của thân não và thừng trước của tuỷ sống.

Bó dọc trong đi xuống ở tuỷ sống chứa *dải lưới cầu –tuỷ* (hay *lưới–tuỷ trong*), và *dải tiền đình–tuỷ trong*. Bó dọc trong ở tuỷ sống, cũng chứa *dải mái–tuỷ* (tectospinal tract), và *dải kẽ–tuỷ* (interstitiospinal tract) đi từ nhân kẽ (interstitial nucleus) của Cajal (là một nhân vận nhãn phụ). Dải kẽ–tuỷ chỉ cung cấp cho các mức cổ trên, ở đó chúng tiếp xúc synáp ở các lá VII và VIII. Bó dọc trong *điều biến các cử động phản xạ của đầu và cổ, đáp ứng với các kích thích thị giác và tiền đình*.

Bó dọc trong đi lên ở thân não cũng là một bó hỗn hợp các sợi có nguyên uỷ khác nhau. Nó chứa các sợi nối tiếp các nhân tiền đình và các nhân vận động ngoài mắt (III, IV và VI). Đường đó *phối hợp các cử động mắt và hợp nhất các cử động đầu với các cử động mắt*. Tổn thương bó đó gây nên liệt mắt liên nhân (internuclear ophtalmoplegia).

HỆ THẦN KINH NGOẠI BIÊN

(Systema nervosum periphericum)

Hệ thần kinh ngoại biên bao gồm ***các dây thần kinh sống*** (nervi spinales) thoát ra từ tuỷ sống và ***các dây thần kinh sọ*** (nervi craniales) thoát ra từ thân não và đại não. Ngoài ra theo quan điểm hiện đại, Hệ thần kinh tự chủ ngày nay cũng được coi như một ***phần tự chủ của hệ thần kinh ngoại biên***, và được thuật ngữ giải phẫu quốc tế gọi là "Divisio automatica. Pars automatica systematis nervosi peripherici.".

Các dây thần kinh sống, các đám rối của chúng, và các dây thần kinh phụ thuộc đã được mô tả đầy đủ ở Giải phẫu Người tập I và tập II, cùng với các cơ quan ở thân mình và tứ chi.

Vậy Hệ thần kinh ngoại biên ở đây chỉ còn lại "*Các dây thần kinh sọ*", và "*Hệ thần kinh tự chủ* hay *Phần tự chủ của hệ thần kinh ngoại biên*"; sẽ được lần lượt trình bày ở 2 bài sau đây: Bài 12, 13.

12. CÁC DÂY THẦN KINH SỌ

(Nervi craniales)

1. ĐẠI CƯƠNG

Các dây thần kinh sọ là những đường mà qua đó não nhận được thông tin từ, hoặc kiểm soát hoạt động của các cấu trúc ở đầu mặt cổ (trừ thần kinh X có phạm vi chi phối rộng hơn). Có 12 đôi thần kinh sọ, trong đó 2 đôi gắn với các bán cầu đại não, và 10 đôi gắn với thân não. Các thần kinh sọ được gọi tên và đánh số theo chữ số La Mã từ I đến XII, theo trình tự từ phía trước trên đến phía sau dưới của não.

Các dây thần kinh sọ được cấu tạo bởi các *sợi thần kinh*. Căn cứ vào thành phần chức năng của các sợi đó, có thể chia thần kinh sọ thành các *thần kinh vận động* (N. motorius), các *thần kinh cảm giác* (N. sensorius) và các *thần kinh hỗn hợp* (N. mixtus). Một số thần kinh sọ còn mang các sợi thần kinh tự chủ (đối giao cảm). Như vậy các sợi vận động trong thần kinh sọ có thể là các sợi vận động thân thể (vận động các cơ vân), hay sợi đối giao cảm (vận động tạng). Các sợi cảm giác cũng có thể là các sợi cảm giác thân thể, các sợi cảm tạng chung, hoặc các sợi cảm tạng đặc biệt.

Các thần kinh sọ ở thân não (từ III đến XII) gắn với một số nhóm tế bào ở trong thân não gọi là các *nhân thần kinh sọ* (nuclei nervi cranialis) (Hình 12.1). Các nhân này là *nhân nguyên uỷ* (nucleus originis) của các sợi vận động và các sợi đối giao cảm trước hạch; hoặc là *nhân tận* (nucleus terminalis) của các sợi cảm giác.

Một số thần kinh sọ (cảm giác hay hỗn hợp) ở thân não còn có các *hạch cảm giác* (gl. sensorium) ở gần phần tận của nó, tương đương với hạch ở rễ sau thần kinh sống. Các hạch này là nơi tập trung các thân tế bào của các nơron cảm giác đi vào, là những nơron đơn cực với sợi trục chẽ đôi hình chữ T, mà nguyên uỷ của nhánh ngoại vi đi từ các thụ thể cảm giác; và tận cùng của nhánh trung ương tận hết ở nhân cảm giác trong thân não.

Đường dẫn truyền cảm giác từ ngoại vi lên vỏ não (của các dây thần kinh sọ ở thân não) thường qua nội đồi và gồm 3 chặng nơron: nơron hạch cảm giác là chặng *thứ nhất* (*nơron cảm giác nguyên thuỷ*, primary sensory neuron) tận hết ở nhân cảm giác thần kinh sọ ở thân não; nơron từ nhân tận cảm giác ở thân não đi lên nội đồi là chặng *thứ hai* (secondary sensory neuron); và nơron đi từ nội đồi lên vỏ não là chặng *thứ ba*.

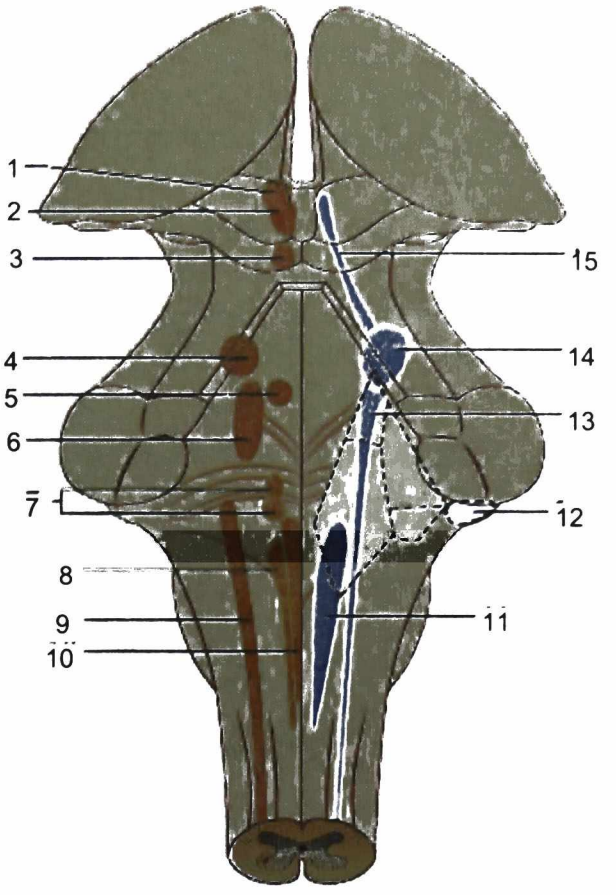

Hình 12.1. Các nhân thần kinh sọ ở thân não (Theo Gray's Anatomy, 39th Edi., 2005).

1. Nhân Edinger – Westphal; 2. Nhân thần kinh III; 3. Nhân thần kinh IV; 4. Nhân vận động thần kinh V; 5. Nhân thần kinh VI; 6. Nhân thần kinh VII; 7. Các nhân nước bọt, trên và dưới; 8. Nhân lưng thần kinh X; 9. Nhân hoài nghi; 10. Nhân thần kinh XII; 11. Nhân của dải đơn độc; 12. Nhân ốc tai sau; 13. Nhân tuỷ sống thần kinh V; 14. Nhân chính thần kinh V; 15. Nhân trung não thần kinh V.

Khác với các dây thần kinh cảm giác ở thân não, các thần kinh khứu giác (I) và thị giác (II) không phải là những dây thần kinh "thực sự" (not "proper" nerves); về phôi thai học, chúng là những phần lồi phát triển kéo dài ra ngoài của não. Nơron chặng thứ hai của thần kinh I (đi từ hành khứu) tận cùng trực tiếp ở các vùng vỏ và dưới vỏ của các thuỳ trán và thái dương. Nó gắn liền với hệ viền, và đường dẫn truyền khứu giác là đường dẫn truyền cảm giác duy nhất không đi qua nội đồi. Thần kinh II, xét về phôi thai và cấu tạo, cũng chỉ là một dải sợi của não; các nơron hạch võng mạc (nguyên uỷ của thần kinh II) có thể xem như tương đương với nhân tận của các thần kinh sọ khác. Các tế bào nón và que cùng các tế bào 2 cực mới thực sự là chặng ngoại vi của đường thị giác.

Hệ thống nhân của các dây thần kinh sọ III – XII bao gồm 3 cột nhân cảm giác và 3 cột nhân vận động nằm ở thân não (Hình 12.1):

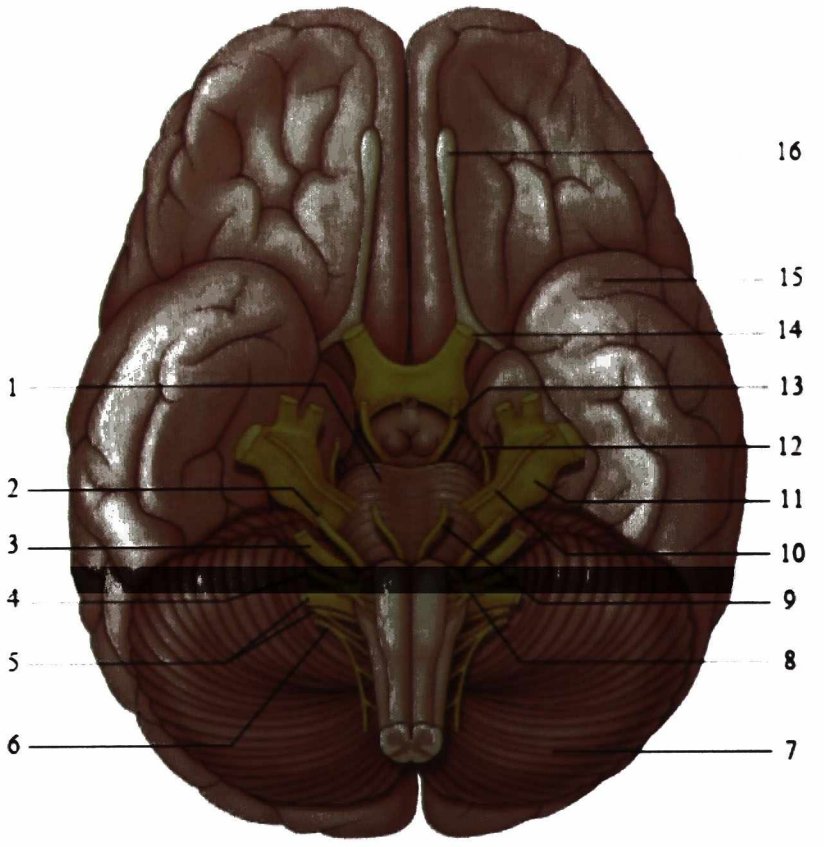

Hình 12.2. Mặt trước của não, cho thấy nơi đi ra khỏi não (nguyên uỷ hư) của các thần kinh sọ.
(Theo Gray's Anatomy, 39th Edi., 2005).

1. Cầu não; 2.Thần kinh VII; 3. Thần kinh VIII; 4. Thần kinh IX; 5. Thần kinh X; 6. Thần kinh XI; 7. Tiểu não; 8. Thần kinh XII; 9. Thần kinh VI; 10. Rễ vận động thần kinh V; 11. Rễ cảm giác thần kinh V; 12. Thần kinh IV; 13. Thần kinh III: 14. Thần kinh II; 15. Thuỳ thái dương; 16. Hành khứu.

– Nhân thần kinh V là cột nhân tiếp nhận những *sợi tới cảm giác thân thể* (somatic afferents) đi trong thần kinh V. Nhân đơn độc là cột nhân tiếp nhận các *sợi cảm tạng chung* (general visceral afferents) của các thần kinh VII, IX và X. Các nhân tiền đình và ốc tai tiếp nhận các *sợi cảm tạng đặc biệt* (special visceral afferents).

– Cột nhân nguyên uỷ của các *sợi đi vận động thân thể chung* (general somatic efferents) bao gồm 4 nhân nằm gần đường giữa, tính từ trên xuống là: nhân các thần kinh III, IV và VI chi phối cho các cơ ngoài nhãn cầu, nhân thần kinh XII chi phối cho các cơ lưỡi. Cột nhân của các *sợi đi vận tạng chung* (general visceral efferents), hay đối giao cảm, được tạo nên bởi nhân tự chủ thần kinh III ở trung não, các nhân nước bọt ở cầu não và nhân lưng thần kinh X ở hành tuỷ. Cột nhân của các *sợi đi vận tạng đặc biệt* (special visceral efferents) chi phối cho các cơ bắt nguồn từ các cung mang và bao gồm 3 nhân: nhân vận động thần kinh V, nhân thần kinh VII và nhân hoài nghi.

Khi mô tả đường đi của thần kinh sọ, ta thường bắt đầu từ nơi mà thần kinh sọ đi vào hoặc thoát ra khỏi não (chỗ mà ta quen gọi theo cố GS. Đỗ Xuân Hợp là "nguyên uỷ hư") (Hình 12.2). Từ đây, mỗi thần kinh sọ thường đi một đoạn ở

trong sọ, trong khoang dưới nhện, rồi xuyên qua màng não cứng để đi ra ngoài sọ qua một lỗ sọ (Hình 12.3). Như vậy, mỗi thần kinh sọ thường có đoạn nội sọ, đoạn đi qua lỗ sọ và đoạn ngoài sọ. Có một số ngoại lệ: thần kinh VIII không có đoạn ngoài sọ vì nó xuất phát từ tai trong, thần kinh II vẫn được bọc trong 3 lớp màng não khi đi trong ổ mắt.

Trong bài này, khi mô tả mỗi dây thần kinh, chúng tôi cố gắng làm rõ các điểm sau: (1) thành phần sợi và chức năng; (2) nguyên uỷ thực của mỗi loại sợi, nhân xuất phát của các sợi vận động và nhân tận của các sợi cảm giác; (3) nơi đi ra khỏi não (nguyên uỷ hư); (4) lỗ sọ mà thần kinh đi qua; (5) sự tiếp nối và phân nhánh; (6) các tiếp nối trung ương; và (7) các liên hệ lâm sàng trong chừng mực có thể.

* [***Chú thích*** *(của chủ biên) về thuật ngữ mô tả.* Về *nguyên uỷ các dây thần kinh sọ*, các tác giả Pháp và cố GS. Đỗ Xuân Hợp thường phân biệt: **nguyên uỷ hư** (origine apparente) là nơi thoát ra của dây thần kinh ở bề mặt của não; và **nguyên uỷ thực** (origine réelle) là các nhân vận động và cảm giác của dây thần kinh đó ở sâu trong não. Thực tế nhân *vận động* đúng là *nguyên uỷ thực* của các sợi vận động của dây thần kinh, còn *nhân cảm giác chỉ là tận cùng* của các sợi cảm giác; vì nguyên uỷ thực của chúng phải kể từ các thụ thể cảm giác ở ngoại vi. Các sợi cảm giác của các dây thần kinh sọ là các nơron đơn cực hoặc hai cực, có thân tế bào nằm ở các *hạch* thần kinh sọ, sợi ngoại vi đi từ các thụ thể cảm giác, và sợi trung ương tận hết ở các *nhân cảm giác*. Các tác giả Anh Mỹ không bàn về nguyên uỷ thực hư, song nơi thoát ra từ bề mặt não, *các nhân* (vận động, cảm giác, đối giao cảm) và các *hạch* vẫn là những yếu tố cơ bản cần được nắm vững khi mô tả].

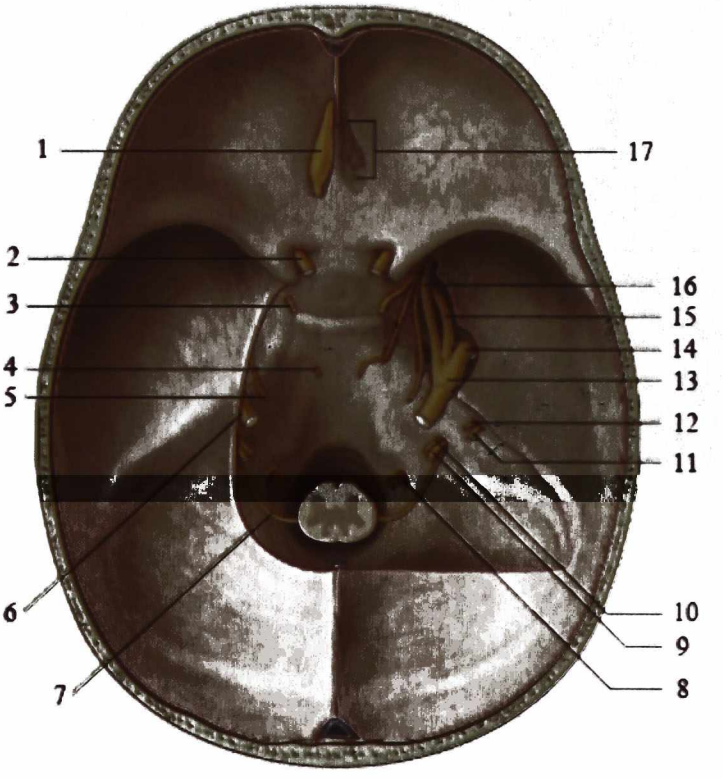

Hình 12.3. Hình ảnh nền sọ cho thấy nơi mà các thần kinh sọ đi qua các lỗ sọ

1. Hành khứu; 2. Thần kinh II; 3. Thần kinh III; 4. Thần kinh VI; 5. Thần kinh IV; 6. Thần kinh V; 7. Thần kinh XI; 8. Thần kinh XII; 9. Thần kinh X; 10. Thần kinh IX; 11. Thần kinh tiền đình; 12. Thần kinh ốc tai; 13. Hạch sinh ba; 14. Thần kinh hàm dưới; 15. Thần kinh hàm trên; 16. Thần kinh mắt; 17. Thần kinh khứu giác. (Theo Gray's Anatomy for Students, 1st Edi., 2005).

2. THẦN KINH KHỨU GIÁC (Nervus olfactorius)

Thần kinh khứu giác (I) dẫn truyền cảm giác về mùi. Các tế bào nguyên uỷ của thần kinh khứu giác nằm trong niêm mạc khứu giác của ổ mũi; vùng này bao gồm niêm mạc phủ mặt trên xoăn mũi trên, trần ổ mũi và phần vách mũi đối diện với xoăn mũi trên. (Các Hình 12.2; 12.3; 12.4)

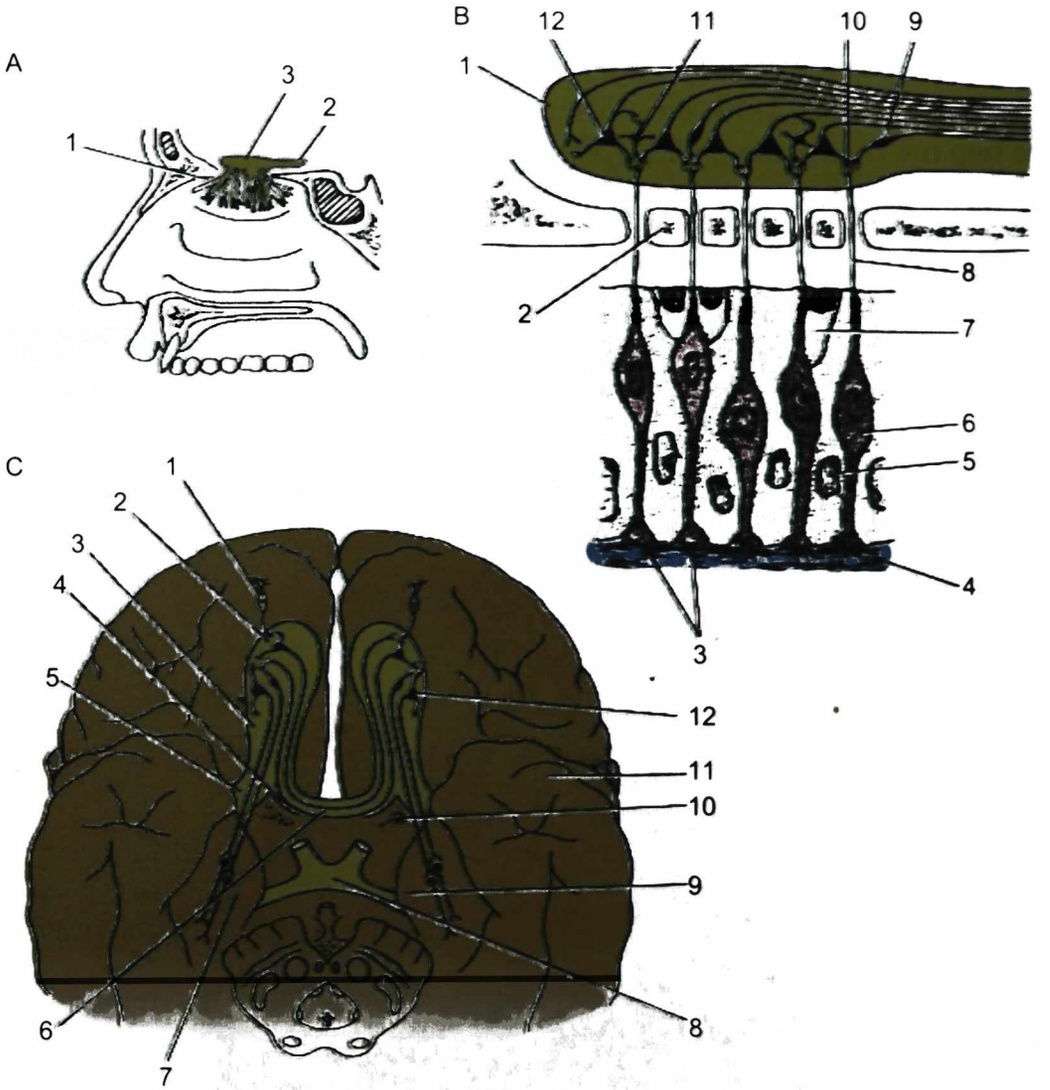

Hình 12.4. Thần kinh khứu giác (I)
(Theo Richard S. Snell, Clinnical Neuroanatomy 7th Edition, 2010).

A. Giản đồ về vị trí: 1. Các thần kinh khứu; 2. Dải khứu; 3. Hành khứu.

B. Các tế bào của niêm mạc khứu và hành khứu: 1. Hành khứu; 2. Mảnh sàng; 3. Các lông khứu; 4. Niêm dịch; 5. Tế bào nâng đỡ; 6. Tế bào khứu giác; 7. Tế bào đáy; 8. Thần kinh khứu giác (I); 9. Tế bào búi (hay chùm); 10. Tiểu cầu khứu; 11. Tế bào hạt; 12. Tế bào mũ ni.

C. Các đường liên hệ trung ương: 1. Tế bào khứu; 2. Hành khứu; 3. Dải khứu; 4. Vân khứu trong; 5. Vân khứu ngoài; 6. Mép trước; 7. Diện khứu của vỏ não; 8. Giao thoa thị giác; 9. Móc; 10. Chất thủng trước; 11. Thuỳ thái dương; 12. Tế bào mũ ni.

Các tế bào cảm thụ khứu giác là những nơron hai cực với các đầu tận sợi nhánh (ngoại vi) nằm ở bề mặt của niêm mạc khứu. Các sợi trục (trung ương) tập

hợp thành các bó, đan thành một mạng lưới trong niêm mạc khứu, cuối cùng tạo nên khoảng 20 nhánh đi qua các lỗ của mảnh sàng như ***các thần kinh khứu giác*** (fila olfactoria, olfactory nerves) và tận cùng ở *hành khứu*. Mỗi nhánh có một bao do các lớp của màng não tạo nên. Các sợi của thần kinh khứu giác không có myelin mà được bọc trong các tế bào Schwann.

(Xem các phần của *Đường dẫn truyền thần kinh khứu giác* và *Hệ viền* ở bài 12, 13, để biết thêm về các tiếp nối trung ương của thần kinh khứu.)

3. THẦN KINH THỊ GIÁC (Nervus opticus)

Thần kinh thị giác (II) là thần kinh dẫn truyền thông tin thị giác từ võng mạc về não. Về cấu tạo, nó không phải là một thần kinh thực sự mà là một dải sợi của não. Thần kinh thị giác được coi như một phần của hệ thần kinh trung ương vì trong quá trình phát triển nó phát sinh từ một bọng lồi ra của gian não. Kết quả là, các sợi trục của nó được bao bọc bởi myelin do các tế bào ít nhánh sản xuất chứ không phải tế bào Schwann của thần kinh ngoại vi, và thần kinh thị giác được bao bọc trong các lớp màng não. Do đó, các bệnh của thần kinh ngoại vi như hội chứng Guillain – Barré không ảnh hưởng tới thần kinh thị giác. (Các Hình 12.2; 12.3; 12.5; 12.7; 14.1).

3.1. Nguyên uỷ của thần kinh thị giác

Các sợi của thần kinh thị giác là sợi trục của các nơron ở lớp hạch của võng mạc; các sợi trục này nằm ở lớp trong cùng của võng mạc và được bao bọc bằng các tế bào ít nhánh. Thần kinh thị giác là chặng thứ ba của đường dẫn truyền thị giác. Chặng thứ nhất của đường này là các tế bào nón và các tế bào que của võng mạc; chúng tiếp nối với các tế bào hai cực. Các tế bào hai cực của võng mạc là chặng thứ hai; chúng tiếp nối synáp với các nơron của lớp hạch võng mạc.

3.2. Đường đi và liên quan của thần kinh thị giác

Các sợi của thần kinh thị giác tập trung lại ở đĩa thần kinh thị, xuyên qua các lớp ngoài của võng mạc, áo mạch và lá sàng ở gần cực sau của nhãn cầu, ở trong cực sau khoảng 3mm. Khi đi qua lá sàng, chúng bắt đầu được bọc bằng myelin và chạy thành từng bó, các bó tập hợp thành thần kinh thị giác. Thần kinh thị giác dài khoảng 4cm. Nó chạy về phía sau–trong qua phần sau ổ mắt (*đoạn ổ mắt* – pars orbitalis), tiếp đó đi qua ống thị giác (*đoạn ống* – pars canalis) vào hộp sọ, đi một đoạn trong sọ (*đoạn trong sọ* – pars intracranialis) rồi hợp với thần kinh bên đối diện tại giao thoa thị giác. Đoạn trong ổ mắt, dài khoảng 25mm, có đường đi hơi ngoằn ngoèo để giúp nhãn cầu có thể chuyển động được. Thần kinh còn có một đoạn dài 6mm đi qua các lớp áo của nhãn cầu, gọi là *đoạn nội nhãn cầu* (pars intraocularis). Đoạn nội nhãn cầu lại được chia thành các đoạn sau lá, trong lá và trước lá. Ở đoạn ổ mắt, nó được bao quanh bằng 4 cơ thẳng và được ngăn cách với các cơ này bằng mô mỡ; vùi trong mô mỡ này là các

mạch và thần kinh mi. Hạch mi nằm giữa thần kinh thị giác và cơ thẳng ngoài. Động mạch và tĩnh mạch trung tâm võng mạc xuyên vào thần kinh ở khoảng 12mm sau nhãn cầu rồi đi ở trung tâm của thần kinh tới đĩa thần kinh thị. Trong ống thị giác, với chiều dài khoảng 5mm, thần kinh nằm ở phía trên – trong động mạch mắt và được ngăn cách ở phía trong với các xoang bướm và sàng sau bởi một mảnh xương mỏng (Hình 12.7); ở trước ống thị giác, thần kinh mũi mi và động mạch mắt chạy ra trước và vào trong, thường bắt chéo trên thần kinh thị giác, trong khi đó một nhánh từ nhánh dưới của thần kinh vận nhãn bắt chéo dưới thần kinh thị giác để tới cơ thẳng trong.

Đoạn trong sọ của thần kinh thị giác, dài khoảng 10mm, chạy về phía sau-trong từ ống thị giác tới giao thoa thị giác. Các phần sau của dải khứu và hồi thẳng và động mạch não trước ở trên thần kinh, động mạch cảnh trong ở ngoài thần kinh (Hình 14.1). Thần kinh thị giác được bọc trong một bao gồm ba lớp liên tiếp với ba lớp của màng não.

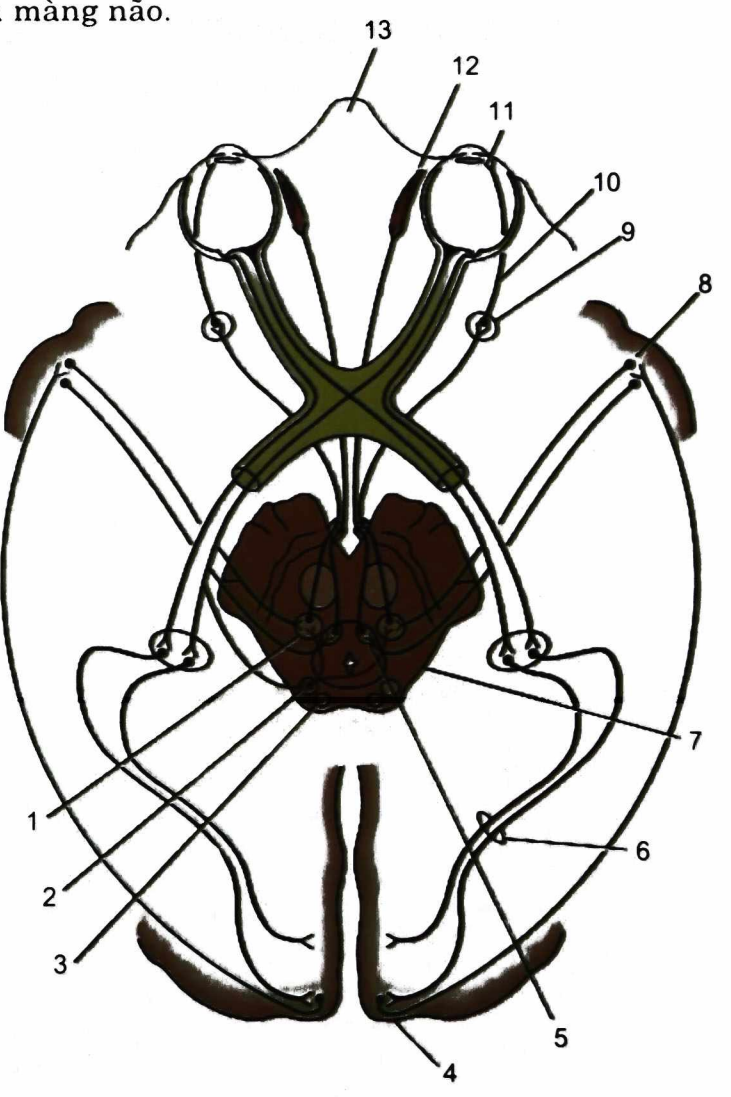

Hình 12.5. Thần kinh thị giác (II) và các đường liên hệ trung ương của nó

1. Nhân đối giao cảm thần kinh III; 2. Nhân trước mái; 3. Gò trên; 4. Vỏ não thị giác; 5. Nhân thần kinh III; 6. Tia thị giác; 7. Trung não; 8. Diện mắt trán; 9. Hạch mi; 10. Thần kinh mi ngắn; 11. Cơ thắt đồng tử; 12. Cơ thẳng trong; 13. Mũi. (Theo Richard S. Snell, Clinnical Neuroanatomy 7th Edition, 2010).

3.3. Giao thoa thị giác và dải thị giác

Các sợi thần kinh thị giác từ cả hai nhãn cầu kết hợp lại và giao nhau để tạo nên *giao thoa thị giác* (chiasma opticum), một cấu trúc nằm ở trên phần trước của yên Thổ Nhĩ Kỳ, ngay trên và trước tuyến yên. Sự bắt chéo một phần của các sợi xảy ra tại giao thoa thị giác. Những sợi từ các nửa mũi của hai võng mạc bắt chéo nhau; những sợi từ võng mạc thái dương của mỗi võng mạc đi tới giao thoa thị giác nhưng rời khỏi đây mà không bắt chéo. Ở ngang mức giao thoa thị giác, một lượng nhỏ các sợi trục của tế bào hạch tận cùng ở *nhân trên giao thoa thị giác* (Nucleus suprachiasmaticus) của hạ nội đồi, nơi mà các chu kỳ sáng và tối của môi trường đi vào nhịp ngày đêm (chu kỳ ngủ – thức).

Hầu hết các sợi trục, tức các sợi của võng mạc mũi bắt chéo và của võng mạc thái dương không bắt chéo, chạy tiếp tục ở sau giao thoa thị giác như là các *dải thị giác* (tractus opticus). Các dải thị giác tận cùng ở các nhân thể gối ngoài (bên) của nội đồi, lồi trên, diện trước mái và một loạt các nhân nằm dọc theo dải thị giác mà tham gia vào các vận động thị giác của nhãn cầu. Tóm lại, các sợi của thần kinh thị giác đi từ nơron hạch võng mạc tới gian não và trung não.

(Xem bài Các đường dẫn truyền thần kinh cảm giác, về các đường liên hệ trung ương. Bài 12.)

4. THẦN KINH VẬN NHÃN (Nervus oculomotorius)

Thần kinh vận nhãn (III) là thần kinh vận động chính của nhãn cầu, chi phối cho các cơ ngoài nhãn cầu và còn chứa các sợi đối giao cảm đi tới hạch mi.

4.1. Các nhân nguyên uỷ (các Hình 12.1; 12.6)

Nguyên uỷ thần kinh III bao gồm *nhân thần kinh vận nhãn* chi phối cho các cơ ngoài nhãn cầu và *các nhân tạng* chi phối cơ thắt con ngươi và cơ thể mi.

– *Nhân thần kinh vận nhãn* (nucleus nervi oculomotorii) là một phức hợp gồm năm *nhân nhỏ* (subnuclei) nằm trong chất xám ở trước cống trung não, mỗi nhân chi phối cho một cơ riêng biệt. Các nhân nhỏ cho cơ thẳng dưới, cơ chéo dưới và cơ thẳng trong chi phối cho cơ ở cùng bên và sắp xếp theo trình tự từ phía lưng tới phía bụng. Nhân nhỏ cho cơ thẳng trên nằm ở trong ba nhân nhỏ trên và chi phối cho cơ thẳng trên bên đối diện. Nhân nhỏ cho cơ nâng mi trên nằm ở cực đuôi của phức hợp và được gọi là nhân trung tâm đuôi; 30% số nơron của nhân này chi phối cho cơ nâng mi ở cả hai bên. Nhân cơ thẳng trong lại bao gồm ba quần thể nơron; các nhóm nơron này tiếp nhận các sợi đến từ nhân thần kinh giạng bên đối diện.

– *Các nhân tạng* (nuclei viscerales), *nhân tự chủ*, hay *nhân Edinger–Westphal* nằm sau nhân vận động chính. Nó bao gồm các nơron đối giao cảm trước hạch đa cực nhỏ, nơi phát ra các sợi trục đi trong thần kinh vận nhãn và được chuyển tiếp ở hạch mi.

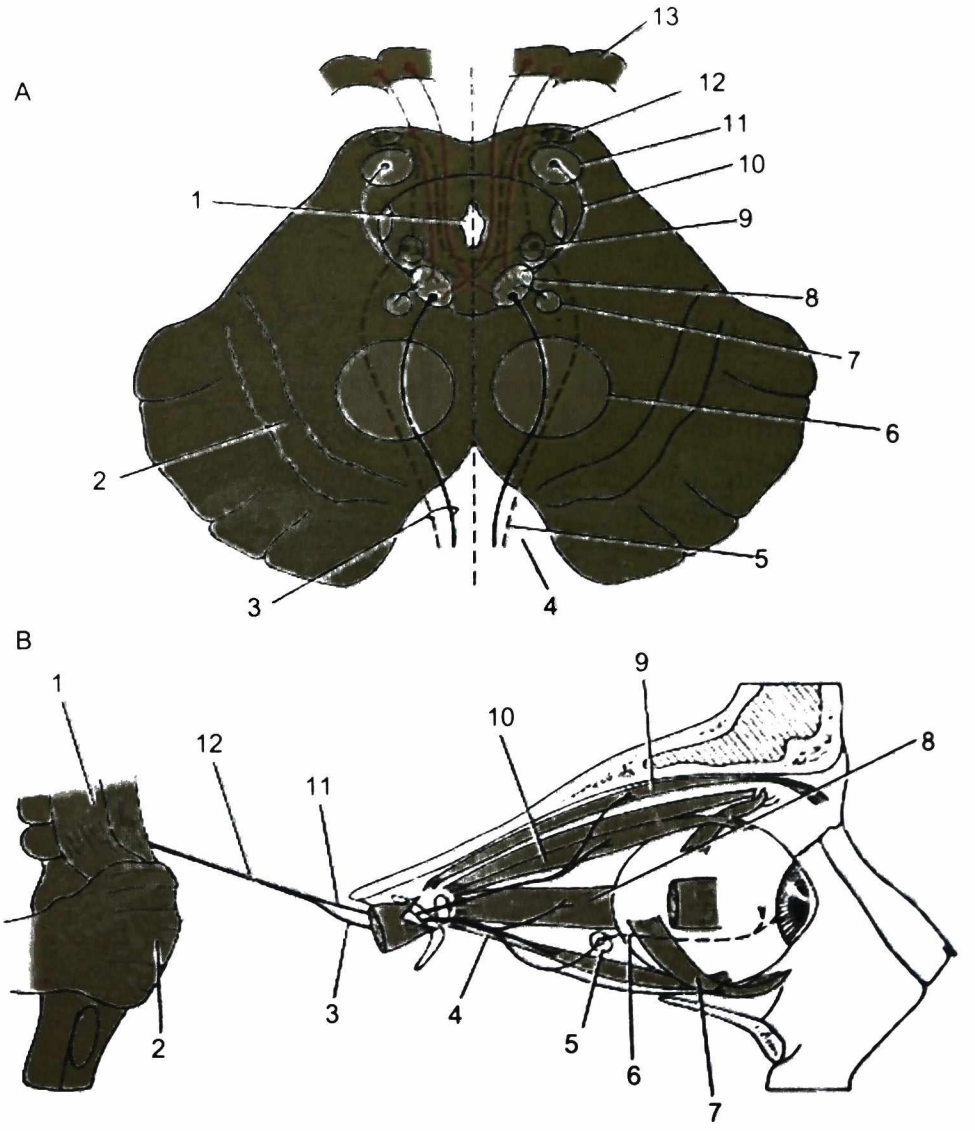

Hình 12.6. Nhân nguyên uỷ và các tiếp nối trung ương của thần kinh vận nhãn (III)
(Theo Richard S. Snell, Clinnical Neuroanatomy 7th Edition, 2010).

A. Nguyên uỷ và các tiếp nối trung ương: 1. Cống trung não; 2. Chất đen; 3. Thần kinh III; 4. Hố gian cuống đại não; 5. Sợi đối giao cảm trước hạch; 6. Nhân đỏ; 7. Bó dọc giữa (trong); 8. Nhân thần kinh III; 9. Nhân đối giao cảm thần kinh III; 10. Các sợi mái hành; 11. Gò trên; 12. Nhân trước mai 13. Vỏ não.

B. Sơ đồ đường đi và phân nhánh: 1. Trung não; 2. Cầu não; 3. Nhánh dưới; 4. Cơ thẳng dưới 5. Hạch mi; 6. Thần kinh mi ngắn; 7. Cơ chéo dưới; 8. Cơ thẳng trong; 9. Cơ nâng mi trên. 10. Cơ thẳng trên; 11. Nhánh trên; 12. Thần kinh III.

* [+ Phức hợp nhân thần kinh vận nhãn tiếp nhận các sợi đến từ:

– *Nhân kẽ mỏ của bó dọc giữa* và *nhân kẽ của Cajal* (INC), cả hai nhóm sợi đến này liên quan đến sự kiểm soát nhìn theo chiều thẳng đứng và chuyển động xoắn của nhãn cầu;

– *Nhân mép sau* (nucleus commissurae posterioris), cả trực tiếp và gián tiếp qua INC; xung động từ vỏ não (trường mắt trán và các vùng vỏ khác), gò trên và nhân răng đi đến nhân thần kinh vận nhãn cũng qua đường những nhân này.

– Bó dọc giữa (chứa sợi từ nhân các thần kinh ròng rọc, giạng và tiền đình);

– Gò trên;

– Nhân trước nhân thần kinh hạ thiệt (chủ yếu cho sợi đến dưới nhân cơ thẳng trong).

+ Nhân Edinger – Westphal tiếp nhận các sợi đến từ *các nhân trước mái* (nuclei pretectales) ở cả hai bên (làm trung gian cho phản xạ ánh sáng của đồng tử) và vỏ não thị giác (làm trung gian cho sự điều tiết nhãn cầu).

Nhân thần kinh vận nhãn cũng chứa các nơron liên kết với các nhân khác có liên quan đến chức năng vận động của nhãn cầu. Đặc biệt, có các tiếp nối qua lại giữa nhân thần kinh vận nhãn và nhân thần kinh giạng, cả cùng bên và đối bên. Những tiếp nối liên nhân này được suy ra hoặc từ kết quả kích thích thực nghiệm hay gây tổn thương tới bó dọc giữa, hoặc từ số liệu lâm sàng của những trường hợp liệt mắt liên nhân].

4.2. Đường đi, liên quan và phân nhánh

Thần kinh vận nhãn của người chứa khoảng 15000 sợi trục. Từ nhân thần kinh vận nhãn, các sợi đi ra trước qua trần trung não, nhân đỏ và phần trong chất đen rồi thoát ra ở rãnh thần kinh vận nhãn tại bờ trong của trụ cuống đại não (Hình 12.2). Thần kinh đi ra trước ở giữa các động mạch tiểu não trên và não sau, rồi chạy dọc theo thành ngoài của xoang hang (Hình 14.1), lúc đầu ở trên thần kinh ròng rọc và thần kinh mắt nhưng sau đó, khi nó chia thành các nhánh trên và dưới thì các nhánh này chạy ở dưới thần kinh ròng rọc và thần kinh mắt. Hai nhánh của thần kinh vận nhãn đi vào ổ mắt qua khe ổ mắt trên, ở trong vòng gân chung của các cơ thẳng, được ngăn cách nhau bởi nhánh mũi mi của thần kinh mắt (Hình 12.7).



Hình 12.7. Khe ổ mắt trên, ống thị giác, vòng gân chung của các cơ thẳng và các thành phần đi qua.
(Theo Gray's Anatomy for Students, 1st Edi., 2005).

1. Khe ổ mắt trên; 2. Cơ thẳng ngoài; 3. Khe ổ mắt dưới; 4. Tĩnh mạch mắt dưới; 5. Cơ thẳng dưới; 6. Nhánh dưới thần kinh III; 7. Thần kinh VI; 8. Thần kinh mũi mi; 9. Nhánh trên thần kinh III; 10. Cơ thẳng trong; 11. Động mạch mắt; 12. Cơ chéo trên; 13. Thần kinh II; 14. Cơ nâng mi trên; 15. Cơ thẳng trên; 16. Thần kinh IV; 17. Thần kinh trán; 18. Thần kinh lệ.

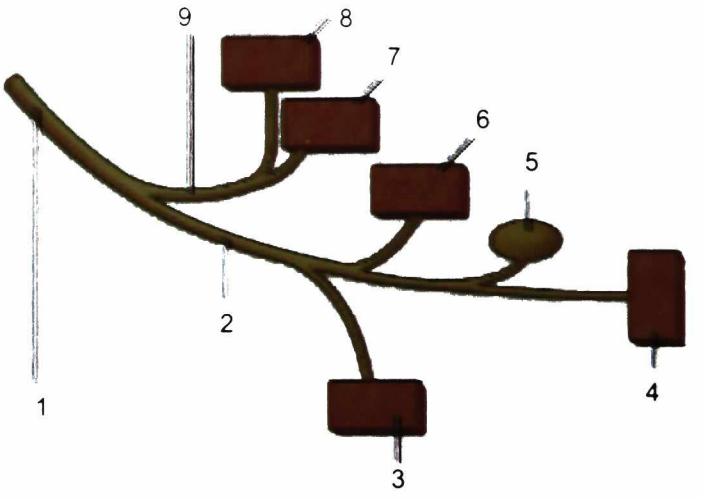

Hình 12.8. Sơ đồ sự phân nhánh của thần kinh vận nhãn
(Theo Gray's Anatomy for Students, 1st Edi., 2005).

1. Thần kinh III; 2. Nhánh dưới; 3. Cơ thẳng dưới; 4. Cơ chéo dưới; 5. Hạch mi; 6. Cơ thẳng trong; 7. Cơ thẳng trên; 8. Cơ nâng mí trên; 9. Nhánh trên.

Nhánh trên (R. superior) của thần kinh vận nhãn đi lên trên thần kinh thị giác để đi vào mặt dưới (mặt nhãn cầu) của cơ thẳng trên. Nó chi phối cho cơ này và tách ra một nhánh chạy tới chi phối cho cơ nâng mí trên.

Nhánh dưới của thần kinh vận nhãn chia thành ba nhánh trong, giữa và ngoài. Nhánh trong chạy dưới thần kinh ròng rọc để đi vào mặt ngoài (mặt nhãn cầu) của cơ thẳng trong. Nhánh giữa chạy xuống dưới và ra trước để đi vào mặt trên (mặt nhãn cầu) của cơ thẳng dưới. Nhánh ngoài đi ra trước trên bờ ngoài cơ thẳng dưới để đi vào mặt hướng về ổ mắt của cơ chéo dưới. Nhánh ngoài cũng tiếp nối với hạch mi bằng *nhánh tới hạch mi* (ramus ad ganglion ciliare) để phân phối các sợi đối giao cảm tới cơ thắt đồng tử và cơ thể mi. Nhánh tới hạch mi còn được gọi là *rễ thần kinh vận nhãn của hạch mi* hoặc *rễ đối giao cảm* của hạch mi.

5. THẦN KINH RÒNG RỌC (Nervus trochlearis)

Thần kinh ròng rọc, hay thần kinh sọ IV, là một thần kinh sọ vận động chi phối cho một cơ ngoài nhãn cầu duy nhất: cơ chéo trên. Đây là thần kinh sọ duy nhất thoát ra ở mặt sau của thân não và là thần kinh sọ vận động duy nhất mà sợi bắt chéo sang bên đối diện trước khi đến cơ (các Hình 12.1; 12.2; 12.3; 12.7; 12.9; 14.1).

5.1. Nhân nguyên uỷ

Nguyên uỷ của thần kinh ròng rọc là *nhân thần kinh ròng rọc* (nucleus nervi trochlearis), nằm trong chất xám của trung não, ngang mức với phần trên của gò dưới. Nó thẳng hàng với với phần bụng giữa của nhân thần kinh vận

nhãn, ở vị trí của cột vận động thân thể (Hình 12.1). Bó dọc giữa nằm trước và ngoài nhân thần kinh ròng rọc. Nhân các thần kinh vận nhãn và ròng rọc hơi gối lên nhau nhưng có thể phân biệt được vì các nơron của nhân thần kinh ròng rọc có kích thước nhỏ hơn.

Các tiếp nối đến của nhân thần kinh ròng rọc giống với các tiếp nối đến của nhân thần kinh vận nhãn. Các sợi đi từ nhân thần kinh ròng rọc chạy về phía sau ngoài quanh chất xám trung tâm, sau đó đi xuống ở phía trong nhân trung não thần kinh sinh ba để tới được đầu trên của màn tuỷ trên, nơi chúng bắt chéo với sợi từ bên đối diện và thoát ra ở hai bên hãm màn tuỷ. Một số sợi không bắt chéo.

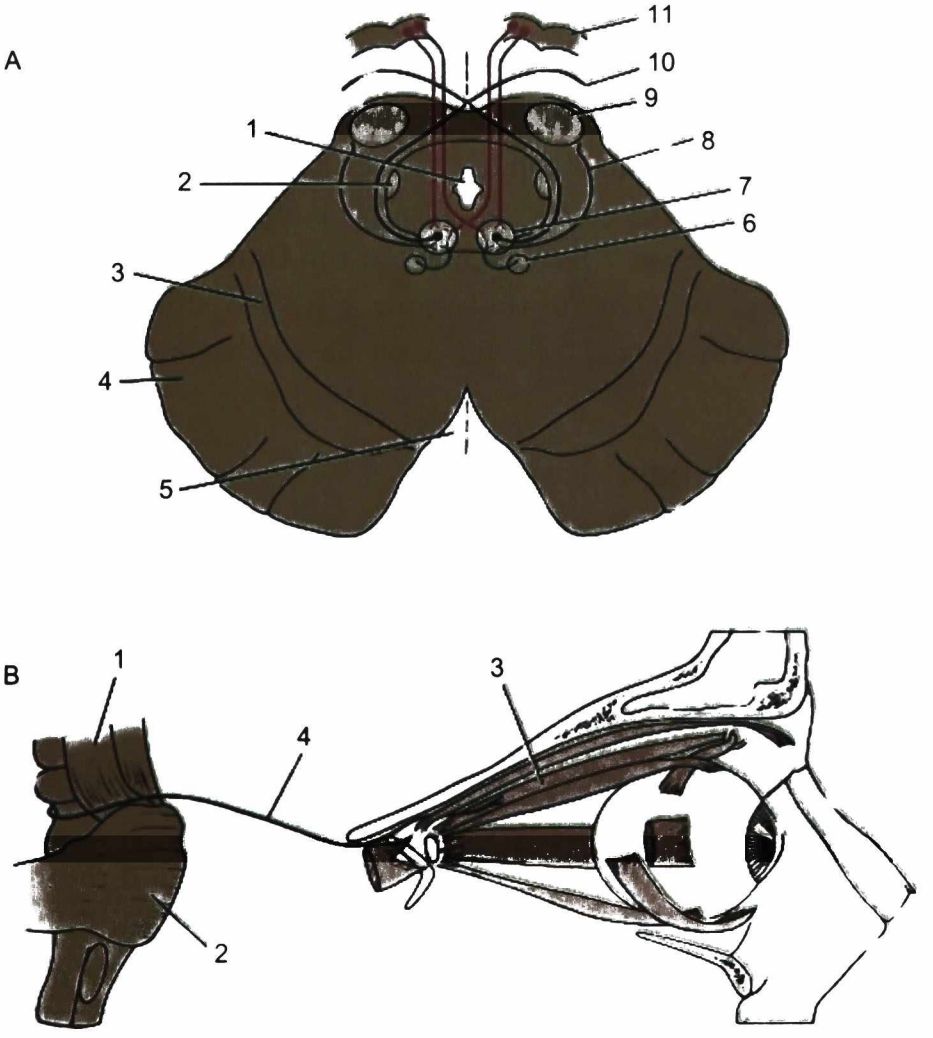

Hình 12.9. Nhân nguyên uỷ và các tiếp nối trung ương của thần kinh ròng rọc (IV)
(Theo Richard S. Snell, Clinnical Neuroanatomy7th Edit., 2010).

A. Nguyên uỷ và các tiếp nối trung ương: 1. Cống trung não; 2. Nhân trung não thần kinh V; 3. Chất đen; 4. Trụ đại não; 5. Hố gian cuống đại não; 6. Bó dọc giữa (trong); 7. Nhân thần kinh IV; 8. Các sợi mái–hành tuỷ từ gò trên; 9. Gò dưới; 10. Thần kinh IV; 11. Vỏ não.

B. Sơ đồ đường đi và phân nhánh: 1. Trung não; 2. Cầu não; 3. Cơ chéo trên; 4. Thần kinh IV.

5.2. Đường đi và liên quan (các Hình 12.7 và 14.1)

Từ mặt sau trung não, nó chạy vòng ra trước trên mặt ngoài cuống đại não rồi đi qua thành ngoài của xoang hang (Hình 14.1). Đầu tiên đi ở dưới, sau đó nó bắt chéo thần kinh vận nhãn để lên trên và đi vào ổ mắt qua khe ổ mắt trên, ở trên vòng gân chung của các cơ thẳng và cơ nâng mi trên, và ở trong các thần kinh trán và lệ. Thần kinh ròng rọc đi vào ổ mắt một đoạn ngắn thì đi vào mặt trên (mặt ổ mắt) của cơ chéo trên.

Tổn thương thần kinh ròng rọc làm yếu cử động xuống dưới của nhãn cầu, dẫn đến song thị thẳng đứng. Yếu xoay trong của nhãn cầu dẫn đến song thị xoay.

6. THẦN KINH SINH BA (Nervus trigeminus)

Thần kinh sinh ba, hay thần kinh sọ V, là thần kinh sọ lớn nhất. Đây là một dây hỗn hợp: – cảm giác cho da mặt, phần lớn da đầu, mắt, các ổ miệng và mũi, màng não cứng; – vận động cho các cơ nhai, bụng trước cơ hai bụng và cơ hàm móng. Ngoài ra, nó còn chứa các sợi cảm giác bản thể từ các cơ nhai và có thể cả từ các cơ mặt (qua các nhánh nối với thần kinh mặt). Nó chia thành ba nhánh lớn: *mắt, hàm trên và hàm dưới*. Hình ảnh chia ba này đem lại cho nó cái tên "*sinh ba*".

6.1. Các rễ và hạch sinh ba

Thần kinh sinh ba thoát ra ở mặt trước bên cầu não, gần bờ trên, bởi một *rễ cảm giác* (radix sensoria) lớn và một *rễ vận động* (radix motoria) nhỏ; rễ vận động nằm ở trước trong rễ cảm giác (Hình 12.2). Từ mặt trước cầu não, rễ cảm giác đi ra trước ở dưới lều tiểu não và xoang đá trên rồi liên tiếp với hạch sinh ba tại bờ lõm của hạch. Bờ lồi của hạch chẽ ra thành ba nhánh: ***thần kinh mắt***, ***thần kinh hàm trên*** và phần cảm giác của ***thần kinh hàm dưới*** (Hình 12.10). Rễ vận động đi ra trước ở dưới hạch sinh ba rồi đi vào nhánh hàm dưới.

Hạch sinh ba (ganglion trigeminale) chiếm một ngách của *ổ thần kinh sinh ba* (cavum trigeminale) trong phần màng não cứng phủ ấn sinh ba ở gần đỉnh phần đá xương thái dương. Hạch nằm ở độ sâu 4,5 – 5,0cm kể từ mặt bên của đầu, ở ngang mức với đầu sau của cung gò má; nó có hình liềm với bờ lõm hướng về phía trước ngoài.

Ở bên trong hạch là động mạch cảnh trong nằm trong phần sau xoang hang, bên dưới là rễ vận động của thần kinh sinh ba, thần kinh đá lớn, đỉnh của phần đá xương thái dương, lỗ rách và động mạch cảnh trong nằm trong ống động mạch cảnh. Nó tiếp nhận các sợi đến từ đám rối giao cảm động mạch cảnh trong và tách ra các nhánh tới lều tiểu não.

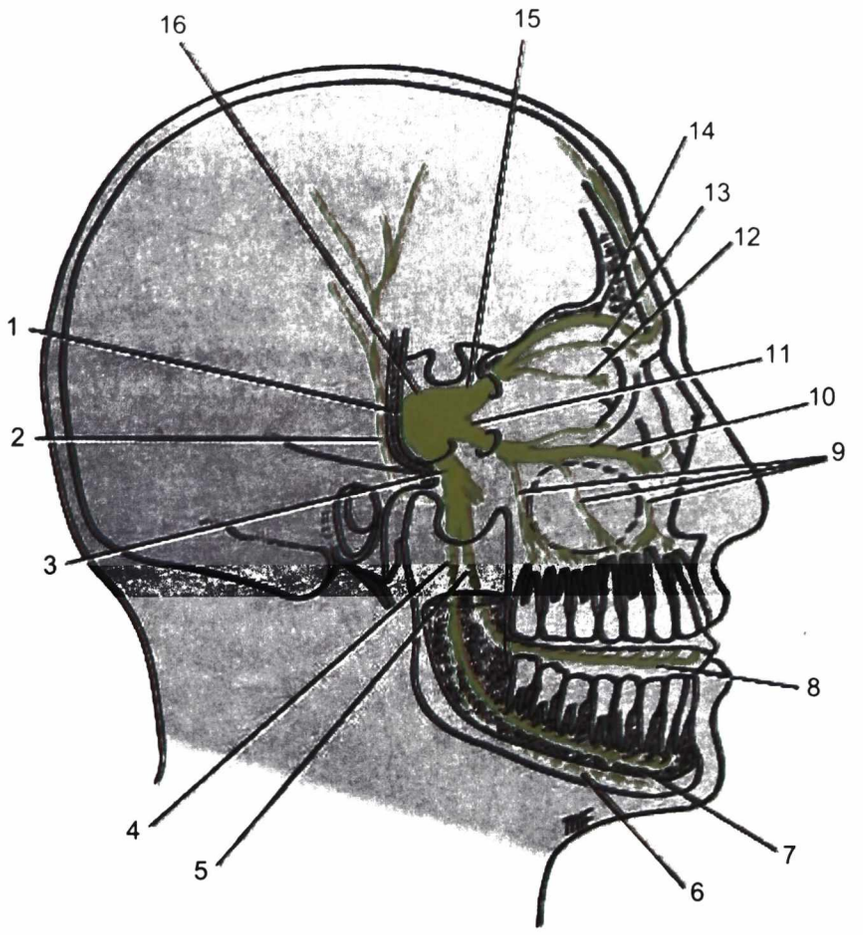

Hình 12.10. Thần kinh sinh ba (V)
(Theo Clinnical Neuroanatomy 7th Edition, 2010).

1. Thần kinh sinh ba; 2. Thần kinh tai thái dương; 3. Thần kinh hàm dưới; 4. Thần kinh huyệt răng dưới; 5. Thần kinh lưỡi; 6. Thần kinh cơ hàm móng; 7. Thần kinh huyệt răng dưới; 8. Thần kinh lưỡi; 9. Các thần kinh huyệt răng trên; 10. Thần kinh dưới ổ mắt; 11. Thần kinh hàm trên; 12. Thần kinh mũi mi; 13. Thần kinh lệ; 14. Thần kinh trán; 15. Thần kinh mắt; 16. Hạch sinh ba.

6.2. Nguyên uỷ. Các nhân sinh ba (các Hình 12.1; 12.11)

Nguyên uỷ các sợi cảm giác của dây V là của các nơron đơn cực, có thân tế bào nằm ở *hạch sinh ba*. Sợi ngoại biên thu nhận cảm giác ở mặt đi theo các nhánh thần kinh sinh ba, và sợi trung ương đi theo rễ cảm giác rồi tận hết ở *các nhân cảm giác thần kinh sinh ba*.

Nguyên uỷ của các sợi vận động là *nhân vận động thần kinh sinh ba*.

6.2.1. Các nhân cảm giác (Hình 12.11)

Nhân cảm giác thần kinh sinh ba là một nhân lớn trải dài xuống dưới đến phần trên tuỷ sống cổ và lên trên đến trung não. *Nhân chính* là phần lớn nhất nằm ở trần cầu não. Phần kéo dài từ nhân chính xuống đến phần trên tuỷ sống cổ là *nhân tuỷ sống*; phần kéo dài từ nhân chính lên đến trung não là *nhân trung não*.

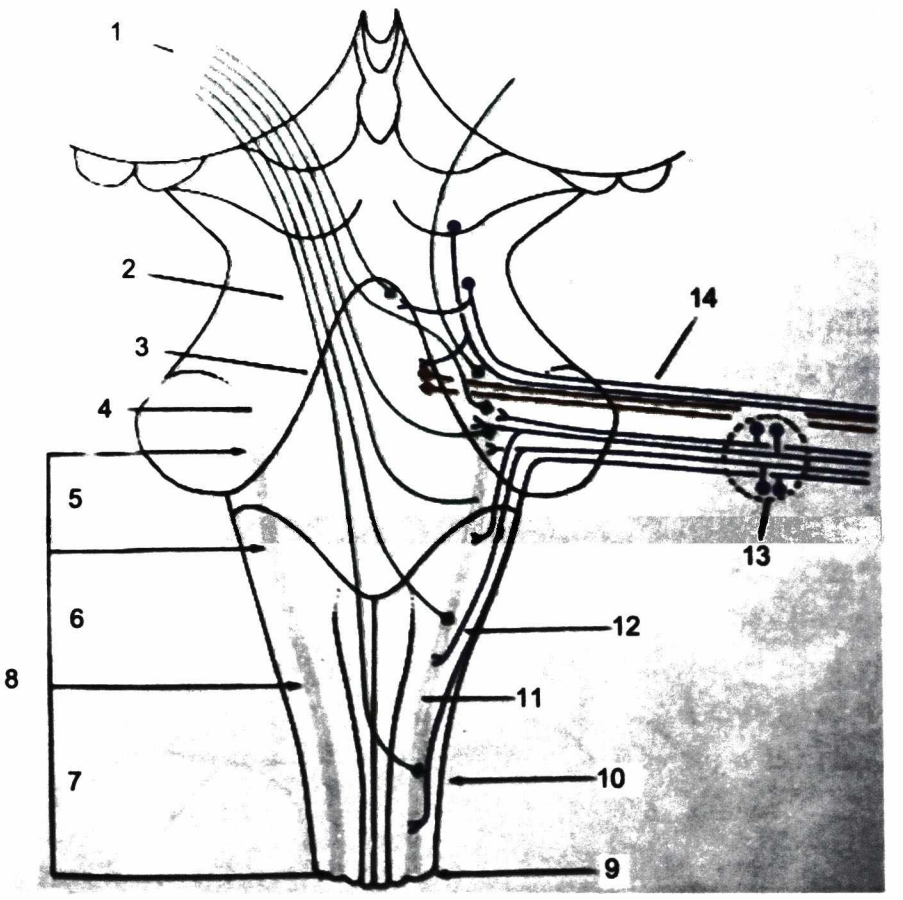

Hình 12.11. Nguyên uỷ các sợi vận động và cảm giác của thần kinh sinh ba (V)
(Theo Barr's The Human Nervous System, 7th Edi., 2005).

1. Các sợi sinh ba–nội đổi trước; 2. Nhân trung não; 3. Nhân vận động; 4. Nhân chính; 5. Phần miệng; 6. Phần gian cực; 7. Phần đuôi; 8. Nhân tuỷ sống; 9. Đoạn tuỷ sống cổ thứ ba; 10. Chỗ nối hành tuỷ và tuỷ sống; 11. Nhân tuỷ sống thần kinh V; 12. Dải tuỷ sống thần kinh V; 13. Hạch sinh ba; 14. Rễ vận động thần kinh sinh ba.

Các sợi của rễ cảm giác đi vào cầu não và hướng về phía *nhân chính* nằm ngang mức này. Trước khi tới nhân, khoảng một nửa số sợi chia thành các nhánh lên và xuống, số sợi còn lại đi lên hoặc đi xuống mà không phân chia. Các sợi đi xuống tạo nên dải tuỷ sống của thần kinh sinh ba. Dải này đi xuống tận cùng ở *nhân tuỷ sống* thần kinh sinh ba đến tận phần trên tuỷ sống cổ. Các sợi đi lên tận cùng ở *nhân chính* hoặc nhân trung não.

• **Dải và nhân tuỷ sống thần kinh sinh ba.** *Dải tuỷ sống thần kinh sinh ba* (tractus spinalis nervi trigemini) ôm lấy *nhân tuỷ sống thần kinh sinh ba* (nucleus spinalis nervi trigemini). Những sợi cảm giác tạng chung của các thần kinh VII, IX và X tạo nên một cột ở phía sau, trong dải tuỷ sống thần kinh sinh ba, và synáp với các tế bào ở phần dưới của nhân tuỷ sống thần kinh sinh ba. Do

đó, cắt ngang qua phần lưng của dải tuỷ sống dẫn đến một tình trạng mất cảm giác mở rộng đến vùng cảm giác (tạng chung) của các thần kinh này.

Nhân tuy sống được chia thành ba phần: phần trên cùng là *hạ nhân miệng* (subnucleus oralis), tiếp giáp với nhân chính; phần giữa là *hạ nhân* hay *phần gian cực* (pars interpolaris); phần dưới cùng, là *hạ nhân* hay *phần đuôi* (pars caudalis), liên tiếp ở dưới với cột xám sau của tuỷ sống. Nhân tuy sống là nơi tận cùng của các sợi cảm giác đau và nhiệt. Từ các nơron nhân tuỷ sống, các sợi cảm giác chặng 2 đi lên nội đồi bên đối diện theo *dải sinh ba – nội đồi trước* (tractus trigemino–thalamicus anterior) hay băng sinh ba trước.

• **Nhân chính thần kinh sinh ba** (nucleus principalis nervi trigemini).

Nhân chính nằm phía ngoài nhân vận động, phía trong cuống tiểu não giữa và liên tiếp ở dưới với nhân tuỷ sống. Nhân này chủ yếu tiếp nhận các sợi dẫn truyền các cảm giác xúc giác, áp lực và rung. Một số sợi sinh ba đi lên synáp quanh các nơron nhỏ trong nhân chính. Từ các nơron nhân chính, các sợi cảm giác chặng 2 đi tới nội đồi bên đối diện qua băng sinh ba (trigeminal lemniscus), nhưng cũng có những sợi đi tới nội đồi cùng bên tạo nên *dải sinh ba–nội đồi sau* (tractus trigeminothalamicus posterior).

• **Nhân trung não thần kinh sinh ba** (nucleus mesencephalicus nervi trigemini)

Những sợi đi lên khác đi vào nhân trung não. "Nhân" này thực ra là một cột tế bào một cực mà các nhánh ngoại vi của chúng vận chuyển các xung động bản thể từ các cơ nhai; nó cũng tiếp nhận các xung động bản thể từ răng, các cơ mặt và các cơ ngoài nhãn cầu. Các nơron của nhân trung não là những nơron cảm giác chặng 1 duy nhất có thân tế bào nằm trong hệ thần kinh trung ương.

6.2.2. Nhân vận động thần kinh sinh ba (nucleus motorius nervi trigemini)

Nhân này hình trứng, nằm ở phần trên cầu não, trong nhân cảm giác chính. Nhân vận động tiếp nhận các sợi từ cả hai dải vỏ–nhân. Nó cũng tiếp nhận các sợi đến từ các nhân cảm giác, trong đó có một số sợi đến từ nhân trung não. Các sợi đến từ nhân trung não tạo nên các cung phản xạ một synáp kiểm soát các cơ nhai.

6.3. Phân nhánh thần kinh sinh ba

6.3.1. Thần kinh mắt (nervus ophthalmicus) (các Hình 12.12; 12.13; 14.1)

Thần kinh mắt, hay *nhánh mắt* (ophthalmic division) của dây sinh ba, là nhánh nhỏ nhất của thần kinh sinh ba và chỉ chứa các sợi cảm giác. Nó cảm giác cho màng não cứng, nhãn cầu, một phần niêm mạc mũi và da phần trên

của mặt, bao gồm mũi, mí trên và trán. Nó tách ra từ phần trong của hạch sinh ba và chạy ra trước trong thành ngoài của xoang hang, ở dưới các thần kinh vận nhãn và ròng rọc. Ngay trước khi đi tới khe ổ mắt trên, nó tận cùng bằng ba nhánh chính: thần kinh lệ, thần kinh trán và thần kinh mũi mi. Trước khi tận cùng, thần kinh nhận các sợi nhỏ đến từ đám rối giao cảm bao quanh động mạch cảnh trong và tiếp nối với các thần kinh sọ III, IV và VI. Nó tách ra một nhánh bên là *nhánh màng não quặt ngược* (R. meningeus recurrens) hay *nhánh lều* (R. tentorius) cho lều tiểu não.

– **Thần kinh lệ** (n. lacrimalis) (các Hình 12.7; 12.12; 12.13)

Thần kinh lệ đi vào ổ mắt qua khe ổ mắt trên, ở trên vòng gân chung của các cơ thẳng, và ở ngoài các thần kinh trán và ròng rọc. Tiếp đó, nó chạy ra trước dọc thành ngoài ổ mắt, trên bờ trên cơ thẳng ngoài, rồi đi qua tuyến lệ và vách ổ mắt để phân nhánh vào da và kết mạc của phần ngoài mí trên. Thần kinh lệ có một *nhánh nối với thần kinh gò má* (r. communicans cum nervo zygomatico), nhánh của thần kinh hàm trên, và qua nhánh nối này các sợi đối giao cảm từ hạch chân bướm khẩu cái đi tới tuyến lệ. Đôi khi, thần kinh lệ có thể vắng mặt và trong trường hợp đó vùng mà nó chi phối được thay thế bởi thần kinh gò má thái dương. Trái lại, nếu thần kinh gò má thái dương vắng mặt, nó được thay thế bằng một nhánh từ thần kinh lệ.

– **Thần kinh trán** (n. frontalis) (các Hình 12.7; 12.12; 12.13)

Thần kinh trán là nhánh lớn nhất của thần kinh mắt. Nó đi vào ổ mắt qua khe ổ mắt trên, ở trên vòng gân chung của các cơ thẳng, và nằm giữa thần kinh lệ ở bên ngoài và thần kinh ròng rọc ở bên trong. Tiếp đó, nó chạy ra trước ở trên cơ nâng mí trên tới vành ổ mắt. Ở khoảng giữa của đoạn đường đi này, nó chia thành các thần kinh trên ổ mắt và trên ròng rọc.

Thần kinh trên ổ mắt (n. supraorbitalis) (các Hình 12.12; 12.18) là nhánh tận lớn hơn của thần kinh trán. Nó tiếp tục đi ra trước dọc trên cơ nâng mí trên và rời khỏi ổ mắt qua khuyết hoặc lỗ trên ổ mắt để đi vào trán, tách ra tại đây các nhánh cho da và kết mạc mí trên. Tiếp đó, nó chạy lên vùng trán cùng với động mạch trên ổ mắt và chia thành *nhánh trong* (r. medialis) và *nhánh ngoài* (r. lateralis) khi đi ở dưới bụng trán cơ chẩm trán. Sau đó, để đi vào da, nhánh trong xuyên qua cơ, nhánh ngoài xuyên qua cân trên sọ. Hai nhánh này chi phối cho da vùng trán và da đầu xa ra sau đến tận đường khớp lambda. Thần kinh trên ổ mắt cũng chi phối cho niêm mạc lót xoang trán. Các sợi giao cảm sau hạch mà chi phối cho các tuyến mồ hôi của vùng trên ổ mắt có lẽ đi trong thần kinh trên ổ mắt, sau khi đã đi vào thần kinh mắt qua những nhánh nối của nó với thần kinh giạng ở trong xoang hang.

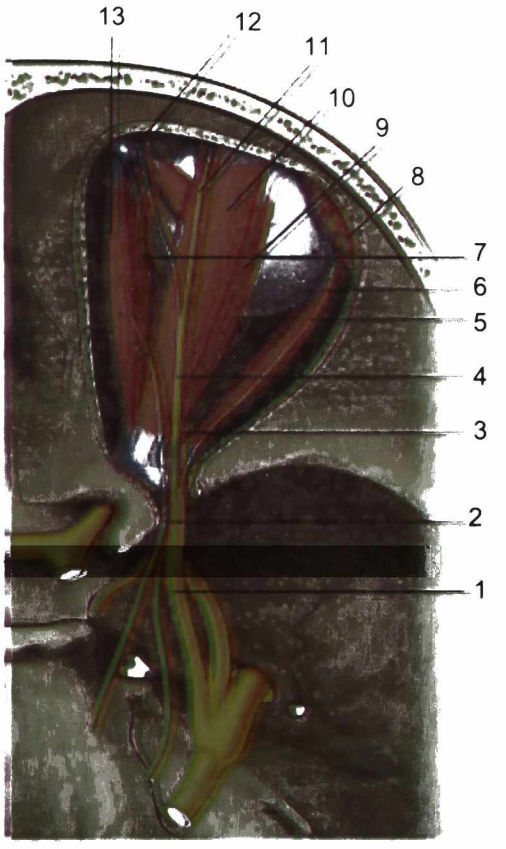

Hình 12.12. Liên quan của thần kinh mắt (V1) và các nhánh của nó với các cơ của nhãn cầu.
(Theo Gray's Anatomy for Students, 1st Edi., 2005).

1. Thần kinh mắt; 2. Thần kinh IV; 3. Thần kinh mũi mi; 4. Thần kinh trán; 5. Thần kinh lệ; 6. Cơ thẳng ngoài; 7. Cơ thẳng trong; 8. Tuyến lệ; 9. Cơ thẳng trên; 10. Cơ nâng mí trên; 11. Thần kinh trên ổ mắt; 12. Thần kinh trên ròng rọc; 13. Cơ chéo trên.

Thần kinh trên ròng rọc (n. supratrochlearis) (các Hình 12.12; 12.18) chạy về phía trước – trong ở dưới trần ổ mắt, đi ở trên ròng rọc của cơ chéo trên. Nó tách ra một nhánh nối với nhánh dưới ròng rọc của thần kinh mũi mi rồi chạy lên vào vùng trán qua khuyết trán. Ở trán, nó đi lên ở sát xương cùng với động mạch trên ròng rọc. Sau khi tách ra các nhánh cho da và kết mạc phần trong mí trên, nó tiếp tục đi lên ở dưới cơ cau mày và bụng trán cơ chẩm trán rồi chia thành các nhánh xuyên qua cơ đi vào da phần dưới trán ở gần đường giữa.

– **Thần kinh mũi mi** (n. nasociliaris) (các Hình 12.12; 12.13; 12.14)

Thần kinh mũi mi lớn hơn thần kinh lệ nhưng nhỏ hơn thần kinh trán. Nó đi vào ổ mắt qua vòng gân chung, nằm giữa hai phần của thần kinh vận nhãn. Tiếp đó, nó chạy vào trong, bắt chéo mặt trên thần kinh thị giác cùng với động mạch mắt và chạy chếch ở bên dưới cơ chéo trên và cơ thẳng trên để tới được thành trong ổ mắt. Tại đây, nó tận cùng và trở thành thần kinh sàng trước. Trước

nhánh tận này, thần kinh mũi mi tách ra các nhánh mi dài, dưới ròng rọc và sàng sau; nó cũng có các nhánh nối với hạch mi.

Thần kinh sàng trước (n. ethmoidalis anterior) (các Hình 12.13; 12.14) đi trở lại hốp so qua lỗ và ống sàng trước. Trong sọ, thần kinh sàng trước chạy ra trước trong một rãnh ở mặt trên của mảnh sàng, ở dưới màng não cứng, rồi đi xuống ổ mũi qua một lỗ nhỏ ở bên ngoài mào gà. Trong ổ mũi, nó chiếm một rãnh trên mặt trong của xương mũi và tách ra *các nhánh mũi trong* (Rr. nasales interni). Các nhánh mũi trong được phân biệt thành *các nhánh mũi giữa* (Rr. nasales mediales) chi phối cho phần trước niêm mạc vách mũi và *các nhánh mũi bên* (Rr. nasales laterales) chi phối cho phần trước của thành ngoài mũi. Phần còn lại (nhánh tận) của thần kinh sàng trước là *nhánh mũi ngoài* (r. nasalis externus). Nhánh này đi ra khỏi ổ mũi xương ở bờ dưới xương mũi rồi đi xuống ở dưới phần ngang cơ mũi để chi phối cho vùng da mũi ở dưới xương mũi, bao gồm cánh mũi (trừ vùng quanh các lỗ mũi), đỉnh mũi và tiền đình.

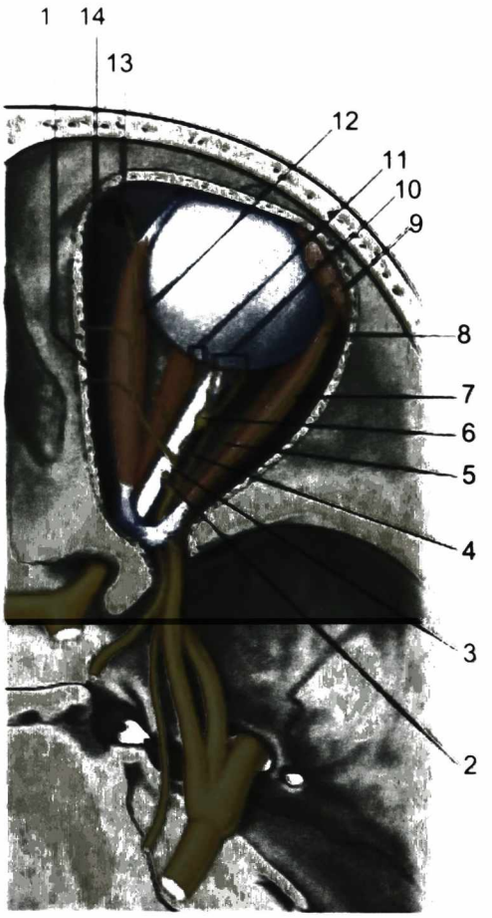

Hình 12.13. Đường đi và sự phân nhánh của thần kinh mũi mi trong ổ mắt

1. Thần kinh sàng sau; 2. Nhánh trên của thần kinh III; 3. Thần kinh mũi mi; 4. Nhánh dưới của thần kinh III; 5. Thần kinh VI; 6. Hạch mi; 7. Cơ thẳng ngoài; 8. Thần kinh lệ; 9. Tuyến lệ; 10. Các thần kinh mi ngắn; 11. Các thần kinh mi dài; 12. Cơ thẳng trong; 13. Thần kinh dưới ròng rọc; 14. Thần kinh sàng trước. (Theo: Gray's Anatomy for Students, 1st Edi., 2005).

Nhánh nối với hạch mi (r. communicans cum ganglio ciliari) hay ***rễ cảm giác hạch mi*** (radix sensoria ganglii ciliaris) thường tách ra từ thần kinh mũi mi khi nó vừa đi vào ổ mắt và còn nằm ngoài thần kinh thị giác. Gia nhập vào nhánh nối này đôi khi còn có nhánh từ đám rối giao cảm động mạch cảnh trong hoặc từ phần trên của thần kinh vận nhãn khi nó đi vào góc sau trên của hạch.

Hai hoặc ba ***thần kinh mi dài*** (Nn. ciliares longi) (Hình 12.13) tách ra từ thần kinh mũi mi khi nó bắt chéo thần kinh thị giác. Chúng đi kèm theo các thần kinh mi ngắn và xuyên qua củng mạc ở gần chỗ đi ra khỏi nhãn cầu của thần kinh thị giác. Chạy ra trước ở giữa củng mạc và giác mạc, chúng chi phối cho cơ thể mi, mống mắt và giác mạc; chúng có thể chứa các sợi giao cảm sau hạch cho cơ giãn đồng tử từ các nơron ở hạch cổ trên. Một con đường khác thay thế để chi phối cho cơ giãn đồng tử là qua đường rễ giao cảm của hạch mi.

Thần kinh sàng sau (n. ethmoidalis posterior) (Hình 12.13) rời khỏi ổ mắt qua lỗ sàng sau và chi phối cho các xoang sàng và bướm.

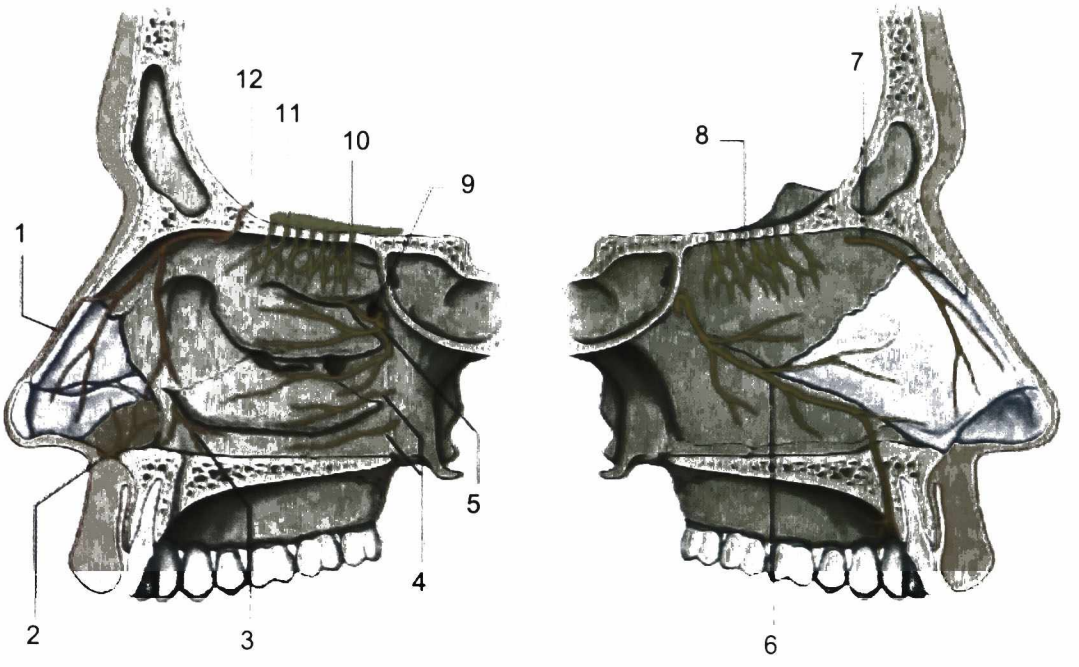

Hình 12.14. Chi phối thần kinh cho ổ mũi
(Theo Gray's Anatomy for Students, 1st Edi., 2005).

Thành ngoài: 1. Nhánh mũi ngoài thần kinh sàng trước; 2. Nhánh mũi trong thần kinh dưới ổ mắt; 3. Nhánh mũi thần kinh huyệt răng trên trước; 4. Các nhánh mũi sau dưới ngoài (bên); 5. Các nhánh mũi sau trên ngoài (bên); 9. Lỗ bướm khẩu cái; 10. Thần kinh khứu giác; 11. Hành khứu; 12. Thần kinh sàng trước.

Thành trong: 6. Thần kinh mũi khẩu cái; 7. Nhánh trong (giữa) của thần kinh sàng trước; 8. Thần kinh khứu giác (các nhánh vách).

Thần kinh dưới ròng rọc (n. infratrochlearis) (các Hình 12.13; 12.18) rời khỏi thần kinh mũi mi ngay trước khi nó đi vào lỗ sàng trước. Nó chạy ra trước dọc bờ trên cơ thẳng trong, tiếp nhận một nhánh nối từ thần kinh trên ròng rọc ở gần ròng rọc, rồi đi dưới ròng rọc tới góc mắt trong và chi phối cho da của hai mí, kết mạc, túi lệ, cục lệ và mặt bên của mũi ở trên góc mắt trong.

6.3.2. Thần kinh hàm trên (nervus maxillaris) (các Hình 12.15; 14.1)

Thần kinh hàm trên, hay *phần hàm trên* (maxillary division), là một trong ba nhánh của thần kinh sinh ba và là nhánh đơn thuần cảm giác. Các sợi cảm giác trong thần kinh hàm trên đến từ màng não, răng–lợi hàm trên, niêm mạc của phần sau ổ mũi, tỵ hầu và khẩu cái, và da của vùng giữa mặt, bao gồm môi trên, cánh mũi, mí dưới và gò má.

Đường đi và tận cùng. Thần kinh hàm trên bắt đầu ở phần giữa hạch sinh ba như một dải dẹt và, chạy ngang ra trước qua chỗ thấp nhất của thành ngoài xoang hang (Hình 14.1), nó rời khỏi sọ qua lỗ tròn (Hình 12.3) để đi vào thành sau hố chân bướm khẩu cái. Tiếp đó, nó đi chếch ra ngoài ở trên mặt sau thân xương hàm trên, trong khe ổ mắt dưới, rồi hướng ra trước để đi vào ổ mắt. Ở sàn ổ mắt, nó trở thành thần kinh dưới ổ mắt. Thần kinh này lần lượt đi qua rãnh và ống dưới ổ mắt rồi đi vào mặt ở lỗ dưới ổ mắt.

Sự phân nhánh (Hình 12.15). Trên đường đi, thần kinh hàm trên tách ra các nhánh bên sau:

- Ở đoạn trong sọ tách ra nhánh màng não;
- Ở hố chân bướm khẩu cái tách ra: các nhánh hạch tới hạch chân bướm khẩu cái;
- Ở khe ổ mắt dưới: thần kinh gò má và thần kinh huyệt răng trên sau;
- Ở ổ mắt và mặt: Thần kinh dưới ổ mắt (nhánh tận) tách ra các nhánh huyệt răng trên giữa và trước rồi tận cùng ở mặt bằng các nhánh mí dưới, mũi ngoài và môi trên.

– ***Thần kinh dưới ổ mắt*** (nervus infraorbitalis) (các Hình 12.15; 12.18). Thần kinh dưới ổ mắt lúc đầu nằm trong rãnh dưới ổ mắt trên sàn ổ mắt. Sau đó nó đi qua ống dưới ổ mắt rồi đi vào mặt ở lỗ dưới ổ mắt, nơi nó nằm giữa cơ nâng môi trên và cơ nâng góc miệng. Nó chia thành ba nhóm nhánh. *Các nhánh mí dưới* (Rr. palpebrales inferiores) đi lên ở dưới cơ vòng mắt, rồi xuyên qua cơ để chi phối cho da của mí dưới và nối với các thần kinh mặt và gò má mặt ở gần góc mắt ngoài. *Các nhánh mũi ngoài* (rr. nasales externi) chi phối cho da ở mặt bên của mũi và phần di động được của vách mũi; nó tiếp nối với nhánh mũi ngoài của thần kinh sàng trước. *Các nhánh môi trên* (rr. labiales superiores), lớn hơn và nhiều hơn, đi xuống ở sau cơ nâng môi trên để chi phối cho da ở phần trước má và môi trên; chúng kết nối với các nhánh từ thần kinh mặt để tạo nên đám rối dưới ổ

mắt. Tóm lại, thần kinh dưới ổ mắt chi phối cho da và kết mạc của mí dưới, môi trên và cánh mũi. Nó tách ra các thần kinh huyệt răng trên giữa và trước trên đường đi

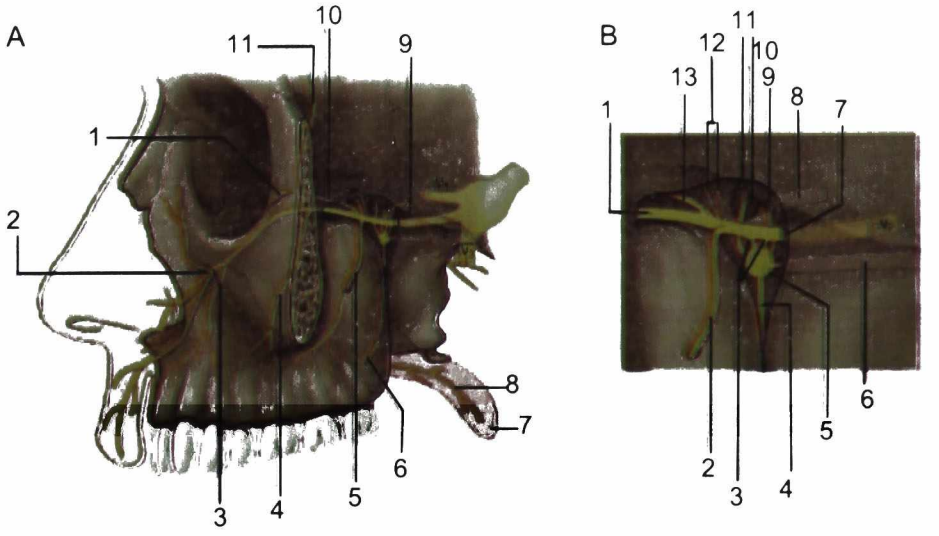

Hình 12.15. Thần kinh hàm trên (V2).
(Theo Gray's Anatomy for Students, 1st Edi., 2005).

A: Các nhánh. 1. Thần kinh gò má mặt; 2. Thần kinh dưới ổ mắt; 3. Thần kinh huyệt răng trên trước; 4. Thần kinh huyệt răng trên giữa; 5. Thần kinh huyệt răng trên sau; 6. Thần kinh khẩu cái lớn; 7. Khẩu cái mềm; 8. Thần kinh khẩu cái bé; 9. Thần kinh hầu; 10. Thần kinh gò má; 11. Thần kinh gò má thái dương.

B: Sự liên quan với hạch chân bướm khẩu cái. 1. Thần kinh dưới ổ mắt; 2. Thần kinh huyệt răng trên sau; 3. Các nhánh hạch; 4. Các thần kinh khẩu cái (lớn và bé); 5. Hạch chân bướm khẩu cái; 6. Thần kinh ống chân bướm; 7. Lỗ tròn; 8. Ống khẩu cái–mỏm bọc; 9. Thần kinh hầu; 10. Lỗ bướm–khẩu cái; 11. Các nhánh mũi; 12. Các nhánh ổ mắt; 13. Thần kinh gò má.

– ***Nhánh màng não*** (r. meningeus) tách ra ở ngay sau khi thần kinh hàm trên rời khỏi hạch sinh ba. Nó đi theo động mạch màng não giữa và phân phối vào màng não cứng của các hố sọ giữa và trước.

– ***Thần kinh gò má*** (nervus zygomaticus) (Hình 12.15). Thần kinh gò má đi vào ổ mắt qua khe ổ mắt dưới để nằm sát với nền của thành ngoài ổ mắt. Nó sớm chia thành hai nhánh: các thần kinh gò má thái dương và gò má mặt; những nhánh này chỉ chạy một đoạn ngắn trong ổ mắt trước khi chạy vào mặt qua thành ngoài ổ mắt. Chúng có thể hoặc đi vào những ống riêng biệt trong xương gò má hoặc thần kinh gò má đi vào xương rồi mới chia hai.

Thần kinh gò má – thái dương (nervus zygomaticotemporalis) (Hình 12.18) ra khỏi xương gò má ở mặt trong của nó để đi vào phần trước của hố thái dương. Tiếp đó, nó đi lên giữa xương và cơ thái dương rồi cuối cùng xuyên qua mạc thái dương ở khoảng 2cm ở trên cung gò má để chi phối cho da vùng thái dương. Nó cũng tách ra một nhánh chạy tới thần kinh lệ và nhánh này có thể vận chuyển các sợi đối giao cảm sau hạch từ hạch chân bướm khẩu cái tới tuyến lệ.

Thần kinh gò má – mặt (nervus zygomaticofacialis) (Hình 12.18) rời khỏi xương gò má để đi vào mặt qua một lỗ ở mặt ngoài của xương gò má. Tiếp đó nó xuyên qua cơ vòng mắt để chi phối cho da phủ trên vùng gò má. Nó tạo nên một đám rối với các nhánh gò má của thần kinh mặt và các nhánh mí của thần kinh hàm trên.

- ***Các thần kinh huyệt răng trên*** (Nn. alveolares superiores) (Hình 12.15). Các răng ở hàm trên được chi phối bởi ba thần kinh huyệt răng trên. Những thần kinh này tách ra từ thần kinh hàm trên trong hố chân bướm khẩu cái hoặc trong rãnh và ống dưới ổ mắt.

Thần kinh huyệt răng trên sau rời khỏi thần kinh hàm trên trong khe ổ mắt dưới và chạy về phía trước dưới để xuyên vào mặt dưới thái dương của xương hàm trên, rồi đi xuống dưới niêm mạc của xoang hàm trên. Sau khi chi phối cho niêm mạc của xoang, thần kinh chia thành các nhánh nhỏ, gọi là *các nhánh huyệt răng trên sau* (Rr. alveolares superiores posteriores), nối với nhau như là phần răng nghiền (cối) của đám rối huyệt răng trên; đám rối này cho những nhánh tới các răng nghiền (cối). Nó cũng cung cấp một nhánh tới lợi hàm trên và phần má liền kề.

Thần kinh huyệt răng trên giữa tách ra từ thần kinh dưới ổ mắt khi thần kinh này chạy trong rãnh dưới ổ mắt. Nó chạy xuống dưới và ra trước trong thành ngoài của xoang hàm trên. Nó tận cùng bằng *nhánh huyệt răng trên giữa* (R. alveolaris superior medius) nhỏ nối với đám rối răng trên, cung cấp các nhánh nhỏ tới các răng tiền nghiền (cối) hàm trên. Thần kinh này hay biến đổi: có thể có hai, ba hoặc vắng mặt.

Thần kinh huyệt răng trên trước rời khỏi bờ ngoài của thần kinh dưới ổ mắt ở gần điểm giữa của ống dưới ổ mắt và đi qua một ống trong thành trước của xoang hàm trên. Nó uốn cong trước hết bên dưới lỗ dưới ổ mắt, sau đó chạy vào trong về phía mũi và cuối cùng chạy xuống dưới và chia thành *các nhánh huyệt răng trên trước* (Rr. alveolares superiores anteriores) để chi phối các răng cửa và nanh. Nó tham gia hình thành đám rối răng trên và tách ra một nhánh mũi; nhánh này đi qua một ống nhỏ trong thành ngoài của ngách mũi dưới để chi phối cho niêm mạc ở vùng trước của thành ngoài lên cao tới tận lỗ của xoang hàm trên, và sàn ở mũi. Nó tiếp nối với các nhánh mũi của hạch chân bướm khẩu cái và cuối cùng xuất hiện ở gần rễ của gai mũi trước để chi phối cho phần liền kề của vách mũi.

Đám rối răng trên (plexus dentalis superior) tách ra *các nhánh răng trên* (Rr. dentales superiores) và *các nhánh lợi trên* (Rr. gingivales).

- ***Hạch chân bướm khẩu cái*** (ganglion pterygopalatinum) (Hình 12.15). Hạch chân bướm khẩu cái là hạch lớn nhất trong các hạch đối giao cảm ngoại vi. Nó nằm sâu trong hố chân bướm khẩu cái, gần lỗ bướm khẩu cái, và ở trước so với

ống chân bướm và lỗ tròn. Nó là một khối dẹt, màu xám đỏ nằm ngay dưới thần kinh hàm trên khi thần kinh này bắt chéo hố chân bướm khẩu cái. Đa số các nhánh của hạch chỉ tiếp nối với nó về mặt hình thái mà không phải về chức năng vì chúng chủ yếu là những nhánh cảm giác của thần kinh hàm trên. Những sợi cảm giác chỉ đi qua hạch mà không synáp, rồi đi vào thần kinh hàm trên qua các nhánh tới hạch của thần kinh này; nhưng chúng cũng vận chuyển những sợi đối giao cảm tới các tuyến niêm mạc của khẩu cái, hầu và mũi.

Các sợi đối giao cảm trước hạch đi tới hạch chân bướm khẩu cái lúc đầu chạy trong nhánh đá lớn của thần kinh mặt và sau đó trong *thần kinh ống chân bướm* (N. canalis pterygopalatinum) (thần kinh Vidian), sau khi thần kinh đá lớn kết hợp với thần kinh đá sâu. Thần kinh ống chân bướm đi vào hạch từ phía sau, như là *rễ đối giao cảm* của hạch. Các sợi đối giao cảm sau hạch rời khỏi hạch và đi tới thần kinh hàm trên (qua đường các nhánh hạch của thần kinh hàm trên), rồi sau đó đi theo các nhánh gò má và gò má thái dương của thần kinh hàm trên để đi tới tuyến lệ. Các sợi sau hạch cũng phân phối tới các tuyến niêm mạc của khẩu cái, hầu và mũi qua đường các nhánh cảm giác mà gộp thành các nhánh hạch của thần kinh hàm trên.

Các sợi đối giao cảm đi qua hạch mà không synáp và chúng chi phối cho các mạch máu và cơ ổ mắt. Chúng là những sợi sau hạch xuất phát từ hạch giao cảm cổ trên, từ đó lần lượt đi theo đám rối động mạch cảnh trong, thần kinh đá sâu và thần kinh ống chân bướm tới hạch chân bướm khẩu cái.

Các nhánh hạch (rr. ganglionares) (Hình 12.15 B) của thần kinh hàm trên tới hạch chân bướm khẩu cái là *các rễ cảm giác* của hạch. Sợi từ các nhánh hạch sau đó sẽ đi trong các nhánh sau đây:

Các nhánh ổ mắt (rr. orbitales) là những nhánh nhỏ đi vào ổ mắt qua khe ổ mắt dưới rồi phân phối tới cốt mạc ổ mắt. Một số sợi cũng đi qua lỗ sàng sau để chi phối cho các xoang bướm và sàng.

Các nhánh mũi sau trên bên và giữa (rr. nasales posteriores superiores, laterales et mediales) (Hình 12.14), với số lượng khoảng 6 nhánh, đi vào phần sau ổ mũi qua lỗ bướm khẩu cái. Các nhánh bên (ngoài) chi phối cho niêm mạc lót phần sau của các xoăn mũi trên và giữa và các xoang sàng sau. Hai hoặc ba nhánh giữa (trong) chạy ngang dưới trần ổ mũi ở bên dưới lỗ xoang bướm để chi phối cho niêm mạc của phần sau trần và vách mũi.

Thần kinh mũi khẩu cái (n. nasopalatinus) (Hình 12.14) rời khỏi hố chân bướm khẩu cái để đi vào ổ mũi qua lỗ bướm khẩu cái. Nó đi ngang qua ổ mũi tới phần sau vách mũi, rồi chạy xuống dưới và ra trước trên vách này trong một rãnh ở xương khẩu cái, cuối cùng đi xuống dưới qua hố răng cửa ở phần trước khẩu cái cứng để đi vào trần ổ miệng. Khi tồn tại một lỗ răng cửa trước và một lỗ răng cửa sau, thần kinh mũi khẩu cái trái đi qua lỗ trước, thần kinh bên phải đi qua lỗ

sau. Thần kinh mũi khẩu cái chi phối cho phần dưới của vách mũi và phần trước của khẩu cái cứng, nơi nó tiếp nối với thần kinh khẩu cái lớn.

Thần kinh khẩu cái lớn (n. palatinus major) (Hình 12.15) từ hạch chân bướm khẩu cái đi xuống qua ống khẩu cái lớn và hiện ra trên khẩu cái cứng qua lỗ khẩu cái lớn. Từ đây, nó đi ra trước trong một rãnh trên mặt dưới khẩu cái xương đến tận gần răng cửa. Nó chi phối cho lợi, niêm mạc và các tuyến của khẩu cái cứng và cũng tiếp nối với những nhánh tận của thần kinh mũi khẩu cái. Trong ống khẩu cái lớn, nó tách ra *các nhánh mũi sau dưới* (Rr. nasales posteriores inferiores); các nhánh này xuyên qua mảnh thẳng đứng xương khẩu cái để phân nhánh trên xương xoăn mũi dưới và thành của các ngách mũi giữa và dưới. Khi rời khỏi ống khẩu cái lớn, nó tách ra các nhánh phân phối tới cả hai mặt của phần khẩu cái mềm liền kề với khẩu cái cứng.

Các thần kinh khẩu cái nhỏ (nn. palatini minores) (Hình 12.15B) đi xuống trong ống khẩu cái lớn đến phần dưới của ống này thì tỏa ra, rời khỏi ống và tiếp tục đi xuống. Cuối cùng, chúng thoát ra qua các lỗ khẩu cái nhỏ ở củ hoặc mỏm tháp của xương khẩu cái. Chúng chi phối cho lưỡi gà, hạnh nhân và khẩu cái mềm.

Các sợi dẫn truyền vị giác từ khẩu cái có lẽ đi theo các thần kinh khẩu cái tới hạch chân bướm khẩu cái. Tại đây, nó không tận cùng mà tiếp tục đi theo đường thần kinh ống chân bướm rồi thần kinh đá lớn tới hạch gối, nơi chứa các thân tế bào của chúng; các nhánh trung ương từ các thân tế bào ở hạch gối đi theo thần kinh trung gian tới nhân vị giác trong nhân của dải đơn độc.

Thần kinh hầu (n. pharyngeus) (Hình 12.15) rời khỏi hạch chân bướm khẩu cái ở phía sau. Nó chạy qua ống khẩu cái mỏm bọc cùng với nhánh hầu của động mạch hàm trên và chi phối cho niêm mạc của tỵ hầu ở sau vòi tai.

6.3.3 Thần kinh hàm dưới (nervus mandibularis) (Hình 12.3; 12.10; 12.16; 12.17)

Thần kinh hàm dưới là phần lớn nhất của thần kinh sinh ba và là một dây thần kinh hỗn hợp. Các nhánh cảm giác của nó đi tới răng và lợi của hàm dưới, da ở vùng thái dương, một phần của loa tai – gồm cả ống tai ngoài và màng nhĩ – môi dưới, phần dưới của mặt, niêm mạc của hai phần ba trước (phần trước rãnh) của lưỡi và sàn ổ miệng. Các nhánh vận động chi phối cho các cơ nhai.

Đường đi và liên quan. Rễ cảm giác lớn đi ra từ phần ngoài của hạch sinh ba và đi ra ra khỏi hộp sọ qua lỗ bầu dục (Hình 12.3). Rễ vận động nhỏ hơn đi dưới hạch sinh ba và đi qua lỗ bầu dục để kết hợp với rễ cảm giác ở ngay bên ngoài sọ. Khi nó đi xuống từ lỗ bầu dục, thần kinh ở cách bề mặt khoảng 4cm và ở trước cổ xương hàm dưới một chút.

Sự phân nhánh. Thần kinh hàm dưới ngay lập tức đi giữa cơ căng màn khẩu cái (nằm trong) và cơ chân bướm ngoài (nằm ngoài) và tách ra một nhánh

màng não và một nhánh tới cơ chân bướm trong. Sau đó thần kinh chia thành một thân trước nhỏ và một thân sau lớn hơn. ***Thân trước*** chia thành các nhánh tới các cơ nhai còn lại và một nhánh má cảm giác cho má. ***Thân sau*** tách ra ba nhánh cảm giác chính: các thần kinh tai thái dương, lưỡi và huyệt răng dưới (thần kinh huyệt răng dưới chứa các sợi vận động chi phối cho cơ hàm móng và bụng trước của cơ hai bụng).

– ***Nhánh màng não*** (R. meningeus) hay ***thần kinh gai*** (N. spinosus) (Hình 12.16). Nhánh màng não đi trở lại sọ qua lỗ gai cùng với động mạch màng não giữa. Nó chia thành các nhánh trước và sau đi kèm theo các nhánh chính của động mạch màng não giữa và chi phối cho màng não cứng ở hố sọ giữa và ở một mức độ ít hơn, ở hố sọ trước và vòm sọ.

– ***Thần kinh cơ chân bướm trong*** (N. pterygoideus medialis) (Hình 12.16). Thần kinh cơ chân bướm trong là một nhánh mảnh khảnh đi vào mặt sâu của cơ. Nó tách ra một hoặc hai nhánh nhỏ chạy qua hạch tai để cung cấp cho cơ căng màng nhĩ và cơ căng màn khẩu cái.

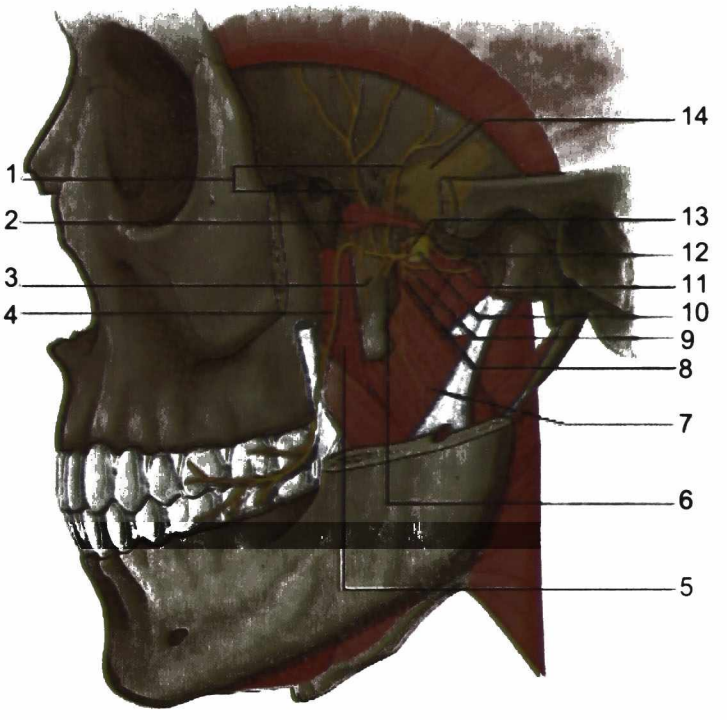

Hình 12.16. Sự phân nhánh của thân trước thần kinh hàm dưới (V3)
(Theo Gray's Anatomy for Students, 1st Edi., 2005).

1. Các thần kinh thái dương sâu; 2. Đầu trên của cơ chân bướm ngoài (bị cắt); 3. Thần kinh cơ chân bướm ngoài; 4. Thần kinh má; 5. Đầu dưới cơ chân bướm ngoài; 6. Thần kinh cơ cắn; 7. Đầu sâu cơ chân bướm trong; 8. Thần kinh chân bướm trong; 9. Nhánh cơ căng màn khẩu cái; 10. Thân sau thần kinh hàm dưới; 11. Nhánh cơ căng màng nhĩ; 12. Nhánh màng não; 13. Thân trước thần kinh hàm dưới; 14. Hạch sinh ba.

– **Thân trước thần kinh hàm dưới** (Hình 12.16)

Thân trước thần kinh hàm dưới tách ra thần kinh má, một nhánh cảm giác, và các thần kinh cắn, thái dương sâu và chân bướm ngoài, vốn đều là những nhánh vận động.

Thần kinh má (N. buccalis) (các Hình 12.16; 12.18). Thần kinh má đi giữa hai đầu cơ chân bướm ngoài. Sau đó, nó đi xuống dưới mặt sâu gân cơ thái dương, rồi chạy ra ngoài ở trước cơ cắn và tiếp nối với các nhánh má của thần kinh mặt. Nó vận chuyển các sợi vận động tới cơ chân bướm ngoài và các sợi này tách ra khi thần kinh má đi qua cơ này. Nó có thể cũng tách ra thần kinh thái dương sâu trước.

Thần kinh má cảm giác cho da trên phần trước của cơ mút và niêm mạc má, cùng với phần sau của lợi má ở liền kề với các răng cối thứ hai và thứ ba.

Thần kinh cơ cắn (N. massetericus) (Hình 12.16). Thần kinh cơ cắn chạy ra ngoài ở trên cơ chân bướm ngoài, sát dưới nền sọ, trước khớp thái dương hàm dưới và sau gân của cơ thái dương. Nó đi ngang qua phần sau của khuyết hàm dưới cùng với động mạch cắn và chia thành các nhánh đi vào mặt sâu cơ cắn. Nó cũng cung cấp các nhánh khớp cho khớp thái dương hàm dưới.

Các thần kinh thái dương sâu (Nn. temporales profundi) (Hình 12.16). Các thần kinh thái dương sâu thường bao gồm hai nhánh trước và sau, nhưng có thể có thêm một nhánh giữa. Chúng chạy trên cơ chân bướm ngoài để đi vào mặt sâu của cơ thái dương. Thần kinh thái dương sâu trước thường tách ra như một nhánh của thần kinh má. Thần kinh thái dương sâu sau đôi khi tách ra từ một thân chung với thần kinh cơ cắn.

Thần kinh cơ chân bướm ngoài (N. pterigoideus lateralis) (Hình 12.16). Thần kinh cơ chân bướm ngoài đi vào mặt sâu của cơ. Nó có thể tách trực tiếp từ thân trước của thần kinh hàm dưới hoặc từ thần kinh má.

– **Thân sau thần kinh hàm dưới** (Hình 12.17)

Thân sau thần kinh hàm dưới lớn hơn thân trước và chủ yếu là cảm giác, mặc dù nó nhận được các sợi từ rễ vận động để tạo nên thần kinh tới cơ hàm móng. Nó chia thành các thần kinh tai thái dương, lưỡi và huyệt răng dưới.

Thần kinh tai thái dương (N. auriculotemporalis) (các Hình 12.17; 12.18). Thần kinh tai thái dương thường có hai rễ ôm quanh động mạch màng não giữa. Nó chạy ra sau ở bên dưới cơ chân bướm ngoài trên bề mặt của cơ căng màn khẩu cái, đồng thời chạy giữa dây chằng bướm hàm dưới (ở trong) và cổ của xương hàm dưới (ở ngoài). Sau đó, nó chạy ngang ra ngoài ở sau khớp thái dương hàm dưới và liên quan ở đoạn này với phần trên của tuyến mang tai. Từ sau khớp, nó đi lên trên, bắt chéo mặt nông của rễ sau mỏm gò má xương thái dương, ở sau các mạch thái dương nông rồi chia thành các nhánh thái dương nông (Rr. temporales superficiales) cho da phần sau thái dương. Trên đường đi ở trước tai, thần kinh

tai thái dương còn tách ra các nhánh loa tai trước cho bình tai cùng phần loa tai liền kề, các nhánh tuyến cho tuyến mang tai, các nhánh màng nhĩ và nhánh cho ống tai ngoài. Thần kinh tai thái dương tiếp nối với thần kinh mặt và hạch tai. *Các nhánh nối với thần kinh mặt* (Rr. communicantes cum nervo faciale), thường là hai, chạy về phía trước bên ở sau cổ xương hàm dưới để gia nhập thần kinh mặt ở bờ sau cơ cắn. Các sợi nhỏ từ hạch tai gia nhập các rễ của thần kinh tai thái dương ở sát với nguyên uỷ của chúng.

Thần kinh lưỡi (N. lingualis) (Hình 12.17). Thần kinh lưỡi cảm giác cho niêm mạc của hai phần ba trước lưỡi, sàn miệng và lợi lưỡi hàm dưới. Nó cũng mang các sợi sau hạch đối giao cảm từ hạch dưới hàm tới các tuyến dưới hàm và dưới lưỡi.

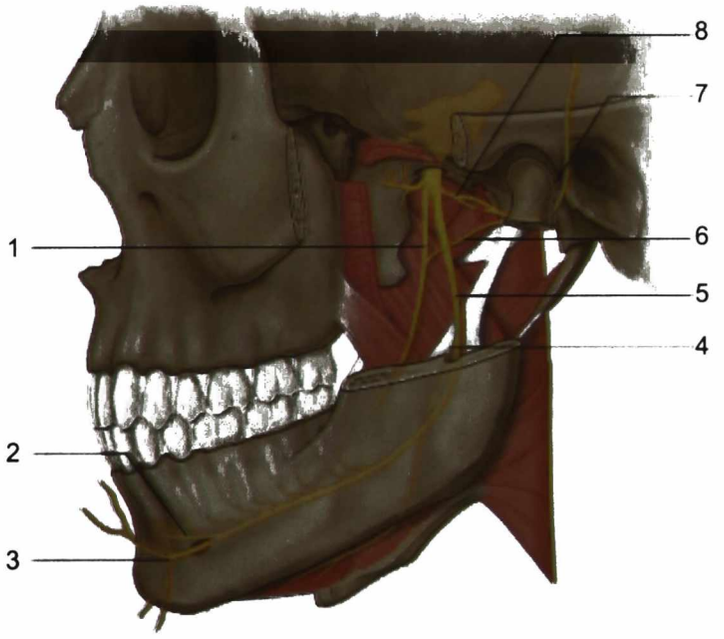

Hình 12.17. Sự phân nhánh của thân sau thần kinh hàm dưới (V3)
(Theo Gray's Anatomy for Students, 1st Edi., 2005).

1. Thần kinh lưỡi; 2. Nhánh răng cửa; 3. Thần kinh cằm; 4. Thần kinh tới cơ hàm móng; 5. Thần kinh huyệt răng dưới; 6. Thừng nhĩ; 7. Khe đá – nhĩ; 8. Thần kinh tai thái dương.

Thần kinh lưỡi tách ra từ thân sau của thần kinh hàm dưới và trước hết chạy bên dưới cơ chân bướm ngoài trên mặt nông cơ căng màn khẩu cái, nơi nó tiếp nhận nhánh thừng nhĩ của thần kinh mặt, và thường cả một nhánh từ thần kinh huyệt răng dưới. Lộ ra khỏi sự che phủ của cơ chân bướm ngoài, thần kinh lưỡi chạy xuống dưới và ra trước trên bề mặt của cơ chân bướm trong, và như vậy chạy ngày càng sát dần lại mặt trong của ngành xương hàm dưới. Nó trở nên liên quan mật thiết với xương, ở bên dưới và sau chỗ nối giữa ngành và thân xương hàm dưới chỉ một vài milimét. Tại đây, nó nằm trước, và hơi ở sâu hơn, thần kinh

huyệt răng dưới. Tiếp đó nó chạy dưới chỗ bám vào xương hàm dưới của cơ khít hầu trên và đường đan chân bướm hàm dưới, áp sát vào ngoại cốt mạc của mặt trong xương hàm dưới, cho tới khi nó nằm đối diện với chân sau của răng nghiền (cối) thứ ba, nơi nó được phủ chỉ bằng niêm mạc – ngoại cốt mạc của lợi. Ở điểm này nó thường nằm 2 – 3mm bên dưới mào huyệt răng và cách xương 0,6mm, tuy nhiên ở khoảng 5% số trường hợp nó nằm trên mào huyệt răng. Tiếp đó nó chạy ở trong chỗ bám vào xương hàm dưới của cơ hàm móng, và cơ này làm cho nó chạy dần xa khỏi xương hàm dưới và ngăn cách nó khỏi xương huyệt răng che phủ chân gần của răng nghiền (cối) thứ ba. Sau đó, nó chạy xuống dưới và ra trước trên mặt sâu của cơ hàm móng để bắt chéo rãnh lưỡi ở bên dưới niêm mạc. Ở vị trí này nó nằm trên phần sâu của tuyến dưới hàm. Nó chạy dưới ống tuyến dưới hàm (ống bắt chéo nó từ trong ra ngoài) và uốn cong lên trên, ra trước và vào trong để đi vào lưỡi. Bên trong lưỡi, thần kinh lưỡi nằm trước hết trên cơ trâm lưỡi và sau đó trên mặt ngoài của cơ móng lưỡi và cằm lưỡi, rồi chia thành các nhánh tận chi phối cho niêm mạc lưỡi. Thần kinh lưỡi tiếp nối với hạch dưới hàm bởi hai hoặc ba nhánh, và cũng tạo nên những quai tiếp nối với những nhánh của thần kinh hạ thiệt ở bờ trước của cơ móng lưỡi.

Thần kinh lưỡi có nguy cơ bị tổn thương khi nhổ răng nghiền (cối) thứ ba hàm dưới (bị ngẹt) bằng phẫu thuật, và sau phẫu thuật như vậy, có tới 10% bệnh nhân có những triệu chứng tổn thương thần kinh, cho dù những triệu chứng này thường là tạm thời. Thần kinh cũng có nguy cơ bị tổn thương trong các phẫu thuật cắt bỏ tuyến dưới hàm vì cần phải phẫu tích ống tuyến rời khỏi thần kinh lưỡi trong các phẫu thuật này.

Thần kinh huyệt răng dưới (N. alveolaris inferior) (Hình 12.17). Thần kinh huyệt răng dưới đi xuống ở dưới mặt sâu cơ chân bướm ngoài. Từ bờ dưới của cơ này, thần kinh đi giữa dây chằng chân bướm hàm dưới và ngành hàm dưới để đi vào ống hàm dưới qua lỗ hàm dưới. Ở dưới cơ chân bướm ngoài nó đi cùng với động mạch huyệt răng dưới, một nhánh của phần thứ nhất của động mạch hàm trên, vốn cũng đi vào ống cùng với các tĩnh mạch.

Ngay trước khi đi vào ống hàm dưới, thần kinh hàm dưới tách ra *thần kinh cơ hàm móng* (N. mylohyoideus); nhánh này xuyên qua dây chằng bướm hàm dưới và đi vào một rãnh nông trên mặt trong của xương hàm dưới theo một đường đi gần song song với thần kinh huyệt răng dưới. Nó đi dưới nguyên uỷ của cơ hàm móng để nằm trên mặt nông của cơ này, giữa cơ này và bụng trước của cơ hai bụng, và chi phối cho cả hai cơ. Nó tách ra một số nhánh nhỏ để chi phối cho da trên điểm cằm.

Trong ống hàm dưới, thần kinh huyệt răng dưới chạy xuống dưới và ra trước, nói chung ở dưới đỉnh của các chân răng cho tới tận dưới các răng tiền nghiền (cối) thứ nhất và thứ hai, nơi nó tận cùng bằng các nhánh răng cửa và cằm.

Nhánh răng cửa tiếp tục chạy ra trước trong một ống xương hoặc trong một đám rối, tách ra những nhánh tới răng tiền nghiền (cối) thứ nhất, răng nanh và răng cửa, kể cả vùng lợi môi kết hợp với các răng này. Các răng cửa trung tâm hàm dưới nhận được sự chi phối đến từ cả hai bên và các sợi có lẽ bắt chéo đường giữa ở bên trong ngoại cốt mạc để đi vào trở lại xương qua nhiều ống trong bản xương vỏ phía môi.

Thần kinh cằm (N. mentalis) (Hình 12.18) chạy lên trên, ra sau và ra ngoài để thoát ra khỏi xương hàm dưới qua lỗ cằm (lỗ nằm giữa và ngay dưới đỉnh của các răng tiền nghiền). Nó chia ngay thành ba nhánh, hai nhánh chạy lên trên và ra trước để tạo nên một đám rối răng cửa ở trước các răng, chi phối cho lợi (và có lẽ cả ngoại cốt mạc). Từ đám rối này và các nhánh răng, các sợi hướng xuống dưới và sau đó ra sau để thoát ra trên mặt lưỡi của xương hàm dưới trên mặt sau của khớp dính cằm hoặc ở ngang mức các răng tiền cối, có lẽ là tiếp nối với thần kinh lưỡi hoặc hàm móng. Nhánh thứ ba của thần kinh cằm chạy qua các sợi của cơ hạ góc miệng và cơ bám da cổ để chi phối cho da của môi dưới và cằm. Các nhánh của thần kinh cằm cũng tiếp nối với các nhánh tận của nhánh bờ hàm dưới của thần kinh mặt.

Những biến đổi về cách tổ chức bó của thần kinh huyệt răng dưới có tầm quan trọng về lâm sàng khi nhổ răng nghiền (cối) thứ ba bị nghẹt. Nó có thể là một bó duy nhất nằm ở một vài milimét bên dưới chân của các răng, hoặc nó có thể nằm thấp hơn, và hầu như sát với bờ dưới của xương, để mà từ đó tách ra những nhánh lớn chạy lên trên, ra trước về phía các chân răng trước khi chia ra để chi phối cho răng và các vách gian răng. Chỉ rất hiếm khi nó ở dạng đám rối. Thần kinh có thể nằm trên mặt lưỡi hay má của xương hàm dưới (hay trên mặt má hơn). Thậm chí khi răng nghiền (cối) thứ ba ở vị trí bình thường, thần kinh có thể liên quan mật thiết đến nỗi nó tạo nên một rãnh trên chân răng. Ở trường hợp hiếm gặp hơn nữa, thần kinh có thể có liên quan tương tự với răng nghiền (cối) thứ hai.

Các thần kinh có thể đi từ cơ thái dương để đi vào xương hàm dưới qua hố sau răng cối, nơi chúng tiếp nối với thần kinh huyệt răng dưới. Các lỗ xuất hiện ở khoảng 10% của các hố sau răng cối và gây tê ở vùng này có thể loại bỏ được cảm giác, mà đôi khi vẫn còn sau khi phong bế thần kinh huyệt răng dưới. Tương tự như vậy, các nhánh từ các thần kinh má, hàm móng và lưỡi có thể đi vào xương hàm dưới và cung cấp đường truyền cảm giác bổ sung từ răng. Như vậy, ngay cả khi thần kinh hàm dưới đã được gây tê đúng, bệnh nhân có thể vẫn cảm thấy đau khi sửa soạn buồng răng.

– Hạch tai

Đây là một hạch nhỏ, hình oval, dẹt và màu đỏ xám nằm ở ngay dưới lỗ bầu dục. Nó là một hạch đối giao cảm ngoại vi có liên quan về định khu với thần kinh

hàm dưới nhưng liên hệ về mặt chức năng với thần kinh lưỡi hầu. Hạch tai nằm ở trong thần kinh hàm dưới, ở ngoài cơ căng màn khẩu cái (cơ này ngăn cách hạch với phần sụn của vòi tai) và ở trước động mạch màng não giữa. Hạch tai thường bao quanh nguyên uỷ của thần kinh cơ chân bướm trong.

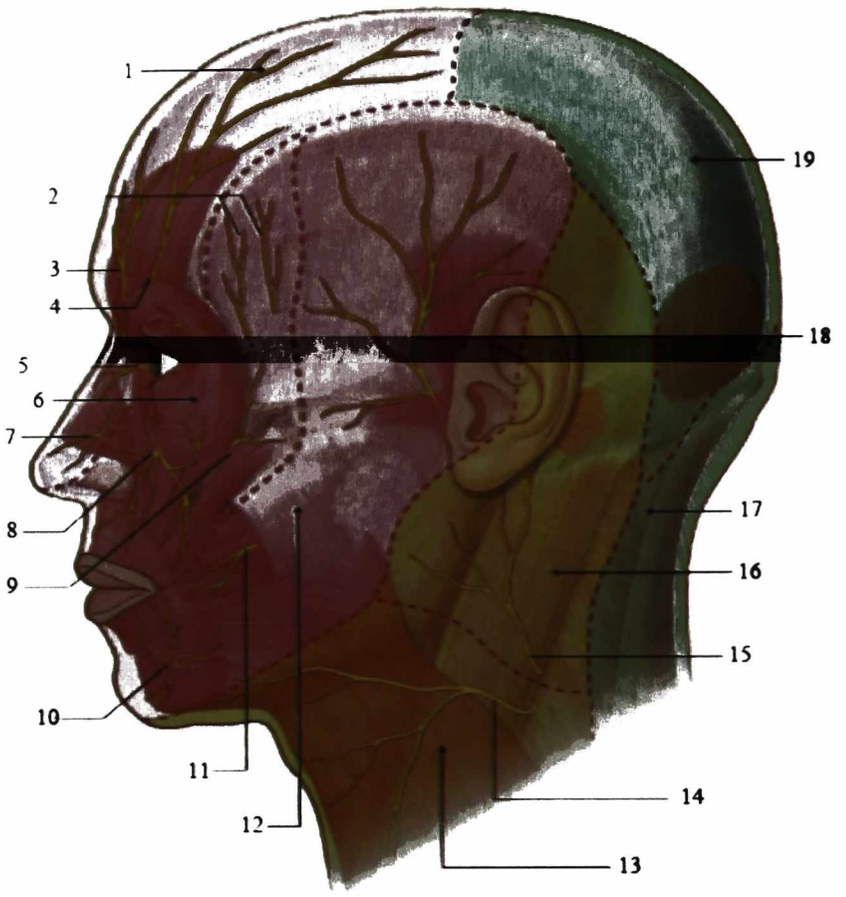

Hình 12.18. Sự chi phối cho da của thần kinh sinh ba
(Theo Gray's Anatomy for Students, 1st Edi., 2005).

1. Vùng cảm giác của thần kinh mắt (V1); 2. Thần kinh gò má thái dương; 3. Thần kinh trên ròng rọc; 4. Thần kinh trên ổ mắt; 5. Thần kinh dưới ròng rọc; 6. Vùng cảm giác của thần kinh hàm trên (V2); 7. Nhánh mũi ngoài thần kinh sàng trước; 8. Thần kinh dưới ổ mắt; 9. Thần kinh gò má mặt 10. Thần kinh cằm; 11. Thần kinh má; 12. Vùng cảm giác của thần kinh hàm dưới (V3); 13. Vùng cảm giác của thần kinh ngang cổ; 14. Thần kinh ngang cổ (từ nhánh trước của C2 và C3); 15. Thần kinh tai lớn; 16. Vùng cảm giác của các thần kinh chẩm nhỏ và tai lớn (đám rối cổ); 17. Vùng cảm giác của thần kinh chẩm thứ ba (từ nhánh sau của C3); 18. Thần kinh tai thái dương; 19. Vùng cảm giác của thần kinh chẩm lớn (từ nhánh sau của C2).

Giống như tất cả các hạch đối giao cảm, hạch tai có ba rễ, rễ vận động, rễ giao cảm và rễ cảm giác. Chỉ có các sợi đối giao cảm chuyển tiếp ở trong hạch. Rễ vận động, tức rễ đối giao cảm của hạch tai, là thần kinh đá bé; nó vận chuyển các sợi trước hạch từ thần kinh lưỡi hầu (các sợi bắt nguồn từ các nơron ở nhân bọt dưới).

Thần kinh đá bé đi ở trong hố sọ giữa trên mặt trước của xương đá trước khi đi qua lỗ bầu dục để gia nhập vào hạch tai. Các sợi synáp ở hạch tai, và các sợi sau hạch đi theo nhánh nối với thần kinh tai thái dương để đi tới tuyến mang tai. Rễ giao cảm đến từ một đám rối bao quanh động mạch màng não giữa. Nó chứa các sợi sau hạch từ hạch giao cảm cổ trên và các sợi này chỉ đi qua hạch tai mà không synáp và rời khỏi hạch cùng với các sợi đối giao cảm trong nhánh nối với thần kinh tai thái dương để chi phối cho các mạch máu trong tuyến mang tai. Các sợi cảm giác đi qua hạch để tới tuyến có nguồn gốc từ thần kinh tai thái dương. Các quan sát lâm sàng gợi ý rằng ở người tuyến cũng nhận được các sợi vận tiết qua thừng nhĩ.

Các nhánh. Một nhánh nối hạch tai với thừng nhĩ, trong khi đó một nhánh khác đi lên để gia nhập thần kinh ống chân bướm. Những nhánh này có thể tạo nên một con đường bổ sung, mà qua đó các sợi vị giác từ hai phần ba trước lưỡi có thể đi tới hạch gối mà không đi qua tai giữa, và chúng không synáp trong hạch tai. Các nhánh vận động tới cơ căng màn khẩu cái và cơ căng màng nhĩ, vốn bắt nguồn từ thần kinh cơ chân bướm trong, cũng đi qua hạch tai mà không synáp.

7. THẦN KINH GIẠNG (Nervus abducens)

Thần kinh giạng, hay thần kinh sọ VI, chỉ chi phối cho một cơ ngoài nhãn cầu: cơ thẳng ngoài. Nó thoát ra khỏi thân não ở giữa cầu não và hành tuỷ.

7.1. Nguyên uỷ thần kinh giạng (các Hình 12.1; 12.3; 12.19)

Nhân thần kinh giạng (Nucleus nervi abducentis) nằm ở cầu não, ngay bên dưới gò thần kinh mặt ở sàn não thất 4. Chính là các sợi của thần kinh mặt chạy vòng quanh nhân này đã tạo nên gò thần kinh mặt.

* [Nhân thần kinh giạng chiếm vị trí cạnh giữa ở chất xám trung tâm, thẳng hàng với nhân của các thần kinh vận nhãn, ròng rọc, và hạ thiệt, cùng với các nhân này tạo nên cột vận động thân thể. Nó nằm ở phía sau ngoài bó dọc giữa. Bó này là phương tiện mà qua đó các nhân tiền đình và ốc tai và các nhân thần kinh sọ khác, đặc biệt là nhân thần kinh vận nhãn, tiếp nối với thần kinh giạng. Nhân thần kinh giạng chứa các nơron vận động lớn và các nơron liên hợp (interneuron) đa cực nhỏ nằm lẫn lộn nhau cho dù các nơron liên hợp tập trung nhiều hơn ở mặt trước ngoài. Sợi trục từ các nơron liên hợp bắt chéo đường giữa ở ngang mức nhân này và đi lên trong bó dọc giữa tới tất cả ba nhóm tế bào của dưới nhân cơ thẳng trong của nhân thần kinh vận nhãn. Số lượng nơron của nhân thần kinh giạng vào khoảng 6500.

Các sợi trục từ nhân chạy ra trước, đi xuống qua cấu tạo lưới, thể thang và băng giữa, và đi qua cầu bụng để thoát ra ở bờ dưới cầu não. Nhân thần kinh giạng tiếp nhận các tiếp nối đến từ: các sợi vỏ nhân (mà chủ yếu là từ bên đối diện); bó dọc giữa (qua bó này tiếp nối với nhân các thần kinh vận nhãn, ròng rọc và tiền đình); dải mái–hành tuỷ (từ các lớp sâu của gò trên); cấu tạo lưới cạnh giữa của cầu não (nằm về phía mỏ và phía đuôi của nhân); nhân trước nhân thần kinh hạ thiệt; và cấu tạo lưới của hành tuỷ bên đối diện].

7.2. Đường đi và liên quan

Từ rãnh hành cầu (Hình 12.2), ở phía trong thần kinh mặt, thần kinh giạng lúc đầu chạy lên trên giữa cầu não và dốc nền. Ở đỉnh xương đá, nó chạy ra trước đi vào xoang hang và chạy trong xoang này ở dọc bên ngoài động mạch cảnh trong (Hình 14.1). Tiếp đó, thần kinh giạng đi vào ổ mắt qua khe ổ mắt trên, trong vòng gân chung của các cơ thẳng (Hình 12.7), trước hết ở dưới, sau ở giữa hai phần của thần kinh vận nhãn và ở ngoài thần kinh mũi mi. Nó chạy ra trước để đi vào mặt trong (mặt nhãn cầu) của cơ thẳng ngoài.

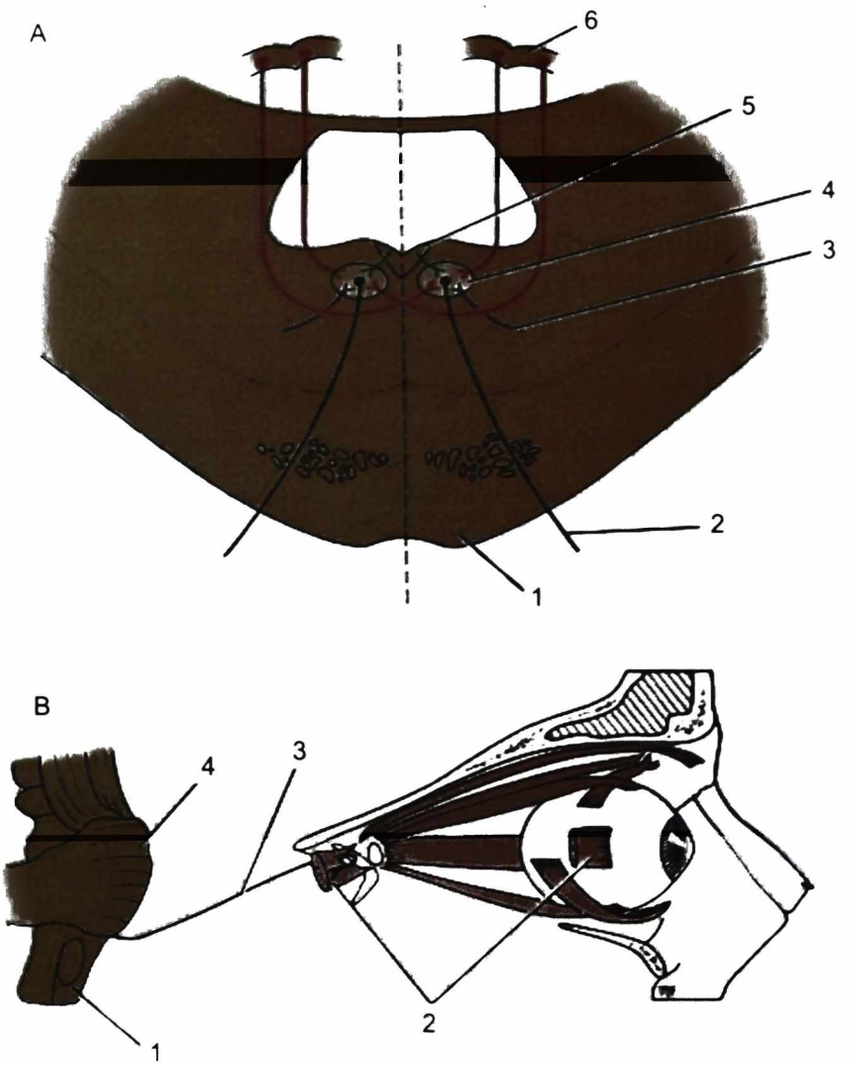

Hình 12.19. Thần kinh giạng (VI) và các đường liên hệ trung ương của nó
(Theo Richard S. Snell, Clinnical Neuroanatomy 7th Edition, 2010).

A. Nguyên uỷ và các đường liên hệ trung ương: 1. Cầu não; 2. Thần kinh VI; 3. Các sợi mái–hành tuỷ từ gò trên; 4. Nhân thần kinh VI; 5. Bó dọc giữa (trong); 6. Vỏ não.

B. Đường đi và phân nhánh: 1. Hành tuỷ; 2. Cơ thẳng ngoài; 3. Thần kinh VI; 4. Cầu não.

Thần kinh giạng có thể bị tổn thương ở nhiều mức trên đường đi. Ví dụ, gãy phần đá xương thái dương hay một phình mạch của đoạn xoang hang của động cảnh trong có thể gây tổn thương chọn lọc đến thần kinh này. Các tình trạng mà thân não bị ép xuống dưới đều có thể làm kéo giãn đoạn đi trên dốc nền của thần kinh VI.

8. THẦN KINH MẶT (Nervus facialis) VÀ THẦN KINH TRUNG GIAN (Nervus intermediatus)

Thần kinh mặt, hay thần kinh VII, và thần kinh trung gian VII' là hai thần kinh có chức năng riêng biệt nhưng chúng đi sát cạnh nhau và hoà nhập vào nhau trên đường đi nên được mô tả chung; thần kinh trung gian được coi như một phần của thần kinh mặt. Thần kinh mặt là thần kinh sọ vận động, chứa các sợi vận động cho các cơ biểu hiện nét mặt, cơ bám da cổ, cơ bàn đạp, cơ trâm móng và bụng sau cơ hai bụng. Thần kinh trung gian chứa các sợi cảm giác vị giác cho hai phần ba trước của lưỡi và các sợi đối giao cảm chi phối cho tuyến lệ, các tuyến niêm mạc của mũi và miệng, và các tuyến nước bọt dưới hàm và dưới lưỡi.

8.1. Nguyên uỷ (các Hình 12.1 và 12.20)

Nguyên uỷ của các sợi vận động của dây VII là *nhân thần kinh mặt* (nucleus nervi facialis). Nhân thần kinh mặt nằm ở cấu tạo lưới của phần dưới cầu não, phía sau nhân thể thang lưng và trước trong dải và nhân tuỷ sống thần kinh sinh ba. Các nhóm nơron của nhân thần kinh mặt tạo nên các cột; các nhóm này chi phối cho các cơ riêng lẻ hoặc tương ứng với những nhánh của thần kinh mặt. Các nơron chi phối cho các cơ ở da đầu và vùng mặt trên nằm ở phía lưng, những nơron chi phối cho các cơ vùng mặt dưới nằm ở phía bụng.

Nhân thần kinh mặt tiếp nhận các sợi vỏ nhân chi phối sự vận động cơ tự ý. Những nơron mà chi phối các cơ ở da đầu và vùng mặt trên tiếp nhận các sợi vỏ nhân ở cả hai bên, trong khi đó những nơron mà chi phối các cơ vùng mặt dưới chỉ nhận được các sợi từ vỏ não bên đối diện. Trên lâm sàng có thể phân biệt được tổn thương nơron vận động trên với tổn thương nơron vận động dưới vì các tổn thương nơron vận động trên chỉ gây liệt mặt hạn chế ở vùng mặt dưới bên đối diện với tổn thương, còn tổn thương nơron vận động dưới dẫn đến liệt hoàn toàn cùng bên (liệt Bell).

Nhân thần kinh mặt cũng nhận các sợi từ dải đỏ lưới cùng bên, các sợi đến từ rễ cảm giác của chính nó (qua nhân đơn độc) và từ nhân tuỷ sống thần kinh sinh ba. Những sợi dưới vỏ này hoàn thiện các cung phản xạ tại chỗ.

Nguyên uỷ các sợi đối giao cảm trước hạch của dây VII' là nhân nước bọt trên và nhân lệ tỵ. Nhân nước bọt nằm ở trần cầu não, gần cực trên của nhân thần kinh lang thang, ngay ở trên chỗ tiếp nối hành–cầu và ở phía sau ngoài cực

dưới của nhân thần kinh mặt. Nó được chia thành *nhân nước bọt trên* (nucleus salivatorius superior) và *nhân nước bọt dưới* (nucleus salivatorius inferior). Một nhóm tế bào cua nhân nước bọt trên được gọi bằng cái tên *nhân lệ tỵ* (nucleus lacrimalis). Các sợi đối giao cảm trước hạch từ nhân nước bọt trên đi ra ngoại vi trong thần kinh trung gian rồi chia thành hai nhóm: một nhóm đi tới hạch chân bướm khẩu cái theo đường thần kinh đá lớn và thần kinh ống chân bướm, một nhóm đi theo đường thừng nhĩ và thần kinh lưỡi tới hạch dưới hàm. Các sợi sau hạch từ hạch chân bướm khẩu cái đi tới tuyến lệ và niêm mạc của mũi và miệng theo các nhánh của thần kinh hàm trên. Các sợi sau hạch từ hạch dưới hàm đi tới các tuyến nước bọt dưới hàm và dưới lưỡi.

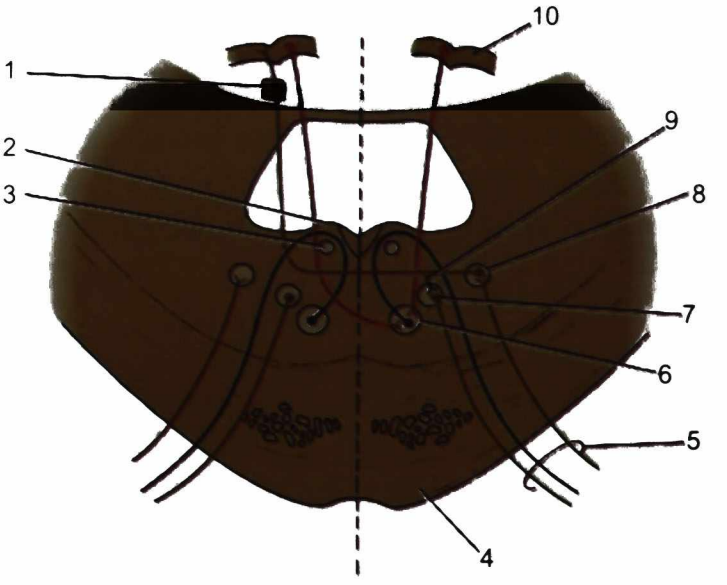

Hình 12.20. Các nhân và các tiếp nối trung ương của thần kinh mặt (VII)

1. Nội đồi và các nhân của hạ nội đồi; 2. Lồi thần kinh mặt; 3. Nhân thần kinh VI; 4. Cầu não; 5. Thần kinh VII; 6. Nhân thần kinh mặt; 7. Các nhân lệ tỵ và bọt trên; 8. Nhân của dải đơn độc; 9. Đường tự chủ đi xuống; 10. Vỏ não. (Clinnical Neuroanatomy 7th Edition, 2010).

Nguyên uỷ các sợi cảm giác vị giác của dây VII' là các nơron đơn cực có thân tế bào nằm ở hạch gối (ganglion geniculi), các nhánh ngoại vi đi từ lưỡi theo đường thừng nhĩ và thần kinh lưỡi, các nhánh trung ương tận cùng ở phần trên của nhân đơn độc (xem Thần kinh lang thang).

8.2. Đường đi và liên quan

Đoạn trong sọ. Rễ vận động thoát khỏi thân não ở rãnh giữa hành tuỷ và cầu não, trong góc cầu tiểu não (Hình 12.2). Từ mặt sau nhân vận động, các sợi của rễ vận động trước hết phải chạy về phía sau ở quanh mặt trong nhân thần kinh giạng. Tiếp đó nó ngoặt đột ngột ra ngoài quanh cực trên nhân thần kinh giạng ở bên dưới gò thần kinh mặt ở sàn não thất 4 trước khi đi ra trước để thoát ra ngoài.

Thần kinh trung gian thoát ra ở giữa rễ vận động thần kinh mặt và thần kinh tiền đình.

Từ rãnh giữa cầu não và hành tuỷ, hai rễ của thần kinh mặt chạy sang bên trong hố sọ sau cùng thần kinh tiền đình ốc tai tới lỗ ống tai trong, ở mặt sau phần đá xương thái dương (Hình 12.3).

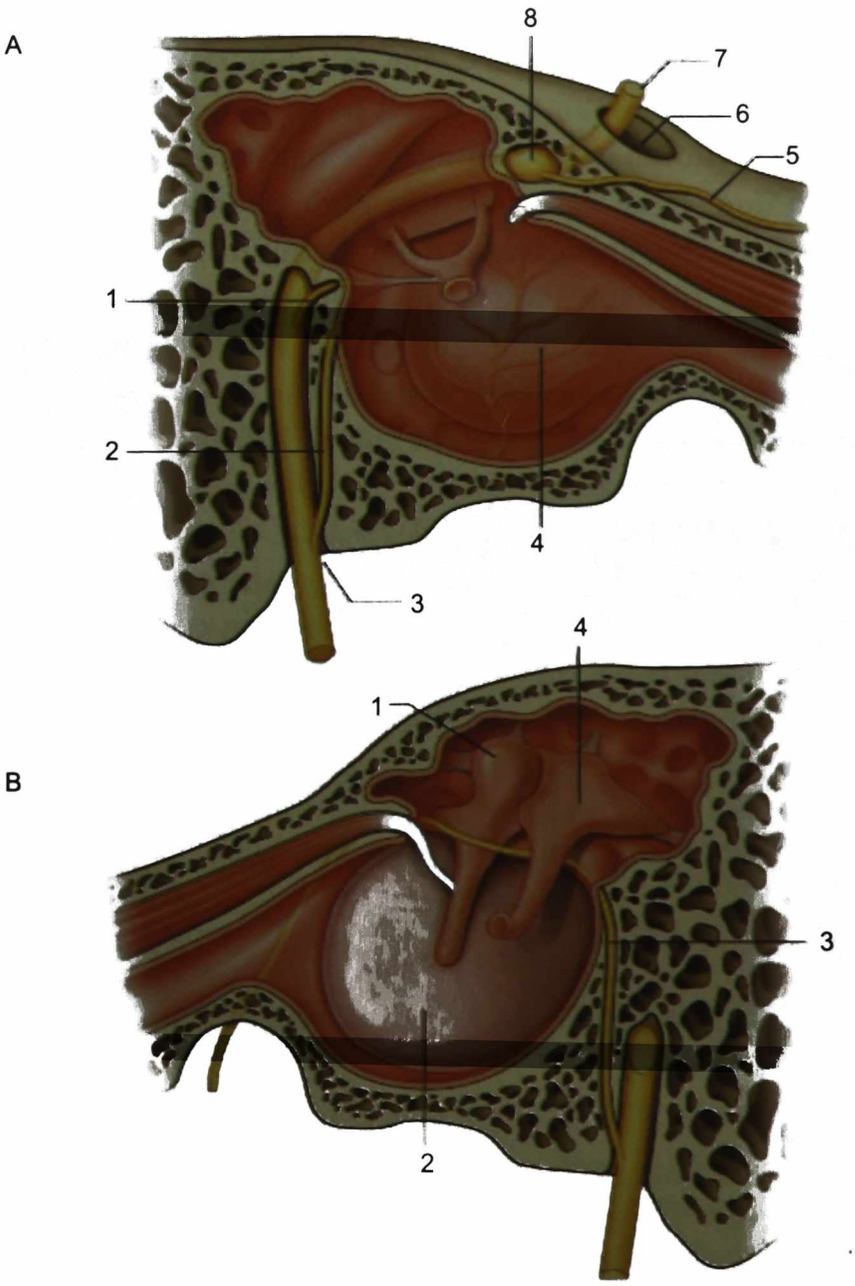

Hình 12.21. A. Thần kinh mặt trong xương thái dương. B. Thừng nhĩ trong xương thái dương
(Theo Gray's Anatomy for Students, 1st Edi., 2005).

A. 1. Thần kinh cơ bàn đạp; 2. Thừng nhĩ; 3. Lỗ trâm chũm; 4. Hòm nhĩ; 5. Thần kinh đá lớn; 6. Lỗ ống tai trong; 7. Thần kinh mặt; 8. Hạch gối.

B. 1. Xương búa; 2. Màng nhĩ; 3. Thừng nhĩ; 4. Xương đe.

Đoạn trong xương đá (Hình 12.21). Hai rễ thần kinh mặt đi vào phần đá của xương thái dương qua lỗ ống tai trong cùng với thần kinh tiền đình ốc tai và động mạch mê đạo. Trong ống tai trong, hai rễ thần kinh mặt nằm trên thần kinh VIII; thần kinh trung gian nằm giữa rễ vận động và thần kinh VIII. Sau đó hai rễ hợp lại ở trong ống. Ở đầu ngoài (đáy) của ống tai trong, thần kinh mặt đi vào ống thần kinh mặt và chạy trong ống này đến tận lỗ trâm chũm. Trong ống thần kinh mặt, trước hết nó đi ra ngoài ở giữa các phần trên của tiền đình xương và ốc tai xương cho tới khi nó phình ra thành hạch gối và tách ra thần kinh đá lớn. Từ hạch gối, thần kinh mặt tạo nên một góc ngoặt đột ngột ra phía sau (gọi là *gối*) rồi đi ra sau qua thành ngoài của tiền đình (thành trong của hòm nhĩ) ở ngay bên dưới ống bán khuyên ngoài. Ở đoạn đường đi này, nó làm cho thành trong của hòm nhĩ lồi lên thành lồi ống thần kinh mặt. Ở sau tiền đình, thần kinh dần hướng xuống dưới ở thành trong đường vào hang để đi trong thành xương ngăn cách hòm nhĩ với hang chũm và các tế bào chũm. Trước khi thoát ra ở lỗ trâm chũm, nó đi ở sau mỏm tháp, tách ra một nhánh cho cơ bàn đạp và sau đó là nhánh thừng nhĩ.

Đoạn ngoài sọ (Hình 12.22). Thần kinh mặt đi ra khỏi nền sọ tại lỗ trâm chũm. Tại điểm này, thần kinh mặt nằm cách bụng sau cơ hai bụng khoảng 9mm và cách lỗ ống tai ngoài khoảng 11mm. Từ đây, nó đi ra trước ở mặt ngoài mỏm trâm để chui vào mô tuyến mang tai và chia thành các nhánh tận ở trong tuyến.

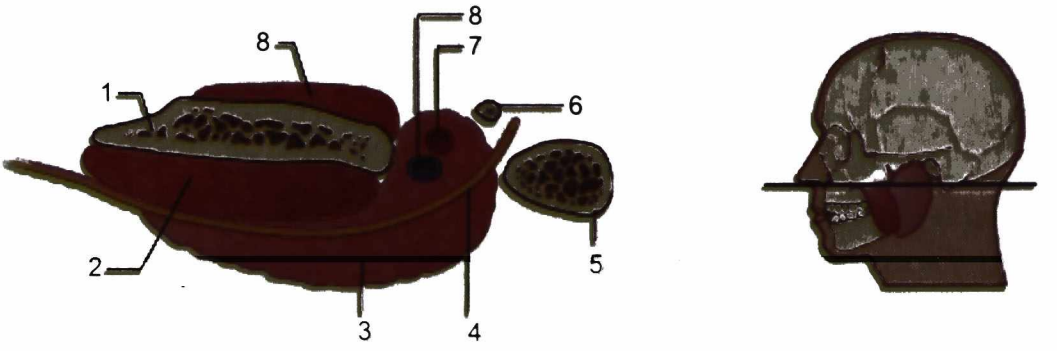

Hình 12.22. Thiết đồ ngang qua tuyến mang tai
(Theo Gray's Anatomy for Students, 1st Edi., 2005).

1. Xương hàm dưới; 2. Cơ cắn; 3. Tuyến mang tai; 4. Thần kinh mặt; 5. Mỏm chũm; 6. Mỏm trâm;
7. Động mạch cảnh ngoài; 8. Tĩnh mạch sau hàm dưới; 9. Cơ chân bướm trong.

Ở gần lỗ trâm chũm, thần kinh mặt tách ra thần kinh tai sau và các thần kinh cho bụng sau cơ hai bụng và cơ trâm móng. Sau đó, thần kinh đi vào tuyến mang tai ở phần trên của mặt sau trong và chạy ra trước và xuống dưới ở sau ngành hàm. Ở trong tuyến mang tai, thần kinh mặt chia thành các thân thái

dương mặt và cổ mặt ở trong vòng 5mm sau tĩnh mạch sau hàm dưới. Ở khoảng 90% số trường hợp, hai thân nằm nông hơn tĩnh mạch, tiếp xúc mật thiết với tĩnh mạch. Đôi khi các thân chạy sâu hơn tĩnh mạch sau hàm dưới (thân thái dương mặt khoảng 9%, thân cổ mặt khoảng 2%). Các thân lại tiếp tục phân nhánh để tạo nên một *đám rối nội tuyến mang tai* (plexus intraparotideus). Năm nhánh tận chính tách ra từ đám rối và chạy tản ra xa nhau ở trong tuyến. Chúng rời khỏi tuyến mang tai ở mặt trước trong của tuyến, rồi hiện ra ở bờ trước của tuyến, và đi tới chi phối cho các cơ biểu hiện nét mặt.

8.3. Sự phân nhánh

8.3.1. Các nhánh bên

Thần kinh đá lớn (nervus petrosus major) hay *rễ đối giao cảm của hạch chân bướm khẩu cái* (Radix parasympathica ganglii pterygopalatini). Thần kinh đá lớn là nhánh bên đầu tiên của thần kinh mặt, tách ra ở hạch gối, có vai trò vận chuyển các sợi đối giao cảm trước hạch của thần kinh mặt tới hạch chân bướm khẩu cái. Nó rời hạch gối, chạy về phía trước trong qua xương thái dương và đi vào hố sọ giữa qua lỗ thần kinh đá lớn ở mặt trước phần đá xương thái dương. Tiếp đó nó chạy về phía trước trong dọc theo bờ sau của hố sọ giữa rồi sau đó đi dưới động mạch cảnh trong để tới được mặt trên của miếng sụn lấp lỗ rách. Khi thần kinh đá lớn đi dưới động mạch cảnh trong, nó nhận thêm thần kinh đá sâu để trở thành *thần kinh ống chân bướm*. Thần kinh đá sâu chứa những sợi giao cảm sau hạch từ đám rối giao cảm quanh động mạch cảnh trong. Thần kinh ống chân bướm đi qua sụn lấp lỗ rách để đi vào ống chân bướm trong rễ của mỏm chân bướm của xương bướm. Nó chạy qua ống này và đi vào hố chân bướm khẩu cái, nơi nó gia nhập vào hạch chân bướm khẩu cái (Hình 12.23).

Thần kinh cơ bàn đạp (N. stapedius) (Hình 12.21, A). Ở gần chỗ bắt đầu chạy thẳng đứng xuống dưới trong thành sau hòm nhĩ, thần kinh mặt tách ra thần kinh cơ bàn đạp.

Thừng nhĩ (Chorda tympani) hay *rễ đối giao cảm của hạch dưới hàm* (Radix parasympatica ganglii submandibularis) (các Hình 12.21; 12.23) tách ra từ thần kinh mặt ngay trước khi thần kinh mặt rời khỏi sọ. Nó chạy lên trên và ra trước qua tiểu ống thừng nhĩ (một ống xẻ trong thành sau hòm nhĩ, nối ống thần kinh mặt với hòm nhĩ) để đi vào hòm nhĩ. Trong hòm nhĩ, nó tiếp tục chạy ra trước và lên trên ở giữa cán xương búa và trụ dài xương đe rồi rời khỏi hòm nhĩ qua một tiểu ống thứ hai dẫn tới khe đá nhĩ và rời khỏi sọ qua khe này để gia nhập vào thần kinh lưỡi ở hố dưới thái dương. Thừng nhĩ vận chuyển các sợi đối giao cảm trước hạch tới hạch dưới hàm. Các sợi này rời khỏi thần kinh lưỡi ở mặt ngoài của cơ móng lưỡi để đi tới hạch dưới hàm.

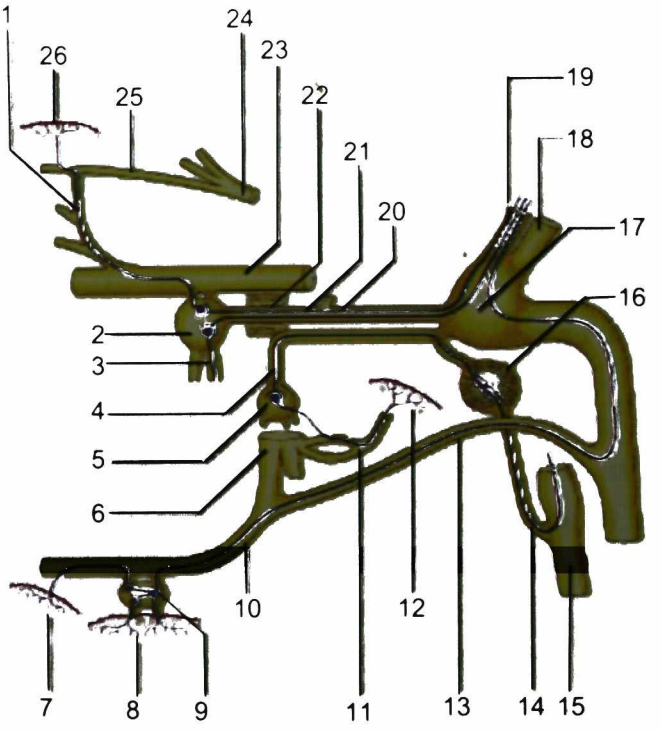

Hình 12.23. Sơ đồ đường đi của các sợi đối giao cảm của thần kinh mặt
(Theo Gray's Anatomy for Students, 1st Edi., 2005).

1. Thần kinh gò má thái dương; 2. Hạch chân bướm khẩu cái; 3. Các thần kinh khẩu cái; 4. Thần kinh đá bé; 5. Hạch tai; 6. Thần kinh hàm dưới; 7. Tuyến nước bọt dưới lưỡi; 8. Tuyến nước bọt dưới hàm; 9. Hạch dưới hàm; 10. Thần kinh lưỡi; 11. Thần kinh tai thái dương; 12. Tuyến nước bọt mang tai; 13. Thừng nhĩ; 14. Thần kinh nhĩ; 15. Thần kinh IX; 16. Đám rối nhĩ; 17. Hạch gối; 18. Rễ vận động thần kinh VII; 19. Rễ cảm giác (phần trung gian) thần kinh VII; 20. Thần kinh đá lớn; 21. Thần kinh ống chân bướm; 22. Ống chân bướm; 23. Thần kinh hàm trên; 24. Thần kinh mắt; 25. Thần kinh lệ; 26. Tuyến lệ.

Thần kinh tai sau (N. auricularis posterior) (Hình 12.24) tách ra ***nhánh cơ chẩm*** (R. occipitalis) chi phối cho bụng chẩm cơ chẩm trán và *nhánh tai* (R. auricularis) chi phối cho một phần các cơ tai.

Nhánh cơ hai bụng (R. digastricus) chi phối cho bụng sau cơ hai bụng.

Nhánh cơ trâm móng (R. stylohyoideus).

8.3.2. Các nhánh tận (Hình 12.24)

Các nhánh thái dương (Rr. temporales) bắt chéo cung gò má tới vùng thái dương để chi phối các cơ nội tại trên loa tai và các cơ tai trước và trên. Chúng tiếp nối với nhánh gò má thái dương của thần kinh hàm trên và nhánh tai thái dương của thần kinh hàm dưới. Những nhánh ở trước hơn chi phối cho bụng trán của cơ chẩm trán, cơ vòng mắt và cơ cau mày; chúng tiếp nối với nhánh trên ổ mắt và nhánh lệ của thần kinh mắt.

Các nhánh gò má (Rr. zygomatici) chạy ngang qua xương gò má tới góc mắt

ngoài để chi phối cho cơ vòng mắt và tiếp nối với thần kinh lệ và nhánh gò má mặt của thần kinh hàm trên. Các nhánh có thể cũng hỗ trợ chi phối các cơ do nhánh má của thần kinh mặt chi phối.

Các nhánh má (Rr. buccales) có nguyên uỷ biến đổi và chạy ngang để phân phối vào vùng bên dưới ổ mắt và quanh miệng. Nó thường là một nhánh đơn nhưng hai nhánh thần kinh má gặp ở 15% số trường hợp. Nhánh má có mối liên quan mật thiết với ống tuyến mang tai và thường nằm bên dưới ống. Các nhánh nông chạy dưới lớp mỡ dưới da và hệ thống cân cơ nông (SMAS). Một số nhánh chạy sâu dưới cơ mảnh khảnh và tiếp nối với các thần kinh dưới ròng rọc và mũi ngoài. Các nhánh sâu trên chạy dưới cơ gò má lớn và cơ nâng môi trên, chi phối cho chúng và tạo nên đám rối dưới ổ mắt cùng với các nhánh môi trên của thần kinh dưới ổ mắt. Chúng cũng chi phối cho cơ nâng góc miệng, cơ gò má nhỏ, cơ nâng môi trên cánh mũi và các cơ nhỏ của mũi. Những nhánh này đôi khi được mô tả như những nhánh gò má dưới. Những nhánh sâu dưới chi phối cho cơ mút và cơ vòng miệng, và tiếp nối với nhánh má của thần kinh hàm dưới.

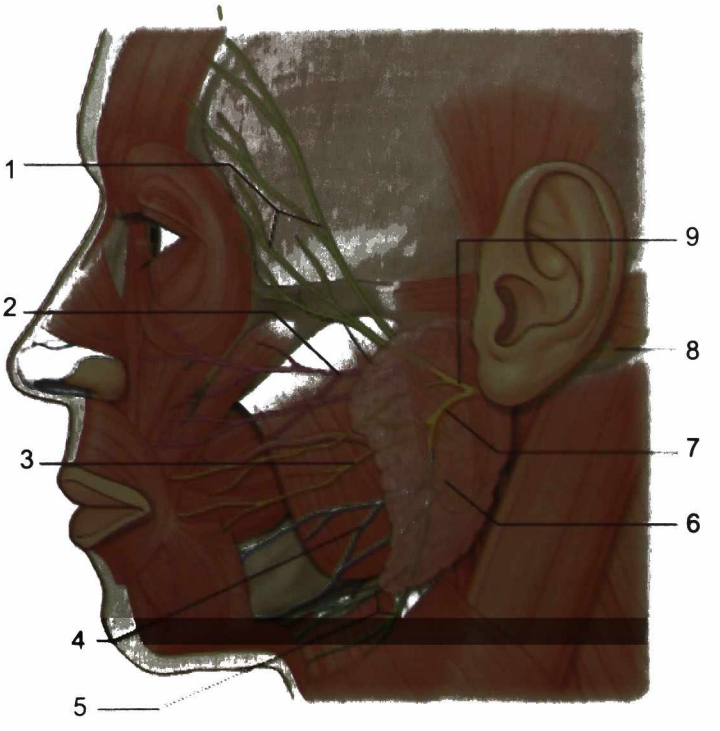

Hình 12.24. Các nhánh tận của thần kinh mặt

(Theo Gray's Anatomy for Students, 1st Edi., 2005).

1. Các nhánh thái dương; 2. Các nhánh gò má; 3. Các nhánh má; 4. Các nhánh bờ hàm dưới; 5. Các nhánh cổ; 6. Tuyến mang tai; 7. Nhánh cổ–mặt; 8. Thần kinh tai sau; 9. Nhánh thái dương–mặt.

Nhánh bờ hàm dưới (R. marginalis mandibularis), đôi khi có thể là hai nhánh, chạy ra trước về phía góc hàm ở dưới cơ bám da cổ, trước hết đi qua phần trên của tam giác hai bụng, sau đó chạy lên trên và ra trước bắt chéo thân xương hàm dưới để chạy dưới cơ hạ góc miệng. Các nhánh chi phối cho cơ cười và các cơ

của môi dưới và cằm; chúng tiếp nối với thần kinh cằm. Nhánh bờ hàm dưới có mối liên quan quan trọng về ngoại khoa với bờ dưới xương hàm dưới, và có thể đi dưới bờ dưới với các tỷ lệ được báo cáo biến đổi giữa 20% và 50%, với khoảng cách xa nhất là 1,2cm.

Nhánh cổ (R. colli) đi ra khỏi phần dưới của tuyến mang tai và chạy về phía trước dưới bên dưới cơ bám da cổ tới mặt trước của cổ để chi phối cơ bám da cổ; nó tiếp nối với thần kinh ngang cổ. Ở 20% trường hợp có hai nhánh cổ.

Các nhánh ngoại vi của thần kinh mặt được nối với nhau bằng những cung nối giữa những nhánh liền kề để tạo nên đám rối thần kinh mang tai với nhiều dạng biến đổi. Những tiếp nối này quan trọng về mặt ngoại khoa vì nhờ những tiếp nối này mà việc làm đứt tình cờ một nhánh nhỏ thường không dẫn tới liệt.

Phẫu thuật thần kinh mặt

Khi phẫu thuật ở mặt, việc nắm vững chi tiết giải phẫu thần kinh mặt để không làm tổn thương đến nó là điều thiết yếu. Mặt phẳng ít chảy máu ngay trước ống tai ngoài sụn có thể được mở ngay ra bằng phẫu tích cùn, và đường mở này dẫn phẫu thuật viên đến được nền sọ ở ngay bên ngoài mỏm châm và lỗ trâm chũm. Sau đó, mặt phẳng này có thể được mở nhẹ nhàng theo hướng xuống dưới bằng cách phẫu tích thêm nữa cho tới khi gặp được thân thần kinh mặt. Cách thứ hai, thân thần kinh mặt có thể được nhận ra bằng cách bộc lộ bờ trước cơ ức đòn chũm, ở ngay dưới chỗ bám của nó vào mỏm chũm, và kéo cơ ra sau để bộc lộ bụng sau cơ hai bụng; sau đó, lần theo bụng sau cơ hai bụng theo hướng lên trên và ra sau tới mỏm chũm. Điểm này nằm ngay dưới lỗ trâm chũm và thân thần kinh mặt. Cách thứ ba là xác định một nhánh tận của thần kinh mặt – thường là nhánh bờ hàm dưới – và lần theo nó ra sau cho tới khi nhận ra được thân thần kinh mặt.

Biến chứng của phẫu tích thần kinh mặt

Phẫu tích thần kinh mặt là một phần của phẫu thuật cắt bỏ thuỳ nông tuyến mang tai để điều trị các khối u tuyến mang tai. Trong cắt bỏ u tuyến thì phần tuyến nằm nông hơn thần kinh mặt bị cắt bỏ. Mặc dù tất cả các nhánh thần kinh mặt được bảo tồn, thường có yếu cơ mặt sau phẫu thuật do sự trầy xước và thiếu máu cục bộ của thần kinh dẫn đến sự loại bỏ tạm thời bao myelin của các sợi thần kinh. Mặc dù điều này có thể ảnh hưởng đến tất cả các nhánh của thần kinh mặt, yếu cơ thường hạn chế ở vùng được chi phối bởi nhánh bờ hàm dưới và biểu hiện bằng yếu môi dưới ở bên bị ảnh hưởng. Hiện tượng này là vì các cung tiếp nối giữa nhánh bờ hàm dưới và các nhánh khác của thần kinh mặt tương đối hiếm trong khi đó lại có nhiều tiếp nối giữa các nhánh của phần thái dương mặt và nhánh má của phần cổ mặt thần kinh mặt.

Các tổn thương thần kinh mặt

Liệt thần kinh mặt có thể là do tổn thương nơron vận động trên (khi bụng trán cơ chẩm trán không bị liệt do nhân vận động các cơ phần trên mặt nhận

được các sợi từ vỏ não cả hai bên), hoặc một tổn thương nơron vận động dưới (khi tất cả các nhánh tới cơ mặt bị tổn thương). Liệt Bell và các khối u thần kinh thính giác có thể gây ra liệt mặt hoàn toàn do tổn thương nơron vận động dưới do sự đè ép vào thân thần kinh mặt khi nó đi qua tai giữa. Thường gặp hơn, các vết rách ở má hoặc các khối u ác tính tuyến mang tai dẫn đến yếu ở một phần mặt tuỳ theo nhánh nào của thần kinh bị tổn thương. Sự xuất hiện của liệt mặt không phải là một dấu hiệu chẩn đoán đáng tin cậy về một u ác tính. Không hiếm trường hợp thần kinh mặt bị thâm nhiễm bởi một khối u ác tính vẫn hoạt động bình thường. Tuy nhiên, khi liệt đi kèm theo một khối u tuyến thì chắc chắn nó là một u ác tính.

9. THẦN KINH TIỀN ĐÌNH ỐC TAI (Nervus vestibulocochlearis)

Thần kinh tiền đình ốc tai, hay thần kinh sọ VIII, bao gồm hai phần riêng biệt dẫn truyền các thông tin khác nhau từ tai trong về não: thần kinh ốc tai dẫn truyền thông tin thính giác từ ốc tai; thần kinh tiền đình dẫn truyền thông tin về vị trí của đầu (từ soan nang và cầu nang) và về sự vận động của đầu (từ các ống bán khuyên) (Hình 12.25).

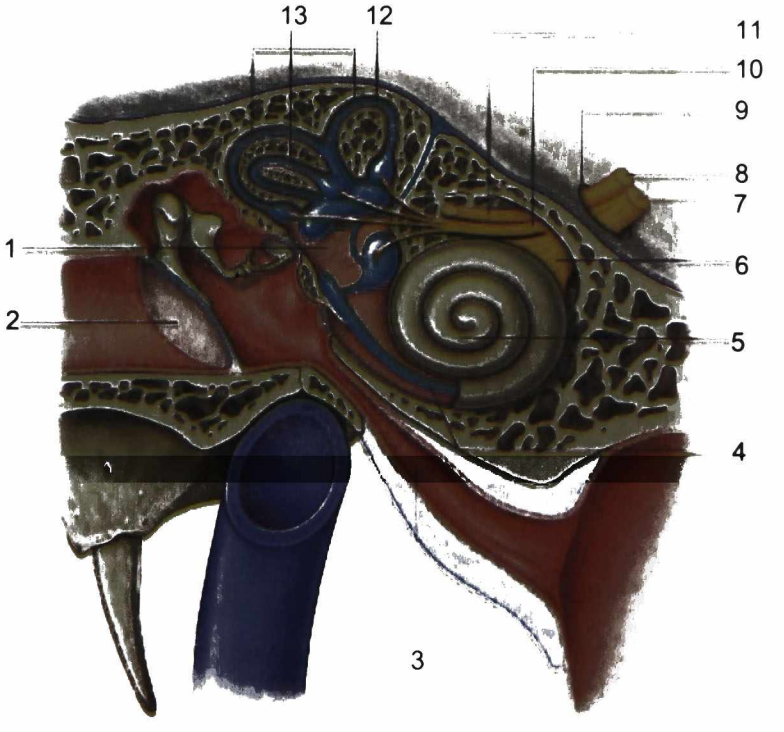

Hình 12.25. Tai trong và thần kinh tiền đình ốc tai (VIII)

(Theo Gray's Anatomy for Students, 1st Edi., 2005).

1. Tiền đình; 2. Màng nhĩ; 3. Vòi tai; 4. Ống ốc tai; 5. Ốc tai; 6. Thần kinh ốc tai; 7. Thần kinh VIII; 8. Thần kinh VII; 9. Ống tai trong; 10. Thần kinh tiền đình; 11. Thần kinh VII; 12. Ống bán khuyên trước; 13. Các ống bán khuyên ngoài và sau.

9.1. Thần kinh tiền đình (nervus vestibularis) (Hình 12.25; 12.26)

Nguyên uỷ của thần kinh tiền đình là các sợi của các nơron hai cực nằm trong hạch tiền đình và tận cùng của nó là các nhân tiền đình.

9.1.1. Hạch tiền đình (ganglion vestibulare)

Hạch tiền đình nằm ở đáy ống tai trong, bao gồm một *phần trên* (pars superior) và một *phần dưới* (pars inferior) nằm trong các diện lõm tương ứng ở đáy ống tai trong. Các nhánh ngoại vi của các tế bào hai cực của hạch đi tới các vết soan nang và cầu nang và các mào bóng ống bán khuyên. Các nhánh trung ương tạo nên thần kinh tiền đình; chúng đi vào thân não và tận cùng ở phức hợp nhân tiền đình, một số đi thẳng tới tiểu não.

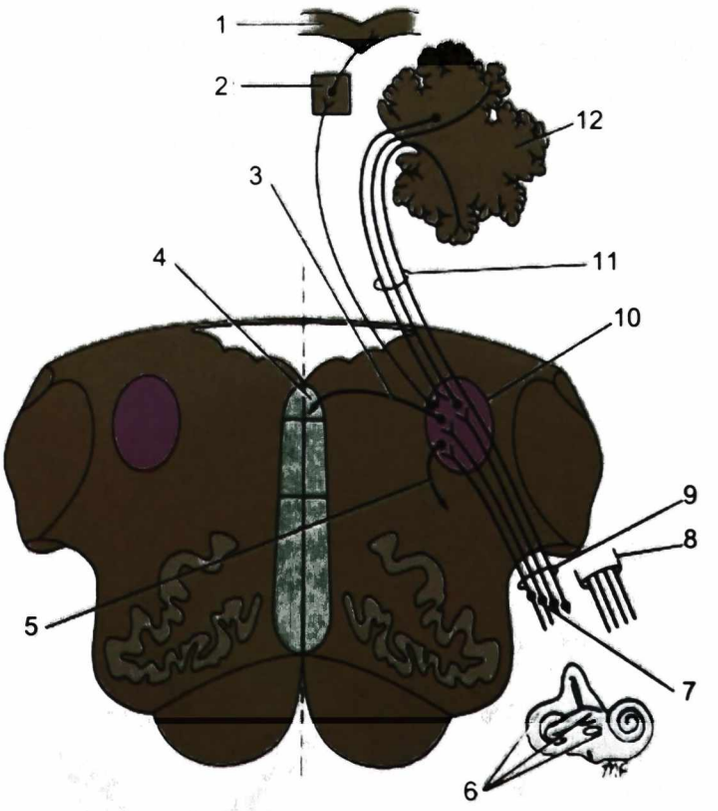

Hình 12.26. Thần kinh tiền đình và các tiếp nối trung ương của nó

(Theo Clinnical Neuroanatomy, 7th Edition, 2010).

1. Vỏ não; 2. Nội đồi; 3. Sợi tới nhân các thần kinh III, IV và VI; 4. Bó dọc giữa; 5. Dải tiền đình tuỷ từ nhân tiền đình ngoài; 6. Các ống bán khuyên, soan nang và cầu nang; 7. Hạch tiền đình; 8. Thần kinh ốc tai; 9. Thần kinh tiền đình; 10. Các nhân tiền đình; 11. Cuống tiểu não dưới; 12. Tiểu não.

Các nhánh ngoại vi từ hai phần của hạch tiền đình tạo thành các nhánh xuyên qua thành xương giữa đầu ngoài ống tai trong và tiền đình để đi tới soan nang, cầu nang và các ống bán khuyên. Các nhánh từ phần trên bao gồm: ***thần kinh soan bóng*** (N. utriculoampullaris) chi phối cho phần nhỏ vết soan nang và

mào bóng ống bán khuyên ngoài; *thần kinh soan nang* (N. utricularis) chi phối cho vết soan nang; *thần kinh bóng trước* (N. ampullaris anterior) chi phối cho mào bóng ống bán khuyên trước; *thần kinh bóng ngoài* (N. ampullaris lateralis) đi tới mào bóng của ống bán khuyên ngoài. Phần dưới có hai nhánh: *thần kinh bóng sau* (N. ampullaris posterior) đi tới mào bóng của ống bán khuyên sau và *thần kinh cầu nang* (N. saccularis) chi phối cho phần còn lại của vết cầu nang.

9.1.2. Các nhân tiền đình

Các nhân tiền đình (nuclei vestibulares) là một phức hợp nhân nằm bên dưới sàn não thất 4, bao gồm *nhân tiền đình ngoài* (nucleus vestibularis lateralis), *nhân tiền đình trên* (nucleus vestibularis superior), *nhân tiền đình trong* (nucleus vestibularis medialis) và *nhân tiền đình dưới* (nucleus vestibularis inferior). Các sợi đi đến phức hợp nhân tiền đình bao gồm: các sợi của thần kinh tiền đình và các sợi từ tiểu não qua cuống tiểu não dưới. Các nhân tiền đình cho sợi đi tới các đích sau: (1) tới tiểu não qua cuống tiểu não dưới; (2) nhân tiền đình ngoài cho sợi đi xuống tuỷ sống qua dải tiền đình tuỷ; tới nhân của các thần kinh III, IV và VI qua bó dọc giữa (trong), cho phép phối hợp các cử động của đầu và mắt để mắt duy trì tình trạng nhìn cố định trên vật thể; (3) tới nội đồi rồi được chuyển tiếp tới diện tiền đình ở võ não hồi sau trung tâm. Thông tin nhận được từ tai trong giúp duy trì sự thăng bằng qua việc ảnh hưởng đến trương lực cơ của các chi và thân.

* [Xem lại bài 10, mục 5.2, 5.3, trang 315–318].

9.2. Thần kinh ốc tai (Nervus cochlearis) (các Hình 12.25; 12.27)

Nguyên uỷ của thần kinh ốc tai là các nơron hai cực nằm trong hạch xoắn ốc tai và tận cùng của nó là các nhân ốc tai.

9.2.1. Hạch ốc tai (Ganglion cochleare) hay hạch xoắn ốc tai (ganglion spirale cochleae)

Hạch xoắn ốc tai nằm trong ống xoắn của trụ ốc tai. 90 – 95% tế bào hạch là tế bào type I, phần còn lại là tế bào type II. Các nhánh ngoại vi của tế bào hạch đi trong các ống của mảnh xoắn xương để tới cơ quan xoắn. Các nhánh ngoại vi của tế bào type I (không chia nhánh) synáp với các tế bào có lông trong của cơ quan soắn (corti) (tỷ lệ 1 tế bào có lông trong với 10 tế bào hạch type I); mỗi nhánh ngoại vi của tế bào hạch type II phân nhánh ở cơ quan xoắn để synáp với trên 10 tế bào có lông ngoài. Các nhánh trung ương của tế bào hạch đi tới đáy trụ ốc tai, những sợi từ phần đỉnh chạy qua một ống trung tâm trong trụ ốc, những sợi từ những phần ở thấp hơn đi qua một loạt các ống xoắn, và tất cả các ống này mở ra qua những lỗ ở đầu ngoài ống tai trong, nơi mà các sợi kết hợp lại để tạo nên thần kinh ốc tai.

* [Xem lại bài 10, GPN tập III, mục 4.2, 5.3, trang 310–312].

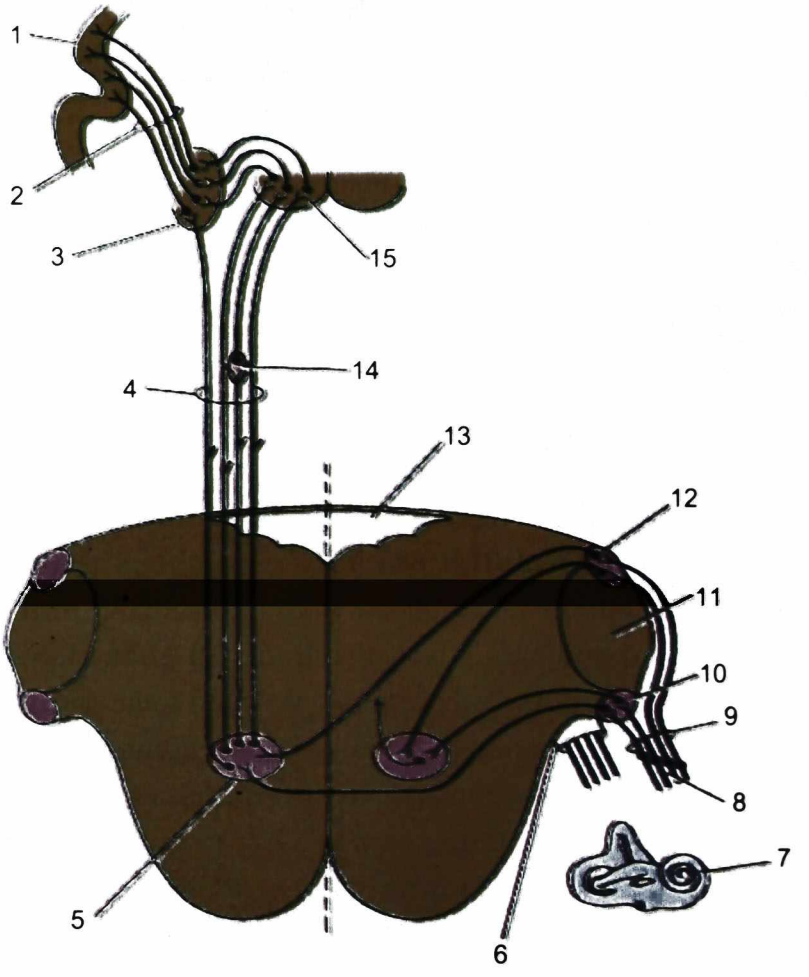

Hình 12.27. Thần kinh ốc tai và các tiếp nối trung ương của nó

(Theo Clinnical Neuroanatomy 7th Edition, 2010).

1. Vùng vỏ thính giác của hồi thái dương trên; 2. Tia thính giác của bao trong; 3. Thể gối trong; 4. Liềm bên; 5. Nhân của thể thang và nhân trám trên; 6. Thần kinh tiền đình; 7. Ốc tai; 8. Hạch xoắn ốc tai; 9. Thần kinh ốc tai; 10. Nhân ốc tai trước; 11. Cuống tiểu não dưới; 12. Nhân ốc tai sau; 13. Não thất 4; 14. Nhân của liềm bên; 15. Gò dưới của trung não.

Từ đây (đáy ống tai trong) trở về cầu não, thần kinh ốc tai kết hợp với thần kinh tiền đình thành thần kinh tiền đình ốc tai. Các sợi của thần kinh ốc tai đi vào mặt trước thân não tại chỗ nối giữa bờ dưới cầu não và hành tuỷ, ở bên ngoài các rễ của thần kinh VII và được ngăn cách với các rễ này bởi thần kinh tiền đình. Khi đi vào cầu não, các sợi thần kinh chia ra thành một nhóm nhánh tận cùng ở nhân ốc sau, nhóm nhánh kia ở nhân ốc trước.

9.2.2. Các nhân ốc tai (nuclei cochleares)

Nhân tận của thần kinh ốc tai là *các nhân ốc tai* (nuclei cochleares). Có hai nhân *ốc tai, nhân ốc tai trước* (Nucleus cochlearis anterior) và *nhân ốc tai sau* (Nucleus cochlearis posterior) nằm trên bề mặt của cuống tiểu não dưới. Chúng tiếp nhận các sợi của thần kinh ốc tai. Nơron của các nhân ốc gửi sợi trục (sợi chặng 2) đi vào phía

trong (bắt chéo đường giữa hoặc không) để tận cùng ở nhân của thể thang và nhân trám trên ở bên đối diện hoặc cùng bên. Tiếp đó, các nhân của thể thang và nhân trám trên lại tách ra các sợi trục chặng thứ 3 đi lên trong liềm bên. Liềm bên đi lên ở phần sau của cầu não và trung não và mỗi liềm bên chứa sợi chặng 3 từ cả hai bên. Trên đường đi lên của liềm bên, một số sợi được chuyển tiếp tại các nhân của liềm bên. Lên tới trung não, các sợi của liềm bên hoặc là tận cùng ở các nhân của gò dưới hoặc là được chuyển tiếp ở các nhân thể gối trong để tiếp tục đi lên tới vùng vỏ thính của bán cầu não qua tia thính của bao trong.

9.3. Đường đi của thần kinh tiền đình ốc tai

Thần kinh tiền đình ốc tai rời khỏi mặt trước thân não ở giữa bờ dưới của cầu não và hành tuỷ, phần ốc tai ở ngoài và sau phần tiền đình (Hình 12.2). Nó chạy sang bên trong hố sọ sau và đi vào ống tai trong cùng với thần kinh VII và động mạch mê đạo (Hình 12.3). Trong ống tai trong, thần kinh VII nằm ở trên, thần kinh ốc tai nằm ở trước và thần kinh tiền đình nằm ở sau.

10. THẦN KINH THIỆT HẦU (Lưỡi hầu) (Nervus glossopharyngeus)

Thần kinh thiệt hầu hay lưỡi hầu, hay thần kinh sọ IX, cung cấp các sợi vận động tới cơ trâm hầu, các sợi vận tiết đối giao cảm tới tuyến mang tai, các sợi cảm giác tới hòm nhĩ, vòi tai, họng, hạnh nhân, tỵ hầu, lưỡi gà (nho con khẩu cái) và phần ba sau lưỡi, và các sợi vị giác cho phần sau rãnh của lưỡi.

10.1. Nguyên uỷ

– Nguyên uỷ các sợi vận động tới cơ trâm hầu (sợi vận tạng đặc biệt) là phần trên của nhân hoài nghi (xem Thần kinh lang thang).

– Nguyên uỷ các sợi đối giao cảm trước hạch tới hạch tai (sợi vận tạng chung) là nhân nước bọt dưới (xem Thần kinh mặt).

– Nguyên uỷ các sợi cảm giác từ các thụ thể cảm giác ở vùng lưỡi hầu, đi theo các sợi ngoại vi của các nơron đơn cực có thân tế bào nằm ở hai hạch trên và dưới phình ra trên đường đi của thần kinh thiệt hầu, và tận cùng bởi các sợi trung ương ở các nhân tuỷ sống thần kinh sinh ba, và nhân đơn độc ở thân não. *Hạch trên* (ganglion superius) nhỏ hơn nằm trong lỗ tĩnh mạch cảnh, không có nhánh và thường được xem như một phần rời ra của hạch dưới. *Hạch dưới* (ganglion inferius) lớn hơn nằm ở ngay chỗ bắt đầu của đoạn ngoài sọ, trong một khuyết ở bờ dưới phần đá xương thái dương. Hạch trên chứa những thân nơron của những sợi thu nhận cảm giác thân thể từ *tai*; các nhánh trung ương của chúng tận cùng ở *nhân tuỷ sống thần kinh sinh ba*. Hạch dưới chứa những thân nơron của những sợi thu nhận cảm giác tạng: Các sợi cảm giác tạng chung vận chuyển cảm giác đau, nhiệt và xúc giác từ niêm mạc phần ba sau lưỡi, hạnh nhân, thành sau phần trên hầu và vòi tai; các sợi cảm giác tạng đặc biệt vận chuyển cảm giác vị giác từ

phần ba sau của lưỡi. Các sợi cảm tạng chung tận cùng ở *nhân tuỷ sống thần kinh sinh ba*; các sợi cảm tạng đặc biệt, bao gồm cả các sợi từ xoang cảnh và thể cảnh, tận cùng ở *nhân đơn độc* (xem Thần kinh lang thang).

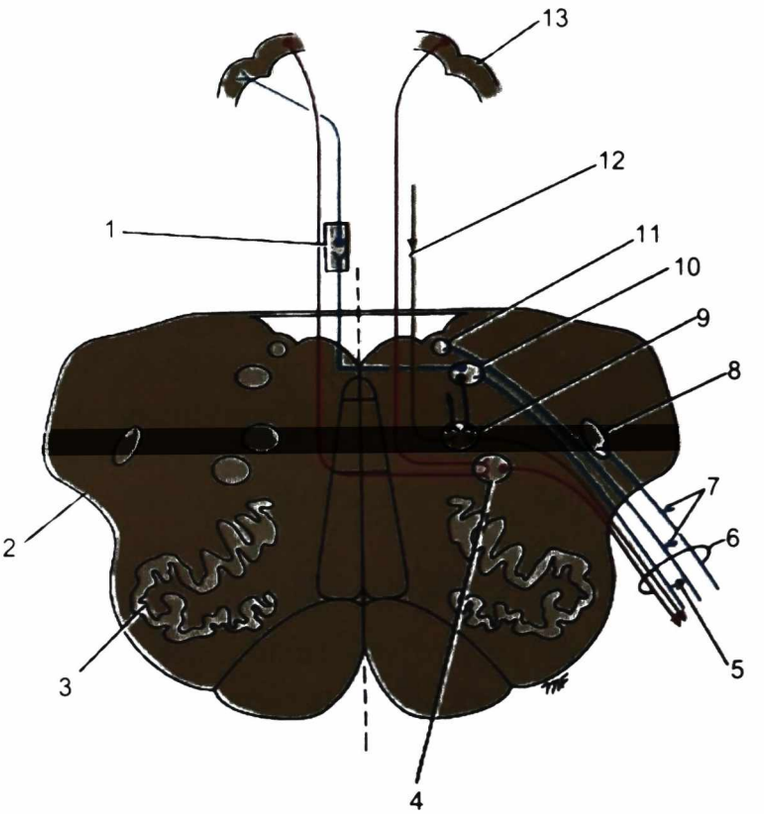

Hình 12.28. Nguyên uỷ và các tiếp nối trung ương của thần kinh lưỡi hầu (IX)

1. Nội đồi và các nhân hạ nội đồi; 2. Hành tuỷ; 3. Nhân trám dưới; 4. Nhân hoài nghi; 5. Hạch dưới thần kinh IX; 6. Thần kinh IX; 7. Hạch trên thần kinh IX; 8. Nhân tuỷ sống thần kinh V; 9. Nhân nước bọt dưới; 10. Nhân của dải đơn độc; 11. Nhân lưng của thần kinh X (đối giao cảm); 12. Đường tự chủ đi xuống; 13. Vỏ não. (Theo Clinnical Neuroanatomy 7th Edition, 2010).

10.2. Đường đi và liên quan (Hình 12.29)

Thần kinh lưỡi hầu rời khỏi sọ qua phần trước trong của lỗ tĩnh mạch cảnh, ở trước các thần kinh lang thang và phụ, và được bọc ở trong một bao màng cứng riêng biệt. Ở trong lỗ này, nó nằm trong một rãnh sâu từ lõm cống ốc tai dẫn vào, và được xoang đá dưới ngăn cách với các thần kinh lang thang và phụ. Mô xơ bắc cầu qua rãnh chứa thần kinh và mô này bị vôi hoá ở 25% sọ người. Sau khi rời khỏi lỗ, thần kinh chạy ra trước ở giữa tĩnh mạch cảnh trong và động mạch cảnh trong, rồi sau đó đi xuống ở trước động mạch cảnh trong, ở sâu bên dưới mỏm trâm và các cơ trâm, để tới được bờ sau cơ trâm hầu. Từ đây, nó chạy vòng ra trước ở trên cơ trâm hầu và hoặc là xuyên qua những sợi dưới của cơ khít hầu trên hoặc đi giữa các cơ khít hầu trên và giữa để phân phối tới hạnh nhân, niêm mạc của hầu và phần sau rãnh của lưỡi, các nhú dạng đài, và các tuyến niêm mạc của miệng.



Hình 12.29. Đường đi và liên quan của thần kinh lưỡi hầu (IX)

1. Cơ móng lưỡi; 2. Động mạch cảnh ngoài; 3. Nhánh tới xoang cảnh; 4. Nhánh hầu; 5. Tĩnh mạch cảnh trong; 6. Thần kinh IX; 7. Cơ trâm hầu. (Theo Gray's Anatomy for Students, 1st Edi., 2005).

10.3. Các nhánh nối

Thần kinh lưỡi hầu tiếp nối với thân giao cảm, thần kinh lang thang và thần kinh mặt. Hạch dưới tiếp nối với hạch giao cảm cổ trên. Hai nhánh nhỏ từ hạch dưới chạy tới thần kinh lang thang, một tới nhánh loa tai, một tới hạch trên. Một nhánh đi tới thần kinh mặt tách ra từ thần kinh lưỡi hầu ở dưới hạch dưới, và xuyên qua bụng sau cơ hai bụng để gia nhập vào thần kinh mặt ở gần lỗ trâm chũm.

10.4. Các nhánh

Thần kinh lưỡi hầu tách ra các nhánh: hõm nhĩ, xoang cảnh, hầu, cơ trâm hầu, hạnh nhân và lưỡi.

Thần kinh hõm nhĩ (Nervus tympanicus). Thần kinh hõm nhĩ rời khỏi hạch dưới, chạy lên tới hòm nhĩ qua tiểu ống nhĩ dưới và chia thành các nhánh góp phần tạo nên *đám rối nhĩ* (plexus tympanicus). Từ đám rối này phát sinh ra thần kinh đá bé.

Nhánh xoang cảnh (R. sinus carotici) (Hình 12.29). Nhánh xoang cảnh thường là hai nhánh. Nó xuất phát ở ngay bên dưới lỗ tĩnh mạch cảnh và đi xuống trên động mạch cảnh trong tới thành của xoang cảnh và thể cảnh. Nhánh này chứa các sợi cảm giác chặng 1 từ những thụ thể hoá học ở thể cảnh và từ những thụ thể áp lực nằm trong thành xoang cảnh. Nó có thể tiếp nối với hạch dưới thần

kinh lang thang, hoặc với một trong những nhánh của thần kinh lang thang, và với một nhánh giao cảm từ hạch cổ trên.

Các nhánh hầu (Rr. pharyngei) (Hình 12.29). Các nhánh hầu là ba hoặc bốn nhánh nhỏ mà kết hợp với nhánh hầu của thần kinh lang thang và các nhánh thanh quản–hầu của thân giao cảm để tạo nên đám rối hầu ở gần cơ khít hầu giữa. Đây là con đường mà qua đó thần kinh lưỡi hầu cung cấp các sợi cảm giác tới niêm mạc của hầu.

Nhánh cơ trâm hầu (R. musculi stylopharyngei) chi phối cho cơ trâm hầu.

Các nhánh hạnh nhân (Rr. tonsillares). Các nhánh hạnh nhân của thần kinh lưỡi hầu cùng với các thần kinh khẩu cái bé của thần kinh hàm trên tạo nên một đám rối ở quanh hạnh nhân. Từ đám rối này (vòng hạnh nhân), các sợi thần kinh cũng phân phối tới khẩu cái mềm và vùng eo miệng–hầu. Nhánh nhĩ của thần kinh lưỡi hầu chi phối cho niêm mạc hòm nhĩ. Do đó, nhiễm trùng, khối ác tính hay viêm hạnh nhân sau phẫu thuật có thể kèm theo sự đau lan tới tai.

Các nhánh lưỡi (Rr. linguales). Các nhánh lưỡi của thần kinh lưỡi hầu phân phối tới phần sau rãnh của lưỡi và các nhú dạng đài. Chúng tiếp nối với thần kinh lưỡi.

Thần kinh đá bé (N. petrosus minor). Thần kinh lưỡi hầu chứa các sợi vận tiết đối giao cảm trước hạch tới tuyến mang tai. Những sợi này bắt nguồn ở nhân nước bọt dưới và đi qua thần kinh lưỡi hầu và nhánh nhĩ của thần kinh lưỡi hầu tới đám rối nhĩ. Từ đám rối nhĩ, chúng đi theo thần kinh đá bé tới hạch tai và synáp ở hạch này. Tiếp đó, các sợi sau hạch đi theo đường các nhánh nối với thần kinh tai thái dương để được vận chuyển tới tuyến mang tai. Kích thích thần kinh đá bé gây giãn và vận động tiết của tuyến mang tai.

10.5. Tổn thương thần kinh lưỡi hầu

Tổn thương thần kinh lưỡi hầu hiếm khi xảy ra mà không có tổn thương kèm theo các thần kinh sọ khác. Tăng huyết áp thoáng qua hay kéo dài có thể xảy ra sau cắt thần kinh lưỡi hầu. Tổn thương biệt lập thần kinh lưỡi hầu dẫn tới mất cảm giác ở khẩu cái mềm, họng, hầu và phần ba sau lưỡi cùng bên, mặc dù tình trạng này khó đánh giá trên lâm sàng và phải cần đến kích thích điện. Phản xạ khẩu cái và hầu (phản xạ nôn) bị giảm hoặc mất và sự tiết nước bọt từ tuyến mang tai cũng bị giảm. Không thể làm test đánh giá riêng biệt tình trạng yếu cơ trâm hầu. Đau do thần kinh lưỡi hầu là tình trạng đau từng đợt ngắn nhưng nặng, thường theo sau nuốt, ở họng, sau góc hàm và trong tai. Huyết khối hành trên tĩnh mạch cảnh trong (chẳng hạn như trong viêm tai giữa) và hội chứng lỗ tĩnh mạch cảnh (kết hợp với ung thư biểu mô tỵ hầu và khối u tiểu thể thần kinh) có thể gây nên tổn thương của các thần kinh lưỡi hầu, lang thang và phụ, cùng với sự yếu của các cơ được chi phối (ở hầu và thanh quản).

11. THẦN KINH LANG THANG (Nervus vagus)

Thần kinh lang thang, hay thần kinh X, là một thần kinh hỗn hợp của nhiều loại sợi vận động và cảm giác. Các sợi vận động bao gồm các sợi vận động đối giao cảm và các sợi vận động cơ vân ở khẩu cái, hầu, thanh quản và phần trên thực quản; các sợi cảm giác bao gồm các sợi cảm tạng (trong đó các sợi vị giác được gọi là các sợi cảm tạng đặc biệt) và các sợi cảm giác da (xoăn tai). Trong các thần kinh sọ, thần kinh lang thang có đường đi dài nhất và phạm vi phân bố rộng nhất: từ sọ đi xuống qua cổ, ngực và bụng. Thần kinh lang thang đi ra khỏi thân não như là 8 – 10 rễ nhỏ trong rãnh giữa trám của hành tuỷ và cuống tiểu não dưới, ở dưới thần kinh lưỡi hầu. Nó có 4 nhân trong hành tuỷ: nhân lưng và nhân hoài nghi là những *nhân nguyên uỷ* (nucleus originis) của các sợi vận động; nhân của dải đơn độc và nhân tuỷ sống thần kinh sinh ba là những *nhân tận* (nucleus terminationis) của các sợi cảm giác từ các hạch trên và dưới TK X. Các hạch trên và dưới là những chỗ phình ra trên đường đi của thần kinh lang thang, nơi chứa các thân nơron cảm giác.

11.1. Nguyên uỷ

11.1.1. Nguyên uỷ các sợi vận động và đối giao cảm: *nhân hoài nghi và nhân lưng thần kinh lang thang.*

• **Nhân hoài nghi** (nucleus ambiguus)

Nhân hoài nghi là nơi xuất phát các sợi vận động cơ vân của các thần kinh lưỡi hầu và lang thang. Phần trên của nhân là nguyên uỷ của các sợi đi vào thần kinh lưỡi hầu, phần dưới đóng góp các sợi cho thần kinh lang thang (trước tiên như là rễ sọ thần kinh phụ) để phân phối tới: các cơ khít hầu, các cơ nội tại của thanh quản và các cơ vân của khẩu cái và phần trên thực quản. Nhân này tiếp nhận các sợi vỏ nhân từ cả hai bên và cũng kết nối với nhiều trung tâm của thân não.

• **Nhân lưng** hay **nhân sau thần kinh lang thang** (nucleus dorsalis/ posterior nervi vagi)

Nhân lưng là một nhân vận tạng chung với hầu hết các nơron của nó tách ra các sợi đối giao cảm trước hạch của thần kinh lang thang và số còn lại là các nơron liên hợp liên kết nhân này với trung ương. Nó là nhân đối giao cảm lớn nhất của thân não và nằm trong chất xám trung tâm của phần sau dưới hành tuỷ sát với sàn não thất 4. Nhân nằm sâu bên dưới tam giác thần kinh lang thang và được ngăn cách với nhân thần kinh hạ thiệt bởi *nhân xen*. Các sợi vận động của nhân lưng chạy tới cơ trơn của các tạng ngực (tim, các phế quản, phổi và thực quản) và bụng (dạ dày, gan, tuỵ, lách, ruột non và phần gần của đại tràng).

110.1.2. Nguyên uỷ các sợi cảm giác: Các hạch và các nhân cảm giác

Các sợi cảm giác khởi nguồn từ các thụ thể cảm giác ở tạng và da đi theo các sợi ngoại vi của các nơron cảm giác đơn cực nằm ở hạch trên, dưới của dây X, và theo các sợi trung ương tận cùng ở nhân bó đơn độc và nhân tuỷ sống thần kinh sinh ba.

• **Hạch trên** (ganglion superius) hay **hạch cảnh**

Hạch trên có màu xám, hình cầu và có đường kính khoảng 4mm. Nó tiếp nối với rễ sọ của thần kinh phụ, hạch dưới của thần kinh lưỡi hầu, và với hạch cổ trên của thân giao cảm bằng một nhánh nhỏ. Nhánh nối với rễ sọ thần kinh phụ chứa các sợi vận động từ nhân hoài nghi đi ra trong thần kinh phụ rồi đi qua đường thần kinh lang thang để được phân phối tới các cơ của khẩu cái, hầu, thanh quản và phần trên thực quản.

• **Hạch dưới** (ganglion inferius) **hay hạch cực**

Hạch dưới lớn hơn hạch trên, có hình trụ thuôn dài với chiều dài khoảng 25mm và chỗ rộng nhất là 5mm. Nó tiếp nối với thần kinh hạ thiệt, với quai nối giữa các thần kinh sống cổ 1 và 2, và với hạch giao cảm cổ trên. Rễ sọ của thần kinh phụ chạy hoà lẫn vào thần kinh lang thang tại hạch dưới; các sợi của rễ này được phân phối chủ yếu trong các nhánh hầu và thanh quản quặt ngược của thần kinh lang thang. Hầu hết các sợi cảm tạng có thân nơron nằm ở hạch dưới.

Cả hai hạch của thần kinh lang thang đều là hạch cảm giác, chứa các nơron cảm giác thân thể (somatic), cảm tạng đặc biệt (special visceral afferent) và cảm tạng chung (general visceral afferent). Hạch trên chủ yếu là các nơron cảm giác thân thể, hầu hết các sợi của nó đi vào thần kinh loa tai, trong khi đó các nơron ở hạch dưới đảm nhiệm việc cảm giác tạng từ tim, thanh quản, phổi và đường tiêu hoá từ hầu tới đại tràng ngang. Một số sợi dẫn truyền xung động từ các đầu tận cùng vị giác ở thung lũng thượng thiệt (nắp thanh môn) và thanh môn. Ngoài ra, còn có những sợi cảm giác lớn bắt nguồn từ những thoi cơ ở các cơ thanh quản.

• **Nhân bó đơn độc** (nulclei tractus solitarii)

Nhân này tiếp nhận các sợi vị giác (các sợi cảm tạng đặc biệt) từ các thần kinh mặt, lưỡi hầu và lang thang, sợi từ mỗi thần kinh đi về các vùng nhất định của nhân. Nhân đơn độc có các nhân nhỏ (dưới nhân) tiếp nhận các sợi cảm giác tạng chung: *nhân trong* (nucleus medialis solitarius) và *nhân mép* (nucleus commissuralis) là nơi tận cùng chính cho các sợi cảm giác từ dạ dày, ruột; *nhân đơn độc trước* (nucleus solitarius anterior) và *nhân đơn độc kẽ* (nucleus interstitialis solitarius) tiếp nhận các sợi cảm giác từ khí quản, thanh quản và phổi, qua đó đóng vai trò quan trọng trong sự kiểm soát hô hấp và sự phát nhịp tim; *nhân đơn độc sau* (nucleus solitarius posterior) và *nhân đơn độc sau bên* (nucleus solitarius posterolateralis) tiếp nhận các sợi từ xoang cảnh và thể cảnh.

• **Nhân tuỷ thần kinh sinh ba**

Các sợi cảm giác từ da của xoăn tai và từ màng não của hố sọ sau cùng với các sợi cảm giác đau từ thanh quản tận cùng ở phần đuôi của nhân tuỷ thần kinh sinh ba.

11.2. Đường đi và liên quan

Các rễ thần kinh lang thang thoát ra ở sau trám hành, bên dưới các rễ của thần kinh lưỡi hầu (Hình 12.2). Chúng kết hợp lại để tạo nên một thừng dẹt chạy dưới nhung tiểu não tới lỗ tĩnh mạch cảnh. Thần kinh lang thang đi ra khỏi sọ qua lỗ tĩnh mạch cảnh (Hình 12.3) ở trong cùng một bao màng nhện và màng cứng với thần kinh phụ. Cả hai thần kinh này nằm sau vách sợi ngăn cách chúng với thần kinh lưỡi hầu. Ngay sau khi ra khỏi lỗ tĩnh mạch cảnh, thần kinh lang thang có hai chỗ phình rõ rệt: đó là *hạch trên* nhỏ, tròn và *hạch dưới* lớn.

Thần kinh lang thang chạy thẳng xuống ở cổ trong bao cảnh, giữa tĩnh mạch cảnh trong và động mạch cảnh trong cho tới bờ trên sụn giáp và tiếp đó đi giữa tĩnh mạch cảnh trong và động mạch cảnh chung tới nền cổ (Hình 12.29). Liên quan của nó với các cấu trúc khác ở vùng cổ giống với những liên quan đã được mô tả cho động mạch cảnh trong và động mạch cảnh chung. Từ nền cổ, đường đi của hai thần kinh khác nhau.

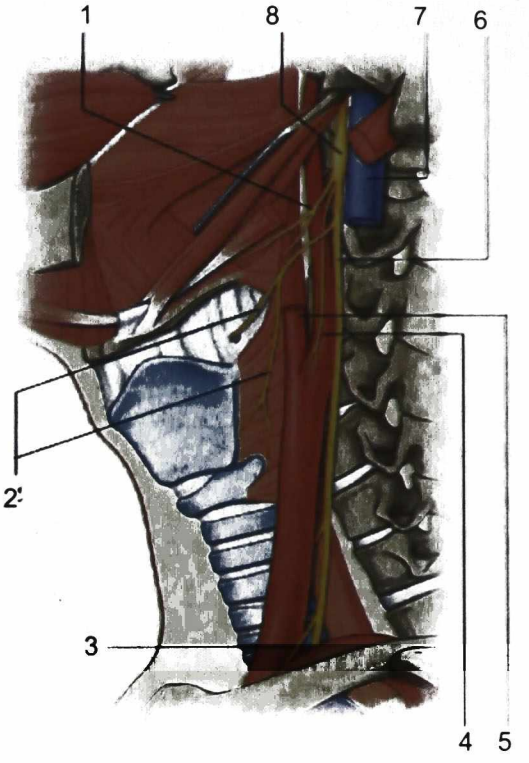

Hình 12.30. Đường đi và sự phân nhánh ở cổ của thần kinh lang thang

(Theo Gray's Anatomy for Students, 1st Edi., 2005).

1. Nhánh hầu; 2. Các nhánh thanh quản trong và ngoài của thần kinh thanh quản trên; 3. Nhánh tim; 4. Nhánh tới thể cảnh; 5. Động mạch cảnh ngoài; 6. Thần kinh X; 7. Tĩnh mạch cảnh trong; 8. Hạch dưới.

Thần kinh lang thang phải đi xuống ở sau tĩnh mạch cảnh trong để bắt chéo đoạn đầu tiên của động mạch dưới đòn trước khi đi vào ngực. Trong ngực, nó đi xuống qua trung thất trên, trước hết ở sau tĩnh mạch tay đầu phải, rồi ở bên phải khí quản và ở phía sau trong tĩnh mạch tay đầu phải và tĩnh mạch chủ trên.

Màng phổi và phổi ở ngoài thần kinh, nhưng khi xuống dưới thì thần kinh được ngăn cách với màng phổi bởi cung tĩnh mạch đơn, lúc tĩnh mạch đơn đang chạy cong ra trước trên rốn phổi phải. Tiếp đó thần kinh đi sau cuống phổi phải và tách ra *các nhánh phế quản* (Rr. bronchiales); những nhánh này liên kết với các nhánh từ các hạch giao cảm ngực từ 2 tới 5 hoặc 6 để tạo nên *đám rối phổi* (plexus pulmonaris) phải. Từ sau cuống phổi, thần kinh X phải tách thành 2 hoặc 3 nhánh đi xuống chủ yếu ở sau thực quản; và nhận các nhánh nối tiếp từ dây X trái tạo thành *đám rối thực quản* (plexus oesophageus). Từ đám rối này, các nhánh lại gộp lại để tái lập một thân thần kinh X sau. Thân này tiếp tục đi xuống ở sau bờ phải thực quản và xuống bụng qua lỗ thực quản của cơ hoành. *Thân lang thang sau* (truncus vagalis posterior) chứa các sợi từ cả hai thần kinh lang thang. (Xem lại Hình 17.11, trang 288, Giải phẫu Người tập II).

Ở bụng, thân lang thang sau chia thành *các nhánh vị sau* (Rr. gastrici posteriores) và một hay các nhánh bụng (Rr. coeliaci). Các nhánh vị sau phân phối vào mặt sau dạ dày, trừ ống môn vị, trong đó phần lớn tách ra từ 1 nhánh tận lớn của thân X sau, gọi là *thần kinh chính sau bờ cong nhỏ* (N. principalis curvaturae minoris posterior). Các nhánh bụng chủ yếu chạy tới đám rối bụng rồi qua đó có các nhánh đi tới các đám rối lách, gan, thận, thượng thận và mạc treo tràng trên. (Xem Hình 17.12, trang 289, Giải phẫu Người tập II).

Thần kinh lang thang trái đi vào ngực ở giữa các động mạch cảnh chung và dưới đòn trái và ở sau tĩnh mạch cánh tay đầu trái. Đầu tiên, nó đi xuống trung thất trên, bắt chéo sườn trái cung động mạch chủ rồi đi sau cuống phổi trái. Ở trên cung động mạch chủ, nó bị bắt chéo ở phía trước ngoài bởi thần kinh hoành trái và lúc nằm trên cung động mạch chủ nó bị bắt chéo bởi tĩnh mạch gian sườn trên trái. Ở sau cuống phổi, nó tách ra các nhánh phế quản. Những nhánh này kết hợp với những nhánh từ các hạch giao cảm ngực từ 2 tới 4 tạo nên *đám rối phổi* trái. Ở sau cuống phổi dây X trái cũng chia thành 2 – 3 nhánh đi xuống chủ yếu ở trước thực quản nối tiếp với nhánh từ dây X phải tạo nên *đám rối thực quản* trước. Ở phần dưới thực quản các nhánh từ đám rối này cũng tập trung lại thành một thân lang thang trước chứa các sợi từ cả hai thần kinh lang thang tiếp tục đi xuống ở trước trái thực quản và đi vào bụng qua lỗ thực quản của cơ hoành.

Ở bụng, *thân lang thang trước* (truncus vagalis anterior) chia thành *các nhánh vị trước* (Rr. gastrici anteriores) và *các nhánh gan* (Rr. hepatici). Các nhánh vị trước đi vào mặt trước của dạ dày, trong đó có *nhánh chính trước bờ cong nhỏ* (N. principalis curvaturae minoris anterior). Các nhánh gan chạy giữa hai lá của mạc nối bé rồi đi vào gan qua cửa gan và cho 1 nhánh quặt ngược nhỏ tới môn vị (*nhánh môn vị* – R. pyloricus). (Xem lại Giải phẫu Người, tập II. Hình 17.11, 17.12, trang 288, 289).

11.3. Sự phân nhánh và chi phối

Sự phân bố các nhánh theo vùng.

Ở hố tĩnh mạch cảnh	Nhánh màng não Nhánh loa tai
Ở cổ	Nhánh hầu Các nhánh tới thể cảnh Thần kinh thanh quản trên Thần kinh thanh quản quặt ngược (phải). Các nhánh tim cổ trên và dưới.
Ở ngực	Các nhánh tim ngực. Nhánh thanh quản quặt ngược (trái). Các nhánh phế quản. Các nhánh thực quản.
Ở bụng	Các nhánh vị. Các nhánh bụng. Các nhánh gan. Các nhánh thận.

Nhánh màng não (R. meningeus) tách ra ở hạch trên thần kinh lang thang và phân nhánh vào màng não cứng ở hố sọ sau. Có lẽ nhánh này chứa các sợi cảm giác từ các thần kinh sống cổ trên và sợi giao cảm từ hạch giao cảm cổ trên.

Nhánh loa tai (R. auricularis) tách ra từ hạch trên thần kinh lang thang và ngay sau đó nhập với một nhánh từ hạch dưới của thần kinh lưỡi hầu. Nó chạy sau tĩnh mạch cảnh trong và đi vào ống chũm ở thành ngoài của hố tĩnh mạch cảnh. Lúc đi qua xương thái dương như vậy, nó bắt chéo ống thần kinh mặt ở khoảng 4mm trên lỗ trâm chũm và tại đây tách một nhánh chạy lên tới thần kinh mặt (tại đây các sợi của thần kinh trung gian có thể chạy tới nhánh loa tai và có lẽ đây là nguyên nhân của sự hình thành mụn nước ở trên da, mà đôi khi đi kèm herpes hạch gối). Sau đó nhánh loa tai đi qua khe nhĩ chũm và chia thành hai nhánh: một nhánh gia nhập vào thần kinh loa tai sau còn nhánh kia phân nhánh tới da của mặt trong loa tai, thành sau dưới của ống tai ngoài và phần liền kề của mặt ngoài màng nhĩ. Như vậy nhánh loa tai thần kinh lang thang chứa các sợi thần kinh cảm giác thân thể và những sợi này tận cùng ở nhân tuỷ thần kinh sinh ba.

Nhánh hầu (R. pharyngeus) là thần kinh vận động chính của hầu. Nó thoát ra từ phần trên của hạch dưới thần kinh lang thang và chủ yếu bao gồm các sợi đến từ rễ sọ thần kinh phụ. Nó chạy giữa các động mạch cảnh trong và ngoài tới bờ trên của cơ khít hầu giữa thì chia thành nhiều nhánh nhỏ. Những nhánh này kết hợp với những nhánh của thân giao cảm, của các thần kinh lưỡi hầu và thanh quản ngoài để tạo thành ***đám rối hầu*** (plexus pharyngeus). Qua đám rối này, các

sợi của thần kinh lang thang được phân phối tới các cơ của hầu và khẩu cái, trừ cơ căng màn khẩu cái. Một sợi nhỏ – nhánh lưỡi thần kinh lang thang – chạy vào thần kinh hạ thiệt khi thần kinh này uốn cong quanh động mạch chẩm.

Các nhánh tới thể cảnh. Những nhánh này tách ra từ hạch dưới hay đi trong hoặc nhánh hầu hoặc thần kinh thanh quản trên; trường hợp đi trong thần kinh thanh quản trên hiếm gặp. Chúng tạo thành một đám rối cùng với các nhánh của thần kinh lưỡi hầu và các nhánh của thân giao cảm cổ.

Thần kinh thanh quản trên (N. laryngeus superior) (các Hình 12.30; 12.31). Thần kinh thanh quản trên tách ra từ giữa hạch dưới thần kinh lang thang. Nó đi xuống dọc theo hầu, lúc đầu ở sau rồi sau đó ở trong động mạch cảnh trong, rồi chia thành các nhánh ngoài và trong ở bên dưới hạch khoảng 1,5cm. Trường hợp hiếm gặp, 2 nhánh tách ra từ hạch. Trên đường đi xuống nó nhận được một hoặc nhiều nhánh nối từ hạch giao cảm cổ trên. Nhánh nối thường đi vào nhánh ngoài.

Nhánh trong (R. internus) thần kinh thanh quản trên chạy ra trước khoảng 7mm thì xuyên qua màng giáp móng; điểm xuyên màng thường ở cao hơn điểm xuyên màng của động mạch giáp trên. Khi đi vào thanh quản, nó chia thành các nhánh trên, giữa và dưới. Nhánh trên chi phối cho niêm mạc của hố lê. Nhánh giữa chi phối cho niêm mạc của thanh thất, đặc biệt là màng tứ giác; nhánh này có lẽ là vận chuyển thành phần cảm giác của phản xạ ho. Nhánh dưới chủ yếu phân phối tới niêm mạc của thanh thất và ổ dưới thanh môn. Nhánh trong cũng tách ra những nhánh nhỏ tới cơ gian phễu và tiếp nối với thần kinh thanh quản quặt ngược bằng một *nhánh nối*.

Nhánh ngoài (R. externus) thần kinh thanh quản trên tiếp tục chạy xuống dưới và ra trước trên mặt ngoài cơ khít hầu dưới và tách ra vài nhánh nhỏ vào cơ này. Ở khoảng 30% số trường hợp, nó đi trong cơ khít hầu dưới. Tiếp đó, nó chạy dưới chỗ bám của cơ ức giáp vào đường chéo sụn giáp để chi phối cơ nhẫn giáp.

Mối liên quan của nhánh ngoài với động mạch giáp trên làm cho nó có thể bị tổn thương khi thắt động mạch trong phẫu thuật cắt thuỳ tuyến giáp. Thần kinh nằm rất sát động mạch ở 20% số trường hợp. Bình thường thần kinh bắt chéo các mạch giáp trên ở khoảng 1cm hoặc hơn ở trên cực trên tuyến giáp, nhưng nó cũng bắt chéo ở dưới mức này ở 20% số trường hợp.

Thần kinh thanh quản quặt ngược (N. laryngeus recurrens) (Hình 12.31). Nguyên uỷ và đường đi của thần kinh này khác nhau ở hai bên. Ở bên phải, nó tách ra từ thần kinh lang thang ở trước đoạn thứ nhất của động mạch dưới đòn, chạy vòng trở lại ở dưới rồi ở sau động mạch để đi chếch lên trên tới bờ bên khí quản ở sau động mạch cảnh chung. Ở gần cực dưới của thuỳ bên tuyến giáp, nó tiến sát động mạch giáp dưới, bắt chéo động mạch hoặc ở trước hoặc ở sau, hay đi giữa các nhánh của động mạch. Ở bên trái, thần kinh phát sinh từ thần kinh lang

thang trên sườn trái của cung động mạch chủ, uốn cong dưới động mạch ở ngay sau chỗ bám của dây chằng động mạch tới chỗ lõm của cung và chạy lên tới cạnh bên của khí quản. Ở cả hai bên, thần kinh thanh quản quặt ngược đi lên ở trong hoặc ở gần rãnh giữa khí quản và thực quản và liên hệ mật thiết với mặt trong của tuyến giáp trước khi đi dưới bờ dưới cơ khít hầu dưới để đi vào thanh quản ở sau khớp của sừng dưới sụn giáp với sụn nhẫn. Nó cung cấp nhánh tới tất cả các cơ thanh quản, trừ cơ nhẫn giáp; nó tiếp nối với nhánh trong thần kinh thanh quản trên và cung cấp các sợi cảm giác tới niêm mạc thanh quản ở dưới các nếp thanh âm. Nó cũng vận chuyển các sợi cảm giác từ những thụ thể sức căng của thanh quản.

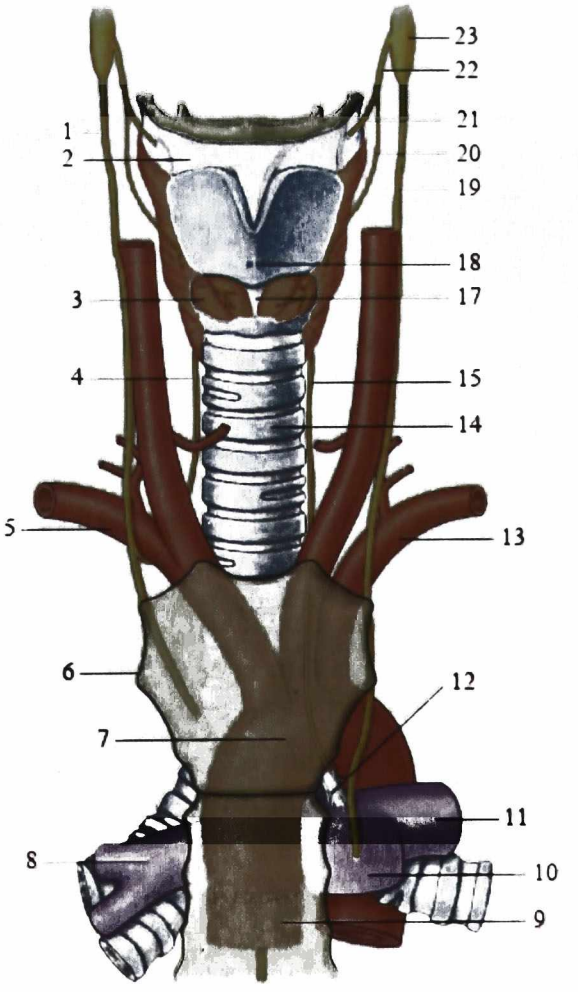

Hình 12.31. Các nhánh chi phối cho thanh quản của thần kinh lang thang (X)

(Theo Gray's Anatomy for Students, 1st Edi., 2005).

1. Thần kinh X phải; 2. Màng giáp–móng; 3. Cơ nhẫn–giáp; 4. Thần kinh thanh quản quặt ngược phải; 5. Động mạch dưới đòn phải; 6. Cán xương ức; 7. Cung động mạch chủ; 8. Động mạch phổi phải; 9. Thực quản; 10. Thân động mạch phổi; 11. Động mạch phổi trái; 12. Dây chằng động mạch; 13. Động mạch dưới đòn trái; 14. Khí quản; 15. Thần kinh thanh quản quặt ngược trái; 17. Dây chằng nhẫn–giáp; 18. Sụn giáp; 19.Thần kinh X trái; 20. Thần kinh thanh quản ngoài; 21. Thần kinh thanh quản trong; 22. Thần kinh thanh quản trên; 23. Hạch dưới thần kinh X.

Khi thần kinh thanh quản quặt ngược uốn cong quanh động mạch dưới đòn, hoặc cung động mạch chủ, nó tách ra các nhánh tim tới đám rối tim sâu. Khi đi lên trong rãnh khí quản – thực quản, thần kinh thanh quản quặt ngược tách ra *các nhánh khí quản* (Rr. tracheales), *các nhánh thực quản* (oesophagei) và *các nhánh hầu* (Rr. pharyngei).

Những biến đổi về liên quan của các thần kinh thanh quản quặt ngược ở gần thanh quản có ý nghĩa quan trọng trong phẫu thuật tuyến giáp. Thần kinh không luôn nằm trong rãnh khí quản–thực quản (vị trí được bảo vệ) mà có thể hơi ở trước rãnh (thường thấy hơn ở bên phải) và nó có thể nằm ngoài rõ rệt so với khí quản ở ngang mức phần dưới của tuyến giáp. Ở bên phải, thần kinh thường nằm trước hoặc ở sau, hoặc đan xen với những nhánh tận của động mạch giáp dưới, trong khi đó ở bên trái thần kinh thường nằm sau động mạch, ít khi ở trước. Thần kinh có thể tách ra các nhánh cho thanh quản trước khi nó chạy ở sau sừng dưới sụn giáp. Ở bên ngoài bao của nó, tuyến giáp có một lớp vỏ bọc rõ rệt bằng mạc trước khí quản; mạc này tách ra làm hai lá tại bờ sau của tuyến. Một lá bao bọc toàn bộ mặt trong của thuỳ tuyến và tại eo hoặc ngay trên eo, có một chỗ dày lên rõ rệt gọi là *dây chằng bên của tuyến giáp* gắn tuyến giáp với khí quản và phần dưới của sụn nhẫn. Lá kia ở sau, đi ở sau thực quản và hầu và dính với mạc trước sống. Do sự chia tách này của mạc trước khí quản, một ngăn được hình thành ở mỗi bên, ở bên ngoài khí quản và thực quản, và chính là trong lớp mỡ chứa trong ngăn này mà thần kinh quặt ngược thanh quản và phần tận cùng của động mạch giáp dưới nằm. Thần kinh có thể ở ngoài hoặc trong dây chằng bên của tuyến giáp, hoặc đôi khi có thể vùi trong dây chằng.

Các nhánh tim cổ (Rr. cardiaci cervicales) và *các nhánh tim ngực* (Rr. cardiaci thoracici). Thường có 2 nhánh tim cổ, nhánh trên và nhánh dưới, nhưng đôi khi có 3 nhánh. *Nhánh trên* nhỏ liên kết với các nhánh tim giao cảm và đi tới đám rối tim sâu. *Nhánh dưới* tách ra ở nền cổ, nhánh ở bên phải đi trước hoặc dọc cạnh bên của động mạch cánh tay đầu tới đám rối tim sâu, nhánh ở bên trái đi xuống ngang qua sườn trái cung động mạch chủ để gia nhập vào đám rối tim nông. Các nhánh tim khác tách ra từ thần kinh lang thang ở gần khí quản và từ thần kinh thanh quản quặt ngược (các nhánh tim ngực) để đi tới đám rối tim sâu.

Các nhánh phế quản (Rr. bronchiales) bao gồm 2 hoặc 3 nhánh nhỏ đi tới mặt trước của rốn phổi và một lượng nhánh nhiều hơn đi sau rốn phổi. Chúng cùng với các nhánh giao cảm từ các hạch giao cảm ngực tạo nên *đám rối phổi* trước và sau.

Các nhánh thực quản. Những nhánh này tách ra ở trên và ở dưới các nhánh phế quản, các nhánh dưới thì nhiều hơn và lớn hơn. Chúng tạo thành đám rối thực quản, từ đó các sợi chi phối cho thực quản và mặt sau màng ngoài tim.

Các nhánh vị. Những nhánh của thân lang thang trước phân phối vào mặt

trước trên của dạ dày (chủ yếu từ thần kinh lang thang trái); những nhánh của thân lang thang sau phân phối vào mặt sau dưới của dạ dày (chủ yếu từ thần kinh lang thang phải). Cả hai nhánh vị trước và sau nằm trong dây chằng gan tá tràng, lần lượt nằm trước và sau động mạch vị trái.

Các nhánh bụng. Đây là các nhánh của thân lang thang sau tham gia vào đám rối tạng.

Các nhánh gan. Đến từ cả hai thân lang thang, các nhánh gan tham gia vào đám rối gan và chi phối cho gan.

Các nhánh thận (Rr. renales). Cả hai thân lang thang đều cho những nhánh tham gia vào đám rối thận.

12. THẦN KINH PHỤ (Nervus accessorius)

Thần kinh phụ, hay thần kinh XI, được tạo nên từ hai phần có nguyên uỷ hoàn toàn khác nhau là *phần tuỷ sống* (pars spinalis), hay rễ tuỷ *sống* (radix spinalis), và *phần lang thang* (pars vagalis), hay *rễ sọ* (radix cranialis). Rễ sọ sát nhập vào rễ tuỷ sống trên một phần tương đối ngắn trên đường đi của thần kinh phụ. Sau đó, rễ sọ tách ra để nhập vào thần kinh lang thang, rễ sống tiếp tục đi xuống cổ. Vì *thân thần kinh phụ* (Truncus nervi accessorii) chỉ được hình thành trên một đoạn ngắn, sẽ tốt hơn nếu mô tả riêng nguyên uỷ và đường đi của mỗi rễ.

12.1. Rễ sọ

Rễ sọ thần kinh phụ nhỏ hơn rễ tuỷ sống. Các sợi của nó có nguyên uỷ từ nhân hoài nghi. Sau khi được tạo nên từ những rễ nhỏ thoát ra ở rãnh sau trám hành, rễ sọ đi ra khỏi sọ qua lỗ tĩnh mạch cảnh, và kết hợp lại trên một đoạn ngắn với rễ tuỷ sống khi đi qua lỗ này để tạo nên thân thần kinh phụ. Ngay sau khi ra khỏi lỗ, rễ sọ tách khỏi rễ tuỷ sống như là *nhánh trong* (Ramus internus) của thân thần kinh phụ và ngay lập tức gia nhập vào thần kinh lang thang ở trên hạch dưới thần kinh lang thang. Trong thành phần của thần kinh lang thang, các sợi của rễ sọ thần kinh phụ chi phối cho các cơ của hầu và khẩu cái (trừ cơ căng màn khẩu cái) qua nhánh hầu, các cơ nội tại của thanh quản qua nhánh thanh quản quặt ngược.

12.2. Rễ tuỷ sống (Hình 12.32)

Nguyên uỷ. Rễ tuỷ sống tách ra từ một nhân vận động thuôn dài nằm ở mặt bên của sừng trước, trải dài từ chỗ nối tuỷ sống – hành tuỷ đến đốt tuỷ cổ thứ sáu. Một số rễ nhỏ đi thẳng ra, một số khác chạy lên trước khi đi ra ngoài. Đường thoát ra không thật đều như một đường thẳng, và rễ tuỷ sống thường đi qua hạch rễ lưng của thần kinh sống cổ thứ nhất.

Đường đi. Các rễ tạo nên một thân và thân này đi lên ở giữa dây chằng răng và rễ sau của các thần kinh sống rồi đi vào sọ qua lỗ lớn xương chẩm, ở sau động mạch đốt sống. Sau đó nó chạy lên trên và sang bên để tới lỗ tĩnh mạch cảnh. Nó cùng với rễ sọ đi qua lỗ trong một bao màng cứng chung với thần kinh X, nhưng vẫn được ngăn cách với thần kinh X bởi một nếp màng nhện. Khi ra khỏi lỗ tĩnh mạch cảnh, rễ tuỷ sống rời khỏi rễ sọ (như là *nhánh ngoài* của thân thần kinh phụ) và chạy về phía sau ngoài để đi hoặc ở trong hoặc ở ngoài tĩnh mạch cảnh trong. Sau đó thần kinh bắt chéo trước mỏm ngang của đốt đội và bản thân nó lại bị động mạch chẩm bắt chéo trước. Từ đây, nó chạy chếch xuống dưới, ở bên trong mỏm trâm, cơ trâm móng và bụng sau cơ hai bụng. Cùng với nhánh ức đòn chũm trên của động mạch chẩm, nó đi tới phần trên cơ ức đòn chũm và đi vào mặt sâu của cơ này, để tiếp nối với các sợi từ hoặc C2, hoặc C3, hoặc cả C2 và C3 tạo nên quai Maubrac. Đôi khi nó tận cùng ở cơ ức đòn chũm. Nhưng thường thấy hơn, nó hiện ra ở ngay trên điểm giữa của bờ sau cơ ức đòn chũm, thường ở trên chỗ thoát ra của thần kinh tai lớn (thường cách thần kinh này trong phạm vi 2cm) và ở cách đỉnh mỏm chũm từ 4 – 6cm. Tuy nhiên, điểm lộ ra rất biến đổi. Tiếp đó, nó bắt chéo tam giác cổ sau ở trên mặt nông cơ nâng vai, được ngăn cách với cơ này bởi lá trước sống của mạc cổ sâu và mô mỡ. Tại đây thần kinh nằm tương đối nông và liên quan với các hạch bạch huyết cổ nông. Ở khoảng 3 – 5cm trên xương đòn, nó chạy sau bờ trước cơ thang, thường chia ra để tạo nên một đám rối trên mặt sâu cơ thang cùng với những nhánh từ C3 và C4 hoặc chỉ từ C4.

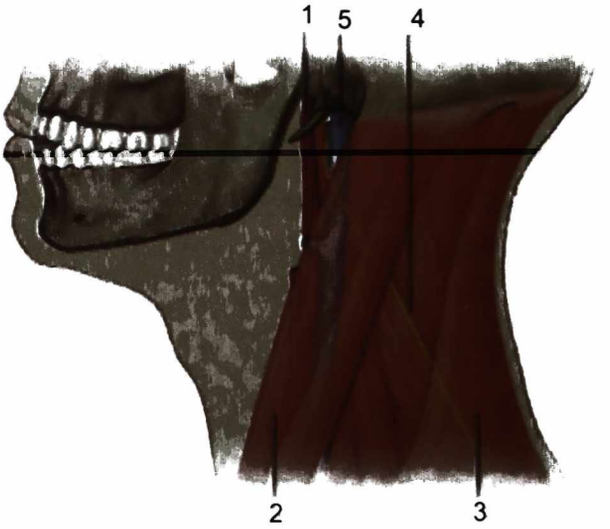

Hình 12.32. Đường đi ở cổ của rễ sống thần kinh phụ

(Theo Gray's Anatomy for Students, 1st Edi., 2005).

1. Động mạch cảnh trong; 2. Cơ ức đòn chũm; 3. Cơ thang; 4. Thần kinh XI; 5. Tĩnh mạch cảnh trong.

Đường đi ở cổ của thần kinh đi theo một đường kẻ từ phần trước dưới của bình tai tới đỉnh mỏm ngang đốt đội rồi sau đó bắt chéo cơ ức đòn chũm và tam giác cổ sau tới một điểm trên bờ trước cơ thang cách bờ trên xương đòn 3 – 5cm.

Chi phối. Thông thường, rễ tuỷ sống được coi là nguồn duy nhất cung cấp các sợi vận động đến cơ ức đòn chũm, các thần kinh sống cổ hai và ba (C2 – C3) vận chuyển cảm giác bản thể từ cơ này.

Thần kinh phụ chi phối cho các phần trên và giữa cơ thang. Tuy nhiên, ở 75% số trường hợp, hai phần ba dưới cơ thang do đám rối cổ chi phối. Ngoài ra, phần dưới cơ thang còn nhận được sự chi phối từ các thần kinh sống ngực. Các thần kinh C3 và C4 vận chuyển các sợi cảm giác bản thể từ cơ thang.

Liên hệ lâm sàng. Các sợi từ vỏ não tới các nhân chi phối cơ ức đòn chũm bắt chéo hai lần. Do đó, một tổn thương dải tháp ở mức trên cầu não làm yếu cơ ức đòn chũm cùng bên và cơ thang bên đối diện. Trong vẹo cổ do co thắt, một tình trạng loạn trương lực cơ khu trú, cơ ức đòn chũm và cơ thang bị co thắt, thường đi kèm với sự co thắt của các cơ khác, chẳng hạn như cơ gối đầu. Trong hội chứng lỗ tĩnh mạch cảnh, gây ra bởi các bệnh lý như ung thư mũi hầu hay khối u tiểu thể thần kinh (glomus tumor), các thần kinh lưỡi hầu, lang thang và phụ đồng thời bị tổn thương. Rễ sống thần kinh phụ có thể bị tổn thương ở tam giác cổ sau, do khối u hay phẫu thuật. Nếu thần kinh phụ bị loại bỏ như là một phần của phẫu thuật nạo vét hạch cổ tiệt căn, vai và cánh tay sệ xuống do liệt cơ thang, và tình trạng này dẫn đến chứng đau thần kinh dai dẳng do đám rối cánh tay bị kéo giãn.

13. THẦN KINH HẠ THIỆT (Nervus hypoglossi)

Thần kinh hạ thiệt, hay thần kinh sọ XII, là thần kinh vận động tất cả các cơ lưỡi, ngoại trừ cơ khẩu cái lưỡi.

13.1. Nhân nguyên uỷ

Nhân thần kinh hạ thiệt (nucleus nervi hypoglossi) nằm ở gần đường giữa tại mặt sau của chất xám hành tuỷ. Nó dài khoảng 2cm. Phần trước trên của nó nằm bên dưới tam giác thần kinh hạ thiệt ở sàn não thất 4, phần sau dưới của nó kéo dài xuống đến sát tuỷ sống.

[Nhân thần kinh XII bao gồm các nơron vận động lớn và các sợi có myelin nằm rải rác. Nhân được tổ chức thành các phần bụng và lưng, mỗi phần lại được chia thành các dưới nhân giữa và bên chi phối cho các cơ lưỡi khác nhau.

Một số nhóm tế bào nằm quanh nhân thần kinh hạ thiệt, được gọi là *các nhân quanh nhân thần kinh hạ thiệt* (nuclei perihypoglossales) bao gồm *nhân xen* (nucleus intercalus), *nhân trước nhân thần kinh hạ thiệt* (nucleus prepositus hypoglossi), *nhân dưới nhân thần kinh hạ thiệt* (nucleus subhypoglossalis) và nhân cạnh giữa lưng (lưới). Các tiếp nối với tạng và vị giác thông qua nhân xen.]

Các sợi thần kinh XII đi ra ở mặt trước của nhân, đi qua cấu tạo lưới ở ngoài liềm giữa, chạy ở phía trong nhân trám dưới, rồi cong ra ngoài để thoát ra nông như là một loạt của 10 – 15 rễ nhỏ ở rãnh trước bên giữa tháp hành và trám hành.

Nhân thần kinh hạ thiệt nhận được các sợi vỏ nhân đến từ hồi trước trung tâm và các vùng liền kề chủ yếu là bán cầu bên đối diện. Các sợi synáp lên các nơron vận động của nhân hoặc trực tiếp hoặc qua các nơron liên hợp. Có bằng chứng cho thấy hầu hết các dưới nhân tiếp nhận các sợi đến từ cả hai bán cầu. Nhân có thể có tiếp nối với tiểu não qua các nhân quanh nhân thần kinh hạ thiệt, và có lẽ cũng cả với cấu tạo lưới hành tuỷ, nhân cảm giác thần kinh sinh ba và nhân đơn độc.

13.2. Đường đi và liên quan (Hình 12.33)

Các rễ nhỏ của thần kinh hạ thiệt đi ra khỏi thân não tại rãnh trước trám hành (Hình 12.2). Chúng chạy sang bên ở sau động mạch đốt sống và tập hợp lại thành hai bó; các bó này xuyên qua màng não cứng riêng biệt nhau trước khi chui qua ống thần kinh hạ thiệt của xương chẩm và kết hợp lại sau khi qua màng này (Hình 12.13). Ống đôi khi được chia ra bởi một gai xương nhỏ. Thần kinh thoát ra khỏi ống ở mặt phẳng gần đường giữa hơn tĩnh mạch cảnh trong, động mạch cảnh trong và các thần kinh sọ IX, X và XI. Từ đây, nó chạy về phía dưới bên ở sau động mạch cảnh trong và các thần kinh IX và X đến khoảng nằm giữa động mạch cảnh trong và tĩnh mạch cảnh trong. Tại đây nó tạo nên một nửa vòng xoắn quanh hạch dưới của thần kinh X, được liên kết với hạch bởi mô liên kết. Sau đó nó đi xuống hầu như thẳng đứng ở giữa động mạch cảnh trong và tĩnh mạch cảnh trong và ở trước thần kinh X tới một điểm ngang mức với góc hàm dưới thì chạy ra trước ở giữa hai mạch máu và trở nên nằm ở nông dưới bụng sau cơ hai bụng. Nó chạy vòng thành một quai quanh nhánh ức đòn chũm dưới của động mạch chẩm, lần lượt bắt chéo ở mặt ngoài động mạch cảnh trong, động mạch cảnh ngoài và quai động mạch lưỡi ở ngay trên đỉnh của sừng lớn xương móng, còn bản thân nó lại bị bắt chéo bởi tĩnh mạch mặt

Sau khi bắt chéo quai động mạch lưỡi ở ngay trên đỉnh của sừng lớn xương móng, nó chạy chếch lên trên và ra trước trên cơ móng lưỡi, nằm dưới mặt sâu cơ trâm móng, gân cơ hai bụng và bờ sau cơ hàm móng. Ở giữa các cơ hàm móng và móng lưỡi, thần kinh XII nằm bên dưới phần sâu của tuyến dưới hàm, ống tuyến dưới hàm và thần kinh lưỡi, nối với thần kinh lưỡi ở bờ trước cơ móng lưỡi. Sau đó nó đi trên mặt ngoài cơ cằm lưỡi, tiếp tục đi ra trước trong cơ này cho đến tận đỉnh lưỡi. Nó tách các sợi tới các cơ ngoại lai của lưỡi (cơ trâm lưỡi, cơ móng lưỡi và cơ cằm lưỡi) và tới các cơ nội tại của lưỡi.

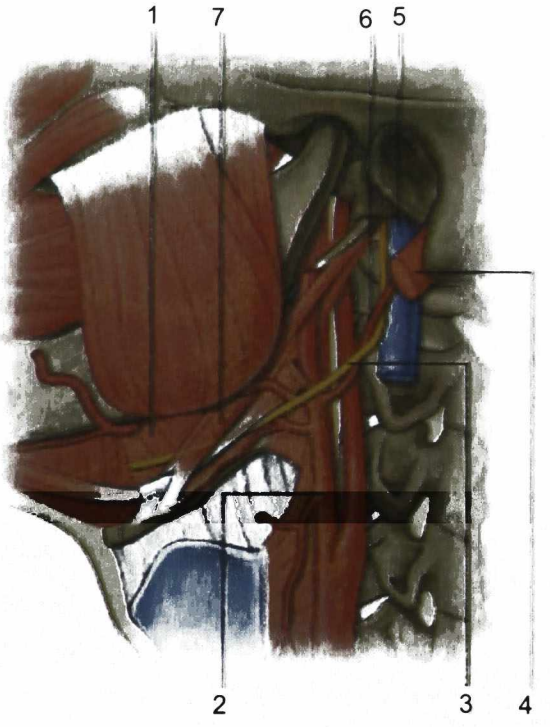

Hình 12.33. Đường đi và liên quan của thần kinh hạ thiệt ở cổ

(Theo Gray's Anatomy for Students, 1st Edi., 2005).

1. Cơ móng lưỡi; 2. Động mạch cảnh ngoài; 3. Thần kinh hạ thiệt; 4. Bụng sau cơ hai bụng (bị cắt); 5. Tĩnh mạch cảnh trong; 6. Động mạch chẩm; 7. Cơ trâm móng.

Các tiếp nối. Thần kinh XII tiếp nối với thân giao cảm, thần kinh X, các thần kinh cổ I và II, và thần kinh lưỡi. Ở gần đốt đội, nó nhận các nhánh từ hạch giao cảm cổ trên và một nhánh từ quai nối giữa các thần kinh cổ I và II (nhánh này sau đó rời khỏi thần kinh XII như là rễ trên của quai cổ). Các tiếp nối với thần kinh X xảy ra ở gần nền sọ, và nhiều nhánh chạy giữa thần kinh XII và hạch dưới thần kinh X trong mô liên kết nối giữa chúng. Khi thần kinh XII vòng quanh động mạch chẩm, nó nhận được nhánh lưỡi thần kinh X từ đám rối hầu. Ở gần bờ trước cơ móng lưỡi, nó tiếp nối với thần kinh lưỡi bằng nhiều nhánh nhỏ.

13.3. Các nhánh bên

Các nhánh màng não. Các nhánh màng não rời khỏi thần kinh trong ống thần kinh hạ thiệt và chạy trở lại sọ qua ống này để chi phối cho lõi xốp của xương chẩm, các thành màng cứng của các xoang chẩm và đá dưới, và phần nhiều sàn thành trước hố sọ sau. Những sợi trong nhánh màng não có lẽ xuất phát từ các thần kinh sống cổ trên.

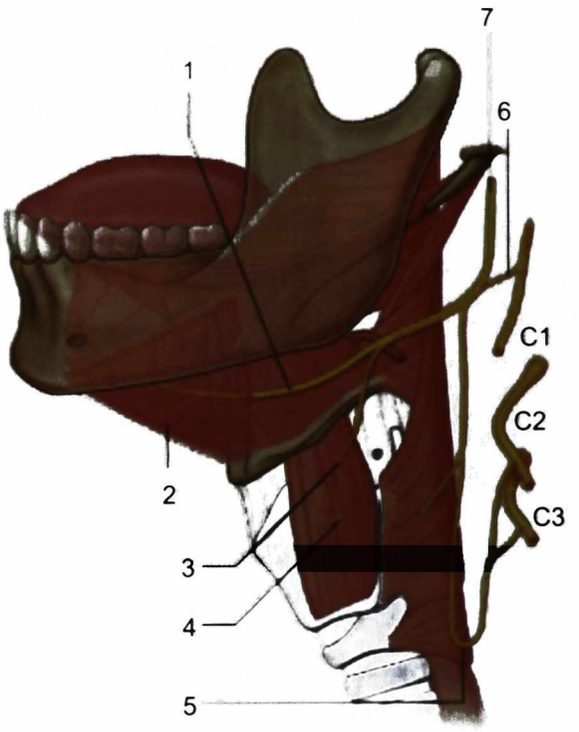

Hình 12.34. Các nhánh của thần kinh hạ thiệt có nguồn gốc từ thần kinh sống cổ 1 (C1)

(Gray's Anatomy for Students, 1st Edi., 2005).

1. Thần kinh tới cơ cằm móng; 2. Cơ cằm móng; 3. Thần kinh tới cơ giáp móng; 4. Cơ giáp móng; 5. Quai cổ; 6. Các sợi từ C I; 7. Thần kinh XII.

Nhánh xuống hay *rễ trên quai cổ* (Hình 12.34). Nhánh xuống của thần kinh hạ thiệt chứa các sợi từ thần kinh sống cổ I. Nó rời khỏi thần kinh hạ thiệt khi thần kinh này chạy vòng quanh động mạch chẩm, và chạy xuống trong bao cảnh. Nó tách một nhánh tới bụng trên cơ vai móng trước khi tiếp nối với nhánh xuống thần kinh cổ để tạo nên quai cổ.

Các thần kinh tới cơ giáp móng và cằm móng (Hình 12.34). Các thần kinh này tách ra ở gần bờ sau cơ móng lưỡi. Chúng chứa những sợi còn lại của thần kinh sống cổ I.

13.4. Tổn thương thần kinh hạ thiệt

Thần kinh XII có thể bị tổn thương lúc phẫu tích ở cổ. Đứt hoàn toàn gây liệt lưỡi một bên và cuối cùng teo nửa lưỡi; lưỡi ở trạng thái nhô ra trước thì bị nghiêng về bên liệt và, khi rụt ra sau, bên bị liệt và teo ở cao hơn bên bình thường. Thanh quản có thể bị lệch về bên lành trong lúc nuốt, do liệt một bên của các cơ hạ xương móng kết hợp với nhánh thần kinh sống cổ I mà chạy cùng với thần kinh hạ thiệt. Nếu liệt cả hai bên lưỡi không còn cử động. Nếm và xúc giác không bị ảnh hưởng nhưng phát âm chậm và nuốt khó.

13. HỆ THẦN KINH TỰ CHỦ HAY PHẦN TỰ CHỦ CỦA HỆ THẦN KINH NGOẠI BIÊN

(Divisio automatica. Pars automatica systematis nervosi peripherici)

* [Về thuật ngữ giải phẫu: Trước đây cố GS Đỗ Xuân Hợp vẫn gọi theo các tác giả Pháp là: "***Hệ thần kinh thực vật***" (*Système nerveux de la vie végétative ou organo végétatif*), chi phối đời sống dinh dưỡng, nội tạng; đối lập với "***Hệ thần kinh động vật***", (*systeme nerveux de la vie de relation*), phụ trách đời sống ngoại tiếp, liên hệ với thế giới bên ngoài.

Song DTGPQT N.A.1985 và các tác giả Anh Mỹ đã gọi là "***Systema nervosum autonomicum***, ***Autonomic nervous system***"; nên Từ điển DTGPQT Việt hoá của Trịnh Van Minh, 1999, đã dịch là "***Hệ thần kinh tự chủ***"; phụ trách các cơ quan nội tạng và các tuyến, hoạt động tự động, ngoài ý muốn. Đối lập với "***Hệ thần kinh thân thể***" (***Somatic nervous system***), phụ trách các phần còn lại của toàn cơ thể, hoạt động có ý thức, theo ý muốn.

Ngày nay Thuật ngữ Giải phẫu Quốc tế thông qua tại São Paulo 1997 (T.A.1997) lại quan niệm thu hẹp hơn và đổi lại là "***Divisio autonomica. Pars autonomica systematis nervosi peripherici***" = "***Phần thần kinh tự chủ,*** hay ***Phần tự chủ của hệ thần kinh ngoại biên***"; coi đó không phải là một "hệ thần kinh tự chủ độc lập", song song với "hệ thần kinh thân thể", với đầy đủ các phần trung ương và ngoại biên, mà chỉ là ***một phần chức năng đặc biệt của hệ thần kinh ngoại biên***, vẫn chịu sự chỉ huy chung của hệ thần kinh trung ương. (Xem Bài I, mục 2, về sự phân chia theo chức năng của hệ thần kinh ngoại biên).

Tạm không tranh luận về chữ "***Hệ***" (system) theo tên gọi cũ hay "***Phần***" (divisio, pars) theo quan niệm mới của T.A.1997; chúng tôi chỉ đề nghị nên thông nhất theo TNGPQT (N.A. 1985 và T.A. 1987) gọi là "***thần kinh tự chử***", so sánh với "***thần kinh thân thể***"; và loại bỏ hai từ cũ "***thần kinh thực vật***" và "***thần kinh động vật***". Vì: thực tế "*thực vật không có thần kinh*". Mà người và động vật đều có một hệ thần kinh chung, với: 1) Một phần phụ trách đời sống "nội tạng", hoạt động, không theo ý muốn, gọi là "***tự chử***" (autonomic), và 2) Một phần phụ trách đời sống giao tiếp với ngoại cảnh, kiểm soát có ý thức hoạt động của toàn bộ khung cơ thể còn lại, gọi chung là "***thân thể***" (somatic)].

Cũng theo quan niệm mới nêu trên của T.A. 1997, bài này đã được xếp vào chương: "Hệ thần kinh ngoại biên", sau các dây thần kinh sọ và các dây thần kinh sống].

1. ĐẠI CƯƠNG

Hệ thần kinh tự chủ hay ***phần tự chủ của hệ thần kinh ngoại biên*** là một phần phân chia theo chức năng của hệ thần kinh ngoại biên, chi phối cho các ***cơ trơn***, ***cơ tim***, và ***các tuyến*** của cơ thể.

Về mặt cấu tạo, một số thường tả thần kinh tự chủ như một phần *vận động đi ra* đặc biệt của hệ thần kinh ngoại biên. Tuy nhiên, để hoạt động, nó cũng phụ thuộc vào một *luồng cảm giác đi vào* từ các cơ quan nội tạng và các mạch máu

đến các *trung tâm tích hợp* (integrating centers) ở hệ thần kinh trung ương. Vậy về mặt cấu trúc, thần kinh tự chủ cũng bao gồm cả các nơron cảm giác tự chủ, các trung tâm tích hợp ở hệ thần kinh trung ương, và các nơron vận động tự chủ.

Về mặt chức năng, thần kinh tự chủ thường hoạt động ngoài sự kiểm soát của ý thức. Nó được gọi là "tự chủ" (hay tự động), vì người ta cho rằng nó hoạt động một cách tự chủ, ngoài sự kiểm soát của hệ thần kinh trung ương. Tuy nhiên, nó vẫn được điều hoà bởi các trung tâm ở não, chủ yếu ở hạ nội đồi và thân não, nơi nhận luồng vào từ hệ viền và các vùng khác của não.

2. SO SÁNH THẦN KINH THÂN THỂ VÀ THẦN KINH TỰ CHỦ

– ***Các nơron cảm giác thân thể*** nhận luồng vào từ các giác quan đặc biệt và các thụ thể cảm giác thân thể; hầu hết được nhận biết *có ý thức*. ***Các nơron cảm giác tự chủ*** nhận luồng vào từ *các thụ thể nội cảm* (interoceptors), (thụ thể hoá học theo dõi mức CO_2 trong máu, thụ thể cơ học phát hiện độ căng ở thành các cơ quan nội tạng hay các mạch máu). Đa số thường *không ý thức*; tuy tác động rất mạnh cũng có thể gây nên cảm giác có ý thức; ví dụ cảm giác đau hay buồn nôn khi tạng bị tổn thương, đau thắt ngực khi thiếu máu cơ tim. Luồng vào ảnh hưởng đến thần kinh tự chủ cũng gồm cả một số cảm giác thân thể và giác quan; ví dụ, đau cũng có thể gây nên biến đổi trong một số hoạt động của thần kinh tự chủ.

– Các nơron ***vận động thân thể***: chi phối các cơ xương, thường hoạt động có ý thức, theo ý muốn. Các nơron ***vận động tự chủ***: điều hoà các hoạt động nội tạng, bằng cách *tăng (kích thích)* hay *giảm (ức chế) các hoạt động đang tiếp diễn của các mô hiệu ứng*, là cơ tim, cơ trơn, và các tuyến. Ví dụ: đáp ứng của thần kinh tự chủ làm thay đổi đường kính đồng tử, co giãn mạch máu, điều chỉnh tốc độ và lực co bóp của tim... Khác các cơ xương (bị liệt khi mất thần kinh), mô hiệu ứng của thần kinh tự chủ thường vẫn hoạt động khi nguồn thần kinh bị gián đoạn; Ví dụ tim vẫn đập, khi lấy ra để ghép cho người khác.

Hầu hết *đáp ứng tự chủ không thể thay đổi hay ngăn chặn được đến một mức nào đó bằng ý thức*. Người ta không thể làm chậm nhịp tim theo ý muốn bằng nửa tốc độ bình thường. Tuy nhiên, người tập yoga hoặc một số phương pháp khác, qua tập luyện lâu dài cũng có thể điều biến tối thiểu một số hoạt động tự chủ. Luồng vào cảm giác thân thể và giác quan đặc biệt, tác động qua hệ viền, cũng có thể ảnh hưởng đến đáp ứng của các nơron vận động tự chủ. Ví dụ nhìn thấy một chiếc xe sắp đâm vào mình, hay bị chộp bất ngờ bởi một kẻ tấn công có thể làm tim đập nhanh và mạnh.

– Về cấu tạo, tất cả các ***đường vận động tự chủ*** đều *có hai nơron vận động* liên tiếp nhau qua một *hạch thần kinh tự chủ* (autonomic ganglion), nằm ngoài hệ thần kinh trung ương (Hình 13.1a). Nơron thứ nhất, hay trước hạch, có thân tế bào nằm ở hệ thần kinh trung ương, sợi trục có myelin đi đến *hạch thần kinh tự chủ*. Nơron thứ hai, hay sau hạch, có thân tế bào nằm ở hạch, sợi trục không myelin đi từ hạch đến bộ phận hiệu ứng (cơ trơn, cơ tim, hoặc tuyến).

Trái lại, thần kinh vận động cơ xương theo ý muốn; chỉ *có một nơron vận động thân thể có myelin*, đi từ thần kinh trung ương đến bộ phận hiệu ứng (Hình 13.1b).

Mặt khác, các nơron vận động thân thể chỉ tiết acetylcholin (ACh) làm chất dẫn truyền thần kinh; còn các nơron vận động tự chủ tiết hoặc acetylcholin (ACh) hoặc norepinephrin (NE).

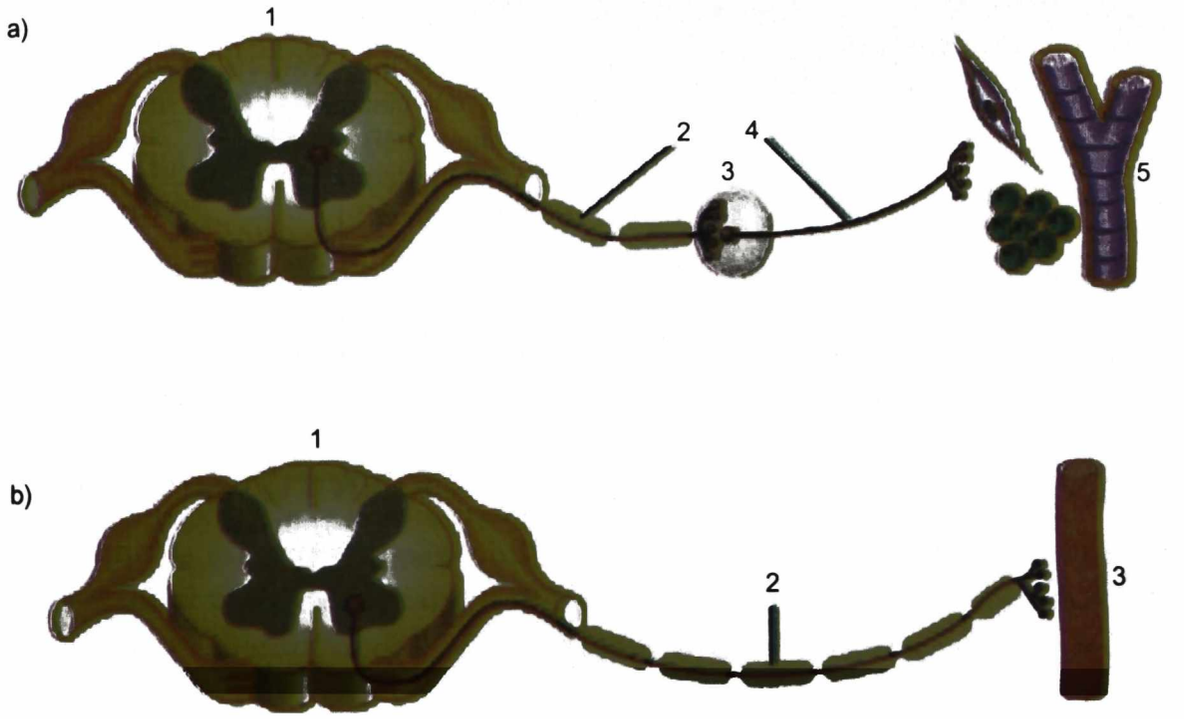

Hình 13.1. Nơron vận động ở thần kinh tự chủ (a) và thần kinh thân thể (b).

(Theo Tortora Grabowski, Principles of Anatomy and Physiology, U.S.A., 2000, Fig. 17.1, p. 549)

a) Thần kinh tự chủ. 1. Tuỷ sống; 2. Nơron trước hạch (có myelin); 3. Hạch thần kinh tự chủ; 4. Nơron sau hạch (không myelin); 5. Bộ phận hiệu ứng; 6. Tác dụng: Tiết ACh hoặc NE; Co hay giãn cơ trơn; Tăng hay giảm nhịp và lực co bóp cơ tim; Tăng hoặc giảm tiết các tuyến.

b) Thần kinh thân thể. 1. Tuỷ sống; 2. Nơron vận động thân thể (có myelin); 3. Bộ phận hiệu ứng; 4. Tác dụng: Tiết ACh; Co cơ xương.

[Kích thích thần kinh tự chủ có thể kích thích hay ức chế các bộ phận hiệu ứng nội tạng.

Kích thích thần kinh thân thể bao giờ cũng kích thích các bộ phận hiệu ứng của nó (co cơ).]

Bảng 13.1. Tóm tắt đặc điểm của phần thần kinh tự chủ, và hệ thần kinh thân thể

	Phần thần kinh tự chủ	Hệ thần kinh thân thể
Luồng cảm giác đi vào	Chủ yếu từ các thụ thể nội cảm; (một số từ các giác quan và cảm giác thân thể).	Từ các giác quan và các thụ thể cảm giác thân thể
Kiểm soát luồng vận động đi ra	Kiểm soát không theo ý muốn từ hệ viền, hạ nội đồi, thân não, và tuỷ sống. Kiểm soát hạn chế từ vỏ não.	Kiểm soát theo ý muốn từ vỏ não, với sự tham gia của các nhân nền, tiểu não, thân não, và tuỷ sống.
Đường nơron vận động (ngoại biên)	Gồm 2 nơron: *nơron trước hạch*, đi từ TKTW đến tiếp xúc synáp ở một *hạch tự chủ*; *nơron sau hạch*, đi từ hạch đến tiếp xúc synáp với một bộ phận hiệu ứng tạng. Các nơron trước hạch đi từ TKTW cũng tiếp xúc synáp với các tế bào tuỷ thượng thận.	Gồm 1 nơron: nơron vận động thân thể đi từ hệ TKTW đến tiếp xúc synáp trực tiếp với bộ phận hiệu ứng.
Các chất dẫn truyền thần kinh và các hormon	Các sợi trục trước hạch tiết acetylcholin (ACh); các sợi trục sau hạch tiết ACh (phần đối giao cảm, và các sợi giao cảm đến các tuyến mồ hôi), hay norepinephrin (NE) (phần giao cảm còn lại); Tuỷ thượng thận tiết epinephrin và norepinephrin.	Tất cả các nơron vận động thân thể đều tiết ACh
Các bộ phận hiệu ứng	Cơ trơn, cơ tim, các tuyến	Cơ xương
Các đáp ứng	Co hoặc giãn cơ trơn; tăng hoạc giảm tốc độ và lực co cơ tim; tăng hoặc giảm tiết các tuyến,	Co cơ xương

3. PHÂN CHIA CỦA HỆ HAY PHẦN THẦN KINH TỰ CHỦ

Thần kinh tự chủ gồm hai phần chính: ***phần giao cảm*** (pars sympathetica) và ***phần đối giao cảm*** (pars parasympathetica). **Hai phần có cấu tạo khác nhau** về nguyên uỷ các sợi trước hạch, về chất dẫn truyền thần kinh các sợi sau hạch; và có chức năng đối lập với nhau về tác dụng.

* [Chú thích về TNGP: "***Parasympathetica***" cố GS Đỗ Xuân Hợp dịch là "***phó giao cảm***", chúng tôi xin dịch là "***đối giao cảm***"; vì trong 2 phần cùng hoạt động phối hợp với nhau để điều hoà hoạt động của cùng một cơ quan, không có phần nào là chánh, là phó, mà chỉ có tác dụng đối lập với nhau. Tiếp đầu ngữ "para" mượn từ tiếng Hy Lạp có thể có nhiều nghĩa: *ở gần, ở bên cạnh; chống đối, đối lập* v.v... ở đây, là "*đối lập*"; nên dịch là "*đối giao cảm*" là phù hợp hơn].

– ***Về nguyên uỷ*** thân tế bào các nơron trước hạch của *phần giao cảm* nằm ở cột tế bào trung gian bên (intermediolateral cell column) *các đoạn tuỷ ngực và thắt lưng 1 – 2*; của *phần đối giao cảm* nằm ở *các nhân vận động các dây thần kinh sọ III, VII, IX, X, XI ở thân não* và ở cột tế bào trung gian bên *các đoạn tuỷ cùng 2 – 4*.

– ***Về chất dẫn truyền thần kinh*** tiết ra ở đầu tận các sợi sau hạch của phần giao cảm là norepinephrin và epinephrin (các sợi adrenergic); của phần đối giao cảm là acetylcholin (các sợi cholinergic). Tận cùng các sợi giao cảm ở các tuyến mồ hôi cũng thuộc loại cholinergic. Mặc dù các chất dẫn truyền thần kinh tiết ra bởi các sợi sau hạch của hai phần giao cảm và đối giao cảm có khác nhau; các nơron trước hạch của cả hai phần đều tiết acetylcholin.

– ***Về chức năng***: Đa số các cơ quan đều nhận ***cung cấp thần kinh của cả hai phần*** giao cảm và đối giao cảm, có *tác dụng hoạt động đối lập nhau*. Ví dụ, thần kinh giao cảm làm tăng nhịp tim, còn thần kinh đối giao cảm làm giảm nhịp tim. Các sợi đối giao cảm đến dạ dày làm tăng nhu động và giãn các cơ thắt; còn các sợi giao cảm làm giảm nhu động và co các cơ thắt.

Ngoài hai phần chính (giao cảm và đối giao cảm) vừa kể, các nơron ở trong thành của ống tiêu hoá tạo nên một hệ thống tự chủ đặc biệt, gọi là *hệ thần kinh ruột* (enteric nervous system), đôi khi cũng được coi như một thành phần thứ ba của thần kinh tự chủ.

4. CẤU TẠO GIẢI PHẪU CHUNG CỦA HỆ HAY PHẦN THẦN KINH TỰ CHỦ

* [Theo chú thích *A14.3.00.001. của T.A. 1997, về "*Phần tự chủ của hệ thần kinh ngoại biên*" (Divisio autonomica: Pars autonomica systematis nervosi peripherici), nguyên văn như sau:

"*Từ **Hệ thần kinh tự chủ** (Systema nervosum autonomicum) không được dùng trong Bản danh pháp này (T.A. 1997) để tránh sự hoài nghi (không thống nhất giữa các tác giả). Với một số tác giả, nó song song với hệ thần kinh thân thể và có cả các thành phần trung ương và ngoại biên. Với một số tác giả khác nó là **một phần của hệ thần kinh ngoại biên**. Hơn nữa một số coi nó **chỉ có các yếu tố đi ra** (efferent) (vận động); còn số khác lại công nhận có cả các yếu tố đi vào (afferent) (cảm giác). Có rất nhiều liên hệ giữa các dây thần kinh thân thể với các hạch thần kinh tự chủ, và giữa các cấu trúc thần kinh tự chủ ở đầu. Ví dụ các nối tiếp giữa hạch cổ trên và hạch cảm giác thần kinh sinh ba, giữa đám rối thần kinh quanh động mạch cảnh trong và đám rối hang (cavernosus plexus) với dây thần kinh giạng (VI), và giữa thần kinh bướm khẩu cái (pterygopalatine) và hạch mi (ciliary ganglion). Trong những đường liên hệ đó, chỉ có thần kinh tuyến tùng (n. pinealis) là có tên'*].

Vậy theo T.A. 1997 và đa số tác giả, cấu tạo của "phần thần kinh tự chủ" chủ yếu là cấu tạo của các *đường vận động thần kinh tự chủ*; với những thành phần chính như sau: 1) *Các nơron trước hạch* (với nguyên uỷ ở hệ TKTƯ), 2) *Các hạch TK tự chủ*, 3) *Các đám rối thần kinh tự chủ*, và 4) *Các nơron sau hạch*. (Hình 12.2).

4.1. Nguyên uỷ ở hệ TKTƯ của các nơron tự chủ trước hạch

* [Các tác giả cổ điển (Rouviere 1946, Đỗ Xuân Hợp, 1971) vẫn quan niệm "Hệ TK thực vật' gồm cả 2 phần trung ương và ngoại biên. Phần trung ương: "*Các trung khu thần kinh thực vật*" (Centres du systeme nerveux végétatif), bao gồm: a) Các *trung khu thực vật trên*, ở gian não, có: vùng củ phễu hạ nội đồi, nhân trong nội đồi, dính gian nội đồi, thành sau não thất 3;

và b) Các *trung khu thực vật dưới* gồm một số nhân thần kinh sọ ở thân não, và vùng trung gian bên của đoạn tuỷ sống ngực – thắt lưng 1 – 2 và cùng 2 – 4.

Các tác giả hiện đại (Tortora & Grabowski, 2000; Gilman & Newman, 2003) thường không nói tới phần trung ương của thần kinh tự chủ, và chỉ tả "các trung khu thực vật dưới" của các tác giả cổ điển như: "*nguyên uỷ của các sợi trước hạch thần kinh tự chủ*", thuộc hệ thần kinh ngoại biên].

– Nguyên uỷ (hay thân tế bào) của các nơron trước hạch ***thần kinh giao cảm*** nằm ở sừng bên chất xám các đoạn tuỷ sống ngực 1 – 12 và thắt lưng 1 – 2. Do đó phần giao cảm ở hệ TKTƯ còn được gọi là ***phần ngực thắt lưng*** (thoracolumbar division). (Hình 13.2, bên trái).

– Nguyên uỷ (hay thân tế bào) của các nơron trước hạch ***thần kinh đối giao cảm*** nằm ở hai nơi: ở các nhân 4 dây thần kinh sọ ở thân não, và ở sừng bên chất xám của các đoạn tuỷ cùng 2 – 4. Do đó phần đối giao cảm ở hệ TKTƯ còn được gọi là ***phần sọ cùng*** (craniosacral division) (Hình 13.2, bên phải).

4.2. Các hạch thần kinh tự chủ

Các hạch thần kinh tự chủ là nơi tiếp xúc synáp giữa các nơron trước hạch và sau hạch, có thể chia thành 3 nhóm chính: 2 nhóm thuộc phần giao cảm, và 1 nhóm thuộc phần đối giao cảm. (Hình 13.2, 13.3; 13.4).

4.2.1. Các hạch thần kinh giao cảm

Các hạch giao cảm gồm 2 nhóm: *các hạch thân giao cảm* (hay *hạch cạnh sống*) và *các hạch trước sống*:

– **Các hạch thần kinh cạnh sống** (paravertebral ganglia), hay **chuỗi hạch thần kinh sống** (vertebral chain ganglia) còn gọi là **thân thần kinh giao cảm** (truncus sympatheticus), gồm hai chuỗi hạch nằm theo hai hàng dọc ở trước và hai bên cột sống, đi từ nền sọ tới xương cụt (Hình 13.2). **Điển hình có 22 – 23 đôi hạch thần kinh giao cảm cạnh sống, kích thước và hình thể khá thay đổi:**

+ 3 hạch cổ trên, giữa, dưới (ganglia cervicale superius, medium, inferius), nằm ở trước các mỏm ngang đốt sống và các cơ trước sống;

+ 11 hay 12 hạch ngực, ở trước các khớp sườn–sống;

+ 4 hoặc 5 hạch thắt lưng, ở trước bên các thân đốt sống đó, phía trong chỗ bám của các cơ thắt lưng;

+ 4 hoặc 5 hạch cùng, ở mặt trước xương cùng, phía trong các lỗ cùng trước;

+ và 1 hạch cụt (không hằng định) ở trước xương cụt, trên đường giữa.

Mặc dù có 22 – 23 hạch thân thần kinh giao cảm nằm trải từ cổ, ngực, bụng, xuống đến xương cụt, song chúng chỉ nhận các sợi trước hạch từ các đoạn N 1 – 12 và TL 1 – 2 của tuỷ sống. Do đó các hạch cổ ở trên, và các hạch thắt lưng và cùng ở dưới phải nhận các sợi trước hạch từ các mức *tuỷ ngực – thắt lưng* đã đi lên hoặc đi xuống thân giao cảm, để tới đó.

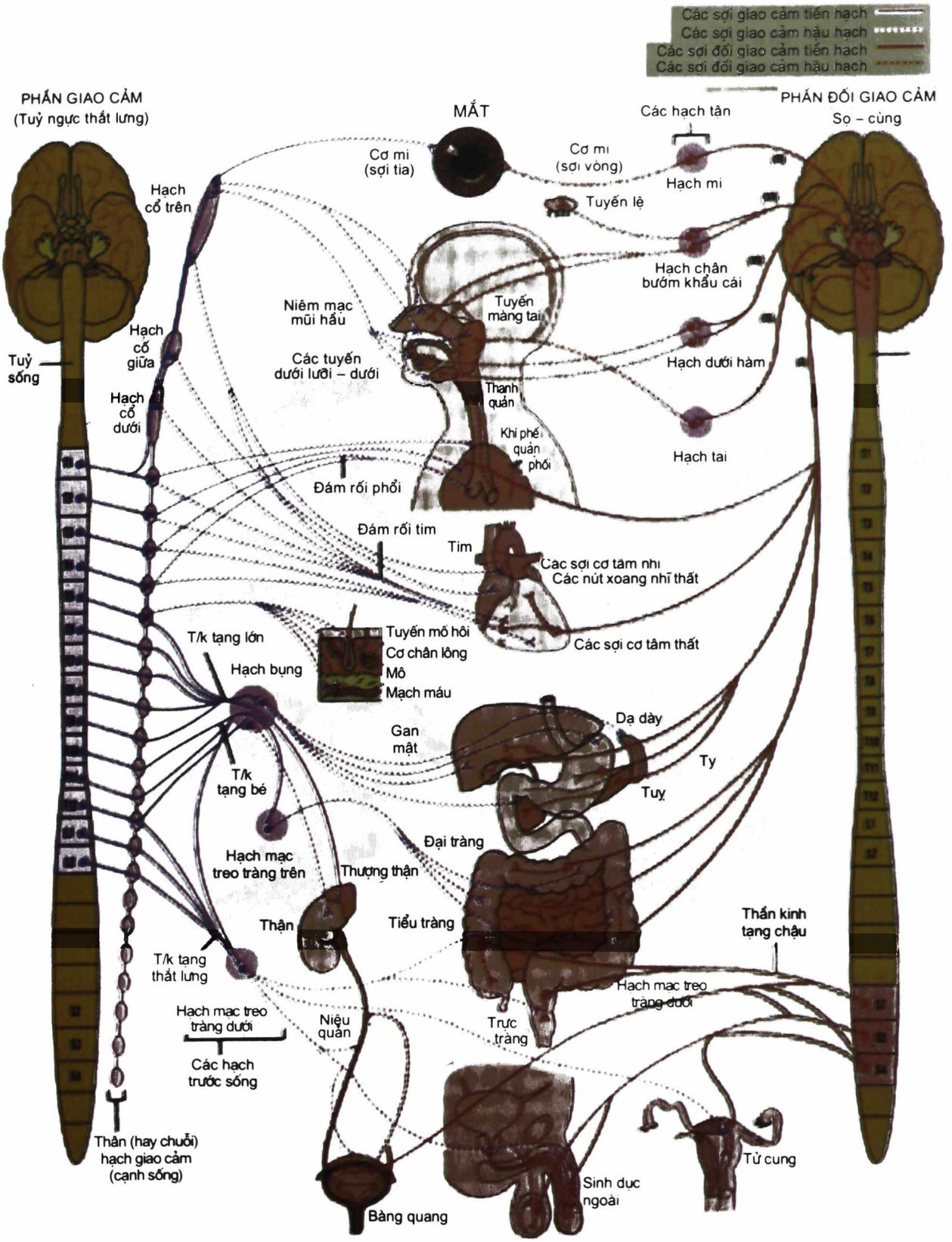

Hình 13.2. Cấu tạo của phần thần kinh tự chủ. Mỗi phần giao cảm (a, bên trái) và đối giao cảm (b, bên phải) chỉ được giới thiệu ở một bên để tiện vẽ sơ đồ. Thực tế chúng có đối xứng ở cả hai (Theo Tortora Grabowski, Principles of Anatomy and Physiology, U.S.A., 2000, Fig. 17.2, p. 551. Sao lại và dịch bởi Trịnh Văn Minh, Tập tranh Cốt yếu Giải phẫu Người, NXB Hà Nội, 2007, tr. 99)

Các đường liên hệ của các hạch thân thần kinh giao cảm sẽ được mô tả kỹ hơn ở phần sau (Hình 13.3). Nói chung, các sợi trước hạch từ tuỷ sống đi vào hạch đó có thể tận hết ở nhiều nơi: 1) Tiếp xúc synáp với các sợi sau hạch ở ngay trong hạch cạnh sống đầu tiên đi vào, 2) Đi lên các hạch ở trên, hay đi xuống các hạch ở dưới, để tiếp xúc synáp với các sợi sau hạch ở đó; hoặc 3) Đi theo các dây thần kinh tạng (splanchnic nerve) tới các hạch trước sống, và tiếp xúc synáp với các sợi sau hạch ở xa hơn.

Vì thân thần kinh giao cảm ở gần tuỷ sống, nên nói chung đa số các sợi trước hạch dừng ở các hạch cạnh sống đều ngắn. Các sợi sau hạch đi từ các hạch cổ, và 4 hạch ngực trên đến chi phối cho các cơ quan ở trên cơ hoành thường dài. (Hình 13.2).

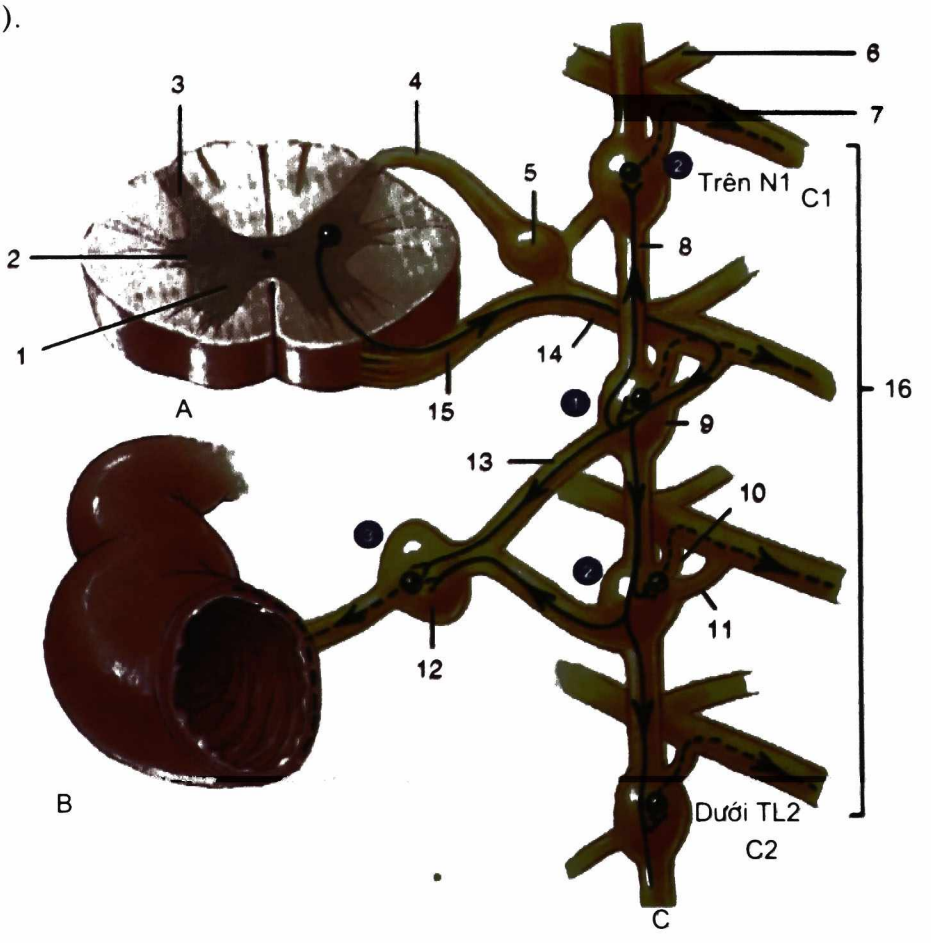

Hình 13.3. Các đường liên hệ giữa các hạch và các nơron sau hạch của thần kinh giao cảm. Các số trong vòng tròn xanh (tương ứng với mô tả ở phần lời) chỉ nơi dừng của các sợi trước hạch.
(Theo Tortora Grabowski, Principles of Anatomy and Physiology, 2000, Fig. 17.4, p. 554).

A) Tuỷ sống; **B)** Bộ phận hiệu ứng tạng: (cơ trơn của ruột); **C)** Thân giao cảm, nhìn trước, **C1)** Hạch thân giao cảm ở trên N1; **C2)** Hạch thân giao cảm ở dưới TL2.

1. Sừng trước; 2. Sừng bên; 3. Sừng sau; 4. Rễ sau TK sống; 5. Hạch rễ sau; 6. Nhánh sau TK sống; 7. Nhánh trước TK sống; 8. Mắt xích chuỗi giao cảm (Thừng trung gian); 9. Hạch thân giao cảm (Hạch giao cảm cạnh sống); 10. Nhánh thông xám; 11. Nhánh thông trắng; 12. Hạch trước sống (Hạch tạng bụng); 13. Thần kinh tạng; 14. Thần kinh sống; 15. Rễ trước TK sống; 16. Các sợi sau hạch đi theo TK sống đến các bộ phận hiệu ứng ngoại biên: cơ trơn mạch máu, các cơ dựng lông, các tuyến mồ hôi ở da. Ký hiệu: ——— = Nơron trước hạch; – – – – = Nơron sau hạch.

- **Các hạch thần kinh trước sống** (prevertebral ganglia), nằm ở trước cột sống và gần nguyên uỷ của các động mạch bụng lớn; thường nhận các sợi trước hạch đi qua các hạch thần kinh cạnh sống từ N5–TL2 không dừng; và cho các sợi sau hạch đến chi phối cho các cơ quan ở dưới cơ hoành. Ví dụ: các *hạch thần kinh tạng bụng* (ganglia coeliaca) ở hai bên thân động mạch bụng (truncus coeliacus), ngay dưới cơ hoành; *hạch thần kinh mạc treo tràng trên* (ganglion mesentericum superius), ở gần nguyên uỷ động mạch cùng tên; và *hạch thần kinh mạc treo tràng dưới* (ganglion mesentericum inferius), ở gần nguyên uỷ của động mạch này. (Hình 13.2, 13.4).

4.2.2. Các hạch thần kinh đối giao cảm

Các sợi trước hạch của phần đối giao cảm, (đi theo các dây thần kinh sọ III, VII, VII', IX, X, và các dây thần kinh tạng chậu hông), thường rất dài; và tới tiếp xúc synáp với các sợi sau hạch ở ***các hạch tận*** (hoặc *trong thành*). Các hạch đó thường nằm *ở gần* hoặc *ngay trong thành* của một cơ quan nội tạng. Vì các sợi trục của các nơron trước hạch đối giao cảm phải đi từ hệ thần kinh trung ương đến một hạch tận ở trong cơ quan được chi phối thần kinh, nên chúng thường dài hơn đa số các sợi trước hạch giao cảm.

Ví dụ các hạch tận thần kinh đối giao cảm: – ở đầu mặt có: *hạch mi* (ganglion ciliare), *hạch bướm khẩu cái* (ganglion pterygopalatinum), *hạch dưới hàm* (ganglion submandibulare), *hạch dưới lưỡi* (ganglion sublinguale) và *hạch tai* (ganglion oticum); – ở chậu hông có: *các hạch chậu hông* (ganglia pelvica) (Hình 13.2).

4.3. Các đám rối thần kinh tự chủ hay đám rối tạng (plexus viscerales)

4.3.1. Ở phần đầu cổ (pars craniocervicalis) các sợi trục của thần kinh giao cảm thường đi theo các động mạch lớn để tới các cơ quan mà chúng chi phối, tạo thành các *đám rối thần kinh giao cảm quanh các mạch* đó. Ví dụ: *đám rối đ/m cảnh chung, đám rối đ/m cảnh trong, đám rối đ/m cảnh ngoài*... (plexus caroticus communis/internus/externus...). Đám rối đ/m cảnh trong lại cho các rễ giao cảm của các hạch mi, hạch bướm khẩu cái, hạch dưới hàm, dưới lưỡi, hạch tai (radix sympathica ganglia ciliaris/pterygopalatini/ submandilularis/ sublingualis/otici) và các dây thần kinh cảnh màng nhĩ (Nn caroticotympanici)... (Hình 13.4).

[Theo dõi Hình 13.4, *đám rối đ/m cảnh trong* có thể mô tả chi tiết như sau (theo Gray's Anatomy): Phần tận của thần kinh giao cảm đầu–cổ là *dây thần kinh ĐM cảnh trong* (internal carotid nerve), kéo dài ở trên hạch cổ trên, đi lên cạnh động mạch cảnh trong, và cùng động mạch chui qua ống ĐM cảnh trong ở phần đá xương thái dương. Nó chia thành hai nhánh tạo nên 2 đám rối: *đám rối thần kinh ĐM cảnh trong* (plexus caroticus internus), và *đám rối hang* (plexus cavernosus).

– ***Đám rối thần kinh ĐM cảnh trong*** có các hạch thần kinh ĐM cảnh (carotid ganglia) nằm ở mặt dưới đoạn đá động mạch trong. Nó phân phối cho thành ĐM cảnh trong và cho các nhánh nối với hạch bán nguyệt (TK V), thần kinh giạng (VI) (4), hạch chân bướm khẩu cái (12). Nó cũng nối với nhánh nhĩ (16) của TK hạ thiệt (IX). Nhánh nối với hạch chân bướm khẩu cái là TK đá sâu (15), hợp với TK đá nông lớn (1) thành TK ống chân bướm (Vidian

nerve) (14) đi qua ống chân bướm tới hạch chân bướm khẩu cái (12). Nối với nhánh nhĩ (Jacobson) (16) của TK IX (17) là các nhánh cảnh màng nhĩ (Nn caroticotympanici).

– ***Đám rối hang*** nằm ở dưới và trong đoạn ĐM cảnh trong ở trong xoang TM hang, cạnh yên bướm. Nó cũng phân phối cho thành ĐM cảnh trong và cho các nhánh nối với TK III (5), TK IV (3), nhánh mắt của dây V, VI (4) và với hạch mi (10). Nhánh tới hạch mi tách từ phần trước của đám rối hang. Các nhánh tận của TK cảnh trong và đám rối hang kéo dài thành những đám rối quanh các ĐM não trước, não giữa và ĐM mắt. Chúng có thể cho màng não mềm, vào ổ mắt và đi theo các nhánh động mạch não.]



Hình 13.4. Đám rối giao cảm quanh động mạch cảnh trong và một số rễ giao cảm tới các hạch TK tự chủ ở đầu mặt (hạch mi, hạch bướm khẩu cái...).

1. Ốc tai và TK đá lớn; 2. Đoạn đá của ĐM cảnh trong và các đám rối TM và TK giao cảm cảnh trong; 3. Phần sau xoang TM hang và TK ròng rọc (IV); 4. Đoạn trong xoang TM hang của ĐM cảnh trong và TK giạng (VI); 5. TK vận nhãn (III) và đám rối TK giao cảm xoang hang; 6. Đoạn trên xoang hang của ĐM cảnh trong, và TK thị giác (II); 7. Góc gấp ĐM cảnh trong và TK thị giác của dây sinh ba (V1); 8. Nhánh trán của TK mắt và vòng gân chung các cơ nhãn cầu; 9. Nhánh lệ TK mắt; 10. Hạch mi và TK lệ; 11. TK hàm trên của dây sinh ba (V2); 12. Hạch chân bướm khẩu cái; 13. ĐM hàm trên; 14. ĐM và TK ống chân bướm; 15. TK đá sâu, (sụn nền, cơ dài đầu và mạc trước sống); 16. TK nhĩ và ĐM nhĩ dưới; 17. Hạch dưới TK thiệt hầu (IX) và ĐM hầu lên. 18. Các nhánh hầu của các dây TK thiệt hầu, lang thang và giao cảm; 19. TK thanh quản trên; 20. Hạch giao cảm cổ trên; 21. Hạch trên của TK lang thang (X) và TK xoang ĐM cảnh; 22. ĐM trâm chũm và TK hạ thiệt (XII); 23. TK phụ (XI), ĐM chẩm và TM cảnh trong; 24. Cơ hai bụng; 25. Nhánh tai của TK lang thang; 26. TK mặt (VII); 27. Xoang sigma và các tế bào chũm; 28. TK và ĐM cơ bàn đạp; 29. TK mặt, bóng và ống bán khuyên ngoài; 30. Bóng và ống bán khuyên trước; 31. Tiền đình; 32. Mảnh soắn ốc; 33. Cầu nang; 34. Ống ốc tai.

4.3.2. Ở phần ngực, bụng, và chậu hông (pars thoracica/abdominalis/pelvica), các sợi trục của cả nơron giao cảm và đối giao cảm cùng phối hợp với nhau tạo nên các *đám rối thần kinh tự chủ* (autonomic plexuses); nhiều trong số đó nằm dọc theo các động mạch lớn. Các đám rối TK tự chủ cũng có thể chứa các hạch giao cảm và các sợi trục của các nơron cảm giác tự chủ. Chúng thường được gọi tên theo các động mạch mà chúng được phân phối dọc theo. (Hình 13.5).

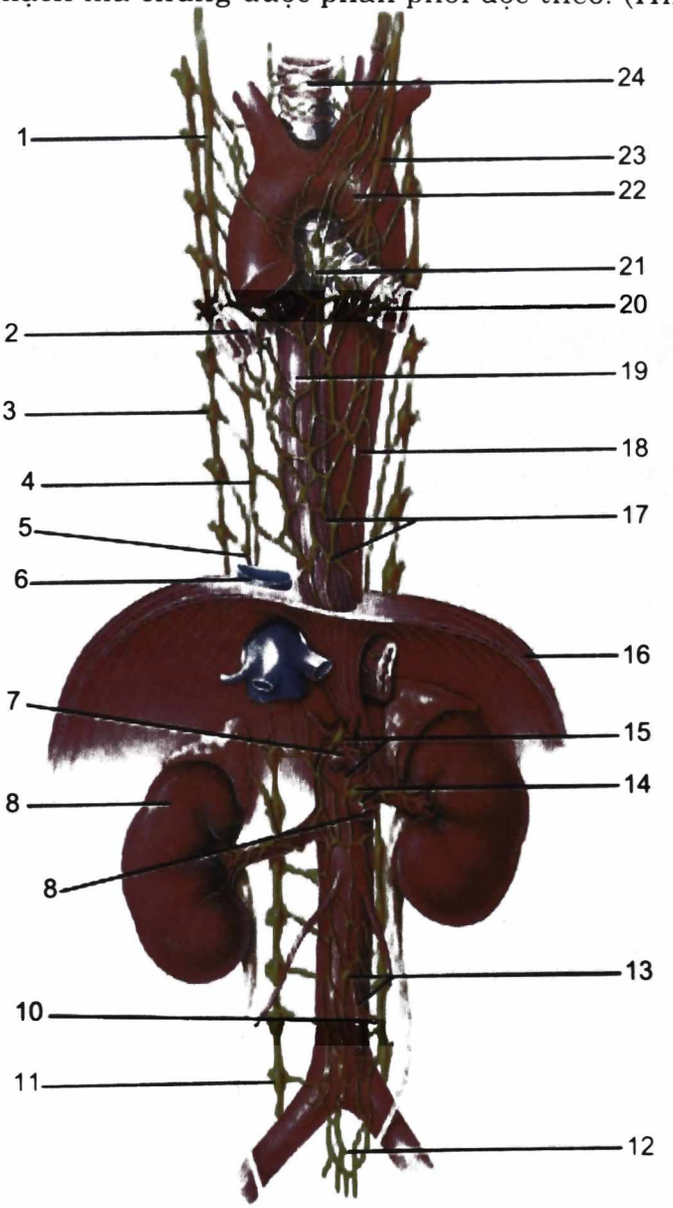

Hình 13.5. Các đám rối thần kinh tự chủ ở ngực bụng và chậu.

(Theo Tortora Grabowski, Principles of Anatomy and Physiology, 2000, Fig. 17.4, p. 554).

1. Dây TK lang thang phải (X); 2. Phế quản phải; 3. Hạch thân giao cảm phải; 4. Thần kinh tạng lớn; 5. Thần kinh tạng bé; 6. Tĩnh mạch chủ dưới (bị cắt); 7. Thân động mạch bụng; 8. Thận phải; 9. Động mạch mạc treo tràng trên; 10. Động mạch mạc treo tràng dưới; 11. Hạch thân giao cảm phải; 12. Đám rối hạ vị; 13. Hạch và đám rối mạc treo tràng dưới; 14. Hạch và đám rối mạc treo tràng trên; 15. Hạch và đám rối bung (celiac); 16. Cơ hoành; 17. Đám rối thực quản; 18. Động mạch chủ ngực; 19. Thực quản; 20. Đám rối phổi; 21. Đám rối tim; 22. Cung động mạch chủ; 23. Thần kinh lang thang trái (X); 24. Khí quản.

– **Các đám rối thần kinh tự chủ lớn ở ngực** là:

+ ***Đám rối tim*** (plexus cardiacus), nằm ở đáy tim, bao quanh các mạch lớn xuất phát từ tim;

+ ***Đám rối phổi*** (plexus pulmonalis), nằm chủ yếu ở sau mỗi cuống phổi; và

+ ***Đám rối thực quản*** (plexus oesophageus) chạy dọc theo thực quản.

– **Các đám rối thần kinh tự chủ lớn ở bụng và chậu hông** là:

+ ***Đám rối bụng*** hay ***đám rối tạng bụng*** (plexus coeliacus) (trước đây con gọi là đám rối tạng, hay *đám rối dương*, plexus solaire) ở ngang mức các đốt sống N12 và TL1, là đám rối thần kinh tự chủ lớn nhất, bao quanh động mạch bụng (a. coeliacus) và động mạch mạc treo tràng trên (a. mesenterica superior). Nó chứa đựng hai *hạch thần kinh bụng* hay *tạng bụng* (ganglia coeliaca) lớn và một đám rối dày đặc các sợi thần kinh tự chủ. Từ đám rối tạng bụng tách ra các đám rối thứ phát đến chi phối cho cơ hoành, gan, túi mật, dạ dày, tuỵ, tỳ, thận, tuỷ thượng thận, mang tên các cơ quan đó: (đám rối gan, đám rối tỳ, đám rối vị, đám rối tuỵ, đám rối thượng thận...).

+ ***Đám rối mạc treo tràng trên*** (plexus mesentericus superior) là một đám rối thứ phát lớn của đám rối bụng, có chứa *hạch mạc treo tràng trên* (ganglion mesentericus superius), chi phối cho ruột non và nửa phải ruột già. Nó còn tách ra các đám rối thứ yếu nhỏ hơn như đám rối tinh hoàn, đám rối buồng trứng...

+ ***Đám rối mạc treo tràng dưới*** (plexus mesentericus inferior) cũng là một đám rối thứ phát ở thấp hơn của đám rối bụng, có chứa *hạch mạc treo tràng dưới* (ganglion mesentericus inferius), và chi phối cho nửa trái ruột già.

– ***Đám rối hạ vị*** (plexus hypogastricus), là phần ở thấp hơn nữa, nằm trước đốt sống TL5, chi phối cho các tạng chậu hông.

* [Chú thích về TNGP:

– "***Coeliacus***" (***truncus coeliacus, plexus coeliacus, ganglia coeliaca***): Trước đây cố GS Đỗ Xuân Hợp vẫn dịch "truncus coeliacus" là ***ĐM thân tạng***; "plexus coeliacus" là ***đám rối dương***, theo tiếng Pháp cũ là "plexus solaire"; và "ganglia coeliaca" là ***các hạch bán nguyệt***, theo tiếng Pháp cũ là "ganglions semi-lunaires". Từ điển GP học 4 thứ tiếng. NXBYH, 1983 đã đề nghị dịch lại tất cả là "tạng" (***ĐM thân tạng***; ***Đám rối tạng***. ***Các hạch thần kinh tạng***). Song cả hai cách dịch nêu trên đều chưa đúng; vì:

Xét về từ nguyên, "Splanchnicus hay visceralis" mới là "tạng", "thuộc các tang", còn "Coeliacus" là từ chữ HyLạp "koilia" có nghĩa là "***bụng***" (ventre), thuộc về bụng, có liên quan đến ổ bụng, (xem Từ điển Atlas GP học của P. Kamina, Paris 1983; và Stedman's Medical Dictionary, 23th Edit., Baltimore, U.S.A. 1976). Vậy Từ điển DTGP Quốc tế Việt hoá của Trịnh Văn Minh, NXBYH HaNội, 1999 đã đề nghị dịch lại tất cả các chữ liên quan đến "coeliacus": là "***bụng***", hay "***tạng bụng***" (thuộc các tạng ở trong ổ bụng): "***Thân động mạch bụng***, ***Đám rối TK bụng*** hay ***đám rối tạng bụng***; ***Các hạch TK bụng***, hay ***hạch tạng bụng***". Và "Splanchnicus hay visceralis" mới dịch là "tạng":

I. "G***anglia coeliaca***": là "*các hạch thần kinh bụng* hay *tạng bụng*" (chi phối cho các tạng ở trong ổ bụng). "Ganglion, ganglia" nên dịch rõ là "*hạch thần kinh*"; để phân biệt với "nodus, nodi" là *hạch bạch huyết* (nodi lymphatici);

II. "***Nodi lymphatici coeliaci***" = các *hạch bạch huyết tạng bụng* cũng khác với "nodi lymphatici viscerales" = các *hạch bạch huyết tạng*. Vì "*hạch bạch huyết tạng bụng*" chỉ là một phần khu trú ở trong ổ bụng của các "*hạch bạch huyết tạng*" mà thôi. Điều này càng chứng tỏ "***coeliacus***" không thể dịch lẫn lộn với "splanchnicus hay viscerale" là "tạng" được, mà phải đổi lại là "***bụng***" hay "***tạng bụng***". "Bụng, hay *tạng bụng*" rõ ràng là khu trú hơn "*tạng*" nói chung, có thể có ở nhiều nơi khác!].

4.4. Các nơron tự chủ sau hạch

– Các nơron trước hạch của **phần giao cảm** khi tới hạch thân giao cảm, có thể nối tiếp với các nơron sau hạch theo một trong các kiểu như sau (Hình 12.3):

+ Tiếp xúc synáp với nơron sau hạch tại ngay hạch tới đầu tiên;

+ Đi lên hoặc đi xuống một hạch ở cao hơn hoặc thấp hơn, trước khi tiếp xúc synáp với nơron sau hạch ở đó;

+ Đi qua hạch thân giao cảm không dừng, để tận hết ở một hạch trước sống và tiếp xúc synáp với nơron sau hạch ở đó.

Một sợi trục giao cảm trước hạch có thể có nhiều nhánh bên, và có thể tiếp xúc synáp với 20 hoặc nhiều hơn các sợi sau hạch. Đó là một ví dụ về sự toả nhánh phân kỳ, giúp giải thích tại sao nhiều đáp ứng giao cảm ảnh hưởng đồng thời đến hầu hết toàn cơ thể. Sau khi thoát ra từ thân giao cảm, các sợi sau hạch đi đến chi phối cho nhiều bộ phận hiệu ứng tạng (visceral effectors) khác nhau. (Hình 13.2; 13,3).

– Các sợi trục của các nơron trước hạch của **phần đối giao cảm** đi tới *các hạch tận*, ở gần hoặc ở trong một bộ phận hiệu ứng tạng (Hình 13.2). Ở trong các hạch tận đó, nơron trước hạch thường chỉ tiếp xúc synáp với 4 hoặc 5 nơron sau hạch, tất cả đều cung cấp cho một bộ phận hiệu ứng. Như vậy, các đáp ứng đối giao cảm có thể chỉ khu trú trong một bộ phận hiệu ứng.

Với những kiến thức đại cương đã tả, về cấu tạo giải phẫu chung của hệ thần kinh tự chủ, chúng ta sẽ ôn lại tổng hợp và nghiên cứu những nét cấu trúc đặc hiệu riêng của từng phần giao cảm và đối giao cảm, như sau:

5. CẤU TẠO GIẢI PHẪU PHẦN THẦN KINH GIAO CẢM

5.1. Nguyên uỷ

Các thân tế bào của các nơron trước hạch giao cảm nằm ở cột trung gian bên (hay sừng bên) của các đoạn tuỷ sống N1–12 và TL1–2 (Hình 13.2).

5.2. Đường ra

Các sợi trục trước hạch rời tuỷ sống qua rễ trước của một dây thần kinh sống, cùng với các sợi vận động thân thể ở cùng mức. Sau khi thoát khỏi lỗ gian đốt sống, các sợi giao cảm trước hạch có myelin tách ra khỏi nhánh trước của dây thần kinh sống, để theo một ***nhánh trắng*** ngắn vào một hạch thân giao cảm ở gần nhất, cùng bên (Hình 13.3).

Nhánh trắng đó được gọi là ***nhánh thông trắng*** (white ramus communicans, số nhiều white rami communicantes); "*trắng*" vì chứa các sợi có myelin. Chỉ có 12 dây thần kinh sống ngực và 2 hay 3 dây thần kinh sống thắt lưng là có các nhánh thông trắng, nối ngành trước thần kinh sống với các hạch thân giao cảm. Vậy trong hai chuỗi hạch thân giao cảm cạnh sống, như đã tả ở trên (mục 4.2; Hình 13.2), chỉ có 14 – 15 hạch (ngực + thắt lưng trên) là nhận trực tiếp các sợi trước hạch từ các nhánh thông trắng. Còn các hạch thân giao cảm cổ, thắt lưng dưới, và cùng, nhận các sợi trước hạch đã đi lên, đi xuống từ các mức ngực thắt lưng trên.

Trong số các sợi từ nhánh thông trắng vào hạch: một số tiếp xúc synap với các nơron sau hạch ở ngay đó; một số đi lên hoặc đi xuống các hạch ở trên hay ở dưới, tạo nên *các mắt xích chuỗi giao cảm* hay *các thừng trung gian* (sympathetic chains, theo tiếng Anh, cordons intermediaires, theo tiếng Pháp); và một nhóm thứ ba đi qua hạch theo các dây thần kinh tạng để đến các hạch trước sống ở bụng và chậu.

– Nhiều sợi sau hạch không myelin xuất phát từ mỗi hạch thân giao cảm quay trở lại dây thần kinh sống, qua *các* ***nhánh thông xám*** (gray rami communicantes). Mỗi dây thần kinh sống nhận một nhánh thông xám, mang các sợi sau hạch đến cung cấp cho các cơ trơn mạch máu, các cơ dựng lông và các tuyến mồ hôi ở da, theo các đoạn da (dermatome) chi phối bởi dây thần kinh đó. Ở những vùng không có hạch thân giao cảm cho mỗi đoạn tuỷ, mỗi hạch có thể cho nhiều hơn một nhánh thông xám. Ví dụ hạch cổ trên lớn có thể cung cấp các sợi sau hạch theo các nhánh thông xám cho các dây thần kinh sống cổ từ 1 đến 4. Vậy mỗi bên có 31 nhánh thông xám cho 31 dây thần kinh sống; trong khi chỉ có 14 nhánh thông trắng.

5.3. Phân phối thần kinh của từng đoạn hạch thân giao cảm, (Hình 13.2), như sau:

5.3.1. Đoạn cổ có 3 hạch cổ trên, giữa, dưới.

+ *Hạch cổ trên* ở trước mỏm ngang đốt sống cổ 2, cho các sợi sau hạch tạo nên ***đám rối động mạch cảnh*** (carotid plexus), đi theo các nhánh của các động mạch cảnh đến phân phối thần kinh giao cảm cho toàn đầu. Một số chi phối các tuyến mồ hôi, các cơ trơn, các mạch máu của đầu mặt, niêm mạc mũi; số khác đến các tuyến nước mắt, và các tuyến nước bọt dưới hàm, dưới lưỡi, mang tai. Mắt cũng nhận các sợi giao cảm chi phối cho các cơ giãn đồng tử và các sợi cơ trơn ở trong cơ nâng mi mắt, cơ nâng mi trên. Ngoài ra hạch cổ trên còn cho một dây thần kinh tim trên, đi xuống chi phối cho tim.

+ *Hạch cổ giữa* ở gần đốt sống cổ 6, và *hạch cổ dưới,* hoà lẫn với hạch ngực N1 thành *hạch cổ – ngực*, hay *hạch sao* (cervicothoracic/stellate ganglion), ở gần xương sườn thứ nhất, trước mỏm ngang đốt sống cổ 7, cho các sợi sau hạch tạo thành ***các dây thần kinh tim*** (cardiac nerves) giữa và dưới, đi xuống ***đám rối tim*** chi phối cho tim.

5.3.2. Đoạn ngực trên (N1–4) của thân giao cảm nằm ở trước cổ các xương sườn

tương ứng; nhận đa số các sợi giao cảm trước hạch, và cho các sợi sau hạch vào ***các đám rối tim, phổi,*** chi phối cho tim, phổi, phế quản, và các tạng khác ở ngực. Các sợi sau hạch qua nhánh thông xám đi theo các dây thần kinh sống ra ngoại biên cũng chi phối cho các tuyến mồ hôi, các mạch máu, và các cơ dựng lông của các nang lông.

5.3.3. Đoạn ngực dưới – thắt lưng (N5–12 + TL1–2) của mỗi thân giao cảm nằm ở bên các đốt sống tương ứng. Khi các sợi trước hạch qua nhánh thông trắng vào thân giao cảm, (Hình 13.3): 1) Một số tiếp xúc synáp ở ngay hạch đi vào, (rồi các sợi sau hạch đi qua các nhánh thông xám để theo các dây thần kinh sống ra ngoại biên); 2) Số khác đi lên hoặc đi xuống một đoạn thay đổi khác nhau; 3) Một số quan trọng đi qua các hạch thân giao cảm không dừng, tạo thành ***các dây thần kinh tạng*** (splanchnic nerves) tận hết ở các hạch trước sống:

Các dây thần kinh tạng từ thân giao cảm ngực dưới (N5–12) gồm có:

+ *Thần kinh tạng lớn* (n. splanchnicus major) đi tới hạch tạng bụng của *đám rối tạng bụng*; từ đó các sợi sau hạch đi đến dạ dày, gan, tuỵ, tỳ, thận và ruột non (Hình 13.2).

+ *Thần kinh tạng bé* (n. splanchnicus minor) đi qua đám rối bụng vào hạch mạc treo tràng trên của *đám rối mạc treo tràng trên*; từ đó các sợi sau hạch đến chi phối cho tiểu tràng và đại tràng.

+ *Thần kinh tạng cuối* (n. splanchnicus imus), không hằng định, đi vào *đám rối thận*; từ đó các sợi sau hạch đến chi phối cho các tiểu động mạch thận, và niệu quản.

+ Các sợi trước hạch từ thân giao cảm thắt lưng trên (TL 1.2 + N12) tạo nên *thần kinh tạng thắt lưng* (n. splanchnicus lumbales) đi vào *đám rối mạc treo tràng dưới* và tận hết ở *hạch mạc treo tràng dưới*. Các sợi trục sau hạch đi xuống qua *đám rối hạ vị*, cung cấp cho đầu xa đại tràng và trực tràng, bàng quang, và các cơ quan sinh dục. Các sợi sau hạch từ các hạch trước sống đi theo các động mạch khác nhau tới các bộ phận hiệu ứng tạng khác nhau ở trong ổ bụng và chậu hông.

+ Các sợi giao cảm trước hạch (đi theo dây thần kinh tạng lớn) cũng đi tới *tuỷ thượng thận*. Về mặt phát triển, tuỷ thượng thận cũng là một hạch giao cảm bị biến đổi, và các tế bào của nó cũng tương tự như các nơron giao cảm sau hạch.

Song chúng không đi tới một cơ quan nào khác, mà tiết ngay tại đó các chất nội tiết đổ vào trong máu. Khi kích thích các nơron giao cảm trước hạch, tuỷ thượng thận tiết ra một hỗn hợp các nội tiết tố catecholamin – khoảng 80% epinephrin, 20% norepinephrin, và một lượng rất nhỏ dopamin.

5.3.4. Đoạn cùng của thân giao cảm nằm trong chậu hông, phía trong các lỗ cùng. Các sợi sau hạch không có myelin từ thân giao cảm thắt lưng và cùng đi qua một nhánh thông xám ngắn để hoà lẫn với dây thần kinh sống, hoặc trực tiếp đi qua các nhánh tạng để vào *đám rối hạ vị*.

Áp dụng lâm sàng. Trong *hội chứng Horner*, thần kinh giao cam bị mất ở một bên mặt, do một biến dị bẩm sinh, do một chấn thương, hay một bệnh ảnh hưởng đến luồng giao cảm qua hạch cổ trên. Hội chứng xảy ra ở bên bị bệnh bao gồm: *sụp mi* (ptosis), *co đồng tử* (miosis) và *giảm tiết mồ hôi* (anhidrosis).

[*Co đồng tử* do liệt cơ giãn đồng tử. *Sụp mi* một phần do mất thần kinh chi phối các thớ cơ trơn của cơ nâng mi trên; song mi vẫn có thể nâng theo ý muốn do tác dụng của cac sợi thần kinh vận động thân thể của dây III lên các thớ cơ xương của cùng cơ đó. *Lõm mắt* (enophthalmos) cũng có thể nhận thấy. *Giảm tiết mồ hôi* (anhidrosis) và *giãn mạch* (vasodilatation) ở bên bị bệnh làm cho da mặt và cổ có vẻ đỏ lên, và cảm thấy ấm hơn và khô hơn bên lành. Hội chứng Horner là do những tổn thương làm gián đoạn đường thần kinh giao cảm trung ương hoặc ngoại biên đi tới mặt; bao gồm cả các đường từ hạ nội đối và chất lưới đi xuống cùng bên qua thân não xuống tuỷ sống. Nó cũng có thể xảy ra khi một tổn thương tuỷ sống phá huỷ các nơron trước hạch ở các đoạn ngực trên, hoặc tổn thương các tế bào sau hạch hay các sợi sau hạch của chúng ở đám rối quanh động mạch cảnh].

6. CẤU TẠO GIẢI PHẪU PHẦN THẦN KINH ĐỐI GIAO CẢM

6.1. Nguyên uỷ

Các thân tế bào của các nơron trước hạch đối giao cảm nằm ở các nhân thần kinh sọ ở thân não, và ở sừng bên các đoạn tuỷ sống cùng Cg2–4 (Hình 13.2).

6.2. Đường ra

Các sợi trục của chúng thoát ra như một phần của một dây thần kinh sọ hay một phần của rễ trước một dây thần kinh sống.

– ***Phần đối giao cảm sọ*** (cranial para–sympathetic outflow) gồm các sợi trục trước hạch đi ra từ thân não, ở trong 4 dây thần kinh sọ (III, VII, IX, X).

– ***Phần đối giao cảm cùng*** (sacral parasympathetic outflow) gồm các sợi trục trước hạch đi ra ở trong các rễ trước của các dây thần kinh sống từ cùng 2 đến cùng 4, (Cg2–4).

Các sợi trục trước hạch của cả hai phần sọ và cùng tận hết ở các hạch tận; và tiếp xúc synáp ở đó với các nơron sau hạch.

6.3. Phân phối

6.3.1. Phần đối giao cảm sọ có 5 thành phần: 4 đôi hạch tận thần kinh đối giao cảm ở đầu mặt, và các đám rối thần kinh đi kèm với dây thần kinh lang thang (X) ở ngực bụng.

+ *Bốn đôi hạch thần kinh đối giao cảm sọ chi phối cho các cấu trúc ở đầu* và nằm ở gần các cơ quan mà chúng chi phối, (Hình 13.2), bao gồm:

+ ***Các hạch mi*** (ciliary ganglia) nằm ở ngoài mỗi dây thần kinh thị giác (II) gần mặt sau ổ mắt. Các sợi trục trước hạch đi cùng dây thần kinh vận nhãn (III) tới hạch mi. Các sợi trục sau hạch từ đó đến chi phối cho các sợi cơ trơn của nhãn cầu.

+ ***Các hạch bướm khẩu cái*** (pterygopalatine ganglia) nằm ngoài lỗ bướm khẩu cái, giữa xương bướm và xương khẩu cái; nhận các sợi trục trước hạch từ

dây thần kinh mặt (VII) và gửi các sợi trục sau hạch tới niêm mạc mũi, khẩu cái, hầu, và các tuyến lệ.

+ ***Các hạch dưới hàm*** (submandibular ganglia) nằm gần các ống dẫn các tuyến nước bọt dưới hàm; nhận các sợi trục trước hạch từ các dây thần kinh mặt (VII) và gửi các sợi trục sau hạch tới các tuyến nước bọt dưới hàm và dưới lưỡi.

+ ***Các hạch tai*** (otic ganglia) nằm ở ngay dưới mỗi lỗ bầu dục, nhận các sợi trục trước hạch từ dây thần kinh thiệt hầu (IX) và gửi các sợi trục sau hạch tới các tuyến nước bọt mang tai.

+ ***Các sợi đối giao cảm trước hạch của dây thần kinh lang thang*** (X) chiếm khoảng gần 80% tổng số phần đối giao cảm sọ – cùng. Chúng toả tới nhiều *hạch tận ở ngực và bụng*. Do các hạch này nằm ở gần hoặc ở trong thành các cơ quan hiệu ứng tạng, các sợi trục sau hạch đối giao cảm thường rất ngắn. Khi qua ngực dây thần kinh lang thang gửi các sợi trục của nó tới tim và các đường dẫn khí của phổi. Ở bụng, nó cung cấp cho gan, túi mật, dạ dày, tuy, ruột non và một phần ruột già.

6.3.2. Phần đối giao cảm cùng gồm các sợi trục trước hạch đi từ các rễ trước của các dây thần kinh cùng 2–4. Chúng tập hợp thành ***các dây thần kinh tạng chậu hông*** (pelvic splanchnic nerves) (Hình 13.2); và tiếp xúc synáp với các nơron đối giao cảm sau hạch của các hạch tận, nằm ở trong thành các tạng được chi phối. Từ các hạch, các sợi trục đối giao cảm sau hạch chi phối cho các cơ trơn và các tuyến ở trong thành đại tràng, niệu quản, bàng quang, và các cơ quan sinh dục.

Các đặc điểm giải phẫu của hai phần thần kinh giao cảm và đối giao cảm được so sánh ở Bảng 13.2.

Bảng 13.2. Giải phẫu so sánh hai phần thần kinh giao cảm và đối giao cảm

	Phần thần kinh giao cảm	Phần thần kinh đối giao cảm
Phân phối	Rộng khắp cơ thể: da, các tuyến mồ hôi, các cơ dựng nang lông tóc, mô mỡ, cơ trơn các mạch máu.	Giới hạn chủ yếu ở đầu và ở các tạng ngực, bụng, chậu; một số mạch máu.
Luồng ra (Nguyên uỷ)	Ngực thắt lưng (N1–TL2)	Sọ–cùng (Các dây thần kinh sọ III, VII, IX, X và Cg2–Cg4).
Các hạch t/k đi kèm	2 loại: Thân giao cảm và các hạch trước sống.	1 loại: Các hạch tận
Vị trí các hạch	Gần TK trung ương, xa cơ quan hiệu ứng tạng.	Gần hoặc ở trong thành các cơ quan hiệu ứng tạng.
Độ dài và độ phân kỳ các sợi	Các sợi trước hạch ngắn, tiếp xúc synáp với nhiều sợi sau hạch dài, đi đến nhiều cơ quan hiệu ứng tạng.	Các sợi trước hạch dài, thường tiếp xúc synáp với 4 – 5 nơron sau hạch ngắn, tới chỉ 1 cơ quan hiệu ứng tạng.
Các nhánh thông	Có mặt cả 2 loại: Các nhánh thông trắng chứa các sợi trước hạch có myelin, và các nhánh thông xám chứa các sợi sau hạch không myelin.	Không có loại nào.

7. CẤU TẠO GIẢI PHẪU HỆ THẦN KINH RUỘT

Hệ thần kinh ruột (enteric nervous system) gồm các nơron vận động, các nơron cảm giác và các tế bào nâng đỡ của chúng, tạo nên hai đám rối liên hệ chặt chẽ với nhau ở trong thành của ống tiêu hoá: ***đám rối cơ ruột*** (myenteric plexus) và ***đám rối dưới niêm mạc ruột*** (submucous plexus).

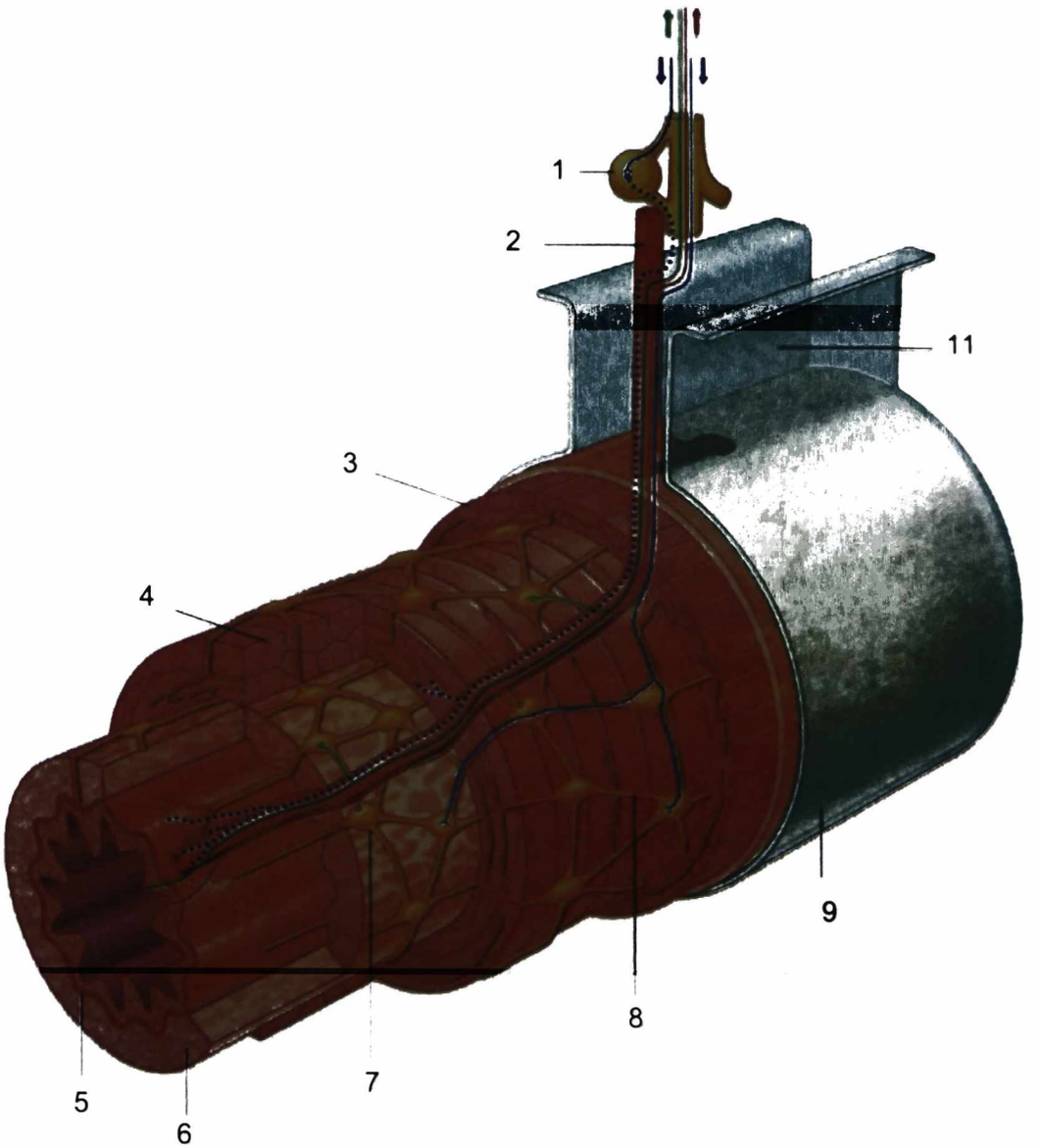

Hình 13.6. Hệ thần kinh ruột.

(Theo R. L. Drake, W. Vogl, A.W.M. Mitchell, Gray's Anatomy for Students, 2005, Fig. 2.74, p. 86).

a) Ký hiệu màu *Đen*: Sợi giao cảm trước hạch; *Chấm đen*: Sợi giao cảm sau hạch, *Xanh lơ*: Sợi đối giao cảm trước hạch, *Đỏ*: Sợi tạng đi lên; *Xanh lá cây*: Sợi lang thang đi lên. (Mũi tên đi lên: nơron cảm giác; Mũi tên đi xuống: nơron vận động).

b) Chú thích hình: 1. Hạch giao cảm trước sống; 2. Mạch máu; 3. Lớp cơ dọc; 4. Lớp cơ vòng. 5. Cơ dưới niêm mạc; 6. Dưới niêm mạc; 7. Đám rối dưới niêm mạc của hệ thần kinh ruột; 8. Đám rối trong lớp cơ của hệ thần kinh ruột; 9. Phúc mạc; 10. Mạc treo ruột.

Mỗi đám rối đó được tạo bởi:

– Các hạch (ganglia) chứa các thân tế bào thần kinh và các tế bào liên hợp;

– Các bó sợi thần kinh, đi giữa các hạch và từ các hạch tới các mô xung quanh. (Hình 13.6).

Về nguyên uỷ, các nơron hệ thần kinh ruột phát sinh từ các tế bào mào thần kinh gắn với các vùng chẩm–cổ và cùng.

Các nơron cảm giác và vận động hệ thần kinh ruột kiểm soát các hoạt động phản xạ của ống tiêu hoá: nhu động, vận động tiết dịch và trương lực các mạch máu. Các hoạt động đó có thể xảy ra độc lập hệ thần kinh trung ương; song cũng có thể được thay đổi bởi xung động từ các sợi đối giao cảm trước hạch và giao cảm sau hạch. Thông tin cảm giác từ hệ thần kinh ruột được dẫn ngược lên hệ thần kinh trung ương bởi các sợi cảm tạng.

8. CHI PHỐI THẦN KINH TỰ CHỦ HỆ TIẾT NIỆU SINH DỤC

8.1. Vai trò của thần kinh tự chủ trong chức năng sinh dục

Hoạt động sinh dục cần đến cả hai phần thần kinh giao cảm và đối giao cảm. Ở phụ nữ, các sợi đối giao cảm làm tăng tiết dịch âm đạo, cương âm vật, và căng môi nhỏ. Ở nam giới, các sợi đối giao cảm làm cương dương vật, song kích thích các sợi giao cảm làm co bóp các ống dẫn tinh và túi tinh để khởi động phóng tinh. Sự phóng tinh cuối cùng qua ống niệu đạo là do hoạt động đối giao cảm. Khi các sợi đối giao cảm bị bệnh, như bệnh thần kinh do đái tháo đường, gây liệt dương, không cương dương vật và không xuất tinh được. Khi các sợi giao cảm bị bệnh hoặc dùng thuốc có chất ức chế giao cảm có thể gây tổn hại đến xuất tinh. Tăng hoạt động giao cảm, thường do xúc động, có thể làm yếu cương dương vật và xuất tinh sớm. Mất dục vọng và mất cường dương có thể gây nên do tổn thương não bộ hoặc do dùng các loại thuốc khác nhau, như thuốc chống cao huyết áp, thuốc lợi niệu, thuốc chống trầm cảm, thuốc an thần và các thuốc làm dịu (sedatives).

8.2. Chi phối thần kinh vận động cho bàng quang

Kiểm soát vận động bàng quang chủ yếu là chức năng của ***đối giao cảm***; đơn thuần có tính phản xạ ở trẻ nhỏ, nhưng trở thành điều hoà theo ý muốn ở người trưởng thành có hệ thần kinh bình thường. Các sợi trước hạch của thần kinh đối giao cảm chi phối bàng quang có thân tế bào nằm ở vùng trung gian chất xám của các đoạn tuỷ sống cùng 2, cùng 3 và cùng4. Chúng đi theo các dây thần kinh tạng chậu, qua đám rối bàng quang, và tận hết ở các hạch thần kinh trong thành bàng quang. (Hình 13.7). Các sợi sau hạch ngắn cung cấp thần kinh cho cơ tháo đái ở thành bàng quang. Kích thích các sợi đối giao cảm bàng quang gây co bóp cơ tháo đái, mở cổ bàng quang, và làm rỗng bàng quang.

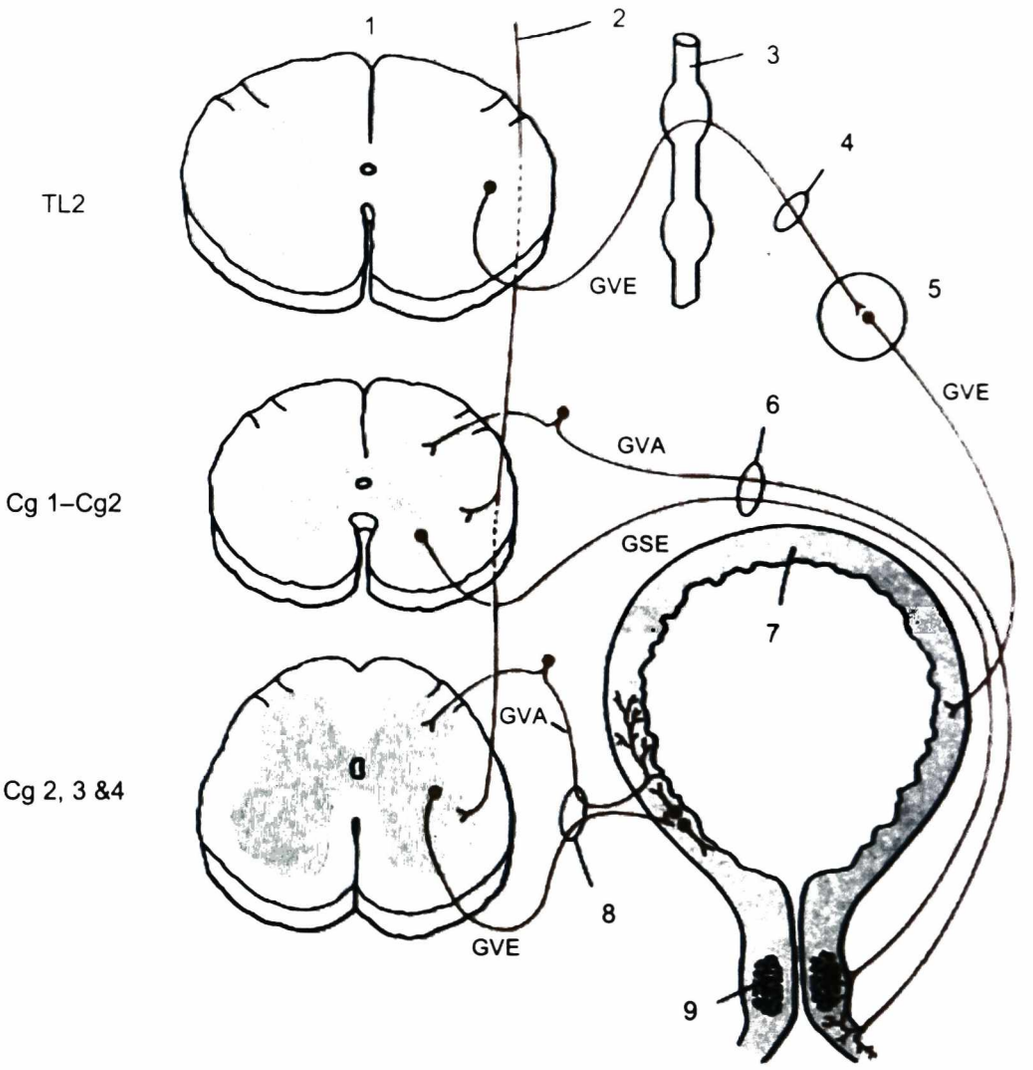

Hình 13.7. Chi phối thần kinh tự chủ cho bàng quang, và chi phối thần kinh thân thể đi kèm cho cơ thắt niệu đạo.

(Theo Gilmam và Newman, Clinical Neuroanatomy and Neurophysiology, 10th Edit, 2003, Fig. 5–1. P. 37).

GSE = Sợi đi ra vận động thân thể (general somatic efferent); GVA = Sợi đi vào cảm tạng (general visceral afferent); GVE = Sợi đi ra vận tạng (general visceral efferent).

1. Tuỷ sống; 2. Dải vỏ tuỷ; 3. Thân giao cảm; 4. Các dây TK tạng thắt lưng; 5. Hạch mạc treo tràng dưới. 6. Dây thần kinh thẹn; 7. Cơ tháo đái (cơ trơn); 8. Các dây TK tạng chậu; 9. Cơ thắt niệu đạo (cơ vân)

Cung cấp thần kinh ***giao cảm*** bàng quang xuất phát từ các đoạn tuỷ sống thắt lưng trên, từ các tế bào ở cột xám trung gian bên, cho các sợi trục qua thân giao cảm và tới hạch mạc treo tràng dưới qua các dây thần kinh tạng thắt lưng. Các sợi sau hạch tiếp tục đi qua các đám rối hạ vị và bàng quang để tới thành bàng quang. Chức năng của các thần kinh giao cảm chưa thật rõ ràng. Chúng có thể giúp làm đầy bàng quang bằng cách làm giãn lỏng cơ tháo đái, song ít ảnh hưởng đến cơ chế làm rỗng (co bóp) bàng quang. Cắt các dây thần kinh giao cảm bàng quang không ảnh hưởng quan trọng đến chức năng của nó.

Cơ thắt ngoài niệu đạo là cơ vân, cùng với các cơ khác của đáy chậu, được chi phối thần kinh bởi ***các sợi vận động thân thể*** của dây thần kinh thẹn. Cơ thắt

ngoài niệu đạo có thể đóng theo ý muốn, song sớm giãn mở theo tác động phản xạ khi nước tiểu chui vào niệu đạo, và bắt đầu đái.

8.3. Phản xạ bàng quang

Cơ trơn bàng quang đáp ứng với phản xạ căng do các ***thụ cảm bản thể*** ở trong thành bàng quang. Các thụ thể này gửi các tín hiệu đi vào tới các đoạn tuỷ cùng Cg2, Cg3 và Cg4. Các sợi phản xạ đi ra mang luồng đáp ứng quay trở lại qua các dây thần kinh tạng chậu, giữ vững trương lực ở cơ tháo đái trong khi bàng quang đầy lên. Sự co phản xạ của cơ tháo đái đáp ứng với sự căng đầy bàng quang gọi là ***phản xạ bàng quang***. Nó có thể được đánh giá trên lâm sàng bằng ***đo thể tích bàng quang*** (cystometry).

8.4. Kiểm soát tiểu tiện theo ý muốn

Sự ngừng đái theo ý muốn phụ thuộc vào các sợi đi xuống của dải vỏ tuỷ từ các tiểu thuỳ cạnh trung tâm của vỏ não. Các sợi đó có thể ức chế phản xạ bàng quang. Cảm giác căng bàng quang tăng lên và buồn đái được gây nên do những xung động cảm giác ở các sợi tới của các dây thần kinh chậu và các các dải tuỷ lưới ở sâu trong các dải tuỷ nội đồi bên ở thừng bên tuỷ sống. Tuy nhiên, các cột sau cũng có thể dẫn truyền cảm giác về xúc giác và áp lực của niệu đạo.

8.5. Các tổn thương ảnh hưởng đến chức năng bàng quang

Các tổn thương rễ sau các đoạn tuỷ cùng cắt đứt các sợi phản xạ đi tới và gây nên ***bàng quang mất trương lực***. Thành bàng quang trở nên nhẽo, và dung lượng của nó tăng lên nhiều. Mất hoàn toàn cảm giác đầy bàng quang. Bàng quang trở nên căng, gây nên đái dầm và đái són. Đái theo ý muốn vẫn có thể được, nhưng đái không hết, vẫn còn để lại nước tiểu ứ đọng ở trong. Các tổn thương của nón tuỷ làm gián đoạn sự liên lạc của cung phản xạ đó với trung ương. Các tổn thương của đuôi ngựa phá huỷ các rễ thần kinh cùng 2 và 3 làm gián đoạn cả hai đường đi vào và đi ra của phản xạ. Như vậy cả 3 loại tổn thương đó đều có thể gây nên bàng quang mất trương lực.

Chấn thương tuỷ sống ở trên mức nón tuỷ làm cản trở các phản xạ bàng quang và ban đầu thường gây nên co các cơ thắt, và ứ nước tiểu. Ở bệnh nhân bị đứt tuỷ sống cấp tính, bàng quang bị mất trương lực, không đái được khi đầy. Nên phải dẫn lưu thường xuyên hay từng đợt bằng một ống thông đặt trong niệu đạo, để tránh gây căng bất thường cơ bàng quang. Sau một vài tuần, các phản xạ ở đoạn tuỷ cùng có thể hồi phục và có thể bắt đầu hoạt động, tạo nên một bàng quang tự động. Trong điều kiện đó, bàng quang có thể đầy và tháo vơi, hoặc tự động, hoặc sau khi gãi vào da ở vùng trên xương cùng để kích thích.

9. PHẢN XẠ THẦN KINH TỰ CHỦ CỦA CÁC TẠNG CHẬU KHÁC

Một số phản xạ gây nên bởi hệ thống thần kinh tự chủ ở trong chậu hông sẽ được mô tả như sau:

+ ***Phản xạ trực tràng (đại tiện)***: Căng trực tràng hay kích thích niêm mạc trực tràng gây co bóp khối cơ trực tràng. Các đoạn tuỷ cùng 2, cùng 3 và cùng 4 liên quan đến phản xạ đó.

+ ***Phản xạ cơ thắt trong hậu môn***: Co thắt cơ thắt trong hậu môn có thể nhận thấy bằng cách đưa ngón tay đeo găng của người khám bệnh vào trong hậu môn. Các sợi đối giao cảm sau hạch đi qua đám rối hạ vị gây nên phản xạ đó.

+ ***Phản xạ hành hang***: Bóp chặt lưng quy đầu dương vật gây co bóp cơ hành hang và cơ thắt niệu dạo. Co bóp có thể sờ thấy bằng cách đặt ngón tay vào đáy chậu ở sau bìu, ấn lên đoạn hành hay đoạn màng của niệu đạo. Co bóp cơ thắt ngoài hậu môn kèm theo có thể phát hiện bằng ngón tay đeo găng đặt trong hậu môn. Các dây thần kinh cùng 3 và cùng 4 gây nên phản xạ đó.

14. CẤP MÁU CHO HỆ THẦN KINH TRUNG ƯƠNG

A. CẤP MÁU CHO NÃO

Não là cơ quan được cấp máu tốt. Não có hoạt động chuyển hoá cao do hoạt động thần kinh liên tục đòi hỏi nhiều năng lượng. Nó cần tới 15% cung lượng tim và sử dụng 25% tổng mức tiêu thụ oxy của cơ thể. Não được cấp máu bởi hai động mạch cảnh trong và hai động mạch đốt sống; những mạch này tạo nên một sự tiếp nối phức tạp (vòng động mạch, vòng Willis) ở nền não. Các mạch máu từ vòng nối này toả đi các hướng để cấp máu cho những vùng não khác nhau. Nhìn chung, các động mạch cảnh trong và những nhánh của chúng cấp máu cho não trước, ngoại trừ thuỳ chẩm của bán cầu đại não, trong khi đó các động mạch đốt sống và những nhánh của chúng cấp máu cho thuỳ chẩm, thân não và tiểu não. Máu tĩnh mạch từ não được dẫn về các xoang tĩnh mạch trong màng não cứng.

Gián đoạn đột ngột sự cấp máu cho não quá vài phút gây nên tổn thương thần kinh vĩnh viễn. Hiện nay, những cơn đột quỵ do thiếu máu cục bộ đi kèm với chảy máu nội sọ là những nguyên nhân chính của chết và tàn phế.

1. CẤP MÁU ĐỘNG MẠCH CHO NÃO

Sự cấp máu động mạch cho não đến từ các động mạch cảnh trong và động mạch đốt sống. Các động mạch này cùng với những nhánh gần của chúng nằm trong khoang dưới nhện ở nền não.

1.1. Động mạch cảnh trong (arteria carotis interna)

Các động mạch cảnh trong và các nhánh lớn của chúng (đôi khi còn được gọi là hệ thống cảnh trong) về cơ bản cấp máu cho não trước, trừ thuỳ chẩm. Động mạch cảnh trong tách ra từ chẽ đôi động mạch cảnh chung, đi lên ở cổ và đi vào ống động mạch cảnh của xương thái dương. Tiếp đó, nó đi qua các đoạn đá, xoang hang và não.

Năm 1996, dựa vào những mô tả trên X quang, Bouthillier đã đề xuất cách phân chia động mạch cảnh trong thành 7 đoạn (hơi khác với cách phân chia theo 5 đoạn giải phẫu của T.A. 1997) và từ đó đề xuất này đã được các nhà phẫu thuật và X quang thần kinh sử dụng. 7 đoạn này là:

• *Đoạn cổ* (cervical segment) hay C1 (đoạn cảnh trong 1), giống với đoạn cổ (pars cervicalis) của Thuật ngữ Giải phẫu Quốc tế T.A. 1997;

• *Đoạn đá* (petrous segment) hay C2 (đoạn cảnh trong 2), là đoạn đi trong ống động mạch cảnh ở trong xương đá;

• *Đoạn lỗ rách* (lacerum segment) hay C3: Hai đoạn C2 và C3 hợp thành đoạn đá (pars petrosa) theo Thuật ngữ Giải phẫu Quốc tế T.A. 1997;

• *Đoạn xoang hang* (cavernous segment) hay C4 hầu như tương đồng với đoạn xoang hang (pars caverunosa) của Thuật ngữ Giải phẫu Quốc tế T.A. 1997;

• *Đoạn mỏm yên* (clinoid segment) là đoạn nằm giữa đoạn xoang hang và đoạn não theo phân đoạn của Thuật ngữ Giải phẫu Quốc tế T.A. 1997;

• *Đoạn động mạch mắt* (ophthalmic segment) hay C6 là đoạn trên mỏm yên;

• *Đoạn thông* (communicating segment) hay C7 là đoạn tận cùng. Các đoạn C5, C6 và C7 hợp thành đoạn não (pars cerebralis) của cách phân chia theo giải phẫu, T.A. 1997.

Các phân đoạn giải phẫu theo đường đi của động mạch cảnh trong đã được mô tả ở GPN Tập I.

Vì tính chất quan trọng của động mạch này đối với *phẫu thuật thần kinh* và X quang thần kinh, ở tập này chúng tôi xin trình bày kỹ hơn về các đoạn đá, đoạn xoang hang và đoạn não, cũng như cập nhật cách phân đoạn động mạch cảnh trong được sử dụng trong lâm sàng.

Đoạn đá (pars petrosa)

Đường đi và liên quan. Ở đoạn đá, động mạch cảnh trong đi lên trong ống động mạch cảnh của phần đá xương thái dương. Trong ống này, trước hết động mạch chạy lên một đoạn ngắn, sau đó uốn quanh thành một gối rồi chạy ngang ra trước và vào trong để ra khỏi ống. Động mạch lúc đầu nằm trước ốc tai và hòm nhĩ, được ngăn cách với hòm nhĩ bởi một mảnh xương mỏng, vốn có dạng sàng ở người trẻ và bị tiêu đi một phần ở người già. Xa hơn về phía trước, nó được ngăn cách với hạch sinh ba bởi một mảnh xương mỏng vừa đóng vai trò là sàn hố hạch sinh ba vừa là trần của đoạn ngang ống động mạch cảnh. Thường thì mảnh xương này ít nhiều thiếu hụt và khi đó hạch được ngăn cách với động mạch bởi mô sợi. Động mạch được ngăn cách với thành xương của ống động mạch cảnh bởi một phần kéo dài của màng não cứng; nó được bao quanh bởi một số tĩnh mạch nhỏ và bởi các sợi nhỏ của đám rối cảnh, một đám rối bắt nguồn từ nhánh lên (nhánh động mạch cảnh trong) của hạch cổ trên. Ra khỏi ống động mạch cảnh, động mạch uốn cong về phía trên trong ở trên tấm sụn lấp lỗ rách, tới dây chằng đá lưỡi (một mảnh màng xương lật lên giữa lưỡi và đỉnh phần đá xương thái dương) thì liên tiếp với đoạn xoang hang.

Sự phân nhánh. Phần đá của động mạch tách ra hai nhánh.

Động mạch cảnh nhĩ (A. caroticotympanica) là một mạch nhỏ, đôi khi là một đôi mạch, đi vào hòm nhĩ qua một lỗ ở ống động mạch cảnh và tiếp nối với nhánh nhĩ trước của động mạch hàm trên và động mạch trâm chũm

Động mạch ống chân bướm (A. canalis pterygoidei) không hằng định. Khi có mặt, nó đi vào ống chân bướm cùng với thần kinh ống chân bướm và tiếp nối với một nhánh của động mạch khẩu cái lớn.

Đoạn xoang hang (pars cavernosa)

Đường đi và liên quan. Đoạn này bắt đầu ở dây chằng lưỡi đá và tận cùng ở bờ dưới trong của mỏm yên trước. Ở đoạn này, động mạch được bao quanh bởi xoang hang, nằm giữa các lớp màng cứng tạo nên xoang hang, nhưng được bao bọc bởi lớp nội mạc lót thành xoang. Trước hết, động mạch đi lên tới mỏm yên sau, sau đó chạy ra trước ở mặt bên của thân xương bướm, rồi cuối cùng lại uốn cong lên ở bờ trong của mỏm yên trước và xuyên qua màng não cứng mà tạo nên trần xoang hang. Đôi khi, hai mỏm yên tạo nên một vòng xương quanh động mạch. Động mạch cũng được bao quanh bởi một đám rối giao cảm. Thần kinh giạng nằm trong xoang hang và ở ngoài động mạch; thần kinh vận nhãn, thần kinh ròng rọc và thần kinh mắt nằm ngoài động mạch, trong thành ngoài xoang hang.

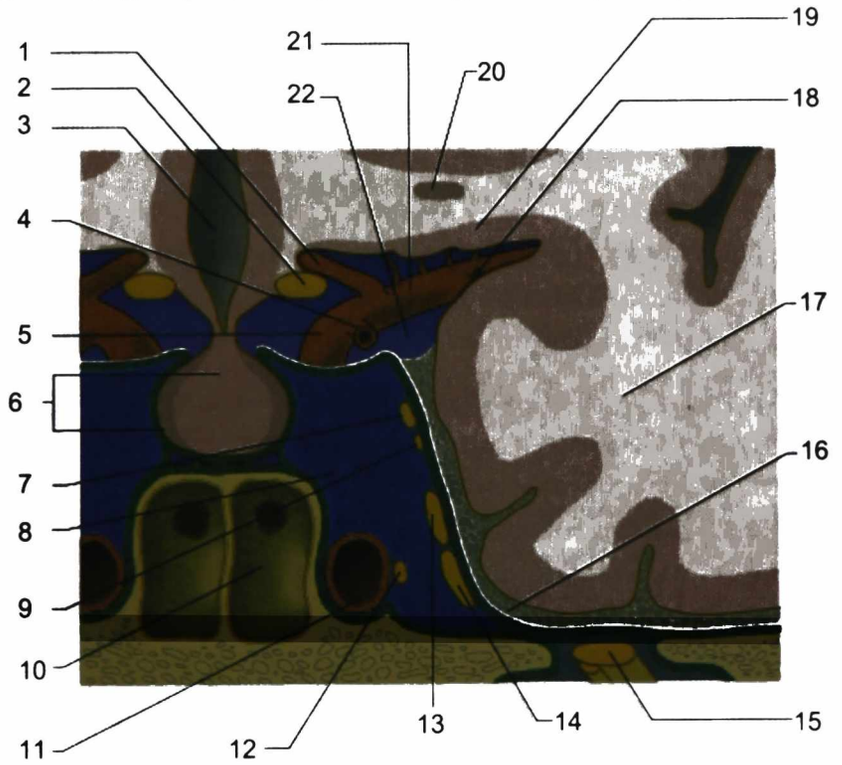

Hình 14.1. Thiết đồ đứng ngang qua hố sọ giữa cho thấy xoang hang, đoạn não và đoạn xoang hang động mạch cảnh trong cùng các cấu trúc khác.

1. Động mạch não trước; 2. Thần kinh thị giác; 3. Não thất 3; 4. Động mạch thông sau; 5. Động mạch cảnh trong; 6. Các thuỳ trước và sau tuyến yên; 7. Thần kinh vận nhãn; 8. Xoang hang; 9. Thần kinh ròng rọc; 10. Xoang bướm; 11. Động mạch cảnh trong; 12. Thần kinh giạng; 13. Thần kinh mắt; 14. Thần kinh hàm trên; 15. Thần kinh hàm dưới trong lỗ bầu dục; 16. Khoang dưới nhện; 17. Thuỳ thái dương; 18. Động mạch mạch mạc trước; 19. Chất thủng trước; 20. Mép trước; 21. Động mạch não giữa; 22. Bể gian cuống đại não. (Nguồn: Gray's Anatomy, 39th Edi.).

Sự phân nhánh. Đoạn này của động mạch tách ra một số mạch nhỏ:

+ *Nhánh xoang hang* (R. sinus cavernosi) cấp máu cho các thành của xoang hang và các thần kinh nằm trong đó.

+ *Nhánh màng não* (R. meningeus) là nhánh nhỏ chạy trên cánh nhỏ xương bướm để cấp máu cho màng não cứng và xương ở hố sọ trước; nó cũng tiếp nối với một nhánh màng não của động mạch sàng sau.

+ *Động mạch tuyến yên dưới* (A. hypophysialis inferior) là nhánh nhỏ cấp máu cho tuyến yên.

+ *Các nhánh hạch sinh ba* (Rr. ganglionares trigeminales) cấp máu cho hạch sinh ba.

+ *Các nhánh thần kinh* (R. nervosum).

+ *Nhánh nền lều* (R. basalis tentorii) và *Nhánh bờ lều* (R. marginalis tentorii) cấp máu cho lều tuyến yên.

Trong các nhánh trên, nhánh nền lều, nhánh bờ lều, nhánh màng não và động mạch tuyến yên dưới tách ra từ một thân gọi là *thân màng não tuyến yên*. Các nhánh hạch sinh ba và các nhánh thần kinh tách ra từ một thân gọi là *thân dưới bên*.

Đoạn não (pars cerebralis)

Đường đi và liên quan. Sau khi xuyên qua màng não cứng, động mạch cảnh trong chạy ra sau ở dưới thần kinh thị giác rồi chạy giữa các thần kinh thị giác và vận nhãn. Nó tới chất thủng trước ở đầu trong của rãnh bên não và tận cùng bằng cách chia thành các động mạch não trước và giữa.

Ở khúc ngắn đầu tiên của đoạn não, động mạch nằm giữa 2 vòng màng cứng: vòng gần là chỗ động mạch chui ra khỏi xoang hang, vòng xa là chỗ nó đi vào khoang dưới nhện. Khúc ngắn này của đoạn não được gọi là *đoạn mỏm yên* (clinoid segment). Sau vòng màng cứng xa, khúc động mạch đi ngang ra sau ở phía dưới ngoài thần kinh thị giác cho tới chỗ nó tách ra động mạch thông sau được gọi là *đoạn động mạch mắt* (ophthalmic segment). Khúc cuối của đoạn não đi giữa thần kinh thị giác và thần kinh vận nhãn để tới chất thủng trước, tương ứng trên hình ảnh chụp mạch là đoạn đi từ nguyên uỷ động mạch thông sau tới chỗ chẽ đôi của động mạch cảnh trong. Khúc này được gọi là *đoạn thông* (communicating segment).

Sự phân nhánh. Trước khi tận cùng có một số nhánh đã tách ra từ đoạn não của động mạch cảnh trong, bao gồm động mạch mắt, động mạch tuyến yên trên (A. hypophysialis superior), động mạch thông sau, động mạch mạch mạc trước, động mạch móc (A. uncalis), các nhánh dốc (Rr. clivales) và nhánh màng não (R. meningeus). *Động mạch mắt* (arteria ophthalmica) tách ra từ động mạch cảnh trong khi nó rời khỏi xoang hang, thường ở chỗ đã xuyên qua màng não cứng (đoạn động mạch mắt), và đi vào ổ mắt qua ống thị giác.

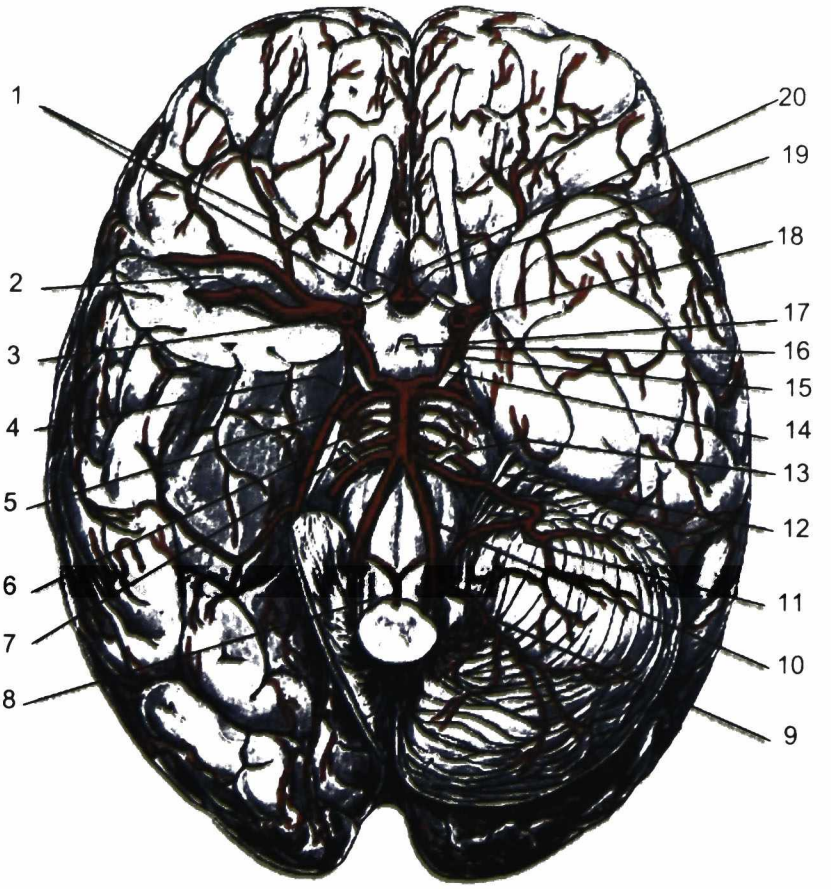

Hình 14.2. Các động mạch ở mặt nền não. Phần trước của thuỳ thái dương phải đã được cắt bỏ để thấy được đường đi của động mạch não giữa trong rãnh bên.
(Nguồn: Gray's Anatomy, 39th Edi).

1. Các thần kinh thị giác; 2. Động mạch não giữa; 3. Động mạch cảnh trong phải; 4. Động mạch tiểu não trên; 5. Động mạch não sau; 6. Động mạch mê đạo; 7. Động mạch nền; 8. Động mạch tuỷ sống trước; 9. Động mạch tiểu não dưới sau; 10. Động mạch đốt sống trái; 11. Động mạch tiểu não dưới trước; 12. Các thần kinh VII và VIII; 13. Thần kinh giạng; 14. Thần kinh vận nhãn; 15. Động mạch thông sau; 16. Phễu; 17. Động mạch mạch mạc; 18. Động mạch cảnh trong; 19. Động mạch thông trước; 20. Các động mạch não trước.

1.1.1. Động mạch thông sau (arteria communicans posterior)

Động mạch thông sau từ động mạch cảnh trong chạy ra sau ở trên thần kinh vận nhãn và tiếp nối với động mạch não sau (một nhánh tận của động mạch nền), góp phần vào vòng động mạch quanh hố gian cuống đại não. Động mạch thông sau thường rất nhỏ. Tuy nhiên, đôi khi nó lớn đến nỗi trở thành nguồn đưa máu chính đến động mạch não sau ("động mạch thông sau bào thai – fetal posterior communicating artery"). Nó thường lớn hơn ở một bên.

Động mạch thông sau tách ra nhiều nhánh nhỏ, bao gồm:

+ *Các động mạch trung tâm sau trong* (Aa. centrales posteromediales) với các nhánh trước và sau (Rr. anteriores/posteriores);

+ *Nhánh giao thoa thị giác* (R. chiasmaticus);

+ *Các động mạch u xám* (Aa. tuberis cinerei);

+ *Động mạch nội đồi – u* (A. thalamotuberalis);

+ *Nhánh hạ nội đồi* (R. hypothalamus);

+ và *nhánh thần kinh vận nhãn* (R. nervi oculomotorii).

Các nhánh nhỏ từ nửa sau của nó xuyên qua chất thủng sau cùng với những nhánh từ động mạch não sau. Chúng cùng nhau cấp máu cho mặt trong đồi thị và các thành của não thất 3.

1.1.2. Động mạch mạch mạc trước (arteria choroidea anterior)

Động mạch mạch mạc trước rời khỏi động mạch cảnh trong ở gần nhánh thông sau và chạy ra sau ở trên phần trong của móc (uncus). Nó bắt chéo dải thị giác để đi tới và cấp máu cho trụ đại não của trung não, sau đó hướng sang bên, lại bắt chéo dải thị giác và tới mặt ngoài của thể gối ngoài, nơi nó tách ra vài nhánh (*các nhánh thể gối ngoài* – Rr. corporis geniculati lateralis). Cuối cùng, nó đi vào sừng dưới của não thất bên qua đường khe mạch mạc và tận cùng ở đám rối mạch mạc bằng *các nhánh mạch mạc não thất bên* (Rr. choroidei ventriculi lateralis). Động mạch mạch mạc trước tuy nhỏ nhưng quan trọng vì nó cũng góp phần vào sự cấp máu cho:

+ Giao thoa thị giác (*các nhánh giao thoa thị giác* – Rr. chiasmatici);

+ Cầu nhạt (*các nhánh cầu nhạt* – Rr. globi pallidi);

+ Nhân đuôi (*nhánh đuôi nhân đuôi* – Rr. caudae nuclei caudate);

+ Thể hạnh nhân (*các nhánh thể hạnh nhân* – Rr. corporis amydaloidei);

+ Hạ nội đồi (*các nhánh tới các nhân hạ nội đồi* – Rr. nucleorum hypothalami);

+ Ụ xám (*các nhánh ụ xám* – Rr. tuberis cinerei);

+ Nhân đỏ (*các nhánh nhân đỏ* – Rr. nuclei rubri);

+ Chất đen (*các nhánh chất đen* – Rr. substantiae nigrae);

+ Trụ sau của bao trong (*các nhánh trụ sau bao trong* – Rr. cruris posterioris capsulae internae);

+ Tia thị và dải thị giác (*các nhánh dải thị giác* – Rr. tractus optici);

+ Hải mã và các tua của vòm (*các nhánh hải mã* – Rr. hippocampi).

1.1.3. Động mạch não trước (arteria cerebri anterior)

Nguyên uỷ, đường đi và phân đoạn: Động mạch não trước là nhánh nhỏ hơn trong hai nhánh tận của động mạch cảnh trong.

Động mạch não trước bắt đầu tại đầu trong của rãnh não bên và chạy về phía trước trong ở trên thần kinh thị giác tới khe não dọc, nơi nó nối với động mạch bên đối diện bằng động mạch thông trước. *Động mạch thông trước* (a. communicans) dài khoảng 4mm và có thể có hai động mạch thông trước. Nó tách ra nhiều *nhánh trung tâm trước trong* (Aa. centrales anteromediales) cấp máu cho giao thoa thị giác, mảnh tận cùng, hạ đồi thị, các vùng cận khứu, cột của vòm và hồi đai.

Hai động mạch não trước cùng đi trong khe não dọc. Chúng chạy vòng quanh gối của thể trai, rồi sau đó chạy dọc mặt trên của thể trai, tới đầu sau của thể trai thì tiếp nối với các động mạch não sau. Nhánh lớn tách ra trên đường đi của nó là động mạch viền trai.

Thuật ngữ ngoại khoa chia động mạch não trước thành ba phần: *A1* – từ chỗ tận cùng của động mạch cảnh trong tới chỗ gặp động mạch thông trước; *A2* – từ chỗ nối với động mạch thông trước tới nguyên uỷ của động mạch viền trai và *A3* – đoạn sau nguyên uỷ của động mạch viền trai. Phần A3 còn được gọi là động mạch quanh thể trai. Theo bản thuật ngữ TA năm 1998, động mạch não trước được chia thành: *đoạn trước thông* (pars precommunicalis; segmentum A1) và *đoạn sau thông* (pars postcommunicalis; segmentum A2). A là chữ cái đầu của anterior (trước).

Sự phân nhánh: Động mạch não trước tách ra các nhánh vỏ và các nhánh trung tâm.

Các nhánh vỏ của động mạch não trước bao gồm động mạch ổ mắt trán trong, động mạch cực trán, động mạch viền trai và động mạch quanh thể trai.

Động mạch ổ mắt trán trong (A. orbitofrontalis medialis) là nhánh vỏ tách ra sớm nhất, sau động mạch thông trước một đoạn ngắn. Nó phân nhánh vào mặt ổ mắt của thuỳ trán và cấp máu cho vỏ khứu, hồi thẳng và hồi ổ mắt trong.

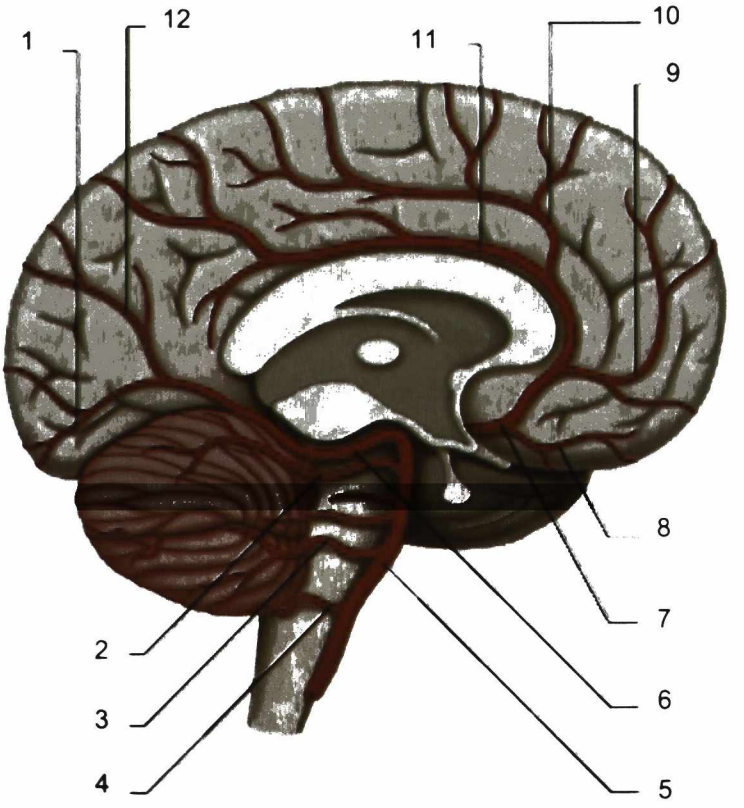

Hình 14.3. Các động mạch lớn của não ở mặt trong.

1. Nhánh cựa; 2. Động mạch tiểu não trên; 3. Động mạch tiểu não dưới trước; 4. Động mạch tiểu não dưới sau; 5. Động mạch nền; 6. Động mạch não sau; 7. Động mạch não trước; 8. Động mạch ổ mắt trán trong; 9. Động mạch cực trán; 10. Động mạch viền trai; 11. Động mạch quanh thể trai; 12. Nhánh đỉnh chẩm. (Nguồn: Gray's Anatomy, 39th Edi.).

Động mạch cực trán (A. polaris frontalis) tách ra sau động mạch ô mắt trán trong, gần chỗ động mạch não trước uốn quanh ra sau trên thể trai. Nó cũng có thể tách ra từ động mạch viền trai.

Động mạch quanh thể trai (A. pericallosa) hay đoạn A3 là nhánh tận của động mạch não trước. Nó tiếp tục chạy ra sau trong rãnh quanh thể trai và phân nhánh vào hồi trước chêm (*các nhánh trước chêm* (Rr. precuneales), tiểu thuỳ cạnh trung tâm và hồi đai. Nó có thể tiếp nối với động mạch não sau.

Động mạch viền trai (A. callosomarginalis) khi có mặt thì gần như là nhánh chia đôi của động mạch não trước (cùng với động mạch quanh thể trai). Nó rời khỏi mặt lưng thể trai, chạy lên trên và ra sau trong rãnh đai, phân nhánh vào hồi đai (*nhánh hồi đai*, R. cingularis), hồi trán trong (các *nhánh trán trước trong, trung gian trong và sau trong*, R. frontalis anteromedialis/intermediomedialis/posteromedialis) và tiểu thuỳ cạnh trung tâm (*các nhánh cạnh trung tâm* (Rr. paracentrales). Động mạch viền trai có mặt ở 60% số trường hợp ở một thống kê trên 76 bán cầu não.

Các nhánh trán và đỉnh của động mạch não trước cho những nhánh nhỏ vượt qua bờ trên trong của bán cầu để cấp máu cho một dải não ở mặt trên ngoài. Nói chung, các nhánh vỏ của động mạch não trước cấp máu cho các vùng vỏ vận động và cảm giác thân thể mà đại diện cho chi dưới.

Các nhánh trung tâm của động mạch não trước bao gồm:

Các động mạch trung tâm trước trong (Aa. centrale anteromediales) tách ra ở đoạn A1, bao gồm *các động mạch vân trong* (giữa) *gần* (Aa. striatae mediales proximales), *động mạch trên thị* (A. supraoptica), *các động mạch xuyên trước* (Aa. perforantes anterior) và *các động mạch trước thị* (Aa. preopticae). Các động mạch này xuyên vào chất thủng trước và mảnh tận cùng, cấp máu cho mỏ của thể trai, vách trong suốt, phần trước của bèo sẫm, đầu của nhân đuôi và trụ trước bao trong.

Ở đoạn A2, ngay sau chỗ nối với động mạch thông trước, động mạch não trước tách ra *động mạch vân trong (giữa) xa* (A. striata medialis distalis) hay *động mạch quặt ngược Heubner* (*recurrent artery of Heubner*) cấp máu cho phần trước của đầu nhân đuôi và bao trong.

1.1.4. Động mạch não giữa (arteria cerebri media)

Nguyên uỷ, đường đi và phân đoạn: Động mạch não giữa là nhánh tận lớn hơn của động mạch cảnh trong.

Từ nguyên uỷ ở gần xương bướm, động mạch não giữa chạy ngang ra ngoài để dần rời khỏi xương này. Tiếp đó, nó hướng ra sau, đi vào rãnh não bên trên bề mặt thuỳ đảo. Tại rãnh này nó có thể tách đôi (thành thân trên, thân dưới) hoặc chia thành ba thân chính (trên, dưới, giữa) với các tỷ lệ lần lượt là 50% và 25% (ở các trường hợp còn lại, có hai động mạch não giữa tách ra từ động mạch cảnh trong hoặc có động mạch não giữa phụ không xuất phát từ động mạch cảnh trong mà là một nhánh của động mạch não trước). Sau đó, các thân của

động mạch não giữa rời khỏi thuỳ đảo để đi trên các nắp trán, trán – đỉnh và thái dương (các vùng vỏ của các thuỳ trán, đỉnh và thái dương mà hướng vào rãnh bên) rồi rời khỏi rãnh bên để tỏa ra như các nhánh vỏ đi vào mặt trên ngoài của bán cầu đại não.

Theo cách phân chia của các nhà phẫu thuật và X quang thần kinh, động mạch não giữa được chia thành bốn đoạn: *đoạn M1*, hay *đoạn bướm* (sphenoidal segment) – từ chỗ tận cùng của động mạch cảnh trong tới chỗ đi vào rãnh bên; đoạn *M2*, hay *đoạn đảo* (insular segment) – đoạn chạy trong rãnh não bên, trên bề mặt thuỳ đảo; *đoạn M3*, hay *đoạn nắp* (opercular segment) – đi trên vùng vỏ não quanh thuỳ đảo mà bị che khuất bởi rãnh bên; đoạn M4, hay *đoạn vỏ* (cortical segment), *đoạn tận cùng* (terminal segment) – đoạn đi trên vỏ não ở mặt ngoài bán cầu. Các đoạn M2 và M3 còn được gọi chung là đoạn Sylvius vì đều đi trong rãnh bên.

Theo TNGPQT (T.A. 1997), động mạch não giữa được chia thành 2 đoạn: *đoạn bướm* (pars sphenoidalis) hay *đoạn ngang* (pars horizontalis) hay *đoạn M1* (segmentum M1); *đoạn đảo* (pars insularis) hay *đoạn M2* (segmentum M2); đoạn M2 tương ứng với các đoạn M2, M3 và M4 của các chuyên ngành lâm sàng thần kinh. Theo cách chia này, các đoạn M3 và M4 chỉ được coi như những nhánh tận của động mạch não giữa.

Sự phân nhánh: Giống như động mạch não trước, động mạch não giữa cũng có những nhánh vỏ và những nhánh trung tâm.

Các nhánh vỏ hầu hết tách ra từ đoạn đảo, ngoại trừ động mạch cực thái dương và động mạch thái dương trước có thể tách ra sớm hơn. Ngoài *các động mạch thuỳ đảo* (Aa. insulares), các nhánh vỏ của của đoạn đảo là *các nhánh tận dưới* (Rr. terminales inferiors) hay *các nhánh vỏ dưới* (Rr. corticales inferiors) và *các nhánh tận trên* (Rr. terminales superiors) hay *các nhánh vỏ trên* (Rr. corticales superiors).

– ***Động mạch cực thái dương*** (A. polaris temporalis) cấp máu cho vùng cực và phần trước bên của thuỳ thái dương. Nhánh này có thể xác định được ở 52% số phim chụp mạch bình thường. *Động mạch thái dương trước* (A. temporalis anterior) cũng cấp máu cho những vùng mà động mạch cực thái dương cấp máu.

– ***Các nhánh vỏ dưới*** là các nhánh cho mặt ngoài thuỳ thái dương và hồi góc, bao gồm:

+ *Nhánh thái dương trước* (R. temporalis anterior);

+ *Nhánh thái dương giữa* (R. temporalis medius);

+ *Nhánh thái dương sau* (temporalis posterior);

+ *Nhánh thái dương chẩm* (temporooccipitalis) là nhánh vỏ dài nhất. Nó chạy ra sau, rời khỏi rãnh bên ở ngang mức trung tâm nắp thái dương rồi tiếp tục chạy ra sau song song với rãnh thái dương trên tới mặt ngoài thuỳ chẩm. Nó tiếp nối

với động mạch não sau và có thể tồn tại như một hoặc hai nhánh với các tỷ lệ lần lượt là 67% và 33%.

+ *Nhánh hồi góc* (R. gyri angularis) thoát ra khỏi rãnh bên và chạy trên hồi thái dương ngang trước rồi chia thành hai nhánh, một cho hồi góc và một cho hồi trên viền.

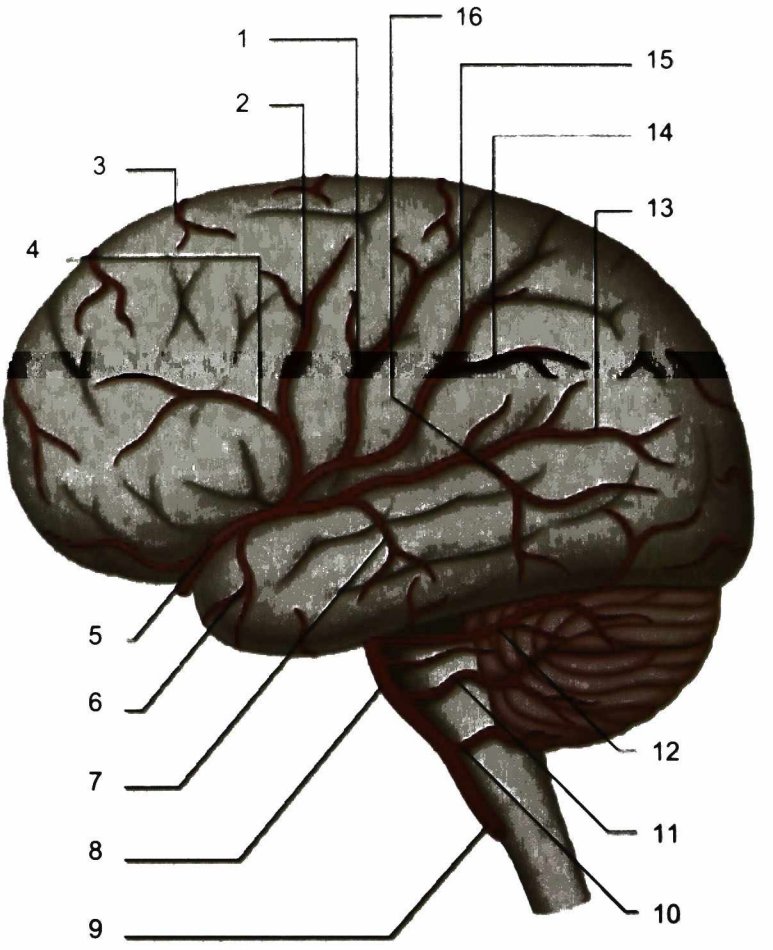

Hình 14.4. Các động mạch lớn của não ở mặt ngoài.

1. Động mạch rãnh trung tâm; 2. Động mạch rãnh trước trung tâm; 3. Nhánh từ ĐM não trước; 4. Động mạch trước trán; 5. Động mạch não giữa; 6. Động mạch thái dương trước; 7. Động mạch thái dương giữa; 8. Động mạch nền; 9. Động mạch đốt sống; 10. Động mạch tiểu não dưới sau; 11. Động mạch tiểu não dưới trước; 12. Động mạch tiểu não trên; 13. Nhánh hồi góc; 14. Động mạch đỉnh; 15. Động mạch rãnh sau trung tâm; 16. Động mạch thái dương chẩm. (Nguồn: Gray's Anatomy, 39th Edi).

– ***Các nhánh vỏ trên*** cấp máu cho các thuỳ trán và đỉnh, bao gồm:

+ *Động mạch nền trán bên* (A. frontobasalis lateralis) hay ổ mắt trán bên cấp máu cho hồi trán dưới; nó bù trừ về kích thước với nhánh cực trán của động mạch não trước;

+ *Động mạch trước trán* (A. prefrontalis) cho các hồi trán giữa và dưới;

+ *Động mạch rãnh trước trung tâm* (A. sulci precentralis), *động mạch rãnh trung tâm* (A. sulci centralis) và *động mạch rãnh sau trung tâm* (A. sulci postcentralis) đi trong các rãnh cùng tên và cấp máu cho các hồi trước và sau trung tâm cùng các hồi của thuỳ trán và thuỳ đỉnh liền kề;

+ *Động mạch đỉnh trước* (A. parietalis anterior) và *động mạch đỉnh sau* (A. parietalis posterior) cấp máu cho tiểu thuỳ đỉnh dưới và phần dưới của tiểu thuỳ đỉnh trên.

Trước khi tách ra các nhánh vỏ tận cùng nói trên, động mạch não giữa còn tách ra các nhánh tới phần ngoài mặt ổ mắt của thuỳ trán. Tóm lại, các nhánh vỏ của động mạch não giữa cấp máu cho mặt ngoài bán cầu, nơi có các vùng vỏ vận động và cảm giác thân thể đại diện cho toàn bộ cơ thể (trừ chi dưới – do động mạch não trước), vùng thính giác và thuỳ đảo.

Các nhánh trung tâm nhỏ của động mạch não giữa, được gọi chung là *các động mạch trung tâm trước ngoài* (Aa. centrales anterolaterales), tách ra ở chỗ bắt đầu của nó và đi vào chất thủng trước cùng với các động mạch vân trong của động mạch não trước. Nhóm này bao gồm *các nhánh vân ngoài* (bên) *gần* (Rr. proximales laterales striati) và *các nhánh vân ngoài* (bên) *xa* (Rr. distales laterales striati). Các động mạch vân ngoài đi lên trong bao ngoài trên mặt dưới ngoài của phức hợp nhân bèo, sau đó uốn cong vào trong, đi ngang qua phức hợp nhân bèo và bao trong và vươn xa cho đến tận nhân đuôi. Nói chung, các nhánh trung tâm ngoài đóng vai trò quan trọng trong sự cấp máu cho các nhân nền và bao trong.

1.2. Hệ mạch đốt sống – nền

1.2.1. Động mạch đốt sống (arteria vertebralis)

Các động mạch đốt sống và các nhánh chính của chúng (đôi khi còn được gọi là "*hệ đốt sống – nền*") về cơ bản cấp máu cho phần trên tuỷ sống, thân não, tiểu não, thuỳ chẩm và mặt dưới thuỳ thái dương của đại não.

Nguyên uỷ và đường đi

Các động mạch đốt sống tách ra từ các động mạch dưới đòn. Chúng đi lên qua *đoạn cổ* (pars cervicalis) trong những lỗ ngang của sáu đốt sống cổ trên và đi vào hộp sọ qua lỗ lớn xương chẩm. Ở *đoạn nội sọ* (pars intracranialis) chúng đi lên trên và về phía đường giữa ở sát gần mặt trước bên của tuỷ hành rồi kết hợp lại để tạo nên động mạch nền tại xấp xỉ chỗ tiếp nối giữa cầu não và tuỷ hành.

Sự phân nhánh

Đoạn nội sọ của động mạch đốt sống tách ra: các nhánh màng não, động mạch tiểu não dưới sau, động mạch tuỷ sống trước, động mạch tuỷ sống sau, các nhánh tuỷ hành trong (giữa) và các nhánh tuỷ hành ngoài (bên).

Các nhánh màng não (Rr. meningei). Một hay hai nhánh màng não tách ra từ động mạch đốt sống ở gần lỗ lớn xương chẩm. Những nhánh này phân nhánh giữa xương và màng não cứng trong hố sọ sau và cấp máu cho xương, lõi xốp và liềm tiểu não.

Động mạch tuỷ sống trước (A. spinalis anterior) là một động mạch nhỏ

tách ra ở gần chỗ tận cùng của động mạch đốt sống và đi xuống ở trước tuỷ hành để kết hợp với nhánh bên đối diện ở mức giữa tuỷ hành. Sau đó, thân chung của hai động mạch đi xuống trên mặt giữa trước của tuỷ sống và được tiếp ứng bởi chuỗi mạch nối của *các động mạch đoạn tuỷ trước*. Các động mạch đoạn tuỷ trước là những nhánh của *các nhánh tuỷ sống* (Rr. spinales) của nhiều động mạch: động mạch đốt sống và nhánh cổ lên của động mạch giáp dưới ở cổ; các động mạch gian sườn sau ở ngực; và động mạch thắt lưng thứ nhất ở vùng thắt lưng. Các nhánh tuỷ sống này đều là những nhánh từ ngoài đi vào ống sống qua các lỗ gian đốt sống. Các nhánh từ các động mạch tuỷ sống trước và đoạn đầu thân chung của chúng cấp máu cho tuỷ hành.

Động mạch tiểu não dưới sau (A. inferior posterior cerebelli) là nhánh lớn nhất của động mạch đốt sống. Nó tách ra ở gần đầu dưới của trám hành, uốn cong ra sau quanh trám hành và sau đó đi lên ở sau rễ của các thần kinh lang thang và lưỡi hầu để tới bờ dưới của cầu não. Tại đây, nó uốn cong và đi xuống dọc theo bờ dưới ngoài của não thất bên trước khi nó uốn cong ra ngoài vào thung lũng tiểu não giữa các bán cầu và chia thành các nhánh giữa (trong) và bên (ngoài). Nhánh giữa chạy ra sau giữa bán cầu tiểu não và nhộng dưới và cấp máu cho cả hai. Nhánh bên cấp máu cho mặt dưới tiểu não cho tới tận bờ bên tiểu não và tiếp nối các động mạch tiểu não dưới trước và trên (từ động mạch nền). Thân của động mạch tiểu não dưới sau tách ra các nhánh cấp máu cho phần tuỷ hành ở sau nhân trám và ngoài nhân thần kinh hạ thiệt và các rễ thần kinh hạ thiệt. Nó cũng cấp máu cho đám rối mạch mạc của não thất 4 bởi *nhánh mạch mạc não thất 4* (R. choroideus ventriculi quarti) và tách ra *nhánh hạnh nhân tiểu não* (R. tonsillae cerebelli) đi ngoài hạnh nhân tiểu não tới cấp máu cho nhân răng. Đôi khi, không có động mạch tiểu não dưới sau.

Động mạch tuỷ sống sau (A. spinalis posterior) thường tách ra từ động mạch tiểu não dưới sau nhưng có thể trực tiếp tách ra từ động mạch đốt sống. Nó chạy ra sau và đi xuống như là hai nhánh nằm trước và sau các rễ lưng của các thần kinh sống. Hai nhánh này được tăng cường bởi các nhánh đoạn tuỷ sau (tách ra từ các nhánh tuỷ sống của các động mạch đốt sống, cổ lên, gian sườn sau và thắt lưng thứ nhất); tất cả những nhánh này đi vào ống sống qua các lỗ gian đốt sống, nhờ chúng mà các động mạch tuỷ sống sau vẫn được duy trì tới tận các mức tuỷ sống dưới.

Các nhánh hành tuỷ trong (giữa) ***và ngoài*** (bên) (Rr. medullares mediales/laterales) là những nhánh nhỏ tách ra từ động mạch đốt sống và cấp máu cho tuỷ hành.

1.2.2. Động mạch nền (arteria basilaris)

Nguyên uỷ, đường đi và tận cùng

Động mạch nền được hình thành từ sự hợp lại của các động mạch đốt sống trong khoảng từ mức giữa hành tuỷ tới chỗ tiếp nối tuỷ hành–cầu não. Từ đây, nó đi lên trong một rãnh nông ở mặt trước cầu não, trong bể cầu não, tới bờ trên của cầu não hoặc bể gian cuống đại não ở sau lưng yên thì chia thành hai động mạch não sau.

Phân nhánh

Động mạch nền tách ra động mạch tiểu não dưới trước, động mạch tiểu não trên, các động mạch cầu não và các động mạch trung não.

Động mạch tiểu não dưới trước (A. inferior anterior cerebelli) tách ra từ phần dưới của động mạch nền và chạy về phía sau bên, thường ở trước thần kinh giạng, thần kinh mặt và thần kinh tiền đình ốc tai. Nó thường tạo thành một quai đi vào ống tai trong ở dưới các thần kinh và khi có quai này, động mạch mê đạo có thể tách ra từ quai. Động mạch tiểu não dưới trước cấp máu cho mặt dưới tiểu não ở phần trước bên và tiếp nối với nhánh tiểu não dưới sau của động mạch đốt sống. Một ít nhánh cấp máu cho các phần dưới bên của cầu não và đôi khi cũng cấp máu cho cả phần trên tuỷ hành.

Động mạch mê đạo (A. labyrinthi) là một động mạch dài và mảnh khảnh có một nguyên uỷ biến đổi. Nó thường tách ra từ động mạch tiểu não dưới trước, nhưng các biến đổi về nguyên uỷ của nó bao gồm phần dưới của động mạch nền, động mạch tiểu não trên hoặc đôi khi là động mạch tiểu não dưới sau. Động mạch mê đạo đi kèm theo các thần kinh mặt và tiền đình ốc tai vào ống tai trong và cấp máu cho tai trong.

Động mạch tiểu não trên (A. superior cerebelli) tách ra từ phần xa của động mạch nền, ngay trước khi động mạch nền chẽ đôi thành các động mạch não sau. Nó chạy sang bên ở dưới thần kinh vận nhãn, được ngăn cách với động mạch não sau bởi thần kinh này, và uốn cong quanh cuống đại não ở dưới thần kinh ròng rọc để tới được cuống tiểu não trên. Tại đây, nó chia thành các nhánh phân nhánh trong màng mềm và cấp máu cho mặt trên của tiểu não, tiếp nối với các nhánh của các động mạch tiểu não dưới. Động mạch tiểu não trên cũng cấp máu cho cầu não, thể tùng, màn tuỷ trên và tấm mạch mạc của não thất 3.

Các động mạch cầu não (Aa. pontis) và *các động mạch trung não* (Aa. mesencephalicae) là nhiều nhánh nhỏ tách ra từ mặt trước và các mặt bên của động mạch nền dọc theo đường đi của nó.

1.2.3. Động mạch não sau (arteria cerebri posterior)

Nguyên uỷ, đường đi và phân đoạn

Động mạch não sau là một nhánh tận của động mạch nền. Động mạch não sau phát triển từ não bào thai tương đối muộn và là kết quả của sự hợp nhất của một số mạch bào thai ở gần đầu sau của động mạch thông sau, nhánh cấp máu cho trung não và gian não của thai. Như vậy, động mạch não sau bắt đầu như là sự tiếp tục của động mạch thông sau và chỉ khoảng 10 – 30% động mạch não sau của thai nhi có nguyên uỷ trội từ động mạch nền. Về sau, các động mạch đốt sống và nền ngày càng phát triển trong khi động mạch thông sau lại thoái triển để giảm đi về kích thước. Ở hầu hết người trưởng thành, động mạch não sau bắt nguồn từ đầu trước của động mạch nền. Chỉ có khoảng 19% số động mạch não sau người trưởng thành có nguyên uỷ trội từ động mạch thông sau trong khi 72% có

nguyên uỷ chủ yếu từ động mạch nền; ở 9% còn lại, đoạn trước thông của động mạch não sau và động mạch thông sau có đường kính bằng nhau hoặc chỉ một trong hai động mạch đưa máu tới động mạch não sau.

Động mạch não sau lớn hơn động mạch tiểu não trên; nó được ngăn cách với động mạch tiểu não trên ở gần nguyên uỷ của nó bởi thần kinh vận nhãn và, ở phía bên trung não, bởi thần kinh ròng rọc. Nó chạy sang phía bên, song song với động mạch tiểu não trên, và tiếp nhận động mạch thông sau. Sau đó nó chạy quanh cuống đại não và đi tới mặt tiếp giáp với lều tiểu não của đại não, nơi nó cấp máu cho các thuỳ chẩm và thái dương.

Các nhà ngoại khoa và X quang thần kinh chia động mạch não sau thành ba đoạn: đoạn P1 – từ chỗ chẽ đôi động mạch nền đến chỗ nối với động mạch thông sau; đoạn P2 – từ chỗ nối với động mạch thông sau đến phần nằm trong bể quanh trung não; đoạn P3 – phần nằm trong rãnh cựa. Theo bản danh pháp TA, động mạch não sau được chia thành 4 đoạn:

– *Đoạn trước thông* (pars precommunicalis) hay *đoạn P1* (segmentum P1);

– *Đoạn sau thông* (pars postcommunicalis) hay *đoạn P2* (segmentum P2) đi từ chỗ nối với động mạch thông sau đến chỗ tách ra động mạch chẩm ngoài (chẩm bên) và động mạch chẩm trong (chẩm giữa).

– *Đoạn P3* (segmentum P3) chính là *động mạch chẩm ngoài* (bên) (A. occipitalis lateralis), một nhánh bên lớn của động mạch não sau cấp máu cho mặt dưới thuỳ thái dương;

– *Đoạn P4* (segmentum P4) hay *động mạch chẩm trong* (giữa) (A. occipitalis medialis), đoạn tận cùng của động mạch não sau.

Sự phân nhánh

Động mạch não sau cũng tách các nhánh vỏ và các nhánh trung tâm giống như các động mạch não trước và giữa.

Các nhánh vỏ của động mạch não sau được đặt tên dựa theo vùng cấp máu. Các nhánh thái dương, mà thường là hai nhánh, được phân phối tới móc, các hồi cạnh hải mã, chẩm thái dương trong và chẩm thái dương ngoài. Các nhánh chẩm cấp máu cho hồi chêm, hồi lưỡi, và mặt sau bên của thuỳ chẩm. Các nhánh đỉnh chẩm cấp máu cho hồi trước chêm và hồi chêm. Động mạch não sau cấp máu cho các vùng thị giác của vỏ đại não và các cấu trúc khác của đường thị giác.

Các nhánh vỏ chủ yếu tách ra từ các đoạn P3 và P4 cùng một số nhánh khác từ các đoạn P1 và P2.

– Đoạn P3 hay động mạch chẩm ngoài (bên) tách ra: *các nhánh thái dương trước* (Rr. temporales anteriores), *các nhánh thái dương trung gian* (Rr. temporales intermedii) và *các nhánh thái dương sau* (Rr. temporales posteriores) cấp máu cho móc, hồi cạnh hải mã, hồi chẩm thái dương trong và hồi chẩm thái dương ngoài;

– Đoạn P4 hay động mạch chẩm trong (giữa) tách ra: ***nhánh lưng thể trai***

(R. corporis callosi dorsalis), hay nhánh quanh thể trai sau, đôi khi tiếp nối với động mạch não trước và có thể vắng mặt nếu động mạch não trước đi hết chiều dài lưng thể trai; *nhánh đỉnh* (R. parietalis); *nhánh đỉnh chẩm* (R. parietooccipitalis) đi trong rãnh đỉnh chẩm, cấp máu cho các hồi chêm và trước chêm; *nhánh cựa* (R. calcarinus) đi trong rãnh cựa, cấp máu cho hồi chêm, hồi lưỡi và cả mặt ngoài thuỳ chẩm.

Các nhánh trung tâm tách ra từ các đoạn P1, P2 và cấp máu cho các cấu trúc dưới vỏ.

Các động mạch trung tâm sau trong (sau giữa) (Aa. centrales posteromediales), trong đó có *động mạch xuyên nội đồi* (A. thalami perforans), tách ra từ đoạn trước thông của động mạch não sau; cùng với những nhánh tương tự của động mạch thông sau, chúng xuyên qua chất thủng sau và cấp máu cho phần trước nội đồi, vùng dưới nội đồi, thành bên của não thất 3 và cầu nhạt.

Các động mạch trung tâm sau ngoài (sau bên) (Aa. centrales posterolaterales), trong đó có *động mạch nội đồi gối* (A. thalamogeniculata), tách ra từ động mạch não sau, sau khi động mạch này vượt qua cuống đại não (đoạn P2) và cấp máu cho cuống đại não cùng phần sau nội đồi, các gò (trên và dưới), tuyến tùng và thể gối trong.

Đoạn P2 cũng tách ra *các nhánh mạch mạc sau trong* (sau giữa) (Rr. choroidei posteriores mediales) và *các nhánh mạch mạc sau ngoài* (sau bên) (Rr. choroidei posteriores laterales); các nhánh này chạy trên thể gối ngoài và cấp máu cho nó trước khi đi vào phần sau của sừng dưới não thất bên qua phần dưới của khe mạch mạc. Các nhánh cũng uốn quanh đầu sau của nội đồi và chạy qua khe não ngang, hoặc đi tới đám rối mạch mạc của não thất 3, hoặc đi ngang qua khe mạch mạc trên. Tất cả những nhánh này cấp máu cho đám rối mạch mạc của các não thất (não thất 3, não thất bên) và vòm.

1.3. Vòng động mạch não (circulus arteriosus cerebri)

Vòng động mạch não (vòng Willis) là một vòng tiếp nối động mạch lớn liên kết các hệ thống cảnh trong và sống – nền. Nó nằm ở khoang dưới nhện, trong bể gian cuống, và bao quanh giao thoa thị giác, phễu và các cấu trúc khác của hố gian cuống. Ở phía trước, các động mạch não trước của động mạch cảnh trong được nối với nhau bởi động mạch thông trước. Ở phía sau, mỗi động mạch não sau nối với động mạch cảnh trong cùng bên qua động mạch thông sau. Ở đa số các trường hợp, các động mạch thông sau rất nhỏ và chỉ cho phép một sự tuần hoàn hạn chế giữa hệ thống sống – nền và hệ thống cảnh trong. Điều này có ý nghĩa vì giúp ta hiểu được rằng vòng mạch không phải là một kênh tiếp nối có thể đem lại tuần hoàn bên đầy đủ nếu một mạch máu bị tắc. Động mạch thông sau có kích thước bình thường không đảm bảo đủ được vai trò cấp máu thay thế.

Có sự biến đổi đáng kể về kiểu tiếp nối và đường kính của những mạch tạo nên vòng động mạch. Mặc dù một kênh vòng tròn khép kín hầu như luôn tồn tại,

một mạch máu nào đó của vòng này thường nhỏ tới mức mà vai trò của nó như là một đường tuần hoàn bên không đáng kể. Một động mạch não hoặc một động mạch thông nào đó có thể vắng mặt, giảm sản, mạch kép hoặc thậm chí mạch ba. Vòng mạch hiếm khi hoàn thiện về mặt chức năng.

Huyết động của vòng động mạch não chịu ảnh hưởng của những biến đổi về đường kính của các động mạch thông và của các đoạn trước thông của các động mạch não trước và sau (đoạn nằm giữa nguyên uỷ của chúng và chỗ chúng nối với các động mạch thông tương ứng). Biến đổi lớn nhất về đường kính giữa các cá thể xảy ra ở động mạch thông sau. Thông thường, đường kính đoạn trước thông của động mạch não sau lớn hơn đường kính của động mạch thông sau; trong trường hợp đó, sự cấp máu tới thuỳ chẩm chủ yếu là từ hệ thống sống – nền. Tuy nhiên, đôi khi đường kính của phần trước thông của động mạch não sau nhỏ hơn đường kính của động mạch thông sau; trong trường hợp này sự cấp máu tới thuỳ chẩm chủ yếu đến từ động mạch cảnh trong qua động mạch thông sau. Bất sản (Agenesis) hay giảm sản (hypoplasia) của đoạn đầu động mạch não trước thường gặp hơn những bất thường ở động mạch thông trước và là nguyên nhân của sự thiếu hụt tuần hoàn ở khoảng một phần ba số cá thể.

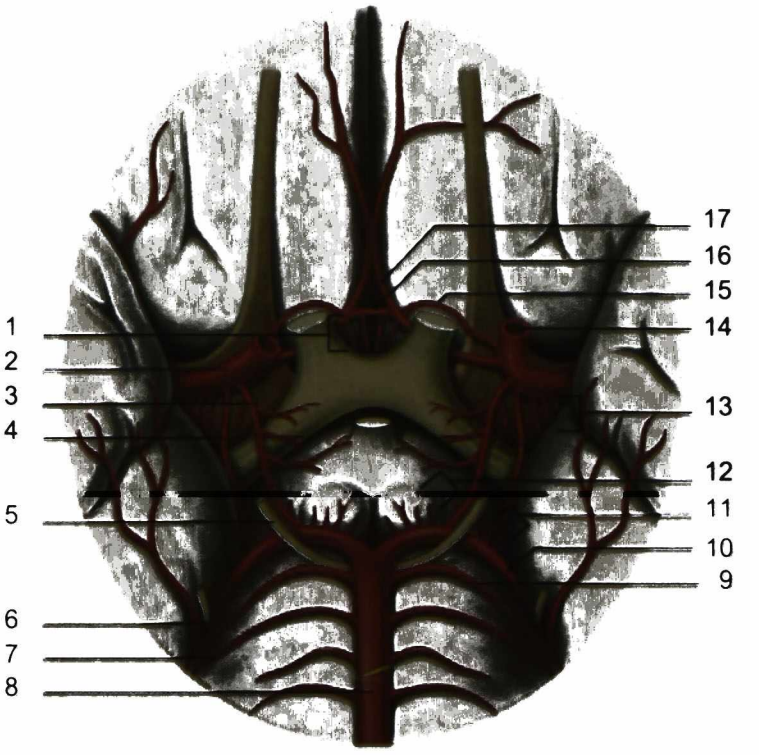

Hình 14.5. Vòng động mạch ở nền não cho thấy sự phân bố của 4 nhóm nhánh xuyên, động mạch vân trong (giữa) xa và động mạch mạch mạc trước.

1. Nhóm trước trong; 2. Động mạch não giữa; 3. Động mạch thông sau; 4. Động mạch mạch mạc trước; 5. Thần kinh vận nhãn; 6. Thần kinh ròng rọc; 7. Các nhánh cầu não; 8. Động mạch nền; 9. Động mạch tiểu não trên; 10. Động mạch não sau; 11. Nhóm sau ngoài (sau bên); 12. Nhóm sau trong; 13. Nhóm trước ngoài (vân bên); 14. Động mạch cảnh trong; 15. Động mạch vân trong (giữa) xa (động mạch quặt ngược Herbner); 16. Động mạch thông trước; 17. Động mạch não trước. (Nguồn: Gray's Anatomy, 39th Edi.).

Phình mạch não (cerebral aneurysms). Phình mạch là những bọng phình như quả bóng xảy ra trên các động mạch do kết quả của những khiếm khuyết ở thành mạch. Chúng thường gặp nhất trên những mạch máu của vòng động mạch não, đặc biệt là ở tại hoặc ở gần các chỗ nối tiếp mạch máu. Các phình mạch của động mạch cảnh trong ở gần chỗ tận cùng của nó có thể ép vào mặt bên của giao thoa thị giác và làm tổn thương những sợi trục bắt nguồn từ phía thái dương của võng mạc cùng bên, vốn gây ra một khiếm thị ở thị trường mũi. Phình mạch ở gần thần kinh vận nhãn, trên động mạch thông sau, động mạch tiểu não trên hay đầu tận cùng động mạch nền, có thể gây nên liệt thần kinh vận nhãn do chèn ép. Một liệt toàn bộ thần kinh III bao gồm liệt tất cả cơ ngoài nhãn cầu trừ cơ thẳng ngoài và cơ chéo trên. Mất hoạt động đối kháng của các cơ này làm cho nhãn cầu bị lệch ra ngoài và xuống dưới. Sụp mí do liệt cơ nâng mí trên. Đồng tử giãn và phản xạ của đồng tử với ánh sáng bị mất vì mất các sợi đối giao cảm.

1.4. Các động mạch trung tâm (arteriae centrales) hay các động mạch xuyên (arteriae perforantes)

Nhiều động mạch trung tâm nhỏ tách ra từ vòng động mạch hoặc ở đoạn mạch não nằm gần vòng động mạch. Nhiều trong số các động mạch này đi vào não qua các chất thủng trước và sau. Các nhánh trung tâm cấp máu cho các cấu trúc trên nền não hoặc gần nền não cùng với phần bên trong của bán cầu, bao gồm bao trong, các nhân nền và nội dồi. Các động mạch trung tâm được xếp thành bốn nhóm chính. *Nhóm trước trong* (trước giữa) tách ra từ các động mạch não trước và thông trước và đi qua phần trong của chất thủng trước. Các động mạch này cấp máu cho giao thoa thị giác, lá tận, các vùng trước, trước thị và trên thị của hạ nội đồi, vách trong suốt, các vùng cận khứu, cột vòm, hồi đai, mỏ thể trai, phần trước của bèo sẫm và đầu nhân đuôi. *Nhóm sau trong* (sau giữa) đến từ toàn bộ chiều dài của động mạch thông sau và từ đoạn gần (đoạn trước thông) của động mạch não sau. Ở phía trước, các động mạch này cấp máu cho hạ nội đồi và tuyến yên, và các phần trước và giữa (trong) của nội đồi qua *các động mạch xuyên nội đồi* (Aa. thalami perforantes). Về phía sau, các nhánh của nhóm sau trong cấp máu cho thể vú, vùng dưới nội đồi, thành bên của não thất 3 (bao gồm phần trong nội đồi và cầu nhạt). *Nhóm trước ngoài* (trước bên) chủ yếu bao gồm những nhánh từ đoạn gần của động mạch não giữa, và chúng cũng được gọi là các động mạch vân, vân bên hay bèo vân. Chúng đi vào não qua chất thủng trước và cấp máu cho phần sau của vân, phần bên cầu nhạt và bao trong. *Nhóm sau ngoài* (sau bên) bắt nguồn từ động mạch não sau ở sau chỗ nối với động mạch thông sau; chúng cấp máu cho cuống đại não, các gò, tuyến tùng và, thông qua các nhánh nội đồi–gối, phần sau nội đồi và thể gối trong.

1.5. Sự cấp máu động mạch cho não theo vùng

1.5.1. Thân não

Hành tuỷ được cấp máu bởi nhánh của các động mạch đốt sống, tuỷ sống trước, tuỷ sống sau, tiểu não dưới sau và nền; các nhánh này đi vào hành não dọc theo khe giữa trước và rãnh giữa sau. Những nhánh mà cấp máu cho các cấu trúc sâu đi vào dọc theo rễ của các thần kinh lưỡi hầu, lang thang, phụ và hạ thiệt. Còn có thêm sự cấp máu từ đám rối mạch mạc.

Cầu não được cấp máu bởi động mạch nền và nhánh của các động mạch tiểu não dưới trước và trên. Các nhánh trực tiếp từ động mạch nền đi vào cầu não dọc theo rãnh nền. Các mạch khác đi vào theo thần kinh sinh ba, thần kinh giạng, thần kinh mặt và thần kinh tiền đình ốc tai. Một số nhánh đến từ đám rối mạch mạc.

Trung não được cấp máu bởi các động mạch não sau, tiểu não trên và nền. Các trụ đại não được cấp máu bởi các mạch đi vào ở các phía giữa và bên của trụ. Các mạch giữa đi vào bờ trong của trụ đại não; chúng cũng cấp máu cho cả phần trên trong của trần trung não, bao gồm nhân thần kinh vận nhãn. Các mạch bên cấp máu cho phần bên của trụ đại não và trần trung não. Các gò được cấp máu bởi ba mạch ở mỗi bên đến từ các động mạch não sau và tiểu não trên. Các nhánh trung tâm nhóm sau ngoài (sau bên) của động mạch não sau cũng góp phần cấp máu cho các trụ và các gò.

1.5.2. Tiểu não

Tiểu não được cấp máu bởi các động mạch tiểu não dưới sau, dưới trước và trên. Các động mạch tiểu não tạo nên những tiếp nối nông trên bề mặt tiểu não và cả các tiếp nối dưới vỏ.

Đám rối mạch mạc não thất 4 được cấp máu bởi động mạch tiểu não dưới sau.

1.5.3. Giao thoa, dải và tia thị giác

Sự cấp máu cho giao thoa, dải và tia thị giác có tầm quan trọng lớn trên lâm sàng. Giao thoa thị giác được cấp máu một phần bởi các động mạch não trước nhưng vùng giữa của nó được nuôi dưỡng bằng các nhánh từ động mạch cảnh trong đi tới qua đường cuống tuyến yên. Các động mạch mạch mạc trước và thông sau cấp máu cho dải thị giác, còn tia thị nhận được sự cấp máu từ các nhánh sâu của các động mạch não giữa và sau.

1.5.4. Gian não

Nội đồi được cấp máu chủ yếu bởi các động mạch thông sau, não sau và nền. Nhánh trong (giữa) của động mạch mạch mạc sau cấp máu cho mép sau, vùng tam giác cương, tuyến tùng và các phần trong của nội đồi, bao gồm cả đồi chẩm. Các nhánh trung ương nhỏ, mà tách ra từ vòng động mạch và các đoạn mạch não

nằm gần vòng động mạch, cấp máu cho hạ nội đồi. Tuyến yên được cấp máu bởi các động mạch tuyến yên bắt nguồn từ động mạch cảnh trong. Các động mạch não trước và thông trước cấp máu cho lá tận.

Những đám rối mạch mạc của các não thất bên và ba được cấp máu bởi các nhánh của các đông mạch cảnh trong và não sau.

1.5.5. Các nhân nền

Đa phần sự cấp máu cho các nhân nền đến từ các động mạch vân, vốn là những nhánh trung tâm tách ra từ đoạn gốc của các động mạch não trước và giữa. Chúng đi vào não qua chất thủng trước và cũng cấp máu cho bao trong. Nhân đuôi còn nhận thêm được sự cấp máu từ các động mạch mạch mạc trước và sau. Phần sau dưới của phức hợp nhân bèo được cấp máu bởi các nhánh nội đồi vân của động mạch não sau. Động mạch mạch mạc trước, một nhánh bên của động mạch cảnh trong, đóng góp vào sự cấp máu cho cả hai phần của cầu nhạt và nhân đuôi. Thất mạch này ở một bệnh nhân bị bệnh Parkinson làm cho các triệu chứng của bệnh mất đi, có lẽ là do làm nhồi máu cầu nhạt. Quan sát này đã dẫn tới sự đề xuất của phẫu thuật cắt bỏ cầu nhạt để chữa Parkinson.

1.5.6. Bao trong

Bao trong được cấp máu bởi các động mạch trung tâm xuất phát từ vòng động mạch và các mạch não nằm gần vòng động mạch. Các động mạch này bao gồm các động mạch vân trong (giữa) của động mach não trước và các động mạch vân ngoài (bên) của động mạch não giữa; những nhánh trung tâm này cũng cấp máu cho các nhân nền. Các động mạch vân ngoài cấp máu cho trụ trước, gối và phần lớn trụ sau của bao trong và thường là nguyên do của sự đột quỵ thiếu máu cục bộ và chảy máu. Một trong những nhánh vân lớn hơn của động mạch não giữa được gọi là "động mạch chảy máu não Charcot".

Động mạch vân giữa, một nhánh từ đoạn gần của động mạch não giữa hoặc động mạch não trước, cấp máu cho trụ trước và gối của bao trong và các nhân nền. Động mạch mạch mạc trước cũng góp phần cấp máu cho phần bụng của trụ sau và phần sau bèo của bao trong.

Đột quỵ. Các biến cố nhồi máu hoặc chảy máu thường xảy ra với các động mạch trung tâm do chúng có đường kính nhỏ và thành mạch dễ vỡ. Do đó, tai biến đối với những nhánh trung tâm nuôi bao trong cũng thường xảy ra. Do bao trong là con đường duy nhất liên kết giữa vỏ đại não và các vùng khác của trục thần kinh, hậu quả của tổn thương cấu trúc này hết sức nặng nề. Tất cả các con đường vận động chính từ vỏ não đi qua bao trong, và các sợi cảm giác đồi thị–vỏ (chặng thứ ba) cũng vậy. Các dấu hiệu thần kinh xảy ra sau tổn thương bao trong bao gồm liệt cứng nửa người bên đối diện và mất cảm giác nửa người bên đối diện

kèm theo các rối loạn tâm thần. Vùng cơ thể bị liệt hay mất cảm giác tùy thuộc vào vùng bao trong bị tổn thương. Ví dụ, nhồi máu phần sau bèo của bao trong làm tổn thương tia thị và gây ra bán manh cùng bên (homonomous hemianopia).

1.5.7. Vỏ đại não

Toàn bộ vỏ đại não được cấp máu bởi các nhánh vỏ của các động mạch não trước, giữa và sau. Nói chung, các nhánh dài đi ngang qua vỏ và xuyên vào vùng chất trắng dưới vỏ liền kề tới 3 hoặc 4cm mà không tiếp nối. Các nhánh ngắn chỉ nằm trong phạm vi vỏ não và tạo nên một mạng lưới dày đặc trong tầng giữa của chất xám, trong khi đó các tầng ngoài và trong được cung cấp khiêm tốn hơn. Mặc dù các mạch máu nằm gần nhau tiếp nối với nhau trên bề mặt của vỏ não, chúng trở thành các mạch tận ngay sau khi chúng đi sâu vào vỏ. Nói chung, các tiếp nối nông chỉ xảy ra giữa các nhánh có kích thước hiển vi của các động mạch vỏ và ít có dấu hiệu cho thấy chúng có thể cung cấp tuần hoàn thay thế hữu hiệu sau khi có tắc những mạch lớn hơn.

Mặt ngoài của bán cầu được cấp máu chủ yếu bởi động mạch não giữa. Vùng cấp máu bao gồm các địa hạt vỏ vận động và cảm giác thân thể mà đại diện cho toàn bộ cơ thể, trừ chi dưới, và cũng cả vỏ thính giác và các vùng ngôn ngữ. Động mạch não trước cấp máu cho một dải của mặt ngoài liền kề với bờ trên trong của bán cầu, xa về phía sau cho tới tận rãnh đỉnh chẩm. Thuỳ chẩm và hầu hết hồi thái dương dưới (trừ cực thái dương, các hồi thái dương trên và giữa) được cấp máu bởi động mạch não sau.

Các mặt dưới và trong của bán cầu được cấp máu bởi các động mạch não trước, giữa và sau. Động mạch não trước cấp máu cho mặt trong bán cầu, kéo dài ra sau đến tận rãnh đỉnh chẩm, và cho cả phần trong của mặt ổ mắt thuỳ trán. Động mạch não giữa cấp máu cho phần ngoài của mặt ổ mắt thuỳ trán và cực thái dương. Động mạch não sau cấp máu cho phần còn lại: phần sau mặt dưới thuỳ thái dương, mặt trong và mặt dưới thuỳ chẩm.

Ở gần cực chẩm, vùng giáp ranh giữa các địa hạt cấp máu của các động mạch não giữa và sau tương ứng với vùng vỏ thị giác (vỏ vân); vùng vỏ này tiếp nhận thông tin từ điểm vàng. Khi động mạch não sau bị tắc, thị giác phần trung tâm của võng mạc (vùng vết) được bảo tồn trong khi vùng xung quanh bị mất. Tuần hoàn bên của máu từ những nhánh của động mạch não giữa tới những nhánh của của động mạch não sau có thể giải thích cho hiện tượng này. Thực vậy, ở một số người, động mạch não giữa tự nó có thể cấp máu vùng vết (macula).

1.6. Lưu huyết não

Não không có khả năng dự trữ glucose hay oxy và do đó phụ thuộc vào sự cấp máu đầy đủ từng phút một. Nó có một tốc độ chuyển hoá cao so với các cơ quan

khác vì sự hoạt động thần kinh liên tục đòi hỏi một mức chuyển hoá cao. Sự cấp máu của chất xám thì dồi dào hơn sự cấp máu của chất trắng.

Tốc độ lưu huyết não ở não người vào khoảng 50ml/g/phút. Tốc độ lưu huyết não toàn thể thì được tự điều hoà, tức là nó vẫn hằng định ở những cá thể bình thường cho dù có những biến đổi về huyết áp động mạch trung bình trong khoảng 8,7 – 16,7kPa (65 – 140mmHg). Nếu huyết áp tụt xuống dưới tầm này, lưu huyết não giảm. Nếu huyết áp cao hơn tầm này, lưu huyết não có thể tăng. Áp lực trong lòng động mạch và tiểu động mạch trực tiếp kiểm soát sự co của cơ thành mạch, vì thế mà nếu huyết áp động mạch tăng sẽ gây co động mạch và dòng máu chảy vẫn hằng định.

Mặc dù sự tự điều chỉnh bình thường đảm bảo rằng lưu huyết não toàn thể vẫn hằng định, lưu huyết não khu vực biến đổi khi đáp ứng với mức hoạt động thần kinh, tức là với mức đòi hỏi chuyển hoá tại chỗ. Điều này đã được chứng minh cho nhiều vùng não bao gồm các vùng vỏ vận động và cảm giác, những vùng liên quan tới cử động co giật và thậm chí cả những vùng vỏ tham gia vào các quá trình tư duy phức tạp. Những nhân tố tại chỗ chính ảnh hưởng đến lưu huyết não khu vực là nồng độ ion hydro hoặc carbon dioxide tại chỗ mà gây nên giãn động mạch.

Không phải tất cả các chất tuần hoàn trong máu động mạch có thể tiếp cận được nhu mô não. Các tiểu phân, như các vi khuẩn, được loại trừ. Nói chung, các phân tử ưa lipide và các phân tử nhỏ, như oxy và carbon dioxide, có thể đi qua được hàng rào máu–não nhưng các phân tử ưa nước (không kể glucose) thì không thể.

2. CÁC TĨNH MẠCH NÃO (venae encephali)

Các tĩnh mạch của não bao gồm các tĩnh mạch của đại não, các tĩnh mạch của tiểu não và và các tĩnh mạch của thân não. Chúng xuyên qua màng nhện và lớp trong của màng cứng để đổ vào các xoang tĩnh mạch màng cứng.

2.1. Các tĩnh mạch của đại não

Các tĩnh mạch đại não bao gồm các tĩnh mạch não nông (hay tĩnh mạch não ngoài) dẫn lưu máu ở bề mặt và các tĩnh mạch não sâu (hay tĩnh mạch não trong) dẫn lưu máu ở bên trong.

– *Các tĩnh mạch não nông (venae superficiales cerebri)* bao gồm các tĩnh mạch não trên, tĩnh mạch não giữa nông và các tĩnh mạch não dưới.

+ ***Các tĩnh mạch não trên*** *(Vv. superiores cerebri)* là 8 – 12 tĩnh mạch dẫn lưu máu cho mặt trên–ngoài và mặt trong mỗi bán cầu. Chúng chủ yếu đi theo các rãnh não. Các tĩnh mạch ở mặt trên ngoài chạy lên tới bờ trên–trong của bán cầu thì nhận thêm các tĩnh mạch nhỏ ở mặt trong bán cầu rồi đổ vào xoang dọc

trên. Các tĩnh mạch não trên ở phần trước bán cầu hầu như đổ thẳng góc vào xoang. Các tĩnh mạch lớn hơn ở phía sau thì chạy chếch ra trước, ngược với hướng dòng chảy trong xoang dọc trên.

+ *Tĩnh mạch não giữa nông (V. media superficialis cerebri)* dẫn lưu cho hầu hết mặt ngoài bán cầu. Nó chạy theo rãnh bên để tận cùng ở xoang hang. ***Tĩnh mạch nối trên*** (V. anastomotica superior) từ tĩnh mạch não giữa nông chạy ra sau và lên trên đổ vào xoang dọc trên và như vậy tĩnh mạch này nối xoang hang với xoang dọc trên. *Tĩnh mạch nối dưới* (V. anastomotica inferior) đi xuống trên thuỳ thái dương; nó tiếp nối tĩnh mạch não giữa nông với xoang ngang.

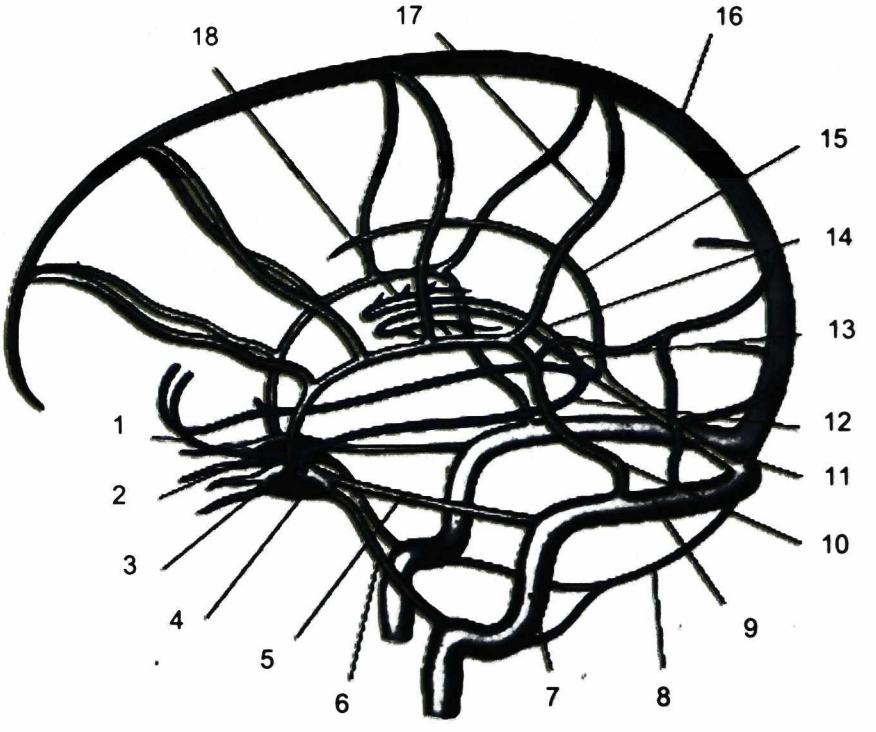

Hình 14.6. Hệ thống tĩnh mạch não nhìn từ bên trái cho thấy các tĩnh mạch nông và sâu chính của não và liên quan của chúng với các xoang tĩnh mạch màng cứng.

1. Tĩnh mạch não trước; 2. Tĩnh mạch não giữa nông; 3. Tĩnh mạch não giữa sâu; 4. Xoang hang. 5. Xoang đá trên; 6. Xoang đá dưới; 7. Xoang sigma; 8. Xoang chẩm; 9. Xoang ngang; 10. Tĩnh mạch nối dưới; 11. Xoang thẳng; 12. Tĩnh mạch nền; 13. Tĩnh mạch não lớn; 14. Tĩnh mạch não trong; 15. Xoang dọc dưới; 16. Xoang dọc trên; 17. Tĩnh mạch nối trên; 18. Các tĩnh mạch nội đối vân và mạch mạc. (Nguồn: Gray's Anatomy, 39th Edi.).

+ ***Các tĩnh mạch não dưới*** (Vv. inferiores cerebri) bao gồm: các tĩnh mạch trên mặt ổ mắt của thuỳ trán đổ về các tĩnh mạch não trên, rồi về xoang dọc trên; và các tĩnh mạch của thuỳ thái dương dẫn máu về các xoang hang, đá trên và đá dưới.

– *Các tĩnh mạch não sâu (venae profundae cerebri)* bao gồm tĩnh mạch nền và tĩnh mạch não lớn.

+ ***Tĩnh mạch nền*** (V. basalis) bắt đầu ở chất thủng trước bởi sự hợp lại của: *các tĩnh mạch não trước* (Vv. Anteriores cerebri) đi kèm động mạch não trước;

một *tĩnh mạch não giữa sâu* (V. media frofunda cerebri) tiếp nhận các nhánh từ thuỳ đảo và các hồi liền kề và chạy trong rãnh não bên; và *các tĩnh mạch nội đồi – vân dưới* (Vv. thalamostriatae inferiores) thoát ra ở chất thủng trước. Tĩnh mạch nền chạy ra sau quanh cuống đại não tới đổ vào tĩnh mạch não lớn. Nó tiếp nhận các nhánh từ hố gian cuống đại não, sừng dưới não thất bên, hồi cạnh hải mã và trung não.

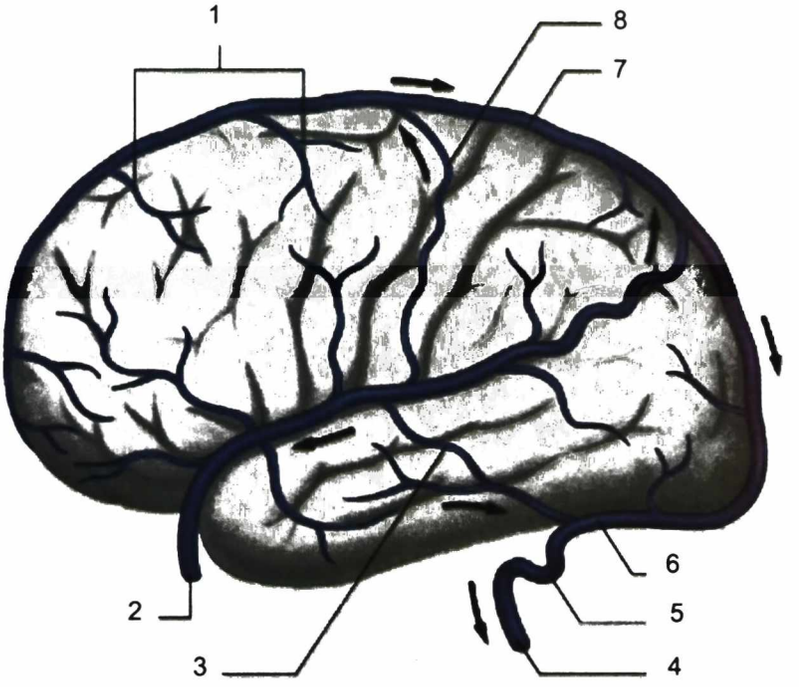

Hình 14.7. Các tĩnh mạch não nông của bán cầu trái và liên quan của chúng với các xoang tĩnh mạch màng cứng.

1. Các tĩnh mạch não trên; 2. Tĩnh mạch não giữa nông; 3. Tĩnh mạch nối dưới; 4. Tĩnh mạch cảnh trong; 5. Xoang sigma; 6. Xoang ngang; 7. Xoang dọc trên; 8. Tĩnh mạch nối trên. (Nguồn: Gray's Anatomy, 39th Edi.).

+ ***Tĩnh mạch não lớn*** (V. magna cerebri) được hình thành từ sự hợp lại của hai tĩnh mạch não trong. Nó chạy một đoạn ngắn trên đường giữa quanh lồi thể trai, tiếp nhận hai tĩnh mạch nền trên đường đi và đổ vào đầu trước của xoang thẳng. ***Tĩnh mạch não trong*** (Vv. internae cerebri) được hình thành ở gần lỗ gian não thất chủ yếu bởi các tĩnh mạch mạch mạc và nội đồi–vân; nó dẫn lưu cho các vùng sâu của bán cầu. *Tĩnh mạch nội đồi vân* chạy ra trước, ở giữa nhân đuôi và nội đồi, và tiếp nhận nhiều nhánh từ cả hai cấu trúc này. *Tĩnh mạch mạch mạc* chạy theo một con đường uốn lượn dọc theo toàn bộ đám rối mạch mạc; nó tiếp nhận các nhánh tĩnh mạch từ hải mã, vòm, thể trai và các cấu trúc liền kề. Sau khi được hình thành, hai tĩnh mạch não trong chạy ra sau song song với nhau ở bên dưới lồi thể trai, nơi chúng hợp nhất để tạo nên tĩnh mạch não lớn.

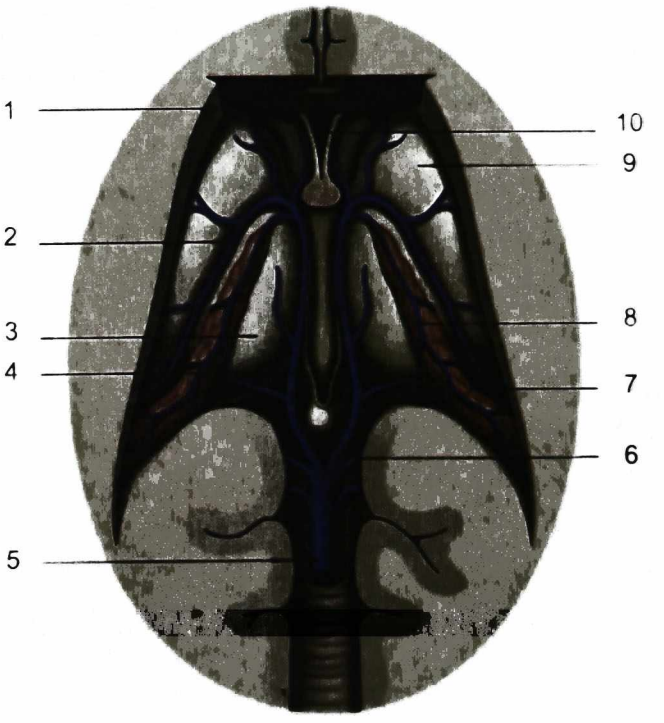

Hình 14.8: Các tĩnh mạch não trong (sâu) nhìn từ trên sau khi cắt bỏ phần trung tâm của thể trai.

1. Thể trai; 2 Tĩnh mạch đồi vân; 3. Nội đồi; 4. Tĩnh mạch não trong; 5. Tĩnh mạch não lớn; 6. Tĩnh mạch nền; 7. Đám rối mạch mạc; 8. Tĩnh mạch mạch mạc; 9. Nhân đuôi; 10. Vách trong suốt. (Nguồn: Gray's Anatomy, 39th Edi.).

2.2. Các tĩnh mạch của tiểu não (venae cerebelli)

Các tĩnh mạch tiểu não chạy trên bề mặt tiểu não và bao gồm các nhóm tĩnh mạch tiểu não trên và dưới. **Nhóm trên** bao gồm tĩnh mạch trên của nhộng tiểu não và các tĩnh mạch trên của bán cầu tiểu não. Một số chạy về phía trước–trong để đổ vào xoang thẳng hoặc tĩnh mạch não lớn, một số chạy sang bên đổ vào các xoang ngang và đá trên. **Nhóm dưới** bao gồm tĩnh mạch dưới của nhộng tiểu não và các tĩnh mạch dưới của bán cầu tiểu não; các tĩnh mạch này đổ về xoang thẳng, xoang sigma, xoang đá dưới và xoang chẩm.

2.3. Các tĩnh mạch của thân não (venae trunci encephali)

Các tĩnh mạch của thân não tạo nên một đám rối tĩnh mạch nông nằm sâu bên dưới các động mạch.

Các tĩnh mạch của tuỷ hành đổ về các tĩnh mạch của tuỷ sống hoặc các xoang tĩnh mạch màng cứng liền kề, hoặc về các tĩnh mạch rễ hay biến đổi mà đi kèm theo bốn thần kinh sọ cuối cùng tới: hoặc xoang đá dưới, hoặc xoang chẩm, hoặc hành trên tĩnh mạch cảnh trong. Các tĩnh mạch tuỷ giữa trước và sau có thể chạy dọc theo khe giữa trước và rãnh giữa sau để trở nên liên tiếp với các tĩnh mạch tuỷ sống. Các tĩnh mạch cầu não (bao gồm một tĩnh mạch giữa và một tĩnh mạch bên cho mỗi bên) đổ về tĩnh mạch nền, các tĩnh mạch tiểu não, các xoang đá, xoang ngang hoặc đám rối tĩnh mạch lỗ bầu dục. Các tĩnh mạch của trung não đổ về tĩnh mạch não lớn hoặc tĩnh mạch nền.

B. CẤP MÁU CHO TUỶ SỐNG VÀ THẦN KINH SỐNG

1. CÁC ĐỘNG MẠCH TUỶ SỐNG

Tuỷ sống, các rễ và các thần kinh của nó được cấp máu vừa bởi các động mạch chạy dọc vừa bởi các động mạch tiết đoạn. Ba động mạch chạy dọc chính là động mạch tuỷ sống trước và hai động mạch tuỷ sống sau; những động mạch này tách ra từ động mạch đốt sống ở trong sọ và tận cùng ở một đám rối quanh nón tuỷ.

1.1. Các động mạch dọc tuỷ sống

Động mạch tuỷ sống trước (A. spinalis anterior) (xem thêm mục 1.2.1, Phần A) hình thành từ sự hợp lại của các nhánh tuỷ sống trước của 2 động mạch đốt sống, và đi xuống trong khe giữa trước của tuỷ sống. Trên đường đi xuống, nó nhận được sự tiếp ứng kế tiếp nhau của nhiều động mạch đoạn tuỷ trước. Mỗi động mạch đoạn tuỷ khi đi vào đến khe giữa trước của tuỷ sống thì chia thành 2 nhánh lên và xuống; những nhánh này tiếp nối với nhau thành chuỗi mạch dọc, và nhánh lên của động mạch đoạn tuỷ trên cùng thì tiếp nối với động mạch tuỷ sống trước.

Mỗi *động mạch tuỷ sống sau* (A. spinalis posterior) (xem thêm mục 1.2.1, Phần A) bắt nguồn hoặc trực tiếp từ động mạch đốt sống cùng bên hoặc từ nhánh tiểu não dưới sau của động mạch đốt sống. Nó đi xuống và chia thành hai nhánh đi trong rãnh bên sau của tuỷ sống: nhánh trước nhỏ hơn đi trước các rễ sau, nhánh sau lớn hơn đi sau các rễ sau.

Trên đường đi xuống, nó được tiếp ứng bởi hàng loạt các động mạch đoạn tuỷ sau, riêng nhánh trước còn nhận được nhánh đến từ động mạch Adamkiewicz.

Vì là chuỗi chắp nối của nhiều mạch tiết đoạn, nên ở tất cả các động mạch dọc tuỷ sống, bề rộng của lòng mạch không đều nhau và có thể gặp những chỗ gián đoạn hoàn toàn. Ở nón tuỷ, các động mạch dọc thông với nhau bằng các quai nối.

1.2. Các động mạch ngang đoạn tuỷ

Các *động mạch ngang đoạn tuỷ* (A. medullaris segmentalis) xuất phát, theo thứ tự từ trên xuống dưới, từ các *nhánh tuỷ sống* (R. spinalis) của các động mạch đốt sống, động mạch cổ sâu và động mạch cổ lên ở đoạn cổ; các *động mạch gian sườn* ở đoạn ngực và các *động mạch thắt lưng* ở đoạn thắt lưng. Mỗi nhánh tuỷ sống (ngang đoạn tuỷ) đi vào ống sống qua các lỗ gian đốt sống và chia thành:

+ *Các nhánh rễ* (Rr. radiculares) trước và sau chạy theo và cấp máu cho các rễ trước và sau của thần kinh sống. Tất cả các nhánh tuỷ sống đều tách ra các nhánh rễ. Hầu hết các động mạch rễ trước thì nhỏ và tận cùng trong các rễ trước của thần kinh sống hoặc ở đám rối màng mềm của tuỷ sống. Các động mạch rễ sau nhỏ cũng cấp máu cho cả các hạch rễ sau: các nhánh đi vào ở cả hai cực hạch để phân phối quanh các tế bào và các sợi thần kinh của hạch.

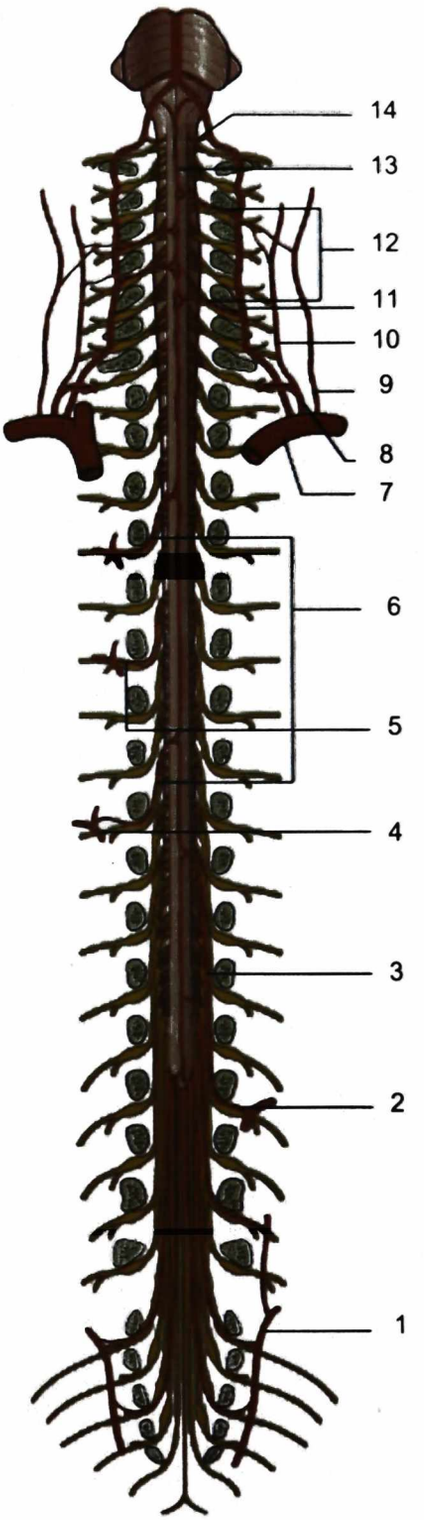

Hình 14.9. Các động mạch cấp máu cho tuỷ sống, nhìn từ trước

1. Động mạch cùng bên; 2. Động mạch đoạn tuỷ (tách ra từ động mạch thắt lưng); 3. Động mạch Adamkiewicz (tách ra từ động mạch đoạn tuỷ); 4. Động mạch gian sườn sau; 5. Động mạch đoạn tuỷ; 6. Các động mạch đoạn tuỷ (tách ra từ các động mạch gian sườn); 7. Động mạch dưới đòn; 8. Thân giáp cổ; 9. Động mạch cổ sâu; 10. Động mạch cổ lên; 11. Động mạch đốt sống; 12. Các động mạch đoạn tuỷ; 13. Động mạch tuỷ sống trước; 14. Động mạch tuỷ sống sau. (Nguồn: Gray's Anatomy for Students).

+ Các *động mạch đoạn tuỷ* (A. medullaris segmentalis) đi thẳng tới các mạch dọc để tiếp nối và tăng cường cho các động mạch này, cùng nhau tạo nên một đám rối màng mềm trên bề mặt tuỷ sống. Số lượng các động mạch đoạn tuỷ ít hơn số lượng các nhánh rễ, nhưng đường kính của chúng thì lớn hơn. Chỉ có khoảng 8 – 10 động mạch đoạn tuỷ trước tách ra ở một số mức của cột sống (ở các vùng cổ dưới, ngực trên và thắt lưng trên), số lượng các động mạch đoạn tuỷ sau nhiều hơn và phân phối đều hơn nhưng có đường kính nhỏ hơn. Động mạch đoạn tuỷ trước lớn nhất là động mạch Adamkiewicz.

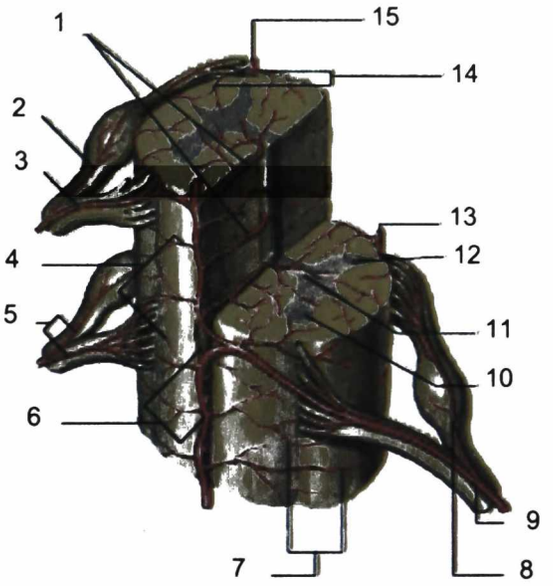

Hình 14.10. Sự phân bố động mạch của tuỷ sống.

1. Các nhánh rãnh (trung tâm); 2. Động mạch rễ sau; 3. Động mạch đoạn tuỷ trước; 4. Đám rối động mạch màng mềm; 5. Các động mạch rễ trước và sau; 6. Động mạch tuỷ sống trước; 7. Đám rối động mạch màng mềm; 8. Động mạch rễ sau; 9. Động mạch đoạn tuỷ trước; 10. Vùng được cấp máu bởi các nhánh trung tâm và các nhánh từ màng mềm; 11. Vùng được cấp máu bởi các nhánh trung tâm; 12. Vùng được cấp máu bởi các nhánh xuyên từ đám rối màng mềm; 13. Các nhánh rãnh (trung tâm) tới nửa trái của tuỷ sống; 14. Các nhánh ngoại vi từ đám rối màng mềm; 15. Động mạch tuỷ sống sau phải. (Nguồn: Gray's Anatomy, 39th Edi.).

Một số tài liệu không đưa ra sự phân biệt giữa nhánh rễ và động mạch đoạn tuỷ, nhất là giữa nhánh rễ sau với động mạch đoạn tuỷ sau. Trên thực tế, các động mạch đoạn tuỷ là những nhánh rễ có kích thước lớn hơn các nhánh rễ khác, phạm vi cấp máu của nhánh rễ chủ yếu là cho rễ, phạm vi cấp máu của động mạch đoạn tuỷ chủ yếu cho tuỷ sống. Nhánh tuỷ sống của động mạch chậu thắt lưng và động mạch cùng bên chỉ cấp máu cho các rễ thần kinh và các dây thần kinh của đuôi ngựa, tức là chỉ có các nhánh rễ mà không có nhánh đoạn tuỷ.

Động mạch Adamkiewicz. Động mạch này còn được gọi là là *động mạch đoạn tuỷ trước lớn Adamkiewicz* (great anterior segmental medullary artery) hay

động mạch rễ lớn Adamkiewicz (great radicular artery of Adamkiewicz). Động mạch này biến đổi về vị trí phát sinh: nó tách ra từ một nhánh tuỷ sống hoặc là của một trong các động mạch gian sườn sau phía dưới (N9–11) (75%), hoặc của động mạch dưới sườn (N12), hoặc, ít gặp hơn, của các động mạch thắt lưng trên (L1 và L2). Nó phát sinh hầu hết là ở bên trái (chỉ khoảng 30% ở bên phải). Khi đi tới tuỷ sống, nó tách ra một nhánh đi tới động mạch tuỷ sống trước ở phía dưới và một nhánh khác nối với nhánh của động mạch tuỷ sống sau (nhánh nằm trước các rễ sau). Nó có thể là nguồn cung cấp máu chính cho hai phần ba dưới của tuỷ sống (tuỷ thắt lưng cùng). Động mạch Adamkiewicz hiện diện ở 466 trong số 555 phim chụp CT và MRI. Khi điều trị phình mạch động mạch chủ, cần xác định vị trí của động mạch này trước bằng chụp CT. Khi tổn thương hay tắc động mạch, có thể dẫn tới *hội chứng động mạch tuỷ sống trước*.

1.3. Các động mạch nội tuỷ (intramedullary arteries)

Các nhánh trung ương của động mạch tuỷ sống trước cung cấp cho khoảng hai phần ba trước diện cắt ngang qua tuỷ sống. Phần còn lại của các cột trắng và xám sau và những phần ngoại vi của các cột trắng trước và bên được nuôi dưỡng bởi nhiều mạch xuyên tâm nhỏ tách ra từ các động mạch tuỷ sống sau và đám rối màng mềm. Trong một nghiên cứu chụp vi mạch đoạn tuỷ sống cổ ở người, có tới 6 động mạch rễ trước và 8 động mạch rễ sau được mô tả, và có tới 8 nhánh trung ương tách ra từ mỗi xentimet động mạch tuỷ trước.

1.4. Thiếu máu tuỷ sống

Tuỷ sống không thể dựa hoàn toàn trên các động mạch chạy dọc của nó để đảm bảo cấp máu đủ cả về chiều ngang lẫn chiều dọc. Động mạch dọc trước và các động mạch nội tuỷ là những động mạch tận chức năng mặc dù có sự chồng lấn của các địa hạt cấp máu. Tổn thương động mạch dọc trước có thể dẫn tới mất chức năng hai phần ba trước của tuỷ sống. Các động mạch dọc không thể cấp máu cho toàn bộ chiều dài tuỷ sống và sự có mặt của các động mạch nuôi tiết đoạn tuỷ là thiết yếu. Điều này đặc biệt đúng với động mạch Adamkiewicz (động mạch tiết đoạn tuỷ trước lớn), vì nó cung cấp một lượng máu quan trọng cho tuỷ sống. Đoạn tuỷ ngực giữa, vì nằm xa các động mạch chính nuôi tuỷ ở phía trước, đặc biệt dễ bị thiếu máu cục bộ sau các thời kỳ hạ huyết áp.

2. CÁC TĨNH MẠCH TUỶ SỐNG

Các tĩnh mạch của tuỷ sống sắp xếp theo kiểu gần giống với sự phân bố của các động mạch cấp máu cho tuỷ sống. Các tĩnh mạch nội tuỷ trong mô tuỷ sống dẫn máu tới một đám rối tĩnh mạch trên bề mặt, đám rối vành (coronal plexus). Có sáu chuỗi tiếp nối dọc chạy ngoằn ngoèo trong đám rối này, một chuỗi trong khe giữa trước, một chuỗi trong rãnh giữa sau và ở mỗi bên có hai chuỗi kép chạy

theo các rễ trước và sau. Các chuỗi ở phía trước (dọc khe giữa trước và các rễ trước) là *các tĩnh mạch tuỷ sống trước* (Vv. spinales anteriores); các chuỗi ở phía sau là *các tĩnh mạch tuỷ sống sau* (Vv. spinales posteriores). Chỉ có tĩnh mạch giữa trước, vốn dẫn lưu cho vùng chất xám trung tâm, là một tĩnh mạch hoàn chỉnh. Các mạch này tiếp nối tự do với nhau. Chúng dẫn lưu lên trên vào các tĩnh mạch tiểu não và các xoang tĩnh mạch sọ, còn ở từng đoạn tuỷ thì đổ vào các tĩnh mạch đoạn tuỷ. Các tĩnh mạch đoạn tuỷ đổ về các tĩnh mạch gian đốt sống (tương ứng với các nhánh động mạch đoạn tuỷ sống) rồi từ đó về các đám rối tĩnh mạch đốt sống ngoài, tĩnh mạch chủ và các tĩnh mạch đơn.

Các tĩnh mạch đoạn tuỷ

Các tĩnh mạch tuỷ (medullary) trước và sau chạy dọc theo một số các rễ trước và sau. Chúng lớn hơn các tĩnh mạch rễ và dẫn lưu máu cho tuỷ sống chứ không phải các rễ. Giống như các động mạch nuôi đoạn tuỷ, chúng lớn nhất ở các vùng cổ và thắt lưng của tuỷ sống, nhưng không nhất thiết có mặt ở cùng các đoạn như là các động mạch nuôi tuỷ. Các tĩnh mạch đoạn tuỷ trước và sau lớn có thể phát sinh ở các đốt tuỷ ngực dưới hoặc thắt lưng trên. Có 8 – 14 tĩnh mạch đoạn tuỷ (medullary) trước. Số lượng tĩnh mạch đoạn tuỷ (medullary) sau thì nhiều hơn.

Các tĩnh mạch rễ trước và sau rất nhỏ có mặt ở hầu hết các đốt tuỷ sống, đi kèm theo và dẫn lưu cho các rễ trước và sau và phần nào đó của tuỷ sống ở các điểm vào và ra của các rễ nhỏ.

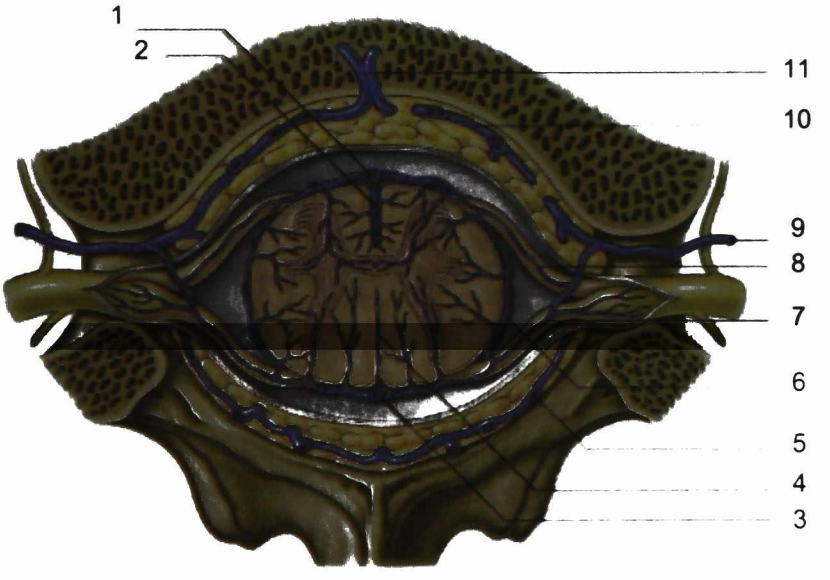

Hình 14.11. Các tĩnh mạch của tuỷ sống.

1. Tĩnh mạch tuỷ sống trước; 2. Tĩnh mạch rãnh (trung tâm); 3. Tĩnh mạch tuỷ sống sau; 4. Tĩnh mạch rãnh (trung tâm sau); 5. Đám rối tĩnh mạch đốt sống trong sau (ngoài cứng); 6. Đám rối tĩnh mạch màng mềm; 7. Tĩnh mạch đoạn tuỷ/rễ sau; 8. Tĩnh mạch đoạn tuỷ/rễ trước; 9. Tĩnh mạch gian đốt sống; 10. Đám rối tĩnh mạch đốt sống trong trước; 11. Tĩnh mạch nền đốt sống. (Nguồn: Gray's Anatomy, 39th Edi.).

15. MÀNG NÃO TUỶ

Não và tuỷ sống được bao bọc bởi ba lớp màng đồng tâm, gọi là các màng não tuỷ (meninges), có vai trò chống đỡ và bảo vệ. Lớp màng não tuỷ ngoài cùng gọi là màng cứng. Bên dưới màng này là màng nhện. Lớp trong cùng là màng mềm. Màng cứng là lớp áo xơ đục, dai. Nó chia không hoàn toàn hộp sọ thành các khoang và chứa các xoang tĩnh mạch màng cứng trong bề dày của nó. Nó được ngăn cách với màng nhện bằng khoang dưới cứng. Màng nhện và màng mềm đôi khi được gọi chung là màng nhện–mềm (leptomeninges) và chúng có nhiều điểm giống nhau. Màng nhện mỏng hơn màng cứng nhiều và thường là trong mờ. Nó không áp sát vào não và cũng không lách vào những chỗ lõm hay các rãnh ở bề mặt não tuỷ. Bên dưới màng nhện là khoang dưới nhện chứa dịch não tuỷ, được tiết ra từ các đám rối mạch mạc của hệ thống não thất. Màng mềm là một màng mỏng trong suốt dính chặt vào bề mặt não tuỷ, kể cả phần nằm trong các khe, rãnh. Khoang dưới nhện, do đó, biến đổi lớn về độ sâu, và những chỗ bành rộng của nó được gọi là các bể dưới nhện. Dịch não tuỷ tuần hoàn bên trong khoang dưới nhện và được tái hấp thu vào hệ thống tĩnh mạch qua những nhung mao và các hạt nhện nằm trên thành các xoang tĩnh mạch màng cứng. Các màng của não và tuỷ sống liên tiếp với nhau qua lỗ lớn xương chẩm.

1. CÁC MÀNG NÃO

1.1. Màng não cứng (dura mater cranialis; dura mater encephali)

Màng cứng là một màng xơ dày, đặc, được tạo nên từ các bó sợi collagen ken chặt được sắp xếp thành các lá. Các bó chạy theo những hướng khác nhau trong những lá liền kề nhau, tạo nên một hình dạng kiểu lưới mắt cáo. Kiểu cấu trúc này đặc biệt rõ rệt ở lều tiểu não và ở quanh những chỗ khuyết hoặc các lỗ thủng mà đôi khi xuất hiện ở phần trước của liềm đại não. Có ít sự khác biệt mô học giữa lớp *cốt mạc nội sọ* (endosteum) và lớp màng não của màng cứng. Màng cứng về cơ bản là vô bào, nhưng nó cũng chứa các nguyên bào sợi (phân bố rộng khắp ở cả hai lớp) và các tạo cốt bào trong lớp cốt mạc nội sọ.

Màng não cứng khác với màng tuỷ cứng chủ yếu về mối liên quan của nó với các xương bao quanh. Màng não cứng lót mặt trong hộp sọ. Nó được cấu tạo bởi hai lớp: lớp trong là *màng não cứng thực sự* lớp ngoài là *cốt mạc nội sọ*. Hai lớp này liên kết với nhau, ngoại trừ ở những nơi chúng tách xa nhau để bao quanh những xoang tĩnh mạch dẫn lưu máu cho não. Màng não cứng dính với mặt trong của các xương sọ và các dải sợi chạy từ màng cứng vào xương. Sự dính của màng cứng vào xương thì chắc chắn nhất tại các đường khớp khâu, nền sọ và quanh lỗ

lớn xương chẩm. Ở trẻ em, khó tách màng cứng khỏi các đường khớp khâu nhưng ở người lớn màng cứng trở nên tách rời khỏi các đường khớp khâu khi những đường khớp này dính lại. Khi tuổi tăng lên, màng cứng trở nên dày hơn, ít mềm dẻo hơn, và dính chặt hơn vào mặt trong xương sọ, đặc biệt là mặt trong vòm sọ. Lớp cốt mạc nội sọ của màng cứng liên tiếp qua các đường khớp khâu và các lỗ sọ với ngoại cốt mạc, và qua khe ổ mắt trên với ngoại cốt mạc ổ mắt. Lớp trong của màng não cứng tạo thành những bao quanh các thần kinh sọ khi chúng đi qua các lỗ sọ, và những bao này hoà lẫn với màng trên thần kinh khi các thần kinh thoát ra khỏi sọ. Bao màng cứng của thần kinh thị giác thì liên tiếp với củng mạc của nhãn cầu. Tại những nơi mà những mạch máu lớn, như động mạch cảnh trong và động mạch đốt sống, xuyên qua màng não cứng đi vào trong hộp sọ, màng não cứng dính chặt với lớp áo ngoài của các mạch máu.

Mặt trong của màng cứng áp sát vào với màng nhện. Tuy nhiên, hai màng này dễ dàng tách rời nhau, và chỉ thực sự dính vào nhau hoặc tại những nơi mà các tĩnh mạch đi từ não vào các xoang tĩnh mạch (như xoang dọc trên), hoặc tại nơi não dính với màng não (chẳng hạn như cực trước thuỳ thái dương).

Cấu trúc giải phẫu của màng cứng, và mối liên quan của nó với các xoang tĩnh mạch, các khớp khâu và các mạch máu, có ý nghĩa về bệnh học. Trong chấn thương sọ, sự tách màng cứng khỏi lớp ngoại cốt mạc bên dưới đòi hỏi một lực đáng kể, và do đó chỉ xảy ra khi có sự chảy máu động mạch với áp lực cao vào khoang ảo giữa màng cứng và xương. Sự chảy máu như vậy có thể sinh ra từ sự tổn thương tới các động mạch màng não, thường là sau gãy xương sọ. Một va đập trực tiếp dọc theo đường đi của động mạch màng não giữa mà gây gãy xương có thể làm rách động mạch này và nhanh chóng gây ra một khối máu tụ ngoài màng cứng. Khối tụ máu có áp xuất lớn đáng kể do động mạch trực tiếp phun máu vào đó và do sự kháng cản của chỗ dính giữa màng cứng và ngoại cốt mạc. Do kết quả của những yếu tố tác động này, một tụ máu ngoài màng cứng có ảnh hưởng như là một thương tổn khối nội sọ bành chướng nhanh chóng và là một tình trạng cấp cứu cần được chẩn đoán và phẫu thuật tức thì.

1.1.1. Các vách ngăn của màng não cứng

Lớp trong của màng não cứng lật vào bên trong hộp sọ để tạo nên bốn vách. Các vách này chia không hoàn toàn hộp sọ thành các khoang chứa các phần của não.

Liềm đại não (falx cerebri)

Liềm đại não là một lá màng cứng hình liềm nằm trên mặt phẳng đứng dọc giữa và chiếm chỗ của khe dọc nằm giữa hai bán cầu đại não. Liềm đại não hẹp ở phía trước, nơi nó dính vào mào gà, và rộng ở sau, nơi nó dính trên đường giữa với lều tiểu não. Phần trước của liềm thì mỏng và có thể có một số lỗ không đều. Bờ trên lồi của liềm gắn vào mặt trong sọ ở hai bên đường giữa, từ mào gà cho đến tận u chẩm trong. Xoang dọc trên chạy bên trong màng cứng dọc theo bờ này, trong một rãnh sọ, và liềm đại não bám vào xương sọ ở hai mép của rãnh này. Bờ dưới của liềm là bờ lõm, tự do và chứa xoang dọc dưới. Xoang thẳng chạy dọc theo đường dính giữa liềm đại não và lều tiểu não.

Lều tiểu não (tentorium cerebelli)

Lều tiểu não là một vách của màng cứng dựng ngược khiến ta có thể liên tưởng tới một cái lều. Nó phủ lên tiểu não và nằm dưới thuỳ chẩm. Bờ trước lõm của nó là bờ tự do; giữa bờ này và lưng yên của xương bướm là một lỗ lớn gọi là *khuyết lều* (incisura tentorii) tiểu não, nơi chứa trung não và phần trước của nhộng tiểu não. Lều chia hộp sọ thành khoang trên lều chứa não trước và khoang dưới lều chứa não sau. Bờ lồi ở phía sau bên của lều bám vào mép của các rãnh xoang ngang xương chẩm và các góc sau dưới của các xương đỉnh, nơi mà nó bao quanh các xoang tĩnh mạch ngang. Ở hai bên, lều bám vào bờ trên phần đá của các xương thái dương, nơi nó chứa các xoang tĩnh mạch đá trên. Ở gần đỉnh của phần đá xương thái dương, lá dưới của lều chạy về phía trước bên ở bên dưới xoang đá trên để tạo nên một ngách giữa 2 lá của màng cứng hố sọ giữa. Ngách này là khoang (cavum; cavity) sinh ba và chứa các rễ và hạch của thần kinh sinh ba. Lá màng não hợp nhất ở trước với phần trước của hạch sinh ba. Ở đỉnh của phần đá xương thái dương, bờ tự do và bờ bám ngoại vi của lều bắt chéo nhau. Đầu trước của bờ tự do được cố định vào mỏm yên trước, còn bờ bám ngoại vi kết thúc ở mỏm yên sau. Thần kinh vận nhãn nằm trong rãnh giữa hai bờ này.

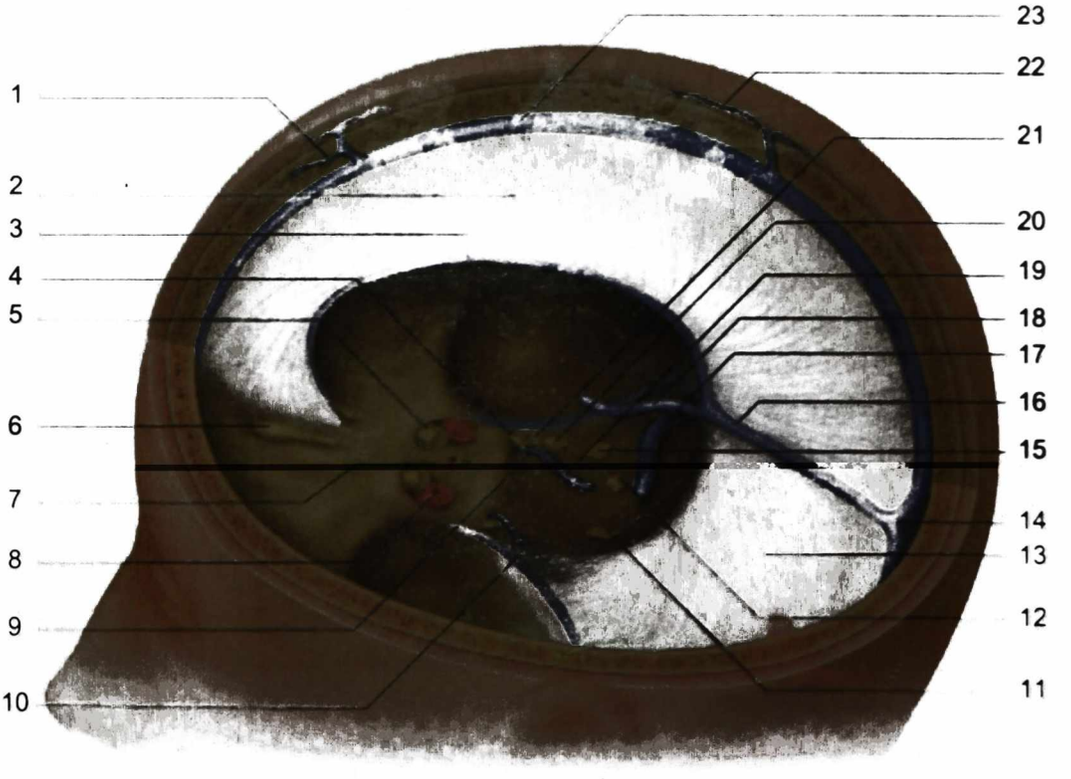

Hình 15.1. Màng não cứng, các vách ngăn và các xoang tĩnh mạch lớn của nó.

1. Tĩnh mạch lõi xốp; 2. Liềm đại não; 3. Xoang dọc dưới; 4. Thần kinh vận nhãn; 5. Thần kinh thị giác; 6. Hành khứu; 7. Hoành yên; 8. Động mạch cảnh trong; 9. Xoang đá dưới; 10. Xoang đá trên; 11. Thần kinh XII; 12. Các thần kinh IX, X và XI; 13. Lều tiểu não; 14. Hội lưu các xoang; 15. Các thần kinh VII và VIII; 16. Xoang thẳng; 17. Xoang sigma; 18. Tĩnh mạch não lớn; 19. Thần kinh giạng; 20. Thần kinh sinh ba; 21. Thần kinh ròng rọc; 22. Tĩnh mạch liên lạc; 23. Xoang dọc trên. (Nguồn: Gray's Anatomy, 39th Edi.).

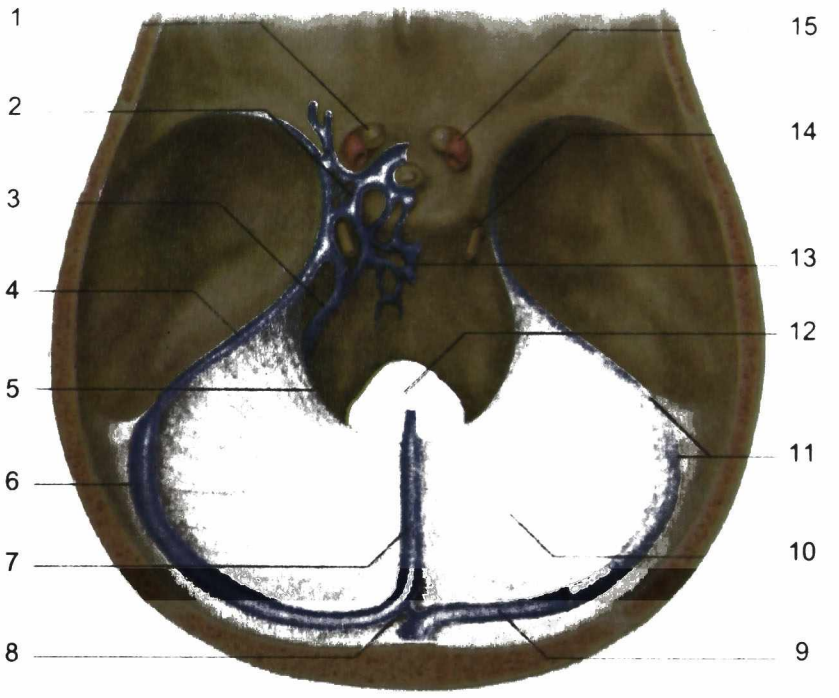

Hình 15.2. Màng não cứng của sàn hố sọ và mặt trên của lều tiểu não.

1. Thần kinh thị giác; 2. Xoang hang; 3. Xoang đá dưới; 4. Xoang đá trên; 5. Bờ tự do của lều tiểu não; 6. Xoang ngang bên trái; 7. Xoang thẳng; 8. Hội lưu các xoang; 9. Xoang ngang bên phải; 10. Lều tiểu não; 11. Bờ bám ngoại vi của lều tiểu não; 12. Lỗ lớn; 13. Đám rối nền; 14. Thần kinh vận nhãn; 15. Động mạch cảnh trong. (Nguồn: Gray's Anatomy, 39th Edi.).

Liềm tiểu não (falx cerebelli)

Liềm tiểu não là một nếp nhỏ trên đường giữa của màng cứng nằm ở bên dưới lều tiểu não. Nó nhô ra trước vào chỗ khuyết giữa hai bán cầu tiểu não. Nền của nó hướng lên trên và bám vào phần sau của mặt dưới lều tiểu não trên đường giữa. Bờ sau của nó bám vào mào chẩm trong và chứa xoang chẩm. Đỉnh của liềm tiểu não thường chia thành hai nếp nhỏ và các nếp này biến đi ở hai bờ bên lỗ lớn xương chẩm.

Hoành yên (diaphragma sellae)

Hoành yên là một lá nhỏ, hình tròn và nằm ngang của màng não cứng. Nó như một trần của yên thổ nhĩ kỳ và, ở đa số trường hợp, che phủ hầu như hoàn toàn tuyến yên. Lỗ trung tâm ở hoành yên cho phép phễu và cuống tuyến yên chạy vào hố yên. Có sự biến đổi về kích thước của lỗ trung tâm này. Trước khi có phẫu thuật tuyến yên xuyên qua xương bướm, hoành yên là một mốc cấu trúc quan trọng: Sự mở rộng của khối u tuyến yên lên trên hoành yên là chỉ định cho đường mở sọ dưới trán để tiếp cận tuyến yên. Ngày nay, bất kể khối u đã lan tràn qua hoành yên hay chưa, lựa chọn ưa thích số một vẫn là đường xuyên qua xương bướm.

Sự sắp xếp của màng não cứng ở phần trung tâm của hố sọ giữa thì phức tạp. Lều tiểu não tạo nên một phần rộng của sàn hố sọ giữa, và chiếm phần lớn khe

nằm giữa bờ trên các phần đá xương thái dương. Ở cả hai bên, bờ của khuyết lều (bờ tự do) được gắn vào đỉnh phần đá xương thái dương rồi tiếp tục chạy ra trước như một gờ màng cứng để bám vào mỏm yên trước. Gờ này đánh dấu chỗ tiếp nối của trần và thành bên của xoang hang. Bờ ngoại vi của lều thì bám vào bờ trên phần đá xương thái dương, bắt chéo bên dưới bờ tự do của khuyết lều, rồi tiếp tục chạy ra trước tới mỏm yên sau như một gờ màng cứng tròn. Như vậy, có một góc lõm ở giữa phần trước bờ bám ngoại vi của lều và bờ tự do của khuyết lều. Chỗ lõm này ở màng cứng là một phần của trần xoang hang. Có hai thần kinh xuyên qua đây rồi đi tiếp về phía trước dưới vào thành ngoài xoang hang: thần kinh vận nhãn ở phía trước và thần kinh ròng rọc ở phía sau. Ở phần trước trong của hố sọ giữa, màng não cứng chạy lên tạo nên thành bên của xoang hang. Nó chạy lên đến gờ tạo nên bởi phần tiếp tục ra trước của bờ tự do lều tiểu não rồi chạy vào trong như là trần của xoang hang, nơi nó bị động mạch cảnh trong xuyên qua. Về phía trong, trần xoang hang liên tiếp với lá trên của hoành yên. Tại lỗ hoặc ngay bên dưới lỗ của hoành yên cho phễu và cuống tuyến yên, màng nhện và màng mềm hoà lẫn với nhau và với bao của tuyến yên. Không thể phân biệt được các lớp của màng não ở bên trong yên thổ nhĩ kỳ, còn khoang dưới nhện thì bị bít tắc.

Thông qua những chỗ nhô vào trong như liềm đại não và lều tiểu não, màng cứng có thể thực hiện vai trò cố định não trong hộp sọ. Tuy nhiên, sự sắp xếp này có thể gây ra các vấn đề khi có khối u não hoặc thương tổn chiếm khoang ở trong não hoặc hộp sọ. Thoát vị não có thể xảy ra ở dưới liềm đại não hoặc, nặng nề hơn, nếu qua khuyết lều tiểu não thì có thể chèn ép vào thần kinh vận nhãn, trung não và các động mạch nằm trên mặt dưới trong của thuỳ thái dương. Kiểu thoát vị xuyên lều này thì đặc biệt nguy hiểm do nguy cơ chèn ép mạch thứ phát và thường là tai biến cuối cùng ở những bệnh nhân có các thương tổn chiếm khoang trên lều. Tương tự như vậy, các thương tổn chiếm khoang ở khoang dưới lều có thể gây nên thoát vị lên trên qua khuyết lều hoặc thoát vị xuống dưới qua lỗ lớn xương chẩm.

1.1.2. Các xoang tĩnh mạch màng cứng (sinus durae matris)

Các xoang tĩnh mạch màng cứng là một phức hợp của các kênh tĩnh mạch nằm giữa hai lá của màng não cứng, dẫn lưu máu cho não và các xương sọ. Các xoang màng cứng là những tĩnh mạch đặc biệt, thành của xoang được tạo nên bởi lớp cốt mạc nội sọ (lớp ngoài) và lớp màng não (lớp trong) của màng não cứng, bên trong được lót bằng một lớp nội mô. Các xoang màng cứng không có van, thành xoang không có lớp giữa chứa cơ trơn như các tĩnh mạch khác. Máu trong các xoang cuối cùng đều đổ về tĩnh mạch cảnh trong. Về mặt phát triển, các xoang tĩnh mạch lúc đầu xuất hiện như là những đám rối tĩnh mạch và về sau hầu hết các xoang vẫn giữ được sự sắp xếp dạng đám rối ở một mức độ nào đó (tuỳ từng trường hợp) hơn là ở dạng những tĩnh mạch đơn giản với một lòng mạch duy nhất. Nghiên cứu các xoang tĩnh mạch sọ trên nhiều tiêu bản ăn mòn cho thấy

rằng chúng biến đổi rất đa dạng đến mức khó mà hệ thống hoá được. Chẳng hạn ở liềm tiểu não có thể chứa những xoang nối với nhau ở dạng đám rối và các hồ tĩnh mạch, làm tăng kích thước của xoang chẩm. Trên lâm sàng, dạng xoang tĩnh mạch cụ thể của mỗi cá thể chỉ có thể được xác định bằng chụp mạch. Nói chung, cần nhấn mạnh bản chất dạng đám rối của các xoang tĩnh mạch với sự biến đổi đa dạng của chúng về cấu trúc. Một số phần của các xoang (và thậm chí cả các tĩnh mạch lõi xốp) có thể lấp đầy bằng chất dịch bơm vào qua động mạch cảnh trong, và điều này cho thấy có sự tồn tại của những đường thông nối động–tĩnh mạch. Sự thông nối giữa động mạch màng não giữa và xoang dọc trên cũng được chứng minh bằng cách này.

Có thể chia các xoang màng cứng thành hai nhóm:

Các xoang của nhóm sau – trên

Nhóm sau – trên (ở phần trên và sau của hộp sọ) gồm xoang dọc trên, xoang dọc dưới, xoang thẳng và xoang chẩm dẫn máu đến *hội lưu các xoang* (nằm ở ụ chẩm trong); xoang ngang và xoang sigma (hai xoang chạy kế tiếp nhau) dẫn máu từ hội lưu tới đầu trên tĩnh mạch cảnh trong.

Xoang dọc trên (sinus sagittalis superior). Xoang dọc trên chạy dọc theo bờ bám vào xương (bờ lồi) của liềm đại não; đường đi của nó để lại một rãnh trên mặt trong của xương trán, các bờ trên liền kề nhau của hai xương đỉnh và phần trai xương chẩm. Xoang này bắt đầu ở gần mào gà, ở sau lỗ manh vài milimét, và nhận được những nhánh đầu tiên của nó từ các tĩnh mạch vỏ não của thuỳ trán, các tĩnh mạch trán lên. Từ một xoang hẹp ở phía trước, xoang này to dần khi chạy ra sau và mở rộng ra tới khoảng 1cm. Ở gần ụ chẩm trong, nó đổi hướng, thường sang bên phải, và chạy tiếp như là một xoang ngang. Xoang dọc trên có mặt cắt ngang hình tam giác; mặt trong của nó có lỗ đổ vào của các tĩnh mạch não trên và có những chỗ nhô vào của các hạt màng nhện. Nhiều dải sợi chạy ngang qua lòng xoang. Qua những lỗ nhỏ, xoang thông với *các hồ bên* (lacunae laterales) có kích thước không đều nằm trong vùng màng cứng ở gần xoang. Thường có hai hoặc ba hồ như vậy ở mỗi bên: một hồ nhỏ ở vùng trán, một hồ lớn ở vùng đỉnh và một hồ ở vùng chẩm có kích thước trung gian giữa hai hồ trên. Ở người cao tuổi, các hồ bên có xu hướng hội nhập lại với nhau để tạo nên một hồ kéo dài ở mỗi bên. Các dải sợi nhỏ băng qua những hồ này và cũng có những hạt nhện nhô vào lòng hồ. Xoang dọc trên tiếp nhận các tĩnh mạch não trên và các tĩnh mạch từ cốt mạc ngoại sọ. Các tĩnh mạch cốt mạc ngoại sọ đi qua các lỗ đỉnh để đổ vào xoang dọc trên ở gần đầu sau của đường khớp dọc. Các hồ bên thu máu tĩnh mạch của các tĩnh mạch lõi xốp và các tĩnh mạch màng não.

Các hồ bên thường có cấu trúc phức tạp đến mức có thể coi như đám rối và hiếm khi là những khoang tĩnh mạch đơn. Các dãy hình đám rối của các tĩnh mạch nhỏ nằm liền kề các xoang dọc, ngang và thẳng và những mô tĩnh mạch "xốp" như vậy thường nhô vào lòng của xoang dọc trên và các xoang ngang. Vùng phần ba giữa của xoang dọc trên cũng bị các dải và các mỏm từ thành màng cứng

của nó lấn vào; những dải này thậm chí trải rộng như những vách ngăn chia lòng xoang thành những kênh trên và dưới. Các nét biến đổi như vậy khiến cho chúng ta không thể đưa ra một mô tả đơn giản về xoang dọc trên hay các xoang khác, và hình thái xoang của một cá thể nào đó chỉ có thể thấy được khi chụp X quang.

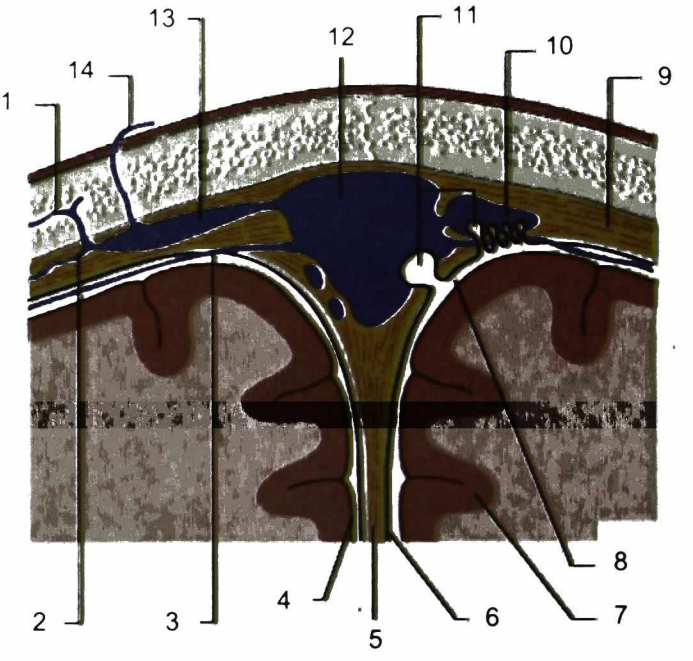

Hình 15.3. Thiết đồ cắt đứng ngang qua vòm sọ cho thấy liên quan giữa xoang dọc trên, các màng não và các hạt nhện.

1. Tĩnh mạch lỗi xốp; 2. Tĩnh mạch màng não; 3. Tĩnh mạch não nông; 4. Màng mềm; 5. Liềm đại não; 6. Màng nhện; 7. Vỏ não; 8. Khoang dưới nhện; 9. Màng cứng; 10. Hổ tĩnh mạch; 11. Các hạt nhện; 12. Xoang dọc trên; 13. Hổ tĩnh mạch; 14. Tĩnh mạch liên lạc. (Nguồn: Gray's Anatomy, 39th Edi.).

Đầu sau phình to của xoang dọc trên được gọi là *hội lưu các xoang* (confluens sinuum). Hội lưu thường nằm ở một bên (thường ở bên phải) của ụ chẩm trong, nơi mà xoang dọc trên trở thành xoang ngang. Hội lưu thường không nhận xoang thẳng đổ về, nó cũng tiếp nối với xoang chẩm và xoang ngang bên đối diện. Kích thước và mức độ thông nối của các xoang ở hội lưu thì rất biến đổi. Ở trên một nửa số người, tất cả các xoang mà hội tụ về ụ chẩm trong tiếp nối với nhau, trong đó có cả xoang chẩm và xoang thẳng. Tuy nhiên, ở nhiều trường hợp, không có sự tiếp nối hoặc chỉ có tiếp nối nhỏ. Bất kỳ xoang nào tham gia vào hội lưu cũng có thể hoặc là xoang kép, hoặc bị hẹp, hoặc bị rộng ra ở gần hội lưu.

Xoang chẩm (sinus occipitalis). Là xoang nhỏ nhất trong các xoang, xoang chẩm nằm trong bờ bám của liềm tiểu não và đôi khi là một cặp xoang. Nó bắt đầu ở gần lỗ lớn xương chẩm, nơi mà vài tĩnh mạch nhỏ tạo nên nó tiếp nối với đám rối tĩnh mạch đốt sống trong, và tận cùng ở hội lưu các xoang.

Xoang dọc dưới (sinus sagittalis inferior). Xoang này nằm ở nửa sau hay 2/3 sau bờ tự do của liềm đại não. Nó chạy ra sau, tăng lên dần về kích thước và tận cùng ở xoang thẳng. Nó tiếp nhận các tĩnh mạch từ liềm đại não và đôi khi từ mặt trong của các bán cầu.

Xoang thẳng (sinus rectus). Xoang thẳng nằm ở nơi tiếp nối của liềm đại não với lều tiểu não. Nó chạy về phía sau dưới như sự tiếp tục của xoang dọc dưới và liên tiếp với xoang ngang (thường là bên trái). Nó không nối thông với xoang dọc trên hoặc chỉ nối bằng một nhánh nhỏ. Các nhánh của xoang thẳng bao gồm một số tĩnh mạch tiểu não trên và tĩnh mạch não lớn. Mặt cắt ngang qua xoang thẳng có hình tam giác.

Xoang ngang (sinus transversus). Các xoang ngang bắt đầu ở ụ chẩm trong. Một xoang, thường là bên phải, liên tục với xoang dọc trên, xoang kia liên tục với xoang thẳng. Nó nằm trong bờ bám của lều tiểu não, trước hết vào phần trai xương chẩm, sau đó vào góc chũm của xương đỉnh. Mỗi xoang uốn cong về phía trước – bên tới phần sau – bên của phần đá xương thái dương. Tại đây, nó hướng xuống dưới và trở thành xoang sigma. Các xoang ngang có mặt cắt hình tam giác và thường có kích thước không đều nhau, xoang chạy kế tiếp xoang dọc trên thì lớn hơn. Trên đường đi, xoang ngang tiếp nhận các tĩnh mạch não dưới, các tĩnh mạch tiểu não dưới, các tĩnh mạch lõi xốp và tĩnh mạch nối dưới. Xoang đá trên đổ vào xoang ngang ở chỗ mà xoang ngang liên tiếp với xoang sigma.

Xoang sigma (sinus sigmoideus). Các xoang sigma là sự tiếp tục của các xoang ngang, bắt đầu ở nơi xoang ngang rời khỏi lều tiểu não. Xoang sigma uốn cong về phía dưới và về gần đường giữa trong một rãnh ở mặt trong mỏm chũm xương thái dương, bắt chéo qua mỏm tĩnh mạch cảnh của xương chẩm rồi hướng ra trước, đi qua phần sau của lỗ tĩnh mạch cảnh và đổ vào hành trên của tĩnh mạch cảnh trong. Ở phía trước, chỉ có một mảnh xương mỏng ngăn cách phần trên của xoang sigma với hang và các tiểu xoang chũm. Xoang sigma tiếp nối với các tĩnh mạch quanh sọ qua đường các tĩnh mạch liên lạc chũm và lồi cầu.

Các xoang của nhóm trước – dưới

Nhóm trước – dưới (ở nền sọ) bao gồm: xoang bướm – đỉnh dẫn máu tới xoang hang (nằm ở mặt bên thân xương bướm); xoang đá trên dẫn máu từ xoang hang tới phần cuối xoang ngang và xoang đá dưới dẫn máu từ xoang hang tới đầu trên tĩnh mạch cảnh trong. Hai xoang hang nối với nhau bằng các xoang gian hang.

Xoang hang (sinus cavernosus). Mỗi xoang hang là một đám rối tĩnh mạch lớn nằm ở một bên của thân xương bướm, đi từ khe ổ mắt trên tới đỉnh phần đá xương thái dương, với một chiều dài trung bình 2cm và rộng 1cm. Xoang bướm và tuyến yên nằm về phía trong xoang hang. Khoang hạch sinh ba thì nằm ở gần phần sau dưới của thành ngoài xoang hang; từ đây khoang này mở rộng ra sau vượt quá xoang hang để bao bọc hạch sinh ba. Móc của hồi cạnh hải mã cũng nằm ở phía ngoài xoang. Động mạch cảnh trong và đám rối giao cảm bao quanh nó đi ra trước qua xoang hang cùng với thần kinh giạng (nằm ở dưới – ngoài động mạch). Thần kinh vận nhãn, thần kinh ròng rọc cùng nhánh mắt và nhánh hàm trên của thần kinh sinh ba đi ở thành ngoài của xoang. Những thần kinh này có đường kính đáng kể và chúng nhô vào lòng xoang; mặt trong của chúng được che phủ bằng lớp nội mô cộng thêm chút ít mô sợi. Sự đẩy máu ra khỏi xoang hang một phần là do sức đập của động mạch cảnh trong nhưng cũng một phần là nhờ trọng lực (liên quan đến tư thế của đầu).

Các nhánh đi đến xoang hang bao gồm: tĩnh mạch mắt trên, một nhánh từ tĩnh mạch mắt dưới (hoặc đôi khi là toàn bộ tĩnh mạch mắt dưới), tĩnh mạch não giữa nông, các tĩnh mạch não dưới và xoang bướm–đỉnh. Tĩnh mạch trung tâm võng mạc và nhánh trán của tĩnh mạch màng não giữa đôi khi đổ về xoang hang. Máu được dẫn khỏi xoang hang qua các xoang sau: xoang đá trên dẫn máu xoang hang tới xoang ngang; xoang đá dưới và đám rối tĩnh mạch quanh động mạch cảnh trong dẫn máu xoang hang tới tĩnh mạch cảnh trong; các tĩnh mạch đi qua lỗ liên lạc bướm, lỗ bầu dục và lỗ rách dẫn máu xoang hang tới đám rối chân bướm, và máu có thể chạy từ xoang hang tới tĩnh mạch mặt qua tĩnh mạch mắt trên. Xoang hang nối tiếp với đám rối tĩnh mạch chân bướm qua đám rối tĩnh mạch lỗ bầu dục, với tĩnh mạch mặt qua tĩnh mạch mắt trên. Hai xoang hang tiếp nối với nhau qua các xoang gian hang trước và sau và qua đám rối nền. Tất cả các nhánh tiếp nối đều không có van, vì thế mà hướng của dòng máu có thể đảo ngược.

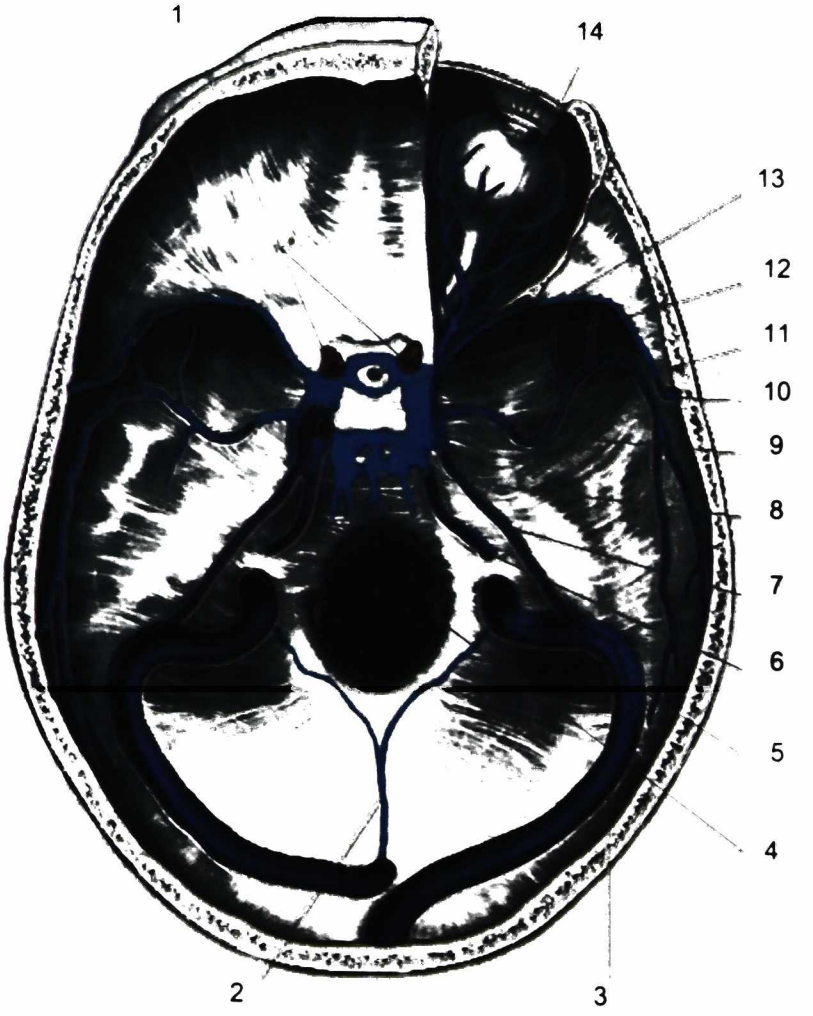

Hình 15.4. Các xoang tĩnh mạch ở nền sọ, các xoang được mở ra có màu xanh thẫm.

1. Các động mạch cảnh trong; 2. Xoang chẩm; 3. Xoang ngang; 4. Động mạch đốt sống; 5. Xoang sigma; 6. Xoang đá dưới; 7. Xoang đá trên; 8. Đám rối nền; 9. Xoang hang; 10. Tĩnh mạch lõi xốp thái dương trước; 11. Tĩnh mạch màng não giữa; 12. Các xoang gian hang; 13. Xoang bướm đỉnh; 14. Tĩnh mạch mắt trên. (Nguồn: Gray's Anatomy, 39th Edi.).

Xoang gian hang trước (sinus intercavernosus anterior) và ***xoang gian hang sau*** (sinus intercavernosus posterior) lần lượt nằm ở các bờ bám trước và sau của hoành yên và như vậy chúng tạo nên một xoang tĩnh mạch vòng tròn hoàn chỉnh. Các xoang tĩnh mạch nhỏ không đều ở dưới tuyến yên đổ về các xoang gian hang. Các xoang này có tính chất như đám rối và có ý nghĩa quan trọng đối với đường phẫu thuật vào tuyến yên qua mũi.

Rò xoang cảnh – hang và huyết khối xoang hang. Đoạn xoang hang của động mạch cảnh trong là nơi duy nhất mà ở đó một động mạch nằm bên trong một cấu trúc tĩnh mạch và tại đây có thể xảy ra một *rò xoang cảnh – hang* (caroticocavernous sinus fistula – CCF), hoặc do một chấn thương đầu nặng, hoặc do bệnh phình mạch. CCF gây nên lồi mắt, mắt có thể đập theo nhịp mạch, giãn mạch trong các mô của ổ mắt và nhãn cầu, kèm theo là liệt nhẹ các thần kinh sọ III, IV và VI. Những biến đổi này có thể gây nên mù vĩnh viễn. CCF có thể hoặc là một rò trực tiếp từ động mạch cảnh trong sang xoang hang hoặc là một rò gián tiếp từ nhánh màng não của động mạch cảnh trong. Hiện nay, có thể tiếp cận lỗ rò này để điều trị bằng cách đưa một catheter vào hoặc qua động mạch cảnh trong, hoặc qua đường tĩnh mạch (tĩnh mạch mắt hoặc xoang đá dưới). Lỗ rò được bịt bằng quả bóng có thể nở ra được (dilatable balloons) hoặc bằng cuộn kim loại có thể tự gấp lại (flexible metal coils).

Một nhiễm trùng, ở các vùng như ổ mũi, các xoang cạnh mũi, má (nhất là ở gần góc mắt trong), môi trên, lỗ mũi trước hoặc thậm chí răng cửa hay răng nanh trên, có thể dẫn tới *huyết khối nhiễm khuẩn xoang hang* khi các cục huyết khối nhiễm khuẩn đi từ tĩnh mạch mặt hoặc đám rối tĩnh mạch chân bướm vào xoang (hoặc qua tĩnh mạch mắt hoặc qua các tĩnh mạch liên lạc mà đi vào sọ qua lỗ bầu dục). Đây là một cấp cứu nội khoa nặng với một nguy cơ cao của viêm não lan tỏa và huyết khối tĩnh mạch não.

Xoang – bướm đỉnh (sinus sphenoparietalis). Xoang bướm–đỉnh nằm dưới màng xương của cánh nhỏ xương bướm, ở gần bờ sau của cánh nhỏ. Nó chạy vào trong để vào phần trước xoang hang; trên đường đi, nó tiếp nhận các tĩnh mạch nhỏ từ vùng màng não cứng liền kề và đôi khi cả nhánh trán của tĩnh mạch màng não giữa. Ở khoảng giữa đường đi của nó, nó có thể cũng tiếp nhận những nhánh nối từ tĩnh mạch não giữa nông, và các tĩnh mạch từ thuỳ thái dương và tĩnh mạch lõi xốp thái dương trước. Khi những tiếp nối này phát triển mạnh, xoang bướm đỉnh là một kênh lớn.

Xoang đá trên (sinus petrosus superior). Xoang đá trên là một xoang nhỏ dẫn máu từ xoang hang tới xoang ngang. Nó rời khỏi phần sau–trên của xoang hang, chạy về phía sau – bên trong bờ bám của lều tiểu não, bắt chéo ở trên thần kinh sinh ba để nằm trong một rãnh trên bờ trên phần đá xương thái dương. Nó tận cùng bằng cách đổ vào xoang ngang ở nơi xoang này uốn cong xuống để trở

thành xoang sigma. Xoang đá trên tiếp nhận các tĩnh mạch tiểu não, não dưới và nhĩ. Nó tiếp nối với xoang đá dưới và đám rối nền.

Các xoang đá dưới (sinus petrosus inferior). Xoang đá dưới dẫn máu của xoang hang về tĩnh mạch cảnh trong. Nó bắt đầu ở mặt sau–dưới của xoang hang và chạy về phía sau trong rãnh giữa phần đá xương thái dương và phần nền xương chẩm. Nó đi qua phần trước lỗ tĩnh mạch cảnh và tận cùng ở hành trên tĩnh mạch cảnh trong. Nó tiếp nhận các tĩnh mạch mê đạo qua đường ống ốc tai và cống tiền đình, và cả các nhánh từ hành não, cầu não và mặt dưới tiểu não. Xoang này thường là một đám rối và đôi khi được một tĩnh mạch trong ống thần kinh hạ thiệt dẫn lưu về đám rối đốt sống dưới chẩm.

Các cấu trúc nằm trong lỗ tĩnh mạch cảnh có mối liên quan phức tạp. Xoang đá dưới nằm ở phía trước – giữa cùng với một nhánh màng não của động mạch hầu lên, và nó chạy chếch xuống dưới và ra sau. Xoang sigma nằm ở phần bên sau của lỗ cùng với một nhánh màng não của động mạch chẩm. Giữa hai xoang này, và nằm kế tiếp nhau từ trước ra sau và sang bên, là các thần kinh lưỡi hầu, lang thang và phụ.

Đám rối nền (plexus basilaris). Đây là một đám rối của các tĩnh mạch tiếp nối với nhau ở giữa các lớp của màng não cứng phủ dốc nền. Nó kết nối các xoang đá dưới với nhau và tiếp nối với đám rối tĩnh mạch đốt sống trong. Đầu trước của nó cũng thường tiếp nối với xoang hang và xoang đá trên. Khi các tĩnh mạch ở quanh lỗ lớn xương chẩm (được gọi là *xoang viền – sinus marginalis*) mà lớn, chúng tiếp nối ở trước với đám rối nền và như thế tạo nên một vòng tròn tĩnh mạch gần như hoàn chỉnh ở quanh lỗ lớn, kết nối đám rối nền với các xoang đá dưới, sigma và chẩm ở trong sọ, với các đám rối đốt sống (nằm ở vùng dưới chẩm) ở ngoài sọ.

Các tĩnh mạch liên lạc (venae emissariae)

Các tĩnh mạch liên lạc đi qua các lỗ sọ và tạo nên sự tiếp nối giữa các xoang tĩnh mạch nội sọ và các tĩnh mạch ngoài sọ. Một số tĩnh mạch liên lạc tương đối hằng định, số khác đôi khi vắng mặt. Những tiếp nối này có ý nghĩa lâm sàng quan trọng, vì chúng là đường lan tràn của nhiễm trùng từ những ổ ở ngoài sọ tới các xoang tĩnh mạch. Thành công của việc thắt tĩnh mạch cảnh trong (để ngăn chặn sự lan tràn của một số ung thư miệng và hầu) phụ thuộc vào sự đầy đủ của các đường tuần hoàn bên của tĩnh mạch. Các tĩnh mạch liên lạc sau đây được thừa nhận chung:

• *Tĩnh mạch liên lạc chũm* (v. emissaria mastoidea) trong lỗ chũm là tĩnh mạch nối xoang sigma với tĩnh mạch tai sau hoặc tĩnh mạch chẩm.

• *Tĩnh mạch liên lạc đỉnh* (v. emissaria parietalis) mà đi qua lỗ đỉnh nối xoang dọc trên với các tĩnh mạch của da đầu.

• Một *tĩnh mạch liên lạc chẩm* (v. emissaria occipitalis) thường nối hội lưu các xoang với tĩnh mạch chẩm qua ụ chẩm và nó cũng tiếp nhận các tĩnh mạch lõi xốp.

• *Đám rối tĩnh mạch của ống thần kinh hạ thiệt* (plexus venosus canalis nervi hypoglossi), mà đôi khi là một tĩnh mạch duy nhất, nối xoang sigma với tĩnh mạch cảnh trong.

• *Tĩnh mạch liên lạc lồi cầu* (v. emissaria condylaris) từ xoang sigma chạy xuống qua ống lồi cầu đổ vào các tĩnh mạch trong tam giác dưới chẩm.

• *Đám rối tĩnh mạch lỗ bầu dục* (plexus venosus foraminis ovalis) nối xoang hang với đám rối chân bướm qua đường lỗ bầu dục.

• *Đám rối tĩnh mạch động mạch cảnh trong* (plexus venosus caroticus internus) nối xoang hang với tĩnh mạch cảnh trong qua đường ống động mạch cảnh.

Hai hoặc ba tĩnh mạch nhỏ đi qua lỗ rách nối xoang hang với các tĩnh mạch hầu và đám rối chân bướm. Một tĩnh mạch liên lạc bướm nối xoang hang với các tĩnh mạch hầu và đám rối chân bướm qua đường lỗ liên lạc bướm. Xoang đá trai (petrosquamous sinus) nối xoang ngang với tĩnh mạch cảnh ngoài. Một tĩnh mạch đi qua lỗ manh (lỗ này mở thông ở khoảng 1% số sọ người trưởng thành) và nối các tĩnh mạch mũi với xoang dọc trên. Xoang chẩm nối với các tĩnh mạch có mức độ phát triển biến đổi ở quanh lỗ chẩm (được gọi là *các xoang viền*) và qua đó với các đám rối tĩnh mạch đốt sống. Đây là một đường dẫn lưu tĩnh mạch thay thế khi tĩnh mạch cảnh bị tắc hay thắt. Các tĩnh mạch mắt là những tĩnh mạch liên lạc tiềm tàng vì chúng nối các tĩnh mạch trong sọ với các tĩnh mạch ngoài sọ. Tuy nhiên, các tĩnh mạch liên lạc đỉnh, dù hay được mô tả, thường là nhỏ và tỏ ra là không tiếp nối với các tĩnh mạch da đầu ở các tiêu bản ăn mòn.

1.1.3. Động mạch và tĩnh mạch của màng não cứng

Động mạch. Màng não cứng được cấp máu bởi nhiều động mạch. Ở hố sọ trước, Nó được cấp máu bởi các các nhánh màng não trước của động mạch sàng trước, động mạch sàng sau, động mạch cảnh trong và một nhánh của động mạch màng não giữa. Ở hố sọ giữa, nó được cấp máu bởi nhánh màng não giữa và nhánh màng não phụ của động mạch hàm trên, một nhánh của động mạch hầu lên (đi vào qua lỗ rách), các nhánh của động mạch cảnh trong và một nhánh quặt ngược của động mạch lệ. Màng não cứng ở hố sọ sau được cấp máu bởi các nhánh màng não của động mạch chẩm (một nhánh đi vào qua lỗ tĩnh mạch cảnh và một nhánh khác đi vào qua lỗ chũm), các nhánh màng não sau của động mạch đốt sống và các nhánh nhỏ khi có khi không của động mạch hầu lên (đi vào qua lỗ tĩnh mạch cảnh và ống thần kinh hạ thiệt). Các động mạch màng não chủ yếu phân phối vào xương. Trái với sự cấp máu cho màng tuỷ cứng, chỉ có những

nhánh động mạch rất nhỏ phân phối vào lớp trong màng não cứng. Những nhánh khác của các mạch màng não, do đó, chủ yếu phân phối vào lớp cốt mạc nội sọ của màng não cứng.

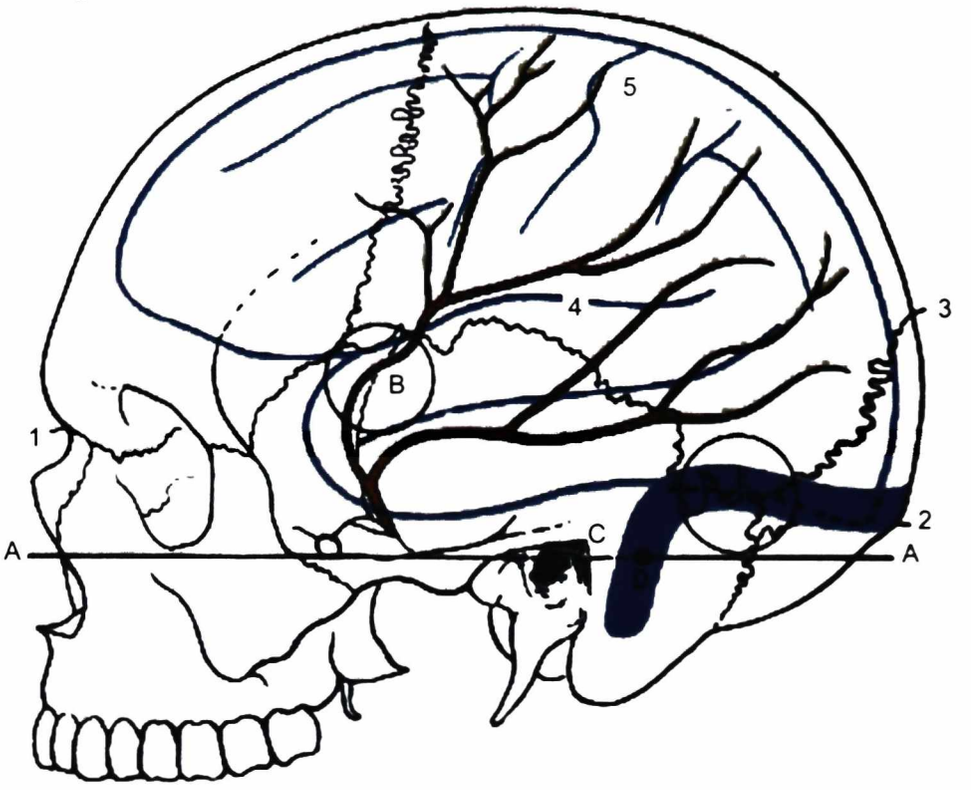

Hình 15.5. Đối chiếu của não, động mạch màng não giữa, xoang ngang và xoang sigma với bề mặt của xương sọ.

1. Điểm gốc mũi; 2. Điểm nhô nhất của u chẩm ngoài; 3. Khớp khâu lambda; 4. Rãnh bên; 5. Rãnh trung tâm; AA: Mặt phẳng Franfurt đi qua bờ dưới lỗ vào ổ mắt và bờ trên ống tai ngoài; B: Diện (bao gồm cả điểm thóp trước bên) để khoan trên nhánh trán của động mạch màng não giữa và điểm Sylvius của não; C: Tam giác trên ống tai; D: Xoang sigma; E: Điểm để khoan trên xoang ngang, bộc lộ màng não cứng của cả đại não và tiểu não. Đường phác hoạ bán cầu đại não và các rãnh chính của nó tô màu xanh; đường đi của động mạch màng não giữa màu đỏ. Để mở sọ an toàn, tránh tổn thương các mạch lớn, và để tiên lượng mạch nào có thể bị tổn thương khi có một cục máu đông nội sọ, cần nắm được sự sắp xếp này. (Nguồn: Gray's Anatomy, 39th Edi.).

Động mạch màng não giữa (A. meningea media) là động mạch màng não lớn nhất. Nó chạy giữa các rễ của thần kinh tai thái dương và có thể nằm ngoài cơ căng màn khẩu cái trước khi đi vào hộp sọ qua lỗ gai. Sau đó nó chạy về phía trước bên trong một rãnh trên phần trai xương thái dương, chia thành *nhánh trán* (R. frontalis) lớn hơn ở phía trước và *nhánh đỉnh* (R. parietalis) nhỏ hơn ở phía sau. Nhánh trán bắt chéo cánh lớn xương bướm, đi tới một rãnh hay một ống ở góc bướm của xương đỉnh và chia thành các nhánh ở giữa màng não cứng và xương sọ; trong số các nhánh này một số đi lên tới đỉnh sọ, các nhánh khác chạy tới vùng chẩm. Một nhánh chạy lên khía thành rãnh vào xương đỉnh ở khoảng

15mm sau đường khớp vành, xấp xỉ tương ứng với rãnh trước trung tâm. Nhánh đỉnh chạy uốn cong về phía sau trên phần trai xương thái dương, đạt tới bờ dưới xương đỉnh ở trước góc chũm của xương này rồi chia nhánh để cung cấp máu cho phần sau của màng não cứng và xương sọ. Những nhánh này tiếp nối với nhau và với các động mạch màng não trước và sau.

Ở trong sọ, động mạch màng não giữa có một số nhánh bên. Nhiều nhánh hạch cho hạch sinh ba và các rễ. Một *nhánh đá* (R. petrosus) đi vào lỗ dành cho thần kinh đá lớn và cấp máu cho thần kinh mặt, hạch gối và thừng nhĩ, tiếp nối với động mạch trâm chũm. Một *động mạch nhĩ trên* (A. tympanica superior) chạy trong ống dành cho cơ căng màng nhĩ, cấp máu cho cả cơ này và niêm mạc của ống.

Các nhánh thái dương đi qua các lỗ rất nhỏ ở cánh lớn xương bướm và tiếp nối với các động mạch thái dương sâu. Một *nhánh nối với thần kinh lệ* (R. anastomoticus cum a. lacrimali) đi vào ổ mắt qua khe ổ mắt trên và tiếp nối với nhánh quặt ngược của động mạch lệ; sự giãn rộng của chỗ tiếp nối này giải thích lý do tại sao đôi khi động mạch lệ có nguyên uỷ từ động mạch màng não giữa.

Ngoài những nhánh này và ngoài sự cấp máu cho màng não cứng, động mạch màng não giữa đóng vai trò chính như một động mạch màng ngoài xương, và cấp máu cho xương và tuỷ xương đỏ.

Động mạch màng não phụ, hay nhánh phụ (R. accessories) của động mạch màng não giữa, có thể tách ra từ động mạch hàm trên hoặc động mạch màng não giữa. Nó đi vào hộp sọ qua lỗ bầu dục để cấp máu cho hạch sinh ba, màng não cứng và xương. Tuy nhiên nó chủ yếu phân nhánh ở ngoài sọ, cấp máu cho cơ chân bướm trong, đầu trên cơ chân bướm ngoài, cơ căng màn khẩu cái, cánh lớn và mỏm chân bướm của xương bướm, thần kinh hàm dưới và hạch tai. Đôi khi nó được thay thế bằng các động mạch nhỏ riêng biệt.

Tĩnh mạch. Các tĩnh mạch màng não bắt đầu từ các tĩnh mạch dạng đám rối trong màng não cứng và dẫn về các tĩnh mạch trong lớp ngoài màng não cứng. Các tĩnh mạch trong lớp ngoài tiếp nối với các hồ của xoang tĩnh mạch dọc trên và với các xoang tĩnh mạch sọ khác, bao gồm cả những tĩnh mạch đi kèm với các động mạch màng não giữa, và với các tĩnh mạch lõi xốp.

1.1.4. Chi phối thần kinh cho màng não cứng

Nguồn chi phối thần kinh cho màng não cứng chủ yếu đến từ ba phần của thần kinh sinh ba, ba thần kinh sống cổ đầu tiên, và thân giao cảm cổ. Những nhánh màng não khác chưa thật rõ ràng xuất phát từ thần kinh lang thang, thần kinh hạ thiệt, thần kinh mặt và thần kinh lưỡi hầu.

Ở hố sọ trước, màng não cứng được chi phối bởi *nhánh màng não trước* (r. meningeus anterior) của thần kinh sàng sau, các sợi trước của *nhánh màng não* thần kinh hàm trên và *nhánh màng não* hay *thần kinh gai* (r. meningeus;

n. spinosus) thần kinh hàm dưới. Tuy nhiên, các nhánh màng não của các thần kinh hàm trên và hàm dưới chủ yếu chi phối cho màng cứng hố sọ giữa; màng cứng hố sọ giữa cũng nhận các sợi nhỏ từ hạch sinh ba. Nhánh màng não thần kinh hàm dưới (thần kinh gai) đi trở lại sọ qua lỗ gai cùng với động mạch màng não giữa và chia thành các nhánh trước và sau đi kèm theo các nhánh chính của động mạch. Các nhánh này chi phối cho màng não cứng ở hố sọ giữa và, ở mức độ ít hơn, hố sọ trước và vòm sọ. Nhánh trước tiếp nối với nhánh màng não của thần kinh hàm trên, trong khi đó nhánh sau cũng chi phối cho cả niêm mạc của các tế bào chũm. Thần kinh gai cũng chứa cả các sợi giao cảm sau hạch từ đám rối màng não giữa. *Nhánh màng não quặt ngược* (r. meningeus recurrens) hay *nhánh lều* (r. tentorius), một nhánh của thần kinh mắt, chi phối cho lều tiểu não. Màng não cứng ở hố sọ sau được chi phối bởi các nhánh màng não lên của các thần kinh cổ trên, vốn đi vào sọ qua phần trước của lỗ lớn xương chẩm (các thần kinh cổ 2 và 3) và qua ống thần kinh hạ thiệt và lỗ tĩnh mạch cảnh (các thần kinh cổ 1 và 2). Nhánh màng não của thần kinh lang thang xuất phát từ hạch trên thần kinh lang thang và chi phối cho màng não ở hố sọ sau. Những nhánh từ thần kinh hạ thiệt rời khỏi thần kinh này trong ống thần kinh hạ thiệt để đi vào sọ chi phối cho lõi xốp của xương chẩm, các thành màng cứng của các xoang chẩm và đá dưới, cùng phần lớn sàn và thành trước của hố sọ sau. Những nhánh màng não này có thể không chứa các sợi của thần kinh lang thang hay thần kinh hạ thiệt mà là một hỗn hợp các sợi cảm giác và giao cảm từ các thần kinh cổ trên và hạch giao cảm cổ trên đi lên. Tất cả các thần kinh chi phối màng não chứa thành phần sợi giao cảm sau hạch, hoặc là từ hạch giao cảm cổ trên hoặc là bởi sợi tiếp nối với các các đám rối quanh mạch máu ở trong sọ.

Não, màng nhện và màng mềm không chứa các đầu tận cùng thần kinh cảm giác. Thần kinh cảm giác chỉ có mặt ở màng não cứng và các mạch máu não. Kích thích các đầu tận cùng thần kinh như vậy gây nên đau và một số dạng của đau đầu. Vai trò của sự chi phối thần kinh tự chủ cho màng não cứng chưa được rõ.

1.2. Màng nhện (mater arachnoidea)

Màng nhện cùng với màng mềm được gọi chung là *màng nhện – mềm* (leptomeninges). Chúng có nhiều điểm giống nhau, cả về cấu trúc tế bào. Màng nhện và màng mềm được tạo nên bởi cùng loại tế bào cơ bản nằm vùi trong các bó collagen. Các tế bào có chung nguồn gốc phôi thai từ trung mô bao quanh hệ thần kinh đang phát triển. Đây là những tế bào dẹt hoặc hình khối hộp có nhân hình trứng, thường với một hạch nhân nhỏ duy nhất nhưng dễ nhận thấy. Các tế bào liên kết với nhau bởi những cầu nối gian bào (desmosomes), các khớp khe (gap junction) và, ở lớp ngoài màng nhện, các khớp kín. Các tế bào không được bao quanh bởi màng đáy ngoại trừ ở nơi chúng tiếp xúc với collagen ở những lớp trong của màng nhện và trên mặt sâu của màng mềm.

Lớp ngoài của màng nhện, tại vùng phân giới màng cứng–màng nhện, được tạo nên bởi 5 hoặc 6 lớp tế bào được liên kết với nhau bởi các liên kết cầu nối gian bào và khớp kín. Lớp này tạo nên một rào chắn mà bình thường thì ngăn cản sự thấm của dịch não tuỷ qua màng nhện vào khoang dưới cứng. Phần trung tâm của màng nhện thì áp sát vào lớp ngoài, và được tạo nên bởi những tế bào đa diện xếp chặt, được liên kết với nhau bằng các cầu nối gian bào và các khớp khe. Mật độ tế bào lỏng lẻo hơn ở lớp trong của màng nhện, nơi chúng trà trộn với những bó collagen mà liên tiếp với những bè chạy ngang qua khoang dưới nhện.

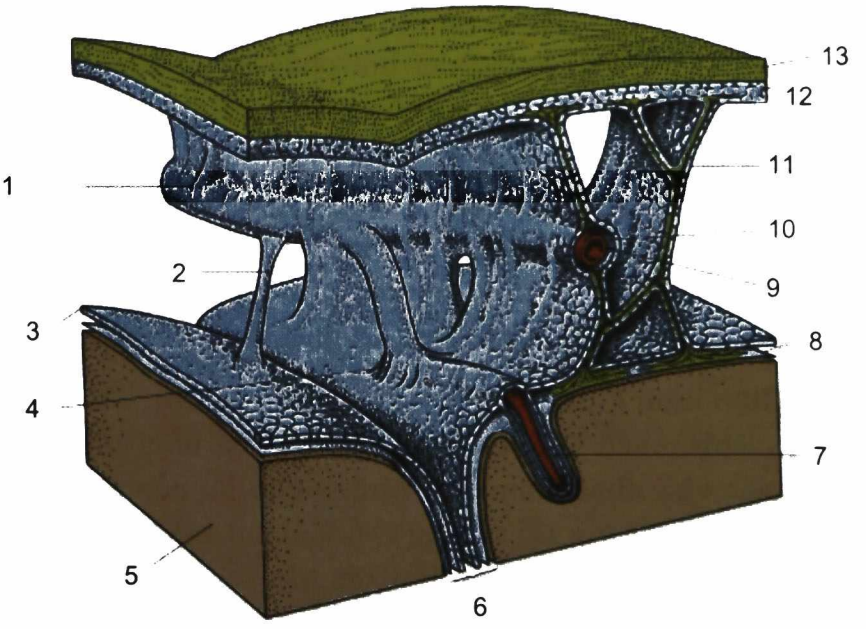

Hình 15.6. Liên quan của màng mềm và màng nhện với màng cứng, não và các mạch máu.

1. Mạch máu được bọc trong lớp áo màng nhện – mềm; 2. Các bè dạng chỉ; 3. Màng mềm; 4. Chỗ lật lên màng mềm; 5. Não; 6. Rãnh não; 7. Khoang quanh mạch; 8. Khoang dưới màng mềm; 9. Mạch máu; 10. Khoang quanh mạch; 11. Các bè dạng lá; 12. Màng nhện; 13. Màng cứng. (Nguồn: Gray's Anatomy, 39th Edi.).

Màng nhện và màng mềm được ngăn cách nhau bởi khoang dưới nhện và được liên kết với nhau bởi các bè. Mối liên quan giải phẫu của màng nhện và màng mềm ở màng não và màng tuỷ thì khác nhau ở mức độ nhất định.

Màng nhện của não bao bọc quanh não nhưng không đi vào các khe hoặc rãnh, trừ khe não dọc giữa hai bán cầu. Màng nhện cũng bao bọc mặt trên của hố tuyến yên. Màng nhện ở mặt trên của não thì trong suốt ở người trẻ nhưng ở người cao tuổi thì trở nên trắng và mờ đục, nhất là ở gần đường giữa. Màng nhện dày hơn ở mặt nền của não và cũng hơi mờ đục khi nó trải ra giữa các thuỳ thái dương và mặt trước cầu não, tạo nên một khoang lớn giữa màng nhện và màng mềm, vốn là một trong những bể dưới nhện. Màng nhện dễ bị tách khỏi màng não cứng. Tuy nhiên, ở những vị trí mà động mạch cảnh trong và các động mạch đốt sống đi vào khoang dưới nhện, màng nhện dính chặt vào lớp áo ngoài của các mạch máu. Sau đó nó lật lên bề mặt của các mạch máu và cuối cùng liên tiếp với màng mềm.

Dễ làm cho màng nhện tách khỏi màng cứng bằng một lực nhỏ. Tổn thương tới những tĩnh mạch nhỏ đi qua khoang dưới cứng có thể dẫn đến tụ máu dưới màng cứng sau những chấn thương đầu dù nhẹ. Trên lâm sàng, khối máu tụ thường có áp lực thấp và hiếm khi biểu hiện như một cấp cứu ngoại khoa. Ở nhiều trường hợp, có thêm một yếu tố thuận lợi nào đó, chẳng hạn như teo não hay tăng kích thước của khoang dưới nhện bên dưới, và những khối tụ máu dù lớn cũng vẫn có thể chịu đựng được với triệu chứng nhẹ hoặc không triệu chứng. Sự phân biệt giữa các tụ máu dưới màng cứng và ngoài (trên) màng cứng trên phim chụp CT dựa trên các đặc điểm giải phẫu của khoang. Tụ máu ngoài màng cứng thường có hình thấu kính do sự đòi hỏi phải có áp suất lớn để tách màng cứng khỏi ngoại cốt mạc sọ. Các tụ máu này nằm sâu dưới các xoang tĩnh mạch màng cứng chính và không thể mở rộng dọc theo liềm đại não hay lều tiểu não. Tụ máu dưới màng cứng thường có hình hai mặt lõm và trải rộng hơn, thường là đi theo đường của màng cứng dọc theo liềm đại não hay lều tiểu não và bao giờ cũng nằm nông hơn các xoang tĩnh mạch.

1.2.1. Khoang dưới nhện (spatium subarachnoideum; spatium leptomeningeum)

Khoang dưới nhện nằm giữa màng nhện và màng mềm. Nó chứa dịch não tuỷ và các động mạch, tĩnh mạch lớn mà đi ngang qua bề mặt của não. Màng nhện và màng mềm áp sát vào nhau hơn trên những chỗ lồi của não, chẳng hạn như trên các hồi của đại não, nhưng tại những chỗ lõm thì màng mềm đi theo bề mặt não còn màng nhện thì bắc cầu qua. Sự sắp xếp này tạo ra một khoang dưới nhện có độ sâu biến đổi lớn tuỳ vào vị trí. Những khoang rộng hơn được gọi là *các bể dưới nhện* (citernae subarachnoideae). Các bể liên tiếp với nhau qua khoang dưới nhện chung.

Bể lớn nhất, *bể lớn* (citerna magna) hay *bể tiểu não – hành não sau* (citerna cerebellomedullaris posterior), được tạo nên ở nơi mà màng nhện bắc cầu qua khoảng nằm giữa hành não và mặt dưới của tiểu não. Bể này liên tiếp ở trên với lòng não thất 4 qua lỗ giữa và ở dưới với khoang dưới nhện của tuỷ sống. Bể cầu não là khoang rộng ở trước cầu não, liên tiếp ở dưới với khoang dưới nhện tuỷ sống, ở sau với bể lớn và ở trên với bể gian cuống đại não. Động mạch nền chạy qua bể cầu não vào *bể gian cuống đại não* (citerna interpeduncularis). Khi màng nhện bắc cầu giữa các thuỳ thái dương, nó được ngăn cách với các cuống đại não và các cấu trúc trong hố gian cuống đại não bởi bể gian cuống đại não, nơi chứa vòng động mạch não. Về phía trước, bể gian cuống đại não mở rộng tới giao thoa thị giác. *Bể hố bên đại não* (citerna fossae lateralis cerebri) được hình thành bởi màng nhện khi nó bắc cầu qua rãnh bên ở giữa các nắp trán, đỉnh và thái dương; bể này chứa động mạch não giữa. *Bể tĩnh mạch não lớn* hay *bể bao quanh* (citerna ambiens) nằm sau trung não và não thất 3, vây quanh tĩnh mạch não lớn; nó chiếm khoảng nằm giữa lồi thể trai và mặt trên tiểu não. Tĩnh mạch não lớn đi qua bể này và tuyến tùng nhô vào đây.

Một số bể nhỏ khác là: bể trước và bể sau giao thoa thị giác liên quan đến giao thoa thị giác (được gọi chung là *bể giao thoa thị giác* – citerna chiasmatica), *bể của lá tận* (citerna laminae terminalis) và *bể quanh thể trai* (citerna pericallosa), tất cả đều là những phần mở rộng của bể gian cuống đại não và chứa các động mạch não trước. Khoang dưới nhện cũng mở rộng dọc theo thần kinh thị giác tới mặt sau nhãn cầu, nơi mà màng cứng hoà lẫn với củng mạc của nhãn cầu. Khoang dưới nhện thông nối với tai trong qua ống ốc tai.

Khoang dưới nhện thông với não thất 4 qua ba lỗ. Lỗ giữa nằm trên mặt phẳng dọc giữa ở phần dưới của trần não thất 4 và thông não thất 4 với bể lớn. Hai lỗ bên nằm ở đầu của hai ngách bên não thất 4 và mở thông vào khoang dưới nhện ở góc cầu tiểu não, ở sau các rễ trên của thần kinh lưỡi hầu.

Các bè màng nhện (trabeculae arachnoidea), ở dạng các cấu trúc dạng phiến hay sợi nhỏ, đi qua khoang dưới nhện từ các lớp sâu của màng nhện tới màng mềm và cũng được gắn với các mạch máu ở trong khoang dưới nhện. Mỗi bè có một lõi collgen và được bao bọc bởi các tế bào nhện–mềm. Các bè dưới nhện dài, mảnh như tơ chỉ đi ngang qua các bể dưới nhện. Sự sắp xếp của các bè mà đi ngang qua khoang dưới nhện có thể tạo nên những khoang, đặc biệt là ở những vùng quanh mạch, làm cho dịch não tuỷ tuần hoàn qua khoang dưới nhện một cách có hướng.

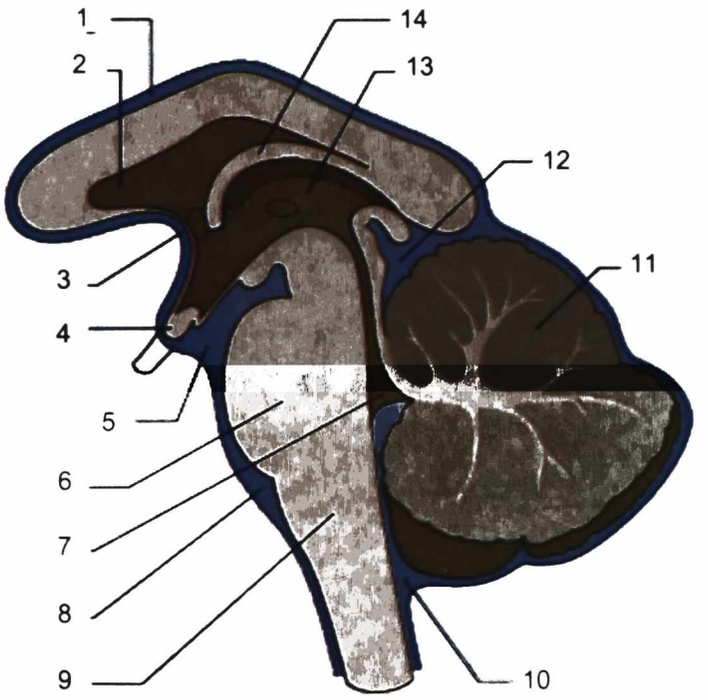

Hình 15.7. Thiết đồ dọc qua não cho thấy vị trí của các bể thận dưới nhện chính.

1. Bể trên thể trai; 2. Vách trong suốt; 3. Bể lá tận; 4. Giao thoa thị giác; 5. Bể gian cuống đại não; 6. Cầu não; 7. Não thất 4; 8. Bể cầu não; 9. Hành não; 10. Bể tiểu não cầu não; 11. Tiểu não; 12. Bể tĩnh mạch não lớn; 13. Não thất 3; 14. Vòm. (Nguồn: Gray's Anatomy, 39th Edi.)

Các động mạch và các tĩnh mạch trong khoang dưới nhện được bao bọc bởi một lớp mỏng của màng nhện–mềm, thường chỉ có một lớp tế bào. Màng mềm, các mạch máu và màng nhện được kết nối bởi các bè và phiến collagen; những bè và phiến collagen này được bao bọc bởi các tế bào nhện–mềm. Các thần kinh sọ và sống mà đi qua khoang dưới nhện để đi ra khỏi các lỗ sọ hoặc lỗ gian đốt sống được bao bọc bởi một lớp mỏng của màng nhện–mềm; màng này hoà nhập với màng nhện tại các lỗ ra.

1.2.2. Các nhung mao và các hạt nhện (villi arachnoideae et granulations arachnoideae)

Các nhung mao nhện và các hạt nhện lớn hơn là những phần mở rộng của màng nhện và khoang dưới nhện qua thành của các xoang tĩnh mạch màng cứng. Với tính chất như vậy, chúng đóng vai trò như là một bề mặt trao đổi với nội mô của xoang tĩnh mạch, qua đó tạo nên con đường chính cho sự dịch chuyển của dịch não tuỷ từ khoang dưới nhện vào máu. Do đó, chúng là một bước cơ bản trong sự tuần hoàn bình thường và sự tái hấp thu của dịch não tuỷ.

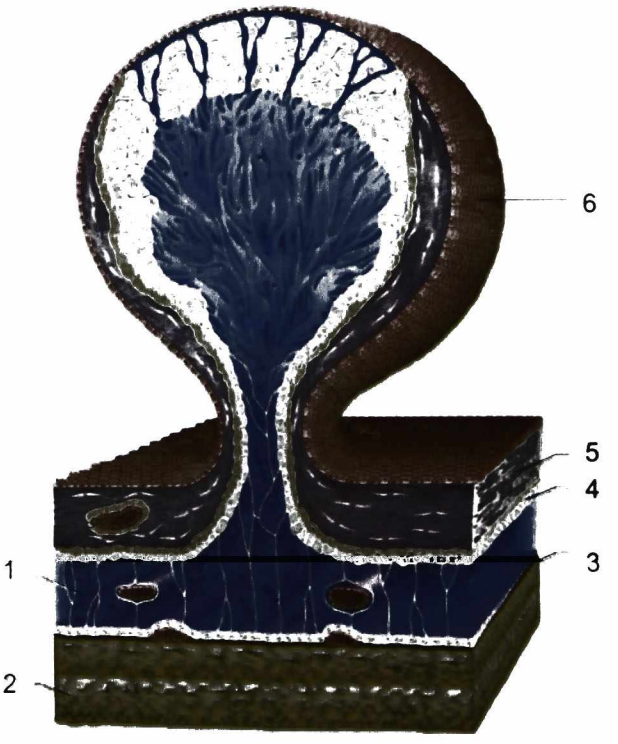

Hình 15.8. Một hạt màng nhện.

Khoang dưới nhện giữa màng nhện và màng mềm có rất nhiều bè và liên tiếp với kênh chứa dịch ở trung tâm của hạt màng nhện. Những kênh hẹp đi qua vùng chóp của hạt nhện để đến tiếp xúc với nội mô của xoang tĩnh mạch. Cuối cùng dịch được dẫn qua nội mô. 1. Khoang dưới nhện; 2. Vỏ não; 3. Màng mềm; 4. Màng nhện; 5. Màng cứng; 6. Nội mô của xoang tĩnh mạch. (Nguồn: Gray's Anatomy, 39th Edi.).

Các cấu trúc này hiện diện rõ nét nhất trên đường dọc giữa vòm sọ, nơi chúng nhô vào trong xoang dọc trên. Các nhung mao nhện cũng có mặt trên thành của các xoang tĩnh mạch màng cứng khác, chẳng hạn như xoang ngang. Các vi nhung

mao (microscopic villi) có mặt ở xoang dọc trên của thai nhi và trẻ sơ sinh. Các nhung mao này phình to ra để tạo nên các hạt có thể nhìn thấy được lúc 18 tháng tuổi ở vùng đỉnh chẩm của xoang dọc trên, và lúc 3 tuổi ở các xoang nằm ở phía bên của hố sọ sau. Các hạt nhện ngày càng chia múi nhiều hơn và phức tạp hơn khi tuổi tăng lên. Chúng có thể bị vôi hoá, khi đó chúng được gọi là *các thể Pachioni* (Pachionian bodies).

Tại nền của mỗi hạt nhện, một cái cổ mỏng của màng nhện nhô vào qua một lỗ ở lớp màng cứng của xoang tĩnh mạch; trong màng cứng, cái cổ này bành rộng ra để tạo nên một lõi chứa các bè collagen và các kênh chứa dịch đan xen nhau. Chùm trên cái lõi này là một vùng chóp đỉnh tạo nên bởi các tế bào nhện có độ dày chừng 150μm. Các kênh chứa dịch mở rộng qua vùng chóp đỉnh để đi tới được vùng dưới nội mô của màng nhện. Vùng chóp của mỗi hạt được gắn với nội mô của xoang trên một vùng có đường kính chừng 300μm. Trong khi đó, phần còn lại của lõi hạt nhện được ngăn cách với nội mô xoang tĩnh mạch bởi một vòm sợi màng cứng.

1.3. Màng mềm (pia mater)

Màng mềm là một màng mỏng manh bọc sát bề mặt của não, được ngăn cách với bề mặt não bằng khoang vi thể dưới mềm. Nó theo sát đường nét của não vào trong các chỗ lõm và vào đáy sâu của các khe và các rãnh. Trong quá trình phát triển, nó trở nên áp vào màng nội tuỷ ở trần của đoan não và não thất 4 để tạo nên chất đệm của đám rối mạch mạc.

Màng mềm và màng nhện có chung nguồn gốc phôi thai và tương tự nhau về cấu trúc; những đặc điểm chung của chúng đã được mô tả cùng màng nhện.

Màng mềm được tạo nên từ một lớp tế bào nhện–mềm, có độ dày thường chỉ 1 tới 2 lớp tế bào. Các tế bào được liên kết với nhau bằng các cầu nối gian bào và các khớp khe, rất ít các liên kết kiểu khớp kín, và liên tiếp với lớp bọc của các bè dưới nhện. Chúng được ngăn cách với màng đáy của giới hạn thần kinh đệm bởi các bó collagen, các tế bào giống nguyên bào sợi, các động mạch và tĩnh mạch nằm trong khoang dưới màng mềm.

Dù là mỏng manh, màng mềm tỏ ra là một lớp phân giới điều hoà giữa khoang dưới nhện và não. Không những chỉ ngăn cách khoang dưới nhện với khoang dưới màng mềm và khoang quanh mạch, các tế bào của màng mềm còn biểu hiện hoạt động ẩm bào và nuốt được các tiểu phân lên tới 1μm đường kính. Chúng chứa các enzyme như catechol–o–methyltransferase và glutamine synthetase để giáng hoá các chất dẫn truyền thần kinh. Trong chảy máu dưới nhện và chảy máu dưới màng mềm ở trẻ nhỏ, không thấy hồng cầu xuyên qua được màng nhện.

Từ lâu người ta đã nghĩ rằng khoang dưới nhện thông nối trực tiếp với khoang quanh mạch bao quanh các mạch máu ở não. Tuy nhiên, hiện nay chúng ta nhận ra rằng màng mềm lật từ bề mặt của não lên bề mặt của các mạch máu trong khoang dưới nhện. Như vậy, khoang dưới nhện được ngăn cách bởi một lớp màng mềm với các khoang dưới màng mềm và quanh mạch của não.

2. CÁC MÀNG TUỶ

2.1. Màng tuỷ cứng (dura mater spinalis)

Màng não cứng lót hộp sọ chia thành hai lá khi nó chạy xuống qua lỗ lớn xương chẩm, ngoại trừ ở những chỗ mà nó tạo nên các màng đội chẩm trước và sau. Ở trong cột sống, có người cho rằng lớp nội cốt mạc bên ngoài (outer endosteal layer) trở thành màng ngoài xương của ống sống; màng này ngăn cách với màng tuỷ cứng bởi khoang ngoài (trên) cứng. Nếu coi màng ngoài xương của thành ống sống là lớp ngoài của màng tuỷ cứng thì khoang trên cứng trở thành khoang nội màng cứng (intradural). Quan điểm này không được thừa nhận rộng rãi. Màng tuỷ cứng tạo nên một ống với đầu trên của nó gắn với bờ của lỗ lớn xương chẩm và vào mặt sau của thân các đốt sống cổ thứ hai và thứ ba; nó cũng được cố định bởi những dải sợi vào dây chằng dọc sau, đặc biệt là về phía đầu dưới của ống sống. Ống màng cứng thu hẹp lại ở đầu dưới của đốt sống cùng thứ hai. Nó bao bọc dây tận cùng của tuỷ sống, đi xuống tới mặt sau xương cụt, và hoà lẫn với ngoại cốt mạc.

2.1.1. Khoang trên cứng (spatium epidurale)

Khoang trên cứng nằm giữa màng tuỷ cứng và mô lót thành ống sống. Nó được đóng kín ở trên do sự hoà nhập của màng tuỷ cứng với bờ lỗ lớn xương chẩm, và ở dưới bởi dây chằng cùng cụt sau (dây chằng này đóng lỗ mở ở đầu dưới xương cùng). Khoang trên cứng chứa mô liên kết, mỡ, một đám rối tĩnh mạch, các nhánh động mạch nhỏ, các mạch bạch huyết và những dải sợi mảnh nối màng tuỷ cứng với mô lót thành ống sống. Những dải sợi này, được gọi là *dây chằng màng tuỷ đốt sống*, phát triển mạnh nhất ở phía trước và hai bên. Những dải tương tự cột các bao rễ thần kinh ở bên trong các ống mà chúng nằm. Trên đường giữa sau của màng tuỷ cứng cũng có những dải chạy ra sau bám vào dây chằng gáy ở các vùng khớp đội chẩm và đội trục. Đám rối mạch máu được tạo nên bởi những chuỗi mạch máu sắp xếp theo chiều dọc; các chuỗi mạch dọc được tiếp nối với nhau bởi các vòng tĩnh mạch quanh màng cứng. Các mạch máu ở phía trước tiếp nhận các tĩnh mạch đốt sống nền (Vv. basivertebrales).

Hình dạng của khoang trên cứng bên trong mỗi đốt tuỷ sống thì không đồng nhất, cho dù có sự lặp đi lặp lại của kiểu phân đốt. Bơm dịch vào làm cho khoang giãn ra, vì thế mà khó định rõ được hình dạng thực sự của nó. Ở vùng thắt lưng, màng cứng áp vào thành ống sống ở phía trước và được gắn với thành ống bởi mô liên kết. Bằng cách đó, cột sống đoạn thắt lưng làm cho túi màng cứng vận động theo sự vận động của nó. Mô mỡ hiện diện ở phía sau trong ngách giữa dây chằng vàng và màng cứng. Mô liên kết mở rộng trên một đoạn ngắn qua lỗ gian đốt sống dọc theo những bao của các dây thần kinh sống. Giống như túi màng cứng chính, các bao rễ thần kinh một phần được gắn với các thành của lỗ gian đốt sống bởi các dây chằng màng tuỷ đốt sống mảnh mai. Các chất cản quang và các dịch khác được tiêm vào khoang trên cứng ở mức xương cùng có thể lan lên tới nền so. Các thuốc tê tại chỗ được tiêm vào ở gần các dây thần kinh sống, ở ngay bên ngoài cac lỗ gian đốt sống, có thể lan lên và xuống trong khoang trên cứng để ảnh hưởng đến các dây thần kinh sống liền kề hoặc thậm chí có thể lan sang phía đối diện. Các khoang cạnh ống sống ở hai bên thông với nhau qua khoang trên cứng, đặc biệt là ở đoạn thắt lưng.

2.1.2. Khoang dưới cứng (subdural space)

Khoang dưới cứng chỉ là một khoang tiềm tàng ở một cột sống bình thường vì màng nhện và màng cứng áp sát vào nhau. Nó không thông với khoang dưới nhện nhưng chạy tiếp một đoạn ngắn dọc theo các thần kinh sọ và thần kinh sống. Trong lúc gây tê ngoài màng cứng, ta có thể tình cờ chọc kim vào khoang dưới cứng. Bơm dịch vào khoang dưới cứng có thể hoặc là làm tổn thương tuỷ sống do ảnh hưởng gây độc trực tiếp hoặc bởi sự chèn ép vào hệ mạch.

2.2. Màng nhện (arachnoidea mater spinalis)

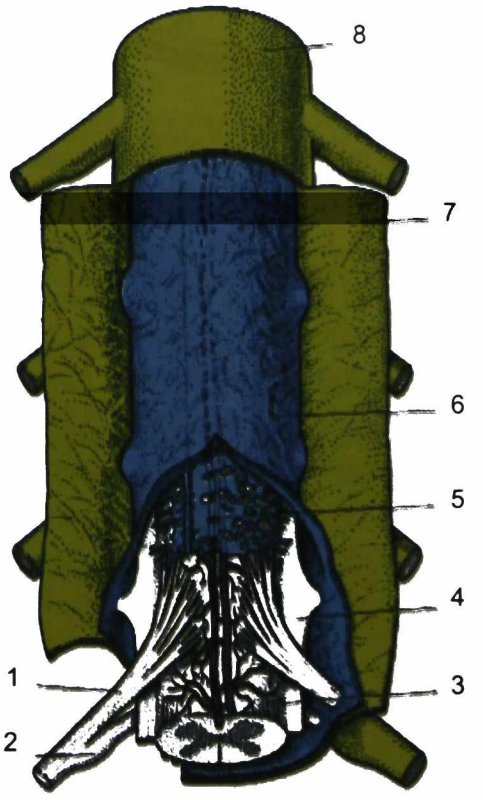

Hình 15.9. Các lớp màng tuỷ trên một đoạn tuỷ sống bộc lộ từ phía trước.

1. Rễ trước thần kinh sống; 2. Hạch rễ sau; 3. Màng mềm bọc sát tuỷ sống; 4. Dây chằng răng; 5. Lớp trung gian của màng nhện (được lột bỏ ở dưới); 6. Màng nhện (lớp ngoài); 7. Màng cứng được cắt và lật ra sau; 8. Màng cứng. (Nguồn: Gray's Anatomy, 39th Edi.).

Phần màng nhện bao quanh tuỷ sống liên tiếp với màng nhện của não. Nó được áp chặt vào mặt sâu của màng tuỷ cứng. Ở những nơi mà các mạch máu và thần kinh đi vào và rời khỏi khoang dưới nhện, màng nhện lật lên bề mặt của những cấu trúc này và tạo nên một lớp áo tế bào nhện–mềm mỏng. Như vậy, một góc dưới nhện được tạo nên khi các thần kinh đi qua màng cứng vào các lỗ gian đốt sống. Tại điểm này, các lớp của màng nhện–mềm (leptomeninges) dính vào nhau và trở nên liên tiếp với màng quanh thần kinh (bao quanh các rễ nhỏ của thần kinh sống; mỗi rễ như một bó sợi). Màng trên thần kinh (bao quanh cả thần kinh sống) thì liên tiếp với màng cứng. Sự sắp xếp như thế này đóng kín khoang dưới nhện để cho các tiểu phân không thể đi trực tiếp từ khoang dưới nhện vào các thần kinh.

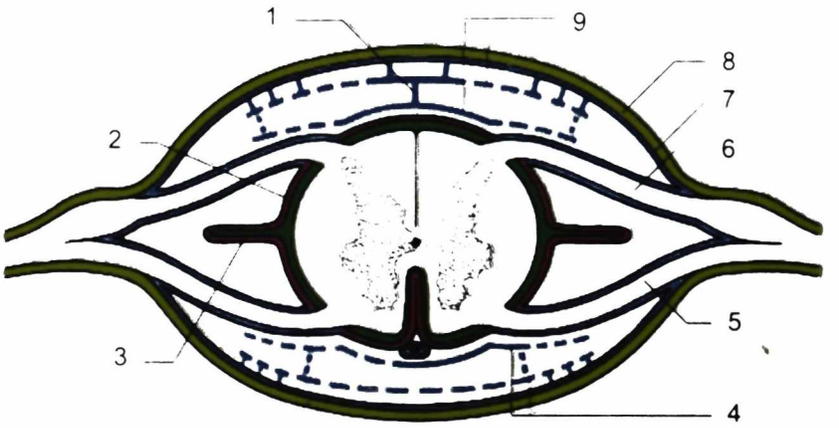

Hình 15.10. Thiết đồ ngang qua tuỷ sống và các màng tuỷ.
Liên quan giữa các màng và các dây chằng với tuỷ sống và các rễ.

1. Dây chằng sau (lưng); 2. Màng mềm; 3. Dây chằng răng; 4. Các lớp trung gian của màng nhện; 5. Rễ trước; 6. Rễ sau; 7. Lớp ngoài màng nhện; 8. Màng cứng; 9. Các lớp trung gian của màng nhện. (Nguồn: Gray's Anatomy, 39th Edi).

2.3. Màng mềm (pia mater spinalis)

Màng mềm tuỷ sống bọc sát bề mặt của tuỷ sống và lách vào khe giữa trước của tuỷ sống. Như ở vùng sọ, có một "khoang" dưới màng mềm, tuy nhiên, trên bề mặt của tuỷ sống lớp collagen dưới màng mềm thì dày hơn ở não và nó liên tiếp với lõi collagen của dây chằng răng.

Dây chằng răng (lig. denticulatum) là một lá sợi dẹt nằm ở hai bên tuỷ sống giữa các rễ trước và sau của thần kinh sống. Bờ trong của nó liên tiếp với mô liên kết dưới màng mềm của tuỷ sống, còn bờ ngoài của nó tạo nên một loạt mỏm hình tam giác, với các đỉnh tam giác được cố định ở những khoảng cách quãng vào màng cứng. Thường có 21 mỏm ở mỗi bên. Mỏm thứ nhất bắt chéo sau động mạch đốt sống, nơi nó được gắn với màng cứng, và được động mạch ngăn cách với rễ trước của thần kinh sống cổ thứ nhất. Vị trí bám của nó vào màng cứng là ở trên vành lỗ lớn xương chẩm, ở ngay phía sau thần kinh hạ thiệt; rễ tuỷ sống của thần kinh phụ (XI) đi lên trên mặt sau của nó. Dây chằng răng cuối cùng nằm giữa chỗ các thần kinh sống thắt lưng thứ nhất và ngực 12 đang đi ra và là một dải hẹp từ nón tuỷ chạy chéo xuống dưới và sang bên. Những biến đổi về hình dạng và vị trí của các dây chằng răng trong lúc xảy ra các cử động của cột sống có thể nhìn thấy được trên hình ảnh Xquang chuyển động.

Lớp trung gian (intermediate layer)

Ngoài các lớp màng nhện và màng mềm được xác định rõ, tuỷ sống còn được bao quanh bởi một lớp trung gian rộng của màng nhện–mềm. Lớp này tập trung ở các vùng trước và sau và tạo nên một cấu trúc có nhiều lỗ thủng, như một dải đăng ten. Cấu trúc này kết lại ở để tạo nên các dây chằng lưng, lưng bên và bụng của tuỷ sống. Về phía sau, lớp trung gian dính với mặt sâu của màng nhện và tạo nên một loạt các dây chằng lưng không liên tục kết nối tuỷ sống với màng nhện. Các dây chằng lưng bên thì mỏng manh hơn và có nhiều lỗ hơn; chúng đi từ các

rễ sau thần kinh sống tới lá thành màng nhện. Khi lớp trung gian mở rộng ra ngoài trên mặt sau của các rễ sau thần kinh sống, nó trở nên ngày càng xốp và cuối cùng biến đi. Một sự sắp xếp tương tự cũng quan sát được trên mặt trước của tuỷ sống, nhưng lớp trung gian ở đây mỏng hơn.

Lớp trung gian tương đương về mặt cấu trúc với những bè mà bắc ngang qua khoang dưới nhện sọ, trong đó một lõi collagen được bao bọc bằng các tế bào nhện–mềm. Lớp trung gian của màng nhện–mềm quanh tuỷ sống có thể đóng vai trò như một vách ngăn trong khoang dưới nhện để làm yếu các sóng của dịch não tuỷ quanh tuỷ sống. Viêm trong khoang dưới nhện có thể dẫn đến xơ hoá rộng trong lớp trung gian và các biến chứng của viêm màng nhện mạn tính.

3. CÁC ĐÁM RỐI MẠCH MẠC VÀ DỊCH NÃO TUỶ

3.1. Các đám rối mạch mạc (plexus choroideus)

Ở trần của các não thất 3 và IV, và ở thành trong của não thất bên dọc theo khe mạch mạc, màng mềm giàu mạch máu nằm áp sát với màng nội tuỷ của các não thất mà không bị mô não gián cách. Nó trở thành tấm mạch mạc não thất 3 và tấm mạch mạch của não thất 4; trên nền của những tấm này mọc ra những đám rối mạch mạc có mật độ mạch máu cao, có khả năng tiết dịch não tuỷ vào các não thất.

Các đám rối mạch mạc nằm trong các não thất bên, não thất 3 và não thất 4.

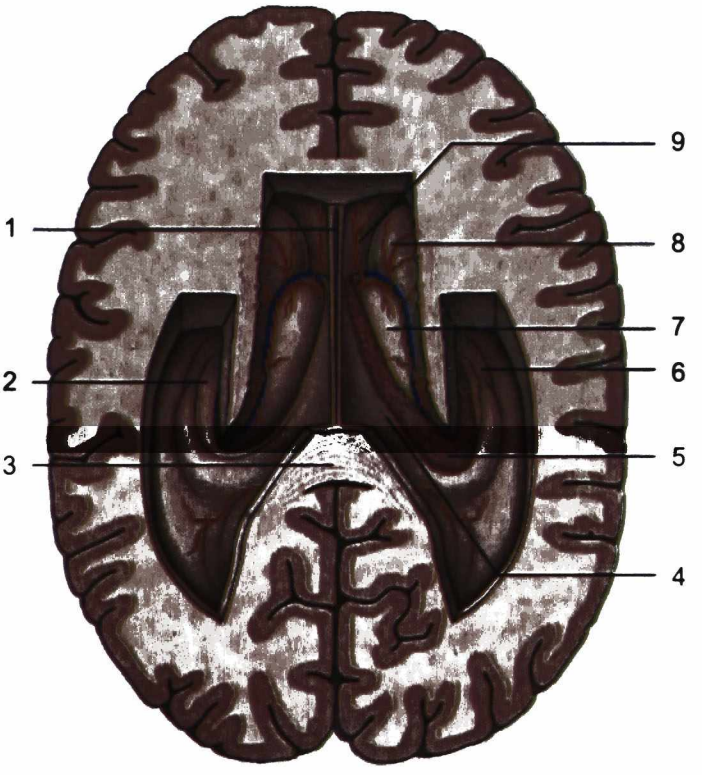

Hình 15.11. Thiết đồ nằm ngang qua não kết hợp với phẫu tích cắt bỏ trần của não thất bên.

1. Vách trong suốt; 2. Các tua của hải mã; 3. Lồi thể trai; 4. Thân của vòm; 5. Đám rối mạch mạc; 6. Hải mã ở sừng dưới não thất bên; 7. Nội đồi; 8. Đầu nhân đuôi; 9. Sừng trước não thất bên. (Nguồn: Gray's Anatomy, 39th Edi.).

Ở não thất bên, **đám rối mạch mạc não thất bên** (plexus choroideus ventriculi lateralis) (phát triển từ tấm mạch mạc não thất 3) kéo dài ra trước tới tận lỗ gian não thất, qua đó nó liên tục qua não thất 3 với đám rối của não thất bên phía đối diện. Từ lỗ gian não thất, đám rối chạy ra sau, áp vào nội đồi (đồi thị), uốn quanh mặt sau nội đồi để đi vào sừng dưới não thất bên tới tận hải mã. Trên suốt chiều dài thân não thất bên, khe mạch mạc nằm giữa vòm ở trên và nội đồi ở dưới.

Nhìn từ trên, ***tấm mạch mạc não thất 3*** (tela choroideus ventriculi tertii) có hình tam giác với một đỉnh tròn nằm ở trước giữa các lỗ gian não thất, bị các cột trước của vòm khía vào. Các bờ bên của tấm mạch mạc thì không đều và chứa các tua mạch mạc. Ở các góc đáy của tấm, những tua này tiếp tục uốn cong vào sừng dưới của não thất bên, trong khi đó ở phía trung tâm các lớp màng mềm tách rời khỏi nhau. Khi bỏ tấm mạch mạc đi, ta nhìn thấy một khe ngang giữa lồi thể trai và chỗ tiếp nối của trần não thất 3 với mái trung não. Đây chính là giới hạn sau của khoang bên ngoài não, được vây quanh bởi phần mở rộng ra sau của thể trai ở trên và não thất 3 ở dưới. Khe này chứa các rễ của đám rối mạch mạc não thất 3 và não thất bên, được bao bọc giữa hai lá của màng mềm.

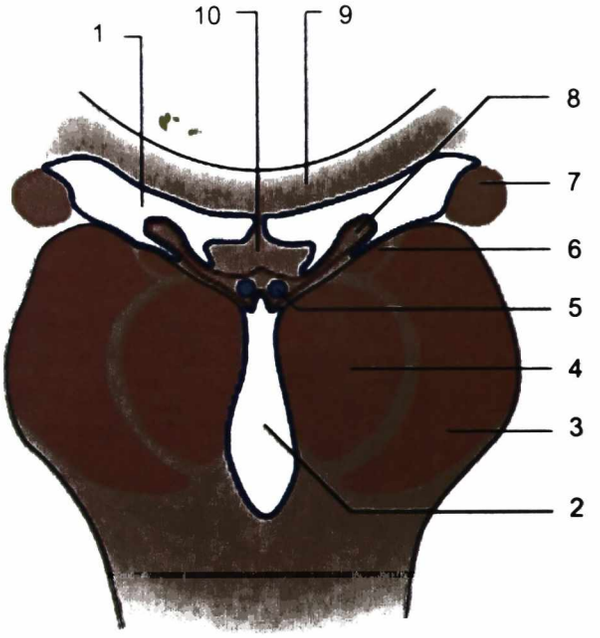

Hình 15.12. Thiết đồ đứng ngang qua các não thất bên và ba.
Màng mềm của tấm mạch mạc màu đỏ; màng nội tuỷ màu xanh.

1. Thân của não thất bên; 2. Não thất 3; 3. Phần bên của nội đồi; 4. Phần giữa của nội đồi; 5. Tĩnh mạch não trong phải; 6. Phần trước của nội đồi; 7. Nhân đuôi; 8. Đám rối mạch mạc; 9. Thể trai; 10. Thân của vòm. (Theo Gray's Anatomy, 39th Edi.).

Đám rối mạch mạc của não thất 3 (plexus choroideus ventriculi tertii) được gắn vào tấm mạch mạc, mà tấm này thực ra là trần mỏng của não thất 3 khi nó phát triển trong đời sống bào thai.

Đám rối mạch mạc của não thất 4 (plexus choroideus ventriculi quarti) thì tương tự về cấu trúc với đám rối mạch mạc của các não thất bên và ba. Phần dưới của trần não thất 4 phát triển như một lá mỏng mà trong đó màng mềm tiếp

xúc trực tiếp với màng nội tuỷ của não thất. Lá mỏng này tạo nên *tấm mạch mạc của não thất 4* (tela choroideus ventriculi quarti), nằm giữa tiểu não và phần dưới của trần não thất 4. Đám rối mạch mạc của não thất 4 có hình chữ T với các trụ ngang và dọc. Trụ dọc là hai dải nằm kề hai bên đường giữa và dính vào trần của não thất. Hai dải này hợp nhất lại ở bờ trên của lỗ giữa và thường kéo dài lên mặt bụng của nhộng tiểu não. Trụ ngang của đám rối nhô vào các ngách bên của não thất. Những búi hay *tiểu cầu mạch mạc* (globus choroideus) của đám rối đi qua các lỗ bên và lộ ra, trong tình trạng vẫn được bọc bởi màng nội tuỷ, trong khoang dưới nhện của góc tiểu não–cầu não.

Sự cấp máu cho đám rối mạch mạc trong tấm mạch mạc của các não thất 3 và bên thường do một nhánh duy nhất từ nhánh mạch mạc trước của động mạch cảnh trong và vài nhánh mạch mạc của động mạch não sau. Hai nhóm mạch này tiếp nối với nhau. Các mao mạch dẫn về một đám rối tĩnh mạch phong phú rồi tập trung về một tĩnh mạch duy nhất. Sự cấp máu cho đám rối mạch mạc của não thất 4 đến từ các động mạch tiểu não dưới.

3.2. Dịch não tuỷ (liquor cerebrospinalis)

3.2.1. Thành phần và sự tiết dịch

Dịch não tuỷ là một dịch trong không màu. Ở người bình thường, dịch não tuỷ chứa một lượng rất nhỏ protein và khác với máu về thành phần điện giải. Nó không chỉ đơn thuần là một sản phẩm siêu lọc của máu mà còn là kết quả của hoạt động chế tiết tích cực của thượng mô đám rối mạch mạc. Tế bào thượng mô đám rối mạch mạc có các đặc tính của các tế bào vận chuyển và chế tiết. Mặt đỉnh của chúng có các vi lông và mặt đáy của chúng có biểu hiện cài răng lược và gấp nếp. Có những liên kết chặt ở đầu đỉnh của các tế bào thượng mô, nơi cho phép các chất trọng lượng phân tử nhỏ thấm qua. Các mao mạch cửa sổ trong chất đệm của đám rối mạch mạc nằm ngay dưới các tế bào thượng mô. Một hàng rào máu–dịch não tuỷ nằm ở thượng mô đám rối mạch mạc.

3.2.2. Tuần hoàn và dẫn lưu

Hầu hết dịch não tuỷ được tiết ra bởi đám rối mạch mạc trong các não thất bên, ba và bốn. Tuy nhiên, cũng có một sự đóng góp nhỏ từ lớp màng nội tuỷ của các não thất và dịch ngoại bào từ nhu mô não.

Thể tích của toàn bộ dịch não tuỷ khoảng 150ml, trong đó 125ml là dịch nội sọ. Các não thất chứa khoảng 25ml (hầu hết ở não thất bên) và 100ml còn lại nằm ở khoang dưới nhện não. Dịch não tuỷ được tiết ra ở tốc độ 0,35 – 0,4ml/phút, tức là bình thường thì cứ sau mỗi 5 tới 6 giờ khoảng 50% của tổng thể tích dịch não tuỷ được thay thế. Như vậy, cần có phương thức hiệu quả để dẫn lưu dịch não tuỷ ra khỏi sọ. Dịch não tuỷ chảy từ não thất bên tới não thất 3 và sau đó đi qua cống trung não tới não thất 4. Sự trộn dịch não tuỷ từ các nguồn mạch mạc khác nhau xảy ra và việc này có lẽ là được hỗ trợ bởi các lông trên các tế bào thượng mô lót não thất và bởi mạch đập của động mạch. Dịch não tuỷ rời não thất 4 qua lỗ giữa và các lỗ bên để đi vào khoang dưới nhện. Dịch mà qua lỗ giữa đi vào bể lớn, dịch mà qua các lỗ bên đi vào các bể dưới nhện trên mặt trước cầu não. Sự vận động của dịch não tuỷ trong *các khoang ngoài trục thần kinh* (extra–axial spaces – khoang dưới nhện não và khoang dưới nhện tuỷ) thì phức tạp và bao gồm một *thành phần chảy nhanh* (fast flow component) và một

thành phần chảy toàn khối chậm hơn nhiều (slow bulk-flow component). Trong lúc tâm thu, các động mạch chính nằm trong các bể ở nền não và các khoang nội sọ ngoài trục thần kinh khác giãn ra đáng kể và ép lên dịch não tuỷ, gây ra dòng chảy dịch não tuỷ nhanh quanh não để đi ra khỏi hộp sọ vào vùng tuỷ cổ trên. Sóng áp lực mà gây ra dòng chảy ra này của dịch não tuỷ thì bị tiêu tán đi qua khoang dịch não tuỷ quanh tuỷ sống; khoang này đóng vai trò như một mạch dung nạp áp lực. Khi máu trong các động mạch não trong thời kỳ tâm thu muộn và tâm trương, dịch não tuỷ từ tuỷ sống chảy trở lại sọ. Dòng chảy này của dịch não tuỷ xảy ra ở tốc độ nhanh và được lặp lại ở mỗi chu kỳ tim. Ngoài ra, có một dòng chảy toàn khối chậm của dịch não tuỷ, với một tiến trình thời gian đo bằng giờ, dẫn tới sự tuần hoàn của dịch não tuỷ trên bề mặt của não theo hướng lên trên và sang bên. Dịch não tuỷ được hấp thu về hệ tĩnh mạch qua các nhung mao và các hạt màng nhện nằm trên thành của các xoang tĩnh mạch màng cứng, chủ yếu là xoang dọc trên.

Não úng thuỷ. Tắc tuần hoàn dịch não tuỷ dẫn tới sự tích tụ dịch gọi là *não úng thuỷ* (hydrocephalus), gây nên sự chèn ép não. Bên trong não, những vị trí mà ở đó sự tắc nghẽn có thể xảy ra là những lỗ hẹp và ống hẹp của hệ thống não thất. Như vậy, tắc lỗ gian não thất làm giãn to não thất bên. Tắc cống trung não làm giãn cả hai não thất bên và não thất 3. Tắc hoặc thiếu bẩm sinh các lỗ ở não thất 4 dẫn tới giãn toàn bộ hệ thống não thất. Tắc hay hẹp tuần hoàn dịch não tuỷ cũng có thể xảy ra trong khoang dưới nhện do hậu quả của dính màng não do viêm gây nên. Khi có dính như vậy ở khuyết lều, sự lưu chuyển của dịch não tuỷ từ hố sọ sau tới các vị trí tái hấp thu bị hạn chế.

4. CÁC CƠ QUAN QUANH NÃO THẤT (circumventricular organs)

Thành của các não thất được lót bởi các tế bào nội tuỷ, bên dưới đó là lớp thần kinh đệm dưới màng nội tuỷ. Ở một số vị trí, cũng có mặt các tế bào nội tuỷ chuyên biệt gọi là *các tế bào thon dài* (tanycytes) và tập hợp của các vị trí này được gọi là *các cơ quan quanh não thất*. Màng nội tuỷ và các tế bào chuyên hoá này có thể can dự vào các hoạt động sau: tiết các chất vào dịch não tuỷ; vận chuyển các chất hoá học thần kinh từ các nơron, thần kinh đệm hay mạch máu liền kề vào dịch não tuỷ; vận chuyển các chất hoá học thần kinh từ dịch não tuỷ tới các nơron, thần kinh đệm và các mạch máu xung quanh; thụ cảm hoá học. Hơn nữa, ở người trưởng thành, màng nội tuỷ và các lớp tế bào thần kinh đệm dưới màng nội tuỷ là nguồn của những tế bào gốc không biệt hoá; gần đây, khả năng phục hồi thần kinh tiềm tàng của chúng đã được tích cực nghiên cứu.

Các cơ quan quanh não thất nằm trên đường giữa của các thành não thất, nơi không có hàng rào máu não. Các cơ quan này bao gồm: cơ quan mạch của lá tận cùng, cơ quan dưới vòm, tuyến yên thần kinh, lồi giữa, cơ quan dưới mép, tuyến tùng và diện sau cùng.

4.1. Cơ quan mạch lá tận (organum vasculosum lamina terminalis) nằm ở lá tận, giữa giao thoa thị giác và mép trước. Vùng ngoài của nó chứa một đám rối mao mạch cửa sổ phong phú; đám rối này bao bọc thần kinh đệm và một mạng lưới sợi thần kinh. Giống như những cơ quan quanh não thất khác, các tế bào nội tuỷ của cơ quan mạch lá tận dẹt và có ít lông. Nguồn chính các sợi thần kinh đến cơ quan mạch lá tận là cơ quan dưới vòm, vết lục và một số nhân hạ đồi thị; các

sợi thần kinh từ cơ quan mạch lá tận đi tới các nhân trước thị giữa và trên thị. Cơ quan mạch lá tận tham gia vào sự điều hoà thăng bằng dịch và có thể cũng có chức năng thần kinh nội tiết.

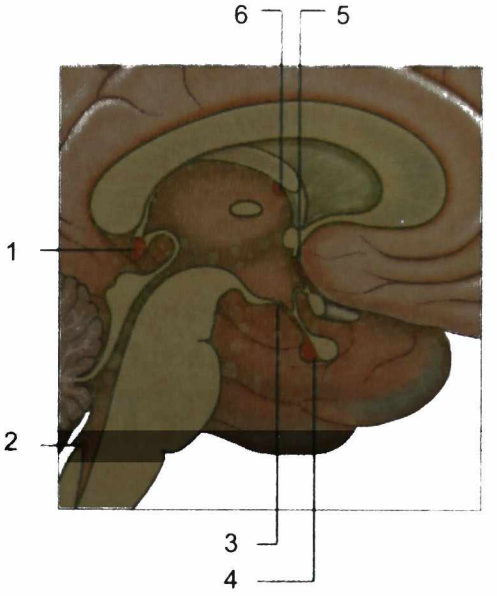

Hình 15.13. Thiết đồ dọc giữa não cho thấy vị trí của các cơ quan quanh não thất.

1. Tuyến tùng; 2. Diện sau cùng; 3. Lồi giữa; 4. Tuyến yên thần kinh; 5. Cơ quan mạch của lá tận; 6. Cơ quan dưới vòm. (Nguồn: Gray's Anatomy, 39th Edi.).

4.2. Cơ quan dưới vòm cung (organum subfornicale) nằm ở ngang mức lỗ gian não thất. Nó chứa nhiều nơron, các tế bào thần kinh đệm, và một đám rối mao mạch cửa sổ dày đặc, tất cả được bao phủ bằng màng nội tuỷ dẹt. Cơ quan này được cho là có tiếp nối qua lại rộng rãi với hạ đồi thị và có chức năng trong điều hoà thăng bằng dịch và hành vi uống.

4.3. Tuyến yên thần kinh (neurohypophysis) hay ***thuỳ sau tuyến yên*** là nơi tận cùng của các sợi trục thần kinh tiết đến từ các nhân trên thị và cạnh não thất của hạ đồi thị. Các sợi này giải phóng ra vasopressin và oxytocin vào mạng lưới mao mạch của tuyến yên thần kinh, qua đó các hormon này đi vào hệ tuần hoàn.

4.4. Lồi giữa (eminentia mediana) là nơi chứa các đầu tận cùng sợi trục của các tế bào thần kinh tiết xuất phát từ hạ đồi thị. Những peptide do các sợi trục này giải phóng ra kiểm soát sự tiết hormon của thuỳ trước tuyến yên qua hệ thống mạch cửa của tuyến yên.

4.5. Cơ quan dưới mép (organum subcommissurale) nằm ở trước và dưới mép sau (ở gần thành dưới của ngách tùng). Các tế bào nội tuỷ trên mặt lưng của cống trung não thì cao, hình trụ và có lông, với bào tương có hạt ưa bazơ. Chúng có thể tham gia vào việc tiết các chất vào dịch não tuỷ từ các tận cùng sợi trục hoặc các mao mạch nằm bên cạnh.

4.6. Tuyến tùng (glandula pinealis) là một phần của thượng nội đồi, nằm ở dưới lồi thể trai. Nó tiết ra melatonin và tham gia vào việc điều hoà nhịp ngày đêm.

4.7. Diện sau cùng (area postrema), một cấu trúc đôi nằm ở giới hạn dưới của sàn não thất 4, là một vùng cảm thụ hoá học quan trọng mà từ đó khởi phát phản xạ nôn khi đáp ứng với sự có mặt của các chất gây nôn trong máu.

HỆ NỘI TIẾT

16. HỆ NỘI TIẾT

(Endocrine system)

1. ĐẠI CƯƠNG

Hệ nội tiết là một hệ thống các tuyến ***không có ống tiết*** mà chỉ có các tế bào tiết ra những chất hoá học mang sứ mệnh đặc biệt gọi là ***các nội tiết tố*** (hormones). Những chất đó không qua các ống tiết, mà đổ trực tiếp vào dòng máu, và lan toả trong cơ thể. Hệ thống nội tiết cung cấp vô số chức năng, như *ảnh hưởng đến sự tăng trưởng và phát triển, đến tâm trạng, tính tình, đến chuyển hoá và sinh dục*.

Hệ nội tiết gồm 3 thành phần chính là: *các tuyến nội tiết*, *các nội tiết tố* và *các tế bào đích*.

Ở người có *8 tuyến chính* thường được coi như thuộc hệ nội tiết: ***hạ nội đồi*** (hypothalamus), ***tuyến yên*** (hypophyis, glandula pituitaria), ***tuyến tùng*** (glandula pinealis, corpus pineale), ***tuyến giáp*** (glandula thyroidea), ***tuyến cận giáp*** (glandula parathyroidea), ***tuyến thượng thận*** (glandula suprarenalis), *tuỵ*, hay chính xác hơn ***các đảo tuỵ*** (insulae pancreaticae), và ***các tuyến sinh dục***, *buồng trứng* ở nữ **và** *tinh hoàn* ở nam. (Theo http://www.newworldencyclopedia.org/entry/Endocrine system). (Hình 16.1).

Trong số đó: – *Hạ nội đồi* chỉ là những đám tế bào ở trong não, tiết ra các hormon dinh dưỡng kiểm soát việc tiết các hormon ở tuyến yên, đặc biệt tuyến yên trước; – *Tuỵ* là một tuyến vừa có chức năng ngoại tiết, tiết ra các men (enzymes) tiêu hoá, lại vừa có chức năng nội tiết, do các đảo tuỵ tiết ra các hormon; – *Các tuyến sinh dục* cũng vậy, vừa ngoại tiết, sinh ra trứng hoặc tinh trùng, lại vừa nội tiết, tiết các nội tiết tố nữ hoặc nam.

Ngoài ra, còn có những cơ quan khác của cơ thể cũng sản sinh và tiết ra nội tiết tố, nhưng thường không được coi như thuộc hệ nội tiết: bao gồm *tim, thận, gan, tuyến ức (thymus), da và rau thai*. Tuỳ theo các tác giả, đôi khi tuyến ức và thận cũng được coi như thuộc hệ nội tiết, và tuyến tùng đôi khi lại bị loại ra ngoài. Dưới đây, (dựa theo Tortora và Grabowski 2000; và theo sơ đồ gần đây nhất của newwordencyclopedia, Hình 16.1), chúng tôi sẽ gộp cả 2 ***tuyến tùng*** và ***tuyến ức*** vào hệ nội tiết.

Các nội tiết tố tiết ra bởi hệ nội tiết ảnh đến hầu hết các tế bào và các hệ thống trong cơ thể. Trong khi hệ thần kinh kiểm soát các quá trình của cơ thể đòi hỏi phải có những đáp ứng nhanh nhạy; thì hệ nội tiết ảnh hưởng đến các quá

trình của cơ thể xảy ra một cách chậm chạp. Các nội tiết tố điều hoà sự tăng trưởng của tế bào, sự phát triển của cơ thể, sự chuyển hoá, chức năng của các mô, sự phát triển của hệ sinh dục và sinh sản.

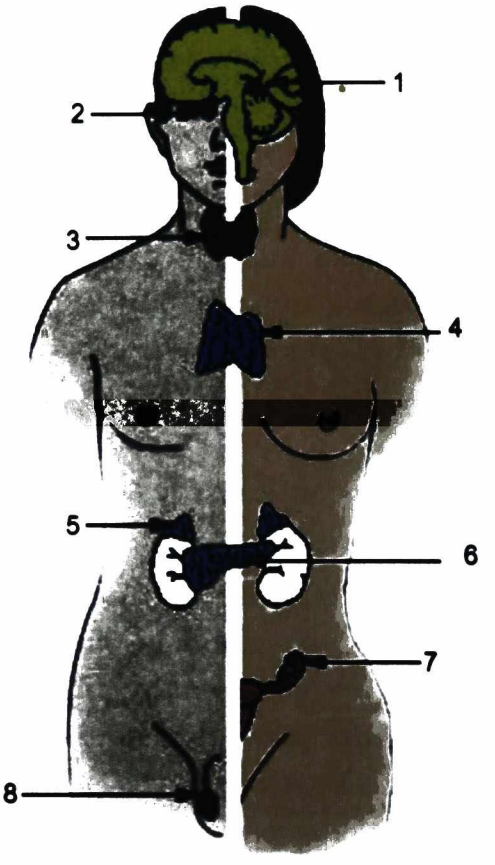

Hình 16.1. Các tuyến nội tiết chính. Tuyến sinh dục khác nhau ở nam 8 và nữ 7

(Theo http://www.newworldencyclopedia.org/entry/Endocrine system).

1. Tuyến tùng; 2. Tuyến yên: 3. Tuyến giáp (+ tuyến cận giáp); 4. Tuyến ức; 5. Tuyến thượng thận; 6. Tuy (các đảo tuy); 7. Buồng trứng; 8. Tinh hoàn.

2. SO SÁNH HỆ THẦN KINH VÀ HỆ NỘI TIẾT

Hệ thần kinh và hệ nội tiết *cùng điều hoà chức năng của tất cả các hệ của cơ thể*. Hệ thần kinh kiểm soát các hoạt động của cơ thể qua các xung động thần kinh dẫn truyền theo các sợi trục của các tế bào thần kinh. Ở các synáp xung động thần kinh tiết ra những phân tử trung gian gọi là ***các chất dẫn truyền thần kinh*** (neurotransmitters). Các tuyến của hệ nội tiết tiết ra các phân tử trung gian gọi là ***các nội tiết tố, hormon*** (hormon = kích thích, hoạt hoá) đổ vào dòng máu. Rồi máu tuần hoàn cung cấp các hormon đó cho tất cả các tế bào ở khắp cơ thể.

Hệ thần kinh và hệ nội tiết được *phối hợp với nhau thành một siêu hệ thống*

kết hợp chặt chẽ gọi là ***hệ thần kinh nội tiết*** (***neuroendocrine system***). Một vài phần của hệ thần kinh kích thích hoặc ức chế sự tiết các hormon; các hormon lại có thể thúc đẩy hay ức chế việc sản sinh ra các xung động thần kinh. Hệ thần kinh làm cho các cơ co và các tuyến tiết nhiều hơn hay ít hơn. Hệ nội tiết không chỉ giúp cho điều hoà hoạt động của cơ trơn, cơ tim, và một số tuyến; mà còn ảnh hưởng đến tất cả các mô khác nữa. Các hormon làm thay đổi chuyển hoá, điều hoà sự tăng trưởng. phát triển, và ảnh hưởng đến các quá trình sinh sản.

Bảng 16.1. So sánh hệ thần kinh và hệ nội tiết

Đặc điểm	Hệ Thần kinh	Hệ Nội tiết
Phân tử trung gian.	Các chất dẫn truyền thần kinh, đáp ứng với xung động thần kinh.	Các nội tiết tố (hormon) cung cấp qua máu tới các mô ở khắp cơ thể.
Các tế bào bị ảnh hưởng.	Tế bào cơ, tế bào tuyến, các tế bào thần kinh khác.	Tất cả các tế bào của cơ thể.
Thời gian bắt đầu tác dụng.	Trong vòng hàng phần nghìn giây (milliseconds).	Từ hàng giây đến hàng giờ hay hàng ngày.
Thời gian tác dụng.	Nói chung ngắn hơn.	Thường dài hơn.

3. CÁC HORMON

Các hormon có thể được chia thành 2 nhóm, tuỳ theo chúng tác dụng ở xa hay ở gần nơi sản xuất. Các hormon theo dòng máu tới tác động lên các tế bào đích ở xa được gọi là các *hormon lưu thông* (circulating hormones). Còn các hormon tác động ngay tại chỗ, không cần qua dòng máu gọi là các *hormon khu trú* (local hormones).

Theo cấu tạo hoá học, các hormon thường được chia thành 3 nhóm chính: các *hormon peptide* hay *protein* chứa 3 hay nhiều hơn amino–acids; các *hormon steroid* dẫn xuất từ cholesterol; và *hormon amin* dẫn xuất từ một acid amin (Silverthorn, 2004).

Các hormon được tiết trực tiếp vào trong máu bởi các tuyến nội tiết, đa số có nguồn gốc trung bì hoặc nội bì (Wyngaarden 1982). Do chảy theo dòng máu, chúng được mang tới các mô và các cơ quan khác nhau; các tế bào của các mô và cơ quan đó được gọi chung là các *tế bào đích* (target cells). Do các hormon hoạt động bằng cách gắn chặt vào các thụ thể, chỉ các tế bào có thụ thể thích hợp với một hormon là có thể đáp ứng với thông điệp mang lại bởi hormon đó. Các hormon có thể vận hành tác dụng của chúng ở những nồng độ tối thiểu và tác dụng của chúng sẽ hết do thoái biến (degradation) trong máu, hoặc do nội thực bào (endocytosis) cả phức hợp thụ thể – hormon. Tốc độ thoái biến ở trong máu được tính bằng *thời gian bán huỷ* (half life) của hormon.

4. CÁC TUYẾN NỘI TIẾT CHÍNH Ở NGƯỜI

4.1. Hạ nội đồi và tuyến yên

Từ nhiều năm qua tuyến yên đã được gọi là tuyến nội tiết "*bậc thầy*", vì nó tiết ra một số hormon kiểm soát các tuyến nội tiết khác. Ngày nay người ta đã biết bản thân tuyến yên cũng có một người "*thầy*" ở trên nó là hạ nội đồi.

Hạ nội đồi (hypothalamus), một vùng nhỏ của não ở dưới nội đồi, là đường hợp nhất chính giữa hệ thần kinh và hệ nội tiết. Nó nhận luồng vào từ một số vùng khác của não, gồm hệ viền, vỏ não, nội đồi, và hệ thống lưới hoạt hoá. Nó cũng nhận các tín hiệu cảm giác từ các cơ quan nội tạng và từ giác mạc.

Tất cả những trải nghiệm đau, stress, xúc động đều gây nên những thay đổi trong hoạt động của hạ nội đồi. Hạ nội đồi lại kiểm soát hệ thần kinh tự chủ, điều hoà nhiệt độ cơ thể, tình trạng đói, khát, hành vi sinh dục, và phản ứng tự vệ như sợ hãi, giận dữ. Hạ nội đồi không chỉ là một trung tâm điều hoà quan trọng của hệ thần kinh mà còn là một tuyến nội tiết trụ cột. Các tế bào ở hạ nội đồi tổng hợp ít nhất 9 hormon khác nhau, và tuyến yên tiết ra 7 hormon nữa. Các hormon đó cùng nhau đóng những vai trò quan trọng trong việc điều hoà hầu hết tất cả các dung mạo của tăng trưởng, phát triển, chuyển hoá, và hằng định nội môi (homeostasis).

Tuyến yên (hypophyis, glandula pituitaria) hình quả táo, đường kính độ 1–1,5cm, nằm ở hố yên trên xương bướm, và dính vào hạ nội đồi bởi một cuống, gọi là ***phễu*** (infundibulum). Tuyến yên có hai phần khác nhau về giải phẫu, chức năng, và nguồn gốc phát triển phôi thai:

– ***Tuyến yên trước***, T. A. 1997 gọi là ***tuyến yên tuyến***, hay ***thuỳ trước tuyến yên*** (adenohypophysis; lobus anterior) (adeno = tuyến), chiếm 75% trọng lượng của tuyến; phát triển từ ngoại bì như một túi tuyến, ở trên mái của ổ miệng; (Hình 16.2b).

– ***Tuyến yên sau,*** T. A. 1997 gọi là ***tuyến yên thần kinh***, hay thuỳ ***sau tuyến yên*** (neurohypophysis; lobus posterior) (neuro = thần kinh), phát triển từ ngoại bì như một nụ thần kinh (Hình 16.2b). Nó chứa các sợi trục và tận cùng sợi trục của hơn 10.000 nơron thần kinh mà thân tế bào nằm ở các nhân trên thị và cạnh não thất của nội đồi. Các tận cùng sợi trục ở tuyến yên sau liên kết với các tế bào thần kinh đệm đặc biệt gọi là các pituicides.

– Một phần thứ ba của tuyến gọi là ***phần trung gian*** (pars intermedia) đã teo đi trong quá trình phát triển phôi thai, và ngừng tồn tại như một thuỳ riêng ở người lớn. Song một số tế bào của nó di cư vào những phần tiếp giáp của tuyến yên trước.

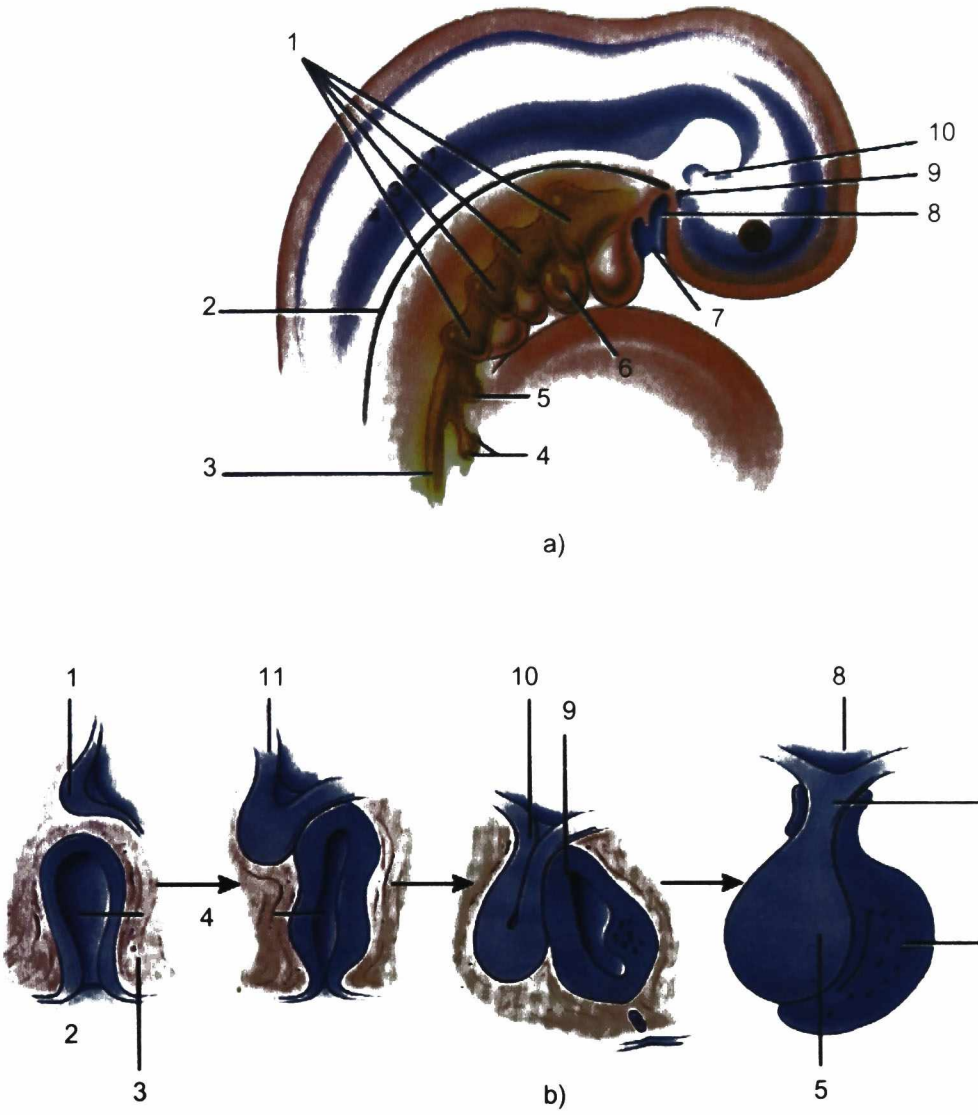

Hình 16.2. Phát triển phôi thai của hệ thống nội tiết (a).
Nguyên uỷ phôi thai của tuyến yên trước và tuyến yên sau (b).

(Theo Tortora & Grabowski, Principles of Anatomy and Physiology, 2000, Fig. 18.22, p. 602)

a) *Vị trí của nụ tuyến yên thần kinh, túi tuyến yên tuyến, và túi thừa tuyến giáp ở phôi 28 ngày.*

1. Các túi hầu; 2. Nguyên sống (notochord); 3. Thực quản; 4. Nụ phổi; 5. Nụ thanh khí quản; 6. Túi thừa tuyến giáp; 7. Ổ miệng nguyên thuỷ (stomodeum); 8. Túi tuyến yên tuyến; 9. Nụ tuyến yên thần kinh. 10. Hạ nội đồi. (Nhận xét: tuyến yên tuyến phát sinh từ trần ổ miệng nguyên thuỷ đi lên).

b) *Phát triển phôi thai của tuyến yên từ tuần thứ 5 đến tuần thứ 16.*

1. Nụ tuyến yên thần kinh; 2. Ổ miệng nguyên thuỷ; 3. Trung bì; 4. Túi tuyến yên tuyến; 5. Tuyến yên sau (tuyến yên thần kinh); 6. Tuyến yên trước (tuyến yên tuyến); 7. Phễu; 8. Hạ nội đồi; 9. Phần trung gian (pars intermedia); 10, 11. Phễu.

4.1.1. Tuyến yên trước hay tuyến yên tuyến

Tiết ra các hormon điều hoà một loạt các hoạt động khác nhau của cơ thể, từ tăng trưởng đến sinh sản. Sự tiết hormon của tuyến yên trước được kích thích bởi các hormon tăng tiết (releasing hormones), và bị ngăn chặn bởi các hormon ức chế (inhibiting hormones) của hạ nội đồi.

Các hormon của hạ nội đồi tới tuyến yên trước qua một hệ thống cửa. ***Hệ thống cửa tuyến yên*** (hypophyseal portal system) là một hệ thống đặc biệt vận chuyển máu giữa hai mạng mao mạch, mà không qua tim: Máu từ *các động mạch yên trên* (superior hypophyseal arteries), – (là các nhánh của động mạch cảnh trong và động mạch thông sau), – chảy từ lồi giữa (eminentia mediana) của hạ nội đồi xuống phễu (infundibulum) và tuyến yên trước (Hình 16.3).

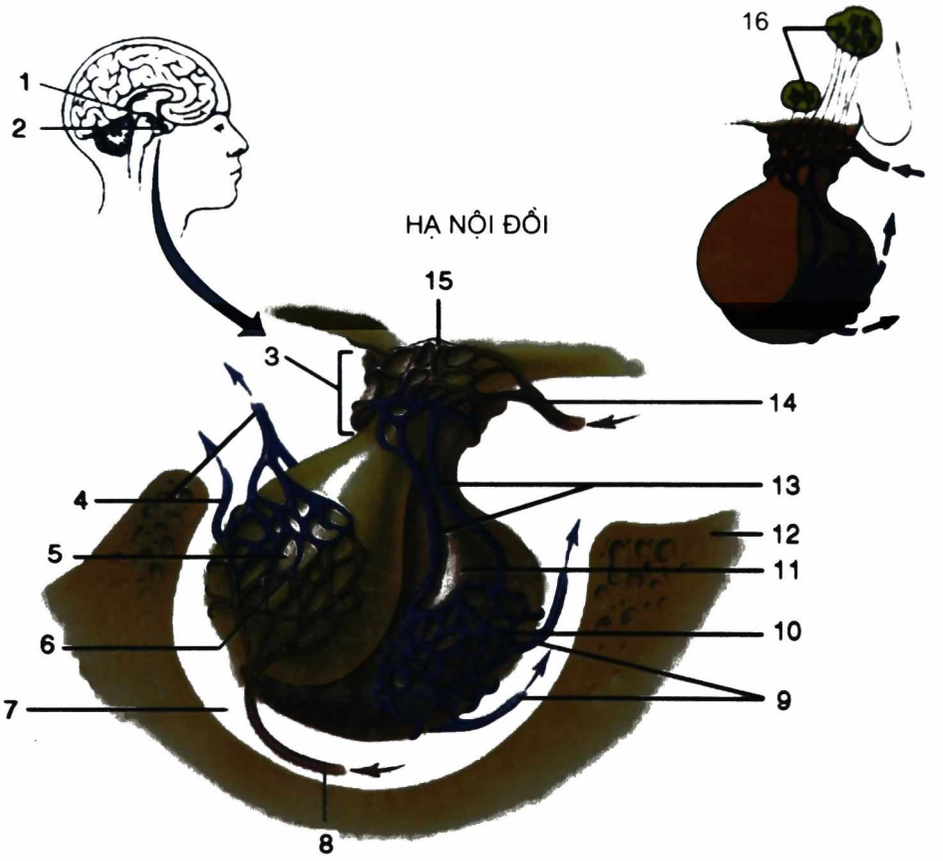

Hình 16.3. Cấp huyết hạ nội đồi – tuyến yên, và sự vận chuyển hormon có liên quan.
(Theo Tortora & Grabowski, Principles of Anatomy and Physiology, 2000, Fig. 18.5, p. 574)

(Hình nhỏ ở trên bên phải giới thiệu: các hormon kích thích và ức chế tiết – tổng hợp bởi các tế bào thần kinh ở hạ nội đồi – được vận chuyển qua các sợi trục và tiết ra ở tận cùng các sợi trục. Hormon thấm qua đám rối mao mạch nguyên thuỷ của hệ cửa tuyến yên, và được vận chuyển bởi các tĩnh mạch cửa tuyến yên tới đám rối thứ phát của hệ cửa tuyến yên, để phân phối cho các tế bào đích ở trong tuyến yên trước).

1. Hạ nội đồi; 2. Tuyến yên; 3. Phễu (infundibulum); 4. Các tĩnh mạch yên sau; 5. Tuyến yên thần kinh; 6. Đám rối mao mạch mỏm phễu; 7. Hố yên; 8. Động mạch yên dưới; 9. Các tĩnh mạch yên trước; 10. Đám rối thứ phát của hệ thống cửa tuyến yên; 11. Tuyến yên tuyến; 12. Xương bướm; 13. Các tĩnh mạch cửa tuyến yên; 14. Động mạch yên trên; 15. Đám rối nguyên thuỷ của hệ thống của tuyến yên; 16. Các tế bào thần kinh tiết của hạ nội đồi.

Các động mạch yên trên tạo nên một mạng mao mạch ở nền hạ nội đồi, gọi là *đám rối nguyên thuỷ của hệ thống cửa tuyến yên*. Gần lồi giữa, và trên giao thoa thị giác có hai nhóm nơron đặc biệt gọi là các tế bào thần kinh tiết (neurosecretory cells), tiết ra các hormon tăng tiết và ức chế của hạ nội đồi vào đám rối nguyên thuỷ. Các hormon được tổng hợp ở trong thân nơron, đóng gói trong các bọng nang, và chuyển theo các sợi trục tới các tận cùng sợi trục. Khi các

xung động thần kinh tới các tận cùng sợi trục, kích thích các bọng nang thoát khỏi tế bào (exocytosis); các hormon sẽ lan toả vào trong đám rối nguyên thuỷ của hệ thống cửa tuyến yên.

Máu từ đám rối nguyên thuỷ dẫn lưu qua các tĩnh mạch cửa tuyến yên (hypophyseal portal veins) đi xuống ở ngoài phễu. Tới tuyến yên trước, các tĩnh mạch cửa tuyến yên lại phân chia thành mạng mao mạch thứ hai gọi là *đám rối thứ phát của hệ thống cửa tuyến yên*. Con đường vận chuyển trực tiếp đó cho phép các hormon hạ nội đồi tác động nhanh chóng lên các tế bào tuyến yên trước, trước khi bị pha loãng hoặc phá huỷ ở hệ tuần hoàn chung. Các hormon tiết ra bởi các tế bào tuyến yên trước vào mạng lưới thứ phát của hệ thống cửa tuyến yên, rồi qua *các tĩnh mạch yên trước* (anterior hypophyseal veins), để phân phối cho các mô đích ở khắp cơ thể.

Sau đây là 7 hormon chính, được tiết bởi 5 loại tế bào của tuyến yên trước:

+ ***Hormon tăng trưởng*** (GH) hay ***somatotropin*** (hormon hướng thân), tiết ra bởi các *tế bào hướng thân* (somatotrophs). *[somato = thân thể; troph = hướng về]. Các hormon tăng trưởng sẽ kích thích một số mô (gân, cơ, sụn, xương, và các mô khác) tiết ra các *nhân tố tăng trưởng giống insulin* (insulin like growth factors) (IGFs), là các hormon kích thích sự tăng trưởng chung của cơ thể, và điều hoà các dung mạo chuyển hoá.

+ ***Hormon kích thích tuyến giáp*** (TSH) hay ***thyrotropin*** (hormon hướng tuyến giáp), tiết ra bởi các tế bào hướng tuyến giáp (thyreotrophs), kiểm soát sự tiết dịch và các hoạt động khác của tuyến giáp.

+ ***Hormon kích thích nang trứng*** = folicle–stimulating hormone (FSH) và ***hormon hoàng thể hoá*** = luteinizing hormone (LH), tiết ra bởi các *tế bào hướng sinh dục* (gonadotrophs). Cả hai (FSH và LH) đều tác động lên các tuyến sinh dục: ở nữ, kích thích tiết oestrogen và progesterone, và sự chín của các noãn bào trong buồng trứng; ở nam, kích thích tiết testosterone và sự sản sinh ra tinh dịch trong tinh hoàn.

+ ***Hormon tạo sữa*** hay prolactin (PRL), tiết ra bởi các tế bào hướng sinh sữa (lactotrophs), kích thích sự tạo sữa ở các tuyến vú.

+ ***Các hormon hướng vỏ thượng thận*** = adrenocorticotropic hormone (ACTH), hay ***corticotropin***, (còn gọi là corticotroph hormone), được tổng hợp bởi các tế bào hướng vỏ thượng thận (corticotrophs), kích thích tuyến thượng thận tiết ra các glucocorticoids. Một số tế bào hướng vỏ thượng thận còn lại ở phần trung gian tuyến yên, cũng tiết ra ***hormon kích thích tế bào hắc tố*** = melanocyte–stimulating hormone (MSH).

Các hormon ảnh hưởng đến tuyến nội tiết khác được gọi là các hormon hướng tính (tropic hormon) hay các tropins. Một số hormon của tuyến yên trước là hormon hướng tính. Hai hormon hướng sinh dục (gonadotropins), FSH và LH, điều hoà hoạt động của các tuyến sinh dục (buồng trứng và tinh hoàn). Hormon

hướng tuyến giáp (thyrotropin) kích thích tuyến giáp, còn hormon hướng vỏ thượng thận (corticotropin) tác động lên vỏ tuyến thượng thận. Các hormon của tuyến yên trước được tóm tắt trong bảng 16.2.

Việc tiết hormon của tuyến yên trước được điều hoà bằng hai cách. Thứ nhất, các tế bào thần kinh tiết của hạ nội đồi tiết ra 5 hormon kích thích, và 2 hormon ức chế sự tiết hormon của tuyến yên trước (Bảng 16.2). Thứ hai, tác dụng phản hồi âm tính (negative feedback) về nồng độ các hormon tiết ra bởi các tuyến đích điều chỉnh sự tiết của các tế bào tuyến yên trước. Ở các vòng phản hồi âm tính đó, hoạt động tiết của các tế bào hướng tuyến giáp, hướng sinh dục, và hướng vỏ thượng thận giảm, khi nồng độ trong máu của các hormon tuyến đích tăng. Ví dụ, corticotropin (ACTH) kích thích vỏ tuyến thượng thận tiết ra các glucocorticoid, chủ yếu là cortisol. Ngược lại, tăng mức cortisol trong máu làm giảm tiết cả hai corticotropin và hormon tăng tiết corticotropin (CRH).

Bảng 16.2. Các hormon của tuyến yên trước

Hormon	Tiết bởi	Hormon kích thích	Hormon ức chế
Hormon tăng trưởng (GH) somatotropin	Tế bào hướng thân	Hormon tăng trưởng kích thích tiết hormon (GHRH): somatocrinin	Hormon tăng trưởng ức chế tiết hormon (GHIH): somatostatin
Hormon kích thích tuyến giáp (TSH) thyrotropin	Tế bào hướng tuyến giáp	Hormon hướng tuyến giáp kích thích tiết hormon (TSH)	Hormon tăng trưởng ức chế tiết hormon GHIH
Hormon kích thích nang trứng (FSH)	Tế bào hướng sinh dục	Hormon hướng sinh dục kích thích tiết hormon (GnRH)	–
Hormon hoàng thể hoá (LH)	Tế bào hướng sinh dục	Hormon hướng sinh dục kích thích tiết hormon (GnRH)	–
Hormon sinh sữa hay prolactin (PRL)	Tế bào hướng sinh sữa	Hormon sinh sữa kích thích tiết hormon (PRH); TRH	Hormon sinh sữa ức chế tiết hormon (PIH) là dopamine
Hormon hướng vỏ thượng thận (ACTH), hay corticotropin	Tế bào hướng vỏ thượng thận	Hormon hướng vỏ thượng thận kích thích tiết hormon (CRH)	–
Hormon kích thích tế bào hắc tố (MSH)	Tế bào hướng vỏ thượng thận	Tế bào hướng vỏ thượng thận kích thích tiết hormon (CRH)	Dopamine

4.1.2. Tuyến yên sau hay tuyến yên thần kinh

Mặc dù ***tuyến yên sau*** hay ***tuyến yên thần kinh*** không *tổng hợp* các hormon, nó vẫn *dự trữ* và *tiết* ra 2 hormon. Như đã tả ở trên, nó được cấu tạo bởi các tế bào pituicides và các tận cùng sợi trục của các tế bào thần kinh tiết của hạ nội đồi. Thân tế bào của các tế bào thần kinh tiết nằm ở các nhân cạnh não thất và trên thị của hạ nội đồi. Các sợi trục của chúng tạo nên *dải hạ nội đồi tuyến yên* (hypothalamohypophyseal tract), đi từ hạ nội đồi và tận hết ở gần các mao mạch trong tuyến yên sau (Hình 15.4). Các tế bào thần kinh tiết khác nhau tiết ra

2 hormon: ***oxytocin*** (OT) (= đẻ nhanh) và ***hormon chống lợi niệu*** (antidiuretic hormone, ADH), còn gọi là ***vasopressin***. Sau khi được sản xuất ở trong thân tế bào của các tế bào thần kinh tiết, oxytocin và hormon chống lợi niệu được đóng gói trong các bọng nang (vesicles), được vận chuyển nhanh chóng tới các tận cùng sợi trục ở trong tuyến yên sau. Các xung động thần kinh lan truyền dọc theo sợi trục, tới các tận cùng sợi trục bắn các nang tiết đó ra khỏi tế bào (exocytosis).

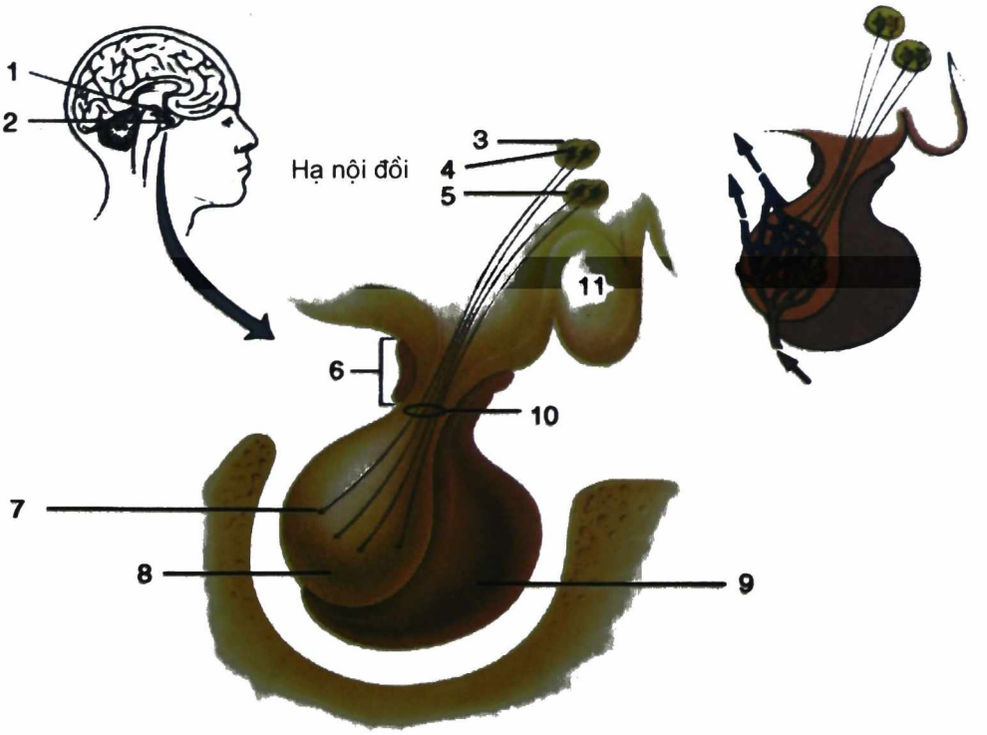

Hình 16.4. Liên quan tiết dịch giữa tuyến yên sau (thần kinh) và hạ nội đồi.

(Theo Tortora & Grabowski, Principles of Anatomy and Physiology, 2000, Fig. 18.8, p. 579).

Các sợi trục tế bào thần kinh tiết của hạ nội đồi tạo thành dải hạ nội đồi–tuyến yên, đi từ các nhân cạnh não thất và trên thị đến tuyến yên sau. Các phân tử hormon được tổng hợp ở thân các tế bào thần kinh tiết, được đóng gói trong nang và chuyển tới các tận cùng sợi trục. Các xung động thần kinh bắn các nang khỏi tế bào và tiết hormon.

1. Hạ nội đồi; 2. Tuyến yên; 3. Nhân cạnh não thất; 4. Tế bào thần kinh tiết; 5. Nhân trên thị; 6. Phễu; 7. Tận cùng sợi trục; 8. Tuyến yên sau (thần kinh); 9. Tuyến yên trước (tuyến); 10. Dải hạ nội đồi tuyến yên; 11. Giao thoa thị giác.

(*Oxytocin* và *hormon chống lợi niệu* được tổng hợp ở hạ nội đồi và tiết vào trong các mao mạch của tuyến yên sau).

Tuyến yên sau được cấp huyết bởi *các động mạch yên dưới* (inferior hypophyseal arteries) (Hình 16.3), là các nhánh của động mạch cảnh trong. Ở trong tuyến yên sau các động mạch yên dưới dẫn lưu vào *đám rối mao mạch mỏm phễu* (capillary plexus of the infundibular process), mạng mao mạch này nhận các oxytocin và hormon chống lợi niệu tiết ra (Hình 16.3). Rồi từ đó các hormon qua *các tĩnh*

mạch yên sau (posterior hypophyseal veins), để phân phối cho các tế bào đích ở các mô khác.

4.2. Tuyến giáp (glandula thyroidea, thyroid gland)

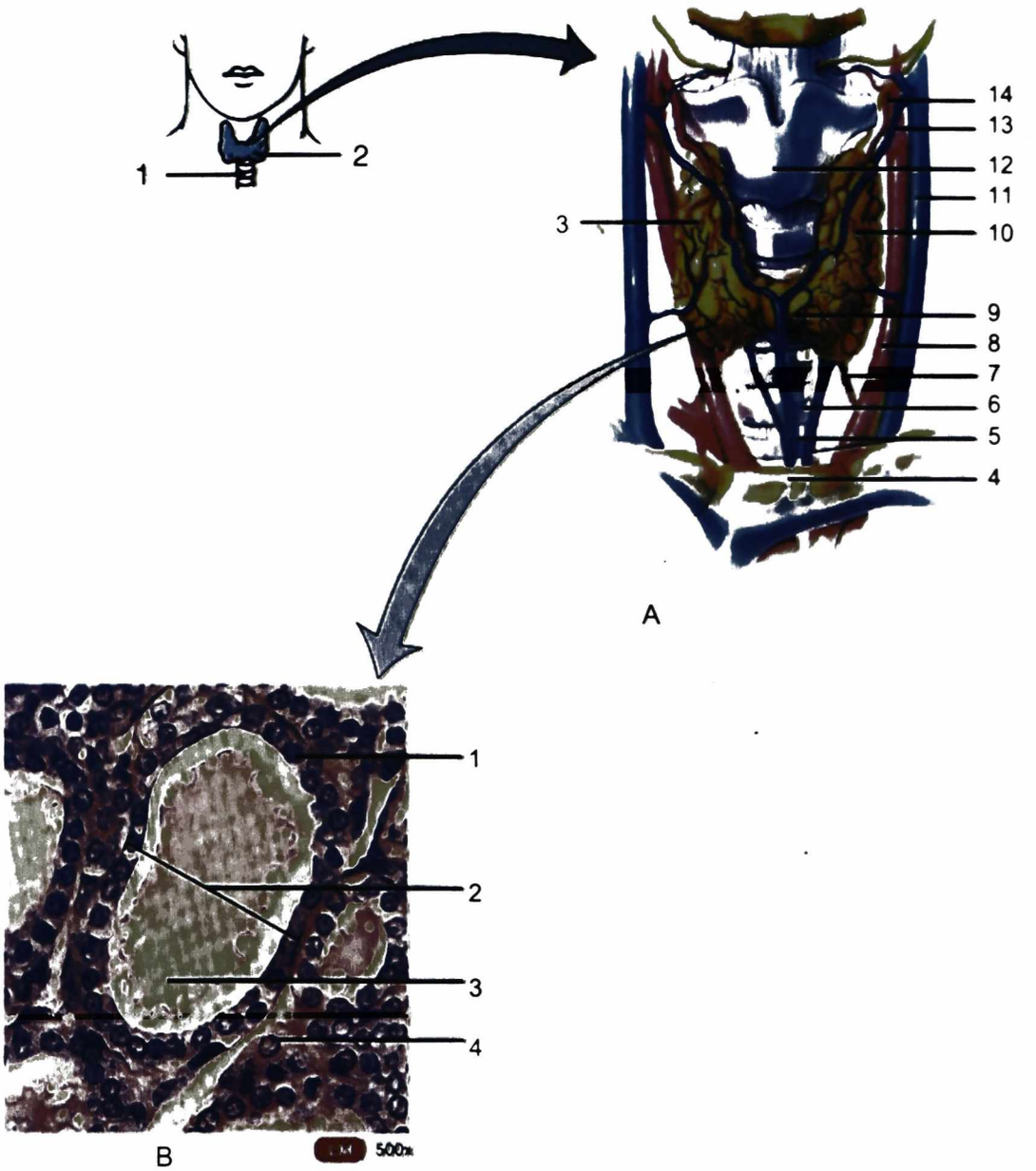

Hình 16.5. Vị trí, cấp huyết và mô học của tuyến giáp

(Theo Tortora & Grabowski, Principles of Anatomy and Physiology, 2000, Fig. 18.10. p. 582).

A. Tuyến giáp, nhìn trước: 1. Khí quản; 2. Tuyến giáp; 3. Thuỳ phải tuyến giáp; 4. Xương ức. 5. Các TM giáp dưới; 6. Khí quản; 7. ĐM giáp dưới; 8. ĐM cảnh chung; 9. Eo tuyến giáp; 10. Thuỳ trái tuyến giáp; 11. TM cảnh trong; 12. Sụn giáp thanh quản; 13. TM giáp trên; 14. ĐM giáp trên.

B. Thiết đồ vi thể tuyến giáp. Một số nang tuyến giáp: 1. Tế bào nang; 2. Nang tuyến giáp; 3. Tiểu cầu nang tuyến giáp (thyroglobulin); 4. Tế bào cạnh nang.

Tuyến giáp nằm ở dưới thanh quản, trước và hai bên khí quản; đã được mô tả kỹ ở *Giải phẫu Người* tập I. (Hình 16.5). Ở đây chỉ xin nhắc lại sơ bộ: Tuyến giáp có 2 *thuỳ bên* (lateral lobes) ở bên phải và bên trái khí quản, nối với nhau bởi một *eo* (isthmus) ở trước khí quản. Đôi khi còn có một mỏm tháp nhô lên trên eo. Tuyến nặng chừng 30g, được cấp huyết phong phú, nhận 80 – 120ml máu mỗi phút.

Tuyến giáp được cấu tạo bởi những túi vi thể hình cầu gọi là các *nang tuyến giáp* (thyroid follicles) (Hình 16.5b). Thành của nang gồm chủ yếu các *tế bào nang* (follicular cells), sản xuất ra 2 hormon: 1) ***thyroxine***, còn gọi là ***tetraiodothyronine*** hay T4, chứa 4 nguyên tử iodine; và 2) ***triiodothyronine*** hay T3, chứa 3 nguyên tử iodine. T3 và T4 còn được gọi là *các hormon tuyến giáp* (thyroid hormones).

Một số ít tế bào gọi là *các tế bào cạnh nang* (parafollicular cells) hay *tế bào C* (C cells) có thể được vùi trong một nang hoặc nằm giữa các nang. Chúng tiết ra calcitonin, giúp cho điều hoà sự hằng định nội môi của calci.

Tác dụng của các hormon tuyến giáp

Các hormon tuyến giáp điều hoà: 1) sử dụng oxy và tốc độ chuyển hoá cơ bản, 2) chuyển hoá tế bào, và 3) tăng trưởng và phát triển.

Các hormon tuyến giáp làm *tăng chuyển hoá cơ bản*, bằng cách kích thích sử dụng oxy của tế bào.

Trong điều hoà chuyển hoá, các hormon tuyến giáp kích thích tổng hợp protein, và tăng sử dụng glucose. Chúng cũng tăng tiêu mỡ và gây xuất tiết cholesterol ở mật, do đó làm giảm lượng cholesterol trong máu.

Các hormon tuyến giáp nâng cao một số tác dụng của catecholamin (norepinephrine và epinephrine) do điều hoà các thụ thể beta. Do đó, triệu chứng cường tuyến giáp có tăng nhịp tim, tim đập mạnh hơn, và tăng huyết áp.

Cùng với hormon tăng trưởng và insulin, các hormon tuyến giáp làm *tăng nhanh sức lớn cơ thể*, đặc biệt của *mô thần kinh*. Suy giảm hormon tuyến giáp ở thai nhi, trẻ nhỏ hay thiếu niên gây nên chứng đần độn (cretinism).

4.3. Tuyến cận giáp (glandula parathyroidea, parathyroid gland).

Các tuyến cận giáp là những khối mô tròn nhỏ, dính vào mặt sau các thuỳ bên tuyến giáp. Mỗi bên thường có một tuyến cận giáp trên và một tuyến cận giáp dưới (Hình 16.6a).

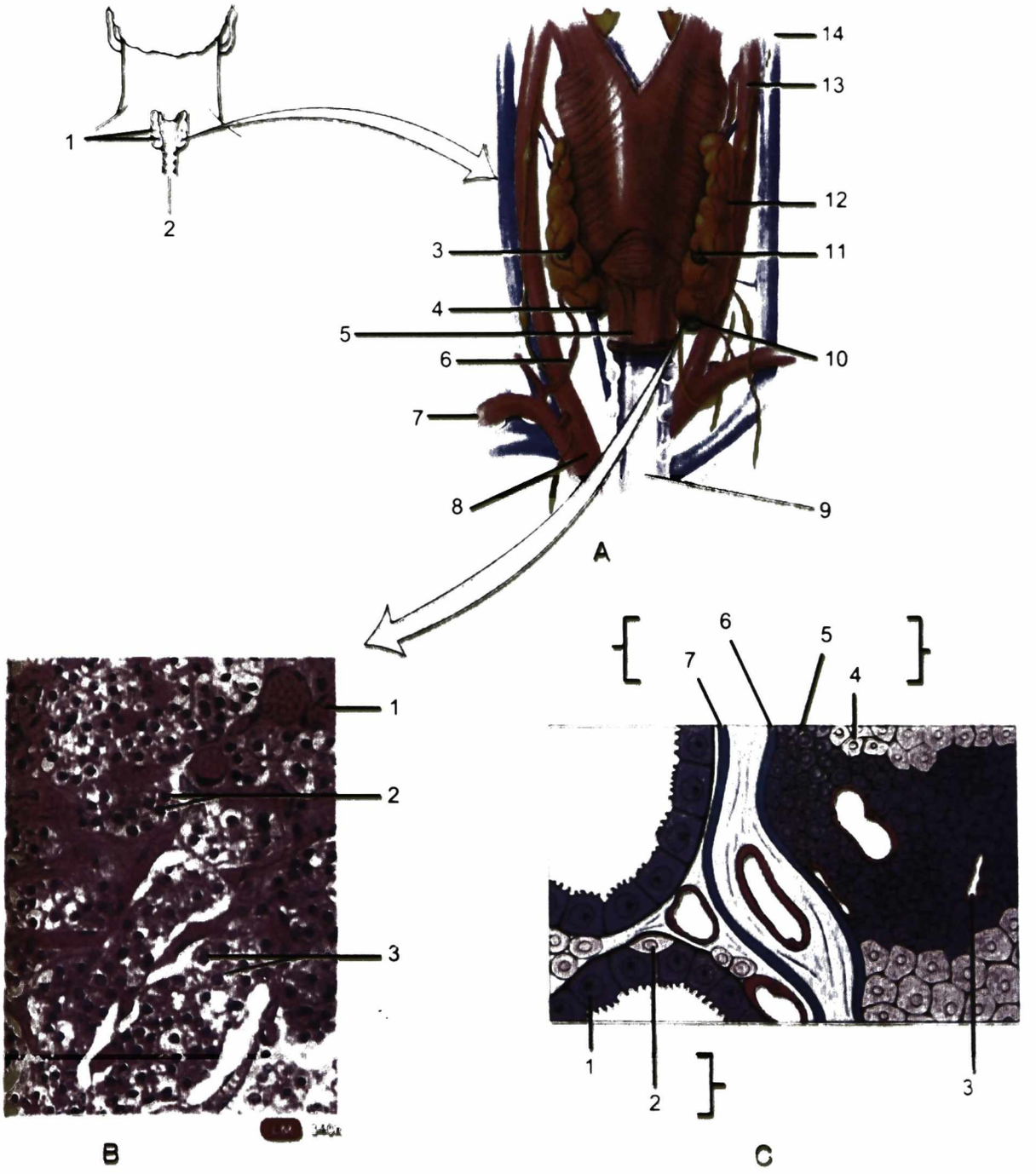

Hình 16.6. Vị trí, cấp huyết, và mô học của các tuyến cận giáp.

(Theo Tortora & Grabowski, Principles of Anatomy and Physiology, 2000, Fig. 18.13, p. 585).

Các tuyến cận giáp thường gồm 4 tuyến nhỏ bám vào mặt sau hai thuỳ bên tuyến giáp.

A) Nhìn mặt sau: 1. Các tuyến cận giáp, ở sau tuyến giáp; 2. 2 Khí quản; 3. Tuyến cận giáp trái trên; 4. Tuyến cận giáp trái dưới; 5. Thực quản; 6. ĐM giáp dưới trái; 7. ĐM dưới đòn trái; 8. ĐM cảnh chung trái; 9. Khí quản; 10. Tuyến cận giáp phải dưới; 11. Tuyến cận giáp phải trên; 12. Tuyến giáp; 13. ĐM cảnh chung phải; 14. TM cảnh trong phải.

B) Thiết đồ vi thể tuyến cận giáp: 1. Mạch máu; 2. Các tế bào chính; 3. Các tế bào oxyphil.

C) Biểu đồ một phần tuyến giáp (trái) và tuyến cận giáp (phải): 1. Tế bào nang (tuyến giáp); 2. Tế bào cạnh nang (tuyến giáp); 3. Mạch máu; 4. Tế bào oxyphil (tuyến cận giáp); 5. Tế bào chính (tuyến cận giáp); 6. Bao tuyến cận giáp; 7. Bao tuyến giáp.

Về vi thể, các tuyến cận giáp có hai loại tế bào biểu mô (Hình 16.6b, c). Nhiều nhất là những *tế bào chính* (principal cells), là nguồn chủ yếu tiết ra ***hormon cận giáp*** (parathyroid hormone hay parathormone) (PTH). Còn loại tế bào thứ hai, gọi là *tế bào ái oxy* (oxyphil cells), chức năng chưa rõ.

Hormon cận giáp

Hormon cận giáp làm tăng số lượng và hoạt tính của huỷ cốt bào (osteoclasts). Kết quả là tăng tiêu xương, giải phóng calci (Ca^{2+}) và phosphat (HPO_4^{2-}) vào máu.

Hormon cận giáp cũng gây 2 điều thay đổi ở thận: 1) Làm tăng tốc độ rút Ca^{2+} và magnésium (Mg^{2+}) từ nước tiểu và đưa trở lại máu, và 2) Ức chế tái hấp thu HPO_4^{2-} lọc bởi thận, vậy làm nó bị thải nhiều hơn ở nước tiểu. Tổng cộng *hormon cận giáp làm giảm mức HPO_4^{2-}, và tăng mức Ca^{2+} và Mg^{2+} trong máu.* Về mức Ca^{2+} trong máu, hormon cận giáp và calcitonin có tác dụng đối kháng với nhau.

Một tác dụng thứ ba của hormon cận giáp lên thận là gây hình thành hormon *calcitriol*, là dạng hoạt hoá của vitamin D. Calcitriol là 1,25–dihydroxy vitamin D3, làm tăng tốc độ hấp thu Ca^{2+}, HPO_4^{2-}, và Mg^{2+} từ ống tiêu hoá vào máu.

Mức calci máu kiểm soát trực tiếp việc tiết calcitonin và hormon tuyến cận giáp qua các vòng phản hồi âm tính không liên quan tới tuyến yên.

4.4. Các tuyến thượng thận (glandula suprarenalis, suprarenal glands / adrenal gland).

Tuyến thương thận gồm 2 tuyến hình tháp dẹt, nằm ở trên hai thận, đã được mô tả kỹ ở *Giải phẫu Người* tập II. Ở người trưởng thành, mỗi tuyến cao 3 – 5cm, rộng 2,3cm, dày gần 1cm; nặng 3,5 – 5g, bằng 1/2 cân nặng của nó lúc mới sinh (theo Tortora và Grabowski, 2000). (Kích thước có khác nhau tuỳ theo tác giả, và thay đổi khác nhau tuỳ theo các thời kỳ phát triển sinh trưởng, xem *Giải phẫu Người* tập II). (Hình 16.7).

Trong phát triển phôi thai, tuyến có 2 phần khác nhau rõ rệt về cấu trúc và chức năng: ***vỏ thượng thận*** (adrenal cortex) ở ngoài, lớn, chiếm 80 – 90% trọng lượng tuyến, phát triển từ trung bì; ***tuỷ thượng thận*** (adrenal medulla) ở trong, nhỏ, phát triển từ ngoại bì. (Hình 16.7b). Vỏ thượng thận tiết *các nội tiết tố steroid* rất cần thiết cho đời sống. Mất hoàn toàn các nội tiết tố vỏ thượng thận dẫn đến chết do mất nước và mất cân đối điện giải trong vài ngày đến vài tuần, nếu không sớm điều trị hormon thay thế. Tuỷ thượng thận tiết hai nội tiết tố *catecholamine* là: *norepinephrine* và *epinephrine*.

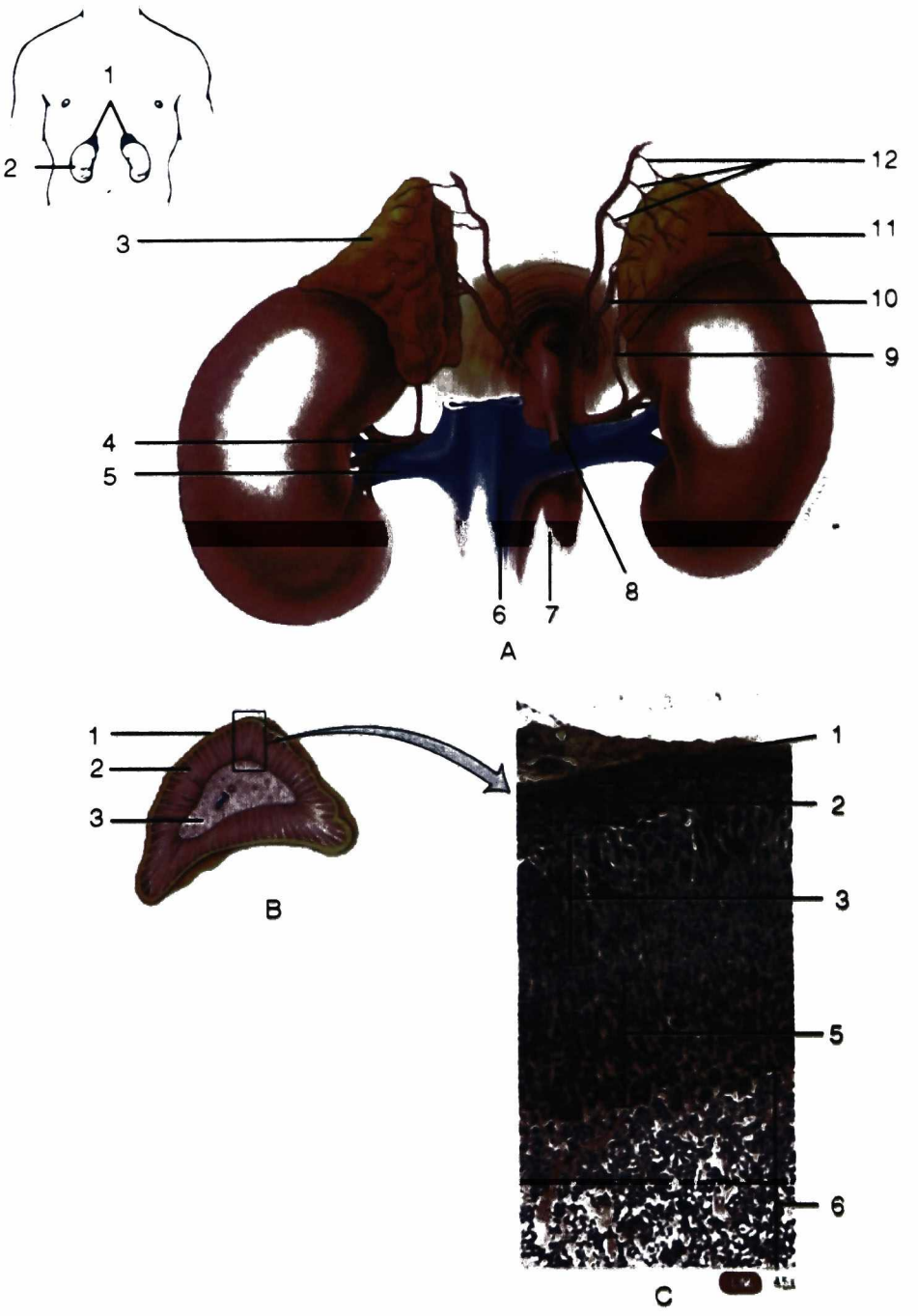

Hình 16.7. Vị trí, cấp huyết, và mô học của các tuyến thượng thận.

(Theo Tortora & Grabowski, Principles of Anatomy and Physiology, 2000, Fig. 18.15, p. 588).

A. Nhìn trước: 1. Các tuyến thượng thận; 2. Thận; 3. Tuyến thượng thận phải; 4. ĐM thận phải; 5. TM thận phải; 6. TM chủ dưới; 7. ĐM chủ bụng; 8. TM mạc treo tràng trên; 9. ĐM thượng thận dưới; 10. ĐM thượng thận giữa; 11. ĐM thượng thận trên.

B. Thiết đồ qua tuyến thượng thận trái: 1. Bao xơ; 2. Vỏ thượng thận; 3. Tuỷ thượng thận.

C. Cấu tạo mô học các lớp tuyến thượng thận: 1. Bao tuyến; 2. Vỏ thượng thận; 3. Vùng tiểu cầu: tiết các corticoid vô cơ, chủ yếu là aldosterone; 4. Vùng tiểu bó, tiết các glucocorticoid, chủ yếu là cortisol; 5. Vùng lưới, tiết các androgen; 6. Tuỷ thượng thận, các tế bào ưa crôm tiết epinephrine và norepinephrine.

(Về cấu trúc vi thể, đề nghị xem lại *Giải phẫu Người* tập II)

*4.4.1. **Vỏ thượng thận*** (adrrenal cortex)

Vỏ thượng thận được chia thành 3 vùng, tiết những hormon khác nhau;

– Vùng ngoài, ngay dưới lớp bao mô liên kết, gọi là *vùng* (hay *đai*) *tiểu cầu* (zona glomerulosa) (zona = đai, thắt lưng; glomerul = tiểu cầu). Các tế bào kết chặt với nhau, và được sắp xếp thành những đám hình cầu và hình cột cong, tiết các hormon gọi là mineralocorticoid = ***corticoid vô cơ***, ảnh hưởng đến sự hằng định nội môi của các sodium (Na) và potasium (K) vô cơ.

– Vùng giữa, gọi là *vùng* (hay *đai*) *tiểu bó* (zona fasciculata) (zona = đai, fascicul = bó nhỏ); là vùng rộng nhất trong 3 vùng, và gồm những tế bào sắp xếp thành những thừng dài và hẹp. Các tế bào ở đai tiểu bó tiết chủ yếu các ***glucocorticoid***, ảnh hưởng đến sự hằng định nội môi của glucose.

– Vùng trong, là *vùng* (hay *đai*) lưới (zona reticularis) (zona = đai, reticul = lưới); các tế bào sắp xếp thành những thừng phân nhánh. Chúng tổng hợp một lượng nhỏ các androgen yếu, là những ***hormon steroid*** có tác dụng làm nam tính hoá.

*4.4.2. **Tuỷ thượng thận*** (adrrenal medulla)

Tuỷ thượng thận gồm các *tế bào ưa crôm* (chromaffine cells) bao quanh các mạch máu lớn. Các tế bào ưa crôm nhận chi phối thần kinh trực tiếp từ các nơron trước hạch của phần thần kinh giao cảm tự chủ và phát triển từ cùng một mô phôi như tất cả các tế bào sau hạch giao cảm khác. Vậy chúng là những tế bào sau hạch giao cảm đặc biệt tiết ra các hormon thay vì một chất dẫn truyền thần kinh. Vì hệ thần kinh tự chủ kiểm soát trực tiếp các tế bào ưa crôm, việc tiết hormon xảy ra rất nhanh.

Hai hormon chính được tổng hợp bởi tuỷ thượng thận là ***epinephrine*** và ***norepinephrine*** (NE), còn gọi là ***adrenaline*** và ***noradrenaline***. Epinephrine tạo nên khoảng 80% tổng lượng chất tiết của tuyến. Cả hai hormon đều *giống giao cảm* (sympathomimetic). Chúng chịu trách nhiệm về đáp ứng đấu tranh. Giống như các glucocorticoid của vỏ thượng thận, các hormon đó giúp cho chống stress. Song, khác các hormon của vỏ thượng thận, các hormon tuỷ thượng thận không thiết yếu cho đời sống. Bằng cách làm *tăng nhịp tim và lực co của tim*, epinephrine và norepinephrine làm tăng lượng bơm của tim, và tăng huyết áp. Chúng cũng làm tăng luồng máu qua tim, gan, các cơ xương, và mô mỡ, làm giãn các đường khí vào phổi, và làm tăng mức glucose và acid béo trong máu.

Trong các tình trạng bị stress và khi tập luyện, các xung động do nội đồi nhận được và chuyển tới các nơron trước hạch giao cảm, tiết ra chất dẫn truyền thần kinh acetylcholine. Acetylcholine làm các tế bào ưa crôm tăng lượng tiết của chúng ra epinephrine và norepinephrine. Hạ đường huyết cũng kích thích tuỷ thượng thận tiết epinephrine và norepinephrine.

Bảng 16.3 tóm tắt các hormon tiết bởi tuyến thượng thận, các tác dụng chính của chúng, và sự kiểm soát tiết dịch.

Bảng 16.3. Tóm tắt các hormon của tuyến thượng thận

Hormon	Các tác dụng chính	Kiểm soát tiết dịch
Hormon vỏ thượng thận		
– *Các corticoid vô cơ* (chủ yếu là *aldosterone*), từ các tế bào đai tiểu cầu.	Tăng mức Na^+ và nước trong máu, và giảm mức K^+ trong máu	Tăng mức K^+ trong máu và angiotensin II kích thích tiết
– *Các glucocorticoid* (chủ yếu là *cortisol*), từ các tế bào đai tiểu bó.	Tăng phân giải protein (trừ ở gan), kích thích tân tạo glucose và tiêu mỡ, cung cấp sức đề kháng chống stress, giảm viêm, kìm hãm đáp ứng miễn dịch.	ACTH kích thích tăng tiết; hormon tăng tiết corticotropin thúc đẩy tiết ACTH đáp ứng với stress và các mức glucocorticoid thấp trong máu
– *Các androgen* (chủ yếu *dehydroepiandrosterone* hay DHEA), từ các tế bào đai lưới.	Giúp phát triển sớm lông nách và lông mu ở cả hai giới; ở nữ góp phần vào dục vọng (libido) và là nguồn oestrogen sau mãn kinh	ACTH kích thích tiết.
Hormon tuỷ thượng thận – *Epinephrine* và – *Norepinephrine*, từ các tế nào ưa crôm.	Có tác dụng nâng cao các hiệu quả của phần giao cảm hệ thần kinh tự chủ trong stress.	Các nơron giao cảm trước hạch tiết acetylcholine, kích thích tiết.

4.5. Tuyến tuỵ (pancreas), hay Các đảo tuỵ (insulae pancreaticae)

Tuỵ là một tuyến vừa nội tiết vừa ngoại tiết, đã được mô tả kỹ ở *Giải phẫu Người* tập II, cùng hệ tiêu hoá. Ở đây chúng ta chỉ nhắc lại mô tả sơ bộ và xét về mặt nội tiết của tuyến. Tuỵ là một tuyến dẹt, dài khoảng 12 – 15cm, nằm ngang ở sau ổ bụng, trước cột sống, đi từ tá tràng đến tỳ; gồm có một đầu nằm trong khung tá tràng, một thân hình lăng trụ tam giác chạy chếch sang trái và lên trên, và một đuôi thu hẹp ở cuối thân tuỵ (Hình 16.8).

Về cấu tạo, đại cương 99% các tế bào tuỵ được sắp xếp thành những đám gọi là các ***chùm nang*** hay ***tuyến nang*** (acini); tiết ra các men tiêu hoá, đổ vào ống tiêu hoá qua một hệ thống ống ngoại tiết. Nằm rải rác ở giữa các chùm nang ngoại tiết là 1 – 2 triệu những đám nhỏ tế bào nội tiết gọi là ***các tiểu đảo tuỵ*** (insulae pancreaticae, pancreatic islets) hay tiểu đảo Langerhans (Hình 16.8 b, c). Có rất nhiều mao mạch cấp huyết phong phú cho cả hai phần ngoại tiết và nội tiết của tuỵ.

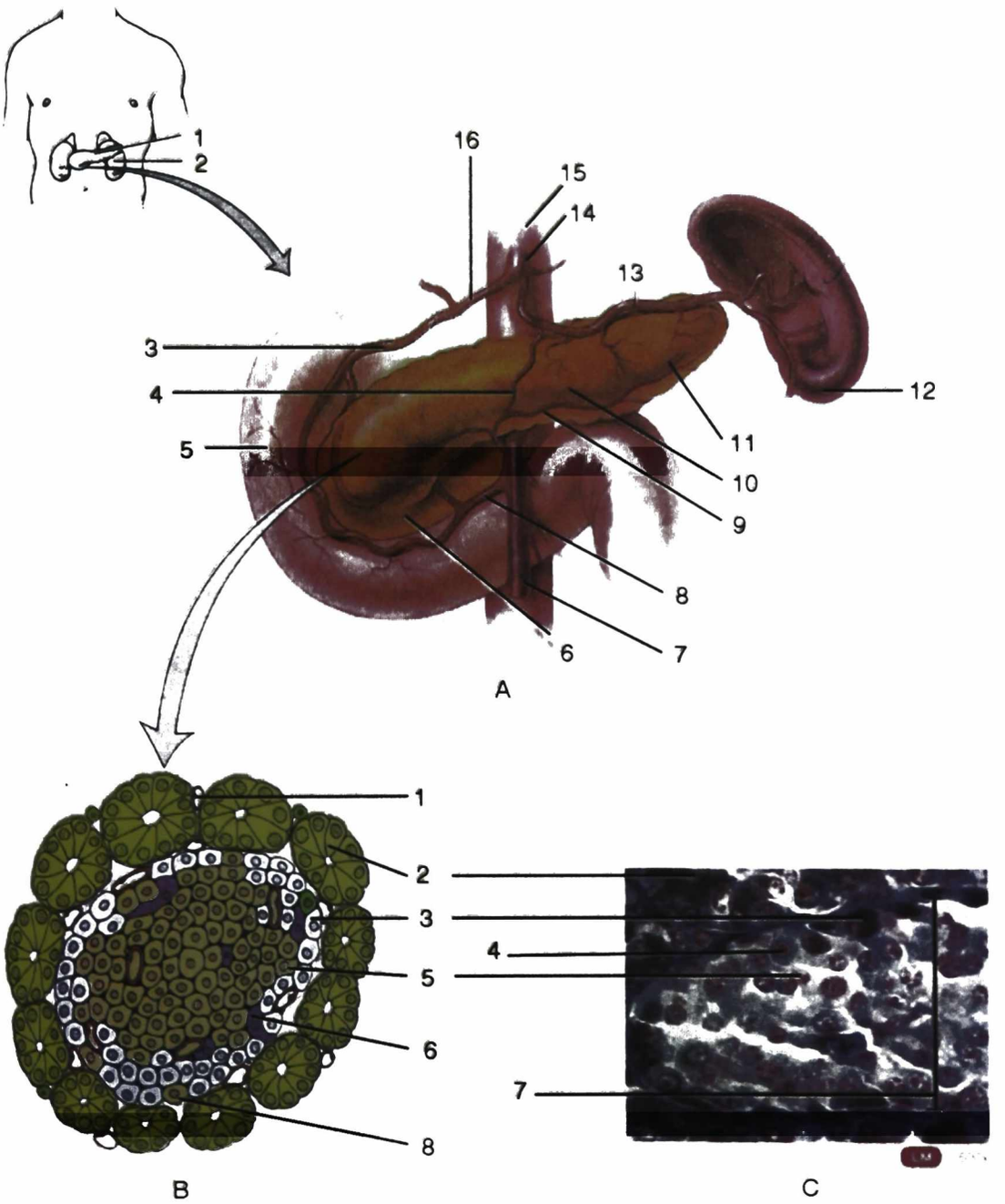

Hình 16.8. Vị trí, cấp huyết, và mô học của các tuyến tuỵ.

(Theo Tortora & Grabowski, Principles of Anatomy and Physiology, 2000, Fig. 18.18, p. 593).

A. Nhìn trước: 1. Tuỵ; 2. Thận; 3. ĐM vị tá tràng; 4. ĐM tuỵ lưng; 5. Tá tràng; 6. Đầu tuỵ; 7. ĐM mạc treo tràng trên; 8. ĐM tá tuỵ dưới; 9. ĐM tuỵ dưới; 10. Thân tuỵ; 11. Đuôi tuỵ; 12. Tỳ; 13. ĐM tỳ, 14. Thân ĐM bụng; 15. ĐM chủ bụng; 16. ĐM gan chung.

B và **C.** Tiểu đảo tuỵ và các chùm nang bao quanh: 1. Mao mạch; 2. Chùm nang ngoại tiết; 3. Tế bào alpha (tiết glucagon); 4. Tế bào delta; 5. Tế bào beta (tiết insulin); 6. Tế bào delta (tiết somatostatin); 7. Tiểu đảo tuỵ (Tiểu đảo Langerhans); 8. Tế bào F (tiết polypeptid tuỵ).

Các loại tế bào ở trong các tiểu đảo tuỵ

Mỗi tiểu đảo tuỵ có 4 loại tế bào tiết hormon: 1) *Các tế bào alpha* hay tế bào A chiếm 20% các tế bào tiểu đảo tuỵ, tiết *glucagon*; 2) *Các tế bào beta* hay *tế bào B* chiếm 70% các tế bào tiểu đảo tuỵ, tiết *insulin*; 3) *Các tế bào delta* hay *tế bào D* chiếm khoảng 5% các tế bào tiểu đảo tuỵ, tiết *somatostatin* (giống hệt như hormon tăng trưởng ức chế hormon tiết ra bởi hạ nội đồi); và 4) *Các tế bào F* chiếm phần còn lại của các tế bào tiểu đảo tuỵ, tiết ra *polypeptid tuỵ*.

Các tác động tương hỗ của 4 hormon tuyến tuỵ là phức tạp và chưa được biết hết. Trong khi glucagon làm tăng lượng đường trong máu, thì insulin lại làm hạ. Somatostatin tác động theo kiểu bàng tiết (paracrine))* để ức chế tiết cả hai insulin và glucagon, từ các tế bào beta và alpha, và người ta cho rằng nó cũng làm chậm sự hấp thu các chất dinh dưỡng từ ống tiêu hoá. Polypeptid tuỵ ức chế tiết somatostatin, co bóp túi mật, và tiết các men tiêu hoá bởi tuỵ.

* [*Chú thích:* Paracrine: bàng tiết = tác động ngay lên các tế bào kế cận. Endocrine = nội tiết. Enxocrine = ngoại tiết].

Điều hoà tiết glucagon và insulin

Tác dụng chính của glucagon là tăng đường huyết khi lượng đường xuống dưới mức bình thường. Còn insulin lại hạ đường huyết khi nó quá cao. Mức đường trong máu kiểm soát việc tiết glucagon và insulin qua hệ thống phản hồi âm tính:

1. Hạ đường huyết kích thích tiết glucagon từ các tế bào alpha của tiểu đảo tuỵ.

2. Glucagon tác động lên các tế bào gan để tăng tốc chuyển glycogen thành glucose và thúc đẩy hình thành glucose từ acid lactic và một số amino acid.

3. Kết quả là các tế bào gan tiết glucose vào máu nhanh hơn, và đường huyết tăng.

4. Nếu đường huyết tiếp tục tăng, đường huyết cao (tăng đường huyết) sẽ ức chế tiết glucagon (phản hồi âm tính).

5. Đồng thời tăng đường huyết lại kích thích tiết insulin từ các tế bào beta của tiểu đảo tuỵ.

6. Insulin tác động lên các tế bào khác nhau trong cơ thể làm tăng tốc khuếch tán glucose vào trong các tế bào, đặc biệt các sợi cơ xương; đẩy nhanh việc chuyển đổi glucose thành glycogen (sinh glycogen); tăng hấp thu amino acid bởi các tế bào và tăng tổng hợp protein; làm nhanh tổng hợp các acid béo (sinh mỡ); làm chậm huỷ glycogen (glycogenolysis) và làm chậm tân tạo glucose (gluconeogenesis).

7. Kết quả là đường huyết giảm.

8. Nếu đường huyết tiếp tục giảm, hạ đường huyết sẽ ức chế tiết insulin (phản hồi âm tính).

Bảng 16.4 tóm tắt các hormon của tuỵ, các tác dụng chính và sự kiểm soát tiết dịch của chúng.

Bảng 16.4. Tóm tắt các hormon của tuyến tuỵ

Hormon	Các tác dụng chính	Kiểm soát tiết dịch
Glucagon từ các tế bào alpha hay tế bào A của tiểu đảo tuỵ	Làm tăng đường huyết bằng cách tăng tốc chuyển glycogen thành glucose trong gan (huỷ glycogen); chuyển các chất dinh dưỡng khác thành glucose trong gan (tân tạo glucose), và nhả glucose vào máu.	Hạ đường huyết, tập luyện, và ăn protid (thịt) chủ yếu kích thích tiết; Somatostatin và insulin ức chế tiết.
Insulin từ các tế bào beta hay tế bào B của tiểu đảo tuỵ	Làm hạ đường huyết bằng cách tăng tốc vận chuyển glucose vào tế bào, chuyển glucose thành glycogen (sinh glycogen), giảm huỷ glycogen và tân tạo glucose; làm tăng tạo mỡ và kích thích tổng hợp protein	Tăng đường huyết, acetylcholine (tiết bởi các sợi đối giao cảm của thần kinh lang thang), arginine và leucine (2 amino acid), glucagon, GIP, hGH, và ACTH kích thich tiết; Somatostatin ức chế tiết.
Somatostatin từ các tế bào delta hay tế bào D của tiểu đảo tuỵ	Ức chế tiết insulin và glucagon, và làm chậm hấp thu các chất dinh dưỡng từ ống tiêu hoá	Polypeptid tuỵ ức chế tiết.
Polypeptid tuỵ từ các tế bào F của tiểu đảo tuỵ	Ức chế tiết somatostatin, co bóp túi mật, và tiết các men tiêu hoá tuỵ	Thức ăn chứa protein, nhịn đói, tập luyện và hạ huyết áp cấp tính kích thích tiết; somatostatin và đường huyết cao ức chế tiết

4.6. Các tuyến sinh dục (Buồng trứng và Tinh hoàn)

4.6.1. Buồng trứng (ovaries)

Buồng trứng là đôi tuyến sinh dục nữ, vừa ngoại tiết (sản xuất ra trứng), vừa nội tiết (tiết ra các hormon sinh dục nữ quyết định giới tính phụ như oestrogen và progesteron).

Buồng trứng hình bầu dục dẹt, nằm trong chậu hông bé, hai bên tử cung, dưới và sau vòi tử cung, dính vào lá sau dây chằng rộng (xem *Giải phẫu Người*, tập II).

Cấu tạo: Buồng trứng không có phúc mạc che phủ mà được bọc bởi một lớp *áo trắng* (tunica albuginae), là lớp tế bào trụ phủ ngoài cùng. Dưới áo trắng là một lớp *vỏ buồng trứng* (cortex ovarii), dày, gồm một lớp mô đệm cấu tạo bởi mô liên kết lưới, có rất nhiều tế bào hình thoi cùng các tế bào cơ trơn. Trong mô vỏ buồng trứng có chứa các *nang trứng* (folliculi ovarii) và *thể vàng* (corpus luteum). Ở phần trung tâm buồng trứng là *tuỷ buồng trứng* (medulla ovarii), bao gồm một mô đệm cấu tạo bởi mô liên kết có nhiều sợi chun, một số tế bào cơ trơn cùng rất nhiều mạch máu, đặc biệt là tĩnh mạch.

Nang trứng (folliculi ovarii): ở bé gái mới ra đời, trong lớp vỏ buồng trứng đã có rất nhiều *nang trứng nguyên thuỷ* (folliculi ovarii primarii). Mỗi nang có một tế bào trung tâm lớn gọi là *noãn*, bao quanh bởi các tế bào trụ nhỏ, hay tế bào dẹt, gọi

là các *tế bào nang*. Sau dậy thì, hàng tháng một số nang trứng nguyên thuỷ phát triển thành các *bọng nang trứng* (folliculi ovarii vesiculosi). Một trong số đó vỡ ra, phóng noãn trứng chín ra ngoài. Đó là hiện tượng rụng trứng (ovulatio), ngoại tiết.

Thể vàng (corpus luteum): Sau khi phóng noãn, thành của bọng nang xẹp xuống, tạo thành các nếp gấp. Các tế bào của màng hạt to ra nhanh, trở thành các *tế bào vàng* (luteal cells), chứa sắc tố vàng trong bào tương. Các tế bào này tạo nên thể vàng (corpus luteum), tồn tại theo chu kỳ kinh nguyệt, và hoạt động từ 12–14 ngày sau rụng trứng, có đường kính khoảng 1cm. Trong thể vàng có những tế bào vàng to sản sinh ra hormon progesteron, và các *tế bào cạnh vàng* (paraluteal cells) nhỏ sản xuất ra hormon estrogen. Nếu không có thai, thể vàng thoái hoá mỡ và xuất hiện nhiều mô sợi, tạo nên thể trắng (corpus albicans).

Ở người mang thai, thể vàng hoạt động trong suốt giai đoạn mang thai, và có đường kính khoảng 2,5, vào giữa giai đoạn mang thai.

Các hormon sinh dục nữ: Song song với các hormon hướng sinh dục của tuyến yên, các hormon sinh dục nữ, ***oestrogen*** và ***progesteron***, điều hoà chu kỳ sinh dục ở nữ, duy trì thai nghén, và chuẩn bị sinh sữa ở các tuyến vú. Các hormon đó cũng chịu trách nhiệm phát triển và duy trì các đặc điểm giới tính phụ của nữ. Ngoài ra buồng trứng cũng sinh ra ***inhibin***, một hormon protein ức chế tiết FSH (hormon kích thích nang). Trong thời gian mang thai, buồng trứng và rau thai còn tiết ra một hormon peptid gọi là ***relaxin***, làm tăng sự mềm dẻo của khớp dính mu trong thời gian mang thai, và giúp cho việc giãn rộng cổ tử cung khi đẻ.

4.6.2. Tinh hoàn (testes)

Nam giới có hai tuyến sinh dục hình bầu dục gọi là **tinh hoàn** (testes), vừa ngoại tiết (tiết ra tinh trùng) vừa nội tiết (tiết ra nội tiết tố nam: testosterone).

Tinh hoàn nằm trong bìu (scrotum), ở người trưởng thành trung bình dài 4,5cm, rộng 2,5cm, trọng lượng thay đổi khoảng 15g (xem *Giải phẫu Người*, tập II).

Cấu tạo: Tinh hoàn được bọc trong một bao thớ dày chắc gọi là ***áo trắng*** (tunica albuginae). Trên thiết đồ bổ dọc, tinh hoàn được chia thành nhiều *tiểu thuỳ tinh hoàn* (lobuli testis), (khoảng 200 – 300 tiểu thuỳ), ngăn cách nhau bởi các *tiểu vách tinh hoàn* (septula testis), đi từ mặt trong áo trắng hội tụ ở góc trên sau tinh hoàn, tạo nên một chỗ dày gọi là *trung thất tinh hoàn* (mediastinum testis). Trong mỗi tiểu thuỳ có từ 2 – 4 *vi tiểu quản sinh tinh xoắn* (tubuli seminiferi contorsi). Giữa các vi quản sinh tinh là mô liên kết, trong đó có các ***tế bào kẽ*** chứa các hạt sắc tố màu vàng.

Trong mỗi tinh hoàn, khoảng 400 – 600 các vi tiểu quản sinh tinh xoắn, sản xuất ra tinh trùng (ngoại tiết). Còn các tế bào kẽ hay tế bào Leydig tổng hợp và tiết ra các nội tiết tố nam (androgens).

Các hormon sinh dục nam: ***Testosterone*** là nội tiết tố nam chủ yếu, điều hoà việc sản sinh ra tinh dịch và kích thích sự phát triển và duy trì các đặc điểm

giới tính nam phụ, như mọc râu. Các tinh hoàn cũng sản sinh ra ***inhibin***, ức chế tiết FSH.

Bảng 16.5 tóm tắt các hormon sản xuất bởi buồng trứng tinh hoàn, và tác dụng chính của chúng.

Bảng 16.5. Tóm tắt các hormon của buồng trứng và tinh hoàn

Hormon	Các tác dụng chính
Các hormon buồng trứng: – ***Estrogen*** và ***Progesterone***	+ Cùng các hormon hướng sinh dục của tuyến yên trước, điều hoà chu kỳ sinh dục của nữ, duy trì mang thai; chuẩn bị sinh sữa cho các tuyến vú, điều hoà sinh trứng, và thúc đẩy sự phát triển và duy trì các đặc trưng giới tính nữ phụ.
– ***Relaxin***	+ Tăng độ mềm dẻo của khớp dính mu khi mang thai và giúp giãn nở cổ tử cung khi sinh đẻ.
– ***Inhibin***	+ Ức chế tiết FSH từ tuyến yên trước.
Các hormon tinh hoàn: – ***Testosterone***	+ Kích thích sự di chuyển xuống dưới của tinh hoàn trước khi sinh, điều hoà sự sinh tinh, và thúc đẩy sự phát triển và duy trì các đặc tiểm giới tính của nam.
– ***Inhibin***	+ Ức chế tiết FSH từ tuyến yên trước.

4.7. Tuyến tùng (glandula pinealis, pineal gland)

Tuyến tùng là một tuyến nội tiết nhỏ dính vào mái não thất 3 ở đường giữa. (Hình 6.1; 6.5; 15.1). Nó là một phần của thượng nội đồi (epithalamus), nằm ở trên và giữa hai gò trên (hay củ não sinh tư trên), nặng độ 0,1 – 0,2g.

Cấu tạo: Tuyến tùng được phủ bởi một bao màng não mềm, và gồm những đám tế bào thần kinh đệm và tế bào tiết gọi là các ***pinealocytes*** (tế bào tuyến tùng). Các sợi giao cảm sau hạch từ hạch cổ trên đến tận hết ở tuyến tùng.

Hormon tuyến tùng: Mặc dù từ nhiều năm người ta đã biết nhiều về các nét giải phẫu của tuyến tùng, vai trò sinh lý của nó vẫn còn chưa được biết rõ. Một hormon được tiết bởi tuyến tùng là **melatonin**, là một hormon amin dẫn xuất từ serotonin. Melatonin được tiết nhiều hơn trong bóng tối và ít hơn dưới ánh sáng mạnh của mặt trời, theo trình tự như sau:

1. Ánh sáng vào mắt, đập vào võng mạc, và kích thích các thụ thể quang học.

2. Các nơron võng mạc được hoạt hoá bởi các thụ thể quang học dẫn truyền xung động tới nhân trên giao thoa thị giác của hạ nội đồi.

3. Từ nhân trên giao thoa, xung động thần kinh được dẫn truyền tới hạch cổ trên.

4. Các sợi sau hạch giao cảm từ hạch cổ trên đi tới tuyến tùng và tiếp xúc synáp với các tế bào của tuyến tùng.

5. Trong bóng tối, các noron võng mạc dẫn truyền ít xung động hơn tới tuyến tùng, bằng đường nhân trên giao thoa và hạch cổ trên.

6. Thiếu norepinephrine kích thích tiết melatonin bởi các tế bào của tuyến tùng, và kết quả là buồn ngủ.

7. Trong ánh sáng chói, norepinephrine tiết ra bởi các sợi giao cảm, ức chế sự tiết melatonin bởi các tế bào tuyến tùng.

8. Ức chế tiết melatonin gây nên mất buồn ngủ. Như vậy, sự tiết melatonin được cai quan bởi chu kỳ ánh sáng ngày đêm.

Tác dụng của melatonin:

- Melatonin góp phần vào việc thiết lập đồng hồ sinh học của cơ thể, được kiểm soát từ nhân trên giao thoa. Khi ngủ, mức melatonin trong huyết tương cao lên và rồi lại hạ xuống trước khi thức giấc. Uống liều nhẹ melatonin có thể gây ngủ, và điều chỉnh lại nhịp đồ hàng ngày, điều này có thể có ích cho những công nhân phải thay đổi luân phiên giờ giấc ngày đêm.

- Melatonin cũng là một chất chống oxy hoá có hiệu lực mạnh, có thể phần nào bảo vệ chống tác hại đến các gốc oxy tự do.

- Ở động vật sinh con theo mùa, melatonin ức chế các chức năng sinh dục. Tuy nhiên ở người, melatonin có ảnh hưởng đến các chức năng sinh dục hay không còn chưa rõ. Mức melatonin cao hơn ở trẻ con, và hạ theo tuổi cho đến khi trưởng thành; song không có biểu hiện rõ những thay đổi đó trong việc tiết melatonin có liên quan với dậy thì hay trưởng thành giới tính. Tuy nhiên, vì melatonin gây teo các tuyến sinh dục ở một số giống động vật, khả năng tác động bất lợi cho sinh dục ở người cần phải được nghiên cứu, trước khi có thể sử dụng nó để điều chỉnh nhịp điệu ngày đêm.

4.8. Tuyến ức (thymus)

Do vai trò của nó trong miễn dịch học, tuyến ức thường được mô tả cùng hệ bạch huyết.

Tuyến ức thường có hai thuỳ nằm ở trung thất trước, sau xương ức, trước các mạch lớn của tim và màng ngoài tim (Hình 16.9). Tuyến ức lớn ở trẻ nhỏ, nặng chừng 70g. Sau dậy thì, nhiễm mỡ và mô liên kết rõ bắt đầu thay thế mô tuyến ức. Theo thời gian con người đạt tới tuổi trưởng thành, tuyến đã teo đi đáng kể, và ở tuổi già nó có thể chỉ còn cân nặng 3g.

Cấu tạo: Tuyến có một lớp mô liên kết bọc chung hai thuỳ lại với nhau và một *bao* (capsule) mô liên kết bọc riêng mỗi thuỳ. Có những chẽ của bao gọi là các *bè* (trabeculae) lách vào trong, chia thuỳ thành những *tiểu thuỳ* (lobules) (Hình 16.9b).

Mỗi tiểu thuỳ có một lớp ngoài nhuộm màu đậm gọi là *vỏ* (cortex) và một vùng trong nhuộm màu nhạt, gọi là *tuỷ* (medulla). **Vỏ** gồm những *lympho bào* xếp chặt với nhau, những tế bào biểu mô gọi là *tế bào biểu mô lưới* (reticular epithelial cells) bao quanh những đám lympho bào, và các *đại thực bào*. **Tuỷ** gồm

đa số là các ***tế bào biểu mô lưới*** và rải rác rộng rãi hơn là các lympho bào. Mặc dù người ta chỉ biết được một vài chức năng của chúng, các tế bào biểu mô lưới sản xuất ra các hormon tuyến ức, mà người ta cho rằng có tác dụng giúp cho sự chín của các tế bào T. Ngoài ra, tuỷ còn chứa những *tiểu thể tuyến ức* hay *tiểu thể Hassall* đặc trưng, những lớp đồng tâm các tế bào biểu mô lưới dẹt, chứa đầy các hạt nhỏ sừng trong suốt (keratohyaline) và keratin (Hình 16.9c).

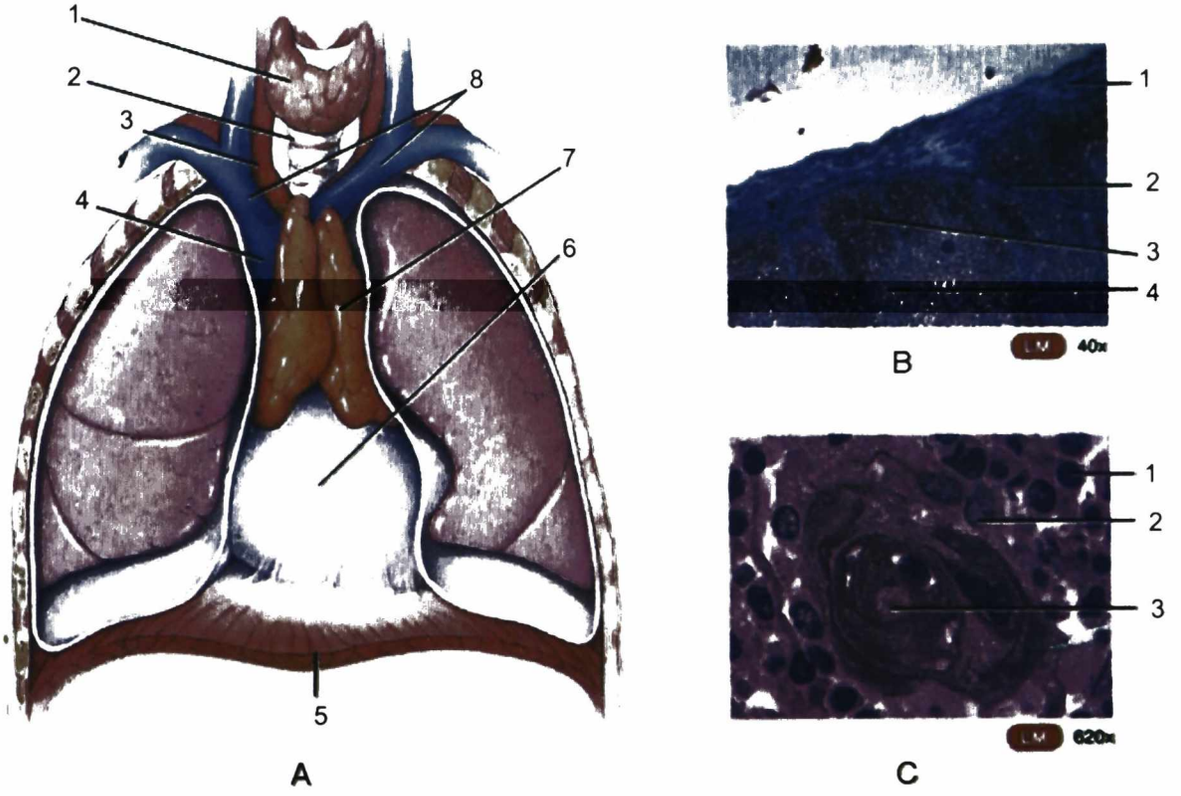

Hình 16.9. Tuyến ức

(Theo Tortora & Grabowski, Principles of Anatomy and Physiology, 2000, Fig. 22.5 p. 744).

A. Tuyến ức ở thanh niên, nhìn trước: 1. Tuyến giáp; 2. Khí quản; 3. ĐM cảnh chung phải; 4. TM chủ trên; 5. Cơ hoành; 6. Ngoại tâm mạc; 7. Tuyến ức; 8. Các TM cánh tay đầu.

B. Tiểu thuỳ tuyến ức (lobule), nhìn trên thiết đồ mô học (x40 lần): 1. Bao tuyến (capsule); 2. Bè vách (trabecula); 3. Tiểu thuỳ: vỏ (cortex); 4. Tiểu thuỳ: tuỷ (medulla).

C. Tiểu thể tuyến ức (thymic corpuscule), nhìn trên thiết đồ mô học (x 620 lần): 1. Lympho bào; 2. Tế bào biểu mô lưới; 3. Tiểu thể tuyến ức (tiểu thể Hassall).

Các hormon: được sản xuất bởi tuyến ức được gọi là ***thymosin***, *thymic humoral factor* (THF), *thymic factor* (TF), và *thymopoietin*. Các hormon tuyến ức thúc đẩy sự tăng sinh và sự trưởng thành của các tế bào T (một loại bạch cầu), là những tế bào tiêu diệt vi khuẩn và các chất lạ và có thể trì hoãn quá trình tuổi tác.

4.9. Các hormon từ các tế bào nội tiết khác

Một số mô hoặc cơ quan khác các tuyến nội tiết đã được xếp loại, thường cũng có chứa các tế bào nội tiết và tiết ra hormon. Các hormon đó và các tác dụng của chúng được tóm tắt trong bảng 16.6.

Bảng 16.6. Tóm tắt các hormon của các cơ quan và mô có chứa tế bào nội tiết

Hormon	Các tác dụng chính
Ống tiêu hoá: – Gastrin – Peptid hướng insulin phụ thuộc glucose (glucose–dependent insulinotropic peptid) – Secretin – Cholecystokinin	+ Thúc đẩy tiết dịch vị và tăng vận động dạ dày. + Kích thích tiết insulin bởi các tế bào beta tuỵ. + Kích thích tiết dịch tuỵ và mật + Kích thích tiết dịch tuỵ, điều hoà nhả mật từ túi mật, và mang lại cảm giác no khi ăn.
Rau thai: – Gonadotropin màng rau (Human chorionic gonadotropin) – Estrogen và progesteron – Somatomammotropin màng rau (Human chorionic somatomammotropin)	+ Kích thích thể vàng buồng trứng tiếp tục sản xuất estrogen và progesteron để duy trì thai. + Duy trì thai và chuẩn bị tuyến vú tiết sữa. + Kích thích phát triển các tuyến vú để sinh sữa.
Thận: – Erythropoietin – Calcirtriol (dạng hoạt tính của vitamin D)	+ Tăng tốc độ sản xuất hồng cầu. + Giúp hấp thu calcium và phospho tiết chế
Tim: – Các peptid nutriuretic do tâm nhĩ s.x. (atrial peptid nutriuretic)	+ Hạ huyết áp.
Mô mỡ: – Leptin	+ Mất ăn ngon và có thể có tác dụng buông thả hoạt động của GnRH và hormon hướng sinh dục

Còn một số loại hormon pha tạp linh tinh khác, thuộc lĩnh vực sinh lý học hơn là giải phẫu học. Như ***các eicosanoids*** (prostaglandins và leukotrienes), hoạt động như những hormon khu trú ở đa số mô của cơ thể; ***các nhân tố tăng trưởng*** (growth factors) mới phát hiện gần đây hơn (ngoài các hormon đã kể ở trên), đóng vai trò quan trọng trong phát triển mô, tăng trưởng và sửa chữa.

5. PHÁT TRIỂN PHÔI THAI CỦA HỆ NỘI TIẾT

Phát triển phôi thai của hệ nội tiết không khu trú ở một địa điểm nhất định như sự phát triển của các hệ khác; bởi vì các cơ quan nội tiết phát triển ở trong các phần riêng biệt rộng rãi của thai nhi (Hình 16.2).

Tuyến yên (hypophysis) xuất phát từ hai vùng khác nhau của ngoại bì (ectoderme). *Tuyến yên sau* hay *tuyến yên thần kinh* (neurohypophysis) mọc ra từ một chỗ lồi ra của ngoại bì gọi là *nụ tuyến yên thần kinh* (neurohypophyseal bud), ở nền hạ nội đồi (Hình 16.2a). *Phễu* (infundibulum) (ở dưới hạ nội đồi), cũng là

một phần phát triển lồi ra của nụ tuyến yên thần kinh, nối tuyến yên sau với hạ nội đồi, (như một cuống tuyến yên). *Tuyến yên trước* hay *tuyến yên tuyến* (adenohypophysis) tách ra từ một chỗ lồi của ngoại bì ở trần ổ miệng, gọi là *túi tuyến yên* (của *Rathke*) (hypophyseal Rathke's pouch). Túi phát triển về phía nụ tuyến yên thần kinh, và đứt liên lạc với trần ổ miệng.

Tuyến giáp phát triển như một chỗ lồi ra ở phần bụng giữa ngoại bì, gọi là *túi thừa giáp trạng* (thyroid diverticulum), từ nền hầu ở mức đôi túi hầu thứ hai. Túi phát triển xuống dưới và biệt hoá thành hai thuỳ bên phải, bên trái và eo tuyến.

Tuyến cận giáp phát triển từ ngoại bì như những chỗ mọc ra từ *các túi hầu* thứ ba và thứ tư (pharyngeal pouches).

Vỏ thượng thận và **tuỷ thượng thận** có nguyên uỷ phôi thai hoàn toàn khác nhau. *Vỏ thượng thận* tách ra từ trung bì trung gian (intermediate mesoderm) từ cùng vùng với các tuyến sinh dục. *Tuỷ thượng thận* có nguyên uỷ ngoại bì, và tách ra từ *mào thần kinh* (neural crest), cũng là nơi phát sinh các hạch thần kinh giao cảm và các cấu trúc khác của hệ thần kinh.

Tuỵ phát triển từ hai chỗ lồi ra của nội bì (entoderm) từ phần ruột trước (foregut) sau này trở thành tá tràng. (Xem lại bài 16, Hình 16.15 *Giải phẫu Người* tập II). Hai túi thừa đó được gọi là nụ tuỵ bụng và nụ tuỵ lưng, sau này sẽ hoà lẫn làm một để tạo nên tuỵ.

Về nguyên uỷ của **buồng trứng** và **tinh hoàn** cũng xin xem lại phát triển phôi thai của hệ sinh dục ở *Giải phẫu Người* tập II.

Tuyến ức phát sinh từ nội bì của các túi hầu thứ ba.

6. HỆ THỐNG NỘI TIẾT VÀ TUỔI TÁC

Mặc dù một số tuyến nội tiết teo đi theo tuổi tác, hoạt động của chúng có thể hay không bị ảnh hưởng.

Ví như ***tuyến yên***, sản xuất hormon tăng trưởng người giảm đi, là một nguyên nhân teo cơ theo tuổi. Song sản xuất hormon hướng sinh dục và hormon kích thích tuyến giáp thực tế vẫn tăng cùng tuổi. Lượng xuất hormon hướng vỏ thượng thận bởi tuyến yên hầu như không bị ảnh hưởng bởi tuổi tác.

Tuyến giáp giảm lượng tiết thyoxine theo tuổi, gây nên giảm tốc độ chuyển hoá, và tăng mỡ cơ thể và thiểu năng tuyến giáp (hypothyroidism) thường gặp nhiều hơn ở người già.

Tuyến ức lớn nhất ở trẻ em. Sau dậy thì kích thước của nó bắt đầu giảm sút, và mô tuyến ức được thay thế bằng mỡ và mô liên kết rỗ. Ở người trưởng thành nhiều tuổi hơn, tuyến ức đã teo đi đáng kể.

Tuyến thượng thận chứa đựng ngày càng tăng mô xơ và sản xuất ít hơn

cortisol và aldosteron. Tuy nhiên sản xuất epinephrine và norepinephrine vẫn bình thường.

Tuỵ tiết insulin chậm hơn theo tuổi tác, và tính nhạy cảm của thụ thể với glucose giảm sút. Kết quả là đường huyết ở người già tăng nhanh hơn và trở lại bình thường chậm hơn người trẻ.

Các buồng trứng giảm kích thước dữ dội theo tuổi, và không còn đáp ứng với các hormon hướng sinh dục (gonadotropin). Kết quả giảm tiết estrogen bởi buồng trứng dẫn đến các tình trạng như xơ cứng xương (osteosclerosis) và xơ cứng động mạch (artherosclerosis).

Mặc dù sản xuất testosteron bởi các ***tinh hoàn*** giảm sút với tuổi tác, hiệu quả thường không rõ rệt cho tới tuổi rất già, và nhiều nam giới tuổi già vẫn sản xuất tinh dịch hoạt tính với số lượng bình thường.

7. CÁC RỐI LOẠN NỘI TIẾT: MẤT CÂN BẰNG NỘI MÔI

* [Đây là phần áp dụng thực tế lâm sàng, có liên quan đến sinh lý học nhiều hơn là giải phẫu. Song chúng tôi cũng xin giới thiệu ở đây, để bạn đọc tham khảo thêm, và thấy được sự liên quan chặt chẽ giữa giải phẫu sinh lý và bệnh lý].

Đa số các rối loạn nội tiết là do tiết quá nhiều hoặc quá ít một hormon nhất định. Tuy nhiên vì hormon không thể hoạt động nếu không bám được vào các thụ thể (receptors) của chúng, nên một số rối loạn nội tiết là do sai lệch của các thụ thể hoặc thiểu năng của các hệ thống thông tin thứ hai. Vì hormon được vận chuyển trong máu qua khắp cơ thể để tới các mô đích, những vấn đề về rối loạn chức năng nội tiết cũng có thể lan toả rộng hơn.

7.1. Các rối loạn tuyến yên

7.1.1. Chứng lùn tuyến yên, chứng khổng lồ, chứng to đầu chi

Thiếu tiết hormon tăng trưởng trong những năm tuổi đang lớn làm chậm lại sự tăng trưởng của xương và các sụn đầu xương bị liền sớm, trước khi đạt tới chiều cao bình thường: đó là chứng ***lùn tuyến yên*** (pituitary dwarfism). Các cơ quan khác của cơ thể cũng kém phát triển, và người lùn tuyến yên giống trẻ nhỏ về nhiều mặt thể chất. Điều trị cần cho hormon tăng trưởng từ khi còn nhỏ, trước khi liền sụn đầu xương.

Tăng tiết hormon tăng trưởng từ khi còn nhỏ gây nên chứng ***khổng lồ*** (giantism), tăng bất thường chiều dài các xương dài. Người bệnh cao bất thường, nhưng có tỷ lệ cơ thể tương đối gần bình thường.

Tăng tiết hormon tăng trưởng ở thời kỳ trưởng thành gây nên chứng ***to đầu chi*** (acromegaly). Các xương dài không thể dài thêm bởi vì các sụn đầu xương đã

liền. Song thay thế vào đó, các xương bàn tay, bàn chân, gò má và hàm dày lên. Các mí mắt, môi, lưỡi, và mũi cũng to ra, da dày lên và phát triển các nếp nhăn, đặc biệt ở trán và lòng bàn chân.

7.1.2. Bệnh đái tháo nhạt (diabetes insipidus)

Điều bất thường hay gặp nhất về *rối loạn chức năng tuyến yên sau* là bệnh ***đái tháo nhạt***. Mất khả năng tiết hay đáp ứng với hormon chống lợi niệu (ADH: antidiuretic hormon) có thể gây nên bệnh đái tháo nhạt:

– *Đái tháo nhạt do thần kinh* được gây nên bởi *giảm tiết ADH*, thường là do một u não, một chấn thương đầu, hoặc một phẫu thuật não làm tổn thương đến tuyến yên sau và các nhân hạ nội đồi cạnh não thất và trên thị giác.

– Trong các *bệnh đái tháo nhạt do thận*, thận *không đáp ứng với ADH*. Các thụ thể ADH có thể không hoạt động, hoặc thận có thể bị tổn thương.

Triệu chứng thông thường của cả hai thể rối loạn là tiết ra những khối lượng lớn nước tiểu (*đái nhiều*), gây nên *mất nước* và *khát*. Đái dầm thường hay xảy ra ở trẻ nhỏ bị bệnh. Vì bị mất quá nhiều nước trong nước tiểu, bệnh nhân có thể chết vì mất nước nếu không được uống nước chỉ trong một ngày. Điều trị bệnh đái tháo nhạt do nguyên nhân thần kinh bằng dùng ADH thay thế thường cả đời. (Tiêm dưới da hoặc bơm mũi đều có hiệu quả như nhau). Điều trị đái tháo nhạt do thận phức tạp hơn và tuỳ theo tính chất của thiểu năng thận. Hạn chế muối trong chế độ ăn và điều trái nghịch là sử dụng một vài thuốc lợi niệu, có thể có ích.

7.2. Các rối loạn tuyến giáp

Rối loạn tuyến giáp ảnh hưởng đến tất cả các hệ lớn của cơ thể và nằm trong số các rối loạn nội tiết thông thường nhất.

7.2.1. Thiểu năng tuyến giáp ở thời kỳ phôi thai hoặc tuổi thơ ấu gây nên **chứng đần độn** (cretinism). Người đần độn bị lùn còi vì bộ xương không tăng trưởng và không trưởng thành và chậm phát triển trí tuệ một cách trầm trọng, vì não không phát triển đầy đủ. Do các hormon hoà tan trong lipid của mẹ qua rau thai và cho phép phát triển bình thường, đứa trẻ sơ sinh thường có vẻ bình thường, mặc dù nó không thể tự sản xuất ra hormon tuyến giáp. Đa số các nước đòi hỏi phải xét nghiệm tất cả các trẻ sơ sinh để bảo đảm có đầy đủ chức năng tuyến giáp,. Nếu thiểu năng tuyến giáp được phát hiện sớm, chứng đần độn có thể phòng ngừa bằng cách cho uống hormon tuyến giáp.

7.2.2. Thiểu năng tuyến giáp ở tuổi trưởng thành gây nên **bệnh phù niêm** (myxoedema). Một biểu hiện của rối loạn đó là phù (tích tụ dịch kẽ), làm cho các mô ở mặt sưng đầy và trông phì nộn. Người bị bệnh phù niêm có nhịp tim chậm, nhiệt độ cơ thể thấp, nhạy cảm với lạnh, tóc và da khô, yếu cơ, hay ngủ lịm (general lethargy), và có xu hướng tăng cân dễ dàng. Vì não đã đạt mức độ trưởng

thành, nên không xảy ra chậm trí tuệ, song chức năng trí não có thể bị tối tăm, người bệnh kém nhanh nhạy, tỉnh táo. Bệnh phù niêm thường xảy ra ở phụ nữ nhiều gấp năm lần ở nam giới. Uống hormon giáp trạng sẽ giảm triệu chứng.

7.2.3. Hình thái thông thường nhất của cường tuyến giáp là **bệnh Graves** (Graves' disease), (ta vẫn quen gọi là ***bệnh Basedow***), là một rối loạn tự miễn. Bệnh xảy thường ra ở phụ nữ gấp từ 7 đến 10 lần nhiều hơn ở nam giới, thường trước tuổi 40. Vì bệnh nhân sản xuất ra các kháng thể bắt chước tác dụng của hormon kích thích giáp trạng (TSH = thyroid–stimulating hormone), tuyến giáp luôn luôn bị kích thích phát triển và tiết các hormon tuyến giáp. Triệu chứng đầu tiên là *to tuyến giáp*, có thể gấp 2 – 3 lần bình thường. Bệnh nhân Graves thường bị phù đặc biệt ở sau mắt, gọi là *lồi mắt* (exophtalmos). Điều trị có thể phẫu thuật cắt bỏ một phần hay toàn bộ tuyến giáp; dùng iodine phóng xạ (I^{131}) để tiêu huỷ chọn lọc mô tuyến giáp, và sử dụng các thuốc kháng giáp để phong bế tổng hợp hormon tuyến giáp.

7.2.4. Bệnh bướu giáp (goiter, goitre) đơn giản là một tuyến giáp to lên, và nó có thể đi kèm cường tuyến giáp (hyperthyroidism), nhược tuyến giáp (hypothyroidism), hay tuyến giáp hoạt động tốt (euthyroidism). Ở một số nơi, do chế độ ăn uống thiếu iode, kết quả là mức hormon tuyến giáp thấp trong máu kích thích tiết TSH, gây nên to tuyến giáp.

7.3. Các rối loạn tuyến cận giáp

7.3.1. Thiểu năng tuyến cận giáp (hypoparathyroidism), quá ít hormon cận giáp dẫn đến thiếu Ca^+, làm cho các sợi nơron và cơ khử cực và sinh ra những điện thế hoạt động tự phát. Điều đó dẫn tới những co giật (twitches), co cứng (spasms), và **bệnh co cứng cơ** (tetanie). Nguyên nhân dẫn đến thiểu năng tuyến cận giáp là do tai biến gây tổn thương đến tuyến cận giáp, hoặc tới cấp huyết của chúng trong phẫu thuật tuyến giáp.

7.3.2. Cường tuyến cận giáp (hyperparathyroidism), thường do u tuyến cận giáp, sinh ra **viêm xương xơ nang toàn thân** (osteitis fibrosa cystica), gây nên mất khoáng xương (demineralisation). Các xương trở nên giòn và dễ gẫy, do mất quá nhiều Ca^{2+}.

7.4. Các rối loạn tuyến thượng thận

Các rối loạn vỏ thượng thận bao gồm tăng cường hoạt động hay thiểu năng hoạt động và gây nên những thay đổi phức tạp về vật lý, tâm lý, và chuyển hoá có thể đe doạ đến tính mạng. Các rối loạn tuỷ thượng thận bao gồm tăng cường hoạt động và không đe doạ đến tính mạng.

7.4.1. Hội chứng Cushing (Cushing's Syndrrome)

Tăng tiết cortison bởi vỏ thượng thận gây nên ***hội chứng Cushing***. Nguyên

nhân bao gồm: u tuyến thượng thận tiết cortison, hoặc một u ở nơi khác tiết hormon hướng vỏ thượng thận (ACTH = adrenocorticotropic hormone), và hormon này lại kích thích tăng tiết quá mức cortisol. Bệnh được đặc trưng bởi sự suy sụp các protein cơ và tái phân phối mỡ cơ thể, kết quả gây nên cánh tay và cẳng chân khẳng khiu, kèm theo một khuôn mặt "trăng tròn" (round "moon face"), một "bướu trâu" ("buffalo hump") trên lưng, và một bụng treo lúc lắc (pendulous abdomen). Da mặt ửng đỏ, da bụng phát triển những vết căng ra. Bệnh nhân dễ bị thâm tím và vết thương khó lành. Mức cortisol cao gây nên tăng đường huyết, loãng xương, yếu, tăng huyết áp, tăng nhạy cảm với nhiễm trùng, giảm khả năng chống stress, tâm trạng chao đảo.

7.4.2. Bệnh Addison

Huỷ hoại tăng dần vỏ thượng thận dẫn đến thiếu tiết glucocorticoid và aldosterone, gây nên *bệnh Addison* (*suy nhược vỏ thượng thận tiên phát*). Đa số trường hợp được coi là các rối loạn tự miễn trong đó các kháng thể gây nên huỷ hoại vỏ thượng thận, hoặc phong bế sự bám của ACTH vào các thụ thể của chúng. Các nguyên nhân sinh bệnh, như vi khuẩn bệnh lao, cũng có thể gây nên hủy hoại vỏ thượng thân. Các triệu chứng, điển hình chưa xuất hiện cho đến khi 90% vỏ thượng thận bị phá huỷ, bao gồm: ngủ lịm tâm thần (mental lethargy), chán ăn (anorexia), buồn nôn và nôn, sút cân, hạ đường huyết, và yếu cơ. Mất aldosteron dẫn đến tăng kali (K) và giảm natri (Na) trong máu, hạ huyết áp, mất nước, giảm lượng tim, loạn nhịp, và tiềm năng ngừng tim. Quá nhiễm sắc tố da, đặc biệt ở những diện lộ ra ánh sáng mặt trời, và cũng xảy ra cả ở niêm mạc. Điều trị thay thế bằng các glucocorticoid và các mineralocorticoid và tăng natri trong chế độ ăn.

7.4.3. U tế bào ưa crôm (Pheochromocytomas)

Thường là u lành tính của các tế bào ưa crôm của tuỷ thượng thận, gọi là Pheochromocytomas, gây nên tăng tiết các hormon tuỷ thượng thận. Tăng tiết epinephrine và norepinephrine gây nên một tình trạng đáp ứng đấu tranh hay lẩn trốn kéo dài: nhịp tim nhanh, đau đầu, huyết áp cao, mức đường cao trong máu và nước tiểu, tăng tốc độ chuyển hoá cơ bản, mặt đỏ, thần kinh bất ổn (nervousness), ra mồ hôi, và giảm nhu động hệ tiêu hoá. Điều trị bằng phẫu thuật cắt bỏ khối u.

7.5. Các rối loạn tuyến tuỵ

Trong số các rối loạn tuyến tuỵ thường gặp nhất là rối loạn nội tiết, **bệnh đái tháo đường** (diabetes mellitus), một bệnh mạn tính nhiều người mắc phải. (Khoảng 12 triệu người Mỹ bị bệnh, và là nguyên nhân thứ tư dẫn đến cái chết ở Mỹ, chủ yếu vì hiệu quả tim mạch lan rộng của bệnh). Đái tháo đường là một nhóm rối loạn sinh ra do mất khả năng sản xuất hoặc sử dụng insulin. Kết quả là tăng đường huyết (hyperglycemia), và mất đường trong nước tiểu (đái ra đường) (glucosurie). Triệu chứng chính của đái tháo đường là ba cái "nhiều" ("polys"): 1) *Đái nhiều* (polyuria), tiết nước tiểu quá nhiều do thận mất khả năng hấp thu lại nước; 2) *Uống nhiều* (polydipsia), quá khát; và 3) *Ăn nhiều* (polyphagia).

Có hai thể đái tháo đường.

– ***Đái tháo đường typ 1*** do suy giảm tuyệt đối insulin, còn được gọi là ***đái tháo đường phụ thuộc insulin*** (insulin–dependent diabetes mellitus), vì cần được tiêm insulin đều đặn để đề phòng chết. Thông thường nhất bệnh phát triển ở người trẻ dưới 20 tuổi, mặc dù có thể tồn tại dai dẳng suốt đời. Đái tháo đường phụ thuộc insulin là một rối loạn tự miễn, trong đó hệ miễn dịch của người bệnh phá huỷ các tế bào beta của tuỵ. Thuốc, cyclosporine, ngăn chặn hệ miễn dịch, tỏ ra hứa hẹn có khả năng cắt đứt sự huỷ hoại tế bào beta.

Chuyển hoá tế bào của một người bị bệnh đái tháo typ I tương tự như của một người chết đói. Bởi vì không có insulin để giúp cho glucose vào trong tế bào, đa số tế bào sử dụng acid béo để sinh ATP. Sự tích tụ các sản phẩm phụ (by–products) của acid béo bị phá huỷ – các acid hữu cơ gọi là ketones – gây nên một thể nhiễm acid gọi là *nhiễm acid keton* (ketoacidosis), làm hạ thấp pH của máu và có thể dẫn đến cái chết. Sự phá huỷ các triglycerid và protein dự trữ cũng gây nên sút cân. Do các lipid được máu vận chuyển từ các kho dự trữ tới các tế bào, các phần tử nhỏ lipid được lắng cặn ở thành các mạch máu, dẫn đến xơ vữa động mạch (athérosclerosis) và vô số những vấn đề về tim mạch, bao gồm thiểu năng tuần hoàn não, thiếu máu cơ tim, bệnh mạch ngoại biên, và hoại thư (gangrene). Một trong những biến chứng lớn của đái tháo đường là mất thị giác do đục thuỷ tinh thể (do quá nhiều glucose bám vào các protein thấu kính nhân mắt, làm mờ đục), hoặc do tổn thương các mạch máu của võng mạc. Những vấn đề nghiêm trọng về thận cũng có thể sinh ra do tổn thương các mạch máu.

– ***Đái tháo đường typ 2,*** còn gọi là ***đái tháo đường không phụ thuộc vào insulin***, thường gặp hơn nhiều so với typ 1, chiếm trên 90% tổng số trường hợp. Loại này thường gặp ở những người trên 35 tuổi và nặng cân. Các triệu chứng lâm sàng nhẹ và các mức đường cao trong máu có thể kiểm soát được bằng chế độ ăn, tập luyện, và giảm cân. Đôi khi một thuốc chống đái tháo như glyburite được sử dụng để kích thích tiết insulin bởi các tế bào beta của tuỵ. Mặc dù một số đái tháo đường typ 2 cần đến insulin, nhiều người vẫn có một lượng đủ (thậm chí thừa) insulin trong máu. Ở những người đó, đái tháo đường phát sinh không phải do thiếu insulin, mà do các tế bào đích trở nên kém nhạy cảm với insulin do giảm điều hoà của các thụ thể insulin.

Quá tăng insulin (hyperinsulinism) phần lớn thường xảy ra khi một bệnh nhân đái tháo đường tiêm quá nhiều insulin. Triệu chứng chính là hạ đường huyết, do quá nhiều insulin kích thích quá mạnh hấp thu đường bởi nhiều tế bào của cơ thể. Hạ đường huyết kích thích tiết epinephrine, glucagon, và hormon tăng trưởng. Hậu quả là gây lo lắng, tiết mồ hôi, run, tăng nhịp tim, đói, và yếu sức. Khi đường huyết hạ, các tế bào não bị loại mất nguồn cung cấp glucose sẵn sàng mà chúng cần để hoạt động có hiệu quả. Điều kiện đó dẫn tới lạc trí, co giật, mất ý thức và shock, được gọi là sốc insulin (insulin shock). Chết có thể xảy ra nhanh chóng mà đường huyết không lên.

PHỤ LỤC
VỀ DANH TỪ GIẢI PHẪU

Tiếp theo các bảng phụ lục về Danh từ giải phẫu được sử dụng trong GPN tập I và tập II, chúng tôi xin giới thiệu dưới đây bảng phụ lục về ***danh từ GP tiếng Việt mới,*** được sử dụng trong GPN tập III, dựa theo *Trịnh Văn Minh,* Từ điển Danh từ Giải phẫu Quốc tế Việt hoá, NXB YH, Hà Nội 1999, và Terminologia Anatomica thông qua tại São Paulo 1997 (T.A. 1997); đối chiếu với ***danh từ GP tiếng Việt cũ*** *của cố GS. Đỗ Xuân Hợp,* (Giải phẫu đại cương–Giải phẫu đầu mặt cổ, NXB Yhọc, Hà Nội 1971), *của tập thể Cán bộ giảng dạy Bộ môn Giải phẫu Trường ĐHYHN 1959 – 79,* do Nguyễn Quang Quyền chủ biên (Từ điển Giải phẫu học 4 thứ tiếng Latin–Anh–Pháp–Việt, NXB Y học, Hà Nội 1983), *và của Nguyễn Quang Quyền và CS,* (Bài giảng Giải phẫu học Tập II, Đại học Y–Dược Tp Hồ Chí Minh 1995).

Mong các đồng nghiệp góp ý bổ sung, để sớm hoàn thành việc thống nhất DTGP trong toàn ngành Y Việt Nam. Xây dựng, cải tổ, và hiện đại hoá Danh từ giải phẫu Việt Nam theo Thuật ngữ GP Quốc tế mới là một cuộc cách mạng trong Thuật ngữ Y học Việt Nam, và là một công trình thế kỷ với sự đóng góp của nhiều thế hệ tác giả, mở đầu là cố GS Đỗ Xuân Hợp.

(Trong Bảng đối chiếu dưới đây, không kể tới nhiều từ cũ dịch sang tiếng Việt nay không thay đổi, và nhiều từ mới trước đây chưa được dịch sang tiếng Việt.

Bài	Trang	DTGPQT Latin hoặc tiếng Anh (T.A. 1997)	Từ Việt cũ (Dịch theo DTGP Pháp cũ và theo P.N.A, 1955)	Từ Việt mới Dịch theo N.A. 1985 và T.A.1997)
1	22	Processes, neuronal processes	---	Các mỏm nơron/Mỏm sợi tế bào thần kinh ("Chỉ tất cả những mỏm nhô ra từ thân nơron và kéo dài thành những sợi thần kinh: sợi nhánh, hay sợi trục
		Dendrite (Hy-lạp: *dendron = cây*")	Đuôi gai	Sợi nhánh
		Axon	Sợi trục	Sợi trục
3	49	Medulla spinalis ("*Spina*" tiếng Latin có 2 nghĩa: 1) *gai*; 2) *cột sống*).	Tuỷ sống, (Cố GS Đỗ Xuân Hợp, 1971, T/điển GPH 4 thứ tiếng 1983 Tuỷ gai (N.Q. Quyền và CS, Bài giảng GPH Tp HCM, 1995)	Tuỷ sống (T.V.Minh, Từ điển DTGPQT Việt hoá, 1999)

Bài	Trang	DTGPQT Latin/Anh	Từ Việt cũ	Từ Việt mới
	56	Canalis centralis	Ống tuỷ sống (Cố GS Đỗ Xuân Hợp, 1971)	Ống trung tâm, Ống nội tuỷ
	53 76	Ganglion spinale	Hạch gai, (Hạch gai sống) (Hạch sống) (Cố GS Đỗ Xuân Hợp, 1971, T/điển GPH 4 thứ tiếng 1983)	Hạch thần kinh sống (hạch rễ sau thần kinh sống) (Ganglion = hạch thần kinh Spinalis = thuộc tuỷ sống)
	60 62	Funiculus, Funiculi medullae spinalis	Cột (Cố GS Đỗ Xuân Hợp và các t/g khác, Pháp cũ: colonne)	Thừng, Các thừng tuỷ sống (Thừng chất trắng)
	67 62	Columna, columnae grisea	Cột (Cố GS Đỗ Xuân Hợp và các t/g khác; Pháp cũ: colonne)	Cột, Các cột xám (Cột chất xám)
	60 61 63	Fasciculus (Latin: fascis = bó)	Bó (Cố GS Đỗ Xuân Hợp và các t/g khác: Pháp cũ: faisceau)	Bó (Tập hợp sợi thần kinh khu trú ở não hoặc tuỷ, không vượt quá giới hạn não, tuỷ)
	61 63	Tractus: (Tiếng Latin có nghĩa là "*vệt kéo dài*", trainée),	Bó (Cố GS Đỗ Xuân Hợp và các t/g khác: Pháp cũ: faisceau)	Dải (Tập hợp sợi thần kinh kéo dài, vượt quá giới hạn tuỷ sống)
	63	Spina, Spino-, Spinalis (Tiếng Latin, Spina có 2 nghĩa: 1) là gai, mào; 2) là cột sống).	Gai (Cố GS Đỗ Xuân Hợp và Từ điển GPH 4 thứ tiếng 1983 đều dịch là "*gai*")	Tuỷ (Tuỷ sống) (Tất cả các từ có liên quan đến các bó/dải sợi TK đi lên đi xuống tuỷ sống phải dịch là *tuỷ = tuỷ sống*, mà không phải *gai*)
	63	Thalamus (Tiếng Hy Lạp = *buồng trong*) (nằm sâu trong lòng đại não)	Đồi thị, (Đồi não) (Cố GS Đỗ Xuân Hợp dịch theo Phap cũ: couche optique)	Nội đồi (Khối nhân xám lớn, nằm sâu trong lòng đại não)
	61	Fasciculus proprius anterior/lateralis/posterior	Bó trước bên sâu (Cố GS Đỗ Xuân Hợp dịch theo Pháp cũ: fasciculi proprii madulae spinalis = faisceau anterolateral profond)	Bó riêng trước, bó riêng bên, bó riêng sau (Ở sát xung quanh các sừng chất xám, gồm những sợi liên hợp nối giữa các đoạn tuỷ sống với nhau)
	61	Fascilulus gracilis	Bó Goll (Pháp cũ: Faisceau de Goll)	Bó thon
	61	Fascilulus cuneatus	Bó Burdach (Pháp cũ: Faisceau de Burdach)	Bó chêm
	61	Tractus corticospinalis	Bó tháp, (Bó vỏ-gai) (Pháp cũ: Faisceau pyramidal)	Dải vỏ-tuỷ
	61	Tractus corticospinalis lateralis	Bó tháp chéo. (Cố GS Đỗ Xuân Hợp, Pháp cũ: Faisceau pyramidal croisé) Bó vỏ não-gai bên (T/điển GPH 4 thứ tiếng 1983)	Dải vỏ-tuỷ bên

Bài	Trang	DTGPQT Latin/Anh	Từ Việt cũ	Từ Việt mới
	61	Tractus corticospinalis ventralis/anterior	Bó tháp thẳng (Cố GS Đỗ Xuân Hợp, Pháp cũ: Faisceau pyramidal direct) Bó vỏ não-gai trước (T/điển GPH 4 thứ tiếng 1983)	Dải vỏ-tuỷ trước
	62	Tractus spinothalamicus, (Anterolateral system)	Bó cung, (Bó gai thị) (Cố GS Đỗ Xuân Hợp, Pháp cũ: Faisceau en croissant) Bó gai-đồi thị (T/điển GPH 4 thứ tiếng 1983)	Dải tuỷ-nội đồi, Hệ thống trước bên (Theo các t/g Anh Mỹ hiện đại)
	62	Tractus spinothalamicus anterior	Bó cung trước (Cố GS Đỗ Xuân Hợp) Bó gai-đồi thị trước (N.Q. Quyền và CS, Bài giảng GPH ĐH Y-Dược Tp HCM, 1995)	Dải tuỷ-nội đồi trước (Các tác giả hiện đại không phân biệt 2 dải tuỷ nội đồi trước, bên mà gộp chung thành một: Hệ thống trước bên)
	62	Tractus spinothalamicus lateralis	Bó cung sau (Cố GS Đỗ Xuân Hợp) Bó gai-đồi thị bên (N.Q. Quyền và CS, Bài giảng GPH ĐH Y-Dược Tp HCM, 1995)	Dải tuỷ-nội đồi bên (Phần sau Hệ thống trước bên)
	62	Anterolateral system (Anh Mỹ: tractus spinothalamicus anterior + posterior)	---	Hệ thống trước bên (Các t/g Anh Mỹ hiện đại nay gộp chung 2 dải tuỷ-nội đồi làm một, gọi là: Anterolateral system)
	62	Tractus spinocerebellaris posterior	Bó tiểu não thẳng, Bó Flechsig (Cố GS Đỗ Xuân Hợp. Pháp cũ: Faisceau cerebelleux direct/ F. de Flechsig) Bó gai tiểu não sau (N.Q. Quyền và CS, 1995)	Dải tuỷ-tiểu não sau
	62	Tractus spinocerebellaris anterior	Bó tiểu não chéo, Bó Gowers (Pháp cũ: Faisceau cerebelleux croisé/ F. de Gowers) Bó gai tiểu não trước (N.Q. Quyền và CS, 1995)	Dải tuỷ-tiểu não trước
	62	Tractus rubrospinalis	Bó hồng-gai (Pháp cũ: Faisc. rubrospinal) Bó đỏ-gai (N.Q. Quyền và CS, 1995)	Dải đỏ-tuỷ
	62	Tractus vestibulospinalis	Bó tiền đình-gai	Dải tiền đình-tuỷ

Bài	Trang	DTGPQT Latin/Anh	Từ Việt cũ	Từ Việt mới
	62	Tractus reticulospinalis	Bó lưới-gai	Dải lưới-tuỷ
	62	Tractus tectospinalis	Bó mái gai	Dải mái-tuỷ
	62	Tractus olivospinalis	Bó trám gai	Dải trám-tuỷ
4	95	Rhombencephalon	Trám não, Não sau (T/điển GPH 4 thứ tiếng 1983. Hindbrain, Cerveau posterieur)	Bọng *não sau, Trám não* (hay *Hậu não*)
		Mesencephalon	Trung não (Từ điển GPH 4 thứ tiếng 1983: Midbrain)	Bọng *não giữa* hay *Trung não*
		Prosencephalon	Não trước (Từ điển GPH 4 thứ tiếng 1983: Forebrain)	Bọng *não trước* hay *Tiền não*
4	95	Myelencephalon (myel = tuỷ + enkephalon = não)	Hành não, (Hành tuỷ) (Từ điển GPH 4 thứ tiếng 1983)	Tuỷ não, (tạo nên *tuỷ thuôn*, hay *hành tuỷ*)
		Metencephalon ("meta" tiếp đầu ngữ Hy Lạp: chỉ cái gì kế tiếp, chuyển tiếp)	Hậu não (Từ điển GPH 4 thứ tiếng 1983)	Tiếp não (tạo nên *cầu não* và *tiểu não*)
		Diencephalon, Thalamencephalon	Gian não, (Não trung gian). Não đồi. (Gian não) (T/điển GPH 4 thứ tiếng 1983)	Gian não. (Nội đồi não), (*Nội não*)
		Telencephalon	Đoan não (T/điển GPH 4 thứ tiếng 1983)	Đoan não, (*Não cuối, Đại não*)
	96	Medulla oblongata, Medulla (gọi tắt tiếng Anh), Bulbus medullaris, Bulbus (gọi tắt tiếng Latin). (Tiếng Latin oblongus = thuôn dài hơn rộng).	Hành não (Pháp cũ: bulbe rachidien; Cố GS Đỗ Xuân Hợp dịch là "hành não", coi như thuộc não)	Tuỷ thuôn, Hành tuỷ (Thực tế: rachi = cột sống, nên Bulbe rachidien = Bulbus medullaris = hành tuỷ. Tiếng Pháp nay cũng dịch "Medulla oblongata = *Moelle allongée* = Tuỷ kéo dài")
	97	Obex	Chốt não	Chốt, (Chốt não thất 4)
	100	Striae medullares (ventriculi quarti)	- *Vân thính giác* (Cố GS Đỗ Xuân Hợp. Pháp cũ: stries acoustiques) - Vân hành não thất 4 (T/điển GPH 4 thứ tiếng 1983)	Vân tuỷ não thất 4 (Medulla nên dịch thống nhất là "tuỷ"; Stria medullaris thalami = vân tuỷ nội đồi")

Bài	Trang	DTGPQT Latin/Anh	Từ Việt cũ	Từ Việt mới
	103	Nucleus gracilis	Nhân Goll	Nhân thon
	103	Nucleus cuneatus	Nhân Burdach	Nhân chêm
	103	Lemniscus (Hy Lạp: Lemniskos = dải băng, ruban, bandelette).	Dải (Cố GS Đỗ Xuân Hợp), Liềm (N.Q.Quyền, Bài giảng GPH II, ĐH Y-Dược Tp HCM, 1995)	Băng (T.V. Minh, T/đ DTGPQT Việt hoá, 1999: Tractus = dải; Lemniscus = băng)
	103	Lemniscus medialis (Lemniskos = dải băng Medial = trong (≠ ngoài), giữa (≠ bên)	Dải Reil giữa (Đỗ Xuân Hợp, 1971) Liềm trong (N.Q.Quyền, Bài g. GPH II, Tp HCM, 1995)	Băng giữa/Băng trong (là băng sợi ở thân não tiếp tục ở trên các bó thon + bó chêm ở tuỷ sống, thêm một số sợi)
	103 108	Fibrae arcuatae internae	Pháp cũ: fibres arciformes internes/fibres arquées profondes	Các sợi cung trong, hay cung sâu
*	108	Fasciculus longitudinalis medialis	Bó dọc sau (Cố GS Đỗ Xuân Hợp, Pháp cũ: Faisceau longitudinal postérireur)	Bó dọc trong (chứa một số đường đi xuống: *dải tiền đình tuỷ* trong, *dải kẽ tuỷ*, *dải lưới cầu-tuỷ* ...)
	108	Tractus vestibulospinalis medialis	Bó tiền đình gai (Từ điển GPH 4 thứ tiếng 1983, Pháp: faisceau vestibulospinal)	Dải tiền đình tuỷ trong (Đi từ nhân tiền đình xuống tuỷ sống, có 2 dải tiền đình tuỷ trong, medialis và ngoài, lateralis)
	108	Tractus interstiospinalis	---	Dải kẽ tuỷ (đi từ nhân kẽ xuống tuỷ sống,
	108	Nucleus interstitialis	Nhân kẽ (T/điển GPH 4 thứ tiếng 1983) Nhân chen (N.Q.Quyền, Bài g. GPH II, Tp HCM, 1995)	Nhân kẽ (T.A. 1997: Nhân kẽ ở trung não, Ngoài ra còn có các nhân kẽ ở bó dọc trong, ở hạ nội đồi trước, và ở dải đơn độc)
	108	Tractus ponto reticulo-spinalis	---	Dải lưới cầu-tuỷ (đi từ nhân lưới cầu não xuống tuỷ)
	108	Tractus tectospinalis	Bó mái gai (Từ điển GPH 4 thứ tiếng 1983, Faisceau tecto spinal)	Dải mái-tuỷ (hoà với các sợi của bó dọc trong ở tuỷ thuôn, đi xuống tuỷ sống)
	108	Pons	Cầu não (Pháp cũ: Pont cerebral)	Cầu, Cầu não

Bài	Trang	DTGPQT Latin/Anh	Từ Việt cũ	Từ Việt mới
	110	Colliculus facialis (Latin: colliculus = giảm thể của collis = đồi nhỏ. Nhỏ hơn đồi nhỏ -> ***gò***)	Lồi thần kinh mặt (T/điển GPH 4 thứ tiếng 1983) (N.Q.Quyền, B/g GPHII, 1995: Colliculus facialis = lồi mặt Eminentia medialis = lồi trong)	Gò thần kinh mặt (T.V.Minh, Từ điển DTGPQT Việt hoá, 1999: Colliculus = gò, Eminentia = lồi)
	110	Fovea superior, inferior (của sulcus limitans)	Hố trên, Hố dưới ở nền não thất 4 (T/điển GPH 4 thứ tiếng 1983)	Hõm trên, Hõm dưới (của *rãnh giới hạn*) (fossa = hố; fovea = hõm, bé và nông hơn "hố")
	110	Tegmentum (Latin: Tegmentum, tegumentum, tegimentum = chỉ phần che phủ ở trên)	Nắp, mái, trần (T/điển GPH 4 thứ tiếng 1983)	Trần (Phần phủ ở trên nền của cầu và trung não, là ***trần = tegmentum***; vì ở trên trần còn có *mái = tectum*)
		Tegmen, tectum	Mái	Mái
	111	Lemniscus lateralis	Dải Reil bên (Cố GS Đỗ Xuân Hợp, Pháp cũ: faisceau lateral du ruban de Reil)	Băng bên (D.E. Haines, Fundamental Neuroscience, 2002: một dải tập trung các sợi thính giác đi lên)
	111	Raphe pontis	Thể thang (Pháp cũ: corps trapezoide)	Đường đan cầu (do các sợi trục từ các nhân ốc tai bắt chéo đường giữa, tạo nên)
	112	Tractus tegmentalis centralis	Bó trung ương của chỏm (Cố GS Đỗ Xuân Hợp, Pháp cũ: "faisceau central de la calotte)	Dải trung tâm trần
	111	Tractus spinalis nervi trigemini	Rễ xuống thần kinh sinh ba (Pháp cũ: racine descendante du nerf trijumeau)	Dải tuỷ sống thần kinh sinh ba
	113	Nucleus motorius nervi trigemini	Nhân nhai (Pháp cũ: noyau masticateur)	Nhân vận động thần kinh sinh ba
	114	Substantia perforata posterior	Khoang thủng sau (Cố GS Đỗ Xuân Hợp, Pháp cũ: Espace perforé postérieur)	Chất thủng sau ("Khoang..." dễ hiểu hơn "chất..." Song nên thống nhất dịch "substantia = chất")
	113	Aqueductus mesencephali, Aqueductus cerebri	Cống Sylvius (Đỗ Xuân Hợp, 1971)	Cống trung não, Cống não
	114	Lamina tecti	Lá sinh tư (Pháp cũ: lamina quadrigemina)	Lá mái

Bài	Trang	DTGPQT Latin/Anh	Từ Việt cũ	Từ Việt mới
	114 115	Colliculus (Latin: collis = đồi nhỏ; colliculus = giảm thể của collis, nhỏ hơn đồi nhỏ -> ***gò***)	Củ não sinh tư (Đỗ Xuân Hợp. Pháp cũ: Tubercule quadrijumeau); Lồi não (N.Q.Quyền: Colliculus = lồi)	Gò (T.V.Minh, Từ điển DTGPQT ,Việt hoá, 1999: Colliculus = gò; Eminentia = lồi)
	114	Colliculus superior, inferior	Củ não sinh tư trước (/trên), sau (/dưới) (Đỗ Xuân Hợp, 1971) Lồi não trên, dưới (N.Q.Quyền, Bài g. GPH II, Tp HCM, 1995)	Gò trên, Gò dưới
	114	Brachium colliculi superioris, inferioris	Cánh tay liên kết/ Cánh tay liên hợp trên, dưới (Đỗ Xuân Hợp, 1971 Pháp cũ: Bras conjonctival) Cánh tay lồi não trên, dưới (N.Q.Quyền, Bài g. GPH II, Tp HCM, 1995)	Cánh tay gò trên, dưới
	115	Substantia nigra	Liềm đen (Cố GS Đỗ Xuân Hợp, Pháp cũ: Locus niger)	Chất đen
	118	Sulcus limitans	Rãnh giới hạn	Rãnh giới hạn
	119	Velum medullare superius	Van Vieussens, hay Màn tuỷ trước (Đỗ Xuân Hợp, 1971, Pháp cũ: *valvule de Vieussens; velum medullare anterius*)	Màn tuỷ trên
	119	Frenulum veli medullaris superioris	Hãm van Vieussens (Pháp cũ: frein de la *valvule de Vieussens*	Hãm màn tuỷ trên
8	120	Taenia; Taenia cinerea (Taenia ventriculi quarti, khác Taenia thalami)	Sán não (Đỗ Xuân Hợp, 1971, Pháp cũ: taenia, ligula)	Dải sán, Sán (Không gọi chung là "sán não", vì cần xác định rõ nơi bám: *Sán não thất 4* và *Sán nội đối*).
	120	Velum medullare inferius	Màng mái, Màn tuỷ sau (Đỗ Xuân Hợp, 1971, Pháp cũ: Membrana tectoria, Velum medullare posterius)	Màn tuỷ dưới
	121	Apertura mediana (Apertura = lỗ mở, ouverture)	Lỗ Magendie, Lỗ giữa	Lỗ (mở) giữa (não thất 4)
	121	Apertura lateralis	Lỗ Luschka, Lỗ bên	Lỗ (mở) bên (não thất 4)

Bài	Trang	DTGPQT Latin/Anh	Từ Việt cũ	Từ Việt mới
5	137	Vermis cerebelli (Latin: vermis = con sâu)	Thuỳ giun (Đỗ Xuân Hợp, 1971) Thuỳ nhộng (N.Q. Quyền, Bài giảng GPH tập II, 1995)	Nhộng, Nhộng tiểu não (Phần ở giữa tiểu não, hình thể ngoài trông như con sâu hay con nhộng. Hai mặt trên-dưới chia thành 10 tiểu thuỳ: đánh số I-X, và gọi tên khác nhau)
	139	Lingula cerebelli (I)	Lưỡi não, (Đỗ Xuân Hợp 1971) Lưỡi tiểu thuỳ tiểu não (T/đ GPH 4 thứ tiếng 1983)	Lưỡi, Lưỡi tiểu não (= Tiểu thuỳ nhộng I: mỏng ở trước mặt trên nhộng tiểu não)
	133	Lobulus centralis (II + III)	Tiểu thuỳ trung tâm (N.Q. Quyền, Bài giảng GPH tập II, 1995)	Tiểu thuỳ trung tâm (= Tiểu thuỳ nhộng II + III);
	133 144	Culmen (IV + V) (đỉnh, chóp, ngọn, điểm cao trội, Tieng Pháp: sommet, cime, point culminant)	Đỉnh (T/đ GPH 4 thứ tiếng, 1983) (N.Q. Quyền, Bài giảng GPH tập II, 1995)	Chóp, (Chóp nhộng) (= Tiểu thuỳ nhộng IV + V) (Chúng tôi dịch Culmen = chóp; Apex = đỉnh)
	133	Declive (VI) (tiếng Latin có nghĩa là *dốc* , pente)	Phần chếch (thuỳ giun) (T/đ GPH 4 thứ tiếng, 1983) Chếch (N.Q. Quyền, Bài giảng GPH tập II, 1995)	Dốc, (Dốc nhộng) (= Tiểu thuỳ nhộng VI) (T.V.Minh, Từ điển DTGPQT Việt hoá, 1999: Declive = *dốc*)
	133 144	Folium, Folium vermis (VII A) (tiếng Latin có nghĩa là *lá*)	Thuỳ lá của thuỳ giun (T/đ GPH 4 thứ tiếng 1983) Lá thuỳ nhộng (N.Q. Quyền, Bài giảng GPH tập II, 1995)	Lá, (Lá nhộng) (= Tiểu thuỳ nhộng VIIA)
	133 144	Tuber (VIIB) (tiếng Latin có nghĩa là: u, bướu, ụ; tumeur, excroissance)	Củ (T/đ GPH 4 thứ tiếng 1983) Củ thuỳ nhộng (N.Q. Quyền, Bài giảng GPH tập II, 1995)	Ụ, (ụ nhộng) (= Tiểu thuỳ nhộng VIIB) (T.V.Minh, T/đ DTGPQT Việt hoá 1999: Tuber = ụ; Tuberculum = củ)
		Pyramis (VIII)	Tháp, Tháp thuỳ nhộng (N.Q. Quyền, Bài giảng GPH tập II, 1995)	Tháp, (Tháp nhộng) (= Tiểu thuỳ nhộng VIII).
	133 144	Uvula (uvula vermis) (IX) (giảm thể của "uva" tiếng Latin là quả nho, nho con)	Lưỡi gà (tiểu thiệt), Lưỡi não (của thuỳ giun) (T/đ GPH 4 thứ tiếng 1983) Lưỡi gà thuỳ nhộng (N.Q. Quyền, Bài giảng GPH tập II, 1995)	Nho, Nho con, (Nho nhộng) (= Tiểu thuỳ nhộng IX) (T.V.Minh, Từ điển DTGPQT Việt hoá, 1999, cần phân biệt: uvula = *nho con*; lingula = *lưỡi nhỏ, tiểu thuật*)
	133 143	Nodulus (X) (= giảm thể của nodus = nút)	Cục, Cục não (Cố GS Đỗ Xuân Hợp, 1971)	Nút, (Nút nhộng) (= Tiểu thuỳ nhộng X).

Bài	Trang	DTGPQT Latin/Anh	Từ Việt cũ	Từ Việt mới
	142 143	Hemispheria cerebelli	Bán cầu tiểu não	Bán cầu tiểu não (Ở 2 bên nhộng; hai mặt trên dưới chia thành các tiểu thuỳ bán cầu đánh số HII-HX tương ứng với các tiểu thuỳ nhộng II-X. Không có tiểu thuỳ bán cầu tương ứng với lưỡi nhộng (I)
	142	Ala lobuli centralis (T.A. 1997) (HII + HIII)	Cánh tiểu thuỳ trung tâm (N.Q.Quyền, GPH II, 1995)	Cánh tiểu thuỳ trung tâm (= Tiểu thuỳ bán cầu tiểu não HII + HIII)
	142	Lobulus quadrangularis anterior (T.A. 1997), (Culmen lobule) (Haines 2002) HIV + HV)	Tiểu thuỳ vuông (N.Q. Quyền, Bài giảng GPH tập II, 1995)	Tiểu thuỳ tứ giác trước (T.A. 1997), (Tiểu thuỳ chóp) (Haines 2002) (= Tiểu thuỳ bán cầu tiểu não
	142	Lobulus quadrangularis posterior (T.A. 1997), (HVI) (Lobulus simplex) (Haines 2002) (HVI + VI)	Tiểu thuỳ đơn (N.Q. Quyền, Bài giảng GPH tập II, 1995)	Tiểu thuỳ tứ giác sau (T.A. 1997) (= tiểu thuỳ bán cầu tiểu não HVI) Tiểu thuỳ đơn (Haines 2002) (= Tiểu thuỳ bán cầu tiểu não HVI + nhộng VI)
	142	Lobulus semilunaris superior (T.A. 1997), (Crus primum lobuli ansiformis) (Haines 2002) (HVIIA)	Tiểu thuỳ bán nguyệt trên (N.Q. Quyền, Bài giảng GPH tập II, 1995)	Tiểu thuỳ bán nguyệt trên (T.A. 1997), hay Trụ I tiểu thuỳ quai (Haines 2002) (= Tiểu thuỳ bán cầu tiểu não HVIIA)
	142	Lobulus semilunaris inferior (T.A. 1997), (Crus secundum lobuli ansiformis) (Haines 2002) (HVIIA')	Tiểu thuỳ bán nguyệt dưới (N.Q. Quyền, Bài giảng GPH tập II, 1995)	Tiểu thuỳ bán nguyệt dưới (T.A. 1997), (Trụ II tiểu thuỳ quai) (Haines 2002) (= Tiểu thuỳ bán cầu tiểu não HVII A')
	142	Lobulus paramedianus (T.A. 1997), (Haines 2002) (HVIIB)	----	Tiểu thuỳ cạnh giữa (= Tiểu thuỳ bán cầu tiểu não HVIB')
	142	Lobulus biventer (T.A. 1997), (Haines 2002) (HVIII)	Tiểu thuỳ hai bụng (N.Q. Quyền, Bài giảng GPH tập II, 1995)	Tiểu thuỳ hai bụng (= Tiểu thuỳ bán cầu tiểu não HVIII)
	142	Tonsilla cerebelli, Paraflocculus ventralis (HIX)	Hạnh nhân tiểu não (N.Q. Quyền, Bài giảng GPH tập II, 1995)	Hạnh nhân tiểu não (tiểu thuỳ cạnh bông bụng) (= Tiểu thuỳ bán cầu tiểu não HIX)
	142 144	Flocculus (HX) (Latin, giảm thể của floccus = túm bông, túm len, bông tuyết (flocon de laine, de neige);	Nhung não, Thuỳ nhung, (Cố GS. Đỗ Xuân Hợp 1971)	Bông (trông nổi cuộn như túm bông) (= Tiểu thuỳ bán cầu tiểu não HX)

Bài	Trang	DTGPQT Latin/Anh	Từ Việt cũ	Từ Việt mới
	142 144	Lobus floculo-nodulairis (HX + X)	Thuỳ nhung-cục (Cố GS Đỗ Xuân Hợp)	Thuỳ bông-nút (= nút nhộng + bông bạn cầu tiểu não X + HX)
	147	Nucleus fastigii (Latin: fastigium = mái dốc, ngọn cây, đỉnh, *đỉnh mái* (toit en pente, cime, sommet, faite)	Nhân mái (Cố GS Đỗ Xuân Hợp dịch theo tiếng Pháp cũ: "*noyau du toit*")	Nhân đỉnh mái, (T.V.Minh, Từ điển DTGPQT Việt hoá, 1999: dịch phân biệt Fastigium = đỉnh mái, Tectum, tegmen = mái).
	147	Nucleus interpositus posterior (theo T.A. 1997) (Trước đây còn gọi là Nucleus globosus, nên đã được dịch khác nhau sang tiếng Việt)	Nhân răng phụ trong (Cố GS Đỗ Xuân Hợp 1971) Nhân cầu (T/đ DTGP 4 thứ tiếng 1983). Nhân tròn (T/đ DTGPQT Việt hoá 1999 đề nghị đổi lại là *nhân tròn*, vì nuclei pontis đã là *nhân cầu)*	Nhân xen sau (Hai nhân xen trước, xen sau đều nằm xen giữa nhân đỉnh mái và nhân răng)
	148	Nucleus interpositus anterior (T.A.1997) (Latin: *Interpositus = nằm xen giữa hai cái khác).* (Trước đây còn gọi là: Nucleus emboliformis nên đã được dịch khác nhau sang tiếng Việt)	Nhân răng phụ ngoài (Cố GS Đỗ Xuân Hợp 1971) Nhân nút (T/đ DTGP 4 thứ tiếng 1983, vì *embolus* = nút tắc mạch). Nhân xen (T.V.Minh, T/đ DTGPQT Việt hoá 1999: tiếng Hy Lạp: *embolium = cái gì xen vào giữa* (toute chose intercalée). Nay T.A.1997 đã gọi lại là *Interpositus*, vậy cũng đồng nghĩa như vậy).	Nhân xen trước (Hai nhân xen trước, xen sau đều nằm xen giữa nhân đỉnh mái và nhân răng)
6	156 158	Thalamus (tiếng Hy Lạp = buồng trong, buồng ngủ, buồng cô dâu, ở sâu trong lòng nhà).	Đồi thị, Đồi não (Cố GS Đỗ Xuân Hợp dịch theo Pháp cũ "couche optique = lớp thị giác", hình tượng hoá thành "đồi thị")	Nội đồi (Chỉ khối nhân xám nằm ở sâu trong lòng đại não, nên chúng tôi dịch theo nghĩa gốc Latin là "*nội*", và hình tượng hoá theo cố GS. Đỗ Xuân Hợp là "đồi")
	156 158	Epithalamus	Vùng trên đồi, hay trên thị (Cố GS Đỗ Xuân Hợp) (T/đ DTGP 4 thứ tiếng 1983) (N.Q. Quyền, Bài giảng GPH tập II, 1995)	Thượng nội đồi (không phải là "vùng", mà là một tập hợp cấu trúc phức hợp ở trên nội đồi)
	156 158	Hypothalamus	Vùng dưới đồi, hay dưới thị (Cố GS Đỗ Xuân Hợp) (T/đ DTGP 4 thứ tiếng 1983) Vùng hạ đồi (N.Q. Quyền, GPH II, 1995)	Hạ nội đồi (không phải là "vùng", mà là một tập hợp cấu trúc phức hợp ở dưới nội đồi)
	156 158	Subthalamus	Vùng hạ đồi (T/đ DTGP 4 thứ tiếng 1983) Vùng dưới đồi (N.Q. Quyền, GPH II, 1995)	Vùng dưới nội đồi (một *vùng* nhỏ hẹp, không có hình thể rõ rệt, ở dưới nội đồi)

Bài	Trang	DTGPQT Latin/Anh	Từ Việt cũ	Từ Việt mới
	156 158	Metathalamus ("*meta*", tiếp đầu ngữ Hy Lạp, chỉ cái gì "*tiếp theo, liên tiếp, chuyển tiếp, chuyển đổi,...*",	Vùng sau đồi, hay sau thị (Cố GS Đỗ Xuân Hợp) (T/đ DTGP 4 thứ tiếng 1983) (N.Q. Quyền, Bài giảng GPH tập II, 1995)	Tiếp nội đồi (không phải là "vùng ở sau đồi", mà là phần chuyển tiếp giữa nội đồi và trung não, ở dưới phần sau ngoài của nội đồi.
	156	Commissura posterior	Mép trắng sau (DTGP Pháp cũ: commissure blanche posterieure)	Mép sau
	156	Commissura anterior	Mép trắng trước (DTGP Pháp cũ: commissure blanche anterieure)	Mép trước
	156	Lamina terminalis	Mảnh trên thị giác (Cố GS Đỗ Xuân Hợp) Mảnh cùng, (Mảnh trên thị giác) (T/đ DTGP 4 thứ tiếng 1983) Lá tận cùng (N.Q. Quyền, Bài giảng GPH tập II, 1995)	Lá tận
	159	Tuber cinereum	Củ phễu (Cố GS Đỗ Xuân Hợp) Củ xám (T/đ DTGP 4 thứ tiếng 1983)	Ụ xám (T.V.Minh, Từ điển DTGPQT Việt hoá, 1999: Tuber = ụ. Tuberculum = củ)
	157	Sulcus hypothalamicus	Rãnh Monro (Cố GS Đỗ Xuân Hợp)	Rãnh dưới nội đồi
	159	Foramen interventriculare	Lỗ Monro (Cố GS Đỗ Xuân Hợp)	Lỗ gian não thất
	156	Fornix (Latin: fornix = cung, vòm, vòm cung (arc, voute, cintre).	Thể tam giác, (Đỗ Xuân Hợp 1971: trigone = thẻ tam giác) Vòm não (N.Q. Quyền và CS, 1995: "fornix = ***vòm não***").	Vòm cung (T.V.Minh. T/đ DTGPQT 1999: fornix không phải là vòm của 1 ổ rỗng (voute); mà là vòm của 2 dải uốn cong hình cung (arc).
	157 159	Apertura aqueductus cerebri	Lỗ cống não	Lỗ mở cống não (Apertura = lỗ mở, ouverture)
	159	Adhesio interthalamica	Mép xám (Cố GS Đỗ Xuân Hợp, Pháp cũ: commissure grise)	Dính gian nội đồi

Bài	Trang	DTGPQT Latin/Anh	Từ Việt cũ	Từ Việt mới
	160	Stria medullaris thalami	Chưa có tên tiếng Việt (Phần trước dây cương cổ điển hay cuống tuyến tùng, của các tác giả Pháp)	Vân tuỷ nội đối (Các t/giả Anh Mỹ và TA. 1997 đã chia "dây cương cổ điển" của các tác giả Pháp cũ làm 2 phần 1) Stria medullaris thalami = ***vân tuỷ nội đối***, bám vào bờ trên mặt trong nội đối, đi từ cột vòm cung đến tam giác cương. 2) Habenula = ***dây cương***, gồm tam giác cương và các nhân cương.
	160	Habenula (giảm thể của "habena", tiếng Latin là "*dây cương*")	Cuống tuyến tùng (Các tác giả Pháp cũ vẫn quan niệm *dây cương cổ điển* = *cuống tuyến tùng (pédicule de la glande pinéale)* là 2 dải chất trắng bám dọc theo bờ trên mặt trong nội đối, đi từ cột vòm cung đến tuyến tùng. Song tên gọi *cuống tuyến tùng* đã bị loại bỏ từ lâu, *habenula* nay được quan niệm khá khác trước). (Các sách GP cũ tiếng Việt cũng cần sửa đổi lại!)	Dây cương ("*Dây cương cổ điển*" của các tác giả Pháp cũ đã được các tác giả Anh Mỹ và T.A. 1997 chia làm 2 phần: "*vân tuỷ nội đối*, ở trước, và "*dây cương*", ở sau". ***Habenula*** = ***dây cương***, nay chỉ gồm *các nhân cương* vùi sâu trong đầu tận sau của *vân tuỷ nội đối*. Vậy tương ứng với ***tam giác cương*** của các tác giả Pháp cũ + ***các nhân cương***
	157 (H.6.4)	Citerne subfornicale/ Citerne interventriculai-re/Velum interpositum (Theo Bossy và CS, không có tên trong T.A.1997)	----	Bể dưới vòm cung/ Bể gian não thất/ Màn gian cách (= Bể dưới nhện ở dưới vòm cung và thể chai, trên mái não thất 3, phía sau thông với khoang dưới nhện của khe ngang đại não).
	162 (H.6.5) 164 165	Pulvinar (tiếng Latin = "*đệm, gối để gối đầu*" (coussin, oreiller)	Đồi chẩm (theo cố GS Đỗ Xuân Hợp)	Đệm/Đệm gối nội đối (không phải là một cấu trúc nêng để có thể gọi là "đồi", mà chỉ là phần sau của nội đối)
	162 (H.6.5) 164	Sillon thalamo caudé (theo Bossy và CS 1990; không có trong T.A. 1997)	Rãnh thị-vân (Đỗ Xuân Hợp, Pháp cũ: "sillon opto-strié")	Rãnh nội đối–nhân đuôi
	165 166	Stratum zonale (Zona tiếng Hy Lạp có 2 nghĩa: 1. là thắt lưng, đai (ceinture); 2. là vùng đai (zone), vành đai ở giữa 2 vòng tròn của một hình cầu).	Tầng vùng (Nguyễn Quang Quyền và CS, Bài giảng GPH tập II, 1995)	Lớp đai ("stratum" là danh từ, chỉ "tầng hay lớp"; còn "zonale" là tính từ có nghĩa là "bao quanh ở ngoài như một cái đai"; vậy "stratum zonale" phải dịch là "***lớp đai***")
	165 166	Zona incerta	Vùng bất định	Vùng/Vùng đai bất định

Bài	Trang	DTGPQT Latin/Anh	Từ Việt cũ	Từ Việt mới
7	181	Fissura longitudinalis cerebri	Khe não dọc, (Khe liên bán cầu) (Cố GS Đỗ Xuân Hợp 1971) (T/đ DTGP 4 thứ tiếng 1983)	Khe dọc đại não
	181	Fissura transversa cerebri	Khe não Bichat, Khe não ngang. (Cố GS Đỗ Xuân Hợp 1971) (T/đ DTGP 4 thứ tiếng 1983)	Khe ngang đại não
	183	Sulcus centralis	Khe Rolando (Cố GS Đỗ Xuân Hợp 1971, Pháp cũ: Scissure de Rolando)	Rãnh trung tâm
	187	Sulcus precentralis	Rãnh trước Rolando (Cố GS Đỗ Xuân Hợp 1971, Pháp cũ: Sillon prérolandique)	Rãnh trước trung tâm
	188	Sulcus postcentralis	Rãnh sau Rolando	Rãnh sau trung tâm
	184	Sulcus lateralis	Khe Sylvius (Pháp cũ: Scissure de Sylvius)	Rãnh bên
	184	Sulcus parieto-occipitalis	Khe thẳng góc ngoài + Khe thẳng góc trong (DTGP Pháp cũ chia "rãnh đỉnh chẩm" làm hai: phần ở mặt ngoài bán cầu là Scissure perpendiculaire externe, và phần ở mặt trong là: Scissure perpendiculaire interne)	Rãnh đỉnh chẩm
	184	Sulcus calcarinus	Khe cựa (Pháp cũ: scissure calcarine)	Rãnh cựa
	185	Sulcus cinguli (*cingulum, cingulus*" tiếng Latin có nghĩa là "*thắt lưng*" (ceinturon, ceinture)	Khe khuy/Khe dưới trán (Cố GS Đỗ Xuân Hợp, Pháp cũ: scissure sous-frontale)	Rãnh đai
	186 191	Gyrus cinguli.	Thuỳ khuy, Thuỳ/Hồi trai (Cố GS Đỗ Xuân Hợp, Pháp cũ: Lobe ou circonvolution du corps calleux)	Hồi đai
	188	Gyrus precentralis	Hồi trán lên (Pháp cũ: Circonvolution frontale ascendante)	Hồi trước trung tâm (của thuỳ trán, ở giữa rãnh trung tâm và rãnh trước trung tâm)
	188	Gyrus postcentralis	Hồi đỉnh lên (Pháp cũ: Circonvolution parietale ascendante)	Hồi sau trung tâm (của thuỳ đỉnh, ở giữa rãnh trung tâm và rãnh sau trung tâm)

Bài	Trang	DTGPQT Latin/Anh	Từ Việt cũ	Từ Việt mới
	188	Lobulus paracentralis	Tiểu thuỳ cạnh trung ương (Cố GS Đỗ Xuân Hợp 1971)	Tiểu thuỳ cạnh trung tâm (Tạo bởi hai hồi cạnh trung tâm trước và sau, ở 2 bên phần lán vào mặt trong đại não của rãnh trung tâm)
	188	Gyrus paracentralis anterior	- Không có tên- (Phần trước của tiểu thuỳ cạnh trung ương):	Hồi cạnh trung tâm trước (Phần lấn vào mặt trong đại não của hồi trước trung tâm)
	188	Gyrus paracentralis posterior	- Không có tên- (Phần sau của tiểu thuỳ cạnh trung ương):	Hồi cạnh trung tâm sau (Phần lấn vào mặt trong đại não của hồi sau trung tâm)
	188	Sulcus intraparietalis	≠ Rãnh liên đỉnh chữ T (Cố GS Đỗ Xuân Hợp 1971: sulcus interparietalis, chia thuỳ đỉnh làm 3 hồi: đỉnh lên, đỉnh trên và đỉnh dưới: vậy tương đương với 2 rãnh sau trung tâm + nội đỉnh)	Rãnh trong thuỳ đỉnh, (Rãnh nội đỉnh) (Chia phần ở sau *rãnh sau trung tâm* của thuỳ đỉnh thành *tiểu thuỳ đỉnh trên*, và *tiểu thuỳ đỉnh dưới*)
	188	Gyrus supramarginalis	Tiểu thuỳ nếp cong (Cố GS Đỗ Xuân Hợp 1971) Hồi trên viền (T/đ DTGP 4 thứ tiếng 1983: Gyrus sigmoide, lobule marginal superieur)	Hồi trên bờ (Phần của tiểu thuỳ đỉnh dưới uốn cong ở trên đầu tận rãnh bên) (Không nên gọi là "Hồi trên viền" vì có thể nhầm lẫn liên quan với thuỳ viền hay hệ viền)
	188	Gyrus angularis	Hồi góc, hay Nếp cong (Cố GS Đỗ Xuân Hợp 1971)	Hồi góc (Phần của tiểu thuỳ đỉnh dưới gấp góc ở trên đầu sau rãnh thái dương trên)
	188	Precuneus	Tiểu thuỳ bốn cạnh (Cố GS Đỗ Xuân Hợp 1971) (lobule quadrangulaire)	Hồi trước chêm (Phần lấn vào mặt trong bán cầu của tiểu thuỳ đỉnh trên, ở trước hồi chêm của thuỳ chẩm)
	190 192	Hippocampus, các t/g Anh Mỹ thường gọi là: Hippocampal formation	- Chưa có tên tiếng Việt- Các t/g Pháp cũ thường chỉ gọi là "corne d'Amon, *sừng Amon*" và gọi Hồi cạnh hải mã là "circonvolution de l'hippocampe, hồi hải mã")	Hải mã, cấu tạo hải mã
	190 192	Hippocampus proprius, Cornu ammonis	Sừng Amon (Pháp cũ: Corne d'Amon)	Hải mã đích danh, Sừng Amon
	189 190	Sulcus collateralis	Rãnh bên phụ (Nguyễn Quang Quyền và CS)	Rãnh cận bên
	190	Limen insulae (Latin: Limen = ngưỡng cửa)	Nếp liềm thuỳ đảo (Cố GS Đỗ Xuân Hợp 1971)	Ngưỡng cửa, hay Thềm thuỳ đảo

Bài	Trang	DTGPQT Latin/Anh	Từ Việt cũ	Từ Việt mới
	192 194	Subiculum (giảm thể của subex, tiếng Latin = giá đỡ, support);	- chưa dịch-	Giá hải mã
	192 194	Fimbria hippocampi (*Fimbria* tiếng Latin = diềm tua để trang trí đồ gỗ hay quần áo, (tiếng Pháp là frange, tiếng Anh là fringe).	Thể bờ (Cố GS Đỗ Xuân Hợp 1971, Pháp cũ: corps bordant = thể bờ) Tua (T/đ. Giải phẫu học 4 thứ tiếng, 1983, dịch: fimbria = tua).	Diềm. Diềm hải mã (T.V.Minh, Từ điển DTGPQT Việt hoá, 1999)
	192 194	Gyrus dentatus	Thể trạm hình trám (Cố GS Đỗ Xuân Hợp 1971, (Pháp cũ: corps godronné)	Hồi răng
	194 196	Indusium griseum (Tiếng Latin: indusium = áo lót phụ nữ (chemise de femme), chúng tôi dịch là "***áo***")	Dải xám (Cố GS Đỗ Xuân Hợp 1971, Pháp cũ: Indusium gris)	Áo xám (lớp áo mỏng chất xám phủ ở trên thể chai, vùi trong đó có các vân dọc trong và dọc ngoài).
	194 196	Stria longitudinalis medialis	Dải trắng (DTGP Pháp cũ gọi gộp các dải dọc sợi thần kinh trong áo xám, là: tractus ou nerfs de Lancisi, cố GS Đỗ Xuân Hợp dịch là "***dải trắng***")	Vân dọc trong (các dải nhỏ sợi thần kinh ở trong áo xám, dọc theo hai bên đường giữa mặt trên thể chai
	194 196	Stria longitudinalis lateralis	Dải trắng (-nt-)	Vân dọc ngoài (các dải nhỏ sợi thần kinh ở trong áo xám, dọc theo hai bờ ngoài mặt trên thể chai)
	195	Nuclei septales	---	Các nhân vách
	195	Nucleus accumbens (Latin: accumbere = *nằm*, (se coucher).	---	Nhân nằm (Stedman's medical dictionnary: nucleus accumbens septi = a nucleus leaning against the septum = nhân nằm tựa lên vách)
	195	Amygdaloid complex	---	Phức hợp hạnh nhân
	195	Substantia innominata	Nhân nền của Meynert (Theo DTGP Pháp cũ)	Chất vô danh (nằm trong *chất thủng trước*, substantia perfotata anterior, ở diện trước *mép trước)*
	196	Alveus hippocampi (Latin; alveus = ổ (cavité),	---	Ổ hải mã (Lớp chất trắng phủ mặt lồi hải mã, liên tiếp với diềm hải mã).

Bài	Trang	DTGPQT Latin/Anh	Từ Việt cũ	Từ Việt mới
	196	Gyrus fasciolaris, (Fasciola cinerea) 1) Latin: Fasciola là giảm thể của fascia = dải nhỏ, dải băng, (bande, bandelette, ruban). 2) Song về ký sinh trung học: Fasciola lại là "*sán lá*")	Lá tro; (Cố GS Đỗ Xuân Hợp 1971: fasciola cinerea = *lá tro*; Hồi lá (T/điển GPH 4 thứ tiếng 1983: gyrus fasciolaris = *hồi lá*). Vậy thiên về KST hơn là GPH!	Hồi dải, (Dải tro) (TVMinh, T/đ DTGPQT Việt hoá 1999, theo nghĩa gốc tiếng Latin: "Gyrus fasciolaris = *hồi dải*", là 1 dải nhỏ tiếp tục nối áo xám và các vân dọc trong, dọc ngoài ở sau trên lối chai với hồi răng).
	197	Septum pellucidum (Latin: *pellucidum, lucidum* có nghĩa là *sáng* (clair).	Vách thông suốt, Vách trong suốt. (Theo cố GS Đỗ Xuân Hợp)	Vách sáng (vách có màu *sáng* (clair), mà không trong suốt (transparent)
	197 200	Splenium (Hy Lạp: splenion = băng *gạc, băng* bó (compresse, bandage), ở đây chỉ phần dày lên ở đầu sau của thể chai)	Lồi chai (Cố GS Đỗ Xuân Hợp dịch theo Pháp cũ "bourrelet du corps calleux")	Lồi chai (song cần phân biệt "*lồi*" ở đây là *phần dày lên* như một đoạn băng bó; khác với "eminentia" là "*lồi*" nổi lên ở một bề mặt).
	200 201	Nuclei basales (Một số tác giả Anh Mỹ cũ vẫn gọi là basal ganglia: Ganglia basales)	Các thể vân (Cố GS Đỗ Xuân Hợp và các tác giả Pháp cũ mới chỉ kể chưa đủ một phần của các nhân nền là: corps striés = các thể vân)	Các nhân nền (T/A. 1997 không gọi là "Hạch nền"; vì "Hạch" chỉ dùng cho các đám tế bào TK ngoại biên, còn ở trung ương phải gọi là "Nhân")
	202 205	Nucleus lentiformis (Latin: lentiformis = hình thấu kính)	Nhân bèo (Pháp cũ: noyau lenticulaire; Cố GS Đỗ Xuân Hợp dịch theo nghĩa chữ "lenticule" là *nhân bèo*; một số tác giả lâm sàng lại dịch là *nhân đậu*)	Nhân thấu kính (Tiếng Pháp: danh từ "lenticule" có thể có 3 nghĩa: 1. thấu kính. 2. bèo, 3. cây họ đậu. Song tính từ "lenticulaire" lại đồng nghĩa với lentiforme = hình thấu kính)
	203 205	Putamen (Latin: *Putamen = vỏ cùi quả hồ đào*, (coquille de noix)	Bèo sẫm (Cố GS Đỗ Xuân Hợp: đã gọi nhân thấu kính là "nhân bèo", nên gọi phần có màu sẫm ở ngoài của nó là "bèo sẫm")	Vỏ sẫm (dịch theo nghĩa gốc của từ Latin là: *vỏ* dày, có màu sẫm) (từ "nhân bèo" không đúng với TN GPQT, nên "bèo sẫm", "bèo nhạt" cũng cần loại bỏ)
	203 205	Globus pallidus (Latin: Globus = cầu, globe, sphere, balle)	Bèo nhạt (-nt-)	Cầu nhạt (dịch theo nghĩa gốc của từ Latin là: lõi hình *cầu*, có màu nhạt)
	204	Globus pallidus lateral, Globus pallidus medial	Bèo nhạt ngoài, Bèo nhạt trong	Cầu nhạt ngoài, Cầu nhạt trong
	204 205	Claustrum (Latin claustrum = *rào chắn*, barrière)	Nhân trước tường (Pháp cũ: avant-mur)	Tường chắn
	208	Amydaloid nuclear complex	---	Phức hợp nhân hạnh nhân (nhóm nhân nằm ở vỏ não của móc hải mã)

Bài	Trang	DTGPQT Latin/Anh	Từ Việt cũ	Từ Việt mới
	218 219	Crus anterius, (Anterior limb) (T.A.1997: "crus" tiếng Latin, và "limb" tiếng Anh)	Đoạn trước, Đoạn bèo vân (Cố GS Đỗ Xuân Hợp; theo Pháp cũ: segment antérieur, ou lenticulo-strié)	Trụ trước (Chi trước) của bao trong
	218 219	Genu capsula internae	Gối bao trong	Gối bao trong
	218 219	Crus posterius (Posterior limb) (T.A.1997: "crus" tiếng Latin, và "limb" tiếng Anh)	Đoạn sau, Đoạn bèo thị + sau bèo (Cố GS Đỗ Xuân Hợp; theo Pháp cũ: segment postérieur ou lenticulo-optique + segment retrolenticulaire)	Trụ sau (Chi sau)
	219 220	Crus, limb (T.A.1997: "crus" tiếng Latin, và "limb" tiếng Anh) (*Crus*, cruris, crura = *cẳng chân*; áp dụng vào GPH thường chỉ một phần của một cấu trúc đôi, toả theo 2 hướng khác nhau).	Đoạn Cố GS Đỗ Xuân Hợp, dịch theo Pháp cũ: segment = *đoạn*. Các tác giả Pháp mới (Bossy 1990) lại gọi là: bras = *cánh tay*: (bras anterieur, posterieur = cánh tay trước, sau bao trong).	Trụ (của bao trong) ("Crus" chuyển sang tiếng Việt, Từ điển GPH 4 thứ tiếng 1983, và Từ điển DTGPQT Việt hoá, T.V.Minh, 1999, đã thống nhất dịch là "***trụ***"; nên "trụ của bao trong" cũng vẫn dịch là "trụ").
8	241	Functional areas of the cerebrum	Các trung khu phân tích của vỏ não (Đỗ Xuân Hợp, 1971) Các vùng vỏ não (N.Q. Quyền và CS, 1995)	Các diện chức năng của vỏ não [gồm các diện cảm giác (sensory areas), các diện vận động (motor areas), và các diện liên hợp (association areas)]
	242 244	Primary sensory/motor areas	Các trung khu hay vùng cảm giác/vận động (Đỗ Xuân Hợp, 1971) (N.Q. Quyền và CS, 1995)	Các diện cảm giác/vận động nguyên thuỷ (- c/g: Nhận các đường liên hệ trực tiếp đến từ các thụ cảm ngoại biên. - V/đ: Kiểm soát trực tiếp sự co cơ theo ý muốn)
	243 245	(Secondary sensory/motor areas), Sensory/Motor association areas	--- (chưa nói đến)	(Các diện cảm giác/vận động *thứ phát*). Các diện *liên hợp* cảm giác/vận động (liên hệ gián tiếp với diện nguyên thuỷ tương ứng và các phần khác của não). - Tổng hợp, phân tích, nhận định cảm giác, lưu giữ ký ức, so sánh với kinh nghiệm đã có. - Điều khiển, kiểm xoát các cử động kỹ năng học tập có tính phức tạp và theo thứ tự liên tiếp)

Bài	Trang	DTGPQT Latin/Anh	Từ Việt cũ	Từ Việt mới
	246	Common integrative area	--- (chưa nói đến)	Diện liên hợp tổng hợp chung (- Diện 5, 7, 39 và 40 giữa các diện liên hợp cảm giác thân thể, thị giác và thính giác. - Tổng hợp những giải thích cảm giác từ các diện liên hợp, và các xung động từ các diện khác, hình thành tư duy trên cơ sở các nguồn cảm giác đi vào khác nhau. Rồi truyền tín hiệu tới các phần khác của não, để gây nên những đáp ứng thích hợp.)
	242	Primary somatosensory area	Vùng cảm giác thân thể (N.Q. Quyền và CS, GPH tập II, 1995)	Diện cảm giác thân thể nguyên thuỷ (diện 1, 2, 3 của Brodmann)
	242	Primary visual area	Vùng thị giác (N.Q. Quyền và CS, GPH tập II, 1995)	Diện thị giác nguyên thuỷ (diện 17, ở mặt trong thuỳ chẩm, dọc hai mép rãnh cựa)
	243	Primary auditory area	Vùng thính giác	Diện thính giác nguyên thuỷ (diện 41, 42, ở 2 *hồi thái dương ngang*, trong rãnh bên đại não)
	243	Primary gustatory area	Vùng vị giác	Diện vị giác nguyên thuỷ (diện 43, đáy hồi sau trung tâm)
	244	Primary olfactory area	Vùng khứu giác	Diện khứu giác nguyên thuỷ (Phần trước diện 28, ở mặt dưới thuỳ thái dương, quanh hạnh nhân)
	244	Somatosensory association area	---	Diện liên hợp cảm giác thân thể (diện 5 và 7, nằm ngay sau diện cảm giác thân thể nguyên thuỷ)
	244	Visual association area	---	Diện liên hợp thị giác (diện 18 và 19, ở thuỳ chẩm)
	244	Auditory association area	---	Diện liên hợp thính giác (diện 22, ở dưới và sau diện thính giác nguyên thuỷ)
	244	Primary motor area	Trung khu phân tích vận động (Đỗ Xuân Hợp, 1971) Vùng vận động chính (N.Q. Quyền và CS, 1995)	Diện vận động nguyên thuỷ (diện 4, ở hồi trước trung tâm, kiểm soát sự co cơ theo ý muốn)

Bài	Trang	DTGPQT Latin/Anh	Từ Việt cũ	Từ Việt mới
	245	Premotor area	Vùng vỏ vận động phụ và trước vận động (N.Q. Quyền và CS, 1995)	Diện trước vận động (diện 6, ngay trước diện vận động nguyên thuỷ là một *diện liên hợp vận động*)
	245 246	Broca's speech area	---	Diện tiếng nói Broca (diện 44, 45; 97% trường hợp, ở bán cầu đại não trái, hồi trán dưới, ngay trên rãnh bên đại não)
	246	Frontal eye field area	---	Diện trán cử động mắt (diện 8, ở vỏ não thuỳ trán, đôi khi trong diện trước trán; kiểm soát theo ý muốn các cử động nhìn chăm chú của mắt)
	246	Wernicke's posterior language area	---	Diện hiểu tiếng nói Wernicke (diện 22, và có thể cả diện 39,40)
7 9	195 253	Limbic system	--- (trước đây chưa nói đến)	Hệ viền (gồm các cấu trúc của thuỳ viền cộng thêm một loạt các nhân dưới vỏ và các đường liên hệ tương ứng)
10	271	Tactile discrimination and position sense: Posterior column- medial lemniscal system (Haines, 2002)	Cảm giác sâu có ý thức: Các bó thon (Goll) và bó chêm (Burdach) (Đỗ Xuân Hợp, 1971, Rouviere 1948: Sensibilite profonde consciente: Faisceaux de Goll et de Burdach.	Xúc giác phân biệt và cảm giác bản thể về tư thế: Hệ thống cột sau-băng giữa (Haines, 2002)
	279	Nonconcious proprioception: Spinocerebellar pathways. (Haines, 2002) (Posterior, anterior spinocerebellar tracts, cuneocerebellar tract, rostral spinocerebellar tract). (Gray, 1995)	Cảm giác sâu không ý thức: Các bó tiểu não thẳng Flechsig và chéo Gowers (Bó gai-tiểu não sau và trước) (Đỗ Xuân Hợp,1971, Rouviere 1948: Sensibilité profonde inconsciente: Faisceaux cerebelleux direct, et croisé); (Tractus spino cerebellaris posterior, et anterior).	Cảm giác bản thể không ý thức: Các đường tuỷ-tiểu não. (Haines, 2002) (Các dải tuỷ-tiểu não sau, tuỷ tiểu não trước, chêm-tiểu não, và tuỷ-tiểu não mỏ/trước trên) (Gray, 1995)
	283	Touch, Thermal sense and Pain: Anterolateral system. (spinothalamic, spinomesencephalic, spinoreticular, spinobulbar, spinohypothalamic fibers). (Haines, 2002)	Cảm giác nông (thống nhiệt và xúc giác thô sơ): các bó cung trước, cung sau, (hay các bó gai đồi trước và bên) (Đỗ Xuân Hợp,1971, Rouviere 1948: Sensibilité superficielle.: Faisceaux arqués antérieur et postérieur, ou Faisceaux spinothalamiques antérieur et lateral)	Xúc giác thô sơ: Cảm giác đau, nóng lạnh. Hệ thống trước bên Các dải tuỷ-nội đồi và các đường phụ cận (với *các sợi, tuỷ trung não*, tuỷ lưới, *tuỷ hành*, và *tuỷ hạ nội đồi*), và các dải sinh ba-nội đồi.

Bài	Trang	DTGPQT Latin/Anh	Từ Việt cũ	Từ Việt mới
	305	Macula (Latin: macula = *vết*, tache),	Điểm vàng (Cố GS Đỗ Xuân Hợp dịch theo Pháp cũ: tache jaune, macula lutea.	Vết (vết có màu vàng nhạt, trên xác chết! Còn soi đáy mắt thấy đỏ hơn phần còn lại).
11	328	Tractus corticospinalis	Bó tháp. Bó vỏ gai (Cố GS Đỗ Xuân Hợp, theo Pháp cũ: faisceau pyramidal, faisceau cortico-spinal)	Dải vỏ tuỷ
	331	Corticonuclear tract (T.A. 1997) Corticobulbar tract (Một số tác giả Anh Mỹ)	Bó gối (Pháp cũ: faisceau geniculé, vì đi qua gối của bao trong). Dải vỏ hành (Anh-Mỹ: corticobulbar tract = đi từ vỏ não đến các nhân thần kinh sọ ở thân não, đến hành tuỷ thì hết).	Dải vỏ nhân (Uỷ ban TNGPQT nhận thấy từ "dải vỏ hành" không thích hợp, vì có các sợi đi tới các nhân không thuộc hành tuỷ; nên T.A.1997 đã đổi lại là "dải vỏ nhân")
12	395	Nervus olfactorius (I)	Thần kinh khứu giác	Thần kinh khứu giác (I)
		Nervus opticus (II)	Thần kinh thị giác	Thần kinh thị giác (II)
	399	Nervus oculomotorius (III)	Thần kinh vận nhãn chung (Đỗ Xuân Hợp, theo Pháp cũ: Nerf moteur oculaire commun)	Thần kinh vận nhãn (III)
	403	Nervus trochlearis (IV)	Thần kinh cảm động (Đỗ Xuân Hợp, theo Pháp cũ: Nerf pathétique)	Thần kinh ròng rọc (IV)
	405	Nervus trigeminus (V)	Thần kinh sinh ba, hay tam thoa	Thần kinh sinh ba (V)
		Ganglion trigeminale	Hạch bán nguyệt, Hạch Gasser (Đỗ Xuân Hợp, theo Pháp cũ: Ganglion semi-lunaire, de Gasser)	Hạch TK sinh ba
	428	Nervus abducens (VI)	Thần kinh vận nhãn ngoài (Đỗ Xuân Hợp, theo Pháp cũ: Nerf moteur oculaire externe)	Thần kinh giạng (VI)
		Nervus facialis (VII) & Nervus intermedius	Thần kinh mặt và TK trung gian Wrisberg (Pháp cũ: Nerf facial et Nerf intermediaire de Wrisberg)	Thần kinh mặt (VII) và Thần kinh trung gian (VII')

Bài	Trang	DTGPQT Latin/Anh	Từ Việt cũ	Từ Việt mới
	439	Nervus vestibulocochlearis (VIII)	Thần kinh thính giác/ TK thính giác-thăng bằng (Đỗ Xuân Hợp, theo Pháp cũ: Nerf auditif, N. stato-acusticus)	Thần kinh tiền đình ốc tai (VIII)
		Nervus glossopharyngeus (IX)	Thần kinh thiệt hầu	Thần kinh thiệt hầu (IX)
	449	Nervus vagus (X)	Thần kinh phế vị (Đỗ Xuân Hợp, theo Pháp cũ: Nerf pneumogastrique)	Thần kinh lang thang (X)
	458	Nervus accessorius (XI)	Thần kinh gai, hay Thần kinh phụ Willis (Đỗ Xuân Hợp, theo Pháp cũ: Nerf spinal/N. accessorius de Willis)	Thần kinh phụ (XI)
	461	Nervus hypoglossus (XII)	Thần kinh hạ thiệt/ Thần kinh đại hạ thiệt (Pháp cũ: Nerf hypoglosse/grand hypoglosse)	Thần kinh hạ thiệt (XII)
13	407	Divisio automatica. Pars automatica systematis nervosi peripherici (T.A.1997)	Hệ thần kinh thực vật (Cố GS Đỗ Xuân Hợp vẫn gọi theo các tác giả Pháp: *"Système nerveux de la vie végétative ou organo végétatif"*)	Phần hay Hệ thần kinh tự chủ, hay Phần tự chủ của hệ thần kinh ngoại biên.
	410	Pars parasympathetica (Tiếp đầu ngữ Hy Lạp "para" có thể có nhiều nghĩa: *ở gần, bên cạnh; chống đối, đối lập* v.v... ở đây, là *"đối lập"*.	Phó giao cảm (Cố GS Đỗ Xuân Hợp)	Phần đối giao cảm (T.V.Minh, T/đ DTGPQT Việt hoá 1999)
	415	Ganglia coeliaca (Hy Lạp: "koilia" = bụng (ventre), thuộc về bụng, liên quan đến ổ bụng)	Các hạch bán nguyệt (Cố GS Đỗ Xuân Hợp, Pháp cũ: "ganglions semi-lunaires". Các hạch tạng (T/đ GPH 4 thứ tiếng 1983; N.Q.Quyền, Bài giảng GPH II, Tp HCM, 1995: "Coeliacus = tạng")	Các hạch thần kinh bụng. (Các hạch thần kinh tạng bụng) (T.V. Minh, Từ điển DTGPQT Việt hoá 1999: 1) coeliacus = *bụng, thuộc ổ bụng*, (chi phối các tạng trong ổ bụng). Splanchnicus,visceralis = tạng. 2) Ganglion = *hạch thần kinh*". (Nodus, nodi = nút *bạch huyết)*
	418	Plexus coeliacus	Đám rối dương, (Đỗ Xuân Hợp, Pháp cũ: "Plexus solaire"). Đám rối tạng (T/điển GPH 4 thứ tiếng 1983)	Đám rối thần kinh bụng, (hay Đám rối thần kinh tạng bụng)
16	487 497	Glandula parathyroidea	Các tuyến phó giáp, (cạnh giáp) (T/điển GPH 4 thứ tiếng 1983)	Các tuyến cận giáp

TÀI LIỆU THAM KHẢO

(*Giải phẫu Người*, tập III)

Tác giả Việt Nam

1. Hoàng Đình Cầu và CS., ***Từ điển Y học Pháp–Việt***, Nxb Yhọc, 1976.
2. Đinh Văn Chí (chủ biên) cùng nhiều tác giả, ***Từ điển Y học Anh–Pháp–Việt***, Nxb Y học, 2001.
3. Đỗ Xuân Hợp, ***Giải phẫu đại cương. Giải phẫu đầu mặt cổ. Hệ thần kinh***. Nxb Y học, 1971.
4. Nguyễn Hữu, ***Atlas de Schémas Anatomie humaine***, Faculté de Medecine de Brest. http : // www. Univ-brest.jr/s–commun/biblio/ ANATOMIE/web–anat/index.htm.
5. Đỗ Kính. ***Phôi thai học người***, Nxb Y học, 2001.
6. Trịnh Văn Minh cùng Tập thể CBGD Bộ môn Giải phẫu Trường ĐHYHN, ***Các Bài giảng Giải phẫu Người*** (in roneo) của Trường ĐH Y Hà Nội, từ 1959-1975.
7. Trịnh Văn Minh, ***Tập tranh cốt yếu Giải phẫu người***. Trung tâm Nghiên cứu chất lượng đào tạo cán bộ y tế – 1989. Tái bản có sửa chữa bổ sung, in màu. Nxb Hà Nội, 2007.
8. Trịnh Văn Minh, ***Từ điển danh từ giải phẫu Quốc tế Việt hoá***, có giải thích và bàn luận, Nxb Y học 1999,
9. Nguyễn Quang Quyền và tập thể CBGD Bộ môn Giải phẫu trường ĐH Y Hà Nội, ***Từ điển Giải phẫu học đối chiếu 4 thứ tiếng Latinh–Anh–Pháp–Việt***, Nxb Y học TP Hồ Chí Minh, 1983.
10. Nguyễn Quang Quyền và CS, ***Bài giảng Giải phẫu học, tập II***, Trường ĐH Y TP Hồ Chí Minh, Nxb YH TP HCM, 1995.

Tác giả nước ngoài

11. Alain B., Loveren H. V., Keller J., Segments of the internal carotid artery: a new classification. *Neurosurgery*, 1996, **38** (3): 425–432.
12. Bornecque H. et Cauet F., ***Le Dictionnaire Latin–Francais du Baccalauréat***, Paris, 1938. (Tài liệu của Thư viện Lycée Albert Sarraut, Hanoi trước 1954).
13. Bossy J. và CS, ***Anatomie Clinique. Neuroanatomie***, Springer–Verlag, France, 1990.
14. Carpenter M.B., ***Neuroanatomia Humana***, Edit. Interamericana, Rio de Janeiro, 1978, (Bản dịch tiếng Bồ, bởi R. D. Leibinger và R. Korn-Adler, in tại Brazil).
15. Carpenter M. B., ***Core text of Neuroanatomy***, Williams & Wilkins, U.S.A., 1985.

16. Drake R.L., Vogl W., Mitchell A.W.M., ***Gray's Anatomy for Students***, Churchill-Livingstone, Elsevier. 2005, printed in Canada, 2005.

17. The Federative Committee on Anatomical Terminology, ***Terminologia Anatomica:*** International Anatomical Terminology, Thieme Stuttgart – New York, 1998.

18. Gilman S. & Newman S.W., ***Manter and Gatz's Esentials of Clinical Neuroanatomy and Physiology***, 10th Edit., F.A. Davis Publishers. Philadelphia. 2003.

19. Gouazé A., ***Neuroanatomie clinique***, Expansion scientifique francaise, Patis, 1988.

20. ***Gray's Anatomy***, 38th edition, Churchill Livingstone, U.S.A., 1995.

21. Grégoire & Oberlin, ***Précis d'Anatomie***, 4è édit., Paris, 1948.

22. Haines D.E., ***Fundamental Neuroscience***, 2nd Edit., Churchill Livingstone, 2002.

23. Kamina P., ***Dictionnaire Atlas d'Anatomie***, Maloine S.A. Editeur, Paris, 1983.

24. Moore KL, Dalley AR., ***Clinically Oriented Anatomy***, 4th Ed., Lippincott Williams & Wilkins, Toronto, 1999.

25. Osborn, Anne G.; Jacobs, John M. (1999), ***Diagnostic Cerebral Angiography***, Lippincott Williams & Wilkins, pp. 143–144.

26. Richard S., ***Clinnical Neuroanatomy***, 7th Edition, 2010.

27. Rouviere H., ***Anatomie Humaine descriptive et topographique, tome II***, Paris, 1948.

28 Schneider M.A.S.; Marrone A.C.H.; Severino A.G.; Jackowski A.P.; Wallace M. C. Anatomic Variations of Anterior Cerebral Artery Cortical Branches, ***Clinical Anatomy***. 2000, (13): 321–236.

29. Sinelnikov, ***Atlas Anatomii Tcheloveka***, tiếng Nga, Moskva. 1963.

30. Sinelnikov R.D. ***Atlas of Human Anatomy***, translated from Russian by Ludmila Aksenova M.D., Mir Publishers, Moscow, 1989 (revised from the 1979 russian Edit.).

31. Standring S., ***Gray's Anatomy: The Anatomical Basis of Clinical Practice***, 39th Edition, Churchill–Livingstone, Elsevier, 2005.

32. ***Stedman's Medical Dictionnary***, 23th Edition, Williams & Wilkins Company, Baltimore, U.S.A.1978.

33. Testut L. & Latarjet A., ***Traité d'Anatomie Humaine***, tome II, 9è Edit., Paris 1948.

34. Tortora Grabowski, ***Principles of Anatomy and Physiology***, U.S.A., 2000

35. Truex R. C, Carpenter. M.B.. ***Human Neuroanatomy***, Six Edition, The William & Wilkins Company Baltimore 1979 .

36. Young P.A., Young P.H., ***Guide for Basic Neurological Anatomy***, 1991,

Chúng tôi xin trân thành cám ơn các đồng nghiệp đã tặng chúng tôi những cuốn sách ghi theo số TLTK sau đây, góp phần phục vụ cho việc biên soạn cuốn cách này:

1) Trường ĐH Y Angola (1985): cuốn số 14;

2) GS. André Gouazé, Trường ĐH Y Tours (Pháp): cuốn số 19, 23;

3) GS. Jean Guerin, Trường ĐH Y Bordeaux II (Pháp): cuốn số 13;

4) GS. Dennis M. Sullivan, Trường ĐH Y Ceparville (Mỹ): cuốn số 34;

5) PGS. Phạm Đức Tuấn, Trường ĐH Y New York (Mỹ): các cuốn số 16, 17, 18, 22;

6) BS. Nguyễn Kim Lộc Trường ĐH Y Hà Nội: cuốn số 35;

7) BS. Đỗ Kính Trường ĐH Y Hà Nội: cuốn số 5;

8) PGS. Lê Đình Vấn, Trường ĐH Y Huế: đĩa CD cuốn số 30 và một số sách, hình giải phẫu khác;

9) BS. Trịnh Thục Anh, International SOS Hanoi: các cuốn số 15, 32, 36;

10) BS. Ngô Mạnh Hùng, Khoa Phẫu thuật thần kinh, BV Việt Đức, Hà Nội: đĩa CD cuốn số 4.

CÙNG MỘT TÁC GIẢ
(Trịnh Văn Minh)



GS.TS.BS. TRỊNH VĂN MINH
Nguyên Giảng viên cao cấp
Trường Đại học Y Hà Nội

1. ***Các bài giảng Giải phẫu người.*** (Đồng tác giả Bộ môn Giải phẫu ĐH Y Hà Nội). Gồm nhiều tập in ronéo, cho các đối tượng khác nhau của các trường: 1) ĐH Y Hà Nội (chính quy, bổ túc, hàm thụ, chuyên tu... từ 1959–72; 2) Khoa Sinh ĐH Tổng hợp Hà Nội 1963–64; 3) ĐH Thể dục Thể thao Từ Sơn 1964–65; 4) ĐHY Thái Bình 1967–68; 5) ĐHY Thái Nguyên 1969; 6) ĐHY Hải Phòng 1972; 7) ĐH Y Tây Nguyên 1979; 8) Cao đẳng Y Thanh Hoá 1986, v.v...
2. ***Bất động trong khi vận chuyển.*** (Dịch tiếng Nga, của M.I. Levin. Cùng Nguyễn Mậu Anh). Nhà xuất bản Y học, 1963.
3. ***Sơ yếu triệu chứng học ngoại khoa.*** (Dịch tiếng Pháp, của Y. Bourde. Cùng Trịnh Văn Quang). Phòng tu thư Bộ Y tế xuất bản, Hà Nội, 1966.
4. ***Tập tranh giải phẫu người.*** (Dịch tiếng Pháp, của Rouvière. Cùng Bùi Khánh Thuần). Phòng tu thư Bộ Y tế xuất bản, Hà Nội, 1966.
5. ***Giải phẫu người, tập I.*** (Dịch tiếng Nga, của Ivanhitski. Cùng Nguyễn Xuân Điền, Nguyễn Kim Lộc). Nhà xuất bản TDTT, Hà Nội, 1974.
6. ***Giải phẫu người tập II.*** (Dịch tiếng Nga, của Ivanhitski. Cùng Nguyễn Xuân Điền, Nguyễn Kim Lộc). Nhà xuất bản TDTT, Hà Nội, 1975.
7. ***Những kỹ thuật hiện đại trong quản lý giáo dục.*** (Dịch tiếng Anh, của nhiều tác giả. Cùng các dịch giả khác). Viện Khoa học Giáo dục xuất bản, Hà Nội, 1979.
8. ***Những biến đổi giải phẫu của hệ tĩnh mạch cửa trong gan người dưới quan điểm phân thuỳ gan hiện đại.*** Luận án PTS, Hà Nội, 1982.
9. ***Từ điển giải phẫu học 4 thứ tiếng Latin–Anh–Pháp–Việt.*** (Cùng Nguyễn Quang Quyền và C.S.). Nhà xuất bản Y học – Chi nhánh TP. Hồ Chí Minh, 1983.
10. ***Le resezioni epatiche per via trans–parenchimale*** (Tôn Thất Tùng). ***Le varianti anatomiche del sistema portale intraepatico*** (Trịnh Văn Minh). Edizioni Minerva Medica, Torino, Italia, 1985.
11. ***Tập tranh cốt yếu giải phẫu người.*** (Độc biên). Trung tâm chất lượng Đào tạo cán bộ y tế, Hà Nội, 1989. (In lại nhiều lần).
12. ***Tập tranh giải phẫu người*** cho CB trung–sơ cấp, (Cùng Nguyễn Đăng Thụ), Vụ Khoa học và Đào tạo Bộ Y tế, 1996.
13. ***Giải phẫu người, Tập I.*** ĐHYHN. (Chủ biên). Nhà xuất bản Y học, Hà Nội. 1998, 1999, 2001, 2004.

14. ***Từ điển danh từ giải phẫu quốc tế Việt hoá, có giải thích và bàn luận.*** (Độc biên). Nhà xuất bản Y học, 1999.
15. ***Các chỉ tiêu nhân trắc người Việt Nam bình thường ở thập kỷ 90.*** (Chủ nhiệm đề tài nhánh). *"Dự án điều tra cơ bản các chỉ tiêu sinh học người Việt Nam bình thường ở thập kỷ 90"*, Trường ĐHYHN – Bộ Y tế, Hà Nội, 2000.
16. ***Từ điển y học Anh Pháp Việt.*** (Cộng tác viên phần từ giải phẫu; Chủ biên: BS. Đinh Văn Chí). Nhà xuất bản Y học, 2001.
17. ***Nghiên cứu giải phẫu phân thuỳ gan và các cấu trúc trong gan, áp dụng trong ghép gan.*** (Chủ nhiệm đề tài nhánh). Công trình Nhà nước: *"Nghiên cứu ứng dụng công nghệ tiên tiến phục vụ ghép tạng tại Việt Nam"*. Trường ĐHY Hà Nội – Học viện Quân y Hà Đông, Bộ Quốc phòng – Bộ Y tế. 2001. (Giải thưởng Hồ Chí Minh về khoa học và công nghệ 2005).
18. ***Các giá trị sinh học người Việt Nam bình thường ở thập kỷ 90 Thế kỷ XX.*** (Đồng tác giả phần nhân trắc học). Nhà xuất bản Y học, Hà Nội, 2003.
19. ***Hoá sinh cho thầy thuốc lâm sàng. Cơ chế phân tử và hoá học về căn nguyên của bệnh.*** (Biên dịch theo nguyên bản tiếng Pháp của J.P. Borel và CS. Cùng nhóm cựu GS Trường ĐHYHN và các BV trung ương HN do GS. Lê Đức Trình tập hợp). Nhà xuất bản Y học, 2006.
20. ***Bệnh học Gan–Mật–Tuy.*** (Đồng tác giả, Hội Gan–Mật–Tuy Việt Nam, Chủ biên GS TS. Hà Văn Mạo, GS. TS. Vũ Bằng Đình). Nhà xuất bản Y học, 2009.
21. ***Giải phẫu người, Tập II.*** ĐHYHN, (Chủ biên). Nhà xuất bản Y học, 2005, in sai, đề nghị huỷ. In lại có sửa chữa cập nhật bổ sung tại Nxb Hà Nội, 2007.
22. ***Tập tranh cốt yếu giải phẫu người.*** (Độc biên). Tái bản có sửa chữa bổ sung, in màu. Nxb Hà Nội, 2007.
23. ***Ung thư gan nguyên phát.*** (Đồng tác giả, Hội Gan–Mật–Tuy Việt Nam). Nxb YH Hà Nội, 2006.
24. ***Những điều chưa biết về co cứng cơ delta.*** Một chứng bệnh do tiêm xảy ra hàng loạt ở trẻ em Việt Nam. (Độc biên), Nxb Hà Nội, 2007.
25. ***Viện Giải phẫu và Bộ môn Giải phẫu trường Đại học Y Hà Nội. Lịch sử và hồi ký.*** Kỷ niệm 100 năm Trường Y Hà Nội, 2002. (Viết lại 2009: ***"Góc khuất của những người làm khoa học tại Bộ môn Giải phẫu Trường Đại học Y Hà Nội"***). Lưu hành nội bộ.

Sách và tài liệu tham gia khác

26. ***Về các bộ xương từ thời đồng thau ở khu di chỉ Thiệu Dương, Thanh Hoá,*** (cùng Đỗ Xuân Hợp và Nguyễn Kim Lộc), trong ***"Thời kỳ đồng thau ở Việt Nam"***, Lê Văn Lan, Nhà xuất bản KH Hà Nội, 1963.
27. ***Danh từ Y Dược Pháp Việt.*** (Tham gia Thư ký biên soạn phần Danh từ giải phẫu cùng BS. Bùi Khánh Thuần. Chủ biên: GS Hoàng Đình Cầu), Bộ Y tế xuất bản, 1963. Tái bản đổi tên là ***Từ điển Y Dược Pháp Việt***, Nhà xuất bản Y học, 1973, 1976.

28. ***Atlas giải phẫu người***, dịch tiếng Nga 3 tập của Sinelnikov, Moskva, 1963. Trịnh Văn Minh, Nguyễn Quang Quyền, Nguyễn Kim Lộc theo yêu cầu của Vụ Huấn luyện Bộ Y tế (BS Toàn) từ 1964: (dịch xong 1968, chưa in, do thay đổi kế hoạch hợp tác in tại Liên Xô).
29. ***Các sách giáo khoa giải phẫu người*** của GS Đỗ Xuân Hợp (với sự tham gia phụ một phần nhỏ của một số CBGD Bộ môn GP Trường ĐHY Hà Nội), Nhà xuất bản Y Học Hà Nội: Giải phẫu chi trên chi dưới, 1964; Giải phẫu Ngực, 1966; Giải phẫu Bụng, 1968; Giải phẫu đại cương, Giải phẫu đầu mặt cổ, Hệ thần kinh, 1971.
30. The place of Anatomy in Liver transplantation: Multiplicity of posibilities and optimization of the utilization of cadaveric and living donors' organs. Trịnh Văn Minh, in ***"Organ Shortage: the Solutions"***. Kluwer Academic Publishers, Dordrecht/ Boston/ London, (printed in Netherlands), 1995.
31. Anatomical comportment of the medial segment of the liver in the procurement of the left lobe graft from living donnors. Experimental study on dog. Trịnh Văn Minh, in ***Retransplantation,*** Kluwer Academic Publishers. Dordrecht/Boston/ London, (printed in Great Britain), 1997.
32. Anatomic basis of pig liver partition for experimental transplantation and perspective in xenotransplantation. Trịnh Văn Minh, in ***Transplantation Proceedings,*** 1996.
33. 128 bài báo và báo cáo khoa học, từ 1956–2004; trong đó có 30 bài bằng tiếng nước ngoài, in tại Việt Nam, Pháp, Ý, Hà Lan, Anh, Mỹ (28, 29, 30, 31). *(Trong các sách báo y học Việt Nam xuất bản bằng tiếng Pháp: Revue Medicale, Travaux Scientifiques de la Faculté de Médecine de Hanoi, Travaux de la Clinique Chirurgicale de l'Hôpital Universitaire Huu Nghi Viet–Duc, Edit. Medic., Hanoi.)
34. ***Hơn 300 bài dịch và thông tin y học nước ngoài*** từ 1959–2008, cho các tài liệu của Phòng Tu thư Bộ Y tế và Thư viện Y học Trung ương – (Tài liệu Y học nước ngoài, Y học nước ngoài, Thông tin y học, Kỹ thuật Y Dược, Hội nghị Y Dược...) –, Thông tin Ngoại khoa Hội Ngoại khoa, Thông tin y học ĐHYHN, Thông tin Y học Quân sự nước ngoài Học viện Quân y, Tạp chí Sản phụ khoa quốc tế, Hội Hình Thái học Việt Nam, Hội Gan–Mật–Tuỵ Việt Nam, v.v...

Chịu trách nhiệm xuất bản:
Chủ tịch Hội đồng Thành viên kiêm Tổng Giám đốc NGÔ TRẦN ÁI
Tổng biên tập kiêm Phó Tổng Giám đốc NGUYỄN QUÝ THAO

Tổ chức bản thảo và chịu trách nhiệm nội dung:
Phó Tổng biên tập NGUYỄN VĂN TƯ
Giám đốc Công ty CP Sách ĐH–DN NGÔ THỊ THANH BÌNH

Biên tập nội dung: BS. VŨ THỊ BÌNH – NGÔ THỊ THANH BÌNH
Biên tập mĩ thuật: XUÂN DŨNG
Thiết kế sách: KIM DUNG
Trình bày bìa: ĐINH XUÂN DŨNG
Sửa bản in: BS. VŨ THỊ BÌNH – NGÔ THỊ THANH BÌNH
Chế bản: TRỊNH THỤC KIM DUNG

© Bản quyền thuộc tác giả và Bộ Y tế (Vụ Khoa học và Đào tạo).

GIẢI PHẪU NGƯỜI - TẬP 3

HỆ THẦN KINH – HỆ NỘI TIẾT

Mã số: 7K909Y2 – DAI
Số đăng kí KHXB : 15 - 2012/CXB/2 - 2046/GD.
In 2.000 cuốn (QĐ in số : 07), khổ 19 x 27 cm.
In tại Công ty CP In Phúc Yên.
In xong và nộp lưu chiểu tháng 3 năm 2012.